TRAITÉ

D'ANATOMIE HUMAINE

III

PREMIER FASCICULE

ETAT DE LA PUBLICATION

DU

TRAITÉ D'ANATOMIE HUMAINE

au 1er Juillet 1901

TOME I. — **Introduction. — Notions d'Embryologie. — Ostéologie. — Arthrologie.** *Deuxième édition.* 1 fort volume grand in-8 avec 807 figures noires et en couleurs. . . . . **20** fr.

TOME II. — 1er fascicule : **Myologie.** *Deuxième édition.* 1 volume grand in-8 avec 331 figures . . . . **12** fr.

2e fascicule : **Angéiologie** (Cœur et artères). Histologie. 1 volume grand in-8, avec 145 figures . . . . **8** fr.

3e fascicule : **Angéiologie** (Capillaires. Veines.) 1 volume grand in-8 avec 75 figures . . . . **6** fr.

4e fascicule : **Les Lymphatiques** . . . . (sous presse).

TOME III. — 1er fascicule : **Système nerveux.** Développement. Histologie. Méninges. Moelle. Encéphale. *Deuxième édition.* 1 volume grand in-8 avec 265 figures. . . . . **10** fr.

2e fascicule : **Système nerveux.** Encéphale. 1 volume grand in-8 avec 206 figures . . . . **12** fr.

3e fascicule : **Système nerveux** Les nerfs. Nerfs crâniens. Nerfs rachidiens. 1 volume grand in-8 avec 205 figures . . . . **12** fr.

TOME IV. — 1er fascicule : **Tube digestif.** Développement. Bouche. Pharynx. Œsophage. Estomac. Intestins. *Deuxième édition.* 1 volume grand in-8 avec 201 figures . . . . **12** fr.

2e fascicule : **Appareil respiratoire.** Larynx. Trachée. Poumons. Plèvre. Thyroïde. Thymus. Un volume grand in-8 avec 121 figures . . . . **6** fr.

3e fascicule : **Annexes du Tube digestif.** Dents. Glandes salivaires. Foie. Voies biliaires. Pancréas. Rate. **Péritoine.** 1 volume grand in-8 avec 361 figures. **16** fr.

TOME V. — 1re fascicule : **Organes génito-urinaires.** Reins. Uretère. Vessie. Urètre. Prostate. Verge. Périnée. Appareil génital de l'homme. Appareil génital de la femme. 1 volume grand in-8 avec 431 figures. . . . . **20** fr.

2e fascicule : **Les Organes des sens**. . . . . (sous presse).

44789. — Imprimerie LAHURE, rue de Fleurus, 9, à Paris.

TRAITÉ
D'ANATOMIE HUMAINE

PUBLIÉ PAR

P. POIRIER
Professeur agrégé à la Faculté de Médecine
de Paris
Chirurgien des Hôpitaux

ET

A. CHARPY
Professeur d'anatomie
à la Faculté de Médecine
de Toulouse

AVEC LA COLLABORATION DE

O. AMOEDO — A. BRANCA — CANNIEU — B. CUNÉO — PAUL DELBET
P. FREDET — GLANTENAY — A. GOSSET — P. JACQUES
TH. JONNESCO — E. LAGUESSE — L. MANOUVRIER
A. NICOLAS — P. NOBÉCOURT — O. PASTEAU — M. PICOU
A. PRENANT — H. RIEFFEL — CH. SIMON — A. SOULIÉ

TOME TROISIÈME

PREMIER FASCICULE

SYSTÈME NERVEUX

Méninges, Moelle, Encéphale : A. CHARPY
Embryologie : A. PRENANT — **Histologie** : A. NICOLAS

DEUXIÈME ÉDITION, ENTIÈREMENT REFONDUE
AVEC 265 FIGURES EN NOIR ET EN COULEURS

PARIS
MASSON ET Cie, ÉDITEURS
LIBRAIRES DE L'ACADÉMIE DE MÉDECINE
120, BOULEVARD SAINT-GERMAIN

1901

Tous droits réservés.

NÉVROLOGIE

DISPOSITION GÉNÉRALE DU SYSTÈME NERVEUX

La *névrologie* est l'étude du système nerveux ; celui-ci est un ensemble d'organes ou centres, qui par des filaments, les nerfs, se mettent en rapport avec toutes les parties du corps. Il perçoit les sensations et provoque les mouvements, il règle la vie de nutrition, il est le siège des hautes fonctions intellectuelles, la conscience, la volonté, la pensée ; en un mot il unit, coordonne et dirige, et nous apparaît comme la condition anatomique de la supériorité des animaux sur les végétaux. Les organes qui le constituent sont tous formés par l'assemblage des mêmes éléments, les *cellules nerveuses* ; chaque cellule nerveuse à son tour, variée dans sa forme et sa grandeur, a pour attribut constant, caractéristique, de se prolonger à distance par une expansion, la *fibre nerveuse*, qui la fait entrer en relation avec d'autres éléments anatomiques. Il n'y a donc dans le système nerveux proprement dit, c'est-à-dire abstraction faite de son tissu de soutien et de ses vaisseaux, qu'un seul organisme élémentaire, la cellule nerveuse, le neurone ; celle-ci est tout à la fois une et combinée ; ne s'anastomosant et ne se fusionnant avec aucune autre, au moins dans ses formes supérieures, elle garde son entière individualité ; mais, comme son expansion cylindraxile l'unit par contact avec d'autres cellules nerveuses, épithéliales ou musculaires, elle fait toujours partie d'un couple ou d'une chaîne d'éléments. Cet état de combinaison anatomique est sa vraie raison d'être, puisqu'elle est faite pour recevoir une excitation ou pour la provoquer.

On divise le système nerveux en deux appareils distincts : le système nerveux cérébro-spinal et le système du grand sympathique.

Le *système nerveux cérébro-spinal*, système de la vie animale ou de relation, est de beaucoup le plus considérable. Il comprend une partie centrale et une partie périphérique. La partie centrale (centres nerveux, névraxe, myélencéphale) est composée de l'encéphale qui remplit la cavité crânienne et de la moelle épinière logée dans la cavité rachidienne ; la partie périphérique est constituée par les nerfs crâniens et rachidiens, avec les ganglions spinaux qui leur sont annexés. Toutes les fonctions des organes des sens, de la sensibilité consciente, des mouvements volontaires sont du ressort de l'appareil cérébro-spinal.

Le *système du grand sympathique*, système de la vie organique ou végétative, est formé d'organes nerveux ou *ganglions*, reliés entre eux et avec la moelle, mais jouissant d'une certaine autonomie. Les ganglions sympathiques se répartissent en deux catégories : les ganglions centraux, disposés en chaîne

[*CHARPY.*]

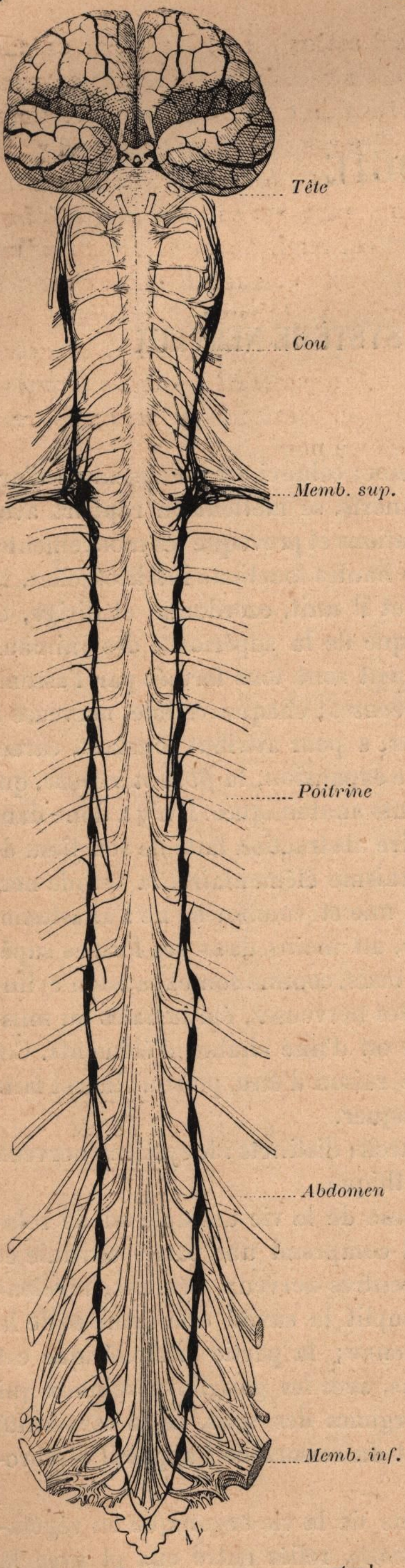

FIG. 1. — Système nerveux central. — L'encéphale, la moelle, le grand sympathique. Le sympathique en noir.

ou *cordon du grand sympathique*, en avant de la colonne vertébrale et du crâne, et les ganglions périphériques, disséminés dans les parois de certains organes, le cœur, l'intestin, la vessie. C'est essentiellement un système viscéral. Les actes de sensibilité inconsciente et de mouvements involontaires qui s'accomplissent dans les organes profonds, l'état de resserrement ou de dilatation des vaisseaux, des phénomènes de nutrition et de sécrétion sont les attributs du grand sympathique.

Évolution. — Le système cérébro-spinal est le premier qui apparaisse chez les animaux et chez l'embryon humain. Les protozoaires unicellulaires n'ont pas d'organe nerveux; mais dès que le corps d'un invertébré est formé par le groupement de plusieurs éléments, il en est toujours un certain nombre qui se spécialisent comme cellules nerveuses éparses ou ganglionnées, et dès que cet invertébré quitte le type rayonné pour le type longitudinal, une de ses extrémités prend la direction du corps, la tête s'affirme et des cellules nerveuses s'y groupent pour former le *cerveau*. C'est chez les vers, chez le lombric notamment, que le cerveau commence à être nettement différencié; il reçoit les nerfs sensoriels de la vue, de l'ouïe, de l'olfaction, et les nerfs sensitifs affinés qui entourent l'orifice buccal ou les organes spéciaux de la sensibilité tactile; il est dorsal, c'est-à-dire placé au-dessus du tube digestif, supra-œsophagien. Presque en même temps, d'autres cellules nerveuses se groupent en ganglions en avant ou plutôt au-dessous du tube digestif et constituent une *moelle*, reliée avec le cerveau par des nerfs commissuraux qui entourent l'œsophage. Ainsi le cerveau apparaît le premier et dès le début il est dorsal; la moelle paraît secondairement, et elle est primitivement ventrale.

Sans sortir des invertébrés, une seconde étape évolutive se montre avec les tuniciers. Chez l'embryon des tuniciers, la moelle naît au-dessus du tube digestif dont la

sépare un rudiment de corde dorsale, future colonne vertébrale, et elle fait directement suite au cerveau ; plus tard, elle s'atrophie et disparaît, mais cet état est permanent chez certains, les appendiculaires, et persiste sur l'animal adulte. La moelle est donc devenue dorsale comme le cerveau et n'est plus que son prolongement postérieur. On ignore les transitions qui ont pu conduire à cette transformation capitale ; car, dès maintenant, est constitué le type fondamental des vertébrés et de l'homme : un axe cérébro-spinal continu, situé au-dessus (en arrière dans la station debout) du tube digestif et reposant sur un squelette vertébral. Chez l'embryon humain, l'ébauche première des centres nerveux se fait sur la ligne dorsale, elle est impaire et continue ; mais le cerveau se dessine avant la moelle, il n'en est pas l'efflorescence, comme l'ont soutenu Reil et la plupart des anatomistes, et c'est par lui qu'on devrait logiquement commencer la description du système nerveux.

Cette condensation des éléments nerveux ne porte pas seulement sur les grands centres de l'encéphale et de la moelle ; elle se fait aussi sentir sur les organes périphériques primitivement épars. Chez ce même lombric, qui a déjà un cerveau et une moelle, discontinue il est vrai, les cellules sensitives, celles qui reçoivent les impressions extérieures, sont disséminées en quantité innombrable dans la peau, intercalées entre les cellules épithéliales. Par un prolongement périphérique très court, elles sont en contact avec l'extérieur, et par un long prolongement central, le cylindre-axe, avec la moelle ventrale. Ce sont ces cellules qui émigrent dans les parties profondes, s'internisent, se groupent, et deviennent chez les poissons inférieurs, les ganglions spinaux. Les ganglions spinaux, rachidiens et crâniens de l'homme et de tous les vertébrés sont indépendants de la moelle ; ils naissent comme elle de l'ectoderme, à côté d'elle mais en dehors d'elle, et sont paramédullaires ; ils représentent des cellules nerveuses sensitives, autrefois cutanées et disséminées, maintenant centralisées et rapprochées de la moelle, leur aboutissant. Les cellules elles-mêmes ont peu changé, elles sont toujours en rapport avec l'épiderme et l'extérieur par un prolongement périphérique étiré et allongé, et avec la moelle par un prolongement central, la racine postérieure ; en d'autres termes la cellule est restée bipolaire. Encore l'émigration n'est-elle pas générale ; il reste, même chez l'homme, des surfaces extérieures qui ont conservé leurs cellules nerveuses cutanées, avec le type primitif ; telle est, par exemple, la muqueuse olfactive.

Le *système du grand sympathique* nous montre de son côté, dans son développement à travers la série animale et sa dérivation embryonnaire, un double caractère de centralisation et de dépendance.

1° Les invertébrés et les vertébrés acrâniens n'ont que des ganglions périphériques, les uns isolés au voisinage des viscères qu'ils innervent, les autres réunis en plexus dans les parois mêmes de ces viscères, dans l'intestin notamment. La chaîne prévertébrale des ganglions centraux se montre, avec la chaîne des ganglions spinaux, chez les vertébrés crâniotes seulement, mais presque dès leur apparition, puisqu'elle existe chez les cyclostomes, tels que la lamproie. Ils sont alors régulièrement disposés par paires, comme les paires rachidiennes ; ils communiquent avec la moelle, mais ils ne communiquent pas entre eux par une commissure longitudinale ; ce sont des anneaux de

chaîne non réunis; en d'autres termes il n'y a pas de cordon. L'association de tous les ganglions en série continue est un perfectionnement ultérieur qui n'est complet que chez les amphibiens (ROULE, *Anatomie comparée*, 1898, p. 1696).

2° Les ganglions centraux dérivent des ganglions spinaux. Les cellules se forment aux dépens de la partie ventrale des ganglions rachidiens qui les ont précédés, et, dès que ces ganglions ont acquis leur situation définitive, les cellules sympathiques essaiment le long des nerfs et des vaisseaux et vont se fixer à une certaine distance, quelquefois très près, comme on le voit chez certains animaux dont le ganglion cervical sympathique est encore adhérent au ganglion rachidien, quelquefois très loin, puisque les ganglions ophtalmique, otique, sphéno-palatin, ne sont peut-être que des essaims du ganglion de Gasser. Même les ganglions intra-cardiaques sont des cellules émigrées de groupes primitivement prévertébraux. Le système sympathique central est donc en dépendance originelle du système cérébro-spinal; il complète plus tard ces rapports par les fibres nerveuses sensitives qu'il envoie à la moelle et par les fibres motrices qu'il en reçoit; en partie autonome, en partie soumis, il est par rapport à lui à l'état de protectorat.

C'est chez l'homme que le système nerveux atteint son plus haut développement; il l'emporte tout à la fois par la grandeur des surfaces et la complexité de ses éléments histologiques; il domine sa vie et ses maladies. Il en résulte que les appareils de notre organisme ont un autre équilibre, ils sont plus étroitement qu'ailleurs subordonnés à l'un d'entre eux qui commande, dirige et tyrannise; *l'homme est un animal nerveux*. Ce caractère est dû à la perfectibilité de son cerveau, organe à évolution intensive. Mais on comprend que des transformations rapides ne peuvent s'opérer sans qu'il y ait dans les centres cérébro-spinaux de nombreuses parties en ruine, d'autres en pleine stabilité et d'autres en voie d'évolution, sans qu'on trouve des dispositions héréditaires d'origine reculée à côté d'autres tout à fait récentes; la part personnelle est énorme, aucun organe ne montre autant de variations dans son volume, dans la morphologie de ses circonvolutions, dans la symétrie de ses parties correspondantes. L'anatomiste entrevoit à peine les grandes lignes de cet édifice compliqué; il reconnaît la décadence de la glande pinéale et de l'appareil olfactif, il constate l'étendue de l'écorce cérébrale, la prédominance du lobe frontal, le perfectionnement du centre du langage; mais la signification de vastes masses nerveuses, les couches optiques, les corps striés, lui échappe encore en partie; il ne possède même pas le tracé certain des voies de conduction; à plus forte raison n'a-t-il pas pénétré assez profondément dans les mécanismes cellulaires pour en reconnaître la valeur, séparer les anomalies rétrogrades qui sont des stigmates de dégénérescence, des anomalies de forme anticipée qui sont un progrès, et distinguer le fou de l'homme de génie.

A. C.

LIVRE PREMIER

CHAPITRE PREMIER

DÉVELOPPEMENT DU SYSTÈME NERVEUX

Par A. PRENANT

§ 1. — ÉVOLUTION GÉNERALE DE L'ECTODERME. — DIFFÉRENCIATION DU SYSTÈME NERVEUX CENTRAL, DU SYSTÈME NERVEUX PÉRIPHÉRIQUE ET DE L'ÉPIDERME.

L'embryologie et l'anatomie comparée nous apprennent que, parmi les cellules qui composent le feuillet externe ou ectodermique, il en est un certain nombre qui se différencient d'une manière très particulière : elles portent à leur extrémité libre un prolongement apte à recevoir les impressions venues du monde extérieur, tandis que leur extrémité profonde s'étire en un long filament capable de porter au loin dans l'organisme les impressions ressenties et de provoquer par là une réaction qui se traduira par un mouvement. On peut désigner ces éléments ectodermiques ainsi différenciés du nom très général de *cellules sensibles* (fig. 2 A, *cs*). Au début, les cellules sensibles seront toutes superficielles, puisque l'ectoderme qui les a formées est à la surface du corps ; on les trouvera en cette situation soit à l'origine de l'évolution, chez les espèces animales les plus inférieures, soit au début du développement ontogénétique chez les très jeunes embryons des animaux supérieurs, soit enfin çà et là à l'état adulte dans certaines régions du corps chez les êtres haut placés dans l'échelle animale. De plus, toutes les régions du corps étant originellement sensibles au même degré, les cellules sensibles seront d'abord disséminées sur toute la surface de l'organisme, sur tout l'ectoderme.

Le perfectionnement apporté à la fonction de sensibilité a consisté dans un double processus. D'une part, les cellules sensibles, tout en conservant par leur prolongement périphérique le contact avec le milieu extérieur, s'enfoncèrent dans la profondeur de l'organisme. D'autre part, ce fut une autre amélioration quand ces cellules, qui étaient disséminées, se concentrèrent sur certains points du corps formant ainsi des organes sensibles compacts. C'est ainsi, par l'enfoncement et la concentration de cellules sensibles d'abord superficielles et éparses, que prit naissance cet ensemble d'organes nerveux qui s'appelle le système nerveux central ; c'est du moins de cette façon qu'on peut se représenter son développement dans la série des êtres, sa phylogenèse.

Si l'étude du développement du système nerveux d'un Vertébré ne nous montre pas les cellules sensibles se rassemblant dans le plan médian du corps pour former le système nerveux central, elle nous fait voir du moins la série des stades suivants. L'ébauche de ce système est d'abord une plaque épaissie, située de niveau avec le reste de l'ectoderme ; puis cette plaque se déprime en

une gouttière de plus en plus profonde (fig. 2 B); la gouttière enfin se ferme

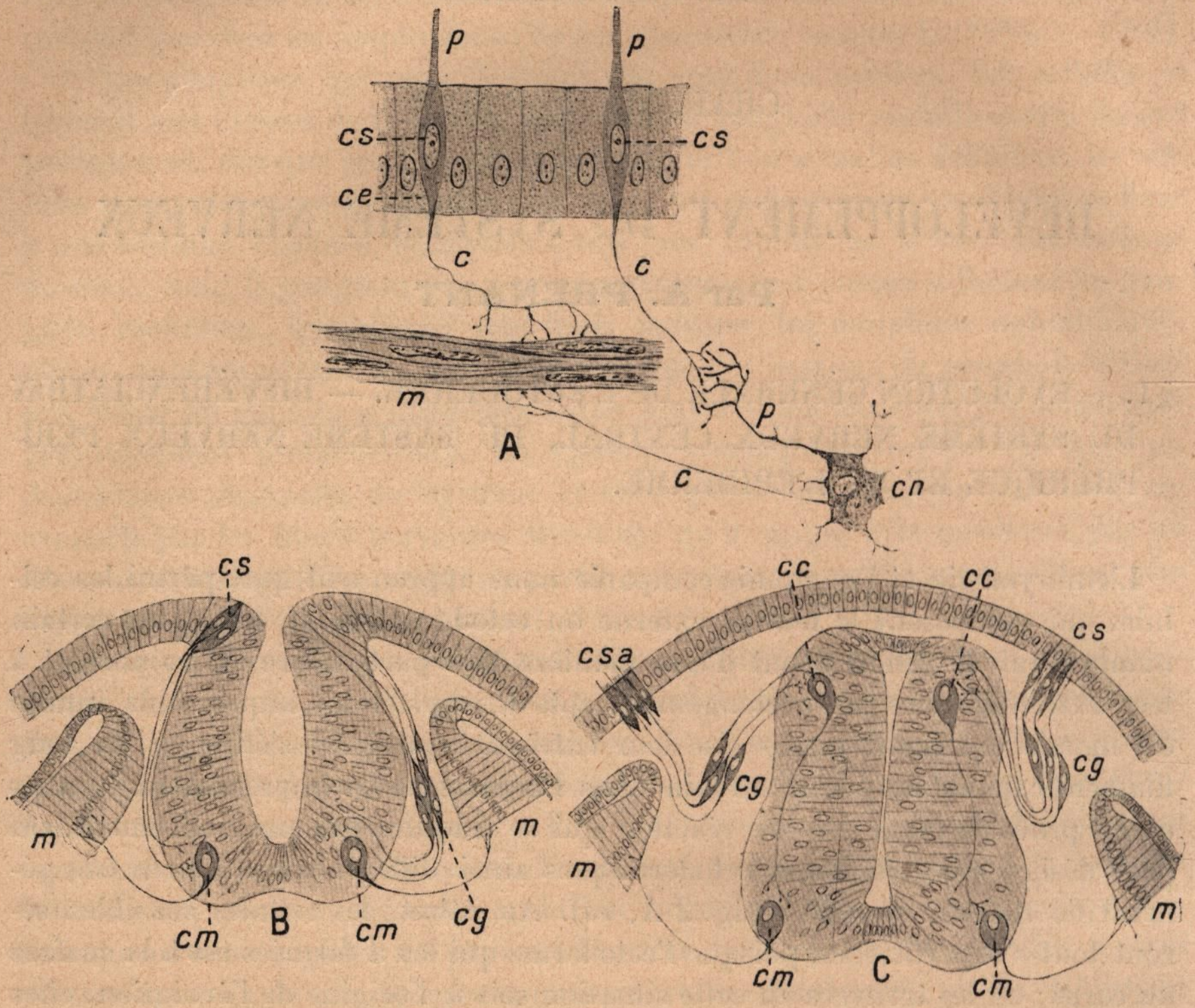

Fig. 2. — Schémas représentant la différenciation et le perfectionnement graduels des éléments sensibles ainsi que la complication progressive du système nerveux.

A. Stade le plus primitif. Parmi les cellules du revêtement extérieur du corps, ou cellules épidermiques *ce*, deux d'entre elles, *cs*, les cellules sensibles, se sont différenciées, émettant chacune deux prolongements, un périphérique ou récepteur *p*, un central ou transmetteur *c* ; dans la cellule sensible de gauche, le prolongement central vient se ramifier sur un groupe d'éléments musculaires *m*, chargés de la contraction ; le prolongement central de la cellule de droite se ramifie à son extrémité au contact du prolongement périphérique *p* d'un élément sensible profond et surajouté, la cellule nerveuse *cn*, dynamoneure ou cellule motrice, dont le prolongement central *c* se jette par son extrémité ramifiée sur les cellules musculaires *m*.

B. Stade hypothétique de l'évolution du système nerveux d'un Vertébré ; formation d'un système nerveux central (gouttière nerveuse ou médullaire) contenant des cellules motrices ou dynamoneures *cm*, qui vont animer les éléments musculaires *m* des myotomes par leur prolongement périphérique. A gauche de la figure, *cs* sont des cellules sensibles, plus spécialement des cellules sensorielles ou esthésioneures, qui demeurent au niveau du revêtement cellulaire extérieur, sur les bords de la gouttière nerveuse et dont le prolongement central est en connexion avec la cellule motrice *cm*. A droite, ces mêmes cellules se sont enfoncées profondément et sont devenues des cellules ganglionnaires ou ganglioneures *cg*, dont l'ensemble forme un ganglion, laissant leur prolongement périphérique dans le revêtement tégumentaire en contact avec l'extérieur, tandis que leur prolongement central se met en relation à son extrémité avec la cellule motrice.

C. Stade plus avancé de l'évolution de ce même système nerveux. Le système nerveux central s'est isolé du revêtement cutané, et la gouttière nerveuse s'est transformée en un tube nerveux ou médullaire. A gauche, on retrouve les cellules sensorielles ganglionnaires *cg* du schéma précédent ; mais à l'extrémité de leurs prolongements périphériques se sont annexées des cellules sensorielles accessoires *csa*. A droite, quelques-unes des cellules sensorielles *cs* sont restées dans le tractus épidermique ; les autres *cg* ont gagné la profondeur et sont devenues ganglionnaires. Les cellules motrices *cm*, qui innervent comme au stade B les éléments des myotomes *m*, ne sont plus, comme dans le cas précédent, directement réunies aux cellules sensorielles ganglionnaires *cg*, mais indirectement par l'intermédiaire d'éléments nerveux surajoutés, les cellules de cordon *cc* (zygoneures), sur le corps cellulaire desquelles les prolongements centraux des cellules ganglionnaires *cg* viennent se ramifier.

en un tube (fig. 2 C) qui s'enfonce dans l'épaisseur du corps. Bref nous assistons à l'enfoncement des éléments sensibles destinés à former le *système ner-*

veux central ou *névraxe* (« axe cérébro-spinal » des Vertébrés, « chaîne ganglionnaire ventrale » des Invertébrés). Ainsi dans le schéma A (fig. 2), la cellule *cn* est une cellule sensible devenue profonde. Dans les schémas B et C, les cellules *cm*, *cc*, qui font partie du névraxe, ont la même provenance. Toutes ces cellules sensibles, déplacées dans la profondeur, sont devenues des *cellules nerveuses*.

Bien que la plupart des animaux possèdent un système nerveux central profondément situé, formé de cellules nerveuses vraies, de nombreuses cellules sensibles sont restées chez eux comme à fleur de peau sur toute la surface du corps. Ce sont des *cellules sensorielles* (fig. 2 A, B et C, *cs*). Leur ensemble forme un *organe des sens* diffus anatomiquement, physiologiquement sensible de façon indistincte à toutes les radiations, à tous les agents extérieurs.

Tel est le cas très primitif que réalise le Ver de terre. Chez d'autres animaux, ces mêmes cellules sensorielles, on les trouve en voie de gagner la profondeur. Si l'on admet qu'elles peuvent en même temps se rassembler, on obtiendra, on le comprend, des organes des sens profondément situés et massifs. Ce sont ces organes des sens qui chez les animaux vertébrés constituent les *ganglions nerveux*, cérébraux et spinaux (fig. 2 B et C, *cg*). Il pourra même arriver que les cellules des organes des sens deviendront si profondes qu'elles pénétreront pour ainsi dire le névraxe, dans l'intérieur duquel on les trouve en effet chez l'Amphioxus.

D'une façon moins schématique, le développement des ganglions nerveux chez un embryon de Vertébré, de Poulet par exemple, peut être décrit comme il suit. A l'époque où la plaque nerveuse de laquelle dérivera le névraxe se creuse en gouttière, les bords de la gouttière présentent de chaque côté une crête, la « crête neurale ou ganglionnaire » (fig. 2 A) ; quand la gouttière nerveuse se détache de l'ectoderme pour se fermer en un tube, les deux crêtes neurales se confondent en une lame unique (B), qui plus tard se sépare de nouveau en deux masses, lesquelles s'enfoncent en descendant le long du tube nerveux et prennent la position définitive des ganglions cérébro-spinaux (C). Malgré leur enfoncement, les cellules ganglionnaires demeurent en connexion avec l'extérieur par un prolongement périphérique, tandis que d'autre part elles se mettent en rapport par un prolongement central avec les cellules du névraxe (fig. 2 B et C, *cg*).

Dans l'endroit qu'elles ont quitté, sont demeurés de nombreux éléments qui contribuent à former en ce point le revêtement du corps. Ces éléments ou bien n'éprouvent aucune différenciation nette ; ou bien ils se différencient fortement en cellules (C, *csa*), que l'on avait d'abord appelées sensorielles, mais qu'on a dû depuis nommer seulement cellules pseudo-sensorielles ou sensorielles accessoires, du jour où on a montré qu'elles ne sont pas les éléments essentiels, qu'elles ne sont qu'accessoires dans la fonction et destinées seulement à perfectionner la sensation, en contractant des relations plus ou moins intimes avec l'extrémité périphérique de la cellule sensorielle vraie ou cellule ganglionnaire.

Mais ce n'est pas tout ; car outre ces cellules pseudo-sensorielles ou accessoires, il peut s'en différencier d'autres ayant un caractère plus accessoire encore, empruntées aux éléments qui sont au voisinage des terminaisons du

prolongement périphérique des cellules sensibles; on les nomme *cellules de soutien*, parce qu'elles jouent en effet un rôle de protection et de soutien vis-à-vis de ces terminaisons et des cellules pseudo-sensorielles adjacentes. Ainsi prend naissance une membrane sensorielle, un *organe corpusculaire des sens*, tel que l'épithélium sensoriel de l'ouïe, le corpuscule du tact, etc. C'est cette membrane ou cet organe qu'on a longtemps pris pour l'organe sensoriel ; mais nous savons que le véritable organe sensoriel est plus profondément situé et qu'il est représenté par le ganglion. L'ensemble des ganglions avec les organes des sens qui en dépendent forme par opposition au système nerveux central le *système nerveux périphérique*.

Selon leur origine et leurs connexions, on peut distinguer les cellules sensibles en les catégories suivantes (fig. 2) :

Cellules sensorielles ou esthésioneures, les unes demeurées superficielles (épithélioneures) (*cs*), les autres devenues profondes (ganglioneures) (*cg*).

Cellules nerveuses, le plus souvent réunies en un névraxe et méritant le nom d'axoneures : les unes, cellules motrices (*cm*) donnant l'excitation à une cellule musculaire ou glandulaire (dynamoneures), les autres (*cc*) reliant entre elles deux cellules nerveuses à l'intérieur du névraxe (zygoneures).

Dans la conception histologique qui est actuellement classique, chacune de ces cellules est un *neurone* ou *neure*, c'est-à-dire un individu, une unité cellulaire qui n'a avec ses voisins que des rapports de contact, et qui se met en relation avec eux par ses prolongements.

L'arc réflexe, c'est-à-dire le trajet qui s'étend du milieu extérieur jusqu'à l'élément réagissant, par exemple de la surface du tégument à un muscle, se compose de deux chaînons ou neurones au moins; car l'état figuré à gauche dans la figure 2 A est hypothétique et ne se réalise nulle part. L'un de ces neures est sensitif, formé par la cellule sensorielle ou ganglionnaire (esthésioneure) avec son prolongement périphérique, récepteur de l'impression, et son prolongement central transmetteur ; l'autre neure est moteur, représenté par la cellule motrice ou dynamoneure, qui, coiffée d'une part par le prolongement central de la cellule précédente, pousse d'autre part une fibre terminale jusque sur l'élément musculaire. Il faut ajouter que l'arc réflexe est encore compliqué par l'interposition aux deux chaînons sensitif et moteur, d'un intermédiaire cellulaire, d'une cellule de relais située dans le système nerveux central, c'est-à-dire d'un zygoneure ou cellule de cordon. Dans tout ce circuit la continuité des parties n'est pas nécessaire pour que le courant nerveux passe ; on admet aujourd'hui que tout au contraire les différents composants de cette chaîne nerveuse sont seulement très exactement contigus mais nullement continus (voy. l'Histologie pour cette importante question).

Après le départ du système nerveux central et du système nerveux périphérique, les cellules restantes de l'ectoderme, demeurées superficielles et dépourvues des caractères qui distinguent les cellules nerveuses sensorielles, constituent les éléments épidermiques ; l'ensemble de ces cellules forme l'*épiderme* ou *épithélium tégumentaire*. Les éléments épidermiques éprouvent des différenciations spéciales et suivent une évolution qui leur est propre (cellules cornées de l'épiderme, éléments des poils et des ongles). Parmi les éléments épidermiques, il en est quelques-uns qui n'éprouvent pas ces transformations et

qui deviennent, en subissant des modifications structurales d'un autre ordre et très variées, des annexes des organes des sens et des ganglions (cellules accessoires des sens) (fig. *csa*).

Nous examinerons successivement, et à la place qui leur sera attribuée par l'anatomie descriptive, les développements du système nerveux central, du système nerveux périphérique avec les organes des sens, puis du tégument.

Nous placerons ici tout de suite le développement du système nerveux central.

§ 2. — SYSTÈME NERVEUX CENTRAL. PREMIERS DÉVELOPPEMENTS ET GÉNÉRALITÉS.

A. **Le tube nerveux ou médullaire.** — Le tube nerveux se présente, ainsi qu'il est dit au tome Ier de cet ouvrage (p. 28), d'abord comme un

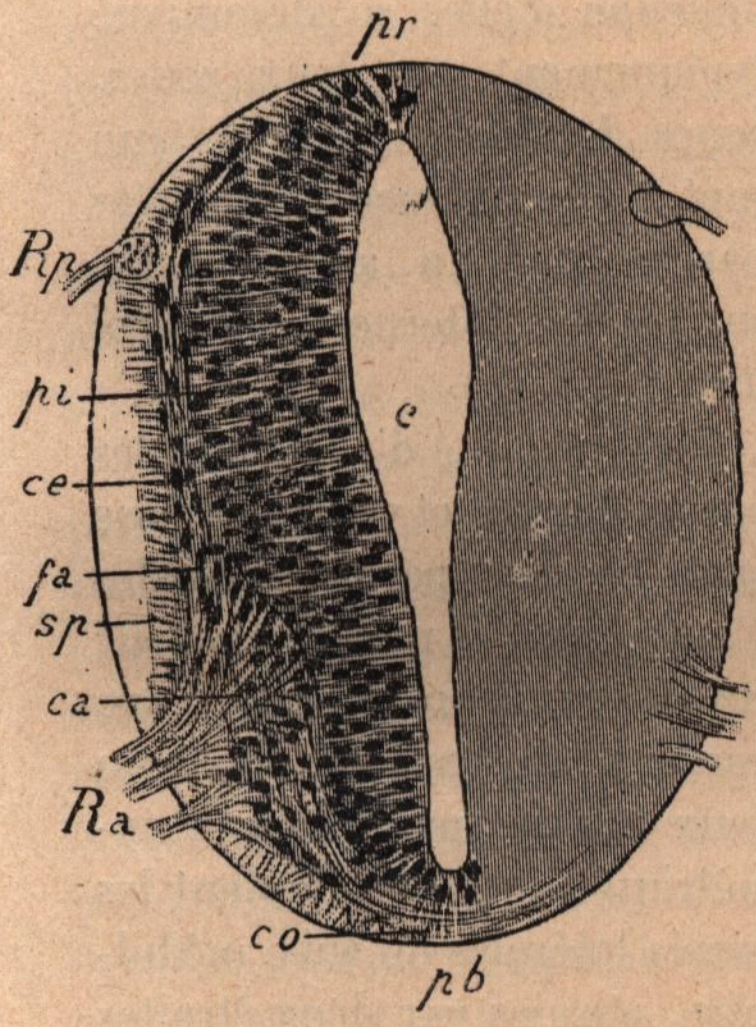

Fig. 3.
Coupe du tube médullaire d'un embryon humain de 6,9 mm. de long (d'après His).

pr, plaque recouvrante. — *pb*, plaque basale. — *pi*, couche ou plaque interne. — *ce*, couche engainante ou manteau. — *e*, canal de l'épendyme. — *Ra*, racine antérieure. — *Rp*, racine postérieure. — *ca*, rudiment de la corne antérieure. — *fa*, formation arquée — *co*, ébauche de la commissure antérieure. — *sp*, neurosponge.

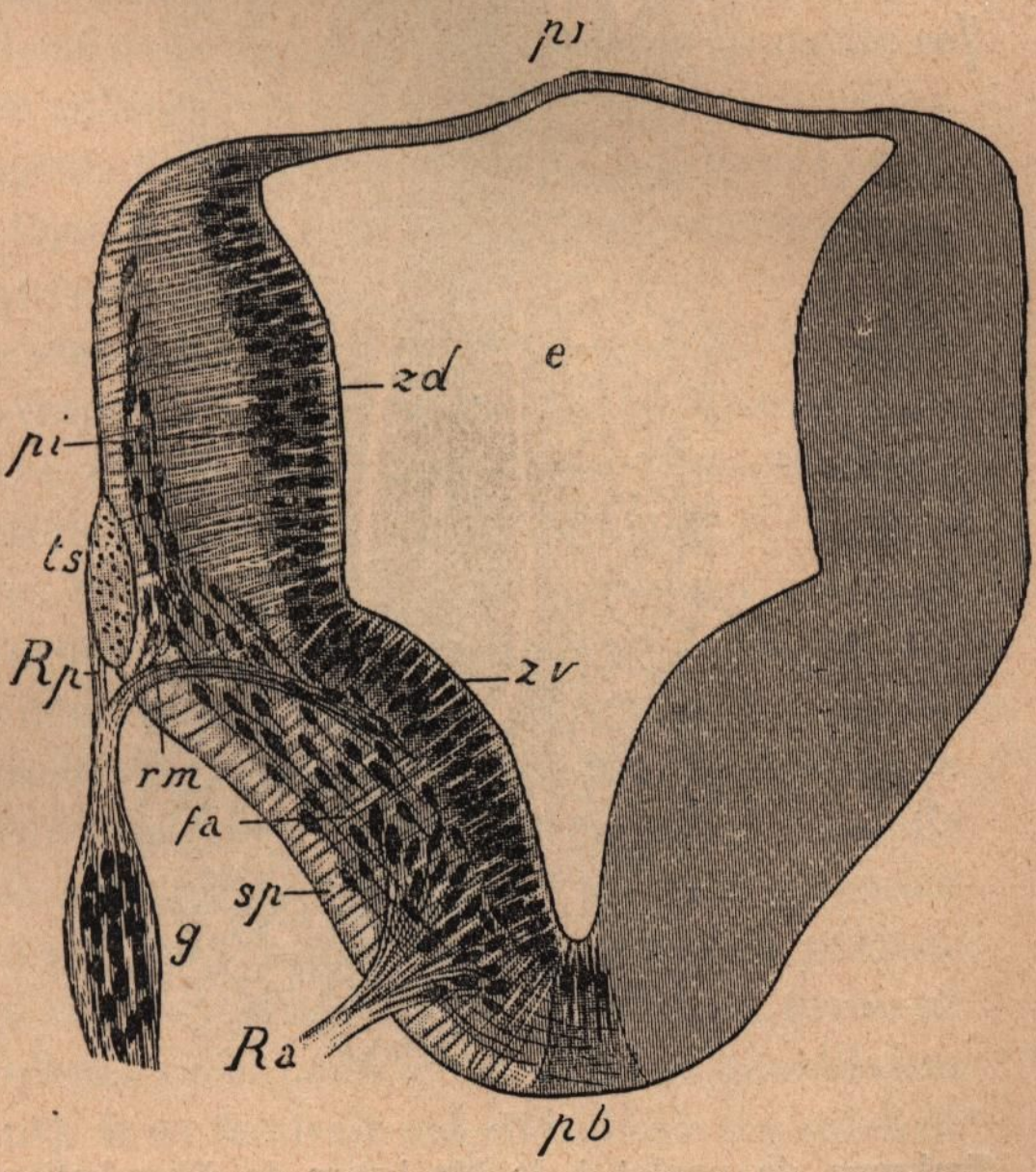

Fig. 4.
Coupe demi-schématique du tube médullaire passant par la moelle allongée, montrant la forme de la cavité et de la paroi et la division de celle-ci en deux zones, dorsale et ventrale (selon His).

pr, plaque recouvrante. — *pb*, plaque basale. — *pi*, couche ou plaque interne. — *e*, canal de l'épendyme. — *fa*, formation arquée. — *sp*, neurosponge. — *zd*, *zv*, zones dorsale et ventrale des parois latérales (plaque alaire et plaque du fond). — *Ra*, racine antérieure motrice (nerf hypoglosse). — *Rp*, racine postérieure sensitive (racine sensitive du nerf pneumogastrique). — *rm*, racine motrice du nerf pneumogastrique. — *ts*, tractus solitarius. — *g*, ganglion du pneumogastrique.

épaississement, puis comme une invagination de l'ectoderme (gouttière nerveuse), bientôt fermée en un tube.

Le tube nerveux s'étend longitudinalement, suivant l'axe de l'embryon. Il

est recouvert par l'épiderme, du côté dorsal; du côté ventral, il est contigu à la corde dorsale. Sa forme générale est celle d'un cylindre creux comprimé latéralement, de telle sorte que sa lumière est beaucoup plus étendue dans le sens dorso-ventral que transversalement. Les parois du tube sont d'épaisseur très inégale. La paroi dorsale, qui résulte de l'occlusion des lèvres de la gouttière médullaire, est très mince; elle s'appelle *plaque du toit* ou *plaque recouvrante* (His) (fig. 3 et 4, *pr*). La paroi ventrale est également amincie; on la nomme *plaque du plancher* ou *plaque basale* (His) (*pb*).

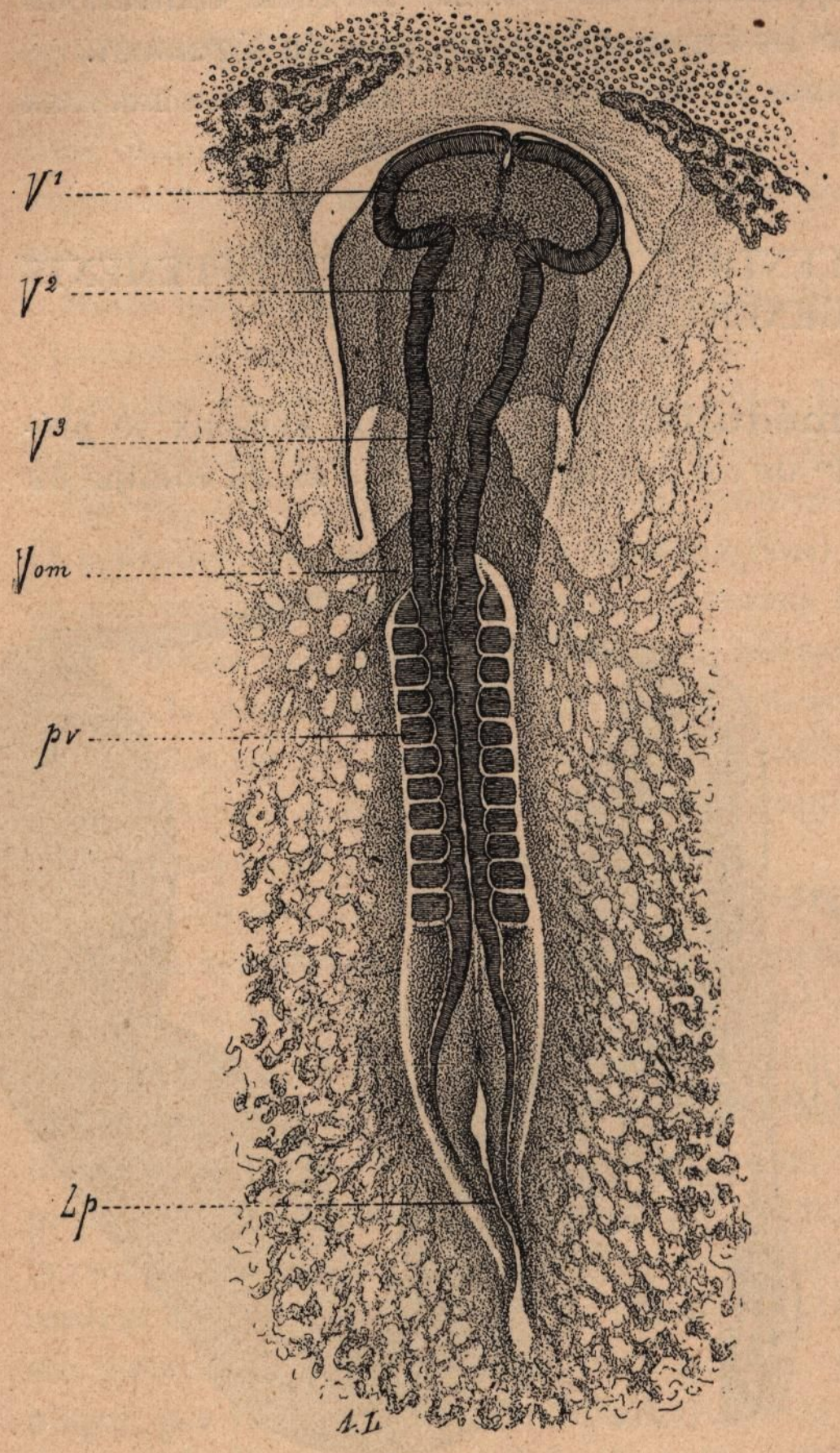

Fig. 5.

Embryon de poulet à la 29e heure de l'incubation (d'après Duval.)

V^1, vésicule cérébrale antérieure, encore largement ouverte en avant (neuropore antérieur) et prolongée latéralement par les vésicules primitives. — *V^2*, vésicule cérébrale moyenne. — *V^3*, vésicule cérébrale postérieure. — *Vom*, veine omphalo-mésentérique. — *pv*, protovertèbres. — *Lp*, ligne primitive encadrée à son extrémité antérieure par la partie postérieure du canal médullaire largement ouverte et dilatée en un « sinus rhomboïdal ».

Les parois latérales au contraire sont épaisses et font saillie dans la lumière du tube. Chacune d'elles se décompose typiquement en deux zones, *zones dorsale* et *ventrale*, qui sont effectivement séparées parfois par un sillon visible sur la face interne de la paroi (fig. 4, *zd*, *zv*).

De l'inégalité d'épaisseur des parois dorsale et ventrale d'une part et des parois latérales d'autre part il résulte que, sur la coupe transversale, l'axe nerveux apparaît composé de deux moitiés parfaitement symétriques qui représentent les parois latérales du tube médullaire, réunies par deux étroites commissures, qui forment les parois dorsale et ventrale du tube. La constitution bilatérale symétrique du tube médullaire s'harmonise avec la théorie de la concrescence, actuellement en faveur, qui veut que l'embryon se forme par la juxtaposition et la soudure de deux moitiés semblables.

B. **Moelle épinière et cerveau. Les grandes divisions du cerveau.** — Avant déjà que la gouttière médullaire se transforme en un tube, elle se dilate à son extrémité antérieure; cette région dilatée est l'ébauche du *cerveau*; le reste constitue l'ébauche de la *moelle épinière*.

La dilatation cérébrale ne fait défaut à aucun Vertébré. L'Amphioxus lui-même, que l'on oppose aux Vertébrés crâniotes sous le nom d'Acrâniote, et qui n'a pas de tête, possède, au moins dans la période larvaire, un cerveau qui devient ensuite rudimentaire pendant la métamorphose. Les Tuniciers sont dans le même cas; leurs larves ont également un tube médullaire, dont la région antérieure se dilate en un cerveau, qui subit plus tard une régression chez la plupart des types.

Le cerveau de l'Amphioxus, comme celui des embryons de Vertébrés inférieurs et même supérieurs, est décomposé primitivement en deux grandes régions : l'une, antérieure, *vésicule cérébrale antérieure* (« ventricule du cerveau » de l'Amphioxus, « précerveau » ou « grand cerveau » des Vertébrés), correspond au *cerveau* proprement dit de l'anatomie descriptive, et se caractérise par la dilatation notable dont sa cavité sera le siège; l'autre, postérieure, *vésicule cérébrale postérieure* (« fosse rhomboïdale » du cerveau de l'Amphioxus, « postcerveau » ou « cerveau rhomboïdal » des Vertébrés), se distingue par l'amincissement considérable de la paroi qui forme la voûte de sa cavité et représente principalement la *moelle allongée* de l'encéphale adulte. A ces deux régions cérébrales initiales il s'en ajoute bientôt une troisième, interposée entre les précédentes, qui est prise aux dépens de la vésicule cérébrale antérieure et que l'on appellera *vésicule cérébrale moyenne*.

Dans ce stade donc, longtemps considéré comme le plus primitif, il existe trois dilatations de la cavité du cerveau, *trois vésicules*, que l'on distingue en *antérieure*, *moyenne* et *postérieure*, et que l'on appelle aussi respectivement *cerveaux antérieur*, *moyen* et *postérieur* (fig. 5 et 6, V^1, V^2, V^3).

Chez les Tuniciers et l'Amphioxus, la division régionale du cerveau n'est pas poussée plus loin. Chez les autres Vertébrés, au contraire, l'organisation du cerveau se complique grâce à ce que deux des trois vésicules primitives se subdivisent en deux compartiments secondaires. L'antérieure, en effet, se partage de cette façon en une *vésicule cérébrale antérieure définitive* et en une *vésicule cérébrale intermédiaire* interposée à la première et à la vésicule cérébrale moyenne. La postérieure se divise à son tour en un *cerveau postérieur proprement dit* et un *arrière-cerveau* ou *moelle allongée*. On obtient de la sorte, en dernière analyse, cinq vésicules cérébrales distinctes, cinq cerveaux secondaires ou définitifs (voy. le tableau suivant). Il ne faudrait pas considérer ces subdivisions comme dues à des étranglements du tube primitif; elles proviennent en réalité d'une inégalité de croissance entre les diverses parties de ce tube.

Grand cerveau ou Précerveau.		Cerveau antérieur primitif.	Cerveau antérieur définitif ou prosencéphale.
			Cerveau intermédiaire ou thalamencéphale.
	Cerveau moyen.	Cerveau moyen.	Cerveau moyen ou mésencéphale.
Cerveau rhomboïdal ou Postcerveau.		Cerveau postérieur primitif.	Cerveau postérieur définitif ou métencéphale.
			Moelle allongée ou arrière-cerveau, ou myélencéphale.

[*PRENANT.*]

C. **Fermeture de la gouttière médullaire. Spina-bifida.** — La fermeture de la gouttière médullaire et sa transformation en un tube sont sujettes à variation lorsqu'on examine les différents Vertébrés, quant au lieu, quant à l'époque où débute et où se termine le phénomène. La règle cependant paraît être que la suture des lèvres commence dans la région du futur arrière-cerveau; de là, la soudure se propage en avant et en arrière. En avant, elle respecte pour longtemps une région tout à fait antérieure du cerveau, qui demeure ouvert en cet endroit et dont l'ouverture porte le nom de « neuropore antérieur » (Voy. fig. 6, *na*). En ce point donc, la suture dorsale de la gouttière médullaire devra se compléter par une suture tardive et surajoutée, à laquelle on a donné le nom de *suture terminale* ou *frontale*, appelant *plaque terminale* la paroi nerveuse qui résulte de l'occlusion de la suture terminale.

Il est à présent reconnu que toutes les malformations qui consistent en une fente dorsale de la colonne vertébrale et en une ouverture largement béante du crâne, qui ouvrent le canal vertébral et la cavité crânienne et qui mettent à nu la moelle épinière et le cerveau plus ou moins modifiés, il est reconnu que ces dispositions tératologiques du squelette, appelées respectivement *rachischisis* ou *spina-bifida* et *crânioschisis* ou *acrânie*, ont très généralement leur point de départ dans un arrêt de développement du tube médullaire, spécialement dans une persistance de la gouttière nerveuse. Le processus est facile à comprendre : la fissuration persistante du tube médullaire, le *neuroschisis* en un mot, est cause que la membrane réunissante postérieure, de laquelle dérivent l'ébauche des parois latéro-dorsales du canal vertébral et celle de la voûte du crâne, se trouve arrêtée à droite et à gauche sur les bords de la gouttière médullaire; il y a donc en arrière, du côté dorsal, absence de formation (aplasie) de la membrane réunissante et par suite du rachis et du crâne osseux.

D. **Courbures du tube nerveux dans la région cérébrale.** — L'axe géométrique du tube nerveux, c'est-à-dire la ligne idéale qui court le long du centre de la lumière du canal, se termine en avant et au milieu de la plaque terminale. De bonne heure déjà, alors que le système nerveux n'est encore, dans sa région cérébrale, qu'une gouttière, l'axe nerveux n'est plus rectiligne, mais çà et là infléchi en une série de *courbures*, qui plus tard se prononceront toujours davantage (fig. 6 et 16-19).

En même temps, en effet, que le cerveau antérieur s'allonge d'une façon notable et que sa région ventrale s'agrandit, il s'infléchit du côté ventral, de telle sorte que le cerveau moyen devient à présent la partie culminante du cerveau tout entier et se trouve comme enclavé entre les deux cerveaux antérieur et postérieur qui tendent à se rapprocher. Comme le sommet de cette courbure répond au sommet de la tête soulevée en une « proéminence du vertex », on a pu l'appeler la *courbure du vertex* (*cv*), que l'on a décomposée même en « courbures antérieure et postérieure du vertex », correspondant respectivement aux limites antérieure et postérieure du cerveau moyen; on lui a aussi donné le nom de « courbure céphalique », « courbure céphalique antérieure », parce qu'elle modifie la forme de la tête qui suit fidèlement celle du cerveau. La forme qu'affecte alors le cerveau a été comparée à celle d'une cornue; la courbure de la cornue représente le cerveau moyen; au ventre correspond le

cerveau antérieur, au col le cerveau postérieur. La concavité du coude décrit par la cornue est occupée par un tissu conjonctif abondant, qui forme un pli transversal autour duquel s'opère la courbure, et qui constituera plus tard (comme on l'a vu déjà t. Ier, p. 360) le « pilier moyen du crâne » (*pc*). Le coude se prononçant de plus en plus par les progrès de la flexion, le pilier conjonctif du crâne devient une lame transversale de plus en plus mince, et les parois ventrales ou planchers du cerveau antérieur et du cerveau postérieur deviennent presque parallèles (fig. 6, *cv*).

De très bonne heure, il se produit, à la limite de la moelle allongée ou arrière-cerveau et de la moelle proprement dite, une courbure qui, par sa situation dans l'ensemble du corps embryonnaire, mérite le nom de *courbure nuquale* (*cn*) ou encore de « courbure céphalique postérieure »; elle détermine à la limite de la tête et du tronc la « proéminence de la nuque ». Elle n'est du reste que très peu prononcée (Voy. aussi pour ces diverses courbures les figures 16-19).

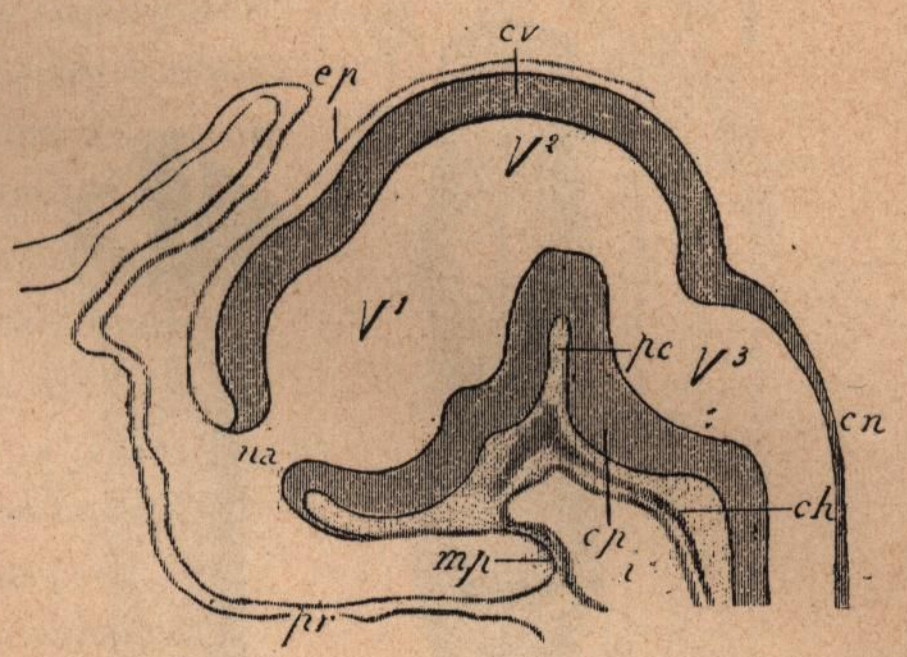

Fig. 6.
Section longitudinale et médiane diagrammatique du cerveau d'un embryon de Lapin d'environ 9 jours.

V^1, V^2, V^3, vésicules cérébrales antérieure, moyenne et postérieure. — *na*, neuropore antérieur. — *cv*, courbure du vertex. — *cn*, courbure de la nuque. — *cp*, courbure du pont. — *pc*, pilier moyen du crâne. — *pr*, proamnios. — *ep*, épiderme. — *mp*, membrane pharyngienne. — *i*, intestin. — *ch*, corde dorsale.

Les deux incurvations qui précèdent ont leur concavité tournée du côté ventral. Une troisième, au contraire, dirige de ce côté sa convexité. Elle se produit à la limite du cerveau postérieur et de l'arrière-cerveau, dans la région qui sera plus tard le pont de Varole; de là le nom de *courbure du pont* ou *pontique* (*cp*) qui lui a été imposé. Pour la constituer, le plancher de la vésicule cérébrale postérieure s'épaissit et se reploie ensuite jusqu'à ce que la portion de ce plancher, qui appartient au cerveau postérieur, fasse un angle droit puis aigu avec celle qui fait partie de l'arrière-cerveau, ou même lui devienne presque parallèle (Comp. fig. 16-19, *cp*).

La cause de la production des courbures cérébrales doit être essentiellement rapportée à l'allongement prépondérant du cerveau relativement à la base du crâne et au tube digestif, et comme la voûte du cerveau s'allonge plus que le plancher, c'est du côté ventral que se feront les incurvations cérébrales. Les conditions mécaniques mêmes qui président aux changements de forme du cerveau sont bien déterminées; et elles peuvent être réalisées avec un tube de caoutchouc remplaçant le tube cérébral (fig. 7).

1° Si l'on ploie le tube, il se fait un coude au sommet du pli; l'endroit coudé devient plus large que le reste du tube, s'aplatit transversalement; le coude se prolonge latéralement par deux saillies que l'on peut appeler oreilles de courbure (A). — 2° Si l'on fixe en un point le tube ainsi ployé, on verra l'extrémité antérieure du tube s'infléchir vers le point de fixation. Le premier cas, compliqué par le deuxième, se retrouve dans le développement et la courbure du cerveau antérieur; le fil fixateur de la vésicule cérébrale antérieure serait repré-

senté par l'union existant entre le cerveau et l'intestin ; le point d'application du fil serait en un endroit du cerveau qui sera plus tard l'infundibulum cérébral ; les vésicules oculaires représenteraient les oreilles de courbure (B). — 3° En fendant le tube sur une certaine longueur, ou mieux en reséquant un segment fusiforme, puis ployant le tube de façon à le courber en dessous, les bords de la fissure ou de l'ouverture deviendront béants, et la lumière du tube s'élargira en une fosse aplatie de forme rhomboïdale, dont la plus grande largeur correspondra au point d'incurvation maxima. Ainsi se développe la courbure pon-

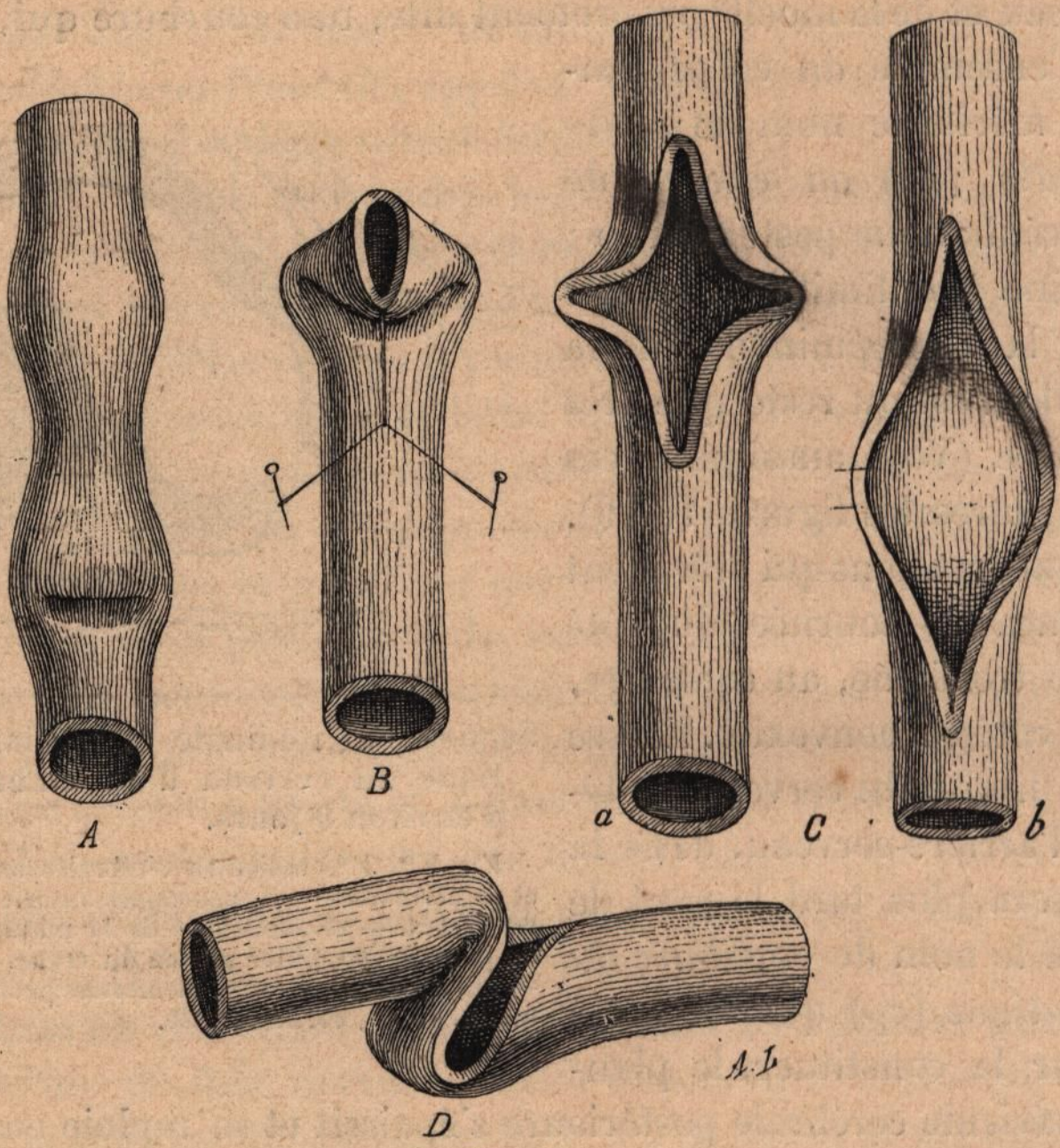

Fig. 7.
Représentation plastique des courbures du cerveau (d'après His).

A. Tube en caoutchouc coudé en deux sens différents ; en haut de façon à tourner sa convexité supérieurement ; en bas de façon à présenter une convexité inférieure.
B. Tube dont l'extrémité supérieure a été rétractée par un fil qui lui a été attaché.
C, *a* et *b*. Tubes fendus et incurvés en une concavité dorsale.
D. Le même, vu de profil, dont les deux extrémités ont été rapprochées l'une de l'autre.

tique ; la large fosse résultant de l'incision dorsale du tube de caoutchouc est la fosse rhomboïdale ; les bords postéro-latéraux de l'incision seront les futurs corps restiformes ; les bords antéro-latéraux seront représentés par l'ébauche du cervelet (C et D).

E. **Métamérie nerveuse.** — On a remarqué depuis longtemps que dans la région de l'arrière-cerveau la lumière du tube cérébral présente des resserrements et des élargissements successifs : le nombre de dilatations trouvé habituellement est de cinq. La cavité et la paroi qui la limite sont ainsi partagées en un certain nombre de segments ou métamères, que l'on appelle des *neuromères* ; bref elles sont métamérisées. La limite de ces neuromères est très nette : sur la face externe, c'est un sillon dorso-ventral ; sur la face interne, c'est

une crête saillante dans la cavité du cerveau. Plus tard, on s'est aperçu que si c'est dans l'arrière-cerveau que cette disposition est le plus nette, elle ne fait pas défaut dans les régions plus antérieures du cerveau; on a pu compter en effet, tant dans le cerveau antérieur que dans l'intermédiaire, dans le cerveau moyen, dans le cerveau postérieur et dans la moelle allongée, en tout de 10 à 14 segments. Le dénombrement des neuromères, qui a donné lieu à de très nombreux travaux, n'a cependant pas fourni de résultats concordants. La segmentation du tube nerveux n'est pas limitée à la région cérébrale, mais se prolonge sur toute l'étendue de la moelle, quoique moins évidente que dans le cerveau. La moelle est ainsi partagée en segments superposés ou myélomères, dont la distinction disparaît chez l'adulte. La métamérie de la moelle épinière demeure cependant évidente par la distribution régulièrement segmentaire des nerfs qui arrivent dans la moelle et qui en partent, et par la localisation segmentaire de certaines affections nerveuses (Voy. t. III, fasc. 2, p. 940).

Certains auteurs ont voulu voir dans cette segmentation une véritable métamérisation (voy. t. I, p. 11) du système nerveux central; elle serait véritable, c'est-à-dire reproduisant une disposition ancienne du Vertébré, palingénétique en un mot, parce qu'elle apparaît de bonne heure, alors même que la gouttière médullaire n'est pas encore fermée, et d'après certains auteurs, avant celle même des mésomères, c'est-à-dire des métamères du mésoderme ou somites (voy. t. I, p. 67). D'autres embryologistes, au contraire, ne lui accordent pas ce caractère, la considèrent comme cœnogénétique, due à des causes purement mécaniques, et comme sans importance dans l'histoire généalogique du Vertébré.

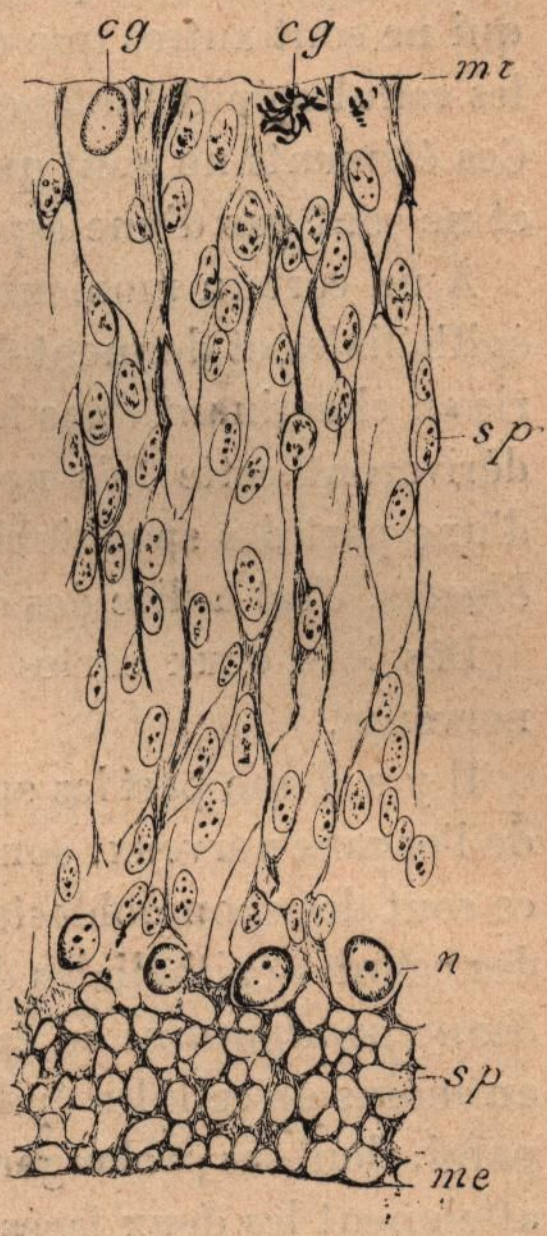

FIG. 8.
Coupe de la paroi médullaire d'un embryon de Mouton de 10 mm. (analogue à une figure donnée par His pour l'embryon humain).

sp, cellules du neurosponge et neurosponge. — *mi*, limitante interne. — *me*, limitante externe. — *cg*, *cg*, cellules germinatives dont une en voie de division. — *n*, neuroblastes.

F. **Structure et première organisation anatomique du tube médullaire embryonnaire**[1]. — L'étude d'une coupe de la paroi médullaire permet de reconnaître les détails suivants. Les cellules épithéliales sont dirigées radiairement, c'est-à-dire perpendiculairement à la surface; elles se composent d'un corps cellulaire très grêle, qui s'étend vers la face externe aussi bien que vers la face interne de la paroi, et qui de plus s'anastomose par des prolongements latéraux avec les corps cellulaires des éléments voisins. De tous ces prolongements et de leurs anastomoses résulte un réseau spongieux, le *neurosponge* ou *myélosponge* (fig. 8, *sp*); aussi ces cellules épithéliales

1. La description suivante est faite d'après His, qui a étudié spécialement l'embryon humain, et d'après Schaper, qui a modifié dans une certaine mesure les données de His, en ce qui concerne l'histogenèse. Elle est valable pour les deux régions, cérébrale et médullaire, du système nerveux central, bien que plus particulièrement applicable à la moelle.

ont-elles reçu le nom de *spongioblastes*. Les prolongements des spongioblastes qui se dirigent vers la face interne de la paroi s'y confondent en une *membrane limitante interne* (*mi*); les prolongements périphériques s'unissent de même en une *membrane limitante externe* (*me*). Auparavant ces derniers échangent de nombreuses anastomoses et forment ainsi au-dessous de la membrane *me* un réseau très serré, le *voile médullaire*.

Au-dessous de la membrane limitante interne, dans les mailles du réseau formé à cet endroit par les spongioblastes, se voient des éléments particuliers, qui ne sont autres que des cellules en voie de division, chargées de reproduire les cellules épithéliales et nommées pour cette raison *cellules germinatives* (*cg*). Ces éléments ne sont que des cellules épithéliales jeunes ou en voie de division et ne sont pas d'une espèce différente, comme on l'a cru tout d'abord.

A un certain moment, les cellules germinatives cessent de former des cellules épithéliales et donnent des cellules indifférentes qui émigrent vers la périphérie en cheminant dans les mailles du neurosponge. De ces cellules indifférentes dériveront cette fois non plus une seule sorte, mais deux sortes d'éléments : d'une part des spongioblastes, d'autre part des cellules spéciales, dites *neuroblastes*, c'est-à-dire des cellules nerveuses jeunes (*n*).

Dès lors deux sortes d'éléments cellulaires coexistent donc dans la paroi nerveuse.

Il y a d'une part les spongioblastes. Ceux-ci, qui formeront le tissu de soutien de l'organe nerveux, sont de deux variétés. Les uns sont de provenance directe; ce sont des spongioblastes de la première fournée qui résultent de la persistance des cellules épithéliales de la paroi nerveuse primitive. Ils deviendront l'*épithélium épendymaire* ou *épendyme* (*e*) de l'état adulte, composé typiquement tout au moins de cellules épithéliales dont la hauteur mesure toute l'épaisseur de la paroi, dont les prolongements interne et externe traversant toute cette paroi en atteignent les deux faces extérieure et intérieure. Les autres spongioblastes ont une provenance indirecte ; ils dérivent des cellules germinatives par l'intermédiaire des cellules indifférentes qui ont émigré dans l'intérieur de la paroi ; ce sont des spongioblastes de seconde fournée. Ils fourniront la *névroglie* de l'état adulte, c'est-à-dire un tissu de soutien d'origine épithéliale, formé d'éléments étoilés dont les prolongements en se transformant chimiquement se sont différenciés en fibres.

D'autre part, les neuroblastes sont les formes embryonnaires des *cellules nerveuses*; ils se sont accumulés dans les parties périphériques du neurosponge, au-dessous du voile médullaire. Une fois en cette situation, ils acquerront peu à peu le caractère de cellules nerveuses définitives en poussant au dehors un prolongement, le *cylindre-axe*, *axone* ou *neurite*, caractéristique de la cellule nerveuse. Ce cylindre-axe sera l'ébauche d'une *fibre nerveuse*, dont il représentera plus tard la partie essentielle. Toute cellule nerveuse est donc caractérisée parce qu'elle émet une fibre nerveuse; toute fibre nerveuse a pour caractère d'émaner d'une cellule nerveuse. Plus tard, les jeunes cellules nerveuses se compliqueront encore par l'émission d'autres prolongements, dits *prolongements protoplasmatiques* ou *dendrites*, d'autant plus nombreux et plus ramifiés que l'âge est plus avancé ou que l'animal est plus haut placé dans la série, dont la puissance de développement est ainsi en rapport avec le perfectionne-

ment de la fonction et sur les relations desquels on trouvera dans le chapitre histologique les renseignements nécessaires.

Telle est la constitution histologique de la paroi nerveuse et la destinée des éléments qui la composent.

Quant à l'organisation anatomique de cette paroi, on peut de bonne heure décomposer la paroi nerveuse en deux couches (fig. 9).

L'une interne, plus épaisse, dite *plaque interne* (*pi*), limite directement le canal médullaire, et formera plus tard, en se réduisant encore en épaisseur,

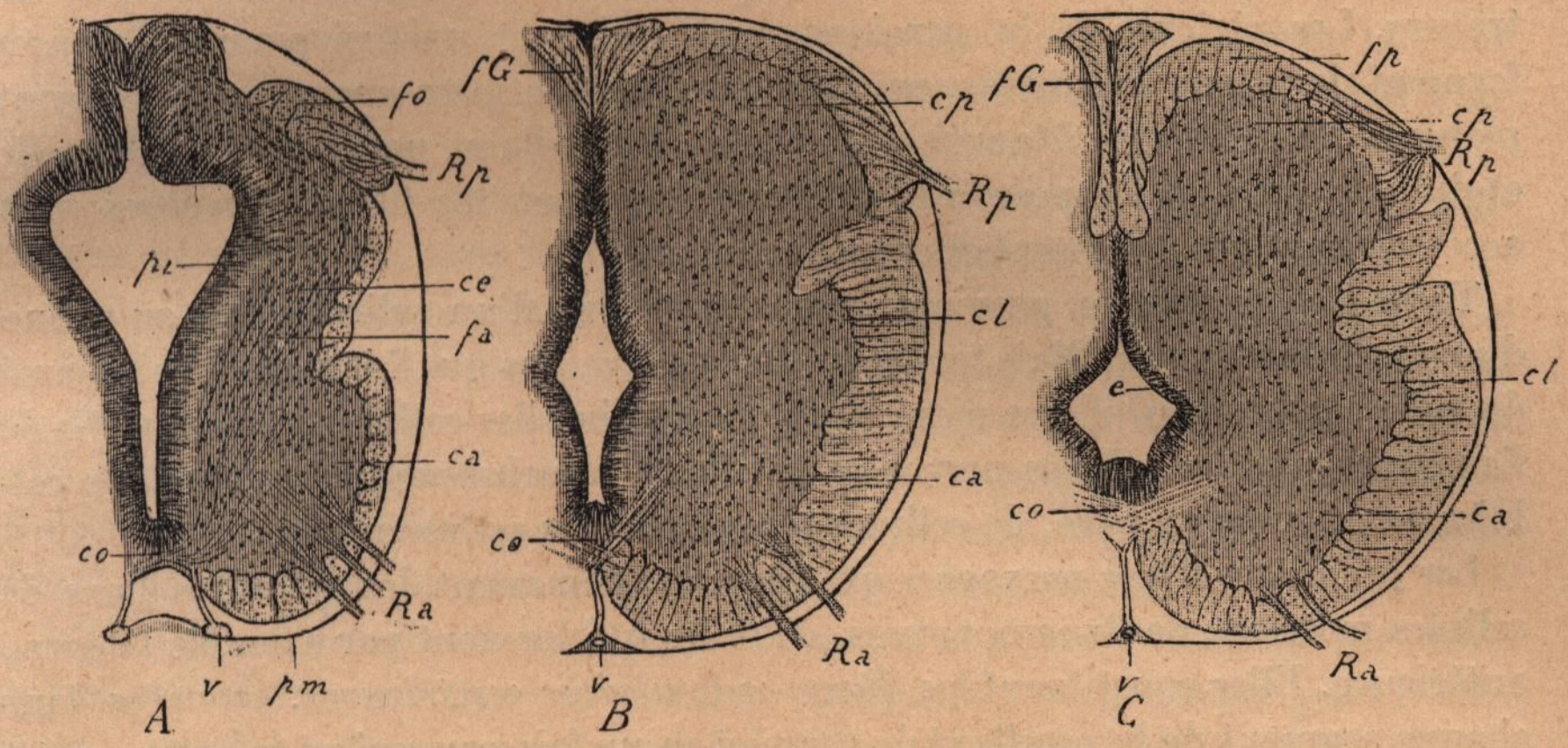

FIG. 9.
Coupes de la moelle d'embryons humains d'âge différent (d'après HIS).

A, stade le moins avancé. — C, stade le plus développé. — *pi*, plaque interne. — *ce*, couche engainante ou manteau. — *ca*, corne antérieure. — *cp*, corne postérieure. — *cl*, corne latérale. — *e*, épithélium épendymaire. — *fa*, formation arquée. — *co*, commissure antérieure. — *fo*, faisceau ovale. — *fG*, faisceau de Goll. — *fp*, faisceau postérieur ou de Burdach. — *Ra*, racine antérieure. — *Rp*, racine postérieure. — *pm*, pie-mère. — *v*, artères spinales antérieures et artère du sillon.

l'*épithélium épendymaire* ou *épendyme* (*e*) dont les cellules, par leurs prolongements externes, continueront cependant, comme il a été dit plus haut, à atteindre la face externe de la paroi. La plaque interne formera à elle seule la plaque du toit et la plaque du plancher du tube médullaire (voy. p. 10); à elle seule aussi elle constituera la couche épithéliale, qui en certains endroits du cerveau forme, sous le nom de plexus choroïdes, la paroi nerveuse, très mince en ces endroits. Quant au canal médullaire, il deviendra le *canal de l'épendyme*, appelé dans la région cérébrale à s'élargir beaucoup, et au contraire destiné dans la région médullaire à s'oblitérer presque totalement.

L'autre couche, externe, plus mince d'abord que la précédente, puis de plus en plus épaisse, est formée par les neuroblastes mêlés aux spongioblastes de la névroglie; elle est connue sous le nom de *substance engainante* (*ce*) ou *manteau*, et fournira plus tard la *substance grise* ou substance cellulaire nerveuse de la moelle et du cerveau. Examinée dans la région médullaire par exemple, elle offre sur la coupe transversale deux renflements; l'un, plus considérable et d'apparition plus précoce, correspond à la région ventrale ou antérieure de la moelle et représente l'ébauche des *cornes antérieures* de la substance grise; l'autre, situé du côté dorsal et postérieur, est le rudiment des *cornes antérieures* de cette même substance (fig. 9, *ca*, *cp*). Ces renflements ou cornes ne

[*PRENANT.*]

sont d'ailleurs, bien entendu, que la section transverse de deux colonnes cellulaires, les *colonnes antérieure et postérieure*, qui règnent tout le long de l'axe nerveux.

La constitution du tube médullo-cérébral, qui au début était entièrement cellulaire, s'est compliquée, comme on l'a vu, à un certain moment par la formation de cylindres d'axe ou jeunes fibres nerveuses que les neuroblastes ont produites et qui pénètrent dans les mailles du voile médullaire. Ces fibres nerveuses communiquent aux régions du tube où elles se trouvent en grand nombre une apparence striée ou pointillée, suivant qu'elles sont vues en long ou coupées en travers. Les régions de la paroi nerveuse qui sont exclusivement fibreuses forment dans leur ensemble, conjointement avec le neurosponge où elles sont plongées, la *substance blanche* ou substance fibrillaire nerveuse de la moelle et du cerveau ; on l'oppose à la substance grise, où les fibres nerveuses sont accessoires et qui est essentiellement cellulaire.

Toute fibre nerveuse provient, avons-nous vu, d'un cylindre-axe ou axone d'une cellule nerveuse. Mais toutes les fibres nerveuses que l'on voit dans la paroi du tube cérébro-médullaire n'ont pas pour origine des cellules faisant partie de l'axe nerveux, des cellules nerveuses véritables ; quelques-unes viennent de cellules extérieures au tube, de cellules sensorielles ou esthésioneures.

Les premières fibres nerveuses qui paraissent émanent des cylindres d'axe de cellules motrices, de dynamoneures, de celles qui forment par exemple la corne antérieure. Elles constituent les *fibres radiculaires antérieures*, groupées dans chaque segment de la moelle et du cerveau en un faisceau qui est la *racine antérieure*, *ventrale* ou *motrice* d'un nerf cérébro-spinal (fig. 9, *Ra*); elles offrent ainsi une disposition métamérique évidente. Les autres fibres nerveuses proviennent ou bien de dynamoneures (cellules motrices) situés en d'autres régions du névraxe, ou bien de zygoneures (cellules de cordon). Telles sont celles qui, venues des parties dorsales de la substance grise, se dirigent d'arrière en avant en suivant un trajet curviligne, formant ainsi la *couche* ou *formation arquée* (*fa*). Quelques-unes d'entre elles arrivent jusqu'à la plaque basale, s'y rassemblent en un fascicule qui dépasse la ligne médiane et qui s'entrecroise avec un fascicule semblable venu du côté opposé; tous deux forment ensemble le début de la commissure antérieure (*co*). On voit aussi un certain nombre de fibres qui, pour former cette commissure, s'étaient engagées dans la moitié opposée du tube nerveux, s'y redresser, prendre une direction longitudinale et apparaître alors sous forme non plus de stries, mais de points représentant la coupe transversale des fibres; la totalité de ces fibres forme un cordon appelé *cordon antérieur* de la substance blanche.

Pendant que se passaient ces phénomènes dans l'axe nerveux, il se formait, de chaque côté de cet axe, par un processus qui a été indiqué brièvement (p. 7), deux séries linéaires, droite et gauche, de « ganglions spinaux » disposés par paires dans chaque tranche du corps et représentant les centres du système nerveux périphérique. Les cellules de ces ganglions émettent non plus un seul, mais deux prolongements, ou bien ce qui revient au même, un prolongement bifurqué en deux branches, dont l'une, qui se dirige vers la périphérie, ne nous occupera que plus tard, tandis que l'autre, centrale, nous intéresse immédiatement, parce qu'elle pénètre dans la région dorsale de l'axe nerveux en formant

la fibre radiculaire postérieure; la totalité des fibres radiculaires issues d'un ganglion abordent la moelle, accolées en un faisceau qui est la *racine postérieure*, *dorsale* ou *sensitive* d'un nerf cérébro-spinal (fig. 2, *Rp*). Ces fibres, entrées dans la moelle, se bifurquent en deux branches qui deviennent longitudinales, et constituent un petit cordon longitudinal qui se délimite de mieux en mieux et s'agrandit de plus en plus; c'est le *faisceau ovale*, rudiment du *cordon postérieur* de la substance blanche (fig. 9, *fo*).

Entre le lieu de sortie des racines antérieures et le point d'entrée des racines postérieures règne une étroite bande de myélosponge renfermant quelques fibres longitudinales ; plus tard on voit s'y ajouter des fibrilles qui partent de la corne grise antérieure; cette bande est le rudiment des *cordons latéraux* de la substance blanche.

En somme, chez les embryons humains de la 4e semaine, les parties constituantes primitives du tube nerveux et en particulier de la moelle sont :

1° En fait d'ébauches cellulaires : la plaque interne, formée principalement de cellules dirigées radialement (spongioblastes épendymaires); — la couche engainante du manteau, ou substance grise proprement dite, formée de cellules nerveuses (dynamoneures et zygoneures) et de spongioblastes névrogliques, et décomposable anatomiquement en une corne antérieure, une corne postérieure, et un segment intermédiaire reliant les deux cornes.

2° En fait de formations fibrillaires : la racine antérieure issue des dynamoneures ou cellules motrices de la corne antérieure; — la racine postérieure, fournie par les esthésioneures superficiels ou ganglionnaires avec le faisceau ovale ou ébauche du cordon postérieur; — la formation arquée, la commissure antérieure, le rudiment du cordon antérieur, et les premières traces du cordon latéral, dus les uns et les autres à des cellules motrices ou à des cellules de cordon.

§ 3. — DÉVELOPPEMENT DE LA MOELLE.

A. **Développement anatomique**. — Des deux parties de l'axe nerveux, la moelle est celle qui conserve la forme la plus voisine de l'état primitif. Elle demeure en effet un cordon cylindroïde, renflé en deux endroits, là où naissent les nerfs des membres supérieur et inférieur; il y a donc un *renflement supérieur* ou *cervical*, correspondant à la partie inférieure du cou, et un *renflement inférieur* ou *lombaire*, situé dans la région des lombes.

Extérieurement, les seuls changements qu'a éprouvés la moelle consistent dans l'apparition, sur la ligne médiane de ses faces antérieure et postérieure, d'un sillon profond, le sillon *antérieur* ou ventral et le sillon *postérieur* ou dorsal. La formation du premier est due au puissant développement qu'ont pris à droite et à gauche de la ligne médiane les cornes antérieures, qui proéminent de plus en plus en soulevant la couche de substance blanche qui les recouvre; de là une dépression, qui, avec le temps, devient plus profonde et plus étroite et se transforme finalement en un sillon. La genèse du sillon postérieur se fait par un mécanisme tout différent, du reste encore mal connu; ce sillon paraît résulter de l'oblitération de la partie dorsale du canal épendymaire; il correspondrait à la suture des bords de ce canal.

Les rapports de la moelle se modifient beaucoup avec l'âge. Cet organe ne s'allonge pas aussi rapidement que le reste du corps et particulièrement que le canal vertébral dans lequel il est situé.

De là une sorte d'ascension de la moelle à l'intérieur du canal rachidien, et un déplacement apparent de son extrémité inférieure. L'extrémité de la moelle, qui primitivement correspondait à la terminaison même de la portion caudale de la colonne vertébrale, arrive de la sorte à se trouver en rapport avec la troisième vertèbre lombaire à la fin de la vie fœtale. Le mouvement ascensionnel débute alors que la colonne vertébrale commence à se développer plus rapidement, c'est-à-dire chez l'embryon du quatrième mois. Cette ascension amène un allongement progressif et une inclinaison des racines nerveuses destinées à fournir les nerfs du membre inférieur; ces racines, qui sont très longues, deviennent en même temps très obliques, presque parallèles à l'axe de la moelle, au lieu de s'en détacher à peu près perpendiculairement, comme c'était le cas auparavant et ainsi que cela a persisté dans les autres régions médullaires; le puissant faisceau de nerfs ainsi formé prend, en raison de son aspect, le nom de « queue de cheval ».

Ce qui montre bien qu'il ne s'agit pas d'une ascension réelle de la moelle, c'est que celle-ci persiste dans toutes les régions, coccygienne, sacrée et lombaire qu'elle paraît au premier abord avoir abandonnées; mais elle persiste, atrophiée ou plutôt arrêtée dans son développement, ou bien encore profondément déformée. C'est ainsi que l'extrémité la plus reculée du tube médullaire, logée dans la portion terminale de la queue, où elle est adhérente à l'ectoderme et ne s'en est d'ailleurs jamais séparée, se transforme en une vésicule épithéliale de forme irrégulière que l'on a nommée *vestige sacro-coccygien* de la moelle et qui peut être le point de départ de diverses tumeurs. Depuis cet endroit, en remontant jusqu'à la terminaison de la moelle proprement dite, l'axe nerveux est représenté par un *filum terminale*, dont la ténuité montre, par contraste avec le reste de la moelle, combien cette région est demeurée rudimentaire. La moelle se continue graduellement avec le fil terminal en s'atténuant en une pointe, le *cône médullaire*.

Les changements survenus dans l'intérieur de la moelle nous occuperont dans un instant. Nous pouvons dire déjà qu'ils consistent essentiellement dans l'augmentation en épaisseur toujours croissante de la paroi cellulaire et fibrillaire du tube médullaire, c'est-à-dire de la substance grise et de la substance blanche. Par contre la cavité se réduit toujours davantage, d'une façon relative au diamètre que prend la moelle. Cette réduction est due aussi à ce que toute la portion dorsale du canal épendymaire s'efface, par soudure des bords du canal, la partie ventrale persistant seule; il y a donc également une diminution absolue de la cavité médullaire. Nous verrons que dans le cerveau il en est autrement et que le canal épendymaire se dilate énormément dans la plupart des régions cérébrales, pour donner lieu à des cavités spacieuses appelées ventricules cérébraux. Dans la moelle, le canal de l'épendyme n'acquiert un calibre un peu considérable que dans la région du cône médullaire; il existe là une dilatation de ce canal que l'on appelle le *ventricule terminal* ou *ventricule de Krause*.

B. **Développement histologique et systématisation**. — A partir du stade où nous l'avons laissé, le développement histologique du tube nerveux se continue dans la région médullaire par l'accroissement de la substance grise et de la substance blanche, de cette dernière surtout. En même temps pénètrent du dehors et s'enfoncent dans la moelle de nombreux prolongements connectifs et vasculaires qui cloisonnent l'axe médullaire[1].

La substance blanche de la moelle se décompose en *cordons* ou *faisceaux*. Le faisceau ou cordon nerveux est un ensemble de fibres nerveuses qui ont une origine commune dans un même groupe de cellules nerveuses, qui se juxtaposent pour suivre un trajet parallèle et dont la destination enfin est semblable. L'individualisation d'un cordon nerveux se reconnaît à plusieurs signes : d'abord à ce que le cordon est plus ou moins nettement séparé du reste de la substance blanche par des tractus vasculo-conjonctifs importants, qui lui forment une limite naturelle. Ensuite ses fibres constitutives, ayant le même trajet, seront toutes vues sous le même aspect dans les coupes, par exemple sous forme de points s'il s'agit de faisceaux longitudinaux. Enfin un faisceau nerveux se distingue de ses voisins, grâce à ce que chez l'embryon ou l'animal jeune les fibres nerveuses se développent histologiquement toutes en même temps, y acquièrent le même diamètre et s'entourent toutes à la fois d'un manchon caractéristique qu'on appelle la myéline (voy. plus loin le chapitre histologique); cette dernière complication histologique s'opérant à une autre époque dans un faisceau voisin, la distinction des deux cordons sera rendue possible. On pourra distinguer ainsi des faisceaux nerveux à nerfs fins et d'autres à nerfs gros, de même que des faisceaux à nerfs myélinisés et d'autres à nerfs amyéliniques. Ainsi s'effectue la *systématisation* des fibres de la moelle, c'est-à-dire leur assemblage et leur coordination en plusieurs groupes ou cordons distincts, dont chacun forme un tout.

Dans la substance grise, il existe aussi une systématisation. Elle nous apparaît même comme une nécessité de la systématisation de la substance blanche; puisque l'une des caractéristiques du cordon nerveux est l'origine commune de ses fibres constitutives, il faut par conséquent que les cellules qui donnent naissance à ces fibres forment un groupe déterminé. Cependant le groupement systématique des cellules nerveuses, la systématisation de la substance grise, en d'autres termes, n'est pas évidente à première vue, dans toute l'épaisseur de cette substance; elle ne paraît pas être totale, mais seulement limitée à certaines parties de la substance grise, où l'on voit poindre, dans le développement embryonnaire, des îlots cellulaires que l'on apprendra plus tard à connaître. Contrairement à la substance blanche, qui se différencie partout de la même manière et présente les mêmes caractères histologiques dans toute son étendue, la substance grise demeure en certains endroits sous une forme embryonnaire, et ressemble alors au tissu de la plaque interne de la moelle; cette différence de structure se traduit par un aspect rudimentaire des cellules nerveuses et par une consistance plus molle du tissu (*substance gélatineuse*).

Connaissant dans son essence le phénomène de la systématisation de la substance blanche, nous ne ferons que donner les principaux détails de cette systé-

1. La pénétration des vaisseaux est certaine ; celle du tissu connectif accompagnant les vaisseaux est douteuse.

matisation, qui sera étudiée amplement dans le chapitre anatomique. Le faisceau ovale, que nous connaissons déjà comme l'ébauche du *cordon postérieur*, ou *cordon de Burdach* (fig. 9, *fp*), s'étend de plus en plus en dedans, vers la ligne médiane, jusqu'à ce qu'il ait atteint la région de passage arciforme qui relie la plaque recouvrante au reste de la plaque interne. Toute la partie dorsale de cette dernière, qui borde la portion du canal épendymaire destinée à disparaître, se modifie profondément, à tel point qu'elle formerait cette masse de substance blanche qui est enclavée entre les cordons postérieurs, et que l'on appelle *cordon grêle* ou *de Goll* (fig. 9, *f G*); les deux faisceaux de Goll se soudent sur la ligne médiane par suite de l'oblitération du canal central. Toute l'étendue de la substance blanche qui est située en avant des racines antérieures forme un faisceau distinct, le *cordon antérieur*. La substance blanche, qui revêt la corne antérieure en arrière des racines antérieures et qui s'étend jusqu'au cordon postérieur, constitue le *cordon latéral*. Dans ce cordon latéral se distinguent deux faisceaux principaux, parce que dans l'un deux, qui est extérieur et recouvre l'autre, les fibres nerveuses se chargent de myéline de meilleure heure; ce faisceau, plus précoce dans son développement histologique, est le *faisceau cérébelleux latéral*; l'autre est le *faisceau pyramidal*.

La substance grise forme, avons-nous dit, deux colonnes, l'une antérieure ou motrice, l'autre postérieure, qui règnent tout le long de l'axe médullaire. Sur la coupe transversale de la moelle, ces colonnes apparaissent, de chaque côté de la ligne médiane, comme de puissants prolongements ou cornes (*corne antérieure* et *corne postérieure*) de la paroi du canal médullaire central (fig. 9, *ca*, *cp*). La colonne postérieure a une forme prismatique (« prisme médullaire »); la colonne antérieure, plus puissante, est de figure cylindrique (« cylindre médullaire »); elles sont reliées l'une à l'autre par une portion rétrécie (« segment intermédiaire »), qui forme sur les coupes le *collet* de la corne postérieure, tandis que le prisme médullaire en constitue la *tête*. La partie externe et postérieure de la corne antérieure se prolonge de bonne heure en dehors et devient plus ou moins indépendante du reste sous le nom de *corne latérale* (*cl*). Dans l'angle rentrant compris entre la corne postérieure et la corne latérale la substance cellulaire se raréfie, les fibres nerveuses se montrent plus nombreuses, et de la sorte se constitue un prolongement de la masse médullaire grise, d'aspect spécial, le *processus reticularis*. La partie dorsale ou postérieure de la corne postérieure, située à l'entrée des racines postérieures, est de la variété gélatineuse; on la nomme *substance gélatineuse de Rolando*; on peut la considérer comme formée par un prolongement de la partie dorsale de la plaque interne, prolongement séparé secondairement de la matrice qui l'a produit.

Il a été déjà question des changements qu'éprouvent le canal de l'épendyme et la plaque interne qui forme sa paroi. La partie dorsale du canal s'oblitère par soudure de ses bords, la portion ventrale persistant seule. Les cellules de myélosponge situées dans la partie oblitérée du canal central paraissent entrer dans la constitution de la charpente des cordons de Goll. Celles qui appartiennent à la paroi du canal épendymaire définitif deviennent les *cellules épendymaires*; la base de ces cellules se garnit secondairement de cils vibratiles, tandis que leur prolongement périphérique se développe puissamment et prend une grande part à la formation de la charpente de la moelle. Tout autour du canal

central, le reste de la plaque interne devient, en se transformant en cellules de charpente, la *substance gélatineuse centrale épendymaire*.

La charpente de la moelle a longtemps passé pour n'être pas une formation univoque. Les cellules de la substance de soutien, de la *névroglie* en un mot, sont en effet encore considérées par plusieurs auteurs comme ayant une double origine. Les unes sont ectodermiques, et se forment sur place ; la cellule névroglique représente l'une des deux formes de différenciation des éléments de l'ectoderme nerveux, l'autre forme étant la cellule nerveuse ; ce sont les cellules du neurosponge devenues adultes (névroglie de la substance grise) ; les cellules épendymaires n'en sont qu'une variété (paroi de l'épendyme). Les autres cellules de soutien sont mésenchymateuses ; elles viennent du dehors et immigrent dans la moelle en même temps que les vaisseaux (névroglie de la substance blanche). Les recherches les plus récentes au contraire tendent à faire admettre que toutes les cellules névrogliques sont d'origine ectodermique.

La moelle épinière est située dans un canal dont les parois sont formées par du tissu connectif embryonnaire et représentant l'ébauche des *méninges* et particulièrement de la *pie-mère*. La moelle n'est en contact avec cette paroi connective que le long de la ligne médiane dorsale, c'est-à-dire du futur sillon dorsal. La paroi connective renferme de nombreux vaisseaux, qui se rassemblent en quatre troncs longitudinaux principaux : deux dorsaux, situés au niveau du point d'entrée des racines postérieures ; deux ventraux, plus tard fusionnés en un seul vaisseau, logés dans un prolongement pie-mérien qui remplit le sillon antérieur (artère du sillon). Des fusées connectivo-vasculaires, parties de l'enveloppe pie-mérienne, pénètrent de tous côtés dans l'épaisseur de la moelle.

§ 4. — DEVELOPPEMENT DU CERVEAU.

La région cérébrale du tube nerveux se partage successivement, ainsi qu'on l'a vu plus haut, en deux, puis en trois et enfin en cinq compartiments, placés les uns à la suite des autres et communiquant tous entre eux. On les appelle vésicules cérébrales ou cerveaux (au sens embryologique restreint du mot) et on les distingue en cerveaux antérieur, intermédiaire, moyen, postérieur et arrière-cerveau. D'autre part, la paroi du tube nerveux se montre typiquement constituée, sur une coupe transversale, par quatre parties distinctes : la paroi dorsale ou plaque recouvrante ; la paroi ventrale ou plaque basale ; les deux parois latérales, chacune de celles-ci se décomposant à son tour en une zone dorsale et une zone ventrale.

Nous étudierons successivement le développement des diverses vésicules cérébrales, en examinant chaque fois d'une manière distincte, autant qu'il nous sera possible de le faire, le sort de chacune des portions de la paroi.

I. — **Développement du cerveau postérieur et de l'arrière cerveau. Bulbe rachidien, pont de Varole et cervelet. Quatrième ventricule.** — Le cerveau postérieur primaire, l'une des trois vésicules cérébrales primitives, donne naissance à deux des cinq vésicules cérébrales secondaires, le cerveau postérieur et l'arrière-cerveau. La première fournira

chez l'adulte le *cervelet* et le *pont de Varole* ou *protubérance annulaire*. Aux dépens de la seconde se développera le *bulbe rachidien* ou *moelle allongée*.

Cette division embryologique du cerveau postérieur, bien que correspondant à la séparation de parties anatomiquement distinctes chez l'adulte, est cependant assez factice. En réalité, le cerveau postérieur présente une grande unité de conformation, telle que les deux régions qui en dérivent peuvent être rassemblées sous une dénomination commune. Celle de « cerveau rhomboïdal », qui a été proposée, est très convenable pour rappeler la disposition qui caractérise toute cette région et qui est tellement fondamentale qu'elle ne manque à aucun Vertébré. Cette disposition consiste en ce que le canal épendymaire se dilate considérablement en une cavité de forme rhomboïdale, que l'on appelle le *quatrième ventricule cérébral*; cette cavité est visible, lorsqu'on examine la région par sa face dorsale, grâce à un amincissement considérable de la voûte du canal épendymaire, de la plaque recouvrante en d'autres termes, et elle simule une *fosse rhomboïdale* dont la face dorsale du cerveau postérieur serait creusée (voy. fig. 10, *fr*, et fig. 16, 17, 18).

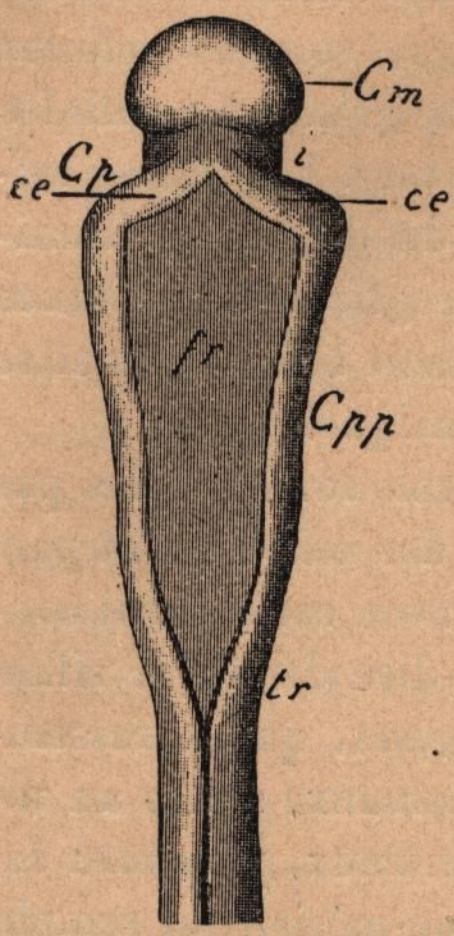

FIG. 10.
Vue dorsale du cerveau rhomboïdal d'un embryon humain âgé de trois semaines (d'après HIS).

fr, fosse rhomboïdale. — *Cm*, cerveau moyen. — *Cp*, cerveau postérieur proprement dit. — *Cpp*, arrière-cerveau ou moelle allongée. — *i*, isthme. — *tr*, région de transition cérébro-médullaire. — *ce*, *ce*, ébauche du cervelet.

A. — TRANSFORMATIONS ANATOMIQUES

La forme du canal de l'épendyme et de la paroi qui le tapisse est pentagonale (fig. 11). L'un des côtés du pentagone est dorsal; l'un des angles est ventral. Le côté dorsal est formé par la plaque recouvrante (*pr*), qui atteint une largeur très considérable et en même temps une minceur extrême, dans l'endroit du cerveau postérieur où la cavité épendymaire est dilatée au maximum. Les quatre autres côtés correspondent aux parois latérales du tube nerveux, respectivement à la zone dorsale et à la zone ventrale de la paroi latérale de chaque côté (*zd*, *zv*). Contrairement à la voûte du canal, les parois latérales sont très épaisses et proéminent tant vers l'extérieur que dans la cavité épendymaire; dans chaque paroi latérale la zone dorsale et la zone ventrale sont séparées par un sillon visible sur la face interne et par une arête extérieure. L'angle ventral du pentagone est un sillon profond du canal de l'épendyme, dont le fond est occupé par la plaque basale, qui demeure étroite et relativement mince.

Telle est la forme fondamentale que prend la coupe du tube nerveux dans le cerveau rhomboïdal. Il en existe des variantes selon que la dilatation de la cavité épendymaire est plus ou moins grande. Cette dilatation sera évidemment minima, là où commence et là où finit le cerveau rhomboïdal, c'est-à-dire au voisinage de la moelle et près du cerveau moyen. Dans ces deux régions de transition, le tube nerveux, d'un diamètre moindre que dans les autres parties du cerveau rhomboïdal, a conservé à peu près la forme habituelle; sa cavité est peu spacieuse; sa paroi dorsale, peu distendue, demeure étroite. Celle de ces régions, par laquelle le cerveau rhomboïdal s'unit à la moelle, n'a pas reçu de

nom particulier (fig. 10, *tr*). Mais on a désigné sous le nom d'*isthme de l'encéphale*, brièvement d'*isthme*, celle qui relie le cerveau postérieur au cerveau moyen; elle forme en effet une partie rétrécie et le trait d'union entre les portions antérieures de l'encéphale d'une part et d'autre part les portions postérieures ainsi que la moelle (*i*).

Au niveau du triangle inférieur et du triangle supérieur de la fosse rhomboïdale, la dilatation sera évidemment d'autant moindre qu'on se rapprochera davantage des sommets de ces deux triangles, c'est-à-dire de la région de transition avec la moelle et de l'isthme de l'encéphale (voy. fig. 10). Le triangle inférieur est nommé *région du calamus scriptorius*; il fait partie de la moelle allongée, soit de la 5e vésicule cérébrale. Quant au triangle supérieur, il appartient au cerveau postérieur proprement dit, en d'autres termes à la 4e vésicule

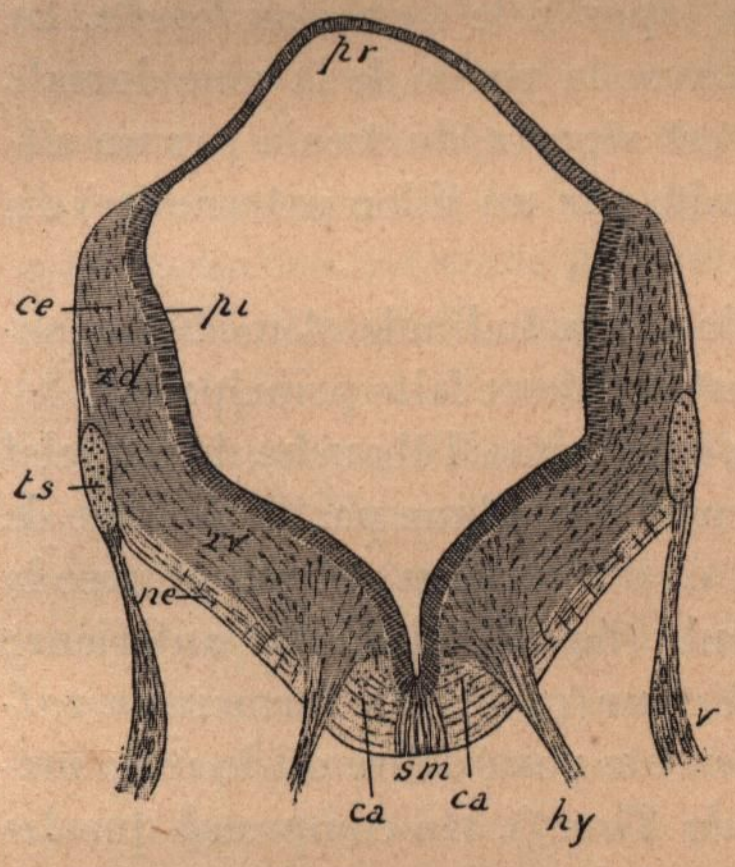

Fig. 11.

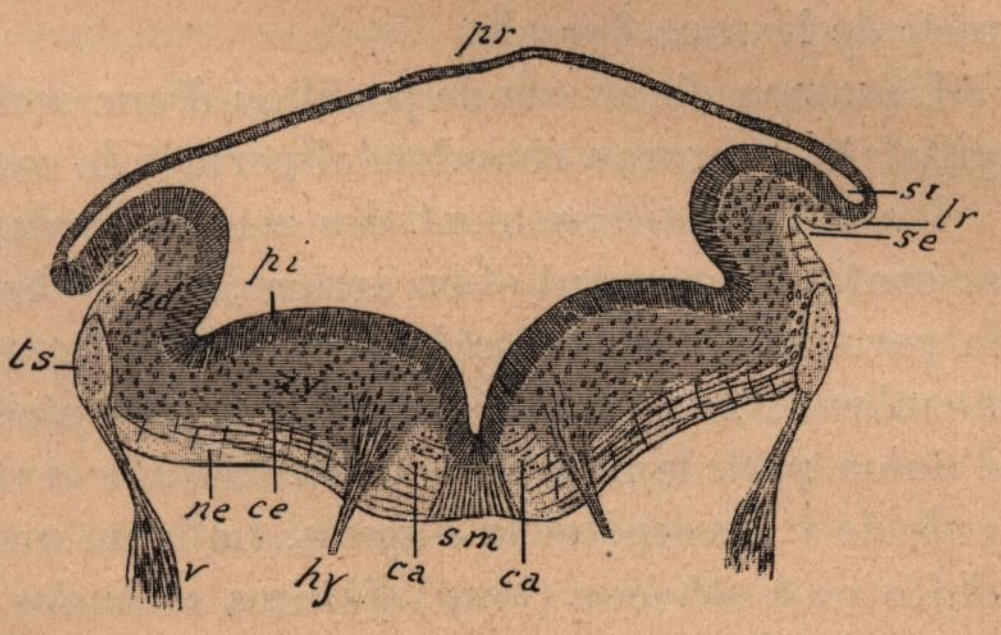

Fig. 12.

Fig. 11 et 12. — Coupes transversales du cerveau rhomboïdal d'embryons humains de 9 à 10 mm. de long (d'après His).

pr, plaque recouvrante. — *zd*, *zv*, zones dorsale et ventrale des parois latérales. — *sm*, *septum medullæ*. — *pi*, plaque interne. — *ce*. couche engainante. — *ne*, neurosponge. — *lr*, lèvre rhomboïdale. — *si*, *se*, sillons interne et externe de la lèvre rhomboïdale. — *ts*, *tractus solitarius*. — *hy*, fibres du nerf hypoglosse. — *v*, fibres du nerf vague ou pneumogastrique. — *ca*, *ca*, rudiment des cordons antérieurs.

cérébrale, et recevra, en raison des formations qui se constitueront à ses dépens, le nom de *région du cervelet et du pont de Varole*.

Le petit axe du rhombe, correspondant à la base commune des deux triangles inférieur et supérieur, est naturellement l'endroit où le diamètre transversal du canal épendymaire est porté à son maximum; cette *région de largeur maxima* correspond au sommet de la courbure pontique; elle est caractérisée par l'émergence à son niveau d'un gros nerf crânien, le nerf « trijumeau », et par la présence à ses côtés de la « vésicule auditive », ébauche de l'oreille interne.

A mesure que la courbure du pont augmente et que le cerveau rhomboïdal s'élargit transversalement en s'aplatissant de haut en bas, les zones dorsales des parois latérales se déjettent en dehors, à tel point que dans la région de largeur maxima elles arrivent à être situées sur le même plan horizontal que les zones ventrales, ou même sur un plan inférieur (fig. 12). La zone dorsale proémine alors en dehors sous forme d'une protubérance que l'on appelle *corps*

restiforme; la zone ventrale s'épaissit de même en une proéminence nommée *corps olivaire*; le corps restiforme et le corps olivaire sont séparés par une gouttière peu profonde et large, le *sillon restiforme*. Dans la région du cervelet et du pont de Varole, les zones dorsales demeurent cependant verticales; de plus elles acquièrent une épaisseur considérable et se développent puissamment pour donner naissance aux ébauches paires du cervelet.

Le retroussement en dehors des zones dorsales ne porte d'ailleurs, comme l'apprennent les coupes transversales, que sur la partie supérieure ou externe, tandis que la portion inférieure ou interne de ces zones conserve sa direction primitive. Il en résulte qu'il se forme aux dépens de la moitié externe ou dorsale des zones dorsales une *lèvre rhomboïdale* (fig. 12, *lr*). La branche externe de cette lèvre rhomboïdale se continue avec la plaque recouvrante (*pr*) par l'intermédiaire d'une partie amincie que l'on appelle le *tænia* ou *ligula*. La branche interne est en continuité d'autre part avec la partie de la zone dorsale qui demeure en place. La lèvre rhomboïdale est séparée du tænia par un sillon interne (*si*), et de l'autre côté elle se délimite par un sillon externe (*se*) du reste de la zone dorsale.

L'examen d'une vue de profil ou d'une section longitudinale et médiane (sagittale) du cerveau rhomboïdal permet de constater deux faits principaux.

D'abord l'épaississement des zones dorsales qui forme l'ébauche du cervelet se continue en avant et en arrière, par l'intermédiaire d'une partie amincie de la paroi nerveuse, avec la paroi de l'isthme et du cerveau moyen et avec la membrane recouvrante du quatrième ventricule (fig. 28). La lame antérieure d'union porte le nom de *voile médullaire antérieur* (*vma*); elle formera la *valvule de Vieussens* et la *lingula*. La lame unissante postérieure est le *voile médullaire postérieur* (*vmp*) (futures *valvules de Tarin*). On comprend que les zones dorsales qui forment le cervelet divergeant de plus en plus en arrière, vers la moelle allongée, convergeant tout au contraire en avant du côté du cerveau moyen (voy. fig. 10), la lame nerveuse qui les réunit à ces parties cérébrales sera impaire et simple en avant (valvule de Vieussens), double et paire au contraire en arrière (valvule de Tarin).

Le deuxième fait, que permettent de constater des coupes longitudinales ou des vues de profil du cerveau postérieur, est le suivant. Lorsque la courbure pontique aura atteint son maximum, les faces dorsales du cervelet et de la moelle allongée s'adosseront, et la plaque recouvrante formera un pli, de forme semi-lunaire, le *pli choroïdien* (fig. 19, *pch*), qui pénétrera entre les deux organes précédents. Plus tard, la face postérieure du cervelet se soudera avec le feuillet du pli choroïdien qui lui est contigu; par ce fait, ce pli disparaîtra. En même temps, le cervelet qui, par toute sa face postéro-inférieure, limitait directement la cavité du quatrième ventricule, qui en un mot était intraventriculaire, cessera presque totalement de prendre part à cette limitation et deviendra extraventriculaire. A ses deux extrémités, le pli choroïdien développe de petits bourgeons ou villosités épithéliales. La production de ce pli est due à l'accumulation à son niveau du tissu conjonctif et des vaisseaux, à la formation d'un prolongement vasculo-connectif qui repousse devant lui la paroi nerveuse.

Dans les régions correspondant à la moelle allongée, la lèvre rhomboïdale, elle aussi, forme des villosités. Elle aussi s'invagine en formant deux feuillets

entre lesquels pénètrent également du tissu conjonctif et des vaisseaux. Elle se rejette alors du côté ventriculaire et vient se placer au-dessus de la fosse rhomboïdale. Plus tard, elle se soude avec la face interne de la zone dorsale sous-jacente, annihilant de la sorte le sillon interne de la lèvre rhomboïdale. Ce sillon persiste toutefois dans la région de la largeur maxima de la fosse rhomboïdale, en constituant ce que l'on appelle les *recessus latéraux du quatrième ventricule*. Le sillon externe de la lèvre rhomboïdale à son tour disparaîtra par suite de la soudure de la lèvre rhomboïdale avec la face externe de la zone dorsale. Dans toute l'étendue où la paroi nerveuse est refoulée par les prolongements choroïdiens, elle devient extrêmement mince et se réduit à une couche épithéliale. L'ensemble de la formation-vasculo-conjonctive qui est ainsi doublée par cet épithélium porte le nom de *toile choroïdienne postérieure* et *plexus choroïdes du quatrième ventricule*.

En somme, on trouve, sur une coupe longitudinale et médiane du cerveau postérieur d'un embryon, la succession des parties suivantes : en avant, la valvule de Vieussens et la *lingula*, puis la masse du cervelet, se prolongeant du côté ventral ou inférieur par une éminence, la *luette* ou *uvula*, prolongée elle-même en un *nodule*, puis la voûte épithéliale très mince ou la *membrane obturante* du quatrième ventricule avec la toile choroïdienne.

Une coupe longitudinale et latérale offrirait successivement d'avant en arrière : la valvule de Vieussens et le cervelet, celui-ci se continuant par un prolongement appelé *flocon* ou *lobule du pneumogastrique*, continu à son tour avec la valvule de Tarin, sur laquelle s'insère la membrane obturante du ventricule.

Sur une section transversale de la moelle allongée, il y a de chaque côté la zone dorsale (corps restiforme), la lèvre rhomboïdale, puis le tænia, et enfin la membrane obturante avec les plexus choroïdes et la toile choroïdienne.

Une vue de face et d'en haut montre que le quatrième ventricule est fermé en haut sur toute son étendue par la membrane obturante ou épithélium du quatrième ventricule, qui a la même forme que le ventricule lui-même, c'est-à-dire qui est de figure losangique ; cette membrane est encadrée et reliée au plancher du ventricule par des parties nerveuses plus ou moins épaisses : sur les côtés inférieurs du losange et à son angle inférieur, par la ligule dont la pointe correspondant à l'angle inférieur s'appelle l'*obex* ou *verrou* ; sur les côtés supérieurs aussi par la ligule ; près de l'angle supérieur, par les valvules de Tarin et médiatement par le cervelet.

Nous avons quelques détails à ajouter relativement à l'organogénie du cervelet. Il forme, au moins au début, le toit de cette région dont le pont de Varole d'autre part constitue le plancher. Le cervelet apparaît d'abord comme constituant la lame postérieure épaisse d'une sorte de pli de la paroi nerveuse, dont la lame antérieure est employée à la formation du cerveau moyen, et dont le sommet appartient à cette région du cerveau postérieur que nous avons appelée l'isthme. L'ébauche cérébelleuse, devenant prépondérante, se montre bientôt sur les vues de profil du cerveau comme une sorte de crête transversale saillante au dehors. Chez nombre de Vertébrés inférieurs le développement du cervelet en reste là. Mais chez les Vertébrés supérieurs et chez l'Homme, cette crête s'épaissit de plus en plus en une masse légèrement bilobée (fig. 25). La partie moyenne de cette masse est le *vermis* du cervelet ; cette partie demeure prépon-

dérante chez les Oiseaux, au lieu que chez les Mammifères elle prend un développement moindre que les portions latérales. Ces dernières se développent plus tardivement mais aussi d'une façon beaucoup plus puissante, sous le nom de lobes latéraux du cervelet ou *hémisphères cérébelleux* (fig. 25, *ce*). La surface du vermis et celle des hémisphères cérébelleux se plissent de bonne heure; dans les plis s'enfoncent des prolongements de l'enveloppe connective-vasculaire du cervelet. On donne au fond des plis le nom de *sillons* ou *scissures*, et au sommet des plis celui de *circonvolutions* : c'est ainsi qu'il se forme sur le vermis plusieurs sillons précoces, qui donnent à cette portion annelée du cervelet le nom sous lequel on l'a désigné (voy. fig. 25). A la face inférieure de chaque hémisphère cérébelleux, il se produit de bonne heure aussi plusieurs sillons ou *gyri choroïdes*, qui séparent entre autres la paroi des recessus latéraux du quatrième ventricule et le flocon ou lobule du pneumogastrique, dont il a déjà été question ci-dessus.

B. — TRANSFORMATIONS HISTOLOGIQUES, SYSTÉMATISATION.

L'organisation histologique du cerveau rhomboïdal se fait essentiellement sur le même plan, du moins dans la région postérieure ou moelle allongée, que celle de la moelle. Nous retrouvons ici (fig. 11 et 12) la *plaque interne* compacte (*pi*), la *couche engainante* (*ce*), ou *manteau*, plus lâchement constituée, et en dehors de celle-ci une couche de *neurosponge* (*ne*) privée de cellules, qui n'est du reste que la continuation de la charpente de neurosponge qui traverse toute l'épaisseur de la paroi. Les deux premières couches sont l'ébauche de la substance grise, la dernière est le rudiment de la substance blanche.

La plaque interne constitue à elle seule le toit ou plaque recouvrante (*pr*) ou encore membrane obturante du quatrième ventricule; elle est considérablement amincie en une couche épithéliale simple, l'*épithélium épendymaire*. Elle forme de même uniquement le plancher ou plaque basale; mais les cellules de celle-ci développent des fibres radiées, divergentes à la manière d'un éventail, qui constituent le *septum medullæ* (*sm*), ébauche du *raphé* du bulbe. Dans toute l'étendue des parois latérales, enfin, la plaque interne de la moelle allongée fournit, de même que dans la moelle, de nombreuses cellules qui, émigrant en dehors, vont enrichir le manteau. Le lieu où la plaque recouvrante se réunit avec le côté de la paroi nerveuse, c'est-à-dire la lèvre rhomboïdale (*lr*), est le foyer de la prolifération cellulaire, qui fournit les cellules nécessaires pour l'accroissement de l'organe.

Mince dans la zone dorsale (*zd*), le manteau est plus épais au contraire dans la *zone ventrale* (*zv*), où il se condense en amas cellulaires ou *noyaux moteurs des nerfs crâniens*. Ces noyaux sont composés par de grosses cellules nerveuses, dont les prolongements cylindraxiles deviendront les *racines motrices des nerfs crâniens*, comparables aux racines antérieures ou motrices des nerfs spinaux issus de la moelle. Les noyaux moteurs forment deux séries longitudinales, le long du cerveau postérieur. Ni l'une ni l'autre de ces séries n'est continue; toutes deux sont en effet tronçonnées en segments superposés et quelquefois très éloignés les uns des autres. L'une des séries, voisine de la ligne médiane (fig. 15, *cma*), correspond à la corne antérieure de la moelle, sur le

prolongement vertical de laquelle elle se trouve; elle se décompose en deux noyaux; l'un plus inférieur donne naissance aux fibres d'un nerf crânien moteur, le *nerf hypoglosse* (*hy*) (12ᵉ paire); l'autre, plus élevé, est l'origine des fibres d'un autre nerf moteur, le nerf *abducteur* ou *moteur oculaire externe* (6ᵉ paire). La seconde série, plus externe, représente la continuation de la corne latérale de la moelle (*cml*); elle consiste en une chaîne de noyaux moteurs pour le *nerf spinal* ou *accessoire de Willis* (11ᵉ paire), le *nerf vague* ou *pneumogastrique* (*v*) (10ᵉ paire) et le *nerf glosso-pharyngien* (9ᵉ paire); plus haut elle renferme le noyau moteur du *nerf trijumeau* (5ᵉ paire); on peut lui rattacher le noyau du *nerf facial* (7ᵉ paire).

La *zone dorsale* correspond à la corne postérieure de la moelle (*cp*). Elle constitue des noyaux cellulaires qui sont : le plus en dedans, l'*aile cendrée* ou *grise* (*ala cinerea*), qui reçoit les *fibres sensitives* ou *racines postérieures* des nerfs vague et glosso-pharyngien; plus en dehors, et de haut en bas, le *noyau rhomboïdal* dans lequel vient se terminer le *nerf acoustique* (8ᵉ paire crânienne) (*na*), puis le noyau des cordons grêles ou des pyramides postérieures (*ngr*), autrement dit la *clava*. Mais surtout la zone dorsale contribuera à enrichir et à compliquer la zone ventrale, grâce à un processus remarquable, qui est le suivant. On voit les cellules de la zone dorsale émigrer et pousser de dehors en dedans des cylindres d'axe qui se dirigent vers la ligne médiane; ce courant migrateur de cellules et ces fibres cylindraxiles forment ainsi des traînées curvilignes dont l'ensemble est comparable à la formation arquée de la moelle, qui serait ici devenue très puissante (fig. 13, *cm*). Les cellules parviennent jusque dans la région médiane de la zone ventrale et s'arrêtent à quelque distance du *septum medullæ*. Là elles s'accumulent en un amas considérable duquel dérivera en grande partie la *formation olivaire* (fig. 14, *o*). Celle-ci comprend plusieurs noyaux échelonnés le long du cerveau postérieur. Le plus important et le plus inférieur est l'*olive bulbaire*, ou brièvement *olive*, à côté de laquelle se trouvent les *corps juxta-olivaires*; plus haut, dans la région du pont de Varole, se forme une autre masse cellulaire, l'*olive bulbaire supérieure* ou *protubérantielle*, et plus haut encore le *noyau trapézoïdal du pont*. Les cellules de la zone dorsale qui ont été moins loin dans leur migration forment une succession d'amas gris qui relient la formation olivaire à la chaîne des noyaux dérivés directement de la zone dorsale. Ce sont (fig. 15) de dehors en dedans : le *noyau restiforme* ou *noyau du cordon cunéiforme* (*nc*), le *noyau latéral*, auxquels on peut ajouter la *substance gélatineuse de Rolando* (*sg*) et le *locus cæruleus*, aboutissants des fibres sensitives du nerf trijumeau (5ᵉ paire).

Ainsi la substance cellulaire (grise) de la moelle allongée pourrait être figurée, dans chaque moitié de la coupe transversale, par une bande arquée, composée de deux branches : l'une dorsale, voisine de l'épendyme, est fournie par la zone ventrale en dedans, par la zone dorsale en dehors; l'autre, ventrale, est constituée par les cellules qui ont émigré de la zone dorsale et qui sont venues recouvrir peu à peu par en dessous toutes les formations plus primitives; les deux branches de cette bande se continuent l'une par l'autre au niveau de la lèvre rhomboïdale.

Il n'a été question jusqu'alors que des masses cellulaires (substance grise) du

bulbe. Quant aux parties fibrillaires (substance blanche), voici quelle est leur disposition essentielle.

Elles comprennent d'abord des fibres de charpente appartenant au neurosponge, qui traversent en direction radiée toute l'épaisseur de la paroi et qui, sur la face ventrale, forment à elles seules une mince bande de substance blanche

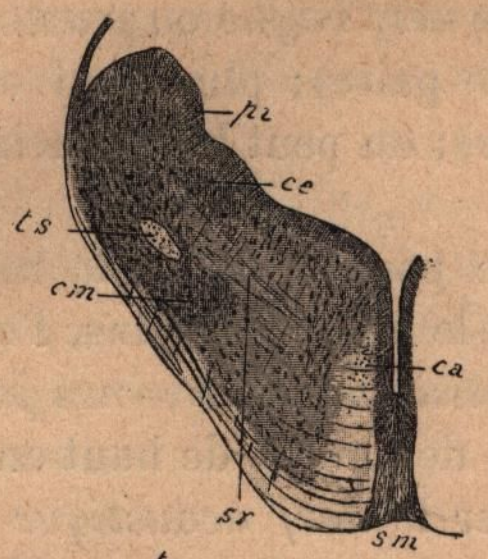

Fig. 13.

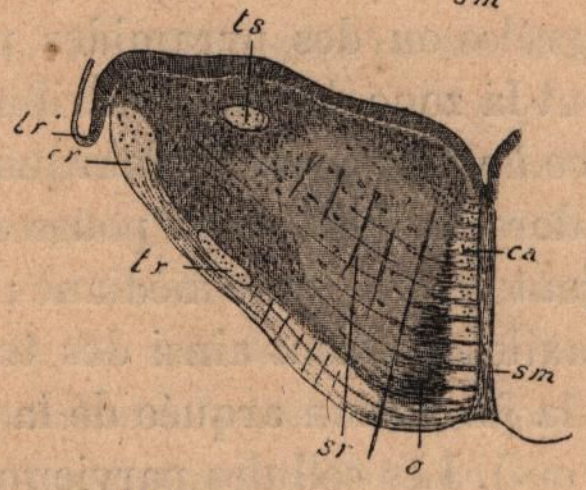

Fig. 14.

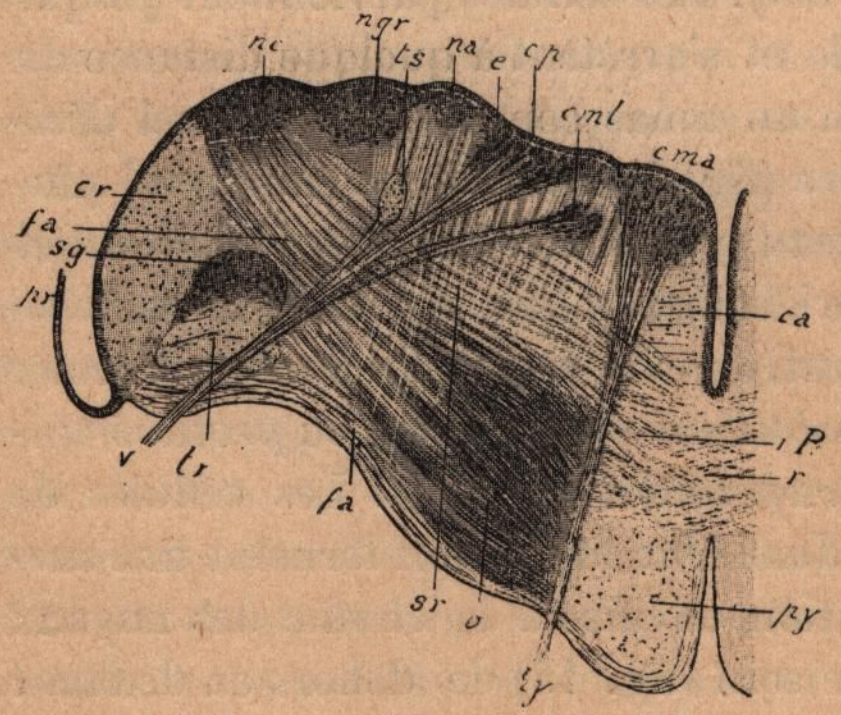

Fig. 15.

Fig. 13 et 14, — Coupes transversales du cerveau rhomboïdal d'embryons humains de la 5e semaine (A) et de la 7e semaine (d'après His).

pi, plaque interne. — *ce*, couche engainante. — *cm*, courant de cellules migratrices venues de la zone dorsale. — *ts*, *tractus solitarius*. — *sr*, substance réticulaire. — *sm*, *septum medullæ*. — *ca*, ébauche du cordon antérieur. — *tr*, *tractus intermedius*. — *o*, formation olivaire. — *cr*, cordon restiforme. — *lr*, lèvre rhomboïdale secondaire.

Fig. 15. — Coupe transversale demi-schématique du cerveau rhomboïdal d'un embryon humain du 6e mois (faite selon les données de His, pour permettre la comparaison entre l'état adulte et les stades plus jeunes de la figure précédente et pour placer les principales formations bulbaires de l'adulte à l'endroit qui leur est assigné par la marche du développement).

e, couche épendymaire. — *cma*, *cml*, cornes motrices antérieure et latérale, formant respectivement les noyaux des fibres de l'hypoglosse *hy* et du vague *v*, et dérivant l'une et l'autre de la zone ventrale. — *cp*, corne postérieure, ou noyau sensitif des fibres du vague. — *na*, noyau du nerf acoustique. — *ngr*, noyau des cordons grêles. — *nc*, noyau du faisceau cunéiforme. — *sg*, substance gélatineuse. — *o*, formation olivaire. — *cr*, cordon restiforme. — *sr*, substance réticulaire. — *tr*, *tractus intermedius*. — *ts*, *tractus solitarius*. — *fa*, *fa*, fibres arciformes superficielles et profondes. — *r*, raphé bulbaire. — *py*, pyramide (pyramide antérieure). — *ca*, reste du cordon antérieur (faisceau longitudinal postérieur). — *rR*, masse blanche interolivaire ou ruban de Reil. — *pr*, plaque recouvrante.

(fig. 11 et 12, *ne*), de même que sur la ligne médiane elles constituent exclusivement le *septum medullæ* (*sm*).

Il s'y ajoute des fibres nerveuses véritables, qui proviennent de différentes sources. Les unes, radiées, viennent des noyaux moteurs et convergent en dehors pour former les racines motrices (antérieures et latérales) des nerfs crâniens. Les autres, à direction transversale ou oblique, mais à trajet curviligne, émanent de cellules issues de la zone dorsale sous le nom de *fibres arciformes* (fig. 15, *fa*, *fa*), vont s'entrecroiser ensuite dans le *septum medullæ* en formant le *raphé du bulbe*. Les fibres radiées du neurosponge et les fibres obliques et curvilignes de la formation arquée donnent lieu par leur entrecroisement à ce qu'on appelle la *substance* ou la *formation réticulaire* (*sr*), qui, s'interposant entre les branches dorsale et ventrale de la bande cellulaire arquée dont il a

été question tout à l'heure, forme entre elles deux une zone intermédiaire.

Enfin il existe, dans les différents points de la coupe de la paroi bulbaire, des champs bien limités de fibres coupées transversalement. Ces champs sont la section de cordons longitudinaux qui, ou bien continuent en direction ascendante (vers le cerveau) les cordons que nous avons trouvés dans la moelle, ou bien prolongent des faisceaux venus du cerveau en direction descendante jusque dans la moelle, où ils forment des cordons déjà connus de nous, ou bien enfin représentent le prolongement des racines sensitives des nerfs crâniens[1]. Ces cordons appartiennent les uns à la zone ventrale, les autres à la zone dorsale.

Les premiers sont situés de chaque côté du raphé médian. C'est d'abord le *faisceau antérieur primaire*, qui, superficiel au début, s'enfonce ensuite à mesure que le sillon médian auquel il est contigu devient plus profond et prend alors le nom de *faisceau longitudinal postérieur* (fig. 13 et 15, *ca*, *ca*). Vient ensuite, plus rapprochée de la surface ventrale, la *masse blanche interolivaire* ou *ruban de Reil* (*rR*). Plus superficiellement encore apparaît, à une époque tardive du développement, le *faisceau cérébral* ou *pyramidal*, formant une saillie de plus en plus marquée, la *pyramide antérieure* (*py*).

Les cordons fibreux que l'on peut rattacher à la zone dorsale sont les suivants. Un gros faisceau, le *cordon restiforme* (*cr*), ou *faisceau fondamental postérieur*, occupe l'épaisseur du corps restiforme. Un autre, décomposé lui-même en plusieurs fascicules, est le *tractus intermedius* (*tr*), situé en dehors des racines motrices latérales, en dedans des racines sensitives, au-dessous de la substance gélatineuse. Un troisième, appelé *tractus solitarius* (*ts*), est un faisceau grêle, de forme elliptique sur la coupe, enfoui au milieu de la paroi bulbaire, entouré par le groupe des noyaux moteurs latéraux.

Le pont de Varole offre essentiellement la même organisation histologique que le bulbe. Les détails de sa texture seront donnés au chapitre anatomique traitant de cet organe.

Quant au cervelet, ce que nous savons des premiers débuts de son histogenèse nous apprend qu'il est primitivement constitué comme les autres portions de la paroi du tube nerveux. On trouve, en allant de la cavité ventriculaire vers l'extérieur, la plaque interne avec nombreuses figures de division cellulaire, puis le manteau et enfin en dehors une couche de neurosponge ou *lame moléculaire*. Dans cette dernière émigrent des cellules qui y forment une bande moyenne (*couche d'Obersteiner*) divisant en trois zones la lame moléculaire primitive. Les cellules les plus externes du manteau prennent des caractères spéciaux (*cellules de Purkinje*) et forment une assise spéciale; ce qui reste du manteau constitue la *couche granuleuse*. On obtient en définitive (en comptant la plaque interne) six strates, réductibles à trois couches principales, savoir de dedans en dehors : la couche granuleuse, la couche des cellules de Purkinje, la couche moléculaire.

II. — **Développement du cerveau moyen. Tubercules quadrijumeaux et pédoncules cérébraux. Aqueduc de Sylvius.** — Le cerveau moyen a un développement très précoce et surpasse en volume

1. Pour la question des connexions et des origines de ces cordons longitudinaux, nous renvoyons à la description anatomique.

les autres régions cérébrales dans les premiers temps du développement. Il est situé au point culminant de la tête et du cerveau, puisqu'il correspond à la courbure cérébrale du vertex (fig. 16-19, *Cm*). De toutes les parties du cerveau c'est celle qui conserve les dispositions les plus voisines de l'état embryonnaire. Sa cavité demeure en effet peu considérable, au lieu de se dilater beaucoup, comme nous venons de le voir pour la cavité du cerveau postérieur, et de se dilater énormément, comme nous le dirons plus loin, pour celle de la vésicule

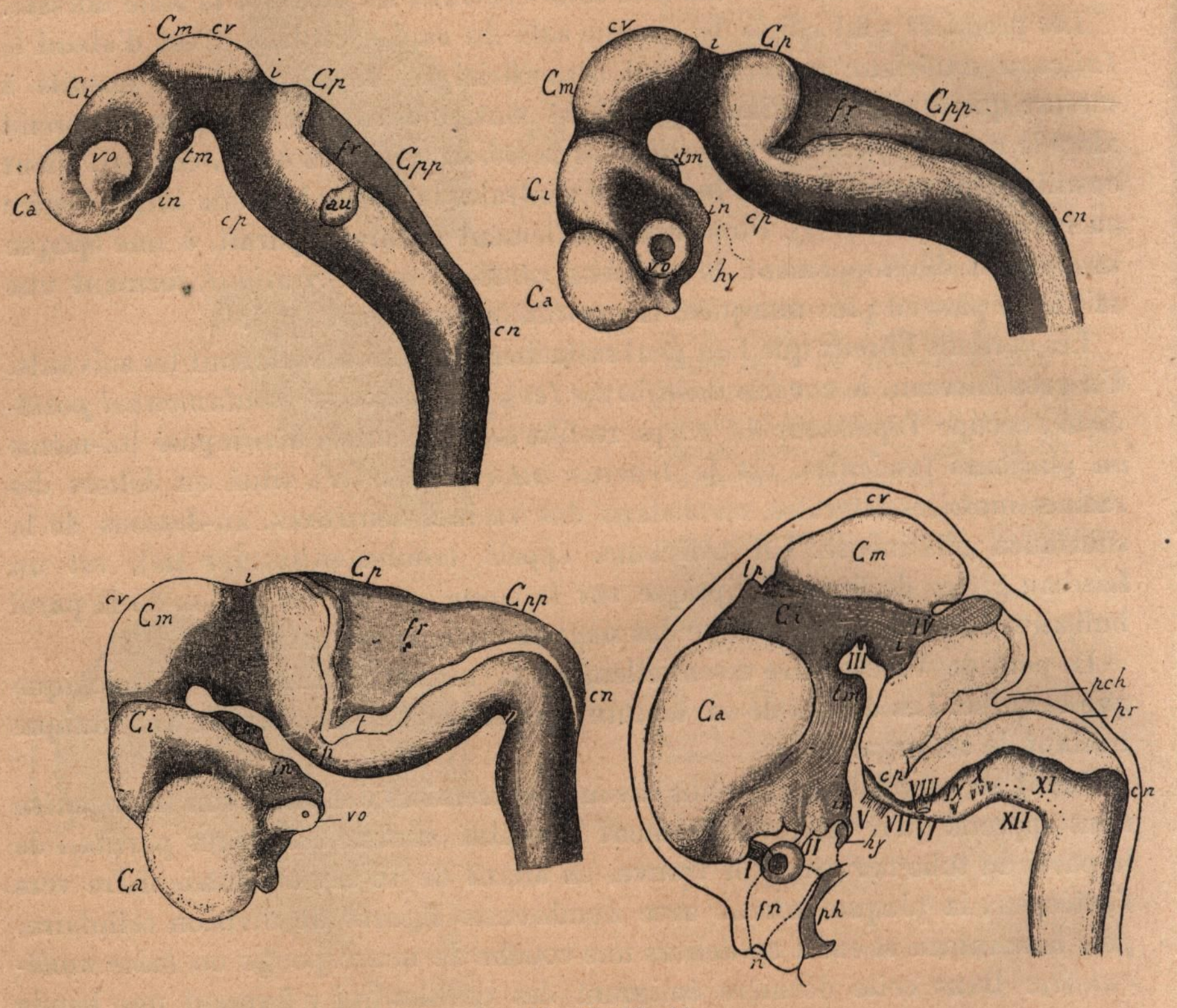

Fig. 16, 17, 18, 19.
Reconstructions, en vue de profil, de cerveaux d'embryons humains de divers âges (d'après His).

Fig. 16, embryon de la 3e semaine. — Fig. 17, embryon de la 4e semaine. — Fig. 18, embryon de la 5e semaine. — Fig. 19, embryon de la 10e semaine.

Ca, cerveau antérieur ou hémisphères cérébraux. — *vo*, vésicule optique. — *Ci*, cerveau intermédiaire. — *Cm*, cerveau moyen. — *in*, infundibulum cerébral. — *hy*, hypophyse pharyngienne. — *ph*, cavité bucco-pharyngienne. — *fn*, fosse nasale. — *n*, narine. — *tm*, tubercule mamillaire. — *i*, isthme. — *cp*, courbure pontique. — *cv*, courbure du vertex. — *cn*, courbure nuquale. — *Cp*, cerveau postérieur. — *Cpp*, arrière-cerveau. — *t*, ligne d'insertion du tænia représentée par un double trait. — *pr*, plaque recouvrante ou membrane obturante du 4e ventricule. — *pch*, repli choroïdien. — I-XII, lieu d'émergence des douze paires de nerfs crâniens.

cérébrale antérieure. Elle forme ainsi, entre les deux régions distendues du canal épendymaire qui correspondent aux cerveaux antérieur et postérieur, un conduit étroit que l'on appelle *aqueduc de Sylvius* (fig. 28 et 30, *aq*).

La division fondamentale de la paroi du cerveau moyen est la même que celle du cerveau postérieur ; ici aussi la paroi latérale se décompose en deux

zones dorsale et ventrale. Mais on n'a pas suivi la destinée précise de ces deux régions distinctes de la paroi. On sait seulement que les zones dorsales fournissent la voûte de l'aqueduc de Sylvius, dont les zones ventrales constitueront le plancher.

De la voûte de l'aqueduc dérivent les *lobes optiques* ou *corps bijumeaux*, de bonne heure transformés chez les Mammifères en *corps* ou *tubercules quadrijumeaux* (fig. 30, *tq*), chacun des corps bijumeaux droit et gauche se divisant en deux tubercules par un sillon transversal. Les tubercules quadrijumeaux se relient à la paroi du cerveau postérieur par le voile médullaire antérieur ou valvule de Vieussens. Ils se rattachent au cerveau intermédiaire par les *bras conjonctivaux* ou simplement les *bras* des tubercules, que l'on distingue en antérieur et postérieur suivant leurs connexions avec les tubercules quadrijumeaux antérieur et postérieur[1].

Le plancher de l'aqueduc proémine sur la face ventrale du cerveau moyen sous la forme de deux gros cordons cylindroïdes, que l'on nomme les *pédoncules cérébraux*. Entre les pédoncules, le plancher de l'aqueduc demeure mince et devient la *substance perforée postérieure*, criblée d'orifices qui livrent passage à des vaisseaux. Les pédoncules cérébraux contiennent de puissants faisceaux de fibres nerveuses longitudinales. L'apparition, dans l'épaisseur du pédoncule, d'une couche de cellules nerveuses pigmentées (*locus niger* de Sœmmering) divise ces faisceaux en deux groupes principaux. L'un, supérieur, appelé la *calotte*, renferme, entre autres, des fibres qui relient le cerveau au cervelet et forment les *pédoncules supérieurs*. L'autre, inférieur, constituant le pédoncule cérébral proprement dit, s'appelle le *pied* et contient des fibres allant du cerveau à la moelle ou réciproquement, parmi lesquelles se distingue le faisceau pyramidal dont il a été déjà question et qui par son développement considérable produit le relief du pédoncule cérébral.

III. — **Développement du cerveau intermédiaire et du cerveau antérieur**. — La première vésicule cérébrale ou cerveau antérieur primaire fournit la presque totalité de l'encéphale. Son accroissement dépasse donc de beaucoup celui des autres vésicules. C'est elle aussi qui subit les transformations les plus considérables, tant anatomiques qu'histologiques. C'est pourquoi l'étude de son développement sera particulièrement longue et compliquée.

Dans la description classique, on dit que le cerveau antérieur primaire se divise, grâce à une constriction transversale de sa paroi et de sa cavité, en deux vésicules cérébrales secondaires, le cerveau antérieur secondaire ou proprement dit, et le cerveau intermédiaire. Ce n'est là en réalité qu'un schéma grossier et peu exact des premiers développements du cerveau antérieur, qui se passent véritablement de la façon suivante.

Le cerveau antérieur primaire émet de bonne heure, dès qu'il est transformé en un tube ou même lorsqu'il est encore à l'état de gouttière, deux expansions latérales qui naturellement auront une forme différente, émises par une gouttière ou par un tube nerveux; dans le premier cas, ce sont des prolongements

1. On n'est pas encore fixé sur la place qu'il convient d'attribuer aux tubercules quadrijumeaux antérieurs et à leurs bras. On les comprend tantôt dans le territoire du cerveau moyen, tantôt dans celui du cerveau intermédiaire.

en forme de cuiller de la gouttière médullaire ; dans le deuxième, ce sont des diverticules renflés à leur extrémité distale libre, pédiculisés à leur extrémité basale insérée sur le tube médullaire. Nous avons affaire ici aux *gouttières* ou *vésicules optiques*, première ébauche de la partie nerveuse, essentielle, de l'appareil de la vision (fig. 16-18, *vo*).

A leur base d'insertion, les vésicules optiques sont circonscrites par un sillon et bien délimitées du cerveau antérieur. En avant, et au-dessus d'elles, la paroi cérébrale se bombe de chaque côté en une proéminence piriforme, dont la petite extrémité commence en bas et au-devant de la racine de la vésicule optique, et dont la grosse extrémité surplombe la vésicule optique, et se sépare du reste du cerveau antérieur par une rainure peu profonde (fig. 16, *Ca*).

Dès maintenant les grandes lignes du développement du cerveau antérieur primaire sont tracées. Celui-ci, après avoir émis deux diverticules latéraux pairs, les vésicules optiques, s'est divisé en deux régions impaires : l'une, antérieure, est le cerveau antérieur définitif ; l'autre, postérieure, est le cerveau intermédiaire. Mais le cerveau antérieur définitif, bien qu'il soit de par sa situation une formation impaire, naît aux dépens du cerveau antérieur primaire sous une forme bilobée, ou sous la figure de deux proéminences de la paroi du cerveau primitif. Ces proéminences sont appelées les *hémisphères cérébraux* (fig. 25, *hc*). D'emblée le cerveau antérieur définitif est donc constitué par des hémisphères cérébraux, qui ne résultent pas de la bipartition d'une « sphère cérébrale antérieure » préexistante.

Cinq vésicules ont ainsi pris naissance, en définitive, aux dépens du cerveau antérieur primaire : les deux vésicules optiques, les deux hémisphères cérébraux, puis le cerveau intermédiaire, que l'on peut considérer comme le reste impair du cerveau antérieur après le départ des formations précédentes.

La paroi du tube nerveux dans la région du cerveau antérieur, aussi bien que dans la moelle et dans la moelle allongée, comprend quatre parties, la plaque recouvrante, la plaque basale et les parois latérales. Celles-ci, fort épaisses, peuvent être divisées ici aussi en zones dorsale et ventrale. Il est également possible de rapporter à ces zones dorsale et ventrale les divers organes nerveux qui existent chez l'adulte dans le territoire du cerveau antérieur. Le tableau suivant indique la division des parois latérales du cerveau antérieur primaire : d'abord suivant la longueur (zones dorsale et ventrale), ensuite suivant le sens transversal.

	MOITIÉ POSTÉRIEURE DU CERVEAU ANTÉRIEUR PRIMAIRE Cerveau intermédiaire	MOITIÉ ANTÉRIEURE DU CERVEAU ANTÉRIEUR PRIMAIRE
ZONE DORSALE	Couches optiques	Hémisphères cérébraux avec les lobes olfactifs et le corps strié.
ZONE VENTRALE	Région sous-thalamique et région mamillaire.	Vésicules optiques et région infundibulaire.

On peut lire ce tableau de la façon suivante. La moitié postérieure du cerveau

antérieur primaire fournit une seule vésicule, le cerveau intermédiaire, à la formation de laquelle concourent les zones dorsale et ventrale. La moitié antérieure donne naissance à quatre vésicules, deux vésicules cérébrales et deux vésicules optiques, qui dérivent respectivement des zones dorsales et des zones ventrales, dont les destinées sont ici absolument différentes.

Nous laisserons là les vésicules optiques, dont nous suivrons le développement quand nous nous occuperons des organes des sens, et dont il ne sera plus question dans ce chapitre que pour leurs rapports avec le reste du cerveau antérieur. Nous étudierons successivement l'évolution du cerveau intermédiaire et celle des hémisphères cérébraux.

A. — CERVEAU INTERMÉDIAIRE

Le cerveau intermédiaire est un compartiment cérébral, considérable au début et creusé d'une cavité spacieuse, qui sera le *troisième ventricule* cérébral de l'anatomie descriptive.

Les transformations que subit la paroi du troisième ventricule sont en général moins profondes que celles que nous décrirons pour les hémisphères cérébraux. Il s'y formera toutefois deux organes, l'hypophyse et l'épiphyse, doués d'une physionomie caractéristique et dans lesquels les modifications histologiques seront poussées si loin que la nature nerveuse de ces organes en deviendra méconnaissable dès l'abord.

Le cerveau intermédiaire et sa cavité sont comprimés latéralement et par conséquent plus hauts et plus longs que larges : forme qui plus tard s'accentuera toujours davantage, si bien que le troisième ventricule sera finalement réduit à une étroite fente antéro-postérieure. Par sa portion antérieure, le cerveau intermédiaire s'avance entre les hémisphères cérébraux, qui émergent sur ses côtés et en avant (fig. 25). Les hémisphères s'agrandissant très rapidement et d'une façon considérable, il arrive de bonne heure qu'ils débordent beaucoup en avant et en haut le cerveau intermédiaire, qui paraît s'enfoncer entre eux. En avant et sur les côtés, le troisième ventricule communique avec la cavité des hémisphères par deux larges orifices, limités en avant et en dessous par la lame terminale qui ferme le cerveau intermédiaire et unit les deux hémisphères, bornés en arrière et en dessus par la région de passage de la paroi du cerveau intermédiaire à celle des hémisphères cérébraux ; ces orifices s'appellent les *trous de Monro* primitifs (fig. 21, *tM*).

Il convient de décrire successivement le développement de la voûte, du plancher et des parois latérales du troisième ventricule.

Voûte du troisième ventricule. — Comme les hémisphères cérébraux se développent sur les côtés du cerveau antérieur primitif, il s'ensuit que la paroi antérieure et médiane (frontale) de celui-ci, qui termine en avant le cerveau tout entier, appartiendra au cerveau intermédiaire qu'elle limite en bas et en avant, unissant entre elles en même temps les parois des deux hémisphères ; c'est donc une *lame unissante*, une *lame limitante*, ou, comme on l'appelle plus souvent, la *lame terminale* du cerveau et spécialement du cerveau intermédiaire (fig. 20 et 21, *lt* ; 25, *lu*). Dans l'épaisseur de la lame terminale se développe la commissure antérieure (fig. 20, *ca*). Si l'on suit d'avant

en arrière, à partir de la lame terminale, la paroi dorsale du cerveau intermédiaire, on la voit constituée par une lame mince, formant la *voûte du troisième ventricule* proprement dite ; celle-ci se réduira à une couche épithéliale simple de même que nous l'avons vu pour le toit du quatrième ventricule ; la membrane épithéliale ainsi formée s'unira avec l'enveloppe conjonctive et vasculaire du cerveau, pourvue à cet endroit de végétations villeuses avec anses vasculaires, pour former avec elle la *toile choroïdienne antérieure* ou *supérieure*, que l'on compare et que l'on oppose sous cette dénomination à la toile choroïdienne postérieure ou inférieure qui recouvre le quatrième ventricule. Le toit du cerveau intermédiaire est d'ailleurs très irrégulier et très sinueux et forme des diverticules proéminents en dehors aussi bien que des replis saillants dans la cavité cérébrale ; dans la figure 20, *pa*, *op*, *ep*, sont de ces diverticules évaginés en dehors ; *v* est un repli interne. Ce dernier, appelé *velum transversum* n'est en réalité qu'une invagination de la toile choroïdienne, de même

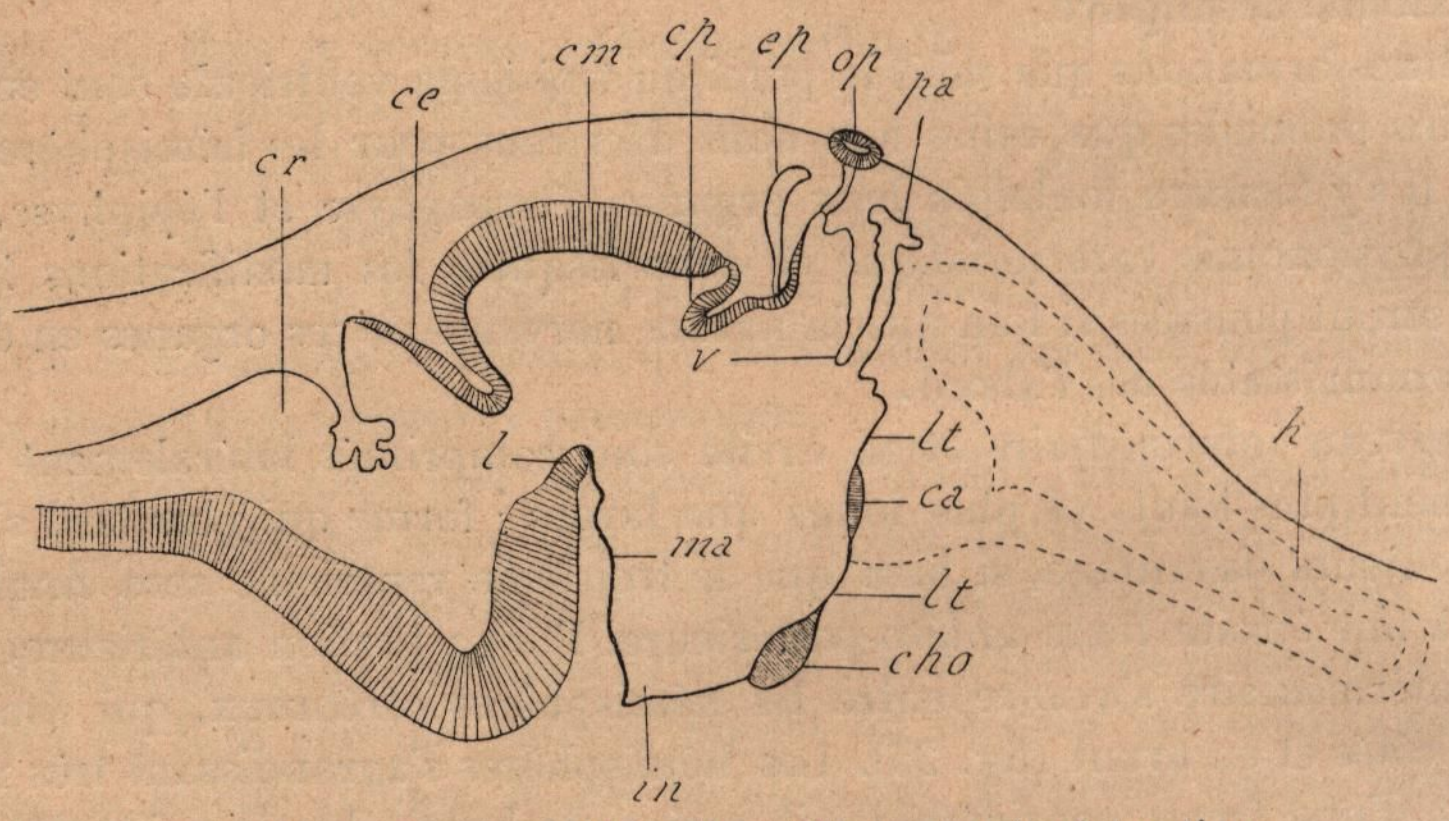

Fig. 20. — Coupe sagittale et médiane, demi-schématique, du cerveau d'un lézard (imitée de BURCKARDT).

Cr, cerveau rhomboïdal. — *cc*, ébauche du cervelet. — *cm*, cerveau moyen. — *cp*, commissure postérieure. — *cp*, épiphyse. — *op*, organe pariétal. — *v*, *velum transversum*. — *pa*, paraphyse. — *lt*, *lt*, lame terminale. — *ca*, commissure antérieure. — *cho*, chiasma optique. — *in*, région infundibulaire. — *ma*, région mamillaire. — *l*, limite postérieure du plancher du cerveau moyen. — *h*, paroi de l'hémisphère cérébral gauche, non comprise dans le plan de la coupe, puisque l'hémisphère est latéral.

que le diverticule *pa* ou paraphyse, en est une évagination. Au contraire, *ep*, l'épiphyse, *op*, l'organe pariétal, sont des parties très spécialisées, qu'on retrouvera plus loin.

Le point d'origine de l'épiphyse forme une sorte de lobe saillant en dehors, le *lobe pinéal* (fig. 30, *pi*) ; les bourrelets qui de chaque côté prolongent antérieurement cette tubérosité formeront les *ganglions de l'habenula* et les *stries médullaires* avec les *rênes ou pédoncules antérieurs de la glande pinéale*. En arrière du lobe pinéal, la paroi dorsale de la vésicule cérébrale intermédiaire proémine en une sorte de fer à cheval : proéminence par laquelle elle se continue avec la paroi dorsale du cerveau moyen. La branche médiane et transversale du fer à cheval, qui est située sur la limite du cerveau moyen, devient la *commissure postérieure* (fig. 20, *cp*), et aussi (d'après His) les tubercules quadrijumeaux antérieurs (que conformément à la description classique nous avons rapportés ci-dessous au cerveau moyen) ; les branches latérales et anté-

rieures du fer à cheval seraient (toujours d'après His) les bras antérieurs ou bras des tubercules quadrijumeaux antérieurs.

Plancher du troisième ventricule. — En raison de la direction oblique de l'axe du cerveau antérieur, direction due à la courbure céphalique du cerveau, le plancher du troisième ventricule descend en pente abrupte en avant (fig. 16-19), pour se terminer par une dépression profonde, dite *infundibulum* (fig. 16-21, 28, 30, *in*). Le plancher, remarquable par sa minceur, se rattache en arrière au cerveau moyen et particulièrement aux saillies pédonculaires qui contiennent les pédoncules cérébraux ; ces saillies (*tori tegmentales* ou « bourrelets de la calotte pédonculaire ») s'unissent transversalement en avant par une lame nerveuse médiane, le *torus intermedius*, qui empiète sur le cerveau intermédiaire, dont elle fait déjà partie et fournira la *substance perforée postérieure*.

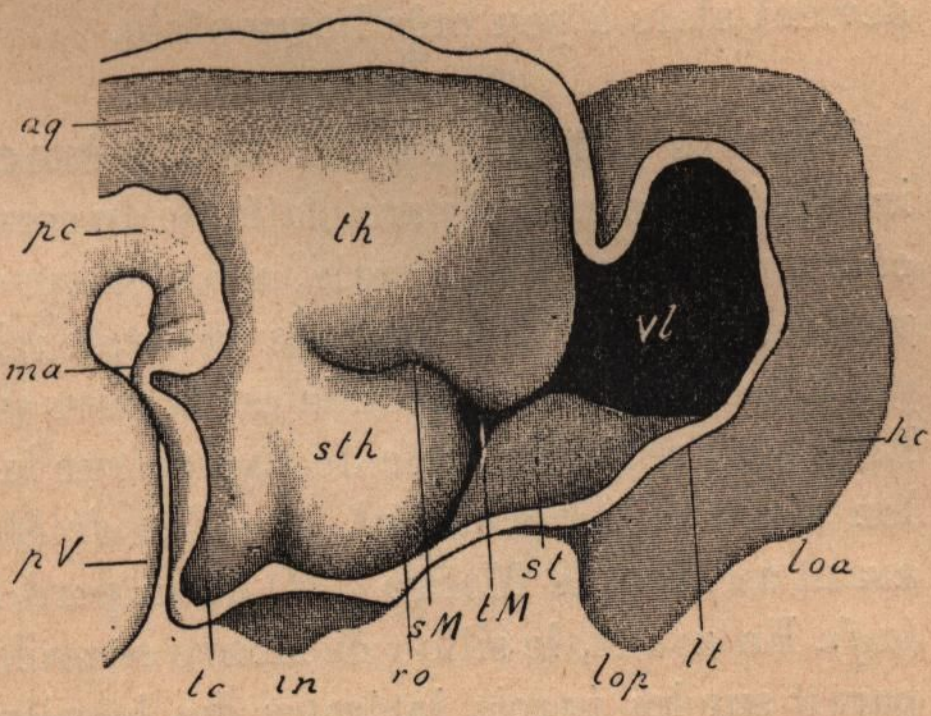

Fig. 21.
Paroi latérale du cerveau intermédiaire et face interne de l'hémisphère cérébral gauche d'un embryon de Porc de 3 cm. de long.

th, coupe optique (*thalamus*). — *sth*, région sous-thalamique. — *tM*, trou de Monro. — *sM*, sillon de Monro. — *st*, corps strié. — *hc*, hémisphère cérébral. — *vl*, ventricule latéral. — *lt*, lame terminale. — *loa*, *lop*, lobes olfactifs antérieur et postérieur. — *ro*, recessus optique. — *in*, infundibulum. — *tc*, *tuber cinereum*. — *ma*, éminence mamillaire. — *pc*, pédoncule cérébral. — *aq*, aqueduc de Sylvius. — *pV*, pont de Varole.

On peut diviser le plancher du troisième ventricule en deux régions principales. La région postérieure, ou *mamillaire*, est fortement oblique en bas et en avant, et même presque verticale ; elle est adossée au pilier moyen du crâne, qui la sépare du pont de Varole; elle est soulevée en une *éminence mamillaire*, aux dépens de laquelle se développeront deux petits corps, les *tubercules mamillaires* de l'adulte (fig. 16-19, *tm* ; fig. 20 et 21, *ma*). La région antérieure, ou *infundibulaire*, a une direction à peu près horizontale (fig. 18 et 20-21, *in*). Elle est la partie la plus déclive de tout le cerveau ; aussi la cavité du troisième ventricule se prolonge-t-elle à ce niveau par un véritable diverticule, très spacieux chez l'embryon, assez important chez certains animaux pour que l'on en ait fait un compartiment cérébral distinct sous le nom de « cerveau inférieur » ou « d'hypencephalon ». Au-dessous de l'éminence mamillaire, la région infundibulaire commence par un sac d'abord large, atténué plus bas, qui est le futur *tuber cinereum* (fig. 21, *tc*). Au delà du tuber cinereum vient l'*infundibulum* proprement dit (*in*), dont le tuber est pour ainsi dire la base très évasée, et dont la pointe se termine par une partie dilatée que nous verrons dans un instant entrer dans la constitution de l'*hypophyse*. Au-devant de l'infundibulum se trouve la *plaque optique* ou *région du chiasma des nerfs optiques* (fig. 20, *cho*, 28, *ch*), marquée au début par une crête transversale ou *crête optique*, au niveau de laquelle apparaîtront les fibres du *nerf optique* (2e paire crânienne) et des *bandelettes optiques*. Une nouvelle dépression,

moins profonde que l'infundibulum, est située en avant de la crête optique; c'est le *recessus optique* (fig. 21, *ro*), sur les parties latérales duquel se voit de chaque côté l'orifice, d'abord circulaire, puis en forme de fente, qui conduit dans la cavité de la vésicule optique. La paroi postérieure du recessus optique est formée par la plaque optique ; sa paroi antérieure n'est autre que la lame terminale, que nous savons appartenir déjà à la voûte du troisième ventricule. La paroi inférieure ou plancher du cerveau intermédiaire est très étendue, comme on peut en juger à l'inspection des figures 16-19 et par la longue énumération qui précède des organes qu'elle fournit. Mais dans le cours du développement, elle ne s'agrandit que peu, si bien qu'elle n'est représentée chez l'adulte que par une courte portion de la paroi cérébrale. D'autre part, son obliquité disparaît, par suite de l'effacement de l'encoche profonde que produit à la face inférieure du cerveau la présence du pilier moyen du crâne; elle devient alors à peu près horizontale.

Parois latérales du troisième ventricule. — Comme cela a été indiqué ci-dessus, la paroi latérale du cerveau intermédiaire se divise de chaque côté en une portion dorsale, ayant pour origine la zone dorsale, et une portion ventrale, dérivant de la zone ventrale ; la première est la *couche optique* ou *pars thalamica* ; la seconde est la *pars subthalamica* (fig. 21 et 30, *th* et *sth*). Elles sont séparées l'une de l'autre sur la face interne du ventricule par un sillon à peu près horizontal, le *sillon de Monro* (fig. 21, *sM*), qui commence en avant au trou de Monro (*tM*) et se perd en arrière vers l'aqueduc de Sylvius (*aq*). En avant, le sillon de Monro se prolonge par deux branches, l'une qui disparaît sur les parois latérales des hémisphères cérébraux, l'autre qui descend vers le recessus optique (fig. 21). La couche optique devient une grosse masse nerveuse et l'un des « ganglions » de la base de l'encéphale. La face interne ou ventriculaire des couches optiques droite et gauche se montre unie, soit primitivement soit secondairement (suivant les auteurs), dans une étendue plus ou moins considérable par une masse de substance qui traverse le ventricule et qu'on appelle la *commissure grise ou molle*. La face externe est recouverte peu à peu par la face interne des hémisphères cérébraux, et se soude avec la paroi des hémisphères sur une certaine étendue.

Hypophyse, épiphyse et paraphyse. — Il se développe, aux dépens du plancher et de la voûte du cerveau intermédiaire, plusieurs diverticules, qui donnent naissance à des organes, dont la signification anatomique et surtout la fonction physiologique ne sont pas encore complètement déterminées. L'un de ces diverticules, issu du plancher du troisième ventricule, fournira l'organe appelé l'*hypophyse*. Les deux autres évaginations, produites par la voûte du ventricule, deviendront l'*épiphyse* et la *paraphyse*.

Hypophyse. — Nous avons mentionné plus haut que le plancher du troisième ventricule, particulièrement la région infundibulaire de ce plancher, se prolonge en une expansion creuse, conique, l'*infundibulum*. Ce dernier a d'abord la structure de la paroi cérébrale dont il émane ; mais bientôt, chez les Vertébrés supérieurs au moins, le tissu nerveux dont il se compose est envahi par les éléments conjonctifs du voisinage. En même temps, l'infundi-

bulum se pédiculise de plus en plus et ne figure plus qu'un appendice conjonctif du système nerveux central.

Ce qui caractérise l'infundibulum, c'est l'union qu'il contracte de bonne heure avec une formation d'origine toute différente. Celle-ci prend naissance aux dépens d'une évagination dorsale de la partie initiale du tube digestif (pharynx) et spécialement de cette partie qui, comme on le verra ailleurs, dérive de l'ectoderme ; cette évagination s'appelle la *poche hypophysaire* ou *de Rathke* (fig. 22, *ph*). Longtemps la poche hypophysaire communique avec le pharynx par un canal hypophysaire (fig. 23, *dph*). Finalement le canal de communication s'oblitère ; et comme autour de lui et au-dessus de la cavité pharyngienne le tissu conjonctif est devenu entre temps la base du crâne, la poche hypophysaire est désormais libre au dedans de la cavité crânienne. C'est alors que la paroi

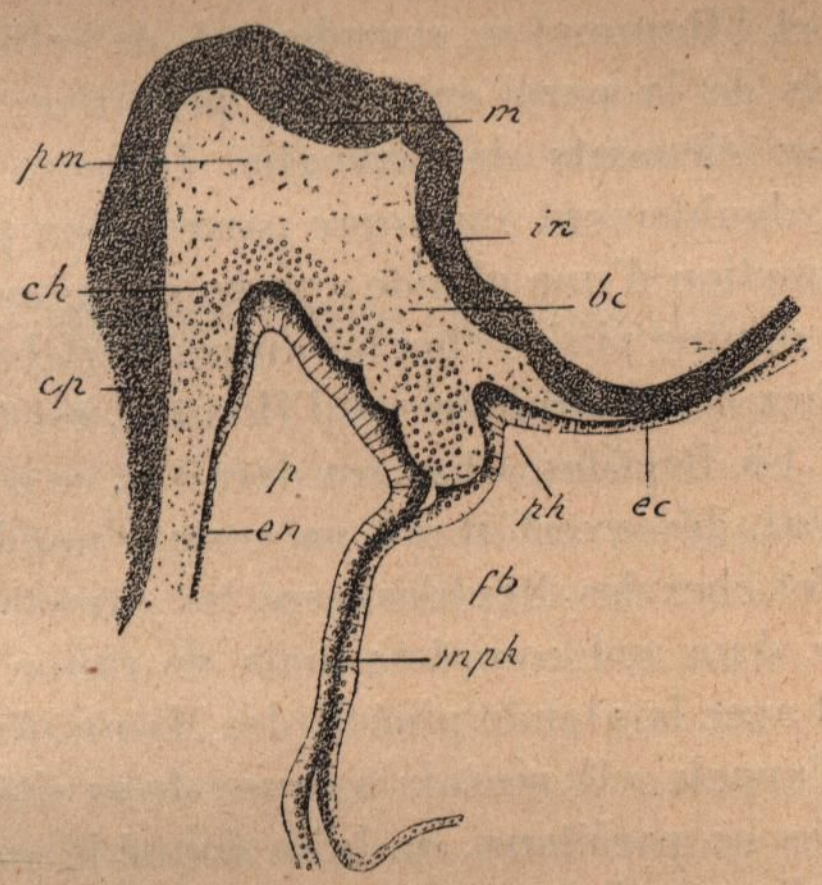

FIG. 22

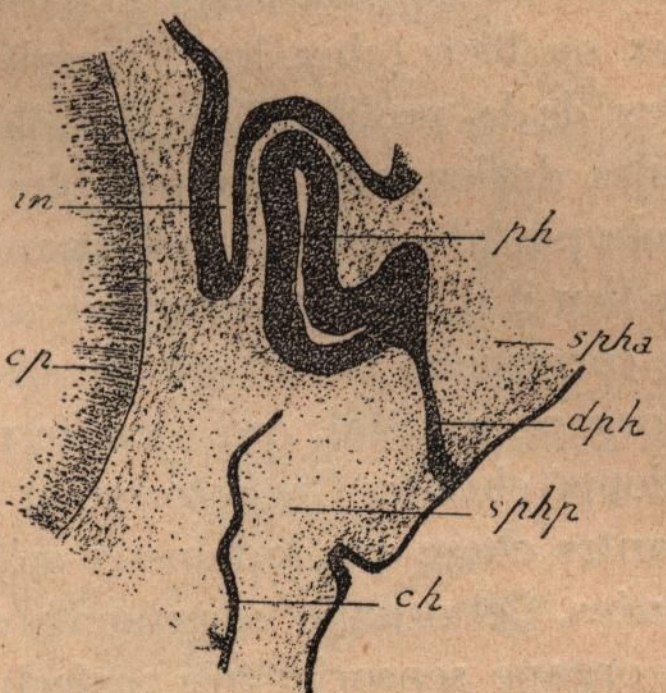

FIG. 23

Fig. 22. — Coupe antéro-postérieure et médiane de la tête d'un embryon de lapin du 9e jour, montrant l'infundibulum et le diverticule hypophysaire.

in, infundibulum. — *m*, région mamillaire. — *cp*, paroi du cerveau postérieur (pont de Varole). — *p*, cavité du pharynx. — *fb*, fosse buccale. — *en*, entoderme tapissant le pharynx. — *ec*, ectoderme qui revêt la fosse buccale. — *mph*, membrane pharyngienne. — *ph*, poche hypophysaire ou de Rathke. — *ch*, corde dorsale. — *bc*, tissu conjonctif qui formera la base du crâne. — *pm*, pilier moyen de la base du crâne.

Fig. 23. — Coupe antéro-postérieure et médiane passant par l'infundibulum et le diverticule hypophysaire chez un embryon du 16e jour.

Mêmes lettres que dans la figure précédente. De plus : *dph*, canal de la poche hypophysaire encore attaché à la paroi pharyngienne. — *spha*, *sphp*, corps cartilagineux du sphénoïde antérieur et du sphénoïde postérieur.

épithéliale de la poche se met à pousser des diverticules secondaires qui pénètrent dans le tissu conjonctif ambiant richement vascularisé. Ces diverticules s'isolent ensuite du canal principal qui leur a donné naissance, poussent des branches secondaires, qui serpentent entre les vaisseaux de l'organe. Ainsi se forme un organe épithélial, l'*hypophyse proprement dite*.

De bonne heure la poche hypophysaire venue du pharynx (fig. 23, *ph*) s'accole à la face antérieure de l'infundibulum (*in*) qui descend du cerveau ; tous deux forment ensemble un petit organe que l'on appelle le *corps pituitaire* ou *hypophyse*, et que l'on nomme aussi l'*appendice cérébral* parce qu'il est en effet suspendu à la face inférieure du cerveau par l'infundibulum rétréci à son origine en un pédoncule étroit, la *tige de l'hypophyse*. Le corps pituitaire se compose ainsi de deux lobes de dimension inégale : le plus grand, antérieur,

n'est autre que l'hypophyse pharyngienne ; le postérieur, qui est plus petit, est l'infundibulum cérébral.

Épiphyse, organe pariétal et paraphyse. — Nous avons vu qu'il se produit sur la voûte du troisième ventricule trois diverticules médians, qui sont, d'arrière en avant, l'épiphyse, l'organe pariétal et la paraphyse. L'épiphyse et l'organe pariétal, qui n'existent pas simultanément chez tous les Vertébrés, ont été confondus autrefois l'un avec l'autre. L'attention n'a été attirée sur la paraphyse que dans ces derniers temps.

L'épiphyse, constante dans la série des Vertébrés, est ce diverticule qui chez les Oiseaux et les Mammifères donne vraisemblablement naissance à l'organe connu sous le nom de *glande pinéale* ou *conarium*. A cet effet, ce diverticule se dilate à son extrémité distale, tandis que sa partie initiale ou proximale demeure étroite. Sa paroi s'épaissit et forme des bourgeons qui demeurent creux ou bien (chez les Mammifères et l'Homme) se remplissent de cellules issues de la prolifération des éléments de la paroi épithéliale primitive; ces cellules deviennent comparables à des éléments de névroglie. Le nom de glande pinéale donné à cet organe est doublement impropre parce qu'en premier lieu il n'a pas la structure ni la fonction d'une glande ; parce qu'en outre il ne correspond pas à l'organe désigné comme pinéal chez les autres Vertébrés.

L'organe pariétal, qui n'existe pas chez les Mammifères et l'Homme, est très développé chez les Cyclostomes et chez les Reptiles. Chez ces derniers, ce n'est pas autre chose que le fameux *œil pinéal*, découvert il y a un certain nombre d'années. Cet organe se présente en effet chez les Reptiles avec les caractères d'un organe sensoriel très perfectionné, d'un œil complet; mais en raison de l'homologie qu'on lui attribua d'abord avec la glande pinéale des Mammifères et qui fut reconnue fausse depuis, on l'appela œil pinéal; à cause de sa situation au sommet de la tête, au niveau des os pariétaux, on lui a donné le nom meilleur d'*organe* ou *œil pariétal*. Le diverticule pariétal se partage chez les Reptiles en trois régions : une proximale, qui fait directement suite au cerveau intermédiaire; une moyenne, qui s'étire en un pédicule creux et mince; une distale, qui est dilatée en une vésicule, la « vésicule pariétale ou pinéale » (fig. 24, *vo*). Cette dernière s'approche de l'épiderme, sous lequel elle est immédiatement située, et qui se modifie à cet endroit, en devenant plus transparent et en formant une véritable « cornée » (*co*). Au début, la vésicule pinéale est structurée comme la paroi cérébrale même dont elle dérive; on peut y reconnaître les différentes couches que nous avons décrites dans celle-ci (plaque interne, manteau, neurosponge). Bientôt il se fait dans ces différentes parties diverses différenciations. Dans la partie distale ou superficielle de la vésicule se différencient de longues cellules, dont l'ensemble forme un organe semblable à un « cristallin » (*cr*). Le reste de la vésicule constitue une « rétine », pourvue de pigment (*b* et *m*). Plus tard paraît un cordon nerveux fibrillaire, qui prend naissance sur la paroi du cerveau intermédiaire en un point situé au-devant de l'insertion du diverticule pinéal lui-même, qui suit le trajet du pédicule de la vésicule pinéale, et vient étaler ses fibres sur la face externe de cette vésicule; c'est le *nerf pinéal* (*p*), qui plus tard entre en régression et disparaît, sauf dans sa portion terminale étalée.

Nous avons donc affaire à un œil médian, dont la structure est identique

dans ses traits essentiels à celle des yeux latéraux. L'œil pinéal est une formation très ancienne, caractéristique du Vertébré, ainsi qu'en témoigne son existence chez des Vertébrés tout à fait inférieurs, les Cyclostomes (Lamproie) et chez les Tuniciers. Il est vraisemblable que l'épiphyse et l'organe pariétal, au lieu d'être placés l'une en arrière de l'autre, étaient, chez d'anciens Vertébrés, deux formations paires et symétriques, dont souvent l'une seulement s'est conservée et s'est développée en un organe persistant : l'épiphyse en une glande pinéale (Mammifères), l'organe pariétal en un œil pinéal (Reptiles).

En avant de l'épiphyse prend naissance, sur la partie antérieure de la voûte du cerveau intermédiaire et au voisinage des hémisphères cérébraux, un diverticule médian appelé *paraphyse* ou *organe frontal*, qui entre en rapport avec l'épiphyse, sans s'unir à elle cependant. Cet organe, dont la signification est encore problématique, a été retrouvé, plus ou moins réduit chez tous les Vertébrés, même chez les Mammifères et chez l'Homme.

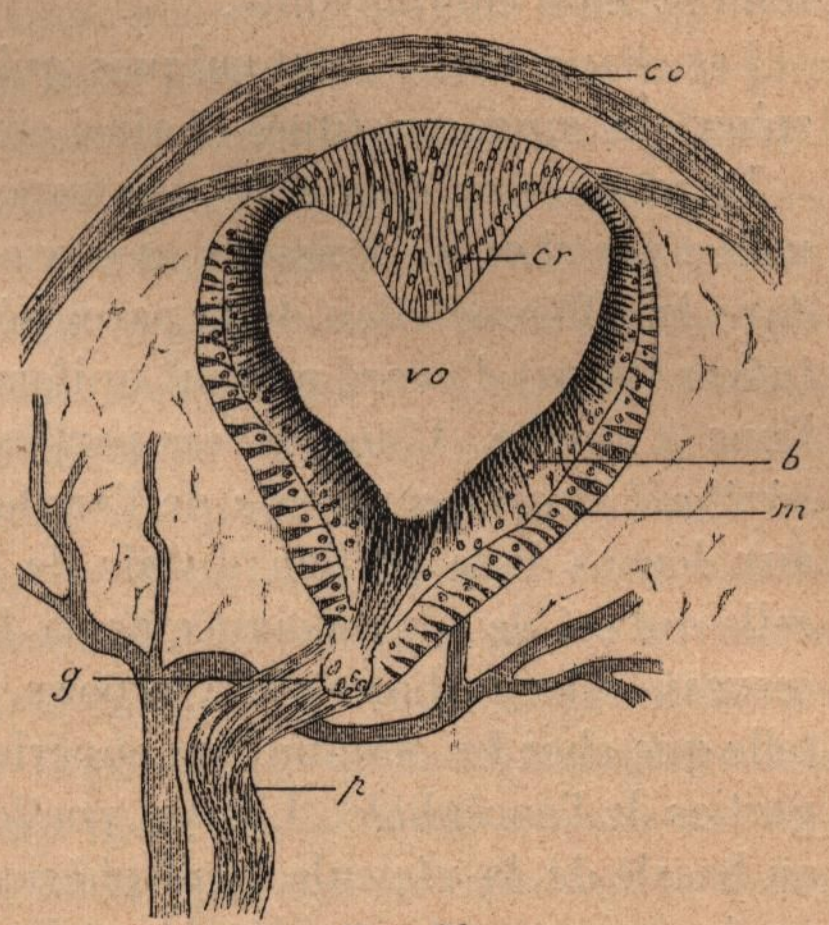

Fig. 24.
Coupe longitudinale de l'œil pinéal d'Hatteria punctata (d'après B. Spencer).

co, capsule conjonctive (cornée). — *cr*, cristallin. — *vo*, vésicule optique. — *b*, couche de bâtonnets rétiniens. — *m*, couche moléculaire de la rétine. — *g*, amas cellulaire ganglionnaire dans le pédoncule de l'œil pinéal. — *p*, ce pédoncule comparable à un nerf optique.

B. — HÉMISPHÈRES CÉRÉBRAUX

Nous avons vu que les hémisphères cérébraux sont des émanations des parois latérales du cerveau antérieur primitif et spécialement des zones dorsales (voir fig. 25, *hc*). Ils contiennent chacun un diverticule de la cavité de la vésicule cérébrale antérieure primaire, le *ventricule latéral* (fig. 21, *vl*); celui-ci communique avec le reste de la cavité vésiculaire par un large orifice, le trou de Monro primitif, qui dans la suite se rétrécira de plus en plus.

L'axe des hémisphères est d'abord presque verticalement dirigé, beaucoup plus incliné que celui du reste du cerveau, en raison de la courbure céphalique, qui est maxima dans le cerveau antérieur. L'axe suivant lequel ils s'allongent offre au début une direction semblable, et l'on voit les hémisphères s'accroître, principalement en arrière et en haut (fig. 16-19). Plus tard ils se développent considérablement dans tous les sens et deviennent alors énormément grands (comp. fig. 25 et 26). A mesure qu'ils s'agrandissent, ils se séparent de plus en plus complètement l'un de l'autre et aussi du cerveau intermédiaire ; cette séparation se fait de haut en bas et d'avant en arrière, commençant naturellement là où les hémisphères sont le plus développés. Ils acquièrent ainsi, outre les faces supérieure et externe qu'ils possédaient auparavant, une face interne. Cette face est plane, contrairement aux deux autres qui forment une surface convexe (convexité du cerveau). Dans la plus grande partie de son étendue, elle regarde la face interne de l'hémisphère du côté opposé; puis le reste de la face se dévie un peu en dehors, formant un angle obtus avec la portion précédente,

et surmonte la vésicule cérébrale intermédiaire (fig. 26). Les faces internes des deux hémisphères sont séparées par un sillon profond, la *scissure interhémisphérique* (fig. 26, *sh*), qui se perd en avant, qui se continue en arrière en se bifurquant en deux branches; celles-ci sont les sillons qui séparent chaque hémisphère du cerveau intermédiaire et qui correspondent à l'endroit du trou de Monro (fig. 26). Dans la scissure interhémisphérique s'engage un prolongement falciforme du tissu conjonctif et vasculaire dans lequel le cerveau est enfoui; c'est la *faux du cerveau*; de même que la scissure interhémisphérique qu'il remplit, ce prolongement se continue sur les côtés et au-dessus du cerveau intermédiaire; son prolongement, qui double supérieurement le toit épithélial du troisième ventricule, est cette membrane que nous connaissons déjà sous le nom de toile choroïdienne.

Les changements anatomiques qui vont se produire dans la vésicule hémisphérique ainsi constituée et ainsi entourée sont de plusieurs ordres.

Le premier en date et le plus important, ne manquant chez aucun Vertébré, même pas chez les Poissons osseux où il avait d'abord passé inaperçu, consiste dans la différenciation de la paroi hémisphérique, dont l'épaisseur et la constitution étaient d'abord partout uniformes, en deux parties que l'on peut opposer l'une à l'autre. L'une de ces parties, que l'on appelle *pallium* ou *manteau cérébral* (*écorce cérébrale* de l'anatomie descriptive) (fig. 29, *m*), est formée aux dépens de la portion distale de la vésicule hémisphérique, c'est-à-dire de celle qui est le plus éloignée de la base d'implantation de l'hémisphère sur le cerveau intermédiaire; elle a pour caractère son énorme expansion, qui est telle que chez les Mammifères supérieurs elle arrive à recouvrir toutes les autres parties de l'encéphale. L'autre portion est constituée par la région proximale ou basale de la vésicule hémisphérique; elle se caractérise parce qu'elle subit un épaississement considérable et forme alors essentiellement le *ganglion cérébral* ou *corps strié* (fig. 21 et 29, *st*) et accessoirement la *région olfactive* du cerveau.

Ganglion cérébral (corps strié) et région olfactive. — Pour se rendre compte de la forme et de la situation du corps strié chez de jeunes embryons, il faut ouvrir la cavité du ventricule latéral en enlevant la paroi interne de l'hémisphère, de façon à apercevoir la face interne de la paroi extérieure de celui-ci; pour se bien figurer en même temps les rapports que le corps strié présente avec la paroi latérale du cerveau intermédiaire et particulièrement avec la couche optique, il faut ouvrir du même coup le troisième ventricule. On voit alors (fig. 21) que le corps strié appartient à la région inférieure de la paroi externe de l'hémisphère et qu'il a la forme d'une masse triangulaire très épaisse (*st*). Sa base se confond avec le plancher du ventricule latéral. Le sommet remonte vers l'orifice qui donne accès dans le ventricule, bref vers le trou de Monro, et atteint l'endroit où les parois de l'hémisphère et du cerveau intermédiaire se continuent l'une par l'autre; à cet endroit, le corps strié se rattache à la région sous-thalamique du cerveau intermédiaire par une sorte de pédicule. La base du corps strié se prolonge de bonne heure par plusieurs branches, que l'on peut distinguer en moyenne, postérieure ou inférieure, et antérieure. Comme on le verra dans un instant, le corps strié et ses prolongements laissent leur empreinte sur la face externe du cerveau.

Dans le cours du deuxième mois, le corps strié change de forme. Il devient piriforme et s'allonge de plus en plus, de telle sorte qu'on lui décrit dès lors plusieurs portions, la tête, le corps et la queue. Dans cet allongement, le corps strié s'étend en arrière, parallèlement à l'expansion de l'écorce cérébrale, en se recourbant en dessous, de manière à figurer un anneau presque fermé, dont l'extrémité postérieure ou queue arrive à être située sur un plan inférieur à celui de l'extrémité antérieure ou tête (fig. 27, *st*). En même temps sa partie moyenne s'élève, de façon à venir se placer sur la face externe de la couche optique. Puis la face interne de cette partie se soude sur une grande étendue avec la face externe de la couche optique. Cette soudure est un des processus les plus mal connus de l'organogenèse cérébrale. Kœlliker se contente de constater le fait en disant : « Si, à l'origine, les vésicules des hémisphères ne sont en union qu'avec la partie la plus antérieure du segment qui suit, leurs planchers s'unissent plus tard de plus en plus, d'avant en arrière, avec le cerveau intermédiaire, jusqu'à ce qu'enfin les ganglions des deux segments soient de part et d'autre entièrement soudés par leurs faces en contact ». Pour Mihalkovics, la soudure se comprend aisément, parce que selon lui la partie la plus externe de la couche optique, celle qui est unie au corps strié, serait formée par le ganglion cérébral lui-même. Selon His, les choses se passeraient de la façon suivante. La face interne de l'hémisphère présente, au-dessus du pédicule du corps strié, une région en forme de bande falciforme, qui se détachant du bord de la couche optique s'infléchit en bas et traverse librement l'intervalle qui sépare la couche optique et le corps strié, le *sillon opto-strié* en un mot; cette bande falciforme représente donc la région de passage de la paroi interne de l'hémisphère à la paroi externe de la couche optique. D'abord libre, elle se soude ensuite avec les deux organes qu'elle reliait, comblant le sillon opto-strié et assurant la fusion du corps strié et de la couche optique. Aux dépens de cette bande nerveuse, et au niveau par conséquent du sillon opto-strié, se développeront plus tard la *strie cornée* et la *bandelette demi-circulaire* (*tænia semi-circularis*). Le corps strié se différencie ultérieurement en plusieurs noyaux de substance cellulaire grise : le *noyau caudé* ou *ventriculaire*, le *noyau lenticulaire* ou *extraventriculaire* et le *claustrum* ou *avant-mur*.

Le ganglion basal du cerveau ne fournit pas seulement le corps strié, mais encore les formations qui entrent dans la constitution de la *région olfactive* (fig. 21, *loa*, *lop*). Celle-ci, tout comme la vésicule optique est partie intégrante du cerveau antérieur primaire, appartient au cerveau antérieur secondaire. Elle en est un appendice que l'on a appelé le « lobe olfactif » ou encore le « rhinencéphale », cette dernière expression ayant mieux que toute autre l'avantage de montrer que la formation olfactive est une portion de l'encéphale. Cette portion est formée par la région la plus profonde de la base de l'hémisphère, qui se sépare du reste du cerveau par un sillon que nous retrouverons tout à l'heure. Le lobule olfactif ainsi isolé se divise, d'après His, en deux lobules, *antérieur* et *postérieur* (fig. 21, *loa*, *lop*). Le lobule olfactif antérieur se présente sous la forme d'une éminence conique de la paroi de l'hémisphère; cette éminence olfactive s'allonge de plus en plus, et se renfle à son extrémité, de façon à présenter la forme d'une massue. La partie dilatée de la massue s'appelle le *bulbe olfactif* (fig. 27, 28 et 30, *bo*). La partie rétrécie est la *ban-*

delette olfactive; celle-ci s'insère sur l'hémisphère et particulièrement sur le lobule olfactif postérieur par une partie conique, la *tubérosité olfactive* ou *trigone olfactif*. Le bulbe et la bandelette sont creux; ils renferment un prolongement de la cavité ventriculaire, qui disparaît chez beaucoup de Mammifères, notamment chez l'Homme. Le bulbe, qui atteint chez certains animaux (Requins et Raies, par ex.) des dimensions énormes, repose sur la lame criblée de l'ethmoïde.

Quant au lobule olfactif postérieur, il représente comme le lobule antérieur un diverticule du plancher de l'hémisphère; mais ce diverticule demeure très peu profond. A ses dépens naissent les *racines interne et externe de la bandelette olfactive* et la *substance perforée antérieure*, criblée de trous pour le passage de vaisseaux. L'extrémité antérieure du corps strié (noyaux lenticulaire et caudé) repose sur le lobule olfactif postérieur. Lobules olfactifs antérieur et postérieur et corps strié forment ainsi un tout continu qui représente la base de l'hémisphère par opposition au manteau cérébral que nous allons maintenant étudier.

Aux deux bulbes olfactifs se rattachent les nerfs olfactifs, vers la cinquième semaine de la vie embryonnaire chez l'homme. Ils proviennent des fossettes olfactives, qui sont des fossettes paires et symétriques, situées au-devant de la cavité buccale et dues à l'enfoncement et à un épaississement localisé de l'ectoderme à ce niveau. Entre cette fossette olfactive et le bulbe olfactif paraît un tractus cellulo-fibreux qui est l'ébauche du nerf olfactif, reliant ensemble les deux organes. On ne savait autrefois quelle part exacte le cerveau et la fosse olfactive prenaient à la constitution de ce tractus. Mais on sait à présent que les fibres de ce tractus, c'est-à-dire les fibres du nerf olfactif, ne sont autres que les prolongements profonds, les axones, des cellules ectodermiques, différenciées en esthésioneures ou cellules sensorielles, qui tapissent la fosse olfactive; non seulement en effet chez l'adulte on a trouvé les fibres du nerf olfactif en connexion avec ces cellules, mais encore en étudiant le développement du nerf olfactif, on a pu voir que ces fibres sont poussées par les cellules sensorielles olfactives toujours plus loin vers la paroi cérébrale, vers le bulbe olfactif, qu'elles arrivent à atteindre.

Manteau. — Les hémisphères cérébraux ont tout d'abord, ainsi que nous l'avons vu plus haut, une direction telle que leur axe croise sous un angle presque droit celle de l'axe du reste du cerveau et particulièrement du cerveau intermédiaire; tandis que celui-ci est dirigé obliquement en bas et en avant, l'axe de l'hémisphère cérébral est à peu près vertical. L'hémisphère s'accroît alors surtout en haut et en arrière. Puis il s'incurve autour de son ganglion basal comme centre, de façon que son extrémité postérieure devient en même temps inférieure. On peut à ce moment distinguer dans le manteau cérébral une portion antérieure ou frontale et une partie postéro-inférieure ou temporale, unies par une région intermédiaire ou pariétale qui correspond au sommet de la courbe décrite par l'hémisphère. La partie frontale s'allonge ensuite de plus en plus au-devant de la lame terminale et par conséquent du cerveau intermédiaire; la partie temporale fait de même sur les côtés et en arrière de ce dernier. Le centre de l'hémisphère, c'est-à-dire la partie insérée sur le cerveau

intermédiaire et continue avec le ganglion basal, n'éprouve pas une expansion aussi grande; d'où résulte que, débordée par les autres régions, elle présente une dépression verticale que le reste de l'écorce cérébrale circonscrit en avant, en haut et en arrière. Cette dépression est la *fosse de Sylvius* (fig. 27, *fS*), et la portion de l'écorce cérébrale qui en forme le fond s'appelle le *lobe central* ou *insula de Reil*; l'ensemble de l'écorce cérébrale qui l'entoure peut lui être utilement opposée sous le nom de *lobe annulaire*. Vis-à-vis du lobe central se trouve dans la profondeur le ganglion basal ou corps strié, dont le relief sur la face interne de l'hémisphère et dans la cavité ventriculaire correspond exactement à la dépression que forme la fosse de Sylvius sur la face externe.

La fosse de Sylvius a d'abord la forme d'une excavation arrondie ou plutôt ovalaire, à grand axe vertical, dont l'extrémité inférieure se perd dans la base de l'hémisphère et spécialement dans la région olfactive, dont les bords anté-

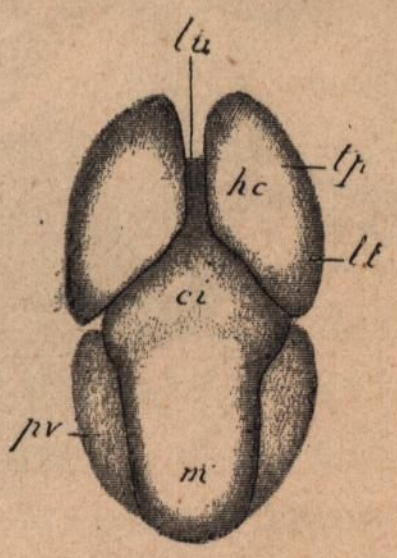

Fig. 25.

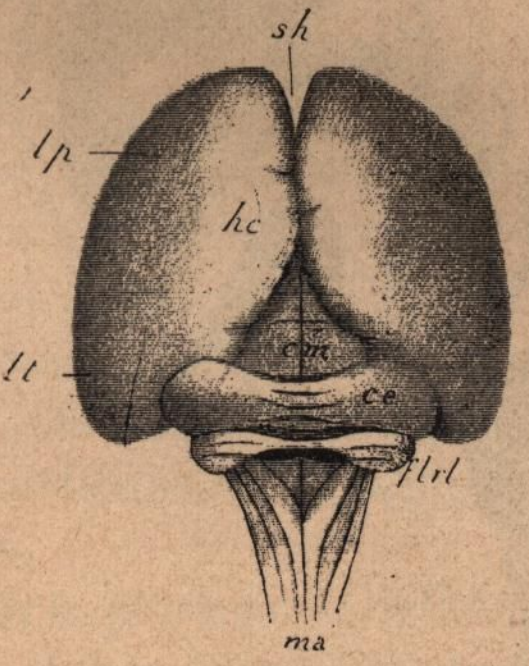

Fig. 26.

Fig. 25. — Figure d'un embryon humain de sept semaines, vu d'en haut (d'après Mihalkovics).

hc, face externe, convexe, des hémisphères cérébraux. — *lp*, leur lobe pariétal. — *lt*, leur lobe temporal. — *lu*, lame unissante des hémisphères ou lame terminale. — *ci*, cerveau intermédiaire. — *m*, cerveau moyen. — *pv*, pont de Varole débordant en dessous de chaque côté le cerveau moyen.

Fig. 26. — Cerveau d'un embryon humain âgé de presque trois mois, vu d'arrière et d'en haut (d'après Mihalkovics).

sh, scissure interhémisphérique. — *hc*, hémisphères cérébraux. — *lp*, leur lobe pariétal. — *lt*, leur lobe temporal. — *cm*, cerveau moyen (tubercules bijumeaux) encore à découvert. — *ce*, cervelet. — *flrl*, flocons et paroi des recessus latéraux. — *ma*, moelle allongée.

rieur et postérieur ainsi que l'extrémité supérieure sont circonscrits par le grand lobe annulaire de l'écorce cérébrale. En raison du puissant accroissement de l'hémisphère en arrière, la fosse de Sylvius, de verticale qu'elle était, devient oblique en haut et en arrière, en même temps qu'elle augmente de profondeur tout en se rétrécissant. Elle tend en effet à être recouverte de plus en plus complètement par la région frontale de l'hémisphère en avant, par la région temporale en arrière; et le lobe de l'insula, situé au fond de la fosse sylvienne, devient de moins en moins visible de l'extérieur. Ces caractères s'accentueront avec l'âge, si bien que la fosse de Sylvius, devenue une véritable scissure très profonde, se dirigera finalement presque horizontalement, et que l'insula de Reil sera complètement masquée.

Dès ce moment la face externe, convexe, de l'hémisphère peut être partagée en quatre départements qui se confondent il est vrai les uns dans les autres autour de la scissure de Sylvius, mais qui loin d'elle se séparent sous forme de

prolongements ou lobes cérébraux bien distincts. Il y a ainsi un prolongement ou *lobe frontal*, antérieur (fig. 28 et 30, *lfr*) ; un *lobe pariétal*, supérieur (fig. 30, *lp*) ; un *lobe temporal*, inférieur (fig. 28, *lt*) ; auxquels s'ajoute tardivement un *lobe occipital* tourné en arrière et en haut (fig. 28, *lo*). Dès le sixième mois, il se produira sur la face externe de l'hémisphère un certain nombre de sillons ou *scissures cérébrales fondamentales*, dans le fond desquelles s'enfoncera le tissu conjonctif vasculaire qui enveloppe le cerveau. Ces scissures délimiteront définitivement les territoires des différents lobes cérébraux. Plus tard aux scissures fondamentales s'ajouteront des sillons de moindre importance entre lesquels la substance cérébrale s'épaissira sous la forme de bourrelets sinueux,

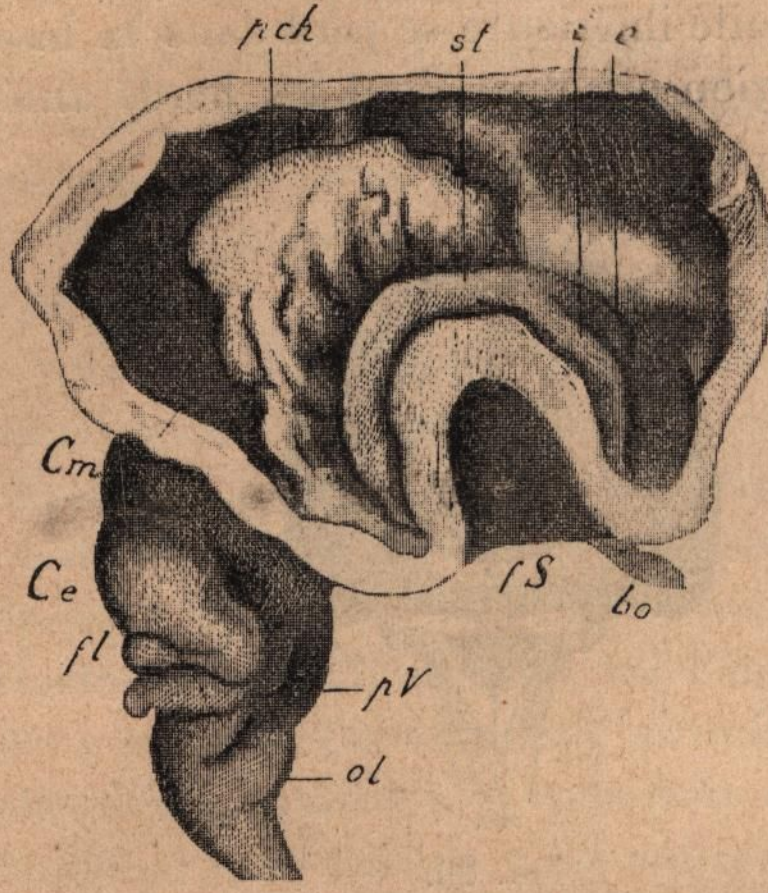

Fig. 27.

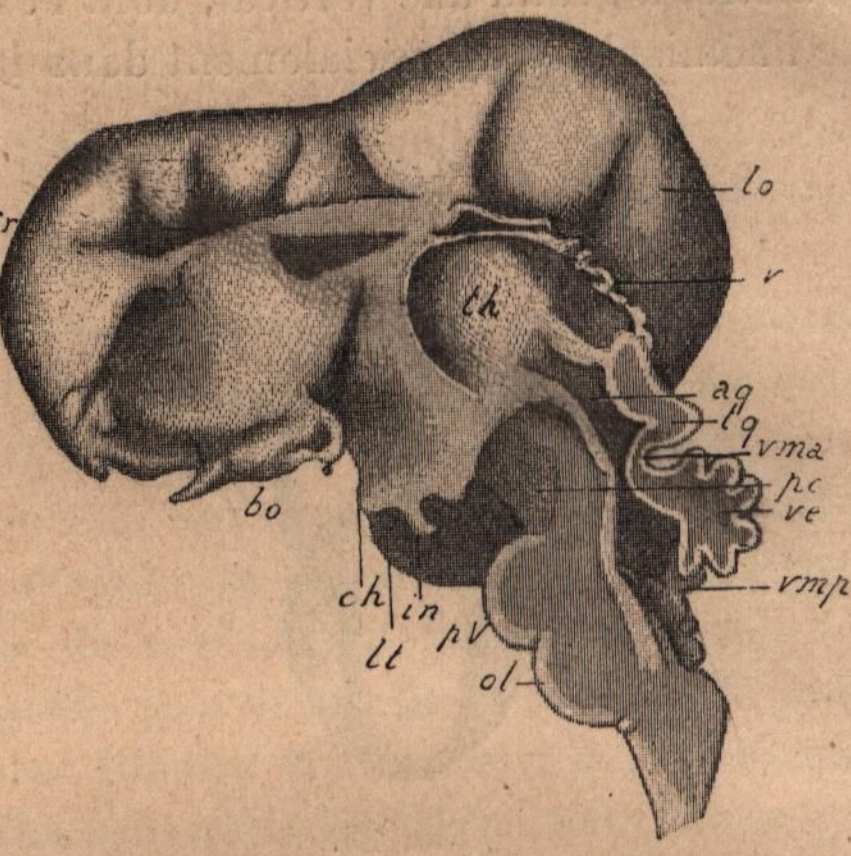

Fig. 28.

Fig. 27. — Encéphale d'un embryon humain de 10 cent. de long du vertex au coccyx (trois mois et demi). Vue latérale, la paroi externe des ventricules cérébraux ayant été enlevée.

pch, plexus choroïdes. — *st*, corps strié. — *e*, *i*, ses branches externe et interne. — *fS*, fosse de Sylvius. — *bo*, bulbe olfactif. — *Cm*, cerveau moyen. — *Ce*, cervelet. — *pV*, pont de Varole. — *fl*, flocon. — *ol*, olive.

Fig. 28. — Le même encéphale, sectionné suivant le plan médian.

lfr, lobe frontal. — *lo*, lobe occipital. — *lt*, lobe temporal. — *bo*, bulbe olfactif. — *th*, *thalamus* (couche optique). — *v*, voûte du troisième ventricule. — *ch*, chiasma optique. — *in*, infundibulum. — *tq*, tubercules quadrijumeaux. — *aq*, aqueduc de Sylvius. — *pc*, pédoncule cérébral. — *ve*, vernis ou lobe médian du cervelet. — *pV*, pont de Varole. — *ol*, olive. — *vma*, *vmp*, voiles médullaires antérieur et postérieur.

ou *circonvolutions cérébrales*[1]. Les différents lobes sont naturellement creux et contiennent des prolongements ou *cornes* du ventricule latéral (cornes *frontale, occipitale et temporale*).

L'accroissement du manteau cérébral est très rapide et très considérable. Au troisième mois de la vie embryonnaire le lobe occipital a déjà recouvert complètement le cerveau intermédiaire (fig. 30) ; au cinquième mois, il s'étend au-dessus des tubercules quadrijumeaux, et au huitième mois il arrive à recouvrir même le cervelet. Chez les autres Mammifères que l'Homme, l'expansion du cerveau est en général beaucoup moindre ; le cerveau proprement dit ne recouvre qu'une partie plus ou moins étendue du reste de l'encéphale, et le cervelet, les tubercules quadrijumeaux mêmes demeurent à découvert. En somme, on peut

1. Voir l'Anatomie descriptive pour la description des scissures et des circonvolutions chez le fœtus.

dire que les divers stades parcourus par le cerveau humain se retrouvent fixés chez les Mammifères adultes.

Sur la face interne des hémisphères, la paroi cérébrale éprouve de très bonne heure des plissements qui conduisent à la formation d'organes très importants. Il apparaît en effet, sur cette partie de la face interne qui a la forme d'un croissant, deux replis à peu près parallèles entre eux et parallèles aussi au bord supérieur du cerveau, par lequel la face interne plane et la face externe convexe se réunissent. On peut se rendre un compte exact de la forme et de la direction de ces replis, soit sur des coupes transversales et verticales des hémisphères (fig. 29), soit par des dissections dans lesquelles on a enlevé la paroi externe de l'hémisphère pour permettre la vue de la face extérieure ou intraventriculaire de la paroi interne (fig. 27). On voit alors que ces plis font saillie dans le ventricule latéral, prennent naissance au-dessus du large trou de Monro, et se dirigent, en conservant leur parallélisme, par un trajet curviligne jusque vers l'extrémité inférieure du lobe temporal. Le repli supérieur (fig. 29, *am*) est l'ébauche de la formation appelée *corne d'Ammon*; aussi l'a-t-on appelé *pli d'Ammon*, ou encore, en raison de sa forme, *pli arqué*. Le pli inférieur (*ch*) devient, grâce à un amincissement considérable de ses deux feuillets, l'épithélium des plexus choroïdes latéraux; aussi lui a-t-on donné le nom de *pli choroïdien latéral*. Chacun de ces plis détermine à la fois un bourrelet dans la cavité ventriculaire et un sillon sur la face interne de l'hémisphère. De même qu'il y a la corne d'Ammon et la saillie choroïdienne latérale, il existe un *sillon arqué* ou *d'Ammon*, et un *sillon choroïdien*.

Le sillon et la corne d'Ammon règnent sur la plus grande étendue de la paroi interne des hémisphères, depuis le trou de Monro jusqu'à l'extrémité du lobe temporal. La corne d'Ammon, appelée aussi *pied de l'hippocampe*, est un fort bourrelet, qui va s'épaississant davantage d'avant en arrière; il fait saillie dans la cavité ventriculaire, dont il rétrécit le calibre là surtout où il est le plus développé, c'est-à-dire en arrière, dans la corne temporale du ventricule.

Au niveau du sillon et du pli choroïdiens, la paroi nerveuse de l'hémisphère subit des modifications semblables à celles que nous connaissons pour la voûte des troisième et quatrième ventricules. Elle s'amincit (fig. 29, *ch*) et se transforme en une couche simple de cellules épithéliales plates. Dans le pli choroïdien s'enfonce un prolongement latéral de la faux du cerveau, vasculo-conjonctif par conséquent, qui d'autre part se continue tout le long de la voûte du troisième ventricule avec la membrane conjonctive vascularisée qui recouvre cette dernière et que nous avons appelée la toile choroïdienne. Ces prolongements latéraux deviennent de plus en plus vasculaires et de plus en plus considérables par suite de cette vascularisation; ils pénètrent très avant, recouverts par l'épithélium du pli choroïdien, dans le ventricule latéral, et s'unissent intimement avec cet épithélium pour former les *plexus choroïdes latéraux* (fig. 27, *pch*).

Entre les deux sillons choroïdien et arqué se trouve naturellement, sur la face interne des hémisphères, un bourrelet, qui forme la région de passage entre le pli choroïdien et le pli arqué, ou qui constitue, si l'on veut, le feuillet inférieur du pli arqué; sous le nom d'*arc marginal* (*am* en fig. 30) nous verrons ce bourrelet prendre part tout à l'heure à la constitution de formations importantes.

Dans la partie de la face interne des hémisphères, qui est située juste au-devant et au-dessus de la lame terminale, de profondes modifications vont s'opérer, à la suite desquelles se constitueront plusieurs organes, savoir : la *cloison transparente* (*septum lucidum*), et plusieurs *formations commissurales* qui sont la *commissure antérieure*, le *trigone* et le corps *calleux*. Il y a deux façons différentes de se représenter le processus qui conduit à la genèse de l'ébauche première de ces organes. Ou bien on admet (Kœlliker, Marchand) que les ébauches de ces organes sont le résultat d'un épaississement considérable de la lame terminale. Ou bien on peut penser, avec Mihalkovics et Lœwe, qu'ils sont dus à la soudure des parois internes des deux hémisphères dans la partie qui surmonte immédiatement la lame terminale. Il est du reste possible que les deux processus interviennent concurremment dans la formation des organes en question.

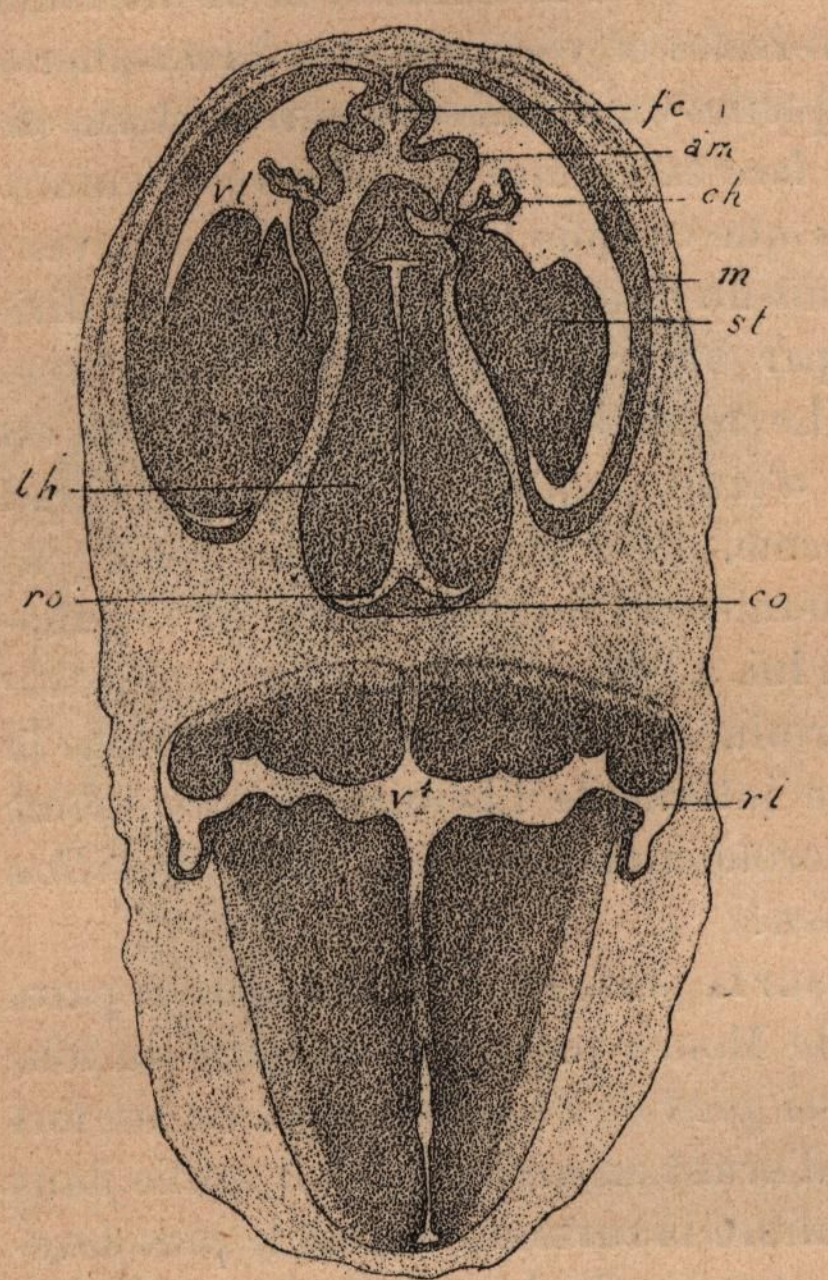

Fig. 29.
Coupe horizontale du cerveau d'un embryon de lapin de 14 jours et demi.

fc, faux primitive du cerveau. — *m*, manteau ou écorce cérébrale. — *am*, pli d'Ammon. — *ch*, pli choroïdien déjà fortement proéminent dans le ventricule latéral *vl* pour former le plexus choroïde. — *st*, corps strié, bilobé. — *th*, couche optique. — *ro*, recessus optique. — *co*, chiasma optique. — v^4, quatrième ventricule. — *rl*, recessus latéral du 4e ventricule.

La cloison transparente (fig. 30, *sp*) se forme la première. On dit qu'elle est due à une soudure des parois internes des deux hémisphères ; cette soudure a lieu suivant une région limitée, située au-devant de la lame terminale, de forme triangulaire, à pointe inférieure, à base supérieure voisine du trou de Monro. La lame terminale, puisqu'elle est une « lame unissante » des hémisphères cérébraux, prend naturellement part à cette soudure ; aussi cesse-t-elle d'être distincte dans toute sa partie supérieure correspondant à la région triangulaire dont il vient d'être question ; elle demeure distincte dans sa seule partie inférieure, où elle devient la *lamelle grise terminale du troisième ventricule* ou *lamelle grise optique*. La soudure des parois internes des hémisphères donne lieu à une masse de tissu, qui est située au-devant du troisième ventricule et qui représente l'ébauche de la cloison transparente ou mieux de la *cloison des ventricules latéraux*. Cette lame séparatrice des deux ventricules ne devient transparente que dans les cas où, comme chez l'Homme, il apparaît à son intérieur une cavité. Le processus est alors un peu différent de ce qu'il est chez les autres Mammifères. Au lieu que la coalescence des faces internes des deux hémisphères se fasse sur toute l'étendue de la surface triangulaire précitée, elle n'a lieu que sur les bords, tandis que dans le centre du triangle, l'accolement ne se faisant pas, les deux parois internes demeurent séparées l'une de l'autre par un espace clos de toutes parts. On a appelé improprement cet espace

ventricule de la cloison transparente, d'une façon plus malheureuse encore *cinquième ventricule*; l'expression de ventricule ne doit pas être appliquée à cette cavité, puisqu'on doit la réserver, dans le langage anatomique précis, aux parties dilatées du canal nerveux, tapissées par l'épendyme.

Dans la partie postérieure de la région soudée, immédiatement au-devant du troisième ventricule, se différencie la *commissure antérieure* (fig. 30, *ca*) : système de fibres transversales unitives reliant les deux hémisphères, qui paraît sur les coupes frontales (verticales et transversales) comme une strie blanche, et sur les coupes sagittales verticales et longitudinales comme un petit cercle clair.

Le long de la ligne d'insertion du septum lucidum sur la lame terminale et par conséquent sur la paroi du troisième ventricule, on voit apparaître de

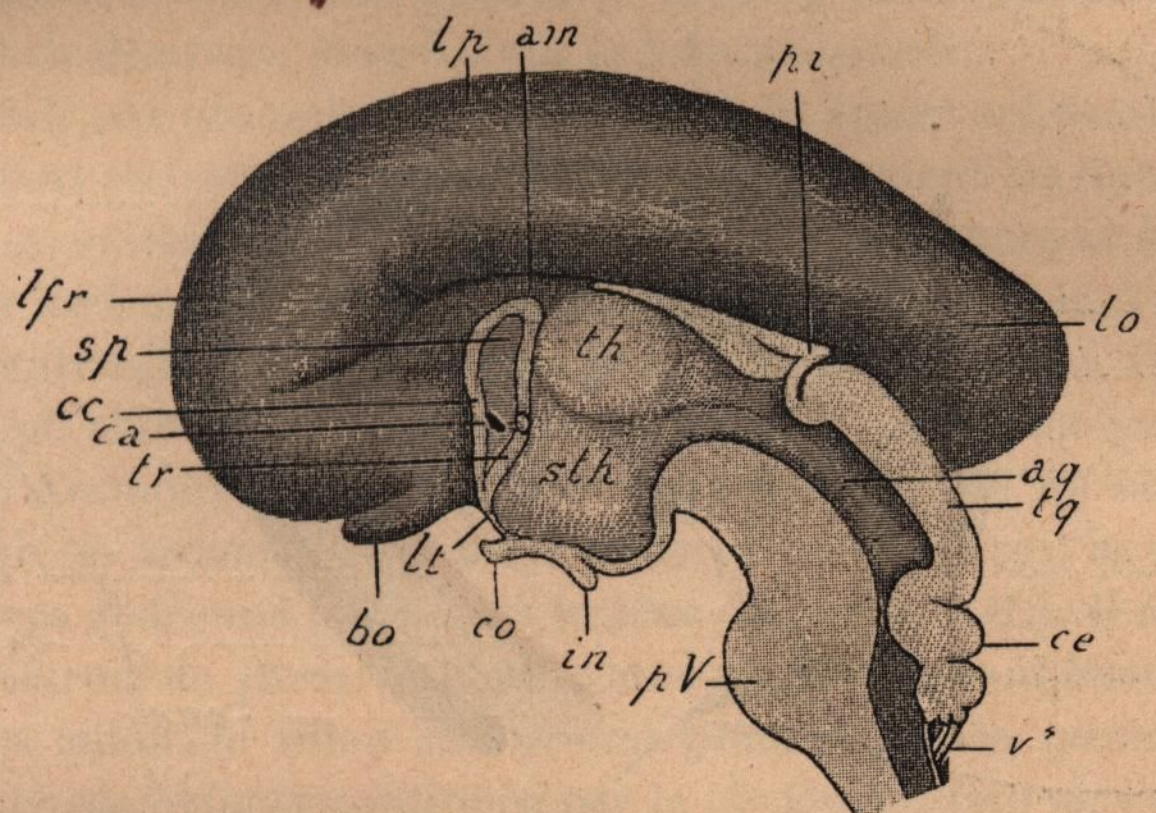

Fig. 30. — Cerveau d'un embryon humain de la première moitié du 4e mois, sectionné suivant le plan médian (d'après Mihalkovics).

lfr, face interne du lobe frontal. — *lp*, face interne du lobe pariétal. — *lo*, face interne du lobe occipital. — *am*, arc marginal. — *lt*, lame terminale. — *sp*, septum lucidum. — *cc*, ébauche du corps calleux. — *tr*, ébauche des piliers antérieurs du trigone. — *ca*, commissure antérieure sectionnée transversalement. — *bo*, bulbe olfactif. — *co*, chiasma des nerfs optiques. — *in*, infundibulum. — *th*, couche optique. — *sth*, région sous-thalamique. — *pi*, diverticule pinéal. — *tq*, tubercules quadrijumeaux. — *aq*, aqueduc de Sylvius. — *pV*, pont de Varole. — *ce*, cervelet. — *v*, toile choroïdienne du 4e ventricule.

chaque côté un faisceau de fibres nerveuses verticales que l'on peut suivre sur le plancher du troisième ventricule jusque dans la région mamillaire. Ces deux tractus sont des parties du *trigone* ou *fornix*, nommé aussi *voûte à trois piliers* (plus exactement à quatre piliers) ; ce sont les *piliers antérieurs du trigone* (fig. 30, *tr*). Comme ce sont des épaississements de la lame terminale et que celle-ci limite en avant et en dessous le trou de Monro primitif, on comprend que de par la présence de ces organes le trou de Monro se trouvera réduit. Il finira par n'être plus qu'une simple fente située entre les piliers antérieurs du trigone, qui la limitent en avant, et en arrière la couche optique qui la rétrécit en se développant toujours davantage. Les plexus choroïdes paraîtront s'engager librement dans cette fente, dont ils ne seront en réalité que très voisins par leur partie antérieure, la plus importante.

Du plancher du troisième ventricule les piliers antérieurs montent sur les faces latérales de la cloison transparente ; puis, s'infléchissant en arrière, ils quittent la cloison là où celle-ci cesse d'exister, et s'appliquent à la face infé-

[PRENANT.]

rieure de ce bourrelet que nous avons appelé l'arc marginal et dont ils suivent la destinée.

Le bord inférieur de l'arc marginal, contigu à l'épithélium des plexus choroïdes, différencie des fibres longitudinales qui continuent les piliers antérieurs du trigone et forment les *piliers postérieurs du trigone*. Les deux arcs marginaux se soudant sur une certaine étendue dans leur portion antérieure, les piliers antérieurs et les piliers postérieurs du trigone confluent en une masse impaire et médiane qui n'est autre que le corps même du trigone. A côté des piliers postérieurs du trigone les arcs marginaux produisent encore une autre

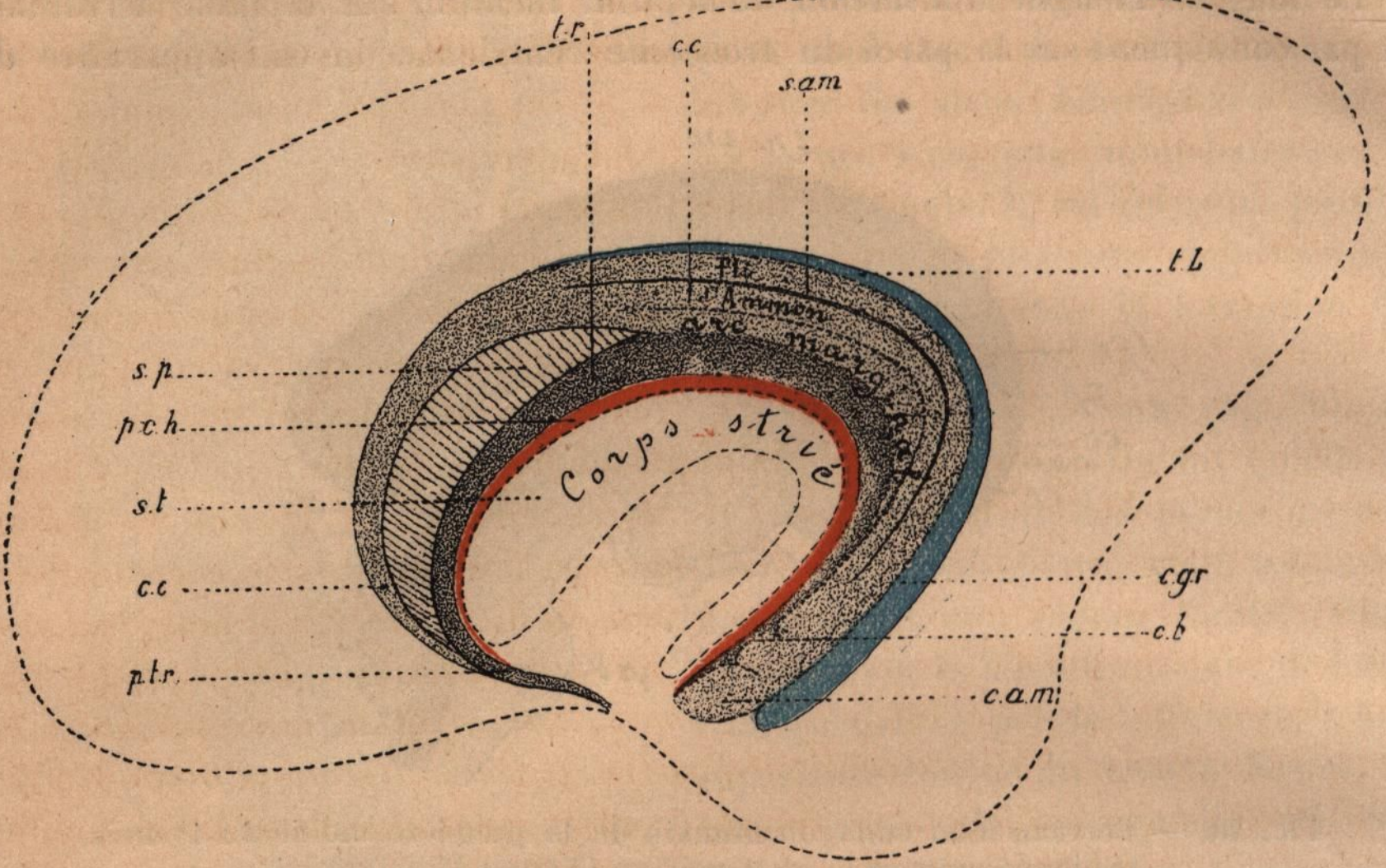

Fig. 31. — Figure schématique montrant la disposition des différentes formations enroulées autour du ganglion cérébral (corps strié).

st, corps strié. — *pch*, plexus choroïde (en rouge). — *tr*, trigone. — *ptr*, pilier antérieur du trigone. — *sp*, *septum lucidum*. — *cc*, *cc*, corps calleux. — *sam*, sillon d'Ammon. — *cam*, corne d'Ammon. — *cgr*, corps godronné, prolongement de *cc*. — *tL*, tractus de Lancisi. — *cb*, corps bordant, prolongement du trigone.

bandelette, le *corps frangé* (*fimbria*), aussi appelé *corps bordé*. Ainsi le trigone reconnaît une double origine : sa portion antérieure (piliers antérieurs) provient d'un épaississement de la lame terminale; sa partie postérieure (corps et piliers postérieurs) est formée aux dépens de l'arc marginal.

Un peu plus tard que le trigone, se montre, sur les coupes transversales, dans la partie la plus élevée de la cloison des hémisphères, au-dessus du trigone par conséquent, une bande blanche, fibreuse, dont les fibres se recourbent de chaque côté en haut et en dehors pour atteindre l'écorce cérébrale. C'est là la première ébauche d'une puissante commissure interhémisphérique, le *corps calleux* (fig. 30, *cc*). Des coupes médianes et verticales montrent que cette commissure n'existe d'abord que dans la partie la plus antérieure des hémisphères cérébraux, et qu'elle est représentée par un épaississement du bord supérieur de la cloison transparente, dont les piliers antérieurs du trigone forment d'autre part le bord inférieur. La portion antérieure du corps calleux ainsi constituée s'appelle le *genou*. Plus tard, le développement du corps calleux se poursuit peu à peu

d'avant en arrière. De même que le bord inférieur de l'arc marginal produisait, après soudure des deux arcs droit et gauche, le corps du trigone, de même son bord supérieur fusionné avec celui du côté opposé constitue le corps calleux même et le *bourrelet* de ce corps. Le corps calleux n'est pas prolongé en arrière, dans le lobe temporal, par une formation issue de l'arc marginal, comparable au pilier postérieur du trigone. Mais l'arc marginal produit, là où il devient libre de toute soudure et où cesse le corps calleux, parallèlement au corps bordé et dans toute l'étendue du lobe temporal, un *corps bordant* ou *corps godronné* (*gyrus dentatus*).

Enfin, la partie la plus élevée du bord supérieur de l'arc marginal fournit une bandelette, le *tænia tecta* ou *tractus de Lancisi*, qui repose sur la face supérieure du corps calleux et qu'on rattache d'habitude en anatomie descriptive à cet organe. Les tractus de Lancisi se prolongent eux aussi, comme l'arc marginal dont ils dérivent, jusque dans le lobe temporal.

Ainsi l'on voit, par exemple à l'inspection de la figure schématique 31, que concentriquement au corps strié (*st*) et concentriquement les unes aux autres sont disposées un système de commissures interhémisphériques et de formations plus ou moins rudimentaires de l'écorce cérébrale, qui règnent sur toute la longueur du ventricule latéral et de son prolongement temporal. Ce sont essentiellement : le pli choroïdien avec les plexus choroïdes latéraux (*pch*) ; — le pli arqué (corne d'Ammon) (*cam*) ; — l'arc marginal avec les formations qui en dérivent, savoir, le trigone (*tr* et *ptr*), le corps bordant (*cb*), le corps calleux (*cc*) avec le corps godronné (*cgr*) et les tractus de Lancisi (*tL*). Il faut y ajouter une bande arciforme de paroi cérébrale, une circonvolution, bornée supérieurement par un sillon, le sillon *calloso-marginal* ; c'est la *circonvolution de l'ourlet* ou *du corps calleux* continuée par la *circonvolution de l'hippocampe*. La plupart de ces formations se retrouveront en anatomie descriptive comme parois des cornes temporales du ventricule latéral.

Dans la partie de la paroi interne qui correspond au lobe occipital se produit aussi un sillon qui peut être considéré comme un prolongement du sillon arqué, auquel il succède aussi chronologiquement; c'est la *scissure calcarine*, qui se détache à angle obtus du sillon arqué et va jusque près de l'extrémité du lobe occipital. De même que le sillon arqué, elle repousse la paroi cérébrale en dedans; ainsi se forme un pli saillant dans la corne occipitale du ventricule latéral, qui s'en trouve rétrécie; c'est le *calcar* ou *petit hippocampe*.

La formation du corps calleux unissant les deux hémisphères au fond de la scissure interhémisphérique et la fusion des deux arcs marginaux pour constituer le trigone et le corps calleux ont amené, on le comprend, une nouvelle manière d'être dans la faux cérébrale, qui remplit la scissure interhémisphérique. La faux s'atrophie entre les deux arcs marginaux qui se soudent; la partie inférieure ou ventrale, avec les plexus choroïdes latéraux et la toile choroïdienne qui en dépendent, s'est trouvée séparée, par l'interposition du corps calleux et du trigone, de la partie supérieure, la faux proprement dite ou définitive qui est demeurée au-dessus de ces organes.

L'histogenèse et la formation systématique (systématogenèse) du cerveau antérieur n'ont pas encore été étudiées d'une manière suivie, comme l'ont été par His celles du cerveau rhomboïdal.

On sait cependant, relativement à l'écorce cérébrale, que celle-ci au début a la constitution histologique fondamentale de toute paroi nerveuse embryonnaire. On y retrouve, décrits il est vrai par les auteurs (Vignal, par exemple) sous d'autres noms, la plaque interne, le manteau et une assise externe de neurosponge. C'est le manteau qui ici comme ailleurs produit les fibres nerveuses. Cette couche se différencie en un certain nombre de strates déjà reconnaissables au cinquième mois de la vie fœtale. La plus caractéristique de ces strates est constituée par de grandes cellules pyramidales.

Quant aux fibres nerveuses, elles se groupent en systèmes, qui sont les uns des *systèmes commissuraux*, les autres des *systèmes longitudinaux* ou *de projection*. Nous connaissons déjà les premiers qui relient entre eux les deux hémisphères (corps calleux, trigone, commissure blanche antérieure). Il faut leur ajouter des *systèmes d'association* représentés par des fibres qui unissent différentes régions d'un même hémisphère. Les systèmes de projection sont contenus dans une formation qui fait suite aux groupes fibreux du pédoncule cérébral et que l'on voit apparaître dans l'épaisseur des ganglions cérébraux (couche optique et noyaux du corps strié), et qui de là irradie dans tout l'hémisphère (*couronne rayonnante*).

§ 5. — DEVELOPPEMENT DES ENVELOPPES CÉRÉBRALES

Le cerveau embryonnaire est enfoui dans un tissu conjonctif duquel dériveront les enveloppes du cerveau ou *méninges* cérébrales et la capsule crânienne (Voy. t. Ier, p. 383, pour l'origine de ce tissu et pour sa différenciation en capsule membraneuse du crâne et en méninges).

En même temps que le cerveau se partage, de la façon qui vient d'être étudiée, en plusieurs régions successives, la capsule crânienne envoie entre les vésicules cérébrales des prolongements transversaux semi-lunaires, qui sur les coupes antéro-postérieures et médianes figurent des éperons triangulaires de tissu conjonctif (fig. 32). Ces prolongements divisent la cavité crânienne en un certain nombre de *chambres crâniennes* correspondant aux différentes vésicules cérébrales. Il y aura donc cinq chambres crâniennes séparées par quatre prolongements de la capsule du crâne.

D'autre part à la base du crâne se développe, par le fait de l'incurvation céphalique, un autre prolongement, le *pilier moyen du crâne* (fig. 32, *pm*), sous-jacent au cerveau moyen et séparant le cerveau intermédiaire du cerveau postérieur. Le nom de pilier moyen du crâne n'est pas complètement justifié; car cette formation conjonctive n'interviendra que très peu dans la constitution de la base du crâne, et ne jouera même qu'un rôle insignifiant dans la formation des méninges; il subira en effet une régression presque complète à la suite du redressement de la courbure céphalique. La partie inférieure seule du pilier moyen du crâne s'ossifiera, pour former la « selle turcique » du sphénoïde.

Des quatre prolongements dorsaux de la capsule crânienne, le premier et le troisième seuls persistent, sous les noms de *prolongements méningés antérieur* et *postérieur*, destinés à devenir respectivement la *faux cérébrale* et la *tente du cervelet*.

Le prolongement méningé antérieur, situé entre le cerveau antérieur secon-

daire et le cerveau intermédiaire, se continue en avant, entre les deux hémisphères, par une lame falciforme, dirigée verticalement et antéro-postérieurement, la faux du cerveau proprement dite. Celle-ci se continue en arrière et de chaque côté en deux lamelles également falciformes qui s'insinuent entre la face interne des hémisphères et la paroi externe du cerveau intermédiaire et, circonscrivant les trous de Monro primitifs, parviennent jusqu'à la base du crâne où elles se perdent. L'union de la faux cérébrale avec le prolongement méningé postérieur se fait de la façon suivante. Pendant l'expansion des hémisphères au-dessus du cerveau intermédiaire, la scissure interhémisphérique et par suite la faux cérébrale s'allongent d'avant en arrière. Quand les hémisphères sont parvenus au-dessus du cerveau postérieur, la faux cérébrale s'unit avec le prolongement méningé postérieur.

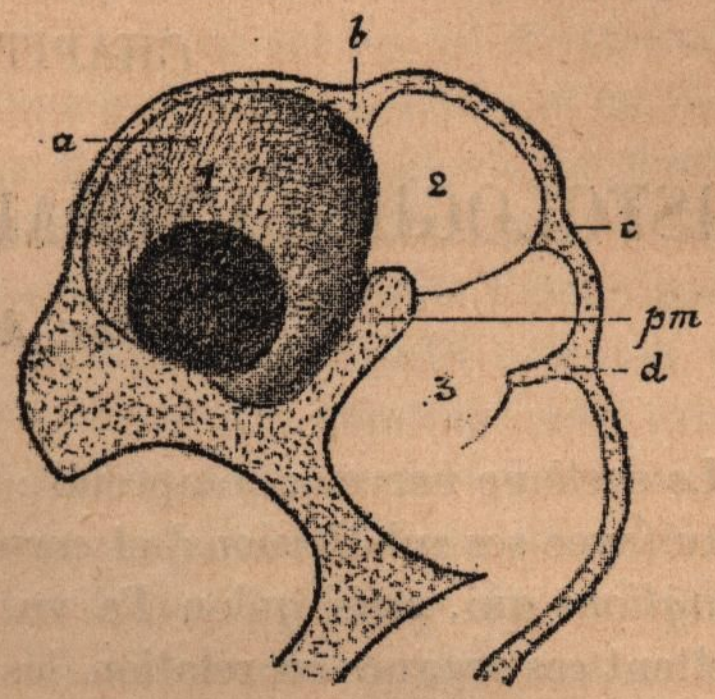

FIG. 32.
Coupe antéro-postérieure et médiane de la tête d'un embryon humain (demi-schématique, d'après Dursy).

pm, pilier moyen du crâne. — 1, chambre antérieure du crâne subdivisée par la cloison médiane *a*. — 2, chambre moyenne limitée par les prolongements méningiens *b* et *c*. — 3, chambre postérieure subdivisée par le prolongement méningien *d* en deux compartiments successifs. Le cerveau n'est pas représenté.

Quant à celui-ci, qui devient la tente du cervelet, il s'enfonce entre le cerveau moyen et le cervelet et s'unit secondairement à la faux cérébrale. Les extrémités du croissant que représente la tente du cervelet descendent jusqu'au pilier moyen du crâne, par conséquent jusqu'à la selle turcique qui en dérive, et s'attachent à cette dernière.

Le tissu conjonctif qui entoure le cerveau et les prolongements de ce tissu qui viennent d'être décrits fournissent les ébauches des diverses enveloppes cérébrales ou méninges. Immédiatement à la surface du cerveau le tissu se distingue par la formation précoce d'un réseau capillaire serré, et devient la *pie-mère*. La couche de tissu qui est située immédiatement en dehors de celle-ci est pauvre en vaisseaux, lâchement constituée et étroitement unie à la pie-mère; c'est l'*arachnoïde*. Elle est recouverte par une lame de tissu condensé, fibreux, la *dure-mère*. A la face interne de la dure-mère se développe un endothélium, grâce auquel l'ébauche durale se sépare de l'ébauche arachnoïdienne; ainsi naît un interstice, l'*espace subdural*. Dans l'arachnoïde se forment çà et là des fentes et des lacunes, *espaces subarachnoïdiens*.

Le développement des enveloppes de la moelle ou *méninges spinales* n'offre rien de particulier; on y retrouve la différenciation en pie-mère, arachnoïde et dure-mère[1].

1. Ce chapitre embryologique emprunte principalement ses matériaux aux ouvrages suivants, que l'on pourra consulter pour de plus amples renseignements :

MIHALKOVICS, *Entwicklungsgeschichte des Gehirns*. Leipzig, 1880.

LOEWE. *Beitræge zur Anatomie und Entwickelungsgeschichte des Nervensystems*, Leipzig, 1880.

HIS. 1° Die Formentwicklung des menschlichen Vorderhirns vom Ende des ersten bis zum Beginn des dritten. Monats. — 2° Zur Geschichte des Gehirns. — 3° Die Entwicklung des menschlichen Rautenhirns vom Ende des ersten bis zum Beginn des dritten Monats. *Abhandh. d. math.-phys. Kl. d. Kgl. Sæchs. Ges. d. Wiss.*, 1888, 89, 90.

Nous renvoyons aussi à notre ouvrage (*Éléments d'embryologie de l'homme et des vertébrés*, t. II, Organogénie. Paris, Steinheil, 1896.

[*PRENANT.*]

CHAPITRE DEUXIÈME

HISTOLOGIE GÉNÉRALE DU SYSTÈME NERVEUX

Par A. NICOLAS

Le système nerveux comprend : des *organes centraux*, moelle épinière, cerveau (avec ses subdivisions) et cervelet, auxquels il convient de rattacher les *ganglions* qui, ainsi qu'on l'a vu, en dérivent directement, et des *nerfs* qui mettent ces organes en relation les uns avec les autres, d'une part, et avec les régions de l'organisme situées en dehors d'eux, d'autre part.

Si l'on examine comparativement les caractères macroscopiques des centres nerveux et ceux des nerfs, il n'est pas besoin d'une étude bien approfondie pour constater entre eux des différences assez notables.

Les nerfs se présentent sous la forme de cordons plus ou moins volumineux, cylindriques ou aplatis, presque inextensibles, du moins à l'état frais, relativement durs et résistants. Leur couleur est généralement blanche, certains d'entre eux cependant, notamment ceux qui font partie du système sympathique, sont d'un gris jaunâtre ou rosé. Il est facile de se convaincre que leur masse n'est pas homogène : pour cela il suffit de dilacérer un tronc nerveux avec des pinces ou de le couper en travers et d'examiner la surface de section. On constate alors qu'il est constitué par des petits cordons groupés en faisceaux parallèles que maintient réunis une quantité plus ou moins considérable de tissu conjonctif.

Considérons, maintenant, ces notions sommaires une fois acquises, les centres nerveux, débarrassés, cela va sans dire, des enveloppes qui les recouvrent. Ce qui frappe immédiatement c'est que leur coloration extérieure varie suivant la région que l'on examine. Si la surface de la moelle est blanche, comme un nerf, celle des hémisphères cérébraux, par exemple, est grisâtre. Vient-on à faire des coupes intéressant un endroit quelconque, partout on retrouve ces mêmes différences. Ici des zones grises, ou d'un gris rosé, là des zones blanches. En certaines régions la teinte est foncée, presque noire; ailleurs elle est d'un jaune ocreux tirant sur le rouge. Ces particularités qui sautent aux yeux ont permis de dire que les centres nerveux sont formés de deux substances : une *substance grise* et une *substance blanche*. Il est essentiel de savoir dès maintenant que ces expressions n'ont de valeur que parce qu'elles impliquent une structure spéciale et par suite des propriétés particulières.

Les centres nerveux se laissent couper aisément comme une masse pâteuse, épaisse et homogène. A l'état frais ils jouissent d'une certaine élasticité et le doigt qui déprime leur surface ne laisse pas de trace, à moins que la pression n'ait dépassé une certaine limite. Ils se ramollissent très rapidement après la mort. La substance grise est pulpeuse, possède peu de cohésion, s'écrase sous le doigt, et se désagrège sous un faible courant d'eau. La substance blanche est

plus résistante, mais jamais au même degré que les troncs nerveux périphériques.

Les caractères physiques des ganglions se rapprochent beaucoup de ceux de la substance grise, tout en variant selon qu'il s'agit de tel ou tel d'entre eux.

Il résulte de ce qui précède qu'à première vue les centres nerveux et les nerfs ne paraissent pas constitués de la même façon. Mais une étude plus approfondie, basée sur l'examen microscopique, nous montre que cette conclusion n'est vraie que dans une certaine mesure. En réalité on trouve dans toute l'étendue des centres nerveux et dans tous les ganglions l'élément constitutif essentiel des nerfs périphériques; par contre, les nerfs, d'une manière générale, sont privés des éléments dont la présence suffit à caractériser les organes encéphalo-médullaires et ganglionnaires : Les nerfs périphériques et la substance blanche des centres nerveux sont composés de fibres, dites *fibres nerveuses*. La substance grise et les ganglions renferment également des fibres, mais sont formés surtout par des cellules, les *cellules nerveuses* ou *ganglionnaires*.

La différence structurale est donc particulièrement accentuée entre la substance grise (ou les ganglions) et les nerfs. Elle est insignifiante entre les nerfs et la substance blanche, et ne porte que sur des caractères d'ordre secondaire.

La substance blanche résulte du groupement de cordons de fibres qui font partie intégrante de l'axe cérébro-spinal, tandis que les nerfs proprement dits abandonnent cet axe et rayonnent dans toutes les directions. Si ceux-ci méritent le nom de *nerfs périphériques*, les premiers méritent celui de *nerfs centraux*. Il est à noter que tous les nerfs périphériques sont centraux dans une partie de leur trajet tandis qu'il y a des nerfs, c'est-à-dire des fibres nerveuses, qui ne quittent à aucun moment l'axe encéphalo-médullaire et sont par conséquent exclusivement des nerfs centraux.

Quant à la substance grise, constituée essentiellement par des cellules, elle représente un lieu d'origine pour certaines fibres, un lieu de terminaison pour d'autres, qu'il s'agisse de fibres périphériques ou qu'il s'agisse de fibres centrales.

Ces notions sont de la plus haute importance et doivent toujours être présentes à l'esprit. Chaque fois qu'en étudiant les centres nerveux on aura sous les yeux une région grise, on pourra, en dehors de tout examen microscopique, diagnostiquer une agglomération de cellules nerveuses; chaque fois au contraire qu'on verra une région blanche on sera sûr qu'on se trouve en présence de fibres nerveuses.

Les éléments nerveux, fibres et cellules, dont il a été uniquement question jusqu'ici, ne forment à eux seuls ni les nerfs ni les organes centraux. Ils sont associés à d'autres éléments dont nous signalons ici seulement l'existence en les groupant sous la rubrique de : *éléments de soutien*. — Enfin nerfs et centres reçoivent des *vaisseaux*.

Nous étudierons successivement dans les pages qui vont suivre :

1° La cellule nerveuse;

2° Les rapports des cellules nerveuses entre elles;

3° Les fibres nerveuses;

4° Les rapports des fibres avec les cellules;

5° Les éléments de soutien;

[*NICOLAS.*]

6° Les vaisseaux.

Ainsi que nous allons le voir, ce n'est que pour les besoins de la description que les cellules nerveuses se trouvent séparées des fibres. En réalité, et c'est là une loi d'une importance capitale qui doit servir de guide dans les études neurologiques, la fibre nerveuse est le prolongement de la cellule nerveuse; toute cellule suppose une fibre; toute fibre émane d'une cellule.

Nous nous attacherons surtout, sans négliger les détails essentiels d'ordre purement histologique, à faire connaître les relations envisagées à un point de vue général, et telles qu'on les comprend actuellement, des cellules nerveuses entre elles d'une part, et avec les fibres nerveuses d'autre part. Les découvertes admirables faites pendant le cours de ces dernières années ont porté une lumière éclatante sur cette question auparavant si obscure, et, si le problème de la texture du système nerveux n'est pas encore entièrement résolu dans tous ses détails, du moins se trouve-t-il aujourd'hui extrêmement simplifié. La plupart des progrès réalisés sont dus à deux méthodes différentes imaginées, l'une en 1875 par Golgi (de Pavie), l'autre en 1886 par Ehrlich (de Berlin). Nous ne ferons qu'indiquer sommairement le principe de ces méthodes. La méthode de Golgi, telle qu'on l'emploie actuellement, consiste à traiter les organes, nerveux ou autres, dont on veut étudier les nerfs, par un mélange en proportions déterminées de bichromate de potasse et d'acide osmique. Après un séjour convenable mais de peu de durée dans ce liquide la pièce est portée dans une solution de nitrate d'argent où on la laisse quelque temps, puis enfin débitée en coupes. Dans ces conditions les cellules nerveuses avec leurs prolongements se montrent colorées en noir. Les images sont d'une netteté et d'une finesse remarquables. On peut suivre les prolongements des cellules avec la plus grande facilité et constater leurs connexions.

La méthode d'Ehrlich est basée sur ce fait que le bleu de méthylène colore d'une façon spécifique les cellules nerveuses et surtout les nerfs avec leurs terminaisons, à l'état vivant. Il suffit alors d'injecter dans le système vasculaire d'un animal vivant une solution de bleu de méthylène ou de traiter un tissu vivant par cette substance pour obtenir une coloration qui, comme celle de Golgi, permet de poursuivre les plus fines ramifications nerveuses jusque dans leurs moindres détails.

Parmi les histologistes dont les recherches ont le plus contribué à étendre nos connaissances en anatomie nerveuse, par l'application de ces méthodes, nous citerons, outre Golgi, Ehrlich et leurs élèves, R. Cajal et son frère Pedro Ramon, Kœlliker, Retzius, von Lenhossék, van Gehuchten, Dogiel, Arnstein, Smirnow, Lavdowsky, E. Müller, Apathy, Bethe, etc. C'est à leurs travaux que nous emprunterons les faits sur lesquels reposera notre description.

§ I. — CELLULE NERVEUSE.

La cellule nerveuse, appelée aussi cellule ganglionnaire, représente l'élément fondamental du système nerveux, aussi bien au point de vue anatomique qu'au point de vue physiologique. C'est la cellule nerveuse qui donne naissance à la fibre nerveuse, c'est elle qui est le point de départ des impulsions motrices, le centre des perceptions sensitives et des manifestations psychiques. Elle repré-

sente l'élément actif, que la fibre, élément conducteur, met en relations avec les organes périphériques.

Au point de vue morphologique la cellule nerveuse est uniquement caractérisée par ce fait qu'elle est directement en relation au moins avec une fibre nerveuse. En d'autres termes toutes les cellules nerveuses sont munies au moins d'un prolongement qui se continue avec une fibre nerveuse ou mieux qui devient une fibre nerveuse. La constatation de ce rapport suffit, mais est nécessaire, pour que l'on puisse affirmer la nature nerveuse d'un élément. Les autres caractères de la cellule nerveuse n'ont rien de spécifique, de sorte que, dans bien des cas, la signification d'éléments soupçonnés d'être nerveux ne peut être établie, faute de pouvoir reconnaître leur prolongement nerveux, que d'une façon approximative. A cet égard les méthodes indiquées plus haut ont facilité singulièrement les déterminations.

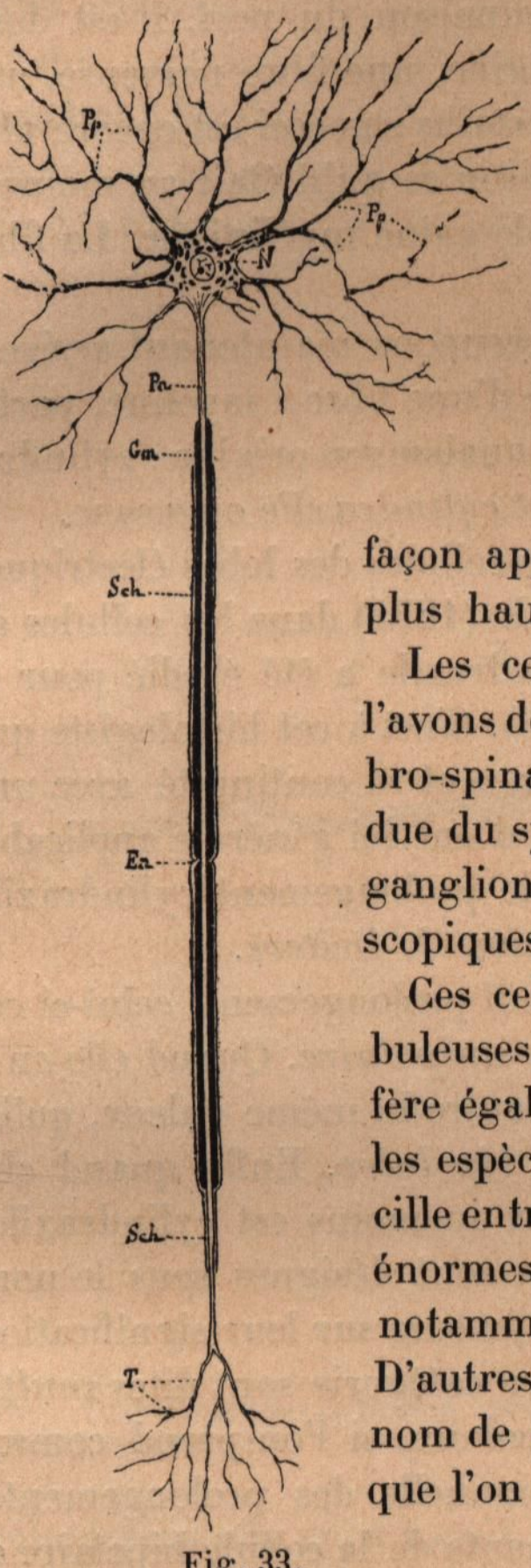

Fig. 33.

Figure schématique montrant comment le prolongement cylindre-axe, *Pa*, prend part à la constitution d'une fibre nerveuse à myéline. — *N*. Noyau de la cellule nerveuse. — *Pp*. Prolongements protoplasmiques. — *Gm*. Gaine de myéline. — *Sch*. Gaine de Schwann. — *Ea*. Étranglement annulaire. — *T*. Ramifications terminales du cylindre-axe.

Les cellules nerveuses se rencontrent ainsi que nous l'avons déjà dit, dans toutes les régions grises de l'axe cérébro-spinal, dans les ganglions spinaux et dans toute l'étendue du système sympathique où elles se groupent en amas ganglionnaires plus ou moins importants, parfois microscopiques.

Ces cellules affectent des formes variables : elles sont globuleuses, piriformes, fusiformes ou étoilées. Leur taille diffère également beaucoup suivant les régions, ou suivant les espèces animales. Chez les Vertébrés supérieurs elle oscille entre 8 et 100 μ. Il en est qui atteignent des dimensions énormes (200 à 300 μ) et deviennent visibles à l'œil nu, notamment chez les Poissons et chez certains Invertébrés. D'autres au contraire sont si petites qu'elles ont mérité le nom de « grains » (par ex. : rétine, écorce du cervelet) et que l'on a méconnu longtemps leur nature nerveuse.

Après avoir indiqué les particularités morphologiques des principales espèces de cellules nerveuses nous étudierons leur constitution intime en envisageant successivement les caractères de leur protoplasma et de leur noyau.

Prolongements de la cellule nerveuse. — Toute cellule nerveuse émet, avons-nous dit déjà, au moins un prolongement, lequel devient une fibre nerveuse. Il est beaucoup plus conforme à la réalité de dire que *ce prolongement est d'emblée une fibre nerveuse*. Voici en effet comment les choses se passent (fig. 33).

Le plus ordinairement, à une certaine distance de la cellule-mère, ce prolongement se revêt d'une substance spéciale, la myéline, qui se dépose en un mince étui dont il formerait l'axe. A ce moment le prolongement, disons la

fibre, qui était d'abord *nu*, devient donc une *fibre à myéline*, mais le prolongement lui-même conserve ses caractères primitifs. Plus loin encore, de nouveaux éléments peuvent se surajouter à cette première enveloppe, myélinique; en un mot la fibre se complique, mais ce qui en est la partie essentielle, caractéristique, c'est toujours le prolongement, la fibre émanée de la cellule, qui a gardé ses attributs et les gardera jusqu'à la terminaison du nerf. Il est donc juste de dire que ce prolongement est, dès son origine, une fibre nerveuse, une fibre nerveuse de la forme la plus simple. Dans certains cas ceci est encore plus net, car le prolongement reste jusqu'à sa terminaison ce qu'il était au moment où il quitte la cellule, c'est-à-dire reste dépourvu de gaine myélinique. La fibre nerveuse est nue d'un bout à l'autre.

Le fait que le prolongement dont nous nous occupons maintenant arrive à constituer, après un certain trajet, la partie axiale d'une fibre à myéline, partie axiale appelée depuis longtemps, avant qu'on ne connaisse son origine : cylindre-axe, l'a fait désigner sous le nom de *prolongement cylindraxile* ou *axone*.

Découvert par Rudolph Wagner (1851) dans les cellules des lobes électriques du cerveau de la Torpille, revu ensuite par Remak (1854) dans les cellules de la moelle épinière du Bœuf, le prolongement cylindraxile a été étudié pour la première fois d'une façon suivie par Deiters (1865). C'est à cet histologiste que revient l'honneur d'avoir montré que son existence et sa continuité avec une fibre nerveuse sont des faits constants; qu'il s'agit d'une loi générale applicable à toutes les espèces de cellules nerveuses. Aussi le prolongement cylindraxile est-il connu également sous le nom de *prolongement de Deiters*.

Quand une cellule nerveuse ne possède qu'un seul prolongement, celui-ci est un prolongement cylindraxile, et la cellule est dite *unipolaire*. Quand elle en a deux on admet communément qu'ils ont l'un et l'autre la même valeur, qu'ils sont par conséquent cylindraxiles : la cellule est *bipolaire*. Enfin quand elle présente plusieurs prolongements, l'un d'entre eux au moins est cylindraxile, c'est-à-dire devient une fibre nerveuse, les autres sont désignés sous le nom de *prolongements protoplasmiques* et l'on discute encore sur leur signification et sur leurs rapports. Les cellules de cette dernière catégorie sont dites *multipolaires*. Ces expressions de bipolaire et de multipolaire, si l'on prend comme base d'appréciation de la polarité la nature fonctionnelle des prolongements, ne sont exactes qu'autant que les deux prolongements de la cellule bipolaire et plus de deux dans les cellules multipolaires sont nerveux, cylindraxiles ou non. Nous verrons plus loin ce que l'on pense actuellement de cette question.

Quant aux cellules dépourvues de tout prolongement, *apolaires*, leur existence, chez les Vertébrés et en dehors de la période embryonnaire, est tout à fait problématique. On est de plus en plus autorisé à la nier.

Cellules multipolaires. — Ce type se rencontre chez tous les Vertébrés dans les régions grises de la moelle et de l'encéphale, dans la rétine et dans les divers ganglions du sympathique (Mammifères et Oiseaux seulement). Il est caractérisé, avons-nous dit, par la multiplicité des prolongements qui partent du corps cellulaire, et que l'on classe, depuis Deiters, en deux catégories : 1° prolongement cylindraxile, 2° prolongements protoplasmiques.

Prolongements protoplasmiques. — Les prolongements protoplasmiques,

quant à leur nombre, à leur calibre, à leur mode d'origine et de distribution, sont soumis à des variations innombrables, que nous ne saurions décrire ici. Cependant leurs dispositions sont généralement très semblables pour toutes les cellules d'une région donnée : par exemple les cellules de Purkinje du cervelet, les cellules pyramidales de l'écorce cérébrale... (fig. 35).

Ces prolongements, plus ou moins épais à leur origine sur le corps cellulaire, ont des contours irréguliers, épineux ; ils se divisent bientôt, émettent des branches latérales, rayonnent en tous sens en se ramifiant sans cesse avec une richesse étonnante et finalement se terminent à une distance parfois très grande. Pour se faire une idée de l'abondance extraordinaire des ramifications

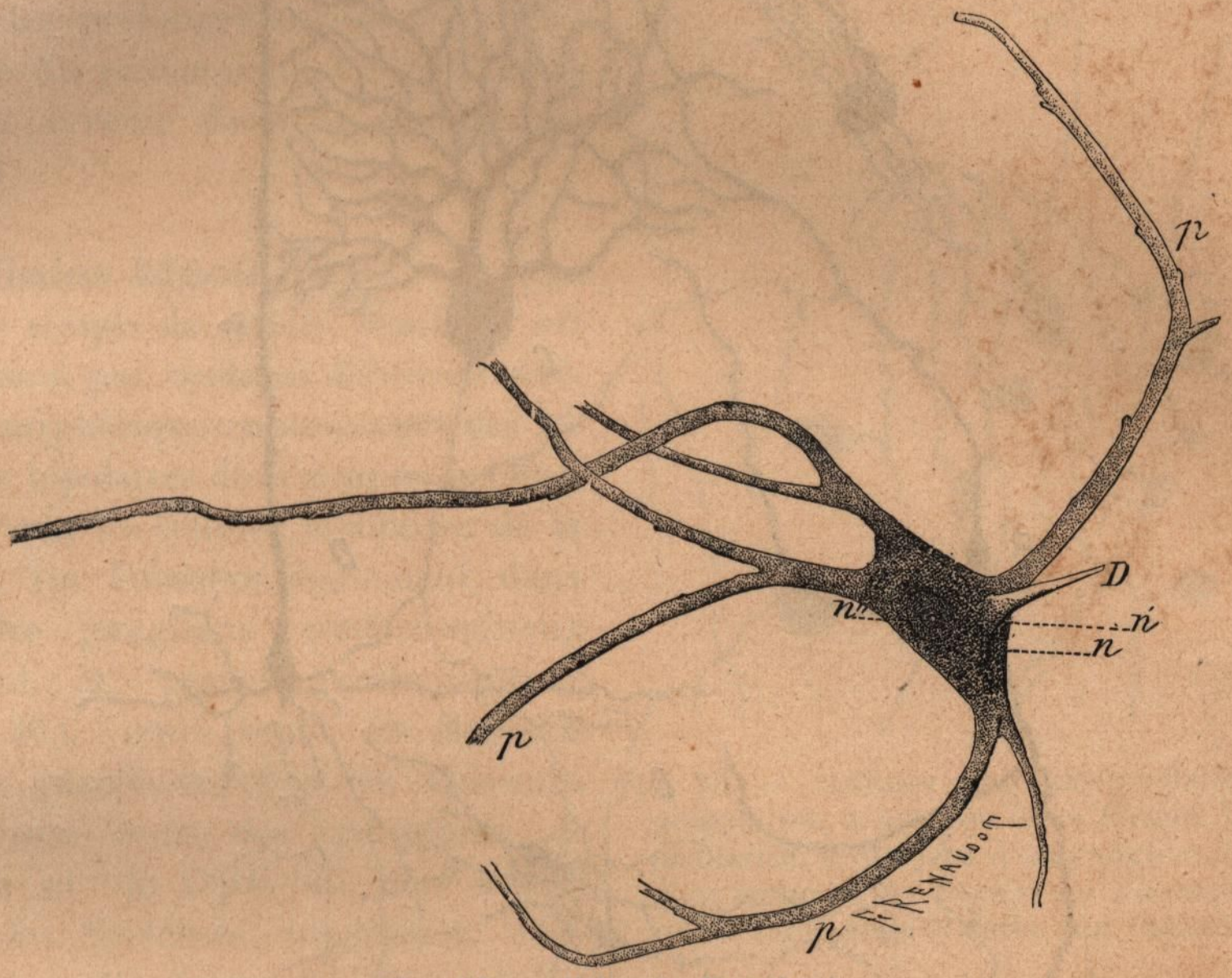

Fig. 34. — (D'après Ranvier.)

Une cellule nerveuse des cornes de la moelle épinière de l'homme, isolée après injection interstitielle de sérum iodé. — *D*, prolongement de Deiters, cassé au niveau de son point rétréci ; *p*, prolongements protoplasmiques ; *n*, noyau ganglionnaire ; *n'*, son nucléole ; *n''*, son nucléolule.

protoplasmiques, on n'a qu'à jeter un coup d'œil sur les figures 34 et 35 qui ne sont nullement schématiques. On ne saurait mieux les comparer qu'à des arbres ou à des rameaux touffus, d'où le nom de *dendrites* appliqué aux prolongements protoplasmiques (His).

Nous verrons plus tard les opinions relatives au mode de terminaison des dendrites.

Prolongement cylindraxile. — Chaque cellule multipolaire n'émet habituellement qu'un prolongement cylindraxile. C'est la règle pour les cellules de l'axe cérébro-spinal, et l'on ne connaît jusqu'à présent que les exceptions suivantes : certains éléments de l'écorce cérébrale fournissent deux, parfois trois prolongements cylindraxiles (R. Cajal) (B, fig. 35) ; des cellules du lobe optique des Oiseaux et de la substance gélatineuse de Rolando en posséderaient également deux (R. Cajal). En ce qui concerne le lobe optique des Oiseaux, le fait a été mis en doute par van Gehuchten. Enfin les cellules ganglionnaires du sym-

pathique ont peut-être plus d'un prolongement cylindraxile, mais on n'est pas

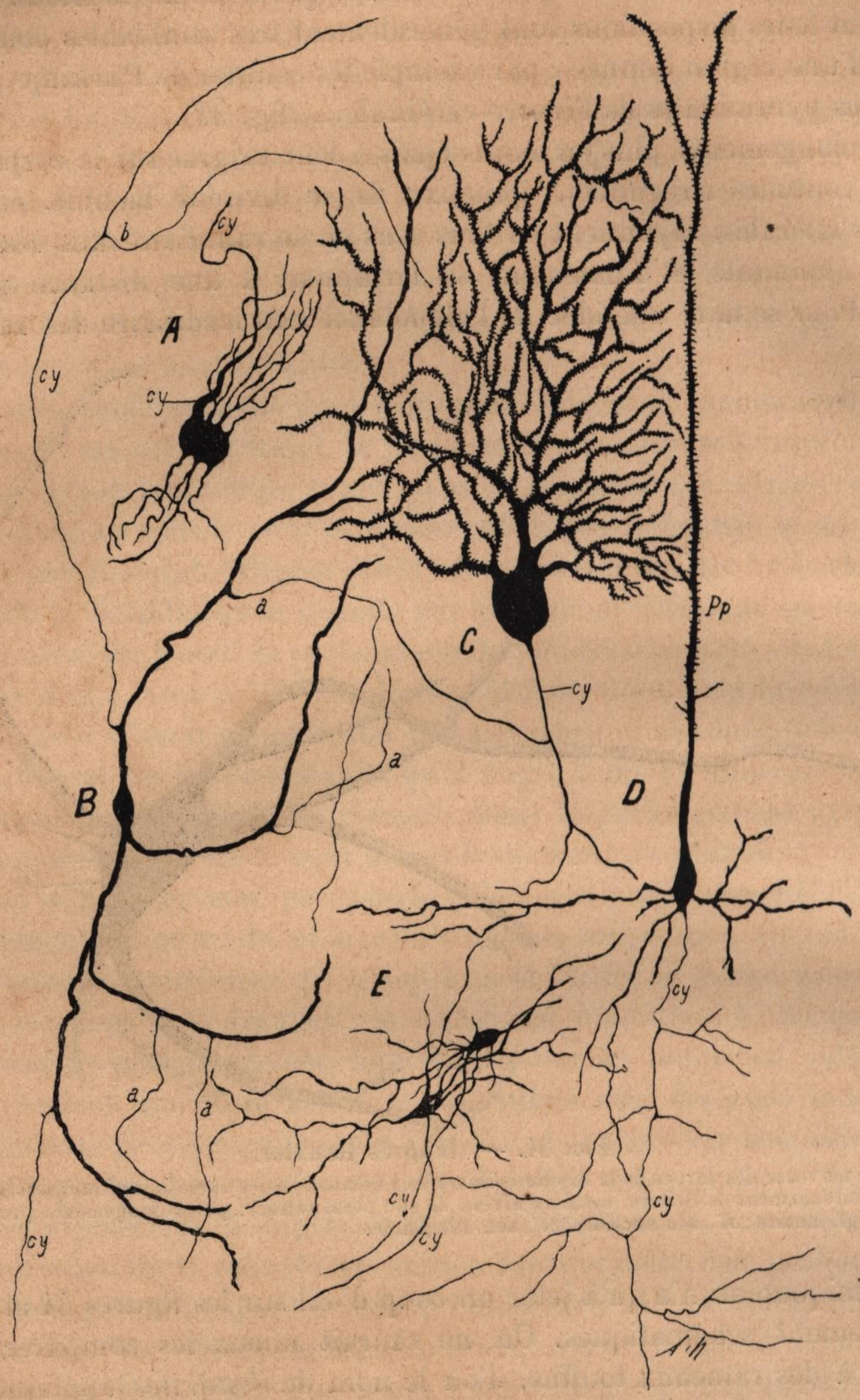

Fig. 35. — Divers types de cellules nerveuses colorées par la méthode rapide de Golgi.

A. — Cellule nerveuse du ganglion cervical supérieur d'un embryon humain de 25 cm. (d'après van Gehuchten).

B. — Cellule de la couche moléculaire de l'écorce cérébrale de lapin âgé de 8 jours (d'après R. Cajal); *cy*, cylindre-axes polaires ou principaux; *a*, cylindre-axes surnuméraires partant de diverses branches protoplasmiques; *b*. ramifications des cylindre-axes.

C. — Cellule de Purkinje de l'écorce cérébelleuse d'un chat de 15 jours (d'après R. Cajal),

D. — Grande cellule pyramidale de l'écorce cérébrale d'une souris âgée de 1 mois (d'après R. Cajal); *Pp*, prolongement protoplasmique épineux périphérique.

E — Deux cellules radiculaires des cornes antérieures de la moelle d'un poulet au 8e jour d'incubation (d'après van Gehuchten).

Dans toutes les figures, *cy* indique le prolongement cylindre-axe.

définitivement fixé sur ce point, malgré les travaux de Kœlliker, Cajal, van Gehuchten, His jun.

Le prolongement cylindraxile naît, ou bien directement du corps cellulaire,

ou bien de l'un des prolongements protoplasmiques, parfois à une distance considérable de la cellule (fig. 35). Ce dernier cas paraît même être la règle pour certaines variétés de cellules (cellules de la couche superficielle de l'écorce cérébrale, petites cellules de la couche granuleuse du cervelet). Tantôt il se détache brusquement, tantôt il présente à son origine un évasement conique (cône polaire). Ce qui le distingue des prolongements protoplasmiques c'est son calibre régulier, son aspect lisse et aussi la manière dont il se comporte ultérieurement. Il faut convenir cependant que dans bien des cas ces caractères ne sont pas des plus nets et que le diagnostic différentiel est très malaisé, sinon impossible à faire.

Nous laisserons de côté pour le moment tout ce qui a trait à la destinée ultérieure des prolongements protoplasmiques et du prolongement cylindraxile pour y revenir dans un paragraphe spécial.

Cellules bipolaires. — Le type le plus simple de cellule bipolaire est représenté par certains éléments nerveux périphériques, notamment par les cellules bipolaires de la muqueuse olfactive et par les cellules bipolaires de la rétine. On l'observe également dans tous les ganglions cérébro-spinaux pendant la période embryonnaire (fig. 36), mais seuls les éléments de ces ganglions chez les Poissons, ainsi que ceux des ganglions de Scarpa et de Corti du nerf auditif chez les Vertébrés supérieurs, conservent cette forme à l'état adulte.

Fig. 36. — Cellules opposito-bipolaires et unipolaires, ainsi que leurs formes intermédiaires, provenant d'un ganglion spinal d'un embryon de canard au dix-septième jour d'incubation (d'après van Gehuchten).

Une variété très intéressante de cellule bipolaire est celle dite à fibre spirale (fig. 37).

Les cellules bipolaires à fibre spirale, découvertes par Beale et Arnold (1863), s'observent dans le système sympathique (plexus cardiaque, pulmonaire, etc.) des Amphibiens. On en a trouvé aussi chez les Reptiles (Smirnow), mais pas chez les Oiseaux ni chez les Mammifères. Ces éléments sont caractérisés par ce fait que l'un des prolongements décrit d'abord autour de l'autre, qui est rectiligne, un certain nombre de tours de spire, plus ou moins rapprochés, puis le quitte pour suivre une direction opposée à celle qu'il prend. L'origine de la fibre spirale est bien élucidée aujourd'hui, grâce aux recherches d'Arnold, Kollmann, Arnstein, Courvoisier, Smirnow, Retzius, Ehrlich... etc. La cellule nerveuse est entourée d'un réseau extrêmement délicat de fibrilles qui ne semblent avoir avec elle que des rapports de contact. C'est de ce réseau que naît la fibre spirale. Les tours de spire commencent souvent déjà sur la cellule et quelquefois seulement au niveau de l'origine du prolongement rectiligne. Leur nombre est très variable.

Il est à noter que du réseau péricellulaire partent également des fibrilles qui

vont s'anastomoser avec les réseaux péricellulaires d'éléments voisins (Courvoisier, Smirnow).

Quant au prolongement rectiligne on le voit sortir du corps cellulaire sans qu'il paraisse présenter rien de particulier, puis à une certaine distance de la cellule il s'entoure d'une gaine de myéline et se divise (Schwalbe, Smirnow) à la manière du prolongement des cellules unipolaires. Le prolongement spiral lui aussi peut posséder une mince enveloppe myélinique et se diviser après un trajet plus ou moins long.

On n'est pas d'accord sur la destinée ultérieure des deux prolongements malgré les travaux de Beale, Arnold, Bidder, Courvoisier, Ranvier, Arnstein, Ehrlich, Retzius, Smirnow. L'opinion qui paraît mériter le plus de crédit est que la fibre spirale va se terminer soit dans les fibres musculaires striées (cœur) soit dans les fibres lisses des vaisseaux (fibres vasomotrices). La fibre rectiligne rejoint un faisceau de fibres nerveuses, mais on ne sait pas où elle se rend.

Fig. 37. — Deux cellules à fibre spirale du tronc du sympathique de la grenouille (d'après Smirnow).

Dans la cellule de gauche on voit l'origine de la fibre spirale aux dépens d'un réseau péricellulaire très délicat.

Cellules unipolaires. — La forme unipolaire n'est souvent qu'une modification de la forme bipolaire. Ainsi dans les ganlions spinaux des embryons d'Oiseaux, de Mammifères, de Reptiles et d'Amphibiens toutes les cellules sont primitivement opposito-polaires, c'est-à-dire émettent par chacun de leurs pôles un prolongement, puis, petit à petit, et par suite de l'accroissement unilatéral du corps cellulaire, les deux prolongements paraissent naître sur l'une des faces de celui-ci ; la distance qui les sépare devient alors de moins en moins considérable, ils arrivent à se toucher et finalement se fusionnent en un prolongement apparemment unique (fig. 36 et 38). Cette fusion ne s'opère que sur une étendue variable à partir de la cellule-mère, et à une certaine distance les deux prolongements s'écartent de nouveau. Ces étapes successives que parcourent, lors de l'ontogénèse, les cellules des ganglions spinaux des Vertébrés supérieurs, sont fixées chez certains Poissons (Pétromyzon). L'on retrouve chez eux à l'état d'adulte toutes les formes de passage entre les éléments bipolaires et les éléments unipolaires (Freud).

Ce qui précède nous rend compte immédiatement des dispositions qu'on observe à l'état adulte dans les ganglions cérébro-spinaux des Mammifères, pour ne parler que d'eux. En un point de la cellule, habituellement globuleuse ou ovoïde, émerge un prolongement qui presque immédiatement se revêt d'une

gaine de myéline. Il décrit quelques flexuosités ou demeure rectiligne, puis, après un trajet plus ou moins long, se divise en deux branches qui s'écartent en formant avec lui un angle droit ou presque droit. Cette disposition remarquable, découverte par Ranvier, a reçu de lui le nom significatif de bifurcation en T ou en Y (fig. 38). C'est donc seulement au point de vue morphologique que ces éléments peuvent être considérés comme unipolaires. Au point de vue physiologique ils sont véritablement bipolaires.

Dans les cellules des ganglions spinaux de la grenouille, il existe, au niveau de l'émergence du prolongement, un amas granuleux en forme de croissant, renfermant plusieurs noyaux, et que l'on appelle la *plaque polaire*. Certains histologistes sont tentés de rattacher cette formation à la gaine d'enveloppe de la cellule (Voy. plus loin).

Des cellules unipolaires existent encore dans le système nerveux central des animaux inférieurs : chez la Salamandre (van Gehuchten); cellules motrices du Lombric (Lenhossek, Retzius); chez les Crustacés (Retzius) et les Hirudinées (Apathy).

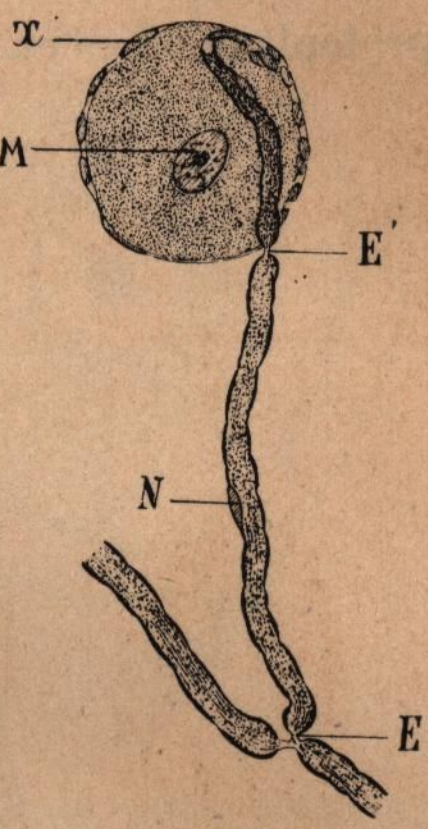

Fig. 38.
(D'après Ranvier.)

Une cellule nerveuse d'un ganglion spinal du lapin, isolée par dissociation après injection interstitielle d'une solution d'acide osmique à 2 pour 100. — *E*, étranglement du tube en *T*; *N*, noyau du premier segment de la branche cellulaire du *T*; *E'*, premier étranglement de la branche cellulaire; *M*, noyau ganglionnaire; *x*, noyau de l'épithélium sous-capsulaire.

STRUCTURE DES CELLULES NERVEUSES

Toute cellule nerveuse comprend du protoplasma et un noyau ; de plus, selon certains auteurs, une membrane limite, très fine et d'ailleurs non isolable.

Le protoplasma accumulé en quantité plus ou moins considérable autour du noyau, le corps de la cellule en un mot, est composé des éléments principaux suivants: 1° protoplasma différencié, structuré (spongioplasme, réticulum, masse filaire); 2° protoplasma non organisé, amorphe (hyaloplasme, enchylème, masse interfilaire); 3° substance chromophile (corps de Nissl, corps tigroïdes). A ces éléments s'ajoutent des granulations fuchsinophiles (neurosomes) et souvent du pigment. Enfin dans certaines cellules on a signalé l'existence d'une sphère attractive.

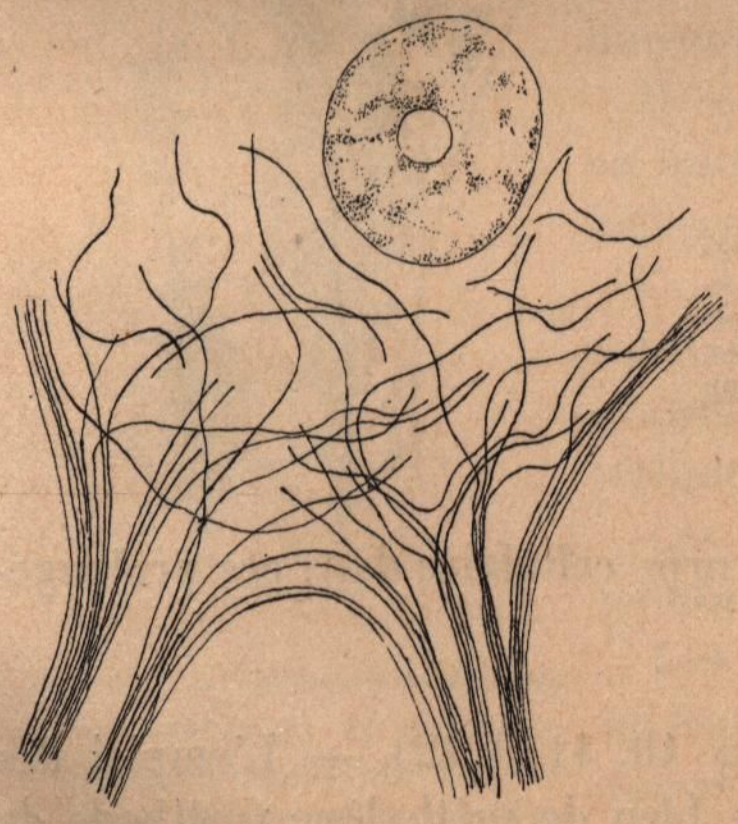

Fig. 39. — Une partie d'une cellule motrice de la corne antérieure de la moelle, chez le chien, montrant les neurofibrilles indépendantes (d'après Bethe).

Les prolongements dits protoplasmiques ont en tout la même structure que le corps cellulaire, mais le prolongement cylindraxile n'est constitué que par du protoplasma différencié (fibrilles isolées ou en réseau) et par un enchylème amorphe.

I. — **Protoplasma différencié.** — On tend de plus en plus à admettre que le cytoplasme des éléments nerveux renferme des fibrilles (neurofibrilles);

mais tandis que les uns n'y voient que des fibrilles isolées qui gardent sur toute leur longueur leur individualité (fig. 39), d'autres, affirmant l'existence d'anastomoses, décrivent un véritable réticulum à mailles plus ou moins serrées (fig. 40). Cette charpente se continuerait, en se régularisant, dans les prolongements protoplasmiques et aussi dans le prolongement cylindraxile, de même que les

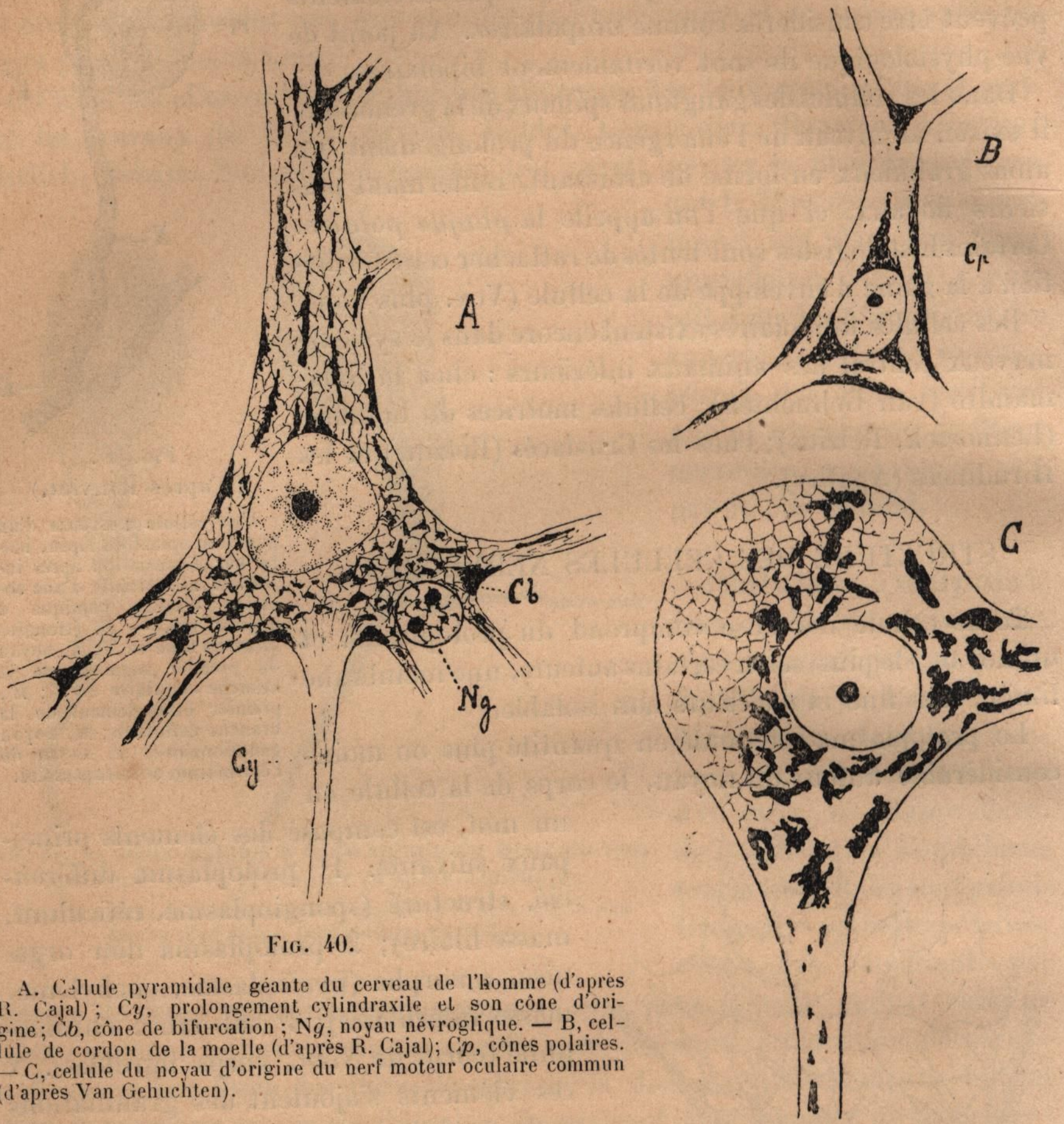

Fig. 40.

A. Cellule pyramidale géante du cerveau de l'homme (d'après R. Cajal) ; *Cy*, prolongement cylindraxile et son cône d'origine ; *Cb*, cône de bifurcation ; *Ng*, noyau névroglique. — B, cellule de cordon de la moelle (d'après R. Cajal); *Cp*, cônes polaires. — C, cellule du noyau d'origine du nerf moteur oculaire commun (d'après Van Gehuchten).

fibrilles indépendantes se poursuivraient du corps cellulaire dans ces prolongements et vice-versa.

II. — **Substance chromophile.** (Fig. 40, 41 et 42). — L'emploi des couleurs basiques d'aniline, notamment du bleu de méthylène (méthode de Nissl), a révélé dans la plupart des cellules nerveuses la présence de grains qui manifestent une affinité spéciale pour ces substances et auxquels on a donné le nom de *grains chromophiles*, *corps* ou *corpuscules de Nissl*, ou encore de *corps tigroïdes* à cause de l'aspect tigré que prennent les cellules ainsi colorées.

Toutes les cellules nerveuses n'en renferment pas (*cellules caryochromes* de Nissl), par exemple les éléments du cervelet, du bulbe olfactif et de la rétine

désignés autrefois sous le nom de grains. Celles qui en possèdent, et ce sont les plus nombreuses, sont dites *cellules somatochromes* (Nissl).

Les corps de Nissl ont des dimensions et des formes très variables. Tantôt ce sont des grains isolés ou des blocs à contours réguliers ou non, tantôt des bâtonnets allongés ou fusiformes, lisses, épineux ou noueux. Souvent ils constituent aux deux pôles du noyau un amas conique, le *capuchon nucléaire* de Nissl.

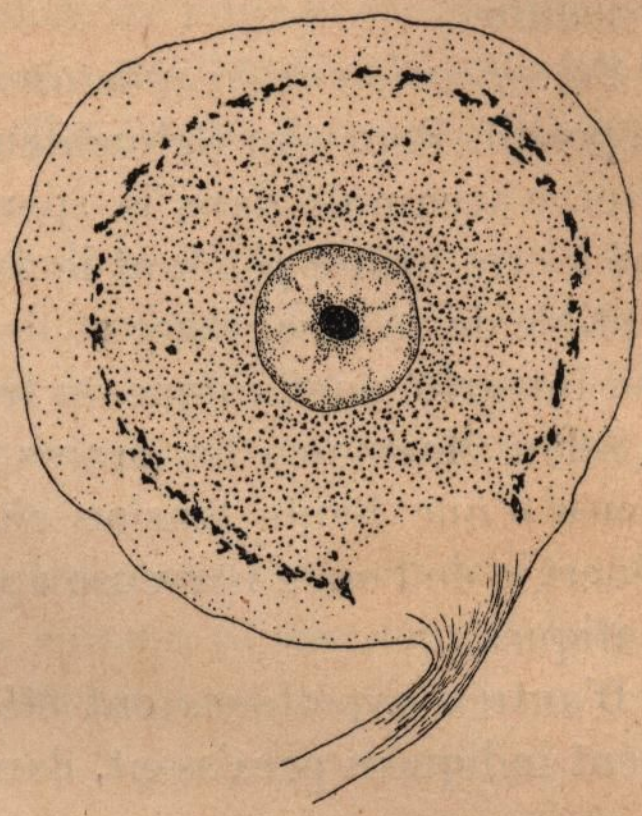

Fig. 41. — Grosse cellule claire d'un ganglion spinal de l'homme, d'après Lenhossék. Répartition des corps de Nissl, cône d'origine de l'axone.

Ces éléments chromophiles existent aussi dans les prolongements protoplasmatiques, du moins dans les plus volumineux. Au point de bifurcation d'un tronc ils forment un amas triangulaire, le *cône de bifurcation* de Nissl. On n'en trouve pas dans la zone du corps cellulaire d'où émerge le prolongement cylindraxile (*cône d'origine* du cylindre-axe, *cône polaire*), ni dans ce prolongement lui-même.

L'abondance et la répartition des corps de Nissl diffèrent beaucoup selon les éléments ganglionnaires considérés, et c'est en se basant sur ces variations que Nissl a pu classer ceux-ci en plusieurs catégories.

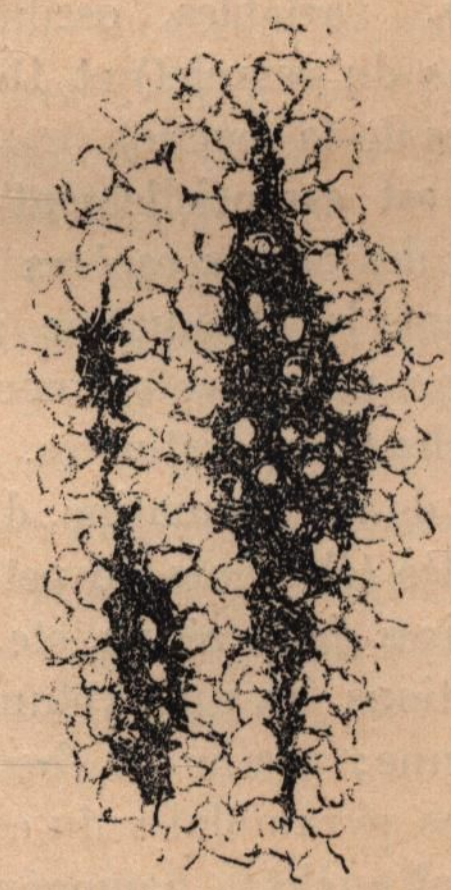

Fig. 42. — Groupes de grains chromatiques et spongioplasme d'une cellule motrice de la moelle du lapin (d'après R. Cajal).

A. — *Cellules stichochromes*, à grains volumineux disposés en rangées plus ou moins régulières (toutes les cellules de grande taille, par exemple : les cellules motrices de la moelle, du bulbe et de la protubérance ; les cellules pyramidales grandes et moyennes de l'écorce cérébrale, etc.).

B. — *Cellules arkyochromes*, à grains fins agencés en un réseau (cellules de Purkinje de l'écorce cérébelleuse, cellules du noyau ventral de l'acoustique).

C. — *Cellules gryochromes*, dans lesquelles la substance tigroïde est répartie sous forme de fines granulations isolées sans orientation bien déterminée (cellules des ganglions spinaux).

Ces types principaux comportent des variétés nombreuses et des formes de passage.

Les relations de la substance tigroïde avec le protoplasma différencié sont encore l'objet de controverses. Selon Cajal, les amas qu'elle forme, « loin d'être massifs, comprennent en réalité deux parties : un réseau ou peut-être un système d'alvéoles constitué par de la substance achromatique en continuité avec les trabécules du spongioplasme général, et une substance granuleuse basophile déposée comme une croûte autour de ces trabécules. Si le dépôt chromatique est excessif, la disposition alvéolaire originelle disparaît et le grain semble compact, mais

ordinairement il ne fait qu'épaissir les trabécules du spongioplasme et rétrécir ses mailles ». Certains auteurs sont d'avis au contraire que la substance chromophile est tout à fait indépendante du protoplasma différencié, fibrilles ou réticulum.

Signification de la substance chromophile. — Nous ne savons à ce sujet rien de positif. Pour van Gehuchten la substance chromophile serait un matériel de réserve accumulé dans le spongioplasme pendant le repos de la cellule et destiné à être utilisé pendant le fonctionnement de celle-ci. Ce matériel serait susceptible de se désagréger et de se dissoudre quand la cellule est atteinte dans son intégrité anatomique ou troublée dans son activité physiologique.

Selon Marinesco les grains basophiles seraient des dépôts d'une substance douée d'une haute tension chimique (kinétoplasme) et capable d'augmenter l'énergie de l'onde nerveuse apportée à la cellule par ses expansions protoplasmatiques.

D'autres hypothèses ont été émises, mais celles qui viennent d'être brièvement indiquées paraissent, dans l'état actuel de la science, les plus soutenables.

III. — **Noyau**. — Le noyau de la cellule nerveuse est habituellement unique. Les éléments des ganglions sympathiques en possèdent cependant très souvent deux.

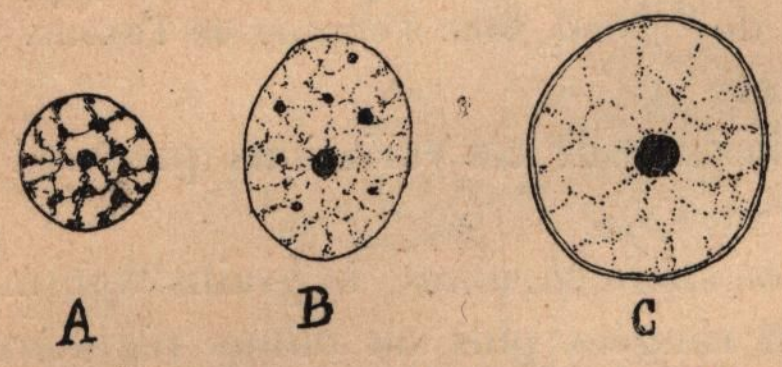

Fig. 43. — Trois types de noyaux de cellules nerveuses (d'après R. Cajal).

A, noyau d'un grain de cervelet; B, noyau d'une cellule pyramidale du cerveau ; C, noyau d'une cellule motrice.

Sa forme est généralement sphérique mais peut être ovoïde ou triangulaire. Ses dimensions, variables, oscillent entre 4 μ (grains du cervelet) et 16 μ (cellules motrices de la moelle).

Sa structure est essentiellement la même que celle des autres espèces de noyau, seulement la chromatine s'y concentre d'habitude en un ou plusieurs grains plus ou moins volumineux, résultant eux-mêmes de la juxtaposition de plusieurs substances distinctes.

R. Cajal, se fondant sur l'abondance et la répartition de la chromatine, distingue (fig. 43) : 1° des noyaux à chromatine réticulée (éléments de petite taille tels que les grains du cervelet, les cellules bipolaires de la rétine, etc.); 2° des noyaux à chromatine centrale disposée en granulations, les unes volumineuses, les autres très petites (éléments de taille moyenne; grains du *fascia dentata*, cellules de cordons de la moelle, petites cellules pyramidales du cerveau); 3° des noyaux à chromatine concentrée en un seul nucléole homogène, sphérique et plus ou moins central (éléments de grande taille : cellules motrices, cellules des ganglions rachidiens, cellules de Purkinje, cellules pyramidales, etc.).

La charpente de linine du noyau ne présente rien de particulier. Sur ses travées sont disposées des granulations acidophiles (œdématine). Le suc nucléaire est transparent et amorphe à l'état vivant. Les réactifs coagulants lui donnent un aspect grenu. Quant à la membrane du noyau, homogène et à double contour, elle donne insertion d'un côté aux travées de linine, de l'autre à la charpente protoplasmique. Dans certains cas elle serait incrustée de chromatine.

Modifications fonctionnelles de la cellule nerveuse. — Une foule d'observateurs se sont attachés à déterminer les modifications que subit la cellule nerveuse sous l'influence de conditions expérimentales variées mettant en jeu son activité. Les limites restreintes de cet article ne nous permettent pas de nous étendre sur cette importante question, aussi nous bornerons-nous à l'indiquer en rapportant les conclusions dont van Gehuchten fait suivre l'exposé de toutes ses recherches :

Pour le *protoplasma cellulaire* l'activité normale se traduit par une turgescence entraînant à sa suite une augmentation de volume du corps cellulaire accompagnée d'une diminution dans la quantité de la substance chromophile. L'activité poussée jusqu'à la fatigue a pour conséquence une diminution ou une rétraction du corps cellulaire.

Pour le *noyau*, l'activité normale amène sa turgescence. L'activité poussée jusqu'à la fatigue provoque une diminution du volume et une déformation du noyau avec des modifications dans sa partie chromatique.

Rapports des cellules nerveuses entre elles. — Destinée du prolongement cylindraxile et des prolongements protoplasmiques. — La question des rapports des cellules nerveuses entre elles d'une part, et avec les fibres nerveuses d'autre part, est à coup sûr l'une des plus importantes qu'ait à résoudre l'histologie. La physiologie, en nous montrant les connexions étroites qui relient entre elles toutes les fonctions du système nerveux, les plus simples comme les plus compliquées, prouve que ces rapports existent. A cet égard il n'y a pas de doute, mais quel est le substratum anatomique de ces relations? C'est sur ce point que les avis diffèrent. Trois opinions principales sont en présence.

1° Les cellules nerveuses s'anastomosent entre elles par l'intermédiaire des ramifications de leurs prolongements protoplasmiques.

2° Les prolongements protoplasmiques ne s'anastomosent pas. Les connexions entre les cellules sont établies par un réseau *nerveux* compliqué, à la formation duquel contribuent divers éléments.

3° Ni les prolongements protoplasmiques ni les prolongements cylindraxiles ne s'anastomosent entre eux. Les cellules restent parfaitement indépendantes les unes des autres.

I

Gerlach (1871) est l'auteur de cette conception. D'après lui, les prolongements protoplasmiques, après s'être divisés de plus en plus, finissent par se résoudre en fibrilles extrêmement fines qui s'anastomosent entre elles et avec les fibrilles semblables des cellules voisines. De cette manière toute l'étendue de la substance grise est occupée par un réseau extraordinairement riche et délicat grâce auquel les cellules nerveuses sont mises en relation les unes avec les autres par des voies multiples. De plus, les fibrilles de ce réseau se groupent entre elles de façon à former des *fibres nerveuses* qui quittent la substance grise et vont prendre part à la constitution de la substance blanche ou des racines postérieures de la moelle. Les nerfs ont donc une double origine :

les uns naissent *directement* de la cellule nerveuse, à l'état de prolongement cylindraxile ou de Deiters; les autres en dérivent *indirectement* par l'intermédiaire du réseau que constituent les ramifications ultimes de leurs prolongements protoplasmiques. Telle est, dans ses traits essentiels, la *théorie de Gerlach* qui fut généralement acceptée. Actuellement la majorité des histologistes rejettent les vues de Gerlach. Quelques-uns cependant, sans les accepter entièrement, affirment l'existence de connexions directes entre des cellules nerveuses plus ou moins rapprochées, par l'intermédiaire de prolongements protoplasmiques (fig. 44). Parmi ceux qui tout récemment ont apporté à l'appui de cette opinion des observations dont on ne saurait nier la valeur, nous citerons Dogiel, Masius, Eberth et Bunge, Ballowitz.

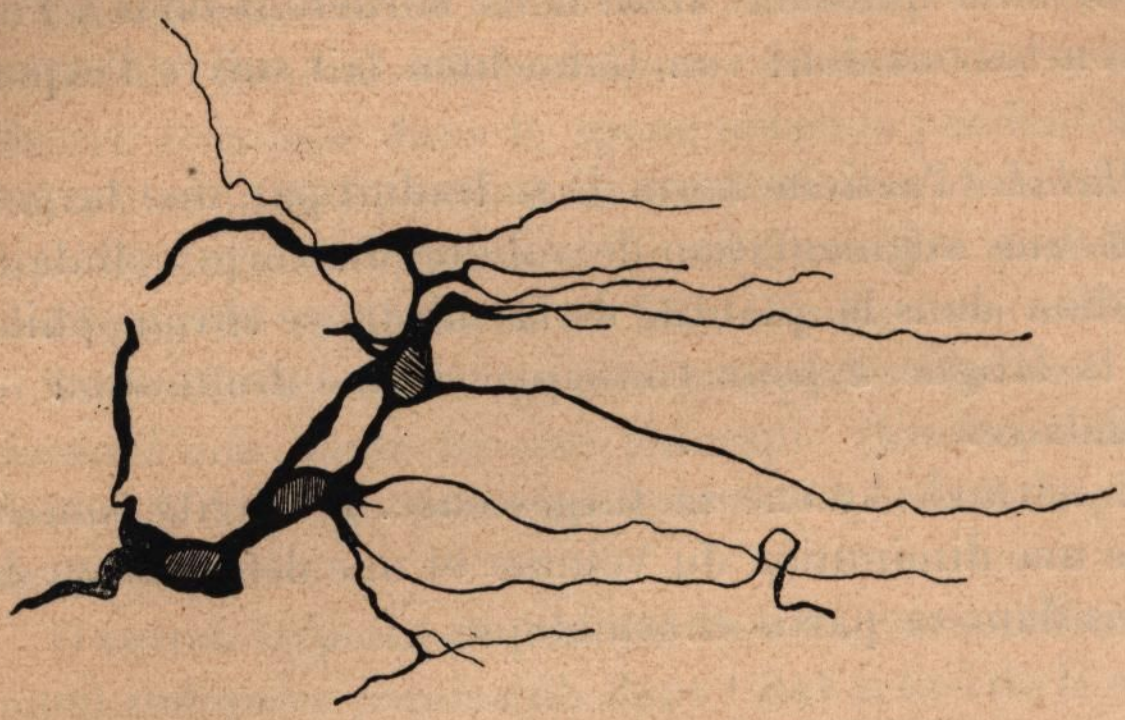

Fig. 44. — Cellules nerveuses anastomosées. Peau du bourrelet du pouce de la grenouille (d'après Eberth et Bunge).

II

Tout autre est l'opinion de Golgi, que nous allons résumer ici. D'après cet auteur les prolongements protoplasmiques des cellules nerveuses ne sont pas de nature nerveuse (au sens physiologique du mot) et ne s'anastomosent jamais; le réseau de Gerlach n'existe donc pas et voici comment s'établissent les relations de cellule à cellule et de cellule à fibre nerveuse. Golgi distingue deux types de cellules nerveuses qui diffèrent par la manière dont se comporte le prolongement cylindraxile.

Type I (fig. 45). — Le prolongement cylindraxile quitte la cellule, fournit chemin faisant quelques fibres collatérales, mais tout en gardant son individualité, et finalement, après un certain trajet, se continue avec une fibre à myéline. C'est là, à part les fibrilles collatérales, le type décrit par Deiters. Nous pouvons l'appeler avec v. Lenhossék : *type de Deiters*.

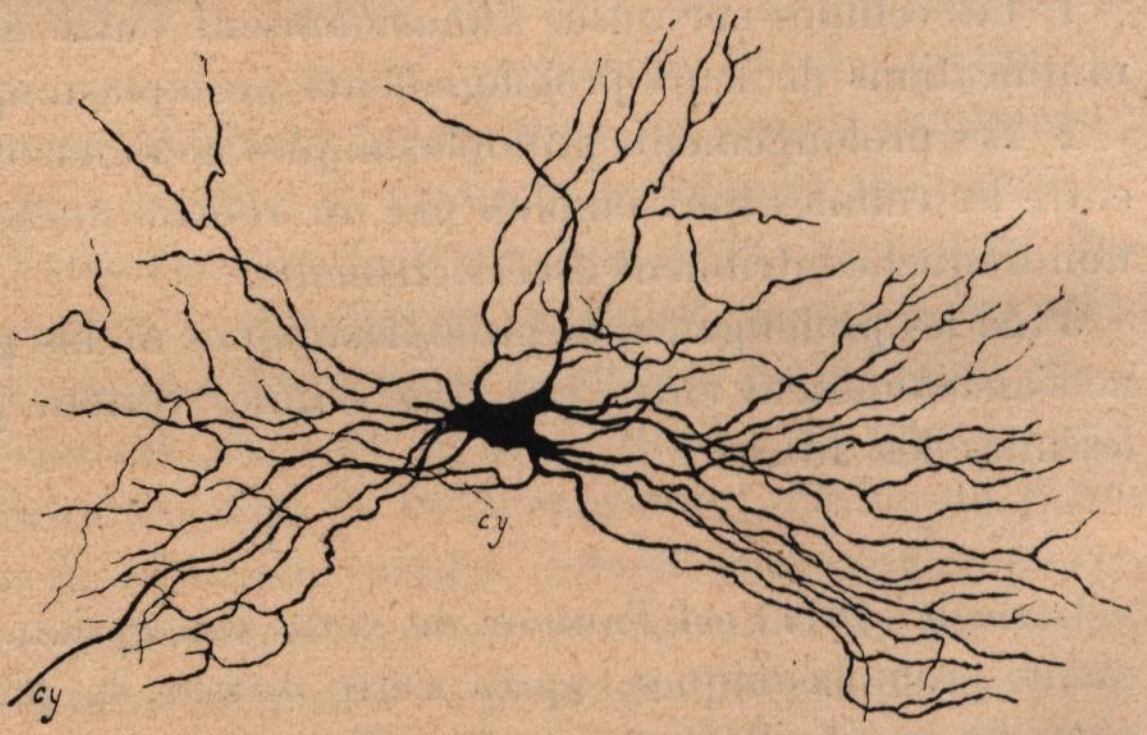

Fig. 45. — Type I de Golgi (type de Deiters). Cellule radiculaire de la corne antérieure de la moelle dorsale d'un chien nouveau-né (d'après R. Cajal). — *cy*, prolongement cylindraxile.

Type II (fig. 46). — Le prolongement cylindraxile presque aussitôt après sa naissance perd son individualité, c'est-à-dire se ramifie successivement en branches de plus en plus délicates constituant dans leur ensemble une arborisation. Ce type mérite le nom de *type de Golgi* (Waldeyer, Lenhossék). Il est donc caractérisé par ce fait que le prolongement cylindraxile ne devient pas une fibre à myéline et, sans quitter la substance grise, se termine plus ou moins loin [de la cellule-mère.

Golgi, pour certaines raisons, considérait les cellules du type I comme des cellules motrices et les cellules du type II comme des cellules sensitives.

Telles sont les variétés de cellules. Golgi admet alors que les éléments sont mis en rapport par un *réseau nerveux diffus* extraordinairement délicat et compliqué qui occupe toute l'étendue des couches de la substance grise des centres nerveux. Ce réseau est formé : 1° par les fibrilles collatérales du prolongement cylindraxile des cellules du type I; 2° par les ramifications tout entières du prolongement cylindraxile des cellules du type II; 3° par des fibrilles résultant de la décomposition des fibres nerveuses qui, perdant leur individualité, viennent se confondre dans le réseau; enfin 4° par les ramifications terminales de fibrilles collatérales émanées des fibres nerveuses de la substance blanche. Tous les éléments nerveux des centres, sans exception, contribuent donc à la formation du réseau nerveux.

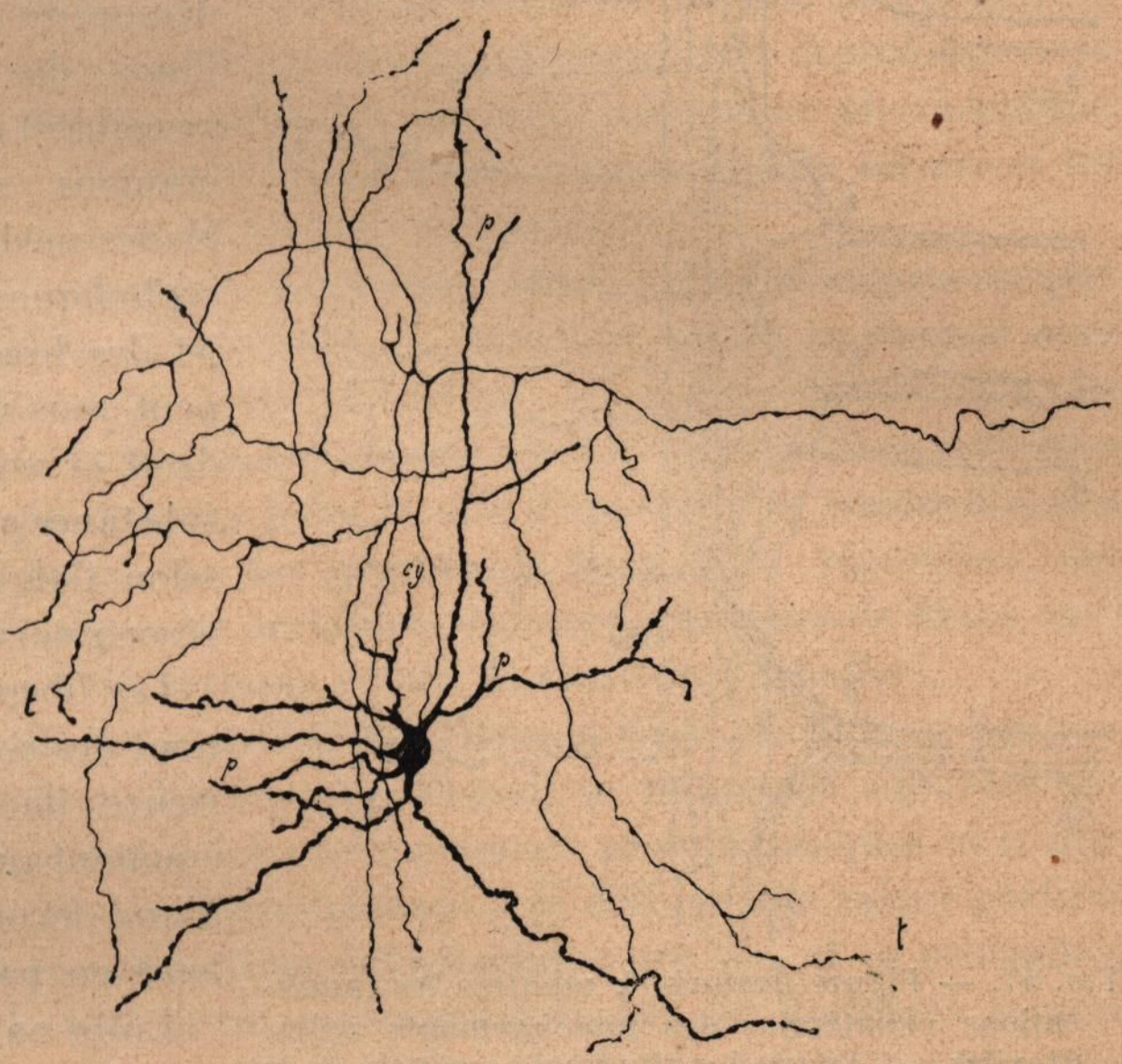

FIG. 46. — Type II de Golgi (type de Golgi). Cellule de la 4e couche de l'écorce cérébrale d'un lapin nouveau-né.

cy, prolongement cylindraxile et ses collatérales ; — *t*, ramuscules variqueux terminaux ; — *p*, prolongements protoplasmiques.

Il convient de dire que Golgi attribue au mot réseau une signification conventionnelle. Il est possible qu'il s'agisse plutôt d'un lacis extrêmement serré dont les fibrilles, d'une ténuité excessive, sont intriquées étroitement.

En somme la *théorie de Golgi* diffère essentiellement de la *théorie de Gerlach*, en ce que pour Gerlach le réseau est formé par des ramifications protoplasmiques, tandis que pour Golgi il est formé par des ramifications nerveuses.

Les découvertes de Golgi ont eu un retentissement considérable et ont été le point de départ de nombreux travaux qui les ont confirmées en partie, tout en faisant connaître des faits nouveaux.

[*NICOLAS*.]

Les cellules du type II sont de beaucoup moins répandues que celles du type I. On les trouve surtout en abondance dans l'écorce du cervelet (Golgi, R. Cajal, Kœlliker, van Gehuchten, Retzius); on les rencontre également dans l'écorce cérébrale (Golgi, Martinotti, Cajal); dans le lobe optique des Oiseaux (Cajal, van Gehuchten), des Reptiles et des Batraciens (Pedro Ramon); dans la moelle épinière (Golgi, Kœlliker, van Gehuchten, Lenkossék); dans la rétine (Tartuferi, Cajal, Dogiel, Bacqui)... etc.

L'existence de branches collatérales s'est trouvée vérifiée par tous les observateurs et c'est là un des faits les plus importants et les mieux démontrés aujourd'hui. Toutes les fibres des racines postérieures (sensibles) de la moelle, des nerfs crâniens sensitifs, des cordons blancs médullaires (fig. 47) et encéphaliques émettent sur leur trajet des branches qui s'en échappent sous un angle plus ou moins droit et vont se ramifier dans la substance grise pour prendre part, selon Golgi, à la constitution du réseau nerveux.

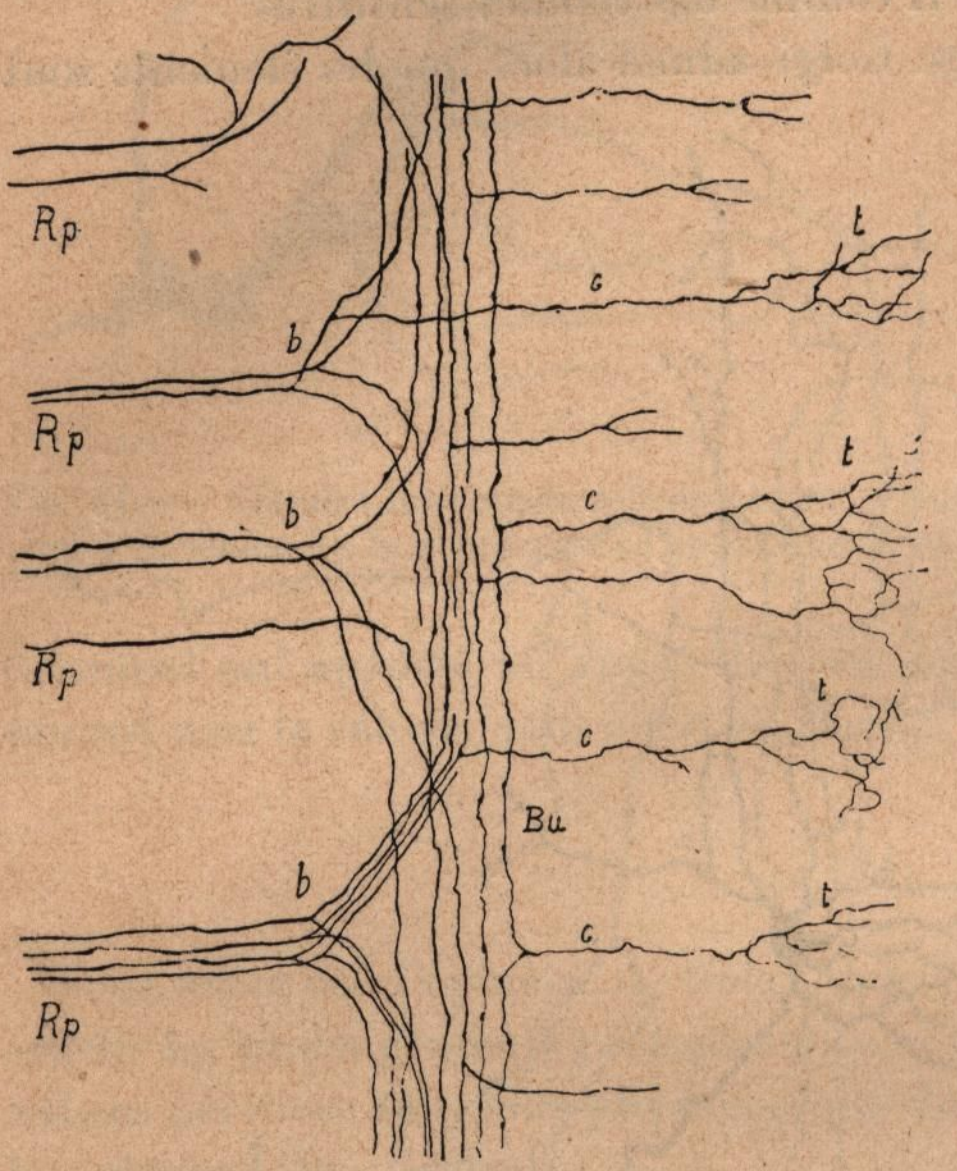

Fig. 47. — Figure destinée à montrer les ramifications collatérales des prolongements cylindraxiles. — Coupe longitudinale sagittale de la moelle d'un embryon humain de 20 cm. (d'après v. Lenhossék).

Rp, fibres des racines postérieures (prolongements centraux des cellules des ganglions spinaux); — *b*, leur bifurcation; — *Bu*, fibres longitudinales du cordon de Burdach; *c*, collatérales; — *t*, arborisations terminales des collatérales s'épuisant au voisinage des cellules de la substance grise médullaire.

Les fibres cylindraxiles qui émanent des cellules de la corne antérieure de la moelle (motrices) émettent aussi des collatérales mais d'une façon inconstante et d'ailleurs en petit nombre (R. Cajal).

Enfin on sait aussi aujourd'hui que les prolongements cylindraxiles des cellules du type I, dès qu'ils ont quitté la substance grise, ou même avant, se bifurquent, chaque branche de bifurcation pouvant à son tour se bifurquer encore plus loin, de sorte qu'en définitive, à une cellule correspondent deux, trois ou quatre cylindre-axes (cellules à cylindre-axe complexe de R. Cajal).

III

La dernière opinion dont nous avons à nous occuper maintenant et qui paraît de plus en plus prévaloir, malgré les affirmations contraires de Golgi, est qu'il n'existe nulle part de réseau, ni de réseau formé aux dépens des prolongements protoplasmiques, ni de réseau nerveux, comme l'entend Golgi. Soutenue d'abord par Forel (de Zürich), cette théorie a été adoptée par R. Cajal, Kœlliker, van Gehuchten, Retzius, Lenhossék, Waldeyer, Erik Müller... etc. Pour ces

auteurs, tous les prolongements émanés de la cellule nerveuse, directement ou indirectement (ramifications protoplasmiques, cylindre-axes et leurs collatérales) se terminent par des extrémités libres, et cela qu'il s'agisse de terminaisons dans l'intérieur même de la substance grise ou de terminaisons périphériques dans les divers organes ou tissus de l'économie. Nulle part les fibrilles terminales ne s'anastomosent, nulle part par conséquent il n'y a de réseau. La cellule nerveuse avec ses prolongements représente une individualité, indépendante de ses voisines (*neurone* de Waldeyer).

Signification fonctionnelle des prolongements de la cellule nerveuse. — La division établie par Deiters, et conservée depuis, des prolongements de la cellule nerveuse en prolongements protoplasmiques et prolongement cylindraxile implique-t-elle une nature et par suite une valeur physiologique différentes pour ces deux catégories? En d'autres termes sont-ils les uns et les autres *nerveux*? à l'heure actuelle les avis sont partagés.

Golgi et ses élèves prétendent que les prolongements protoplasmiques servent exclusivement à la nutrition de la cellule. Ils iraient se mettre en rapport avec les vaisseaux et y puiseraient, pour ainsi dire, les matériaux nutritifs. Ne s'anastomosant pas entre eux et n'ayant aucune relation avec les fibres nerveuses ils ne sauraient en aucune manière jouer le rôle d'appareils de conduction. La conception de Golgi s'appuie sur des arguments tirés de la répartition des prolongements protoplasmiques en certaines régions dépourvues de fibres nerveuses proprement dites et sur certains détails de structure (Schaffer).

Au contraire la majorité des neurologistes (Ramon Cajal, Kœlliker, Lenhossék, Retzius, van Gehuchten, Lavdowsky, Dogiel) se refusent à admettre une distinction aussi tranchée entre les prolongements protoplasmiques et le prolongement cylindraxile. Tout en reconnaissant à ce dernier une valeur particulière qu'indiquent assez son apparition ontogénétique précoce, et sa constance, souvent à l'exclusion de tout autre prolongement, chez les Vertébrés comme chez les Invertébrés, ils soutiennent qu'il est impossible de méconnaître la nature nerveuse des prolongements protoplasmiques. Sans doute ils interviennent dans la nutrition. Leur présence augmentant dans des proportions considérables la surface de la cellule et, par suite, ses points de contact avec le milieu ambiant, les échanges se trouvent favorisés. Mais à ce point de vue leur rôle ne diffère pas de celui des prolongements de n'importe quelle variété de cellule (les cellules conjonctives ou osseuses par exemple). Seulement en plus ils partagent avec le ou les prolongements cylindraxiles la propriété de conduire l'influx nerveux. Divers arguments militent en faveur de cette manière de voir. Nous n'en citerons que quelques-uns. D'abord la structure des prolongements protoplasmiques est la même que celle du corps cellulaire; elle est aussi, du moins dans bien des cas, la même que celle du ou des prolongements cylindraxiles (structure fibrillaire). Il n'y a donc pas de raison anatomique qui puisse autoriser à attribuer aux uns et aux autres une signification tout à fait différente. De plus, très souvent le prolongement cylindraxile émerge non pas du corps cellulaire mais de l'un des prolongements protoplasmiques, et quelquefois à une très grande distance de la cellule. Il est clair que dans ces cas tout le segment protoplasmique compris entre la cellule et le point d'émergence de la

fibre cylindraxile sert à la conduction, est nerveux. Pourquoi ce qui est vrai d'une fraction de prolongement ne le serait-il pas de sa totalité?

Enfin, en diverses régions (bulbe olfactif, muqueuse linguale, etc.), les rapports entre des terminaisons nerveuses et des cellules nerveuses s'établissent uniquement par l'intermédiaire de prolongements protoplasmiques. La transmission de l'influx nerveux doit fatalement se faire par ces derniers.

La connaissance de ces faits et d'autres encore, l'étude du système nerveux des Invertébrés notamment, autorisent aujourd'hui à penser que *tous* les prolongements de la cellule nerveuse ont la même valeur, au point de vue physiologique. Tous sont des émanations de cette cellule et vont se terminer plus ou moins loin en se ramifiant (v. Lenhossék). Parmi ces prolongements il en est un qui est constant et caractérisé par son apparition précoce. C'est le prolongement cylindraxile ou *prolongement principal*, qui constitue l'attribut primordial de la cellule nerveuse. Les autres prolongements sont des *prolongements accessoires*, prolongements protoplasmiques ou dendrites. Ces dendrites naissent ou bien directement du corps cellulaire, ce sont alors des *cytodendrites* (Retzius), ou bien du prolongement principal, sous forme de collatérales, ce sont ici des *cylindrodendrites* (Retzius).

Les diverses espèces de cellules ne diffèrent les unes des autres que par la présence ou l'absence des cytodendrites, les cylindrodendrites existant constamment. Elles ne diffèrent en somme que par la plus ou moins grande abondance des voies de conduction collatérales et aussi par l'étendue et la dissémination plus ou moins considérable de ces voies. Ces variétés ne constituent pas des différences fondamentales. Quant aux dispositions du prolongement principal ou cylindraxile, elles sont toujours essentiellement les mêmes; partout il fournit des cylindrodendrites. Les deux catégories de cellules nerveuses (type I et type II) ne se distinguent que par l'étendue de leur prolongement cylindraxile. Les cellules du type I (type de Deiters) sont des cellules à *prolongement cylindraxile long* (Ramon Cajal); les cellules du type II (type de Golgi) sont des cellules à *prolongement cylindraxile court* (Ramon Cajal).

Il nous reste à dire quelques mots des conclusions qu'on peut tirer, au point de vue du mode de transmission des excitations nerveuses, des faits qui viennent d'être exposés.

Deux théories basées sur la manière dont on comprend les relations des cellules entre elles et avec les nerfs, sont en présence. Ou bien la transmission et la dissémination de l'influx nerveux d'une cellule à l'autre se font par *continuité*, c'est le cas si l'on admet des anastomoses soit entre les prolongements protoplasmiques seuls, soit entre les prolongements cylindraxiles (ou leurs ramifications) seuls, soit enfin entre les prolongements protoplasmiques et les prolongements cylindraxiles (Masius); ou bien la transmission se fait simplement par *contiguïté*.

C'est là l'opinion de ceux qui nient toute anastomose entre les prolongements des cellules quels qu'ils soient (Ramon Cajal, His, Kœlliker, Retzius, Lenhossék, Waldeyer, van Gehuchten, etc.).

Dans cette dernière hypothèse les prolongements d'une cellule nerveuse donnée et leurs ramifications vont tous se terminer, après un trajet aussi long qu'on voudra, à proximité soit d'une autre cellule, soit des prolongements de

cette cellule, mais par des extrémités libres, sans qu'il y ait continuité de substance entre les uns et les autres. Il ne pourra donc y avoir de transmission directe des excitations; cette transmission se fera à distance ou par contact si, comme c'est souvent le cas, ce contact existe.

On peut se demander maintenant dans quel sens se fait, au sein des divers prolongements de la cellule nerveuse, la transmission des excitations nerveuses. Mais auparavant il convient de s'entendre sur la valeur qu'il faut attribuer aux mots centre et périphérie, origine et terminaison, appliqués au système nerveux, car elle varie selon qu'on se place au point de vue de l'anatomie descriptive, au point de vue génétique ou au point de vue physiologique (Waldeyer).

Au point de vue de l'anatomie descriptive, le centre c'est l'axe cérébro-spinal, tous les nerfs en émanent et y trouvent par conséquent leur origine. Terminaison et périphérie sont deux expressions synonymes et s'expliquent assez.

Au *point de vue génétique*, le centre d'une fibre nerveuse, son lieu d'origine, se trouvent dans la cellule nerveuse dont elle n'est qu'un prolongement, que cette cellule soit logée à la périphérie, au sens anatomique de ce mot, ou dans les centres encéphalo-médullaires. Ainsi la plupart des nerfs sensitifs ont, ainsi que l'a démontré His, leur lieu d'origine dans les cellules des ganglions cérébro-spinaux, tandis que d'autres (nerf olfactif par exemple) naissent de cellules nerveuses superficielles situées dans un revêtement épithélial. La terminaison d'une telle fibre nerveuse est à l'endroit où elle s'est arrêtée, une fois sa croissance terminée, c'est-à-dire qu'elle se fait en des régions très variables suivant les cas. Le mot de périphérie est pris ici par rapport à la cellule centrale, cellule d'origine de la fibre nerveuse.

Au *point de vue physiologique*, l'origine de la fibre est l'endroit d'où part l'excitation, sa terminaison le lieu où celle-ci aboutit.

Il est facile de constater que pour certaines fibres nerveuses le sens des mots origine et terminaison est le même quel que soit le point de vue : ainsi pour les fibres motrices. Il n'en est pas de même pour les fibres sensitives ni pour les fibres dites *centrales* qui naissent et se terminent dans l'axe cérébro-spinal sans le quitter à aucun moment. Des détails circonstanciés nous entraîneraient beaucoup trop loin, et nous revenons à la question posée plus haut. Dans quel sens se fait la transmission des excitations nerveuses? Considérant la cellule nerveuse comme le centre de la fibre nous pouvons dire que dans le prolongement cylindraxile la transmission est toujours centrifuge, c'est-à-dire *cellulifuge* (Kœlliker). Dans les prolongements protoplasmiques elle paraît pouvoir être à la fois centrifuge et centripète ou mieux cellulifuge et *cellulipète*. On est obligé d'admettre cette conduction indifférente pour expliquer les associations fonctionnelles. Cependant dans certains cas, de par les relations des prolongements protoplasmiques avec les terminaisons nerveuses (bulbe olfactif), on est autorisé à penser que la transmission dans ces prolongements est exclusivement cellulipète. Telle paraît être la loi. Comporte-t-elle des exceptions? On serait tenté de le croire si l'on considère certaines fibres nerveuses, en particulier le prolongement dit périphérique des cellules des ganglions cérébro-spinaux. Ce prolongement en effet se recouvre de myéline, et va se terminer à la périphérie, comme

le prolongement central va se terminer dans la substance grise. Dans ce dernier, la transmission est cellulifuge (à partir de la cellule ganglionnaire); dans le premier au contraire elle est incontestablement cellulipète et cependant ce prolongement paraît bien être un prolongement cylindraxile.

Ce serait donc là une exception à la loi qui veut que la conduction soit cellulifuge dans les prolongements cylindraxiles. Diverses raisons autorisent à penser avec R. Cajal et van Gehuchten que cette exception n'est qu'apparente et qu'en réalité le prolongement périphérique de la cellule ganglionnaire spinale a la valeur, sinon au point de vue morphologique, du moins au point de vue fonctionnel, d'un prolongement protoplasmique. Dans ces conditions les cellules bipolaires rentreraient dans le schéma général, du moins celles qui appartiennent aux ganglions cérébro-rachidiens. Quant aux cellules bipolaires à fibre spirale, la signification respective de chacun des prolongements reste incertaine, faute de données suffisantes.

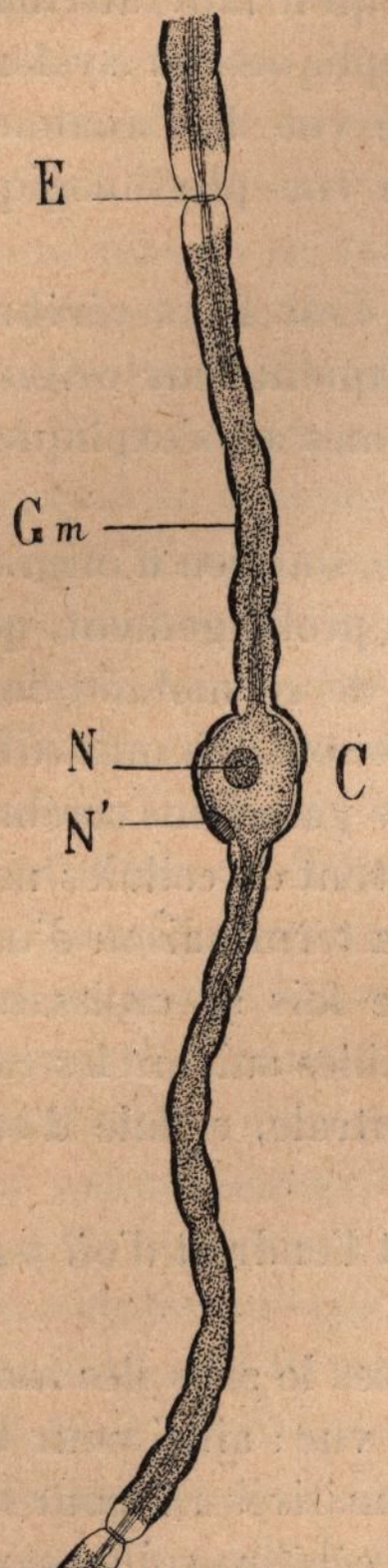

Fig. 48.
(D'après Ranvier.)

Un tube nerveux de la branche sacculaire du nerf auditif du brochet avec sa cellule ganglionnaire *C*; — *N*, noyau de cette cellule; *N'*, noyau du segment interannulaire qui se trouve au niveau de la cellule ganglionnaire; *Gm*, gaine de myéline qui se continue sur la cellule: *E*, étranglement annulaire.

Enveloppes des cellules nerveuses. — Nous avons dit précédemment que les cellules nerveuses ne possédaient pas de membrane propre, protoplasmique, en revanche elles sont souvent entourées d'une membrane spéciale que nous retrouverons quand nous décrirons la fibre nerveuse, parce qu'elle se prolonge sur celle-ci, et que l'on appelle la *gaine de Schwann*. De plus on connaît des cellules nerveuses qui sont entourées d'une *enveloppe de myéline* comme une fibre nerveuse. M. Schultze les a découvertes dans le nerf acoustique du brochet (fig. 48).

Les cellules nerveuses revêtues d'une gaine de Schwann s'observent exclusivement dans les ganglions périphériques, cérébro-spinaux ou sympathiques. Les cellules des centres (moelle et encéphale) ne sont en rapport qu'avec le système de soutien de la substance grise, mais sont dépourvues de toute enveloppe : ce sont des cellules nues (Schwalbe).

La gaine de Schwann se présente comme une membrane délicate extrêmement mince et transparente qui s'applique sur toute la surface du corps de la cellule. Quand celui-ci se rétracte, sous l'action des réactifs, il se forme un espace entre lui et la membrane qui devient alors très évidente. A sa face interne font saillie des noyaux en nombre variable : ce fait indique assez que la gaine est constituée par l'assemblage de cellules plates. La preuve directe en a été faite depuis longtemps, pour la première fois par Fraentzel, par l'emploi du nitrate d'argent qui met en évidence les contours polygonaux de ces cellules.

§ II. — FIBRES NERVEUSES

L'élément essentiel de toutes les fibres nerveuses est le prolongement cylindraxile d'une cellule nerveuse. Nous avons déjà, à plusieurs reprises, insisté sur ce fait. Ce prolongement peut, dans toute son étendue depuis la cellule-mère jusqu'à sa terminaison, rester *nu*, dépourvu de toute enveloppe. Le plus souvent il se montre recouvert tantôt par une mince membrane, la *gaine de Schwann*; tantôt par une substance spéciale, la myéline, qui lui constitue une gaine, *gaine de myéline* ou *gaine médullaire*; tantôt enfin à la fois par une gaine de myéline et par une membrane de Schwann. A chacune de ces manières d'être correspond un type de fibre nerveuse. On peut donc, avec M. Schultze, partager les fibres nerveuses en deux grandes catégories, chacune d'elles comprenant deux subdivisions.

A. Fibres nerveuses sans myéline (amyéliniques) . . .	1° Sans gaine de Schwann. 2° Avec gaine de Schwann.
B. Fibres nerveuses à myéline (myéliniques).	3° Sans gaine de Schwann. 4° Avec gaine de Schwann.

Il convient de remarquer (Kœlliker) que ces diverses formes peuvent très bien se succéder le long d'une seule et même fibre. Si nous considérons (fig. 33) par exemple une fibre nerveuse motrice, nous voyons qu'à son origine, et sur une certaine longueur à partir de la cellule des cornes antérieures de la moelle qui lui donne naissance, elle est représentée par un cylindraxe nu. Puis, ce cylindre-axe se recouvre d'une gaine de myéline. Plus loin, à cette gaine de myéline se surajoute une membrane, la gaine de Schwann. Dans cet état la fibre nerveuse est aussi compliquée qu'elle peut l'être. Le cylindre-axe conserve ses deux gaines dans la plus grande partie de son trajet; mais il peut cependant, chemin faisant, perdre momentanément son enveloppe médullaire (Schiefferdecker). Enfin, au voisinage de sa terminaison, la fibre nerveuse perd sa myéline. La gaine de Schwann subsiste alors seule; puis elle disparaît à son tour et le cylindre-axe reste, jusqu'à sa terminaison ultime, nu, comme il était à son origine.

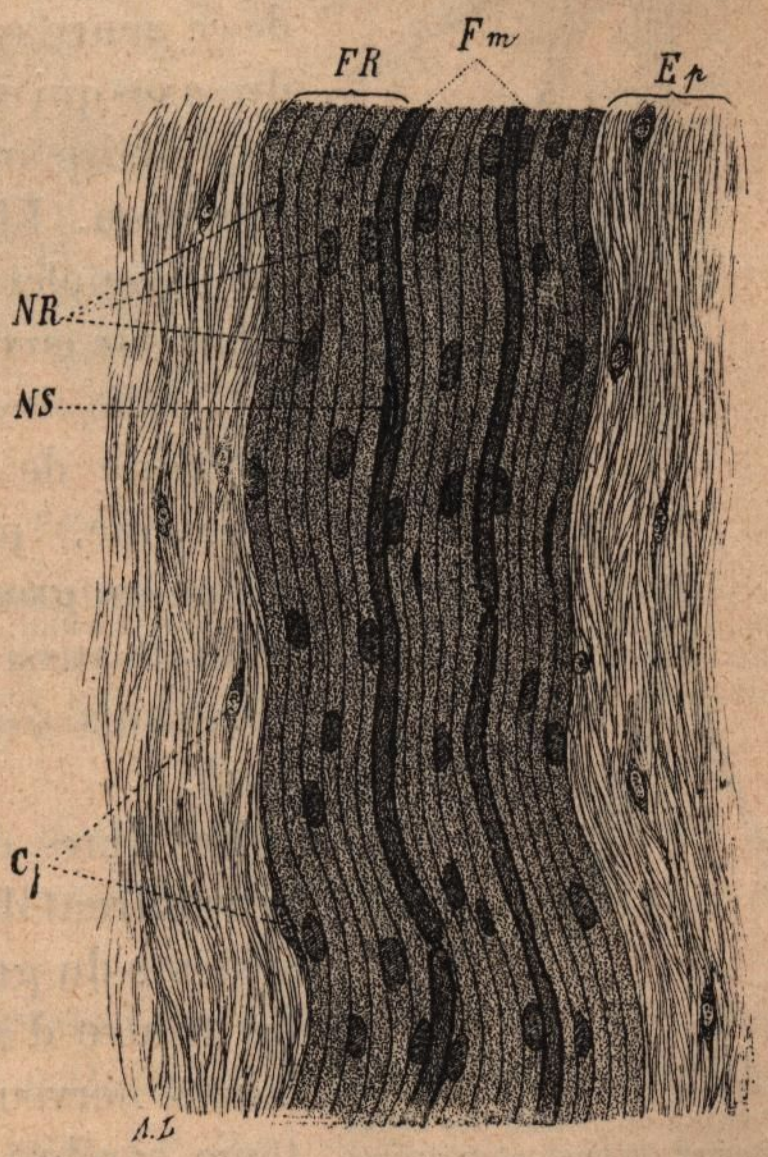

Fig. 49. — (D'après Schiefferdecker et Kossel.) — Fragment du tronc du nerf grand-sympathique de l'homme, fixé par l'acide osmique.

Au sein d'un faisceau de fibres de Remak sont logées deux fibres à myéline *FM*. — *Cj*, cellules de tissu conjonctif; *Ep*, gaine conjonctive; *NR*, noyaux des fibres de Remak; *NS*, noyau de la gaine de Schwann d'une fibre à myéline; *FR*, fibres de Remak avec leurs noyaux vus de face et alors ovalaires, ou de profil, et alors aplatis.

1° **Fibres nerveuses sans myéline et sans gaine de Schwann.** — (*Cylindre-axes nus*). Toutes les fibres nerveuses des organes centraux dans les premières phases du développement sont des cylindre-axes nus. Petit à petit elles acquièrent une gaine de myéline, sauf chez les

[NICOLAS.]

Vertébrés inférieurs (Amphioxus, Cyclostomes), où elles restent toujours dans cet état. Chez l'adulte les cylindre-axes ne sont nus qu'à leur extrémité terminale, périphérique (muscles, muqueuses, glandes..., etc.) ou centrale (substance grise, ganglions).

Les cylindre-axes nus sont généralement caractérisés par un aspect variqueux, moniliforme, tout à fait spécial. On pense que ces varicosités sont dues au gonflement de la substance interstitielle qui accompagne les fibrilles cylindraxiles.

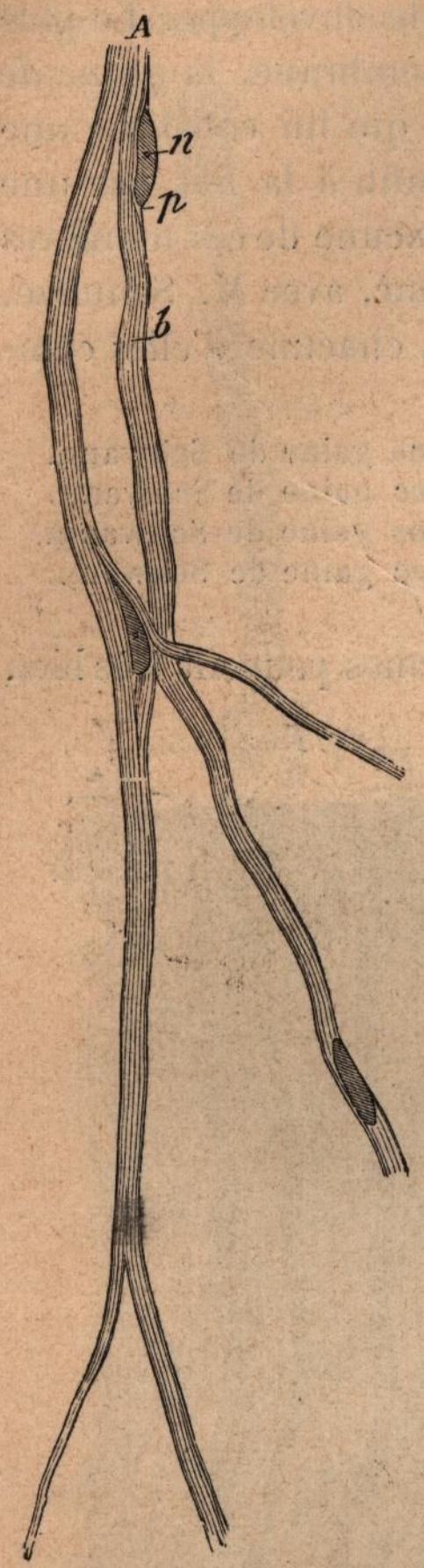

Fig. 50.
(D'après Ranvier.)

Portion du réseau des fibres de Remak du pneumogastrique du chien. — *n*, noyau ; *p*, protoplasme qui l'entoure ; *b*, stries qui correspondent à des fibrilles.

1° Fibres nerveuses sans myéline, avec gaine de Schwann. — Nous avons vu, à propos des enveloppes des cellules nerveuses, que la gaine de Schwann était une membrane mince formée par la juxtaposition d'éléments cellulaires aplatis, plus ou moins nombreux. Une membrane de ce genre recouvre seule les cylindre-axes qui ont perdu leur enveloppe médullaire au voisinage de leur terminaison. Elle leur constitue un étui complet qui se moule exactement sur eux.

C'est là une des variétés de cette catégorie de fibres. Il en est une deuxième, plus importante, qui forme un groupe à part et que l'on connaît aussi sous le nom de *fibres nerveuses grises*, ou *fibres de Remak*.

Les fibres de Remak (fig. 49) se rencontrent dans toute l'étendue du système du grand sympathique ; on les trouve d'ailleurs aussi dans les troncs nerveux appartenant au système cérébro-spinal, mais en petite proportion, mélangées à des fibres à myéline. Le nerf olfactif en est exclusivement composé.

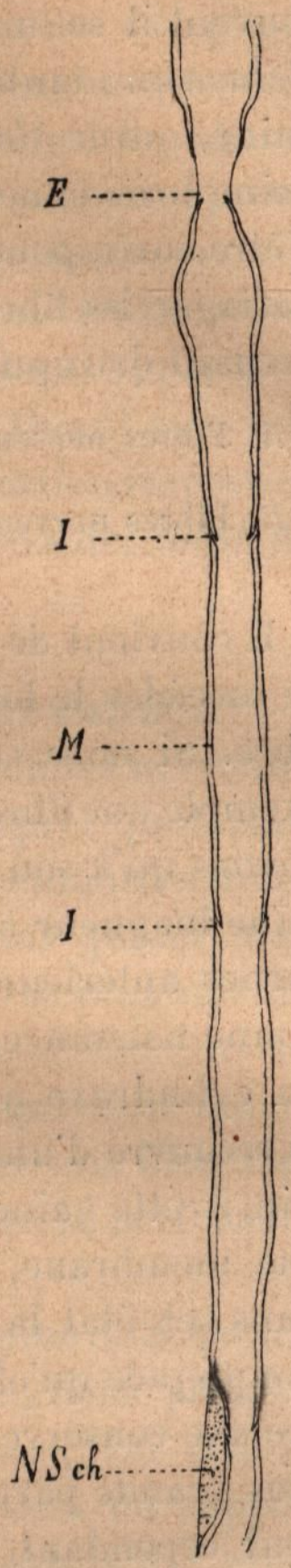

Fig. 51. — (D'après Schiefferdecker et Kossel.) — Fragment d'une fibre à myéline du nerf sciatique de la grenouille, examiné à l'état frais.

E, étranglement annulaire ; *M*, gaine de myéline ; *NSch*, noyau de la gaine de Schwann ; *I*, *I*, incisures de la gaine de myéline.

L'absence de myéline donne aux nerfs résultant du groupement de ces fibres une certaine translucidité, en même temps que cette coloration grise qui les fait distinguer facilement.

Leur constitution est assez simple. Chaque fibre est formée d'un faisceau de fibrilles à la surface duquel se trouvent, disséminés en quantité plus ou moins considérable, des noyaux ovalaires, indices de la pré-

sence d'une gaine. Le nombre des fibrilles étant variable, il s'ensuit que les dimensions de la fibre elle-même différeront. De fait, il en est de très fines paraissant ne renfermer qu'une ou deux fibrilles entourées de leur gaine. D'autres fois au contraire la fibre est volumineuse et comprend un certain nombre de faisceaux, tous renfermés dans une gaine de Schwann commune. Pour certains auteurs (Schiefferdecker) cette gaine serait incomplète, plus ou moins suivant les régions et suivant les espèces animales.

Quant à la manière dont les fibres de Remak se comportent les unes vis-à-vis des autres pour constituer un nerf, elle n'est peut-être pas la même partout. Ranvier prétend qu'elles ne sont pas simplement placées les unes à côté des autres, comme le sont les fibres nerveuses à myéline mais « qu'elles forment à l'intérieur du nerf, en s'unissant et en se divisant, un vaste plexus dont les mailles sont dans tous les plans (fig. 50) ». Quelques histologistes, sans nier la possibilité de ces anastomoses, n'ont pu en constater l'existence dans certains nerfs sympathiques.

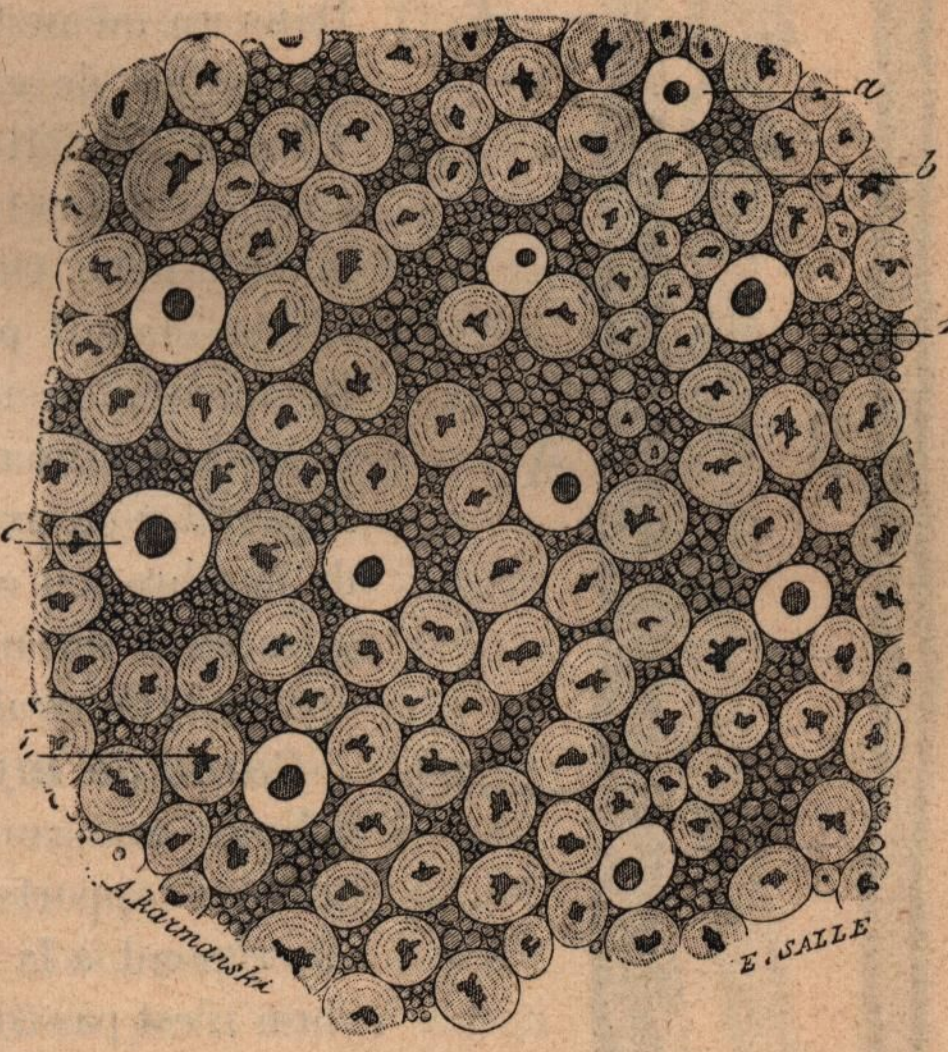

Fig. 52. — (D'après Ranvier.)

Section transversale de l'un des faisceaux du sciatique du chien. — *a*. tubes nerveux sectionnés dans le voisinage immédiat des étranglements annulaires ; *b*, tubes nerveux sectionnés dans différents points de la longueur des segments interannulaires ; *r*, fibres de Remak.

3° et 4° **Fibres nerveuses à myéline, sans gaine de Schwann et fibres à myéline avec gaine de Schwann.** — Les fibres nerveuses de la substance blanche des organes centraux et celles qui constituent le nerf optique possèdent toutes une enveloppe de myéline ; celles de ces fibres qui sortent de l'axe cérébro-spinal sont en outre munies, dès l'instant où elles quittent cet axe, d'une gaine de Schwann qu'elles conservent jusqu'à une faible distance de leur terminaison.

Les fibres de cette deuxième variété s'observent donc dans tous les nerfs périphériques, dans les ganglions spinaux et, mélangées à des fibres de Remak, dans les cordons et ganglions du sympathique. Ce sont elles que nous allons décrire. Nous indiquerons seulement après en quoi elles diffèrent des fibres centrales.

Les fibres des nerfs périphériques sont aussi désignées sous les noms de *fibres blanches*. En effet, vues en masse, elles présentent cette coloration, due à ce que la myéline réfléchit fortement la lumière. On les appelle aussi *fibres à double contour* à cause de l'aspect qu'elles présentent quand on les étudie à l'état frais. Examinées dans ces conditions, elles apparaissent (fig. 51) comme des cylindres réguliers, clairs et transparents dans lesquels on distingue « une partie centrale qui devient légèrement obscure quand on éloigne l'objectif, et de chaque côté une bordure qui paraît brillante dans les mêmes conditions (Ran-

vier) ». La partie centrale répond au cylindre-axe, la partie périphérique à la gaine médullaire. On a cru autrefois (Leuwenhoek), trompé par l'aspect que nous venons d'indiquer, que la fibre nerveuse était creuse, d'où le nom de *tube nerveux* qu'on persiste à conserver, malgré l'erreur qu'il consacre.

Le diamètre des fibres (fig. 52) varie notablement non seulement selon les espèces animales, mais, chez le même individu, selon les nerfs; il varie aussi selon l'âge : les fibres nerveuses de l'adulte ont une épaisseur beaucoup plus considérable que celles du nouveau-né (Schiller). Dans un même tronc nerveux on trouve à côté de fibres fines de grosses fibres et l'écart peut aller de 1,5 μ. à 25 μ.. Il ne semble pas y avoir de rapport entre le diamètre des fibres et leur signification fonctionnelle. On a dit pourtant que les fibres sensitives étaient plus grêles que les fibres motrices. De même, on n'a pas trouvé de relation entre la taille de l'animal et le calibre des fibres. Par contre il paraît y en avoir une entre celui-ci et la longueur de la fibre, en ce sens que les fibres les plus longues sont en même temps généralement les plus épaisses (Schwalbe).

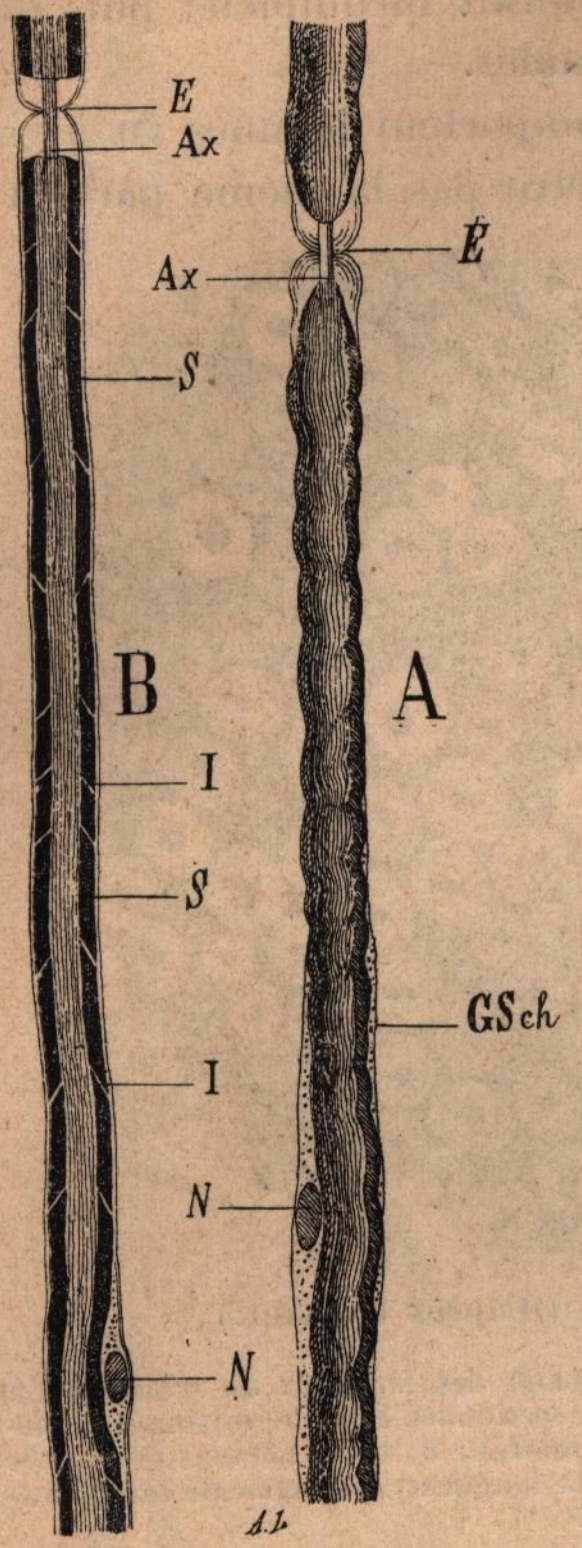

FIG. 53.
(D'après Schwalbe).

Fibres nerveuses à myéline. — *Ax*, cylindre-axe; *GSch.* gaine de Schwann. — *N*,*N*, noyaux de la gaine de Schwann entourés d'une mince couche protoplasmique granuleuse. — *E*,*E*, étranglements de Ranvier. A ce niveau, la gaine médullaire cesse brusquement d'un côté et de l'autre, de sorte que le cylindre-axe se trouve à découvert sur une petite étendue. — *I*, incisures séparant les segments cylindro-coniques *S*,*S*.

Gaine de myéline. — La myéline entoure le cylindre-axe comme un manchon et n'a avec lui que des rapports de contiguïté (fig. 53). En dehors, elle répond à la membrane de Schwann. Ce manchon n'est pas continu, en d'autres termes, ne règne pas sur toute la longueur du cylindre-axe. Il présente des interruptions qui se répètent de distance en distance à des intervalles plus ou moins réguliers et que l'on appelle des *étranglements annulaires* (Ranvier). Le segment de fibre nerveuse compris entre deux étranglements annulaires successifs s'appelle *segment interannulaire*. Les diverses questions que nous avons à examiner sont donc les suivantes : 1° Constitution de la gaine myélinique; 2° Dispositions de la fibre nerveuse au niveau des étranglements annulaires. Nous verrons ultérieurement quelle est la signification du segment interannulaire.

Constitution de la gaine myélinique. — La myéline est une substance éminemment altérable. Quand on fait agir sur elle de l'eau ou un liquide dont le pouvoir fixateur est insuffisant, elle subit une série de transformations que l'on a considérées longtemps comme le résultat de sa coagulation. Ces transformations varient du reste selon le réactif employé, et selon les conditions dans lesquelles il a agi. Sous l'influence de l'eau, la myéline (fig. 54), au niveau des brisures que la dissociation a produites « s'échappe sous la forme de bourgeons fila-

menteux. On dirait des fils transparents enroulés sur eux-mêmes. Ces fils se gonflent peu à peu, leurs contours deviennent moins nets, ils semblent se fondre les uns dans les autres, et, au bout d'une demi-heure à une heure, les bourgeons filamenteux sont devenus des boules de dimensions variables avec un bord très réfringent et des stries concentriques rappelant incomplètement les fils qui les composaient.... Finalement la myéline mise en liberté est transformée tout entière en sphères ou en boyaux plus ou moins allongés, limités par un double contour formant une bordure réfringente plus ou moins épaisse » (Ranvier). Traitée par l'eau faiblement salée ou le liquide de Müller (solution de bichromate de potasse et de sulfate de soude) la gaine de myéline se décompose en lamelles minces (Pertik) dont l'agencement irrégulier donne lieu à des images variées (état feuilleté). Nous nous bornerons à ces quelques indications, voulant simplement attirer l'attention sur la facilité avec laquelle la myéline se modifie et prend les aspects les plus divers, circonstance qui complique singulièrement l'interprétation des détails que l'on peut être à même d'observer.

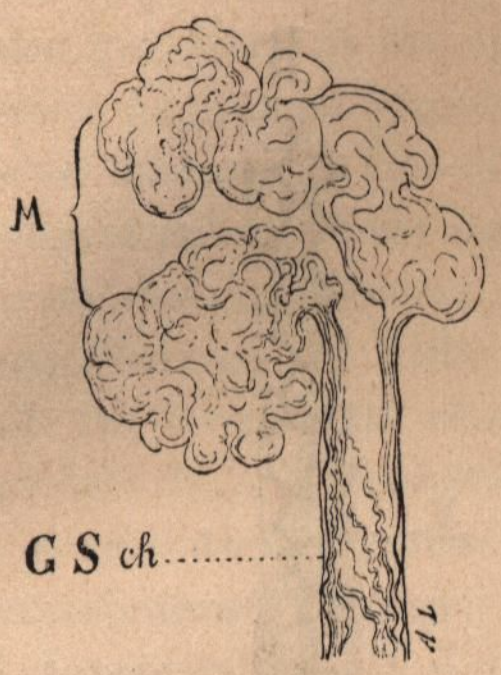

Fig. 54.
(D'après Schiefferdecker et Kossel.)

Extrémité libre d'une fibre à myéline du nerf sciatique de grenouille examinée dans la solution d'eau salée physiologique (ou dans l'eau pure). La myéline fait hernie sous forme de boyaux irréguliers ou de boursouflures (*M*). *GSch*, gaine de Schwann.

Fig. 55.
(D'après Ranvier.)

Tube nerveux du sciatique de la grenouille, dissocié directement dans une solution d'acide osmique à 1 pour 100. — *E*, étranglement annulaire; *rr*, renflements terminaux munis de côtes saillantes; *ii*, incisures obliques; *SS*, segments cylindro-coniques.

En se plaçant dans des conditions déterminées on constate que la gaine de myéline, dans l'étendue d'un segment interannulaire, est interrompue par des fentes dirigées obliquement depuis la gaine de Schwann jusqu'à la surface du cylindre-axe, intéressant par conséquent, c'est le cas le plus fréquent, toute son épaisseur (fig. 55). Ces fentes connues sous le nom d'*incisures de Schmidt* ou de *Lantermann* forment donc des entonnoirs plus ou moins courts, suivant qu'elles sont plus ou moins obliques, et partagent la gaine médullaire en segments dits *segments cylindro-coniques*, disposés à la suite l'un de l'autre. Habituellement le sommet tronqué d'un segment donné s'emboîte dans la base du segment suivant, en s'insinuant entre elle et la surface du cylindre-axe. La largeur des incisures de Schmidt varie. Quelquefois elles sont libres dans toute leur étendue, mais souvent aussi elles se montrent cloisonnées par de fines lamelles qui se présentent, quand on examine les bords d'une fibre, sous la forme de fibrilles parallèles tendues entre la face profonde du cône emboîtant et la face superficielle du cône emboîté (fig. 56, A).

Pour pénétrer plus avant dans la constitution intime de la gaine de myéline, il a fallu des recherches histochimiques délicates. On est arrivé, en dissolvant

par des réactifs convenables certains de ses composants chimiques, ou en employant certaines matières fixatrices ou colorantes, on est arrivé, disons-nous, à déceler des détails de structure très complexes sur la valeur desquels on est loin d'être fixé.

Depuis longtemps divers histologistes, parmi lesquels nous citerons Stilling, Schmidt, Lantermann, Mac Carthy, avaient signalé l'existence, dans la gaine médullaire, de fibrilles ou de réseaux. Les uns les avaient considérés comme

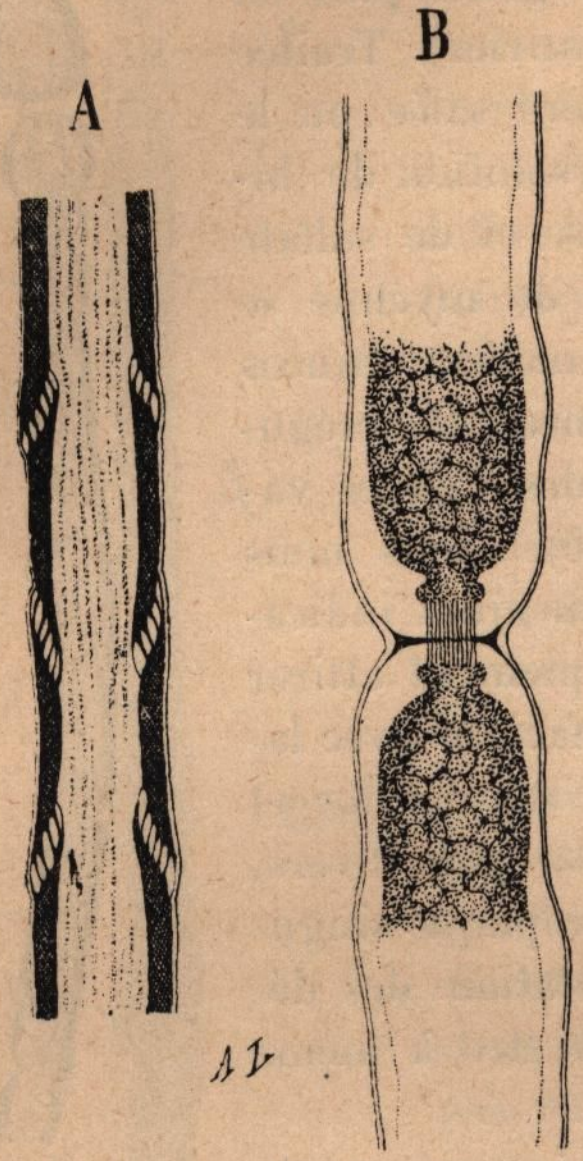

Fig. 56. — (D'après L. Gedoelst).

A. Fibre nerveuse du crapaud traitée par l'acide osmique. Coupe longitudinale microscopique. On voit, en coupe, les fines lamelles tendues dans les intervalles des extrémités des segments cylindro-coniques. — *B*. Fibre nerveuse du pigeon. Liqueur de Perenyi osmiquée, alcool à 70°, glycérine. — Fibrilles du cylindre-axe traversant la cloison qui sépare deux segments interannulaires.

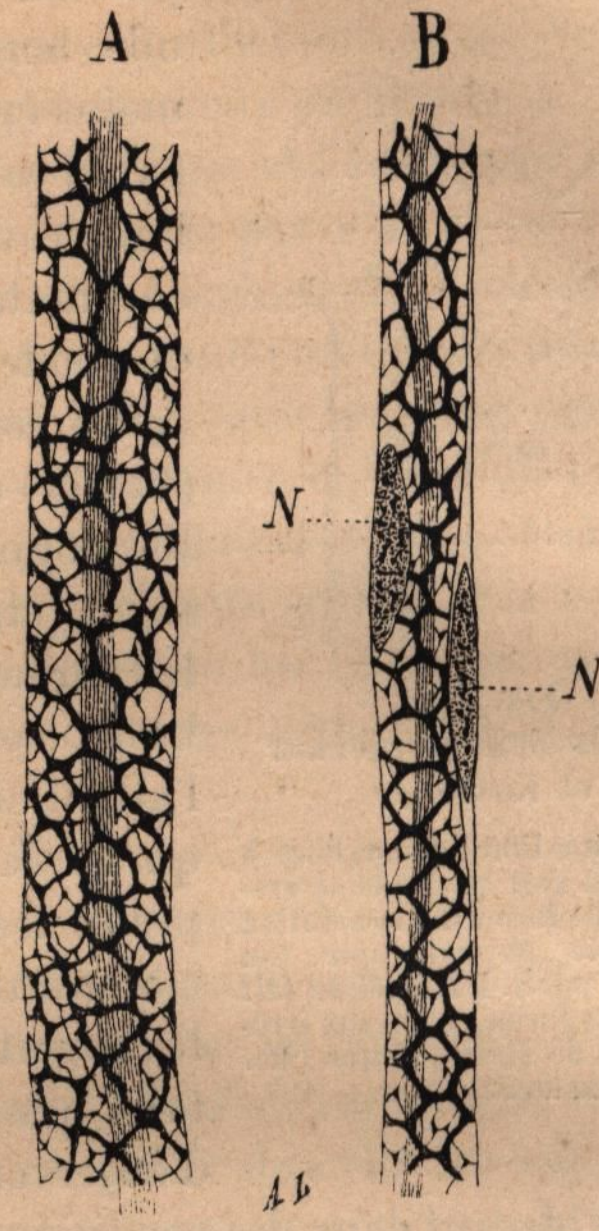

Fig. 57. — (D'après L. Gedoelst),

A. Fibre du nerf sciatique du crapaud ordinaire traitée successivement par l'alcool absolu, l'alcool bouillant, puis l'éther. — *B*. Fibre du nerf sciatique du chat (nouveau-né) traitée de la même manière que la fibre *A*. — *N*. Noyau de la gaine de Schwann. — *N'*. Noyau de la gaine de Henle. — Ces deux figures montrent sous deux aspects un peu différents le réseau de névrokératine.

des productions artificielles, les autres comme des formations normales. Ewald et Kühne, à la suite de recherches sur la digestibilité des différents tissus par le ferment pancréatique, démontrèrent ensuite la présence dans le tissu nerveux d'une substance qui montrait une résistance particulière à la digestion et possédait toutes les propriétés de la substance cornée des tissus épidermiques. Pour cette raison ils l'appelèrent *névrokératine*. Dans les fibres nerveuses la névrokératine constitue une charpente qui occupe toute l'épaisseur de l'enveloppe médullaire (fig. 57) formant en dedans, au pourtour du cylindre-axe, une *gaine cornée interne*, et en dehors, sous la membrane de Schwann, une *gaine cornée externe*. Entre les deux gaines sont tendues des travées ramifiées plus ou moins délicates. Il va sans dire que pour mettre en évidence ce réseau de

névrokératine il faut faire usage d'une méthode spéciale. Les observations de Ewald et Kühne furent confirmées, mais tandis que les uns considèrent la charpente cornée comme un produit artificiel résultant de l'action des réactifs coagulants, les autres se prononcent en faveur de la préexistence (Schwalbe, Gedoelst), tout en n'acceptant pas cependant dans son intégrité la description de ces auteurs (fig. 57).

Enfin il nous reste à parler d'une disposition sur laquelle Rezzonico et surtout Golgi ont attiré l'attention. Ces auteurs ont observé l'existence de fils spirales qui, partant du cylindre-axe, s'enroulent autour de lui en formant des cercles de plus en plus étendus jusqu'à atteindre la membrane de Schwann où ils se terminent. Ces fibres spirales dessinent ainsi des entonnoirs dont le sommet entoure plus ou moins étroitement le cylindre-axe, tandis que la base correspond à la surface interne de la gaine de Schwann. Ceci, Mondino, Cattani, Marenghi et Villa, après Golgi, apportèrent de nouveaux renseignements sur ces formations remarquables qu'ils considèrent comme une disposition spéciale de la névrokératine.

Nature de la myéline. — La composition chimique de la myéline est encore imparfaitement connue. D'après les recherches de Gedoelst, le réseau de Kühne et Ewald est formé d'une substance congénère de la plastine, laquelle, on le sait, constitue le réticulum qu'on rencontre dans toutes les cellules. En outre, la myéline contient au moins deux substances différentes par leurs propriétés physiques et chimiques. « Ces deux substances sont toutes deux solubles dans l'alcool bouillant et l'éther. La première noircit intensément sous l'action de l'acide osmique, se laisse attaquer par la pepsine, n'est pas détruite par la pancréatine. La seconde est inattaquable par la pepsine et la pancréatine ; elle ne réduit pas l'acide osmique, gonfle intensément sous l'action de l'eau et donne naissance à des figures myéliques. »

Gedoelst considère ces deux substances comme étant la première de la lécithine, la seconde de la cérébrine. Il est d'ailleurs très probable qu'elles ne forment pas à elles seules toute la masse de la myéline. En tout cas ces deux composés ne se trouvent pas mélangés : l'un, la lécithine, imprègne les travées du réseau de névrokératine (plastinien), l'autre, la cérébrine, en occupe les mailles.

Étranglements annulaires. — Les étranglements annulaires se manifestent, quand on examine des nerfs traités par l'acide osmique, comme des barres transversales claires qui partagent chaque tube nerveux en segments plus ou moins longs colorés en noir par le réactif. Au niveau de ces intervalles clairs il n'existe donc pas de myéline. La gaine médullaire s'arrête de part et d'autre en se limitant par une extrémité convexe, légèrement dilatée et bosselée tandis que le cylindre-axe seul traverse l'espace compris entre les deux segments de myéline (fig. 55).

Ces étranglements, d'autant plus accentués, on le comprend facilement, que la gaine de myéline est plus épaisse, sont en général d'autant plus rapprochés que la fibre nerveuse est plus fine et d'autant plus écartés qu'elle est plus volumineuse (Ranvier, Key et Retzius).

Ainsi Key et Retzius ont trouvé que, chez l'homme, pour des fibres larges de 2 μ l'écartement des étranglements est de 89 à 92 μ, tandis que pour des fibres épaisses de 16 μ la distance qui les sépare atteint 872 à 962 μ.

[NICOLAS.]

On a beaucoup discuté sur la constitution du tube nerveux au niveau des étranglements annulaires. Les uns ont prétendu qu'il existait là une substance disposée sous forme d'une sorte de disque (disque intermédiaire) percé en son milieu pour laisser passer le cylindre-axe (Schiefferdecker, fig. 58 A). D'autres y ont vu : d'abord un anneau périphérique, dépendance de la membrane de Schwann à la présence duquel est dû l'étranglement (fig. 60 B); puis en dedans de cet anneau un corps en forme de lentille biconvexe (renflement biconique) traversé par le cylindre-axe qui lui adhère (Ranvier). L'opinion qui nous paraît la plus acceptable est que les segments interannulaires sont séparés les uns des autres par une membrane continue à sa périphérie avec la membrane de Schwann et traversée par les fibrilles du cylindre-axe (Gedoelst, fig. 56 B). Les aspects si variés que l'on a décrits résultent des conditions diverses dans lesquelles les auteurs se sont placés et des réactifs qu'ils ont employés.

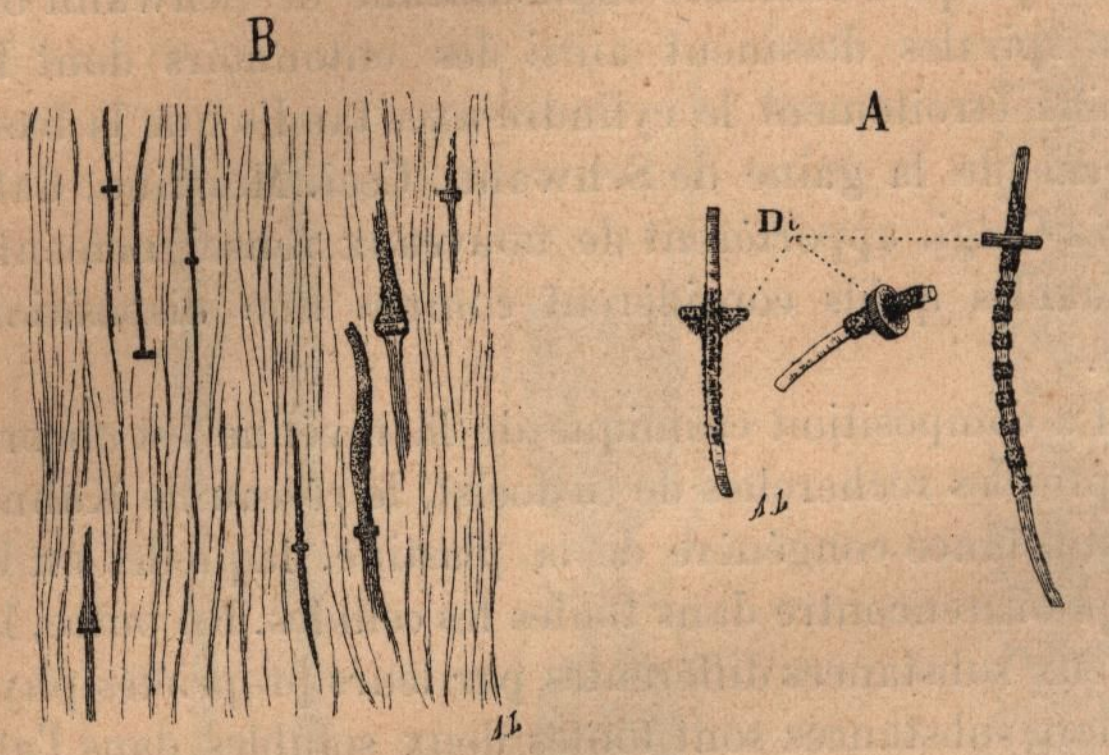

Fig. 58. — (D'après Schiefferdecker et Kossel.)

A. Fragments de cylindre-axes de la moelle épinière du bœuf, après traitement par une solution de nitrate d'argent à 1/4 pour 100, et destruction de la myéline par le chloroforme. On voit l'aspect qu'offre le précipité granuleux d'argent et la situation qu'il occupe au pourtour du cylindre-axe. — *Di.* Disques intermédiaires (vus de profil et de trois quarts) de Schiefferdecker. — *St.* Stries de Frommann. — *B.* Coupe longitudinale de moelle épinière de grenouille après traitement par une solution de nitrate d'argent à 1/4 pour 100.

Gaine de Schwann. — La gaine de Schwann des fibres nerveuses à myéline est une membrane amorphe, transparente et douée d'une certaine élasticité. Elle est appliquée sur la gaine de myéline si intimement qu'elle se confond avec son contour et qu'on ne la voit bien, sous forme d'une ligne mince, que là où la moelle fait défaut, c'est-à-dire au niveau des incisures de Schmidt, et des étranglements annulaires.

On peut aussi, pour la mettre en évidence, se servir de procédés spéciaux.

A la face interne de la gaine de Schwann on aperçoit de distance en distance des noyaux allongés, ovalaires, logés dans des dépressions de la gaine médullaire. Ces noyaux, *noyaux de la gaine de Schwann*, sont entourés d'une mince couche de protoplasma granuleux. Leur nombre varie suivant les espèces animales. Chez les Vertébrés supérieurs il n'en existe d'habitude qu'un seul par segment interannulaire; il est situé alors à peu près à égale distance des deux extrémités de ce segment. Chez les Poissons ils sont infiniment plus nombreux (5 à 16 chez le brochet, d'après Key et Retzius).

La gaine de Schwann au niveau des étranglements annulaires cesse, naturellement, de recouvrir la myéline et s'incurve en dedans pour se rapprocher du cylindre-axe mis à nu par l'absence de celle-ci. C'est même à ce fait qu'est dû l'étranglement. Mais, à ce moment, comment se comporte-t-elle? Se continue-t-elle sur le segment interannulaire voisin? En d'autres termes la gaine de Schwann est-elle continue ou interrompue à chaque étranglement annulaire?

Les avis sont partagés. Pour les uns chaque segment interannulaire possède une gaine de Schwann qui lui est propre et, au niveau de l'étranglement annulaire, chaque gaine se soude à sa voisine. Pour d'autres au contraire la gaine n'est pas interrompue par la présence de l'étranglement annulaire : elle passe comme un pont, d'un segment à l'autre. Du reste, qu'elle soit continue ou non, on n'est pas non plus d'accord sur les relations qu'elle contracte avec la cloison de l'étranglement, disque intermédiaire, renflement biconique, ou mem-

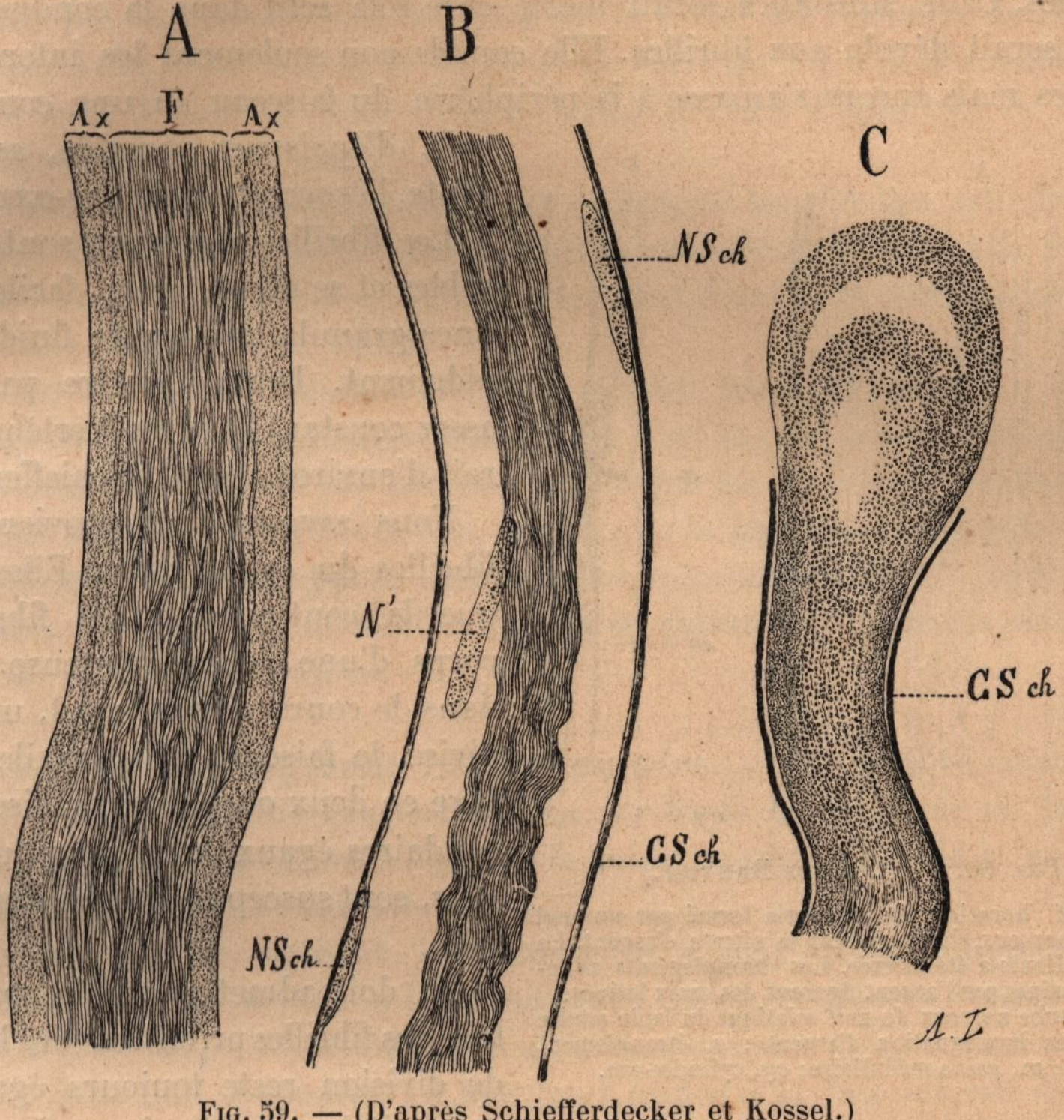

Fig. 59. — (D'après Schiefferdecker et Kossel.)

Fibres nerveuses de *Petromyzon fluviatilis*. *A*, fibre à l'état vivant d'un nerf moteur du globe de l'œil ; *B*, fibre du nerf trijumeau fixée par le liquide de Hermann ; *C*, extrémité d'une fibre du nerf trijumeau examinée à l'état frais.

Ces figures montrent la constitution fibrillaire du cylindre-axe (*F*) et la couche homogène (*Ax*) (axoplasme de Schiefferdecker) qui entoure le faisceau de fibrilles. *GSch*, gaine de Schwann et son noyau vu de profil, *NSch*, ou de face, *N'*. Dans la figure *C*, les fibrilles se sont décomposées, vers l'extrémité, en granulations et tout le contenu de la gaine de Schwann fait hernie sous forme d'une saillie ovoïde.

brane. Nous pensons que la membrane perforée dont nous avons admis l'existence s'attache par sa périphérie sur la gaine de Schwann.

Cylindre-axe. — Ce que nous avons déjà dit à maintes reprises du prolongement cylindraxile nous permettra d'être bref ici. Sur des fibres nerveuses examinées à l'état frais, le cylindre-axe se montre le plus souvent comme un cordon homogène ou très finement grenu, masqué plus ou moins complètement par la gaine de myéline. Il faut, pour reconnaître son individualité et pour étudier sa constitution, faire usage de méthodes spéciales ou s'adresser à des espèces animales particulièrement propres à ce genre de recherches (Poissons, Invertébrés).

[*NICOLAS*.]

Le cylindre-axe possède une structure, mais tandis que pour les uns cette structure serait réticulée ou spongieuse (Bütschli, H. Held, R. Cajal, etc.), pour d'autres elle serait fibrillaire. Cette dernière opinion est la plus généralement répandue. Le cylindre-axe serait ainsi formé par un faisceau de fibrilles, fibrilles nerveuses primitives, prolongées dans une substance fondamentale transparente, liquide suivant les uns (sérum nerveux de Kupffer), semi-fluide (neuroplasme de Kœlliker) ou molle comme une gelée (axoplasme de Schiefferdecker) suivant d'autres. Cette substance serait inerte et le rôle actif dans la conduction nerveuse serait dévolu aux fibrilles. Elle comble non seulement les interstices des fibrilles mais encore s'amasse à la périphérie du faisceau en une couche corticale, d'épaisseur variable, assez résistante, l'*écorce du cylindre-axe* (fig. 59).

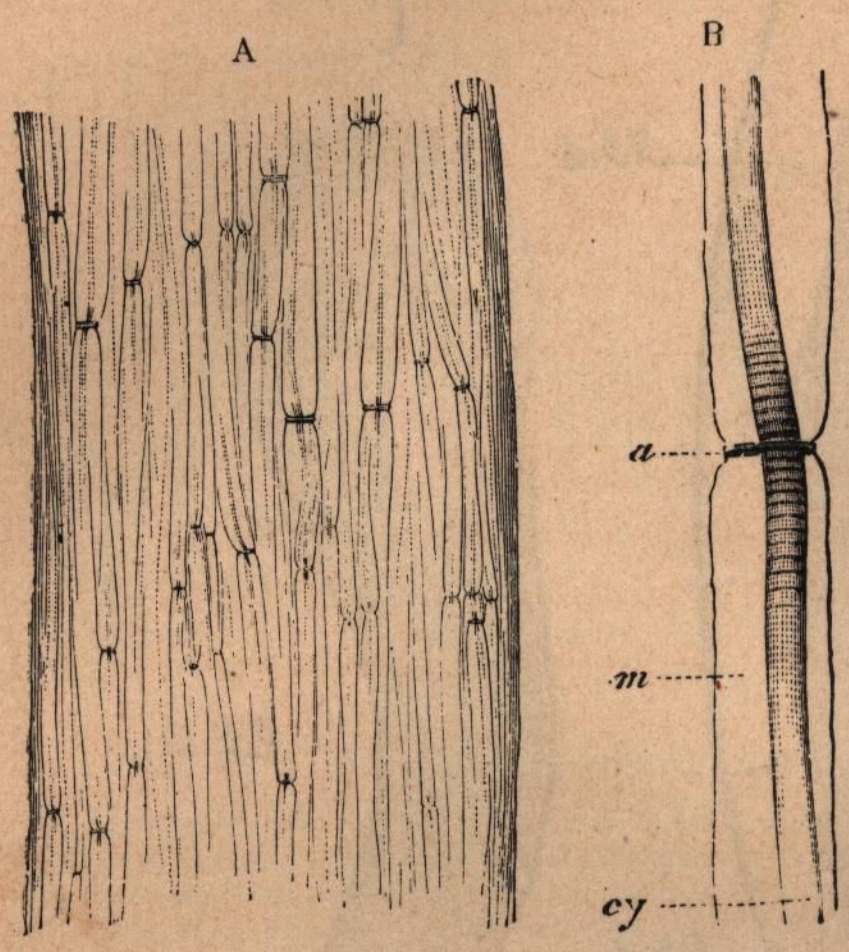

Fig. 60. — (D'après Ranvier.)

A Nerf horacique de la souris formé par un seul faisceau nerveux, imprégné par le nitrate d'argent. La gaine de Henle a été enlevée. Les étranglements annulaires dessinés par l'argent figurent des croix latines.

B. Un tube nerveux du nerf sciatique du lapin adulte isolé après imprégnation d'argent : *a*, étranglement annulaire ; *m*, gaine médullaire ; *cy*, cylindre-axe.

Les fibrilles nerveuses sont très altérables et se décomposent facilement en fines granulations qui se fluidifient rapidement. Leur diamètre paraît être assez constant chez les Vertébrés et serait d'environ 0,4 μ. (Schiefferdecker).

Nous savons d'où proviennent les fibrilles du cylindre-axe. Elles ne sont que la continuation des fibrilles du corps d'une cellule nerveuse. Quand, dans le cours de son trajet, un nerf se divise, le faisceau cylindraxile se partage en deux ou plusieurs faisceaux secondaires égaux ou inégaux qui, à leur tour, sont susceptibles de se diviser plus loin.

On doit admettre que la somme totale des fibrilles primitives des branches de division reste toujours égale, quel que soit le nombre de ces branches à la somme des fibrilles du prolongement cylindraxile. Dans ces conditions le cylindre-axe renfermera un nombre de fibrilles de plus en plus restreint, au fur et à mesure que les divisions du tube initial se multiplieront, et les ramifications terminales pourront être réduites à une seule fibrille.

La division des tubes nerveux en deux ou plusieurs branches se fait toujours au niveau d'un étranglement annulaire. En réalité ce n'est donc que le cylindre-axe qui se divise, chacune de ses branches se recouvre ensuite d'une enveloppe de myéline avec gaine de Schwann ou d'une gaine de Schwann seule.

Il nous reste à examiner un dernier point. Quand on traite des tubes nerveux par une solution de nitrate d'argent et qu'on les expose ensuite à l'action de la lumière, on constate que le sel d'argent s'est trouvé réduit au niveau des étranglements annulaires et dessine là des images noires ou brunes en forme de croix (croix latines de Ranvier) (fig. 60). La branche transversale de la croix correspond à la ligne de soudure des gaines de Schwann (Ranvier) ou au disque intermédiaire (Schiefferdecker), ou encore à la membrane qui sépare les deux

segments interannulaires. La branche verticale, de longueur variable selon qu'on a laissé le nerf en contact avec le réactif plus ou moins longtemps, est striée (stries de Frommann) dans le sens transversal par des bandes alternativement sombres et claires. Les stries sombres pâlissent de plus en plus à mesure qu'on s'éloigne de l'étranglement. L'aspect est en somme celui que prennent les cellules nerveuses placées dans les mêmes conditions et la même interprétation peut convenir. Il est à remarquer toutefois que, d'après de Moor, la constitution chimique du cylindre-axe ne serait pas la même au voisinage de l'étranglement annulaire et au milieu du segment, de sorte qu'il y a là des conditions différentes dont il faudrait tenir compte lorsqu'il s'agit d'apprécier la valeur des imprégnations argentiques.

On a soutenu que la striation n'intéresse nullement les fibrilles cylindraxiles elles-mêmes. Elles seraient dues à des précipités grumeleux déposés à la surface du cylindre-axe (Schiefferdecker) ou à la coloration d'anneaux périphériques de nevrokératine (Marenghi et Villa).

Quelle que soit la signification des croix latines, leur apparition au niveau des étranglements interannulaires indique, et c'est là une donnée importante, que ces endroits constituent des portes d'entrée que les liquides traversent facilement pour atteindre le cylindre-axe, tandis que la gaine de myéline complètement imperméable leur oppose une barrière infranchissable. On peut d'ailleurs arriver également à démontrer ce fait en faisant agir sur les nerfs des solutions de matières colorantes.

Signification du segment interannulaire. — Il est bien démontré aujourd'hui que le cylindre-axe est continu sur toute la longueur de la fibre nerveuse, il n'est donc question ici que de la gaine de myéline et de la gaine de Schwann du segment interannulaire.

Ranvier assimile le segment interannulaire à une cellule adipeuse qui entourerait comme un manchon le cylindre-axe. Cette cellule serait ainsi constituée : la couche de protoplasma que nous avons signalée autour du noyau de la gaine de Schwann s'étendrait en une lame mince à la face interne de cette gaine et dans toute son étendue. Au niveau des étranglements annulaires cette lame se replierait et passerait sur le cylindre-axe en lui formant une enveloppe distincte (soi-disant gaine de Mauthner). « Les choses ainsi comprises, la lame protoplasmique d'un segment interannulaire circonscrit une cavité close, et le cylindre-axe, bien qu'il soit libre dans cette cavité, y est simplement contenu, à la manière d'un organe dans un sac séreux » (Ranvier). La myéline se trouve comprise entre la lame de protoplasme qui revêt le cylindre-axe et celle qui double la gaine de Schwann. « Quant à celle-ci elle est une formation secondaire, comme la membrane de la cellule adipeuse ; elle ne revêt que la surface du protoplasma qui est à découvert, et c'est ainsi qu'elle forme une enveloppe simple autour du tube nerveux » (Ranvier).

La conception de Ranvier, pour séduisante qu'elle soit, n'est pas à l'abri de toute critique, elle repose sur des dispositions qui ont été niées formellement : ainsi la lame protoplasmique péri-axiale n'est généralement pas admise; la gaine de Schwann est considérée par beaucoup d'auteurs comme continue d'un segment à l'autre, etc.

[*NICOLAS.*]

Néanmoins il paraît très vraisemblable que la gaine de myéline avec la gaine de Schwann et son noyau représentent une formation ayant la valeur d'une cellule complète. Gedoelst a appuyé cette opinion sur des observations précises et montré que le segment interannulaire comprend : une membrane, la gaine de Schwann ; un noyau, le noyau de celle-ci, entouré d'une faible quantité de protoplasma non différencié ; enfin un réticulum plastinien, le réseau de Ewald et Kühne, renfermant dans ses mailles un enchylème. Chaque cellule ainsi constituée est séparée de sa voisine par une véritable « plaque cellulaire » que traverse le cylindre-axe. On pourrait comparer l'ensemble de ces cellules disposées bout à bout le long d'un cylindre-axe aux cellules d'un mycélium de champignon ou d'une algue filamenteuse. Le segment interannulaire de la fibre nerveuse possède donc l'organisation caractéristique de toutes les cellules tant animales que végétales (Gedoelst).

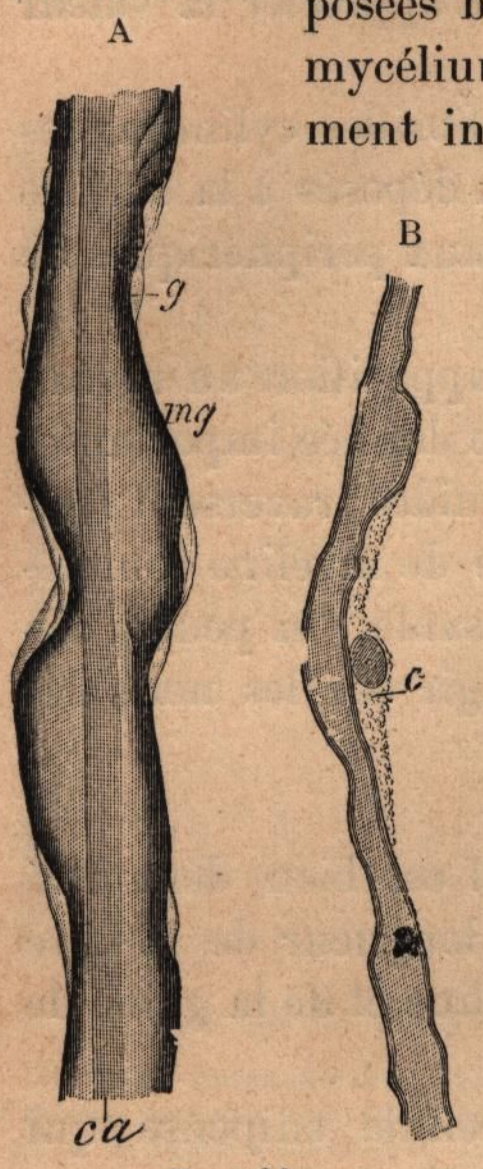

Fig. 61.
(D'après Ranvier.)
Tubes nerveux des cordons antérieurs de la moelle épinière du chien : *mg*, gaine de myéline ; *g*, enveloppe périphérique ; *c*, noyau et protoplasma que l'on observe à la surface de quelques rares tubes nerveux.

Quoique cette théorie soit encore passible d'objections, c'est celle que nous accepterons, car elle nous paraît le mieux s'harmoniser avec les faits.

Relativement à la signification fonctionnelle de la gaine de myéline on est réduit à des hypothèses. On dit volontiers qu'elle joue le rôle d'un appareil protecteur, qu'elle a pour but d'isoler la transmission nerveuse, mais il suffit de faire remarquer qu'une multitude de nerfs ne possèdent ni cette gaine ni quelque autre enveloppe qui pourrait la remplacer et cependant l'indépendance de ces nerfs au point de vue de la conduction paraît n'en pas moins exister. Est-elle plutôt destinée à protéger le cylindre-axe contre l'action des milieux ambiants ? Assure-t-elle à ce cylindre-axe l'apport de matériaux nutritifs spéciaux en régularisant les échanges qui ne peuvent se faire qu'à certains endroits ? Ce sont là des questions qui, dans l'état actuel de la science, restent sans réponse.

Fibres des centres. — Les fibres de la substance blanche des centres nerveux et celles du nerf optique ne possèdent pas de gaine de Schwann. A la surface de la gaine de myéline il existerait seulement une mince couche protoplasmique renfermant de distance en distance un noyau (fig. 60). Il n'est pas prouvé cependant que cette couche protoplasmique soit continue. En tout cas le noyau est bien l'homologue du noyau de la gaine de Schwann. Un autre caractère distinctif entre ces fibres et celles des nerfs périphériques serait qu'elles ne présentent pas d'étranglements annulaires. Cependant, à l'aide du nitrate d'argent, on a pu mettre en évidence (Tourneux et Legoff), sur le trajet des tubes nerveux, des anneaux transversaux noirâtres semblables à ceux qu'on produit, dans les mêmes circonstances, au niveau des étranglements des tubes nerveux périphériques. Schiefferdecker a réussi également à obtenir sur les tubes nerveux médullaires la production de croix latines (fig. 58, B). Malgré ces observations

l'existence d'étranglements annulaires sur les fibres centrales est mise en doute par Kœlliker.

Rapports des fibres nerveuses avec les cellules nerveuses. — Nous nous sommes déjà, à propos de la destinée du prolongement cylindraxile et des prolongements protoplasmiques (voy. p. 67), étendu sur cette question. Elle peut se résumer en quelques mots.

Il est prouvé, d'une façon générale, que la fibre nerveuse, par son cylindre-axe, est le prolongement direct d'une cellule nerveuse. Il s'agit de savoir si toutes les fibres nerveuses sont dans ce cas ou bien au contraire s'il en est qui ont une autre origine. Gerlach admettait que des fibres nerveuses dérivaient du réseau protoplasmique et pensait que ces fibres étaient sensitives. Golgi au contraire fait naître ces fibres aux dépens du réseau nerveux diffus, à la formation duquel elles prennent part, par convergence et groupement en un faisceau de fibrilles de ce réseau. Tous deux par conséquent reconnaissent qu'à côté des fibres émanées directement des cellules il y en a d'autres qui n'en proviennent qu'indirectement. Aujourd'hui la majorité des histologistes n'admettent pas ce second mode d'origine. Toute fibre nerveuse, c'est-à-dire tout cylindre-axe, fait suite à un prolongement de cellule, que ce prolongement soit cylindraxile ou protoplasmique (Dogiel). Les fibrilles que Golgi a décrites comme donnant naissance à des fibres doivent être interprétées autrement : ce sont des *terminaisons* de fibres.

Les fibres nerveuses en effet affectent avec les cellules nerveuses des relations non seulement à leur origine, relations à ce moment tout à fait étroites, mais encore à leur terminaison. Nous en parlerons dans le paragraphe suivant.

Terminaison des fibres nerveuses. — La description des terminaisons nerveuses doit être faite à propos de chaque tissu et de chaque organe; aussi voulons-nous donner simplement ici un aperçu d'ensemble sur leur manière d'être.

Il n'y a pas encore bien longtemps on distinguait deux grandes catégories de terminaisons : 1° les terminaisons par des extrémités libres; 2° les terminaisons dans les cellules spéciales. Actuellement on tend de plus en plus, depuis l'emploi des méthodes de Golgi et d'Ehrlich, à admettre qu'il n'existe absolument que des terminaisons libres. Quand une fibre nerveuse se continue à la périphérie avec une cellule, ce n'est pas parce qu'elle s'y termine, mais c'est parce qu'elle y prend naissance. Il n'y a donc pas là un mode de terminaison, mais une origine aux dépens d'une véritable cellule nerveuse.

Pour les fibres motrices nous savons qu'elles émanent de cellules de la substance grise de l'axe cérébro-rachidien ou de cellules ganglionnaires du sympathique. Les fibres qui ne quittent à aucun moment les centres proviennent toutes, cela va sans dire, de cellules situées dans toute l'étendue de ceux-ci. Les unes et les autres se ramifient pendant leur trajet, chacune des branches se résolvant en fin de compte en fibrilles terminales qui entrent en relation soit avec les éléments contractiles soit avec d'autres cellules nerveuses. Mais ces relations ne sont que des relations de contiguïté. La fibrille motrice vient se mettre au contact, souvent par une sorte de bouton terminal, avec la substance contractile; la fibrille centrale au contact du protoplasma d'une cellule ner-

veuse. On a constaté par exemple en divers endroits des centres nerveux (lobe olfactif, écorce cérébelleuse.... etc.), des terminaisons affectant la forme d'une sorte de houppe qui s'étale sur une cellule nerveuse en l'entourant de toutes parts d'un lacis serré de fibrilles délicates. Du reste on admet qu'il peut ne pas y avoir contact, à proprement parler, et qu'alors la transmission de l'excitation nerveuse se fait par l'intermédiaire d'une substance interstitielle diffuse (His).

Les fibres sensitives dérivent, ainsi que l'embryologie nous l'a appris, ou bien des cellules des ganglions spinaux ou bien des cellules qui sont restées à la surface de l'organisme, logées dans un revêtement épithélial, ou bien enfin de cellules plus ou moins profondément situées et dont les relations avec la surface se sont maintenues grâce à des prolongements qui les relient à cette surface. Le second cas est le plus simple : la cellule sensorielle superficielle donne *naissance* à une fibre qui a sa *terminaison* plus loin, dans un ganglion ou dans les centres. C'est aussi, à ce qu'il semble, peut-être le plus rare, car des fibres que l'on croyait autrefois se continuer avec des cellules d'un épithélium sensoriel, paraissent en réalité se terminer seulement à leur contact par des extrémités libres (cellules gustatives, cellules auditives, cellules tactiles). S'il en est ainsi, des fibres sensitives se *terminent à la périphérie*. Toutefois si l'on tient compte du sens de la transmission nerveuse, si l'on considère que la cellule (ganglionnaire ou spinale) est le centre physiologique de la fibre, on arrive à reconnaître qu'à proprement parler il ne s'agit pas d'une terminaison mais bien d'une origine. Ce n'est une terminaison qu'au point de vue génétique. Il faut chercher la terminaison physiologique véritable, génétique aussi celle-ci, à l'extrémité de la fibre dite centrale qui va se ramifier soit dans un ganglion soit dans la substance grise à proximité des cellules des noyaux désignés à tort sous le nom de noyaux d'origine et qui sont réellement, pour les nerfs sensitifs, des lieux de terminaison.

§ III. — ÉLÉMENTS DE SOUTIEN

Sous cette dénomination dont le sens est purement physiologique, nous comprenons à la fois les éléments d'origine ectodermique qui, dans les centres nerveux, sont associés aux cellules et aux fibres nerveuses pour leur constituer une charpente, et les éléments conjonctifs des nerfs périphériques et des ganglions. On remarquera que la gaine de myéline et la gaine de Schwann font partie, en somme, du système de soutien, mais leurs relations si étroites et si caractéristiques avec les éléments nerveux nous autorisaient à les étudier en même temps que ceux-ci.

A. — ÉLÉMENTS DE SOUTIEN DES CENTRES NERVEUX

Le tissu de soutien des centres nerveux est connu depuis Virchow sous le nom de *névroglie*. Son origine et ses caractères anatomiques ont fait l'objet de nombreuses discussions et aujourd'hui seulement l'accord s'est établi à peu près unanimement sur les points principaux. Nous envisagerons ici uniquement les éléments de ce tissu en les considérant soit isolément soit dans leurs connexions avec les éléments voisins. L'étude de leur répartition sera faite à propos des diverses régions des centres.

Les éléments de la névroglie sont représentés par des cellules de forme généralement étoilée, munies de prolongements nombreux et richement ramifiés. On les rencontre dans toute l'étendue de la substance blanche et de la substance grise de même que dans la rétine qui est, on le sait, un dérivé des vésicules cérébrales. Ces éléments peuvent être partagés en deux catégories : 1° les cellules épendymaires, 2° les cellules de Deiters.

La plupart d'entre eux, sinon tous, dérivent de l'épithélium de la plaque médullaire, ou mieux des spongioblastes de His, et sont les homologues des éléments de soutien des organes sensoriels (auditif, gustatif et olfactif).

1° Cellules épendymaires. — Les cellules épendymaires (fig. 62 et 63), comme leur nom l'indique, tapissent les cavités du tube encéphalo-médullaire, formant une seule couche qui a tous les caractères d'un épithélium cylindrique à cils vibratiles. Par son extrémité profonde, chaque cellule émet un prolongement qui s'enfonce radiairement dans la profondeur. La méthode de Golgi a montré que ce prolongement, au moins chez les embryons et les animaux jeunes, traversait toute l'épaisseur de la paroi médullaire ou cérébrale et se terminait à la surface de celle-ci sous la pie-mère, soit par une espèce d'extrémité en crochet (Retzius), soit par un épaississement conique. Pendant son trajet chaque prolongement émet de petites branches latérales variqueuses, surtout abondantes dans la substance grise. Jamais il ne s'anastomose avec les prolongements des cellules voisines.

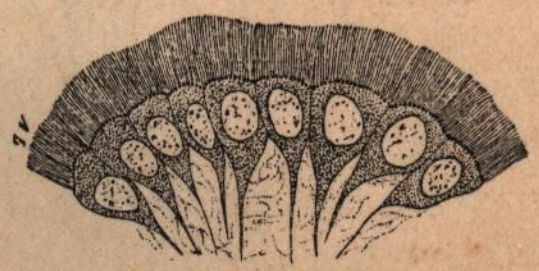

Fig. 62.
(D'après Schiefferdecker et Kossel.)
Épithélium de revêtement du ventricule latéral du chat.

Fig. 63. — Cellules épendymaires de la moelle d'un embryon humain de 23 cm. (d'après v. Lenhossek), méthode de Golgi.

CE. Cavité ventriculaire. — *P*. Prolongements périphériques des cellules épithéliales. — Les cils vibratiles sont agglutinés en un bâtonnet plus ou moins onduleux.

Au niveau de la moelle épinière et dans les régions qui correspondent aux sillons longitudinaux antérieur et postérieur, les cellules épendymaires présentent des dispositions particulières, résultant de ce qu'elles sont serrées les unes contre les autres.

Cellules de Deiters. (fig. 64). — Appelées encore « cellules-araignées » (Jastrowitz), ou « cellules en pinceau » (Boll). Ces cellules sont disséminées dans toute l'étendue des centres nerveux. On les a réparties en deux groupes qui diffèrent par leur situation : le premier groupe comprend des *cellules superficielles*, logées tout à fait à la périphérie soit de la moelle, soit du cerveau (et cervelet) et en rapport par des prolongements radiés avec la pie-mère. Le second groupe comprend des *cellules profondes*, lesquelles n'ont pas de relations avec la surface et envoient leurs prolongements dans toutes les directions.

Les cellules superficielles, comme les cellules profondes, n'ont donc aucune connexion avec le canal central. R. Cajal et v. Lenhossék les considèrent comme des cellules épendymaires déplacées et privées secondairement de toute relation avec la surface épendymaire, mais tandis que R. Cajal pense que c'est le cas pour toutes, Lenhossék et Kœlliker sont d'avis que seulement celles qui se forment dans les premiers stades du développement ont cette origine. Celles qui

naîtraient plus tard proviendraient des cellules de la couche germinale de l'ébauche médullaire.

Les cellules de Deiters possèdent un corps cellulaire relativement petit et un noyau assez volumineux. Elles émettent des prolongements fibrillaires parfois extrêmement nombreux. C'est là l'opinion la plus généralement répandue, mais certains auteurs décrivent tout autrement les relations des cellules et des fibrilles. D'après Ranvier les fibrilles de la névroglie ne partent pas des cellules, mais ne font que les traverser (fig. 65). « Elles passent à côté du noyau et sont plongées dans le protoplasma qui l'entoure. Lorsqu'elles émergent de la cellule, le protoplasma les accompagne encore sur une certaine longueur et souvent en unit deux ou trois qui se séparent ensuite (Ranvier). »

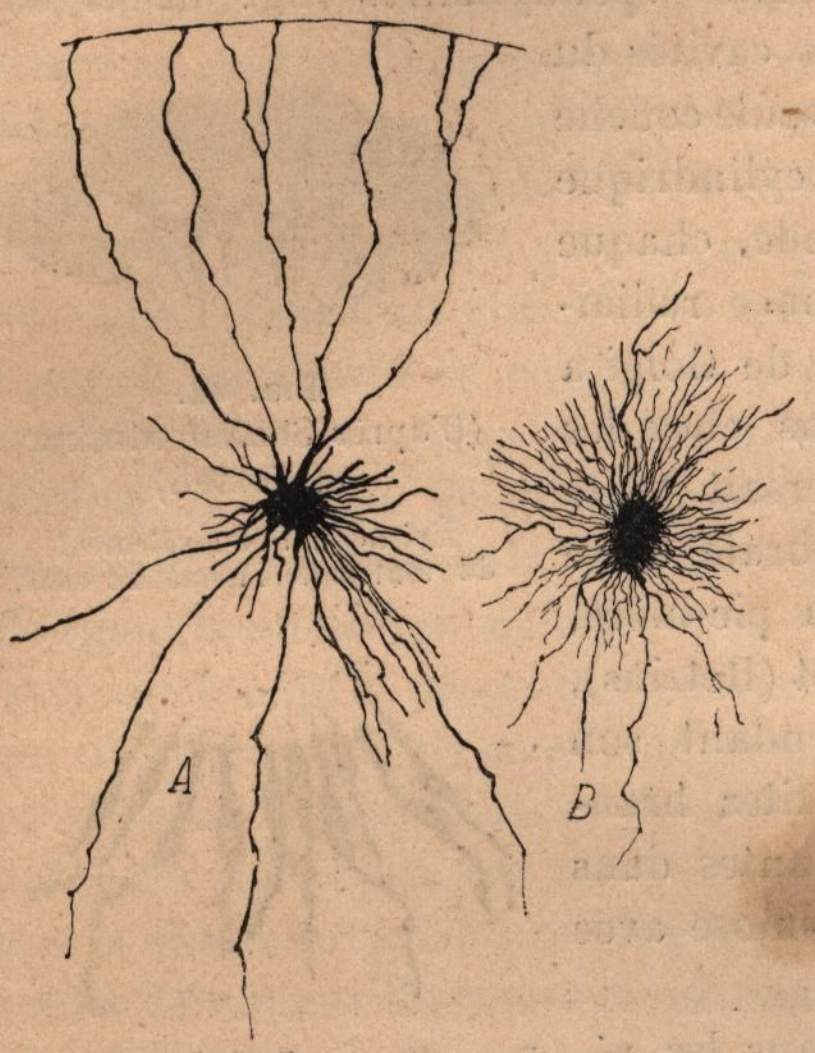

Fig. 64. — Cellules de la névroglie (méthode de Golgi) de la moelle d'un embryon humain de 30 cm.

A. Cellule superficielle. — *B.* Cellule de la substance grise.

Les cellules névrogliques seraient donc simplement en contact avec les fibrilles. Il paraît probable cependant que cette absence de connexions entre cellules et fibrilles est secondaire et que, originellement, celles-ci ne sont que des prolongements cellulaires. Plus tard ces prolongements, subissant une différenciation particulière, tendent à s'individualiser de plus en plus. En même temps la cellule s'atrophie peut-être, en tout cas perd de plus en plus de son importance par rapport aux fibrilles et ne semble plus avoir avec elles que des rapports de voisinage.

Quoi qu'il en soit, les cellules de Deiters sont logées entre les cellules nerveuses et dans les interstices des fibres (fig. 65). Leurs prolongements se répandent de toutes parts et s'entrelacent de façon à former un feutrage délicat. Elles affectent avec les vaisseaux des relations étroites, les accompagnent en leur constituant des sortes de gaines. Il paraît même établi qu'elles entrent en contact avec les capillaires et jouent ainsi un rôle dans le transport et la dissémination des liquides nutritifs (fig. 66).

B. — ÉLÉMENTS DE SOUTIEN DES NERFS PÉRIPHÉRIQUES ET DES GANGLIONS NERVEUX

Nerfs périphériques cérébro-spinaux. — Les éléments de soutien des nerfs et des ganglions sont tous d'origine et de nature conjonctives.

Dans les nerfs les fibres nerveuses (fig. 67) sont groupées en faisceaux (*faisceaux secondaires* de W. Krause) dont le nombre varie selon la taille du tronc nerveux. Ces faisceaux, orientés dans la direction même du nerf, s'envoient de distance en distance des anastomoses qui s'échappent à angle aigu et vont

rejoindre plus ou moins loin un faisceau voisin. Il s'ensuit qu'un nerf ne résulte pas du groupement de faisceaux parallèles et indépendants mais représente plutôt une formation plexiforme (W. Krause).

Chaque faisceau nerveux secondaire est entouré directement par un système de lamelles concentriques (fig. 67, *Gp*), le *périnèvre* ou *gaine lamelleuse* (Ranvier).

Les lamelles de la gaine lamelleuse sont plus ou moins abondantes suivant les nerfs. « Les nerfs les plus fins (il en est qui, au voisinage de leurs termi-

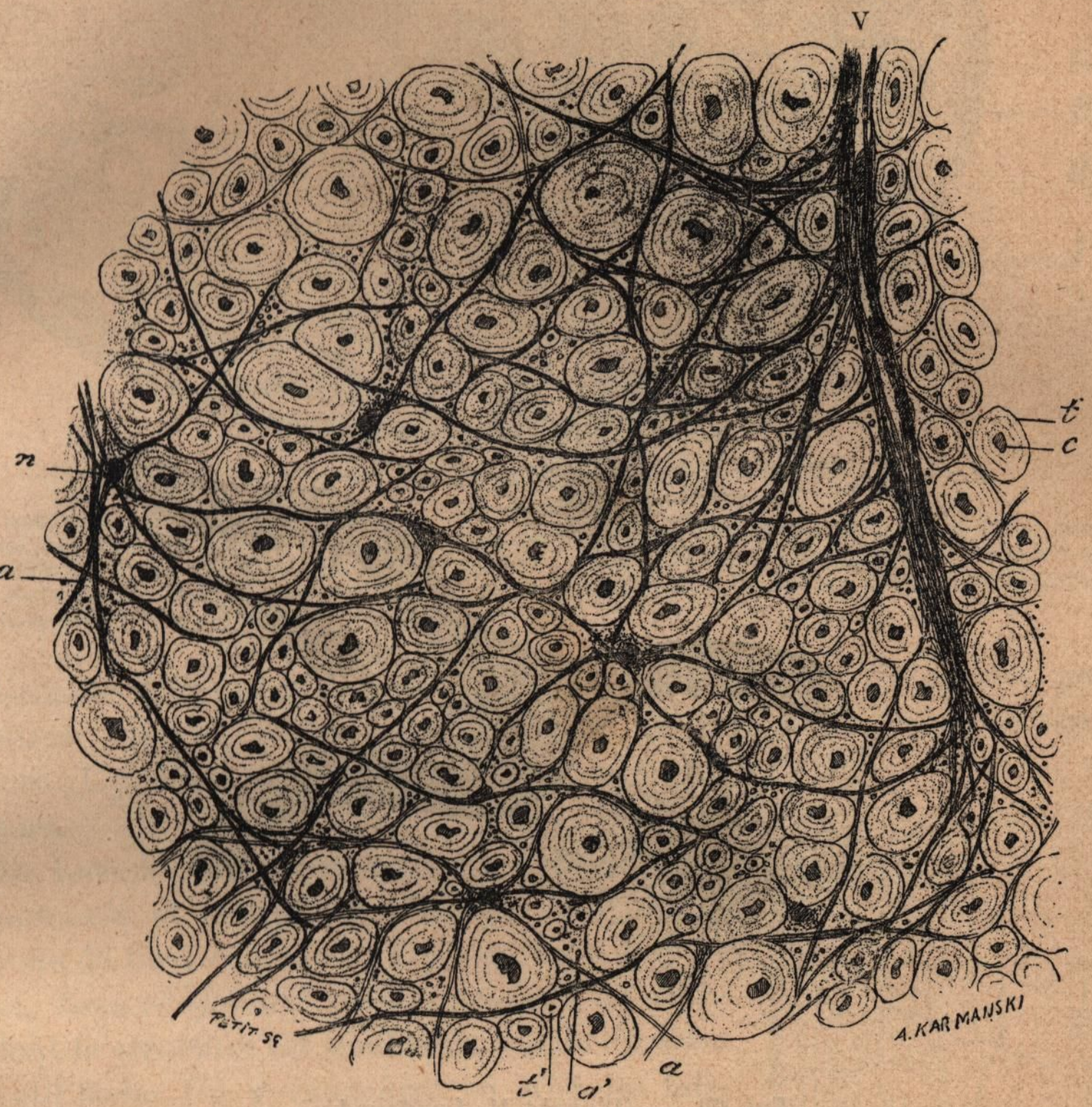

Fig. 65. — (D'après Ranvier.)

Coupe transversale d'un cordon antérieur de la moelle épinière du bœuf. — *a*, fibres de la névroglie ; *t*, tubes nerveux coupés transversalement ; *c*, cylindre-axe ; *t*, tube nerveux de petit diamètre ; V, vaisseau sanguin entouré d'un manchon de névroglie.

naisons périphériques, sont réduits à un seul tube nerveux) possèdent une gaine lamelleuse extrêmement simple constituée par une membrane connective enroulée en forme de tube (*gaine de Henle*). Sur les faisceaux nerveux d'un diamètre notable, cette gaine est formée par plusieurs lames superposées. Enfin sur les plus gros faisceaux nerveux et même quelquefois sur de petits nerfs situés superficiellement ou dans des régions qui sont soumises à des frottements ou à des pressions (la main, les doigts, la plante du pied), cette gaine acquiert une épaisseur considérable, et se montre composée d'un grand nombre de couches concentriques » (Ranvier).

Quel que soit d'ailleurs le nombre des lamelles, leur structure est toujours

essentiellement la même. Des faisceaux conjonctifs aplatis placés les uns à côté des autres ou entre-croisés, mélangés à des éléments élastiques, se groupent de façon à former une membrane d'épaisseur variable, souvent percée de trous. Sur chacune de ses faces, ou seulement sur une seule, cette membrane est revêtue d'une couche continue de cellules plates. La gaine lamelleuse des dernières ramifications nerveuses est même réduite à cette simple couche endothéliale (gaine de Henle) (fig. 68). L'existence d'éléments élastiques (grains, fibres ou plaques) dans la gaine lamelleuse rend compte de l'aspect moiré particulier

Fig. 66. — (D'après M. Lavdowsky.)

Cellules névrogliques de la moelle épinière du chat en connexion par leurs prolongements avec des vaisseaux capillaires.

que prennent les faisceaux nerveux frais quand on les isole. La rétraction de ces éléments plisse délicatement la gaine dans le sens transversal et produit ces stries faciles à constater à la lumière réfléchie.

Ajoutons enfin que les diverses lamelles ne sont pas indépendantes mais s'unissent les unes avec les autres par des feuillets irrégulièrement disposés et recouverts, eux aussi, d'un endothélium (système de tentes de Ranvier).

Le tissu conjonctif pénètre à l'intérieur des faisceaux nerveux où il prend le nom d'*endonèvre* (Key et Retzius) ou de *tissu conjonctif intrafasciculaire*. Il est disposé : soit sous forme de lames qui partent des couches les plus internes de la gaine lamelleuse et décomposent le faisceau secondaire en une quantité plus ou moins considérable de *faisceaux primaires* (W. Krause); soit sous

forme de fibrilles distinctes et de cellules connectives qui s'insinuent dans les

FIG. 67. — (D'après Key et Retzius, emprunté à Schwalbe.)

Coupe transversale du sciatique de l'homme.
La partie inférieure gauche de la figure a été laissée inachevée. On reconnaît les faisceaux de fibres nerveuses (*Fn*) entourés de leur périnèvre ou gaine lamelleuse, *gp*. Le tissu conjonctif péri-fasciculaire ou épinèvre, *Ep*, renferme de la graisse, *Gr*. A l'intérieur des faisceaux de fibres nerveuses les travées anastomosées représentent le *tissu conjonctif intra-fasciculaire* ou endonèvre, *Ed*.

interstices des fibres nerveuses auxquelles elles constituent des gaines, *gaines fibrillaires*, souvent incomplètes et situées en dehors de la membrane de Schwann. L'endonèvre ne renferme pas de fibres élastiques.

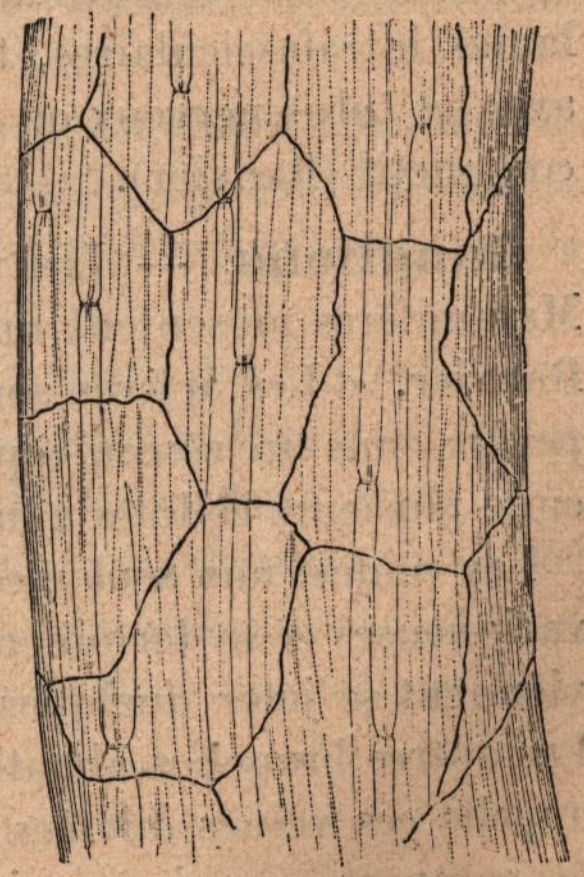

FIG. 68. — (D'après Ranvier.)

Nerf thoracique de la souris, formé par un seul faisceau nerveux, imprégné d'argent. Endothélium de la gaine de Henle.

Enfin tous les faisceaux nerveux (secondaires) sont entourés et réunis ensemble par une masse commune de tissu conjonctif, l'*épinèvre* de Key et Retzius, *tissu conjonctif périfasciculaire* de Ranvier, dont la structure est semblable à celle du tissu conjonctif lâche. On y rencontre en effet des faisceaux connectifs de diamètre variable orientés dans le sens longitudinal, des fibres élastiques agencées en réseau, des cellules conjonctives plates et munies de prolongements, enfin des cellules adipeuses disséminées ou groupées en amas plus ou moins abondants. Il est à remarquer que le tissu périfasciculaire dans les points les plus voisins des faisceaux nerveux prend peu à peu la forme de lames. « Seulement ces lames, au lieu d'être minces et constituées par un treillis de fibres fines comme celles de la gaine lamelleuse, ne sont, comparativement à ces dernières, que des nattes grossières » (Ranvier).

Ganglions spinaux. — Les ganglions spinaux sont entourés par une capsule conjonctive continue avec la gaine piale des racines postérieures et d'où

partent des cloisons qui s'enfoncent dans l'intérieur du ganglion pour y délimiter des loges incomplètes où sont placées les cellules. Capsule et cloisons sont d'épaisseur variable suivant les espèces animales.

Nerfs et ganglions sympathiques. — « Les cordons sympathiques, leurs branches périphériques, leurs rameaux communicants, ont tous une gaine lamelleuse. Cette gaine s'étale et se poursuit à la surface des ganglions sympathiques, qui se trouvent ainsi munis d'une gaine lamelleuse, exactement comme les faisceaux nerveux qui en émanent. Le tissu conjonctif intrafasciculaire des cordons sympathiques ne diffère pas de celui des nerfs cérébro-spinaux. Dans les ganglions on observe des cloisons connectives résistantes qui donnent à la charpente du ganglion une très grande solidité et en rendent la dissociation difficile » (Ranvier).

§ IV. — VAISSEAUX SANGUINS

Nerfs périphériques et nerfs sympathiques. — Les nerfs les plus fins ne possèdent pas de vaisseaux propres, mais les faisceaux isolés, ou groupés en nerfs plus volumineux, renferment des artères, des veines et des capillaires. Ces vaisseaux forment un *système intrafasciculaire*, c'est-à-dire compris dans l'intérieur même du faisceau nerveux en dedans de la gaine lamelleuse, et un *système périfasciculaire*, bien entendu dans les nerfs composés de plusieurs faisceaux. Les branches qui viennent constituer le système intrafasciculaire traversent la gaine lamelleuse (ou en sortent). Toutes affectent une direction générale longitudinale, elles courent soit entre les tubes nerveux, soit entre les faisceaux et s'envoient des anastomoses transversales ou obliques. Les artérioles et les veinules du système intrafasciculaire sont comprises dans des lames intrafasciculaires, tandis que les vaisseaux capillaires sont en rapport avec les tubes nerveux ou en sont seulement séparés par quelques fibres de tissu conjonctif (Ranvier).

Ganglions. — Les vaisseaux sanguins des ganglions sympathiques des Mammifères présentent une disposition très intéressante mise en lumière par Ranvier. « Les artères sont petites, se divisent, se subdivisent et viennent se perdre dans un réseau capillaire dont les mailles, assez larges, renferment chacune plusieurs cellules ganglionnaires. »

Les veines, non seulement sont très volumineuses, mais elles sont tortueuses, variqueuses et se terminent le plus souvent par des culs-de-sac, dans lesquels viennent se jeter quelques-unes des branches efférentes du réseau capillaire. Les autres branches aboutissent à d'autres points du plexus veineux. Ranvier appelle ces veines dilatées « *sinus veineux des ganglions sympathiques* » et les compare aux sinus veineux de la dure-mère et aux plexus veineux rachidiens.

Dans les ganglions spinaux les mailles du réseau capillaire sont petites et ne circonscrivent qu'une seule cellule ganglionnaire. Les veines ne présentent rien de particulier, sauf chez certains animaux (Amphibiens).

Centres nerveux. — Nous n'avons qu'un mot à dire des vaisseaux des centres nerveux. Leurs dispositions diffèrent dans la substance blanche et dans

la substance grise. D'une façon générale, dans la substance blanche les réseaux capillaires forment des mailles allongées dans le sens des faisceaux de fibres, tandis que dans la substance grise ces mailles sont beaucoup plus étroites et de dimensions à peu près égales dans tous les sens. La substance grise est infiniment plus vasculaire que la substance blanche, et cela se conçoit aisément puisque c'est dans son épaisseur que se trouvent les cellules, éléments actifs. Les échanges nutritifs doivent s'y faire beaucoup plus énergiquement qu'au niveau des conducteurs nerveux.

§ V. — VAISSEAUX LYMPHATIQUES.

Il n'y a pas dans toute l'étendue du système nerveux de vaisseaux lymphatiques à proprement parler. Il n'y a que des espaces virtuels, des interstices qu'on peut mettre en évidence par divers procédés d'injection et qui représentent les voies de circulation habituelles des liquides nourriciers. Ces espaces, espaces ou fentes lymphatiques, communiquent sans doute avec de véritables vaisseaux lymphatiques. Ranvier a démontré le fait pour les nerfs périphériques. Cependant certains auteurs (Key et Retzius) considèrent le système des espaces lymphatiques des nerfs périphériques comme étant complètement clos et seulement en communication avec les espaces séreux du système nerveux central, espaces sous-dural et sous-arachnoïdien.

Dans les nerfs périphériques les fentes lymphatiques sont comprises dans le tissu conjonctif intrafasciculaire entre les fibres nerveuses qu'elles entourent complètement, puis entre les lamelles de la gaine lamelleuse. De là elles communiqueraient avec les interstices ou les mailles du tissu conjonctif périfasciculaire dans lesquelles prendraient alors naissance les vaisseaux lymphatiques du nerf.

Les échanges nutritifs entre ces espaces et les fibres nerveuses elles-mêmes se font au travers des étranglements annulaires, les liquides pouvant peut-être circuler autour du cylindre-axe dans un *espace péri-axial* qui le sépare de la gaine de myéline.

Dans les ganglions et dans les centres nerveux on a décrit des *espaces lymphatiques péri-cellulaires* qui se prolongeraient même tout autour des prolongements de la cellule (Obersteiner, Rossbach et Sehrwald, Friedmann, Paladino). Les voies les mieux connues sont certainement celles qui accompagnent les vaisseaux, artérioles, veinules et capillaires, *espaces péri-vasculaires* (Key et Retzius, Boll, His, Schwalbe), et qui débouchent à la surface des centres dans les espaces sous-arachnoïdiens ou épi-cérébraux.

[*NICOLAS.*]

LIVRE DEUXIÈME

ENVELOPPES DES CENTRES NERVEUX OU MÉNINGES[1]

par M. CHARPY.

La masse nerveuse encéphalo-médullaire est recouverte par des enveloppes que les anciens ont appelées *méninges*, c'est-à-dire membranes, et qu'un anatomiste arabe a qualifiées du nom de *mères*, dans le sens de membranes protectrices et nourricières.

On n'a longtemps distingué que deux méninges, la méninge dure ou épaisse qui est la dure-mère, et la méninge molle ou mince qui comprenait l'arachnoïde et la pie-mère. Il en est ainsi d'ailleurs pendant un stade de la vie embryonnaire, où le tissu mésenchymateux qui entoure la capsule nerveuse est disposé sur deux couches, une externe et une interne, séparées par un espace lymphatique. Plus tard on a reconnu que la méninge molle était formée de deux feuillets de structure différente, unis entre eux par le tissu sous-arachnoïdien.

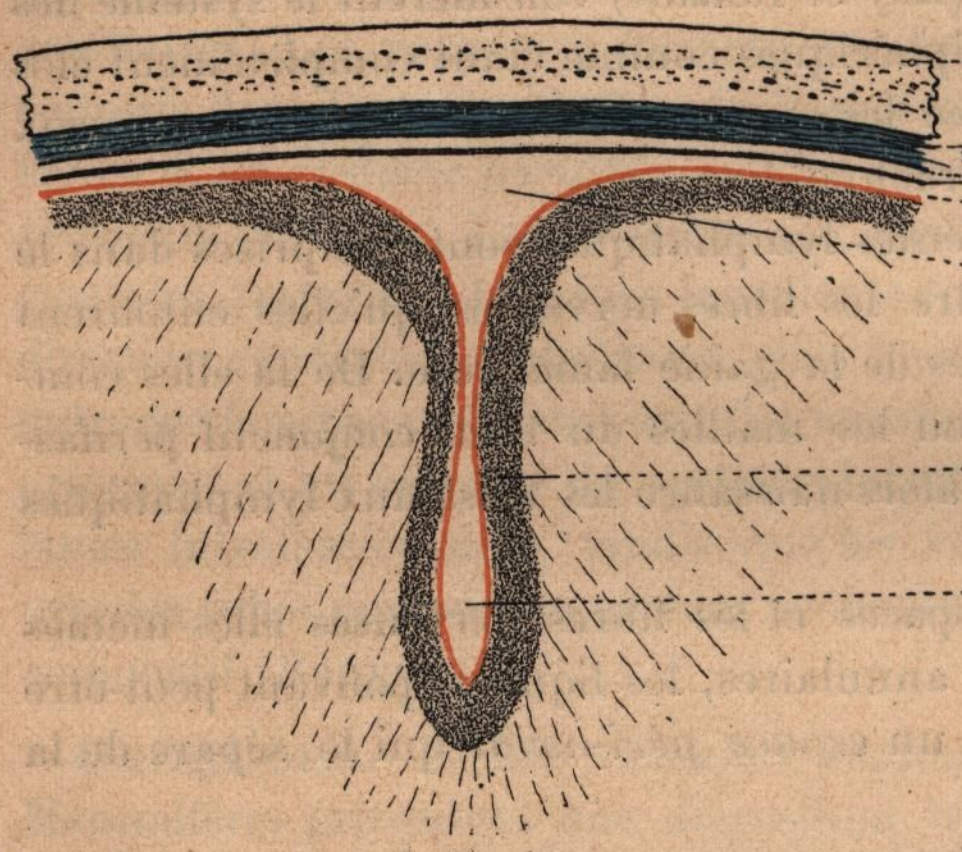

Fig. 69. — Les trois méninges. Coupe schématique passant par une scissure de l'écorce cérébrale.
La pie-mère en rouge.

Il y a donc autour de la moelle et du cerveau trois membranes ou méninges, qui sont de dehors en dedans : une membrane fibreuse, la dure-mère — une membrane séreuse, l'arachnoïde — une membrane vasculaire, la pie-mère. Entre la dure-mère et l'arachnoïde est une cavité séreuse, dite cavité arachnoïdienne ou subdurale; entre l'arachnoïde et la pie-mère se dispose un tissu aréolaire, dit tissu sous-arachnoïdien, dont les mailles communicantes constituent l'espace sous-arachnoïdien et renferment le liquide céphalo-rachidien.

« C'est grâce à ces enveloppes, auxquelles il faut ajouter la boîte osseuse

1. La disposition des méninges ne peut être bien comprise que si l'on connaît celle des centres nerveux qu'elles enveloppent. Nous engageons donc les débutants à réserver ce chapitre et à ne l'aborder qu'après avoir acquis une connaissance suffisante des formes extérieures de la moelle et du cerveau.

« crânienne et rachidienne, qu'un organe dont aucun autre n'égale la délica-
« tesse de tissu, peut rester impassible au milieu des mouvements les plus
« actifs du corps, et qu'il faut, pour lui communiquer des commotions dange-
« reuses, des chocs assez violents pour rompre les os eux-mêmes (Leuret). »

DURE-MÈRE

La dure-mère dans son ensemble reproduit la forme de la boîte crânienne et du canal rachidien; isolée, elle figure une capsule terminée par un tube. Elle a l'aspect typique du tissu fibreux strié et nacré, et ressemble à une aponévrose épaisse; c'est la pachyméninge, par opposition à la leptoméninge ou méninge mince. On la divise en dure-mère crânienne et dure-mère rachidienne.

§ I. — DURE-MÈRE CRANIENNE

La dure-mère crânienne épouse rigoureusement la forme du crâne, car elle sert de périoste à sa face interne; de là son ancien nom d'endocrâne, le périoste externe étant le péricrâne. Elle présente deux faces.

1° Sa *face externe* n'est pas lisse, mais rugueuse, hérissée de prolongements de deux espèces, les filaments vasculaires et les canaux fibreux. Les *filaments vasculaires* se voient bien sous l'eau; ils sont pleins, contiennent des vaisseaux et quelquefois des nerfs au milieu de leur tissu conjonctif et s'engagent à travers les sutures ou dans les fins pertuis de la surface osseuse, entrées des canaux de Havers. — Les *canaux fibreux* sont des prolongements tubulés qui tapissent les parois des grands trous vasculaires et nerveux, accumulés surtout à la base, tels que les trous ovale, grand rond, optique, déchiré postérieur, condylien, auditif, etc.... Au sortir de ces orifices ou conduits osseux, la dure-mère se continue d'une part avec le périoste externe du crâne, d'autre part avec la gaine externe des nerfs dont elle devient la gaine durale. En certains points, comme dans la voûte des fosses nasales, la dure-mère est prolongée par le feuillet périostique de la muqueuse; mais, dans toutes ces transitions, il y a des changements dans la structure histologique.

C'est par ces prolongements externes que la dure-mère adhère à la face interne du crâne. L'adhérence est toujours beaucoup plus forte à la base. A la voûte, elle n'est sensible que sur les lèvres de la gouttière sagittale et au niveau des sutures, tandis qu'à la base elle est générale, très accusée sur la gouttière ethmoïdale, l'arête des petites ailes du sphénoïde, le bord supérieur du rocher, la gouttière basilaire, le trou occipital. C'est qu'à la base du crâne sont accumulés les sinus et les trous de passage; ainsi les ailes du sphénoïde contiennent en arrière le sinus sphéno-pariétal, l'arête du rocher loge le sinus pétreux supérieur, les apophyses clinoïdes sont à la jonction de veines et de sinus importants, et quant aux nombreux trous de passage où la dure-mère s'enfonce et s'insère, il en est qui contiennent des nerfs particulièrement délicats qui ne pourraient s'accommoder de la moindre oscillation des membranes. Chez l'enfant, les adhérences de la voûte sont beaucoup plus nombreuses et plus résistantes que chez l'adulte, car la dure-mère, fonctionnant comme périoste, envoie de tout côté à la table interne de l'os des prolongements nutritifs fibro-vascu-

[CHARPY.]

laires. Chez le vieillard il est de règle que la voûte adhère plus ou moins, quelquefois au point de rendre impossible l'ablation de la calotte crânienne; cette adhérence anormale est due à des tractus fibreux denses, qui pénètrent dans les lacunes osseuses, surtout au voisinage des lacs et des sinus, et sont une expression de la sclérose sénile; les granulations de Pacchioni, quand elles sont

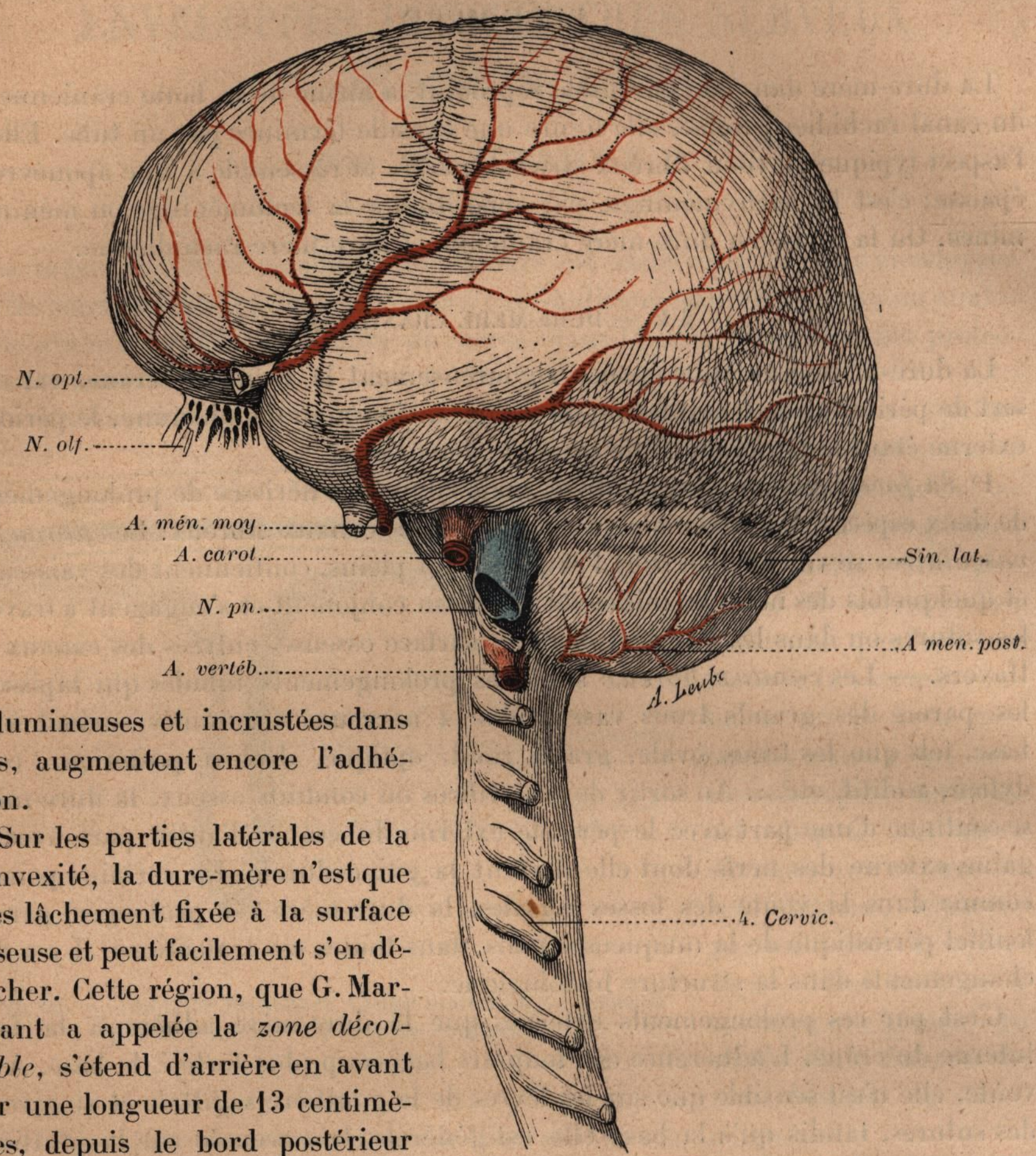

Fig. 70. — Le sac dural (figure imitée d'Hirschfeld).
La veine jugulaire interne en bleu.

volumineuses et incrustées dans l'os, augmentent encore l'adhésion.

Sur les parties latérales de la convexité, la dure-mère n'est que très lâchement fixée à la surface osseuse et peut facilement s'en détacher. Cette région, que G. Marchant a appelée la *zone décollable*, s'étend d'arrière en avant sur une longueur de 13 centimètres, depuis le bord postérieur des ailes du sphénoïde jusqu'à 2 ou 3 centimètres de la protubérance occipitale; de haut en bas, sur un trajet de 12 centimètres, elle commence un peu au dehors de la faux du cerveau pour finir au-dessus de la branche horizontale du sinus latéral et de la jonction du sphénoïde avec le rocher. Le sang s'épanche à ce niveau dans les fractures du crâne, surtout dans le cas de rupture des vaisseaux méningés moyens; la quantité de cet épanchement extra-dural est de 150 grammes en moyenne.

C'est dans ces mêmes régions à faible adhérence filamenteuse qu'on a admis autrefois et redécrit plus récemment un *espace épidural*, compris entre la face

externe de la dure-mère et la face interne de la voûte crânienne. Cet espace cloisonné serait recouvert d'endothélium, comme les cavités séreuses; il communique avec les fentes lymphatiques creusées dans l'épaisseur de la dure-mère, par elles avec la cavité subdurale où il déverse normalement sa lymphe, par conséquent de l'extérieur à l'intérieur, autant qu'on en peut juger par les résultats des injections expérimentales (Michel). La plupart des anatomistes décrivent cet espace épidural, sans l'avoir contrôlé, je crois; il est bon d'ajouter que Key et Retzius n'ont pu en aucune façon en constater l'existence.

2° La *face interne* de la dure-mère, face pariétale de la séreuse arachnoïdienne, est lisse, humide, brillante, excepté vers la base de la grande faux où elle prend un aspect criblé, trabéculaire. Elle n'est pas, comme la dure-mère spinale, unie au feuillet viscéral par des ponts ligamenteux; la cavité n'est interrompue que par le passage des nerfs et des vaisseaux qui vont au cerveau ou en proviennent.

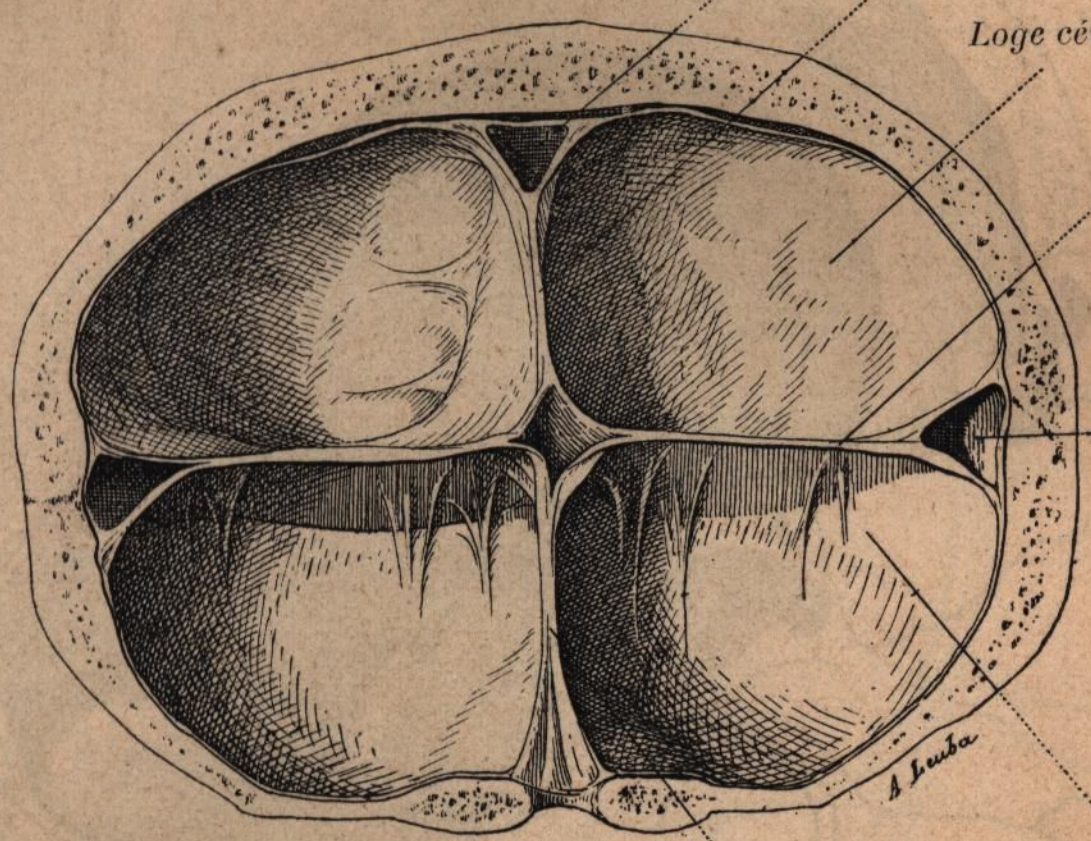

FIG. 71. — Prolongement crucial de la dure-mère.
Coupe frontale, passant par la tente du cervelet; au centre, le pressoir d'Hérophile

La dure-mère crânienne contient dans son épaisseur des cavités endothéliales. Les unes canaliculées, à section triangulaire, arrondie ou irrégulière, abondantes surtout à la base, sont les *sinus veineux*; les autres, disposées en espaces aplatis, localisées à des points restreints, sont les *lacs sanguins*.

Elle émet par sa face interne des replis de grandeurs différentes, qui cloisonnent la cavité générale et la divisent en loges secondaires. Les grands replis sont représentés par deux lames, l'une antéro-postérieure et médiane, l'autre transversale, qui se coupent à angle droit au niveau de la protubérance occipitale interne, en formant le *prolongement crucial* (processus cruciatus) ou grande croix de la dure-mère (fig. 71). La branche transversale de la croix est la tente du cervelet, la branche verticale supérieure est la faux du cerveau, la branche inférieure, la faux du cervelet. Les petits replis comprennent : la tente pituitaire, la tente des nerfs olfactifs, le sac endolymphatique et la cavité de Meckel.

1° **Faux du cerveau ou Grande faux**. — C'est une lame fibreuse tendue dans le sens sagittal, à travers la fente interhémisphérique, depuis l'apophyse crista-galli, attache antérieure, jusqu'à l'arête de la tente cérébelleuse, attache

postérieure. Cette lame est unique chez l'adulte, mais elle est originairement formée par un véritable plissement de la dure-mère dont les deux feuillets ne tardent pas à se confondre (Salvi).

La faux mérite ce nom à tous les points de vue, par sa forme et par l'épaississement de sa base et de son bord convexe. — La base, longue de 4 à 5 centimètres, située en arrière, très inclinée en arrière et en bas, s'insère perpendiculairement sur la tente du cervelet qu'elle tient tendue; elle renferme le sinus droit et reçoit en avant la veine de Galien. — La pointe ou sommet, tron-

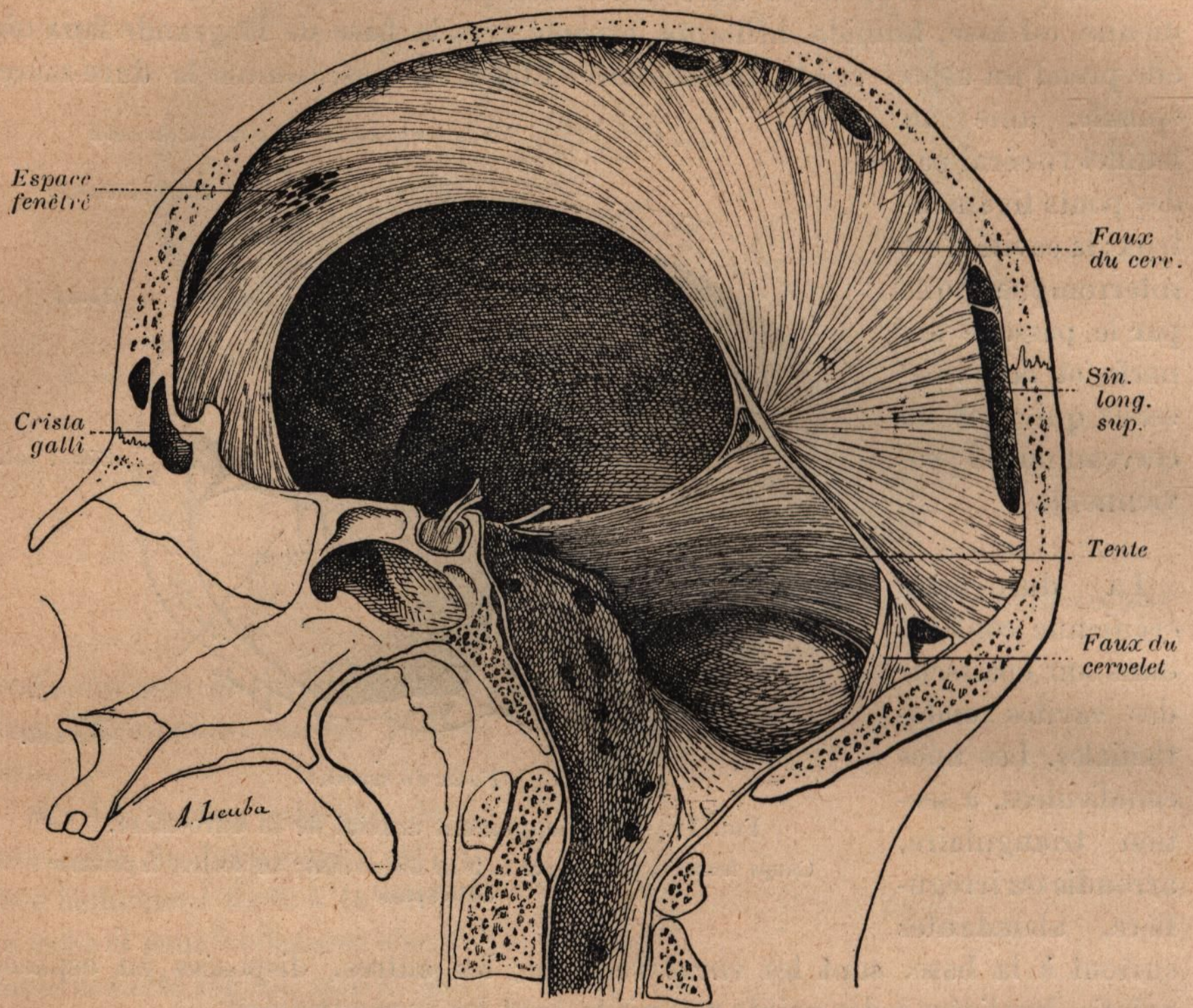

Fig. 72. — La faux du cerveau et la faux du cervelet.

Vue de côté. La faux du cervelet montre la face inférieure de sa moitié droite ; dure-mère basilaire et rachidienne.

quée, s'attache à l'apophyse crista-galli qu'elle enveloppe et en avant d'elle s'enfonce dans le trou borgne qu'elle tapisse; ce petit cul-de-sac ampullaire est l'origine du sinus longitudinal supérieur; il reçoit quelquefois, et encore chez l'enfant seulement, une veine ethmoïdo-frontale. — Le bord supérieur, convexe et large, s'étend sur la ligne médiane depuis le trou borgne jusqu'à la protubérance occipitale interne, et correspond successivement à la crête frontale, à la gouttière sagittale et à la gouttière occipitale; il contient le sinus supérieur. — Le bord inférieur, concave, mince, coupant, surtout en avant, est en rapport avec le corps calleux dont il est séparé par un espace de 2 millimètres en moyenne; il en est plus éloigné en avant, tandis qu'en arrière il le touche presque au niveau du bourrelet et de l'abouchement de la veine de Galien. Il con-

tient le sinus longitudinal inférieur ou lui envoie des tractus pour l'envelopper; à son extrémité postérieure, il se dédouble pour entourer la veine de Galien. — Les deux faces sont en rapport avec la face interne des hémisphères. Leur largeur est de 15 millimètres en avant, de 45 à 50 en arrière. Elles sont presque toujours *fenêtrées* à l'union du tiers antérieur avec le tiers postérieur; tantôt c'est une surface grillagée résultant de la raréfaction des fibres, tantôt c'est un trou complet, ovalaire, de 1 à 3 centimètres, accompagné ou non de lacunes plus petites. A travers ces vides, les faces correspondantes des hémi-

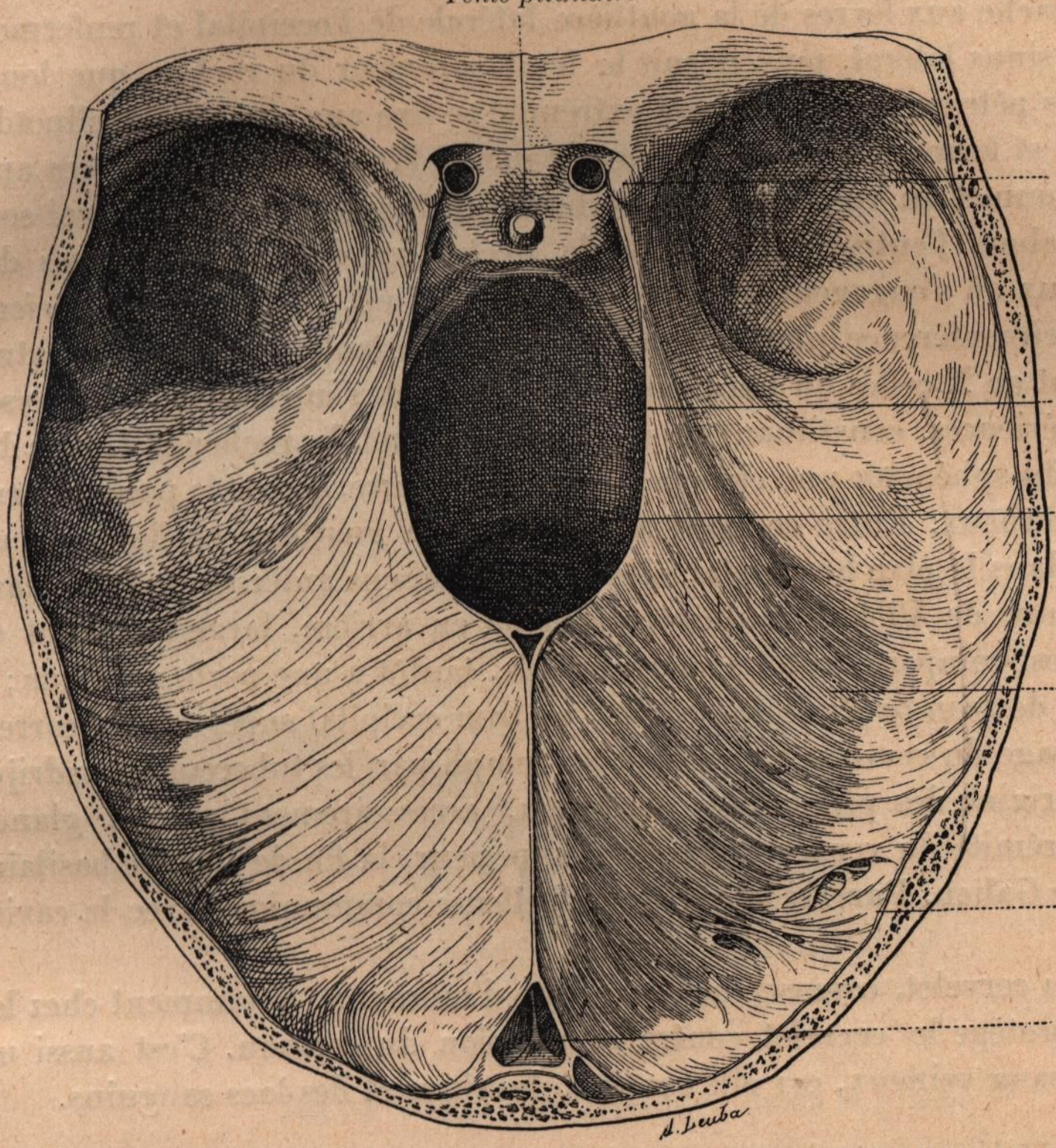

Fig. 73. — La tente du cervelet et le trou ovale de Pacchioni.

sphères sont au contact; elles peuvent même normalement contracter certaines adhérences, à plus forte raison dans les états inflammatoires.

Le rôle principal de la faux est de protéger les hémisphères dans le sens transversal, soit en limitant les déplacements latéraux, soit en empêchant la pression d'un hémisphère sur l'autre dans le décubitus sur le côté. Accessoirement elle sert à maintenir la tension de la tente du cervelet. Peut-être même contribue-t-elle à suspendre le cerveau par ses attaches avec la pie-mère qui lui est fixée en plusieurs points, sur ses bords surtout, à l'aide de prolongements filamenteux, de veines et de granulations pacchioniennes (Trolard).

2° **Tente du cervelet.** — Cette cloison transversale complète les fosses cérébrales inférieures. Elle figure un toit à deux versants, disposition qui sou-

lage le cervelet en atténuant les pressions verticales du cerveau; l'arête du toit, longue de 5 centimètres, dirigée d'avant en arrière et très inclinée dans ce sens, contient le sinus droit et reçoit l'attache de la faux du cerveau. Ces deux membranes se tendent réciproquement, la section de l'une relâche l'autre. Sur la face supérieure, légèrement convexe, de la tente reposent les lobes occipitaux; sa face inférieure se moule sur les hémisphères cérébelleux; sous l'arête du toit ou sommet de la voûte membraneuse est logé le vermis supérieur.

La tente est fortement échancrée en avant et présente dans le sens horizontal une forme semilunaire. — Le *bord postérieur* ou bord convexe, grande circonférence, s'attache aux lèvres de la gouttière latérale de l'occipital et renferme à ce niveau le sinus latéral, puis il suit le bord supérieur du rocher, que longe aussi le sinus pétreux supérieur; son extrémité se fixe aux apophyses clinoïdes postérieures, et ferme par une paroi membraneuse l'espace qui sépare ces apophyses du sommet du rocher et de son bord supérieur. Dans cette paroi sont creusés en dehors l'entrée de la cavité de Meckel, en dedans les orifices des canaux fibreux où s'engagent les nerfs moteurs de l'œil. — Le *bord antérieur* ou concave, circonférence interne ou antérieure de la tente, est libre. Ses extrémités croisent en X celles du bord postérieur et vont s'insérer aux apophyses clinoïdes antérieures, constituant ainsi entre le sommet du rocher et la base des petites ailes du sphénoïde une cloison antéro-postérieure, qui est la paroi externe du sinus caverneux. Entre ce bord antérieur et la gouttière basilaire est un orifice situé dans le plan horizontal, allongé dans le sens antéro-postérieur dans lequel il mesure de 40 à 50 millimètres, étroit en arrière, large en avant de 35 millimètres, comparé tantôt à une parabole, tantôt à une porte gothique; il porte le nom de *trou ovale de Pacchioni*, ou trou occipital supérieur. Il correspond au passage du cerveau moyen; il est rempli par les tubercules quadrijumeaux et l'origine des pédondules cérébraux, accessoirement par la glande pinéale, l'extrémité du vermis cérébelleux supérieur, la fin de l'artère basilaire et la veine de Galien. Par lui la cavité cérébelleuse communique avec la cavité cérébrale.

La tente du cervelet, osseuse chez beaucoup d'animaux, notamment chez les carnivores, protège le cervelet contre la pression du cerveau. C'est aussi un réservoir du sang veineux, car elle contient des sinus et des lacs sanguins.

3° ***Faux du cervelet.*** — La faux du cervelet ou petite faux est, comme la grande faux dont elle semble la continuation, dirigée d'arrière en avant sur la ligne médiane, depuis la protubérance occipitale interne jusqu'au trou occipital. Sa base, qui regarde en haut, se fixe à la face inférieure de la tente cérébelleuse sur une longueur de 20 à 25 millimètres; son sommet finit en se bifurquant sur les côtés du trou occipital et contient dans ses branches de division les sinus occipitaux. Le bord postérieur, convexe, est attaché à la crête occipitale interne; le bord antérieur, concave, libre, occupe l'échancrure postérieure du cervelet. Ses fonctions sont analogues à celles de la grande faux.

On a vu la faux du cervelet déjetée d'un côté, absente partiellement ou totalement, double, même triple, bifurquée en bas ou bien réunie dans ses deux branches par un repli falciforme. Plusieurs de ces anomalies sont en rapport avec la présence d'une fossette médiane sur l'occipital.

La nature et la disposition de ces grandes cloisons, faux et tente du cerveau et du cervelet, suggèrent deux remarques intéressantes. Tout d'abord nous devons les considérer comme des replis ou des émanations de la dure-mère totale, avec les deux feuillets externe et interne dont nous parlerons plus loin ; car ces cloisons sont susceptibles de s'ossifier. La faux du cerveau est osseuse complètement chez le dauphin, partiellement chez le phoque ; la tente du cervelet l'est aussi chez beaucoup d'animaux, et même chez l'homme il n'est pas rare, dans certaines conditions, telles que la sénilité, l'aliénation, de rencontrer des ossifications plus ou moins vastes de la faux du cerveau. Aussi a-t-on pu

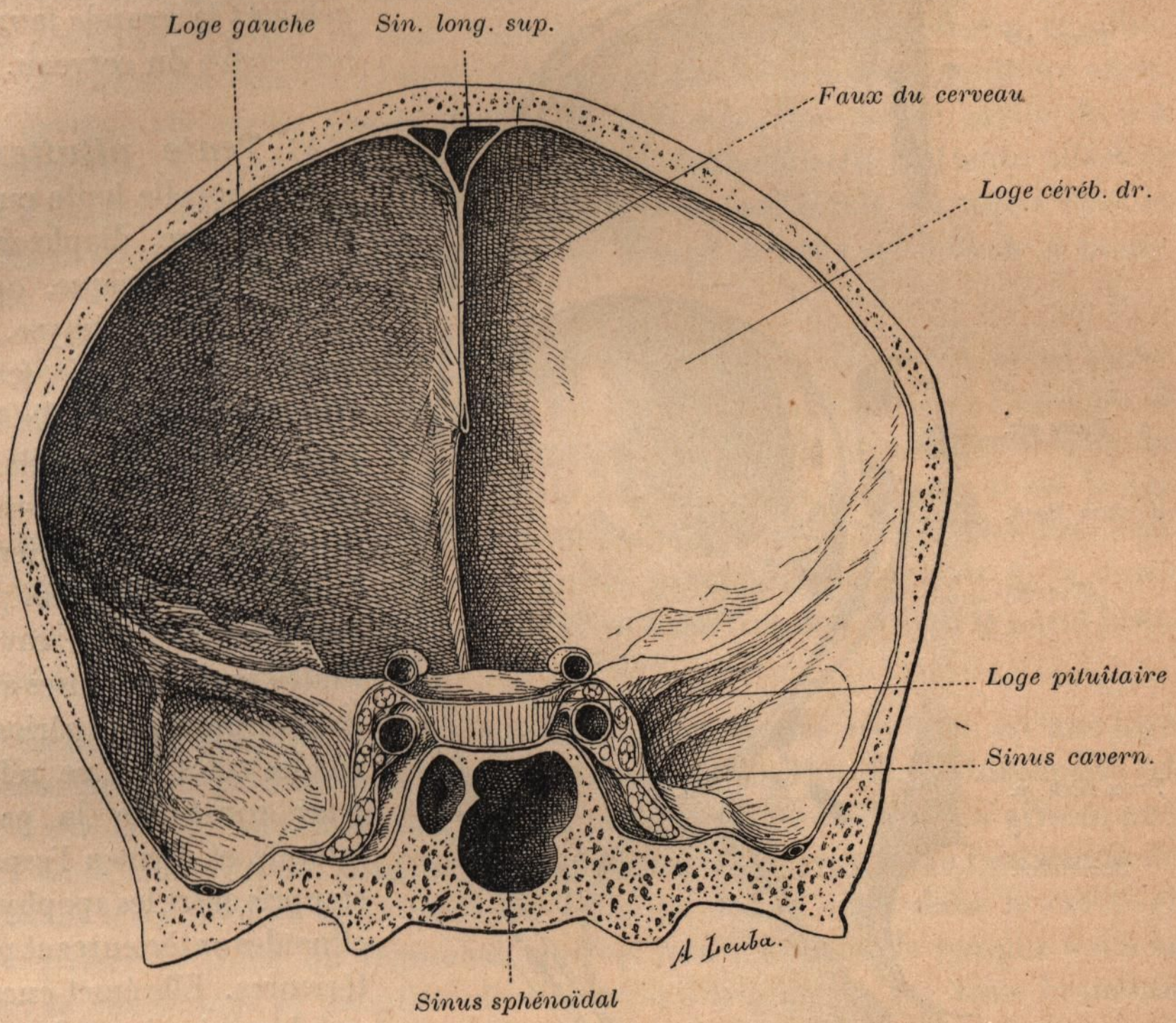

Fig. 74. — Les loges cérébrales, droite et gauche.

Vues sur une coupe frontale du crâne ; la faux du cerveau est coupée transversalement ; on voit en raccourci son attache antérieure.

dire que ces cloisons appartenaient à l'ossature crânienne. — En second lieu la grande cavité crânienne se trouve divisée en trois cavités secondaires ou loges, une inférieure ou cérébelleuse et deux supérieures ou cérébrales ; ce fait est important, comme l'a montré Niemeyer, pour l'interprétation des phénomènes des maladies en foyer, telles qu'une hémorragie, un abcès, une tumeur. La loge cérébelleuse est la mieux fermée par la gouttière basilaire, la tente du cervelet et la partie inférieure de l'occipital ; elle communique en bas avec la cavité rachidienne par le trou occipital (trou occipito-inférieur), en haut avec les loges cérébrales par le trou ovale de Pacchioni (trou occipito-supérieur). On conçoit qu'une affection évoluant dans cette loge fermée amène la compression des organes qui y sont contenus, et qu'en particulier sur le bord coupant et fibreux

du trou ovale puissent se produire un étranglement du pédicule cérébral, une compression des veines de Galien. Les loges cérébrales droite et gauche ne sont complètement indépendantes qu'en arrière, où la base de la faux les isole sur une longueur de 4 à 5 centimètres, et en avant, au point d'attache de cette même faux sur l'apophyse crista-galli ; partout ailleurs elles communiquent par-dessous la faux ou même à travers elle, dans sa portion fenêtrée; mais malgré cela la distinction des deux cavités reste encore très marquée, et ce n'est pas sans raison que les anciens anatomistes appelaient la grande faux, le *médiastin* du cerveau.

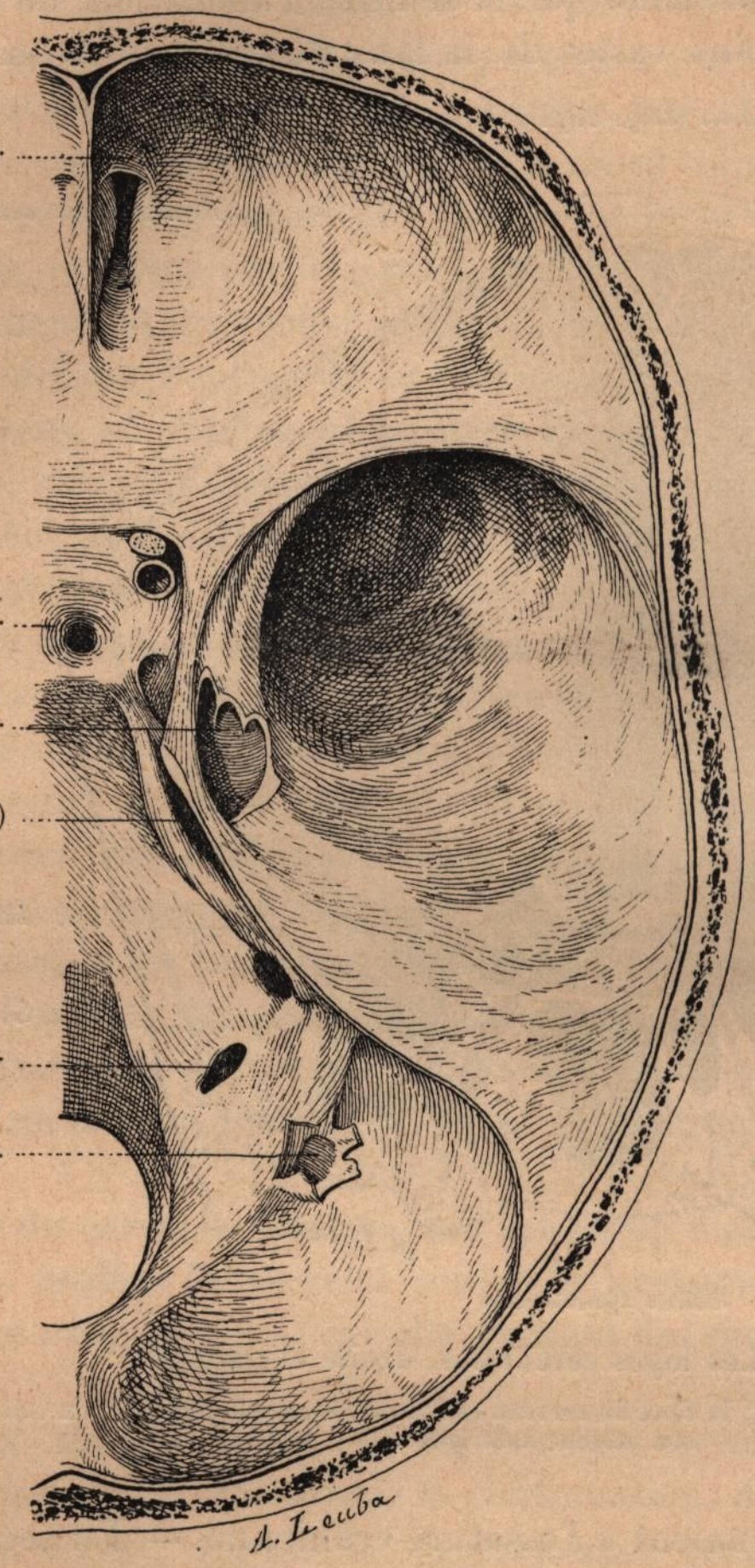

Fig. 75. — Cavités intra-durales de la base du crâne.

4° **Tente pituitaire.** — On appelle tente ou repli pituitaire, diaphragme de la selle turcique, opercule de l'hypophyse, la lame durale qui ferme comme un toit la selle turcique occupée par la glande pituitaire. La dure-mère tapisse la paroi antérieure, le plancher et la paroi postérieure de cette cavité, toutes parties osseuses auxquelles elle sert de périoste ; sur les côtés elle se relève pour constituer la paroi latérale et fermer l'espace compris entre les apophyses clinoïdes antérieures et postérieures. Elle émet encore une lame horizontale, plafond ou toit de la cavité, qui se continue sur son pourtour avec la dure-mère de la gouttière optique, de la lame quadrilatère et de la paroi supérieure du sinus caverneux; épaisse sur sa périphérie, mince et déprimée vers le centre, elle est percée au milieu d'un orifice assez étroit où passe la tige pituitaire. Cette lame est la *tente* ou *diaphragme pituitaire*. Pour les uns, la couche interne de la dure-mère passe seule comme un pont sur la cavité que tapisse profondément la couche externe ou périostique; d'autres y voient une plicature de la dure-mère entière s'adossant à elle-même pour rentrer dans la selle turcique et se replier à nouveau du côté opposé. Au fond ce sont là de simples interprétations qu'il est difficile de démontrer. Ce qui est certain c'est que le feuillet périostique ou

profond de la cavité est très épais, qu'il est creusé en avant d'un assez vaste canal transversal qui est la branche antérieure du *sinus coronaire*, en arrière d'un autre canal beaucoup plus étroit, branche postérieure du même sinus, et que dans toute sa partie profonde antérieure qui correspond au lobe épithélial de la glande pituitaire, mais non au lobe nerveux, sont incrustés des sinus constituant un réseau intercaverneux (Voy. la figure à l'article : Glande pituitaire).

5° **Tente des nerfs olfactifs.** — Trolard a décrit sous ce nom un repli horizontal de la dure-mère qui s'avance en forme de toit sur la paroi antérieure de la gouttière olfactive. Ce repli, dont le bord antérieur est convexe et adhérent, le postérieur concave et libre, limite avec l'extrémité de la gouttière olfactive, revêtue elle-même par la dure-mère profonde, une petite cavité de 3 à 4 millimètres où vient s'insinuer la pointe du bulbe olfactif. La tente olfactive peut s'ossifier par expansion de l'apophyse crista-galli. Sur les sujets dont la gouttière ethmoïdale finit en fente étroite, le repli fibreux est difficile à reconnaître.

6° **Sac endolymphatique.** — L'extrémité en cul-de-sac du canal endolymphatique, qui passe par l'aqueduc du vestibule et provient de l'utricule et du saccule, apparaît sur la face postérieure du rocher, un peu au-dessus du golfe de la jugulaire interne, et s'y étale en une cavité aplatie qui est le sac endolymphatique, décrit déjà par Cotugno sous le nom de cavité membraneuse de l'aqueduc du vestibule. Ce sac est formé par un dédoublement de la dure-mère qui constitue une petite cavité de 10 millimètres sur 5, dont la paroi lisse, humide, est revêtue d'épithélium.

7° **Cavité de Meckel.** — La cavité de Meckel, *cavum Meckelii*, est une loge fibreuse aplatie, produite elle aussi par un dédoublement de la dure-mère, et située sur la face antérieure du rocher près de son sommet. En arrière une large fente transversale, dont la lèvre supérieure est formée par l'extrémité de la grande circonférence de la tente cérébelleuse, donne accès dans la cavité et laisse passer le tronc du trijumeau qui est loin d'ailleurs de remplir toute la fente; la cavité loge le ganglion de Gasser et l'origine de ses trois branches efférentes.

Structure. — La dure-mère crânienne, épaisse de plus d'un demi-millimètre, a un aspect fibreux, une teinte perlée, gris rosé : elle se rapproche beaucoup plus des aponévroses que du périoste. Elle est composée d'un grand nombre de lamelles conjonctives aplaties et superposées, fortement unies entre elles. Chaque lamelle comprend des faisceaux conjonctifs avec leurs cellules ordinaires, et un petit nombre seulement de fibres élastiques et de grandes cellules que Waldeyer appelle cellules du tissu périvasculaire et qu'il assimile aux cellules plasmatiques, tandis que Jacques est porté à y voir des myéloplaxes.

Aussi la membrane possède-t-elle une grande ténacité, une faible extensibilité, une très faible élasticité; elle suffit à contenir la masse cérébrale dans de vastes pertes de substance osseuse; elle se déchire rarement dans les traumatismes, mais se décolle facilement.

Sa face externe est, d'après les anatomistes qui admettent un espace épidural,

tapissée par un endothélium entre et sur les prolongements filamenteux. Sa face interne possède sûrement un endothélium, qui paraît être pourvu de stomates établissant des communications entre l'espace subdural et les fentes lymphatiques de la dure-mère. On discute encore pour savoir si cet endothélium repose ou non sur une membrane élastique fenêtrée, d'ailleurs très mince, qui serait analogue à la couche élastique des autres séreuses, et représenterait avec l'épithélium le feuillet pariétal de l'arachnoïde.

Dans un grand nombre de points les faisceaux conjonctifs n'ont pas de disposition fixe et régulière, mais dans certaines régions ils sont *orientés* en direction définie. Sur la convexité, les fibres profondes sont dirigées en arrière et en dehors, les fibres superficielles en arrière et en dedans; de chaque côté de la ligne médiane, les fibres transversales, assez espacées, ont un aspect pectiné et sont facilement éraillées par les granulations de Pacchioni. Dans la faux du cerveau les fibres rayonnent de l'extrémité antérieure de la base sur tout le bord convexe et se croisent en avant avec d'autres irradiations venues de l'apophyse crista-galli; de ce même centre (base de la faux) partent les fibres qui se déploient de chaque côté en éventail sur la tente du cervelet.

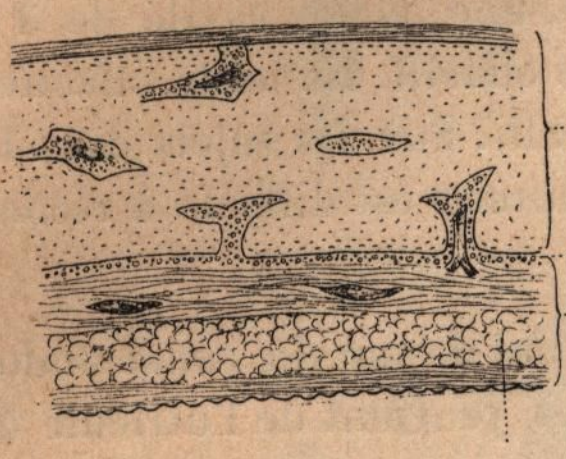

Fig. 76. — Structure de la dure-mère.
Coupe par la voûte crânienne d'un enfant; faible grossissement.

Il semble bien que la dure-mère cérébrale soit formée de deux feuillets différents, intimement unis d'ailleurs et composés chacun d'une série de lames conjonctives, un feuillet externe ou périostique, un feuillet interne ou dural proprement dit. Le feuillet externe fonctionne comme périoste endocrânien et, concurremment avec le périoste externe ou péricrâne, travaille à l'édification de l'os; il peut même réparer partiellement ou complètement des pertes de substance, des trous de trépanation, quand ils ne sont pas trop grands (Chipault, *Acad. de Médecine*, 1899). Assez souvent chez les vieillards, les aliénés, les femmes enceintes, des plaques osseuses qu'on trouve sur la convexité, dans la grande faux, dans la tente du cervelet, rappellent le caractère périostique de la dure-mère. Ce feuillet est aussi un peu plus mou et plus vasculaire, au moins chez l'enfant. Le feuillet interne est le feuillet dural propre; il se subdivise à son tour en deux couches très inégales, la couche durale interne, et le feuillet pariétal de l'arachnoïde qui comprend pour les uns l'endothélium seul, pour d'autres l'endothélium et une membrane élastique.

Les raisons qui portent à admettre cette dualité de la dure-mère crânienne sont les suivantes : 1° Les deux feuillets peuvent se séparer sans trop de difficulté dans le bas âge, l'externe est le plus épais et contient les gros vaisseaux. 2° Ils paraissent être normalement écartés et distincts dans certaines régions, telles que la cavité de Meckel, le sac endolymphatique. L'exemple des sinus est contestable. Trolard a cité un cas où sur toute la convexité, la région médiane exceptée, la dure-mère était dédoublée en deux feuillets de même structure histologique, faiblement adhérents. Nous verrons plus loin que, dans le canal

rachidien, le périoste et la dure-mère sont deux membranes distinctes, unies seulement au niveau du trou occipital. 3° La réaction pathologique n'est pas la même pour les deux feuillets (Poirier). C'est essentiellement aux dépens du feuillet externe que se développent les sarcomes, les ostéomes en plaque ou en tumeur. Les pachyméningites ont une évolution différente suivant qu'elles sont externes ou internes.

Les fonctions de la dure-mère crânienne sont multiples. Elle est le périoste interne du crâne; elle est le réservoir veineux de l'encéphale, grâce aux sinus qu'elle contient dans son épaisseur; par elle-même, par ses canaux fibreux extérieurs où passent les nerfs crâniens, par l'armature intérieure de la faux du cerveau et de la tente du cervelet, elle est un organe de soutien et de protection pour la masse nerveuse totale comme pour ses expansions périphériques.

§ II — DURE-MÈRE RACHIDIENNE

La dure-mère rachidienne diffère de la dure-mère crânienne par ce fait fondamental, qu'elle n'est pas périostique, et par plusieurs caractères secondaires.

Au niveau du trou occipital où elle commence, elle adhère encore intimement à la surface osseuse; mais, dès la troisième vertèbre cervicale, elle se dédouble en deux feuillets : un feuillet externe ou périostique mince, qui se moule sur toutes les saillies et les dépressions du canal rachidien, un feuillet interne plus épais, la dure-mère proprement dite, qui correspond à la couche interne de la méninge crânienne et se modèle sur la forme de la moelle, mais non sur celle du canal osseux. Cette différence dans la disposition des deux portions crânienne et spinale de la dure-mère tient à l'adaptation de l'organe à un squelette différent; le cerveau est dans une capsule osseuse rigide et continue, la moelle dans un tube à pièces articulées et mobiles.

La dure-mère rachidienne, le périoste étant désormais mis à part, est un cylindre fibreux terminé en bas en entonnoir, et présentant des variations de calibre en relation avec celles de la moelle : il est plus large au niveau des renflements, plus grand par conséquent à la région cervicale qu'à la région lombaire, il est plus étroit à la région dorsale. La coupe transversale montre que ce cylindre ne remplit pas la totalité de la cavité rachidienne, et qu'il est séparé de la face osseuse revêtue de son périoste par un certain espace renfermant des veines et du tissu cellulo-adipeux; à son tour, il est loin d'être rempli par la moelle, dont il est éloigné par l'interposition de l'arachnoïde et d'une nappe de tissu sous-arachnoïdien infiltré de liquide. Cette disproportion entre la moelle et son contenant, la membrane fibreuse, est surtout marquée dans les régions à mouvements étendus comme la région cervicale. (Voy. la fig. 84.)

1° La *face externe* de la dure-mère spinale n'est pas assimilable à celle de la dure-mère crânienne. Dépourvue d'adhérences sur la plus grande partie de son étendue, elle est lisse, tapissée d'endothélium, et limite en dedans l'*espace épidural*, que quelques auteurs, Waldeyer notamment, assimilent à un espace lymphatique. Cet espace compris entre le périoste et la dure-mère est vaste, en arrière surtout contre les lames vertébrales; mais il est en grande partie comblé par des plexus veineux intra-rachidiens, du tissu cellulaire et une

graisse molle, fluide, rougeâtre, facilement déplaçable, gélatineuse chez l'enfant, abondante surtout à la région sacrée. Trolard a signalé l'insertion du ligament cervical postérieur à la dure-mère entre l'occipital et l'atlas, plus bas entre l'atlas et l'axis.

De cette face externe partent deux espèces de prolongements, les prolongements ligamenteux et les gaines des nerfs rachidiens, qui constituent l'appareil de fixation de la dure-mère.

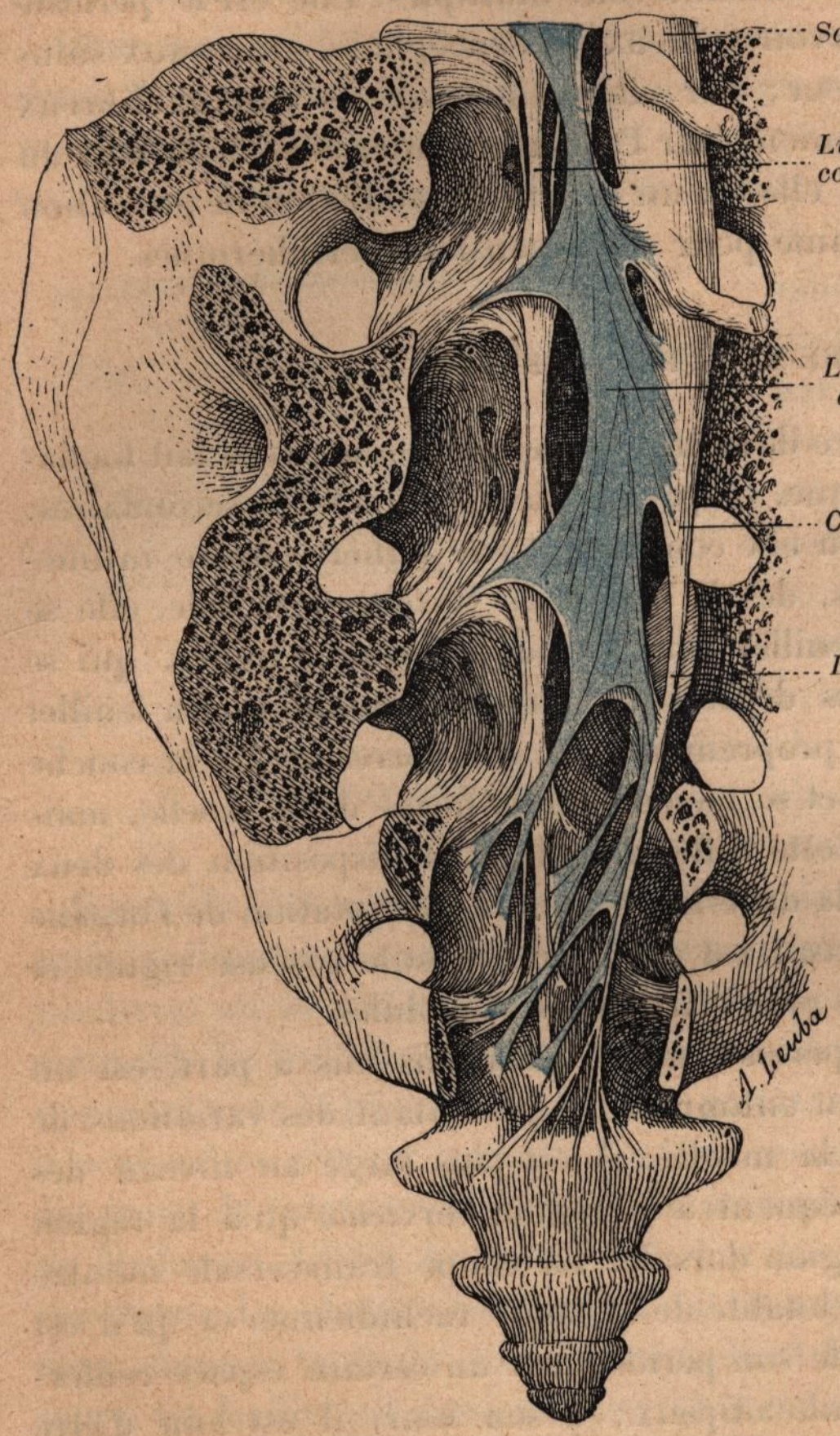

Fig. 77. — Ligament sacro-dural.

Le canal sacré est ouvert par sa face postérieure ; le sac dural et le ligament coccygien sont tirés en arrière pour bien montrer le ligament (bleu) qui est placé de champ.

Les *prolongements ligamenteux* n'existent bien marqués que sur la face antérieure. Ce sont des lames assez denses, qui de la ligne médiane antérieure du sac dural se portent obliquement de chaque côté en bas et en avant et se fixent au ligament vertébral postérieur. Courts et serrés à la région cervicale, à peine reconnaissables à la région thoracique, ils reparaissent plus longs et espacés à la région lombaire. A partir de la quatrième lombaire, ils commencent à se condenser et forment une cloison médiane, forte, fenêtrée, qui descend jusqu'aux dernières sacrées et fixe tout à la fois le cul-de-sal dural et le filum terminale : c'est le *ligament sacré antérieur* de la dure-mère, de Trolard, ou *ligament sacro-dural* (fig. 77). Le rôle de ces prolongements, multipliés aux points à mouvements étendus (courbure cervicale, courbure lombaire), est d'immobiliser l'étui dural dans le sens antéro-postérieur et de l'amarrer à la partie antérieure du canal où sont les passages des nerfs rachidiens.

Les *gaines durales* des nerfs complètent ce système de fixation transversale. Un nerf rachidien est, comme on le sait, composé de deux racines, une antérieure et une postérieure qui est ganglionnée. Chaque racine traverse la dure-mère par un trou indépendant, et à sa sortie reçoit de la méninge une gaine

fibreuse propre qui l'enveloppe jusqu'au delà du ganglion où elle se confond avec le névrilemme du nerf mixte; il y a donc deux gaines distinctes pour chaque nerf, jusqu'à la fusion des racines. Au niveau du trou de conjugaison, elles sont intimement unies au périoste par des tractus fibreux. Dans la région sacrée, où les nerfs ont un long trajet à parcourir pour aller de la dure-mère au trou sacré, ces gaines sont remarquablement longues.

A ces deux espèces de prolongements, Hofmann ajoute et figure : des *ligaments dorso-latéraux*, propres à la région sacrée, qui, naissant de chaque côté de la dure-mère près du cône terminal, vont se fixer à la partie postérieure du canal osseux, et des *ligaments interspinaux*, particuliers aux trois premiers nerfs cervicaux, dont ils relient entre elles les gaines durales en les embrassant dans une double lamelle à direction frontale.

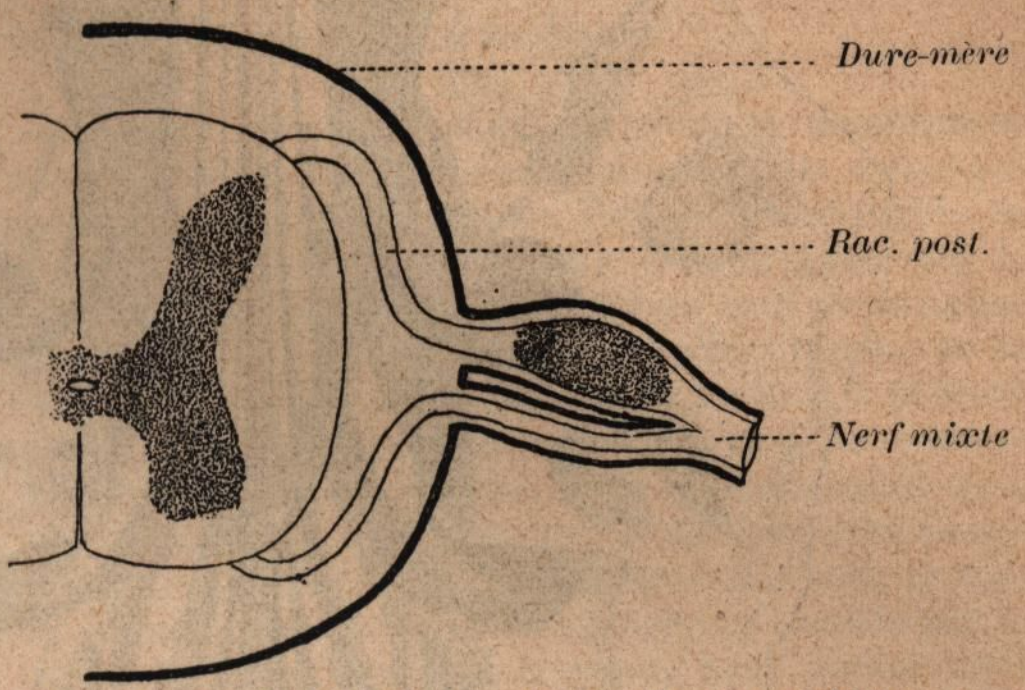

FIG. 78. — Gaine durale des racines rachidiennes. Coupe transversale.

TROLARD. Recherches sur l'anatomie des méninges spinales. *Arch. de physiol.*, 1888. — HOFMANN. Fixation de la dure-mère au canal vertébral. *Arch. f. Anatomie*, 1898.

2° La *face interne* de la dure-mère est lisse, humide, séreuse comme dans la région crânienne, mais avec cette différence qu'elle est reliée régulièrement à la moelle par des cloisons nombreuses, dont les principales sont placées latéralement (ligaments dentelés) et les autres sur la ligne médiane antéro-postérieure; ainsi est empêché le ballottement de la moelle dans sa grande cavité fibreuse.

3° L'*extrémité supérieure* de la dure-mère nous présente la fusion des deux feuillets périostique et dural en une seule membrane qui adhère intimement non seulement au pourtour du trou occipital, mais encore à la face postérieure du corps de l'axis.

4° L'*extrémité inférieure* finit en un cône mousse qui rappelle la forme du cône médullaire, mais ne lui correspond pas topographiquement. Tandis que le sommet de la moelle est au niveau de la seconde vertèbre lombaire, le sommet du *cône dural*, dont l'ascension a été moindre que celle de la moelle dans la période fœtale, correspond à la seconde vertèbre sacrée, à 8 centimètres en moyenne au-dessus du sommet du sacrum. C'est par erreur que quelques auteurs ont indiqué sa limite au commencement ou à la fin du canal du sacrum. (Voy. aux notes p. 113.)

En réalité, la dure-mère ne finit pas au sommet du cône dural. Nous verrons, en décrivant le filum terminale, qu'elle lui fournit une gaine continue et se prolonge avec lui jusque sur la face postérieure du coccyx, où elle se fixe par des filaments en éventail. Là, comme chez l'embryon, est la vraie terminaison de le dure-mère rachidienne. Cette partie amincie et étirée du sac dural est le *ligament coccygien*.

[CHARPY.]

Fixée ainsi à ses deux extrémités au coccyx et au trou vertébral, limitée en outre dans ses mouvements par ses attaches transversales à la cavité rachidienne (prolongements ligamenteux, gaines des nerfs), la dure-mère ne peut subir qu'une faible élongation. Celle-ci est à peine mesurable dans l'extension par suspension, elle n'est guère sensible que dans la flexion forcée où elle atteint

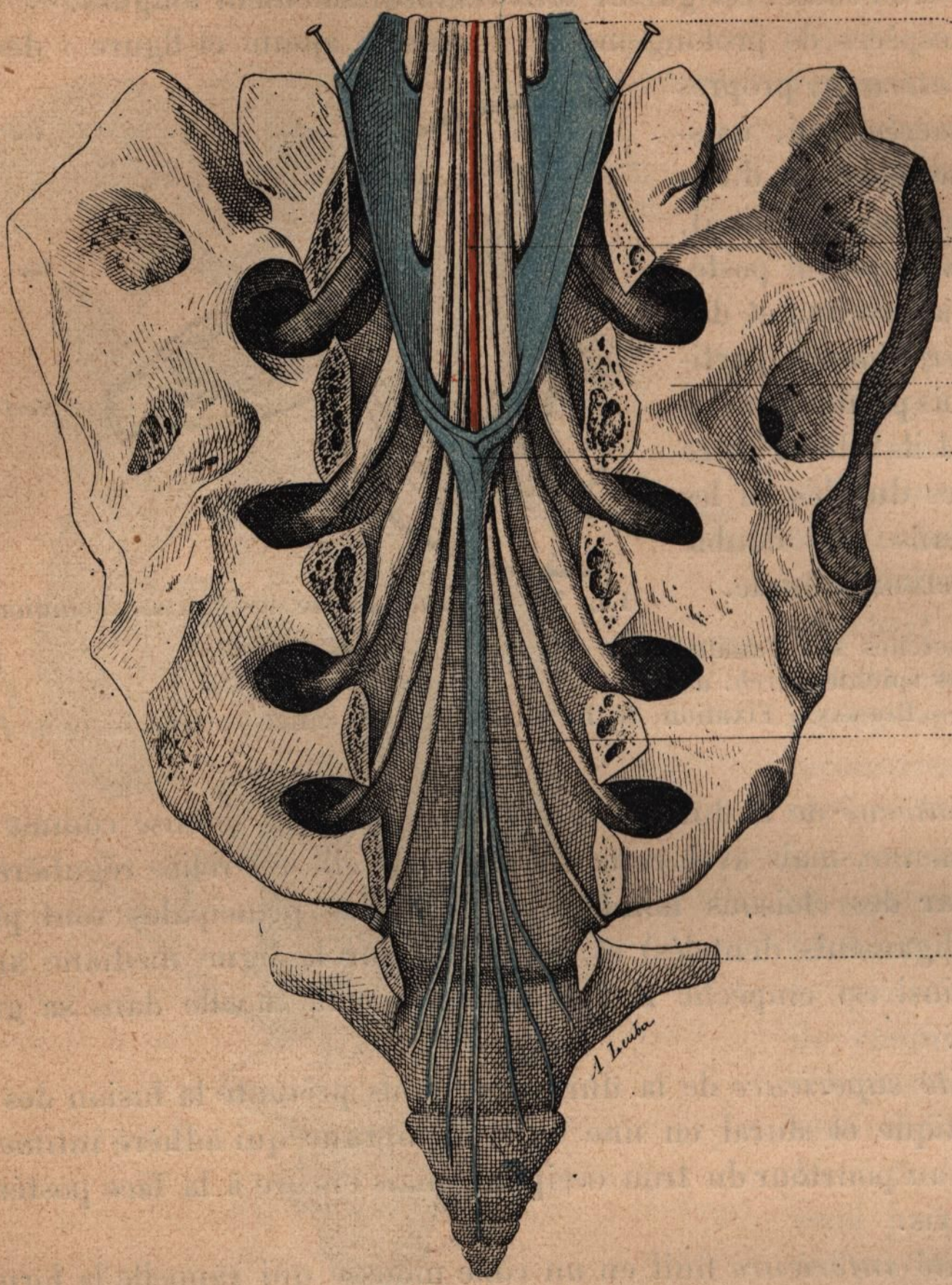

Fig. 79. — Le filum terminale.

Le canal sacré et la dure-mère rachidienne sont ouverts par leur partie postérieure ; la dure-mère est en bleu. Le filum en rouge.

de 5 à 8 mm., dont une partie seulement se répercute sur la moelle, ainsi que nous l'exposerons en traitant de la fixité de la moelle.

Structure. — La structure de la dure-mère rachidienne diffère à plusieurs points de vue de celle de la dure-mère crânienne. Elle est, comme elle, une membrane fibreuse, épaisse, en arrière surtout, et composée de lamelles conjonctives superposées. Mais les fibres sont orientées dans un seul sens, elles sont parallèles et verticales; les réseaux élastiques, rares au crâne, sont ici abondants. Les artères, fournies par les branches radiculaires des artères qui s'échelonnent sur le trajet de la moelle, sont peu importantes; les mailles de leur

réseau sont larges et verticalement dirigées, il n'y a pas de dilatation ampullaire des radicules veineuses, il n'y a ni lacs ni sinus. Les voies lymphatiques sont les mêmes. L'existence de nerfs, autrefois contestée, est aujourd'hui démontrée (Rüdinger, Alexander), et comme pour la dure-mère crânienne on admet des nerfs vasculaires et des nerfs sensitifs ; quelques filets paraissent se rendre à la moelle en longeant les dents du ligament dentelé.

Vaisseaux et nerfs de la dure-mère crânienne.

I. Vaisseaux. — Les *artères* de la dure-mère crânienne sont relativement nombreuses et importantes. Il faut compter en première ligne les trois artères méningées : la *méningée antérieure*, petite branche des ethmoïdales (ophtalmique), pour l'étage orbitaire; — la *méningée moyenne* ou grande méningée, qui née de la maxillaire interne passe par le trou sphéno-épineux, accompagnée quelquefois par la petite méningée du trou ovale; elles vont à toute la région latérale de la voûte; — enfin la *méningée postérieure*, branche de la vertébrale (Cruveilhier), qui entre par le trou occipital et se distribue à la tente et à la dure-mère cérébelleuse (fig. 70). Les artères accessoires sont : les rameaux méningés de la carotide interne dans le sinus caverneux ou à sa sortie, de l'ophtalmique, de la stylo-mastoïdienne, la branche méningée de la pharyngienne ascendante, qui traverse le trou déchiré postérieur, et les artères que l'occipitale envoie à l'endocrâne à travers le trou pariétal, le trou mastoïdien ou même les trous de la base. Ajoutons encore de petits rameaux fournis par la cérébelleuse supérieure à la tente du cervelet, par la cérébrale moyenne à la région latérale, par les artères des circonvolutions à la dure-mère de la partie médiane, par la cérébrale antérieure au niveau du genou à la faux du cerveau (Sappey, Langer). Tous les gros troncs de ces artères sont situés dans le feuillet externe de la dure-mère et font relief à sa surface; il résulte de cette position qu'ils creusent dans les os des sillons vasculaires, et que quand ils sont rompus par un traumatisme l'épanchement sanguin se fait ordinairement entre la dure-mère et l'os. Les artères durales sont anastomotiques, et peuvent être toutes injectées, y compris les artères cérébrales (au moins chez l'enfant), par la méningée moyenne.

Toutefois cette richesse artérielle n'est qu'apparente. La plupart de ces vaisseaux sont périostiques et s'épuisent en rameaux *perforants* qui pénètrent dans le tissu osseux; les rameaux duraux proprement dits sont grêles et peu nombreux.

Le *système veineux* de la dure-mère comprend les réservoirs des veines cérébrales, sinus et lacs sanguins, et les veines durales propres. Nous ne nous occupons que de ces dernières. Si l'on veut se rendre compte de leur richesse, il faut examiner une tête d'enfant naturellement ou artificiellement congestionnée; la dure-mère paraît noire et a l'aspect du tissu érectile.

On distingue deux réseaux veineux, un superficiel et un profond. Le réseau profond occupe le feuillet interne; il est peu développé, ses branches grêles limitent de larges mailles à dessin varié suivant les régions; dans certains points ce sont de fines étoiles qui se montrent sur la face interne. Il présente une particularité remarquable : les capillaires et les radicules veineux montrent par places des dilatations ampullaires, qui, injectées, ont fait croire autrefois à l'existence d'un réseau lymphatique avec son aspect sacculaire caractéristique. Le réseau profond se déverse dans le réseau superficiel. — Le réseau superficiel est très différent. Il occupe la couche la plus superficielle du feuillet externe. Ici pas d'ampoules, mais un réseau de grosses branches limitant des mailles étroites, de formes très irrégulières, en buissons serrés sur la faux. Les vaisseaux efférents vont se jeter, les uns dans les veines satellites des artères, notamment dans les veines méningées moyennes, les autres dans les sinus de la dure-mère. La plupart de ces veines sont d'ailleurs d'origine osseuse, elles s'injectent par le diploé du crâne et restent en partie sur la table interne quand on décolle la dure-mère; aussi le réseau diploétique et le réseau dural superficiel sont-ils largement communicants. Michel, chez le chien, et Langer, chez l'homme, soutiennent, en se fondant sur leurs injections, que le réseau veineux externe n'est pas relié au réseau artériel par des capillaires, mais que ces deux ordres de vaisseaux, artère et veine, passent directement l'un dans l'autre, à la façon des canaux dérivatifs, disposition qui permettrait une prompte évacuation du sang et serait une soupape de sûreté contre la stase sanguine.

On n'a pas démontré dans la dure-mère l'existence d'un véritable *réseau lymphatique* canaliculé, car les réseaux injectés et décrits comme tels ne sont vraisemblablement que les vaisseaux ampullaires, capillaires et veineux, dont nous venons de parler. Jusqu'à présent on ne connaît comme voies lymphatiques qu'un système de fentes communicantes,

creusées entre les lamelles conjonctives, et endothéliales au moins par places; leur disposition rappelle celle des fentes cornéennes. Les injections montrent qu'elles communiquent avec l'espace subdural ou cavité arachnoïdienne et y déversent leur lymphe; quelques auteurs admettent en outre une communication avec un espace épidural. Est-ce au système lymphatique qu'il faut rattacher ces réseaux endothéliaux qu'Obersteiner décrit et figure autour des vaisseaux sanguins, et qu'il tend à considérer comme une annexe de ces derniers?

La question des lymphatiques de la dure-mère ne saurait être considérée comme épuisée; car Mascagni, Fohmann, Arnold et récemment Poirier ont injecté des troncs lymphatiques sur le trajet de l'artère méningée moyenne.

II. Nerfs. — Les *nerfs* sont de deux espèces, les nerfs vasculaires et les nerfs propres.

1° Les *nerfs vasculaires* accompagnent les artères autour desquelles ils s'anastomosent en plexus serré. Les antérieurs et les moyens, accolés à l'artère méningée moyenne, proviennent du plexus sympathique de l'artère maxillaire interne; les postérieurs, du plexus de la carotide interne.

2° Les *nerfs propres*, nerfs récurrents d'Arnold, proviennent des nerfs crâniens; quelques-uns pourtant émanent des nerfs sympathiques vasculaires. Cruveilhier recommande pour leur étude des pièces ayant macéré dans une solution d'acide nitrique. On distingue : les nerfs *antérieurs*, très grêles, qui viennent du filet ethmoïdal de l'ophtalmique (trijumeau) et se répandent dans la dure-mère de la gouttière ethmoïdale; les nerfs *moyens*, au nombre de quatre ou cinq de chaque côté, qui naissent du ganglion de Gasser (Cruveilhier), s'irradient sur la convexité, et arrivent au voisinage de la faux; les nerfs *postérieurs*, au nombre de cinq ou six, Sappey dit un seul, qui viennent de la branche ophtalmique dès sa sortie du ganglion de Gasser, se recourbent pour suivre un trajet récurrent, passent dans la gaine du pathétique et abordent la tente du cervelet par sa petite circonférence; de ce point ils s'irradient dans la tente et dans la base de la faux du cerveau qu'ils remontent jusqu'à une hauteur de quelques centimètres. — A la base du crâne, Arnold a signalé un rameau issu du ganglion jugulaire du pneumogastrique qui, par le trou déchiré postérieur, va à la fosse occipitale et à la branche descendante du sinus latéral.

La description d'Arnold et de Luschka, qui ont étudié spécialement les nerfs de la dure-mère, est différente de celle de nos auteurs classiques. Ils distinguent : 1° le nerf récurrent de l'ophtalmique, qui va se distribuer au sinus latéral, au sinus pétreux supérieur, et à l'extrémité postérieure du sinus long. supérieur. C'est celui que nous avons décrit sous le nom de nerf postérieur, nerf de la tente; — 2° le nerf récurrent du maxillaire supérieur, nerf qui s'unit au précédent ou bien suit une des branches de l'artère méningée moyenne; — 3° les deux nerfs récurrents du maxillaire inférieur. Le premier, nerf *épineux* de Luschka, se détache au-dessous du trou ovale, rentre par le trou sphéno-épineux, suit l'artère méningée et se distribue à la dure-mère du rocher, du pariétal, de la grande aile du sphénoïde, en général à la fosse moyenne du crâne. Le second, né du lingual, suit la gaine de l'hypoglosse jusqu'au trou condylien antérieur, passe par ce trou et s'épuise dans la dure-mère occipitale et les sinus occipitaux.

Comme on le voit, si on excepte le rameau du pneumogastrique et quelques filets émanés des plexus sympathiques périvasculaires, c'est le trijumeau qui fournit la totalité des nerfs propres de la dure-mère. Luschka pensait que ces nerfs étaient exclusivement destinés aux os du crâne et aux sinus, d'où le nom de sinu-osseux qu'il leur donnait, de même qu'il appelait sinu-vertébraux ceux de la dure-mère rachidienne. Il pensait que les nerfs des sinus jouaient un rôle important dans les sensations de tension sanguine et par suite dans la régulation vasculaire, opinion corroborée par ce fait que Krause a découvert des corpuscules de Pacini dans les sinus et sur le trajet des nerfs pétreux.

Mais Alexander (*Arch. f. micr. Anat.*, 1875) a montré qu'il y avait, en outre des nerfs vasculaires, des *nerfs propres* de la dure-mère. Ces nerfs sont même très nombreux et forment de riches réseaux dans l'épaisseur de la méninge, soit chez les mammifères soit chez l'homme, ainsi qu'il résulte des recherches de d'Abundo (*Riforma medica*, 1894), d'Acquisto et Pusateri, et de Jacques (*Journal de l'Anat.*, 1895). Du reste l'expérimentation et l'anatomie pathologique avaient appris depuis longtemps que la dure-mère est très sensible et que son irritation provoque des douleurs et des contractures.

De ces réseaux, où prédominent les fibres myéliniques, partent des filets qui se terminent par des arborisations à fibrilles nues, soit dans le tissu conjonctif soit entre les cellules endothéliales de la face arachnoïdienne. Jacques n'a retrouvé chez le chien ni les corpuscules de Vater signalés par Krause, ni les cellules ganglionnaires de Nahmacher.

Une disposition semblable existe sur la dure-mère spinale; seulement les nerfs cérébro-spinaux et sympathique s'y fusionnent en un tronc commun, le *nerf sinu-vertébral* (*Névrologie*, p. 932).

Rapports du cul-de-sac dural. — Malgré les dessins corrects de Bourgery et Jacob et d'Hirschfeld, nos classiques français avaient méconnu le niveau du cône dural, c'est-à-dire la 2e vertèbre sacrée, exactement décrit et figuré cependant par les auteurs allemands, Luschka, Rüdinger, Pfitzner, etc. Trolard (*Arch. de physiol.*, 1888) a rectifié cette erreur. Wagner (*Arch. f. Anatomie*, 1890), qui a étudié le sac injecté, a trouvé sur cinq adultes, et conformément à Luschka, le cône dural à la 2e vertèbre sacrée, le point le plus bas étant le bord inférieur de cette vertèbre. Il est un peu plus bas chez l'enfant. Sur vingt enfants de zéro à douze mois, le sac dural finissait entre l'extrémité inférieure de la seconde vertèbre sacrée et l'extrémité supérieure de la troisième; ce dernier rapport existait dans les trois quarts des cas. Ces chiffres sont importants à connaître pour savoir jusqu'où peut s'étendre l'ablation du sacrum dans la méthode de Kraske. — Pfitzner (*Morpholog. Jahrbuch*, 1884), qui a pris pour repère les trous sacrés, signale de notables différences individuelles. Chez l'adulte comme chez le nouveau-né, le sommet du cône dural est compris entre le premier et le troisième trou vertébral; dix-sept adultes, hommes ou femmes, donnent huit fois le second trou sacré, sept fois le premier et deux fois le troisième; cinq nouveau-nés une fois le premier, une fois le troisième et trois fois le second. — Labbé (*Th. de Montpellier*, 1892) indique aussi le niveau de la deuxième vertèbre sacrée comme un niveau constant sur 20 adultes examinés; de même Morestin (*Th. de Paris*, 1894); et Chipault (*Revue neurologique*, 1894).

Comme nous l'avons dit, les anciens anatomistes ne reconnaissaient que deux méninges, la méninge épaisse, pachyméninge, et la méninge mince, leptoméninge, devenues plus tard la méninge dure et la méninge molle. La découverte du feuillet viscéral de l'arachnoïde et l'assimilation que fit Bichat de la cavité arachnoïdienne à une cavité séreuse ordinaire conduisirent à distinguer et à décrire trois membranes, la dure-mère, l'arachnoïde et la pie-mère. C'est contre cette conception classique que s'est élevée l'école allemande dans ces dernières années, avec Luschka d'abord, puis surtout avec Key et Retzius, tout récemment encore avec Merkel. La séreuse de Bichat n'existe pas; l'arachnoïde et la pie-mère ne sont séparables à aucun point de vue, ni par l'embryologie, ni par leur structure, ni par leur fonction, ni par leurs maladies; il n'y a qu'une seule membrane ayant pour corps le tissu sous-arachnoïdien, pour limitante externe l'arachnoïde, pour limitante interne la pie-mère. Il faut donc revenir à l'opinion ancienne et ne distinguer que deux membranes, la dure-mère et la méninge molle séparées par l'espace subdural.

Je resterai fidèle à la description classique et cela pour deux raisons : 1° Le changement proposé est surtout apparent. Il n'y en a pas moins une arachnoïde et une pie-mère, et ce n'est pas la peine de nier la cavité séreuse arachnoïdienne de Bichat pour la remplacer par l'espace subdural qui lui est identique. L'assimilation complète de l'arachnoïde à la pie-mère est contestable à tous les points de vue qu'on a invoqués, et s'il y a analogie, il n'y a pas identité; sans compter que la structure histologique de ces membranes est loin d'être complètement connue. D'après Salvi (*Histogenèse et structure des méninges*, 1898) l'arachnoïde se développe, comme les deux autres membranes, mais plus tardivement, aux dépens de la méninge primitive unique; 2° Du moment qu'au fond les divergences portent plutôt sur la manière de grouper les couches, il y a intérêt pour l'exposition du sujet à choisir le groupement le plus clair, le plus intelligible, et à ce point de vue la distinction formelle d'une membrane séreuse, l'arachnoïde et d'une membrane vasculaire, la pie-mère, s'impose à qui écrit pour enseigner.

ARACHNOÏDE

L'arachnoïde est une membrane séreuse interposée entre la dure-mère et la pie-mère. Au témoignage de Ruysch, elle a été décrite pour la première fois par la Société anatomique d'Amsterdam (1664), qui reconnut le feuillet viscéral et lui donna le nom d'*arachnoïde*, membrane en toile d'araignée, nom jusque-là réservé à une des enveloppes de l'œil.

Elle se compose de deux feuillets, séparés par une cavité séreuse dont la coupe est une fente capillaire (*cavité arachnoïdienne*), et réunis en certains points, notamment au passage des nerfs et des vaisseaux ; elle possède un feuillet pariétal et un feuillet viscéral. Le *feuillet pariétal* a été admis par Bichat qui, reconnaissant la nature séreuse de la cavité, fut conduit à la limiter extérieurement par une paroi continue avec la paroi intérieure; mais ce feuillet ne se voit pas à l'œil nu et ne peut se disséquer, il fait corps avec la face interne de la dure-mère, sur laquelle il est représenté par une simple couche d'endothélium, suivant les uns, par un endothélium et une lame élastique suivant les autres. Le *feuillet viscéral* au contraire est isolable sous forme d'une membrane mince, transparente, invasculaire, de teinte blanc grisâtre. Sa face externe est libre, lisse et humide, elle regarde la cavité séreuse. Sa face interne, celle qui regarde les centres nerveux, émet des prolongements filamenteux qui la relient à la pie-mère et constituent le *tissu sous-arachnoïdien*; elle n'est donc libre et semblable à la face externe que par place, dans les intervalles en forme de voûte qui séparent les colonnettes sous-jacentes.

Il y a lieu de distinguer une arachnoïde cérébrale ou crânienne et une arachnoïde spinale ou rachidienne.

§ I. — ARACHNOÏDE CÉRÉBRALE OU CRANIENNE.

Il n'est question ici que du feuillet viscéral, le seul qui soit anatomiquement isolable. L'arachnoïde cérébrale couvre en masse les organes, c'est-à-dire qu'elle se modèle seulement sur leur forme générale, mais non sur les accidents secondaires de la surface; elle n'entre pas, comme la pie-mère, dans les fissures ou les sillons. Aussi Magendie a-t-il eu raison de dire que l'arachnoïde s'adapte exactement aux formes de la dure-mère et non à celles des organes nerveux. Sur les parties en relief, comme le dos des circonvolutions, elle se colle en quelque sorte à la pie-mère dont elle est alors très rapprochée et difficilement séparable, et toutes deux s'appliquent étroitement sur le relief de la partie; dans les scissures et les sillons, elle laisse la pie-mère plonger au fond de la dépression et passe directement comme un pont d'une lèvre à l'autre de la fente; dans les grandes inflexions et les grandes irrégularités de la surface, sur la ligne médiane, elle s'étend par-dessus les creux et s'éloigne notablement de la pie-mère qui forme les parois de réservoirs dont l'arachnoïde est en quelque sorte le couvercle. Ces réservoirs sont les *confluents sous-arachnoïdiens*.

Nous l'étudierons d'abord à la base, puis sur la convexité de l'encéphale.

1° **Sur la base du cerveau.** — Sur la ligne médiane, d'avant en arrière, l'arachnoïde dédoublée s'enfonce entre les deux lobes frontaux, mais seulement dans la partie antérieure, là où la faux du cerveau sépare complètement les deux hémisphères. Dans la partie postérieure, à 1 centimètre en avant du bord antérieur du chiasma, elle passe en pont sur la dépression préchiasmatique au

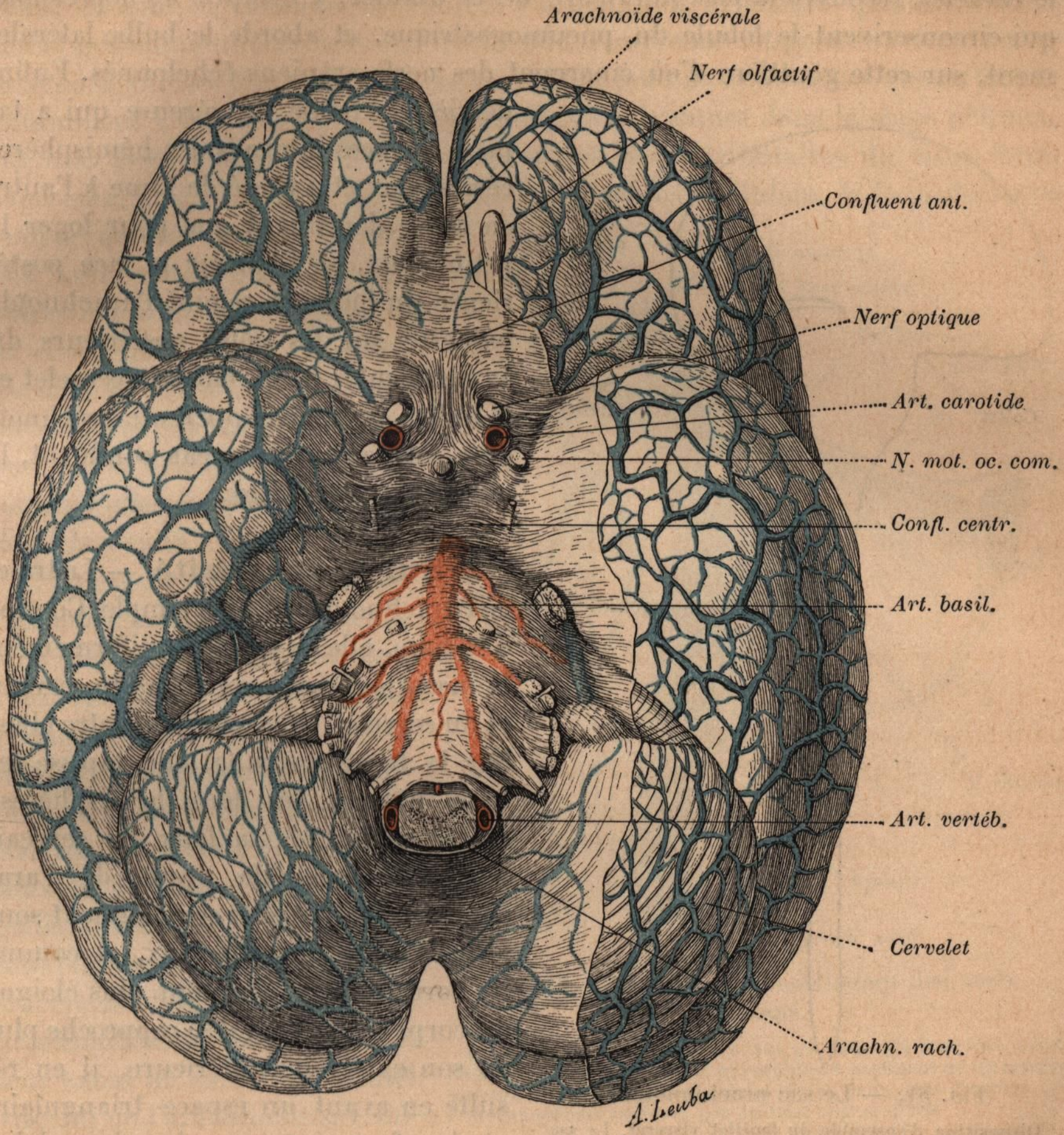

Fig. 80. — Arachnoïde crânienne sur la base de l'encéphale (d'après Hirschfeld).

Le feuillet viscéral est seul représenté. A droite, ce feuillet partiellement excisé laisse voir le cerveau et le cervelet, avec leurs veines, recouverts par la pie-mère.

fond de laquelle est le bec du corps calleux, et ferme le *confluent antérieur*. Il en est de même pour la vaste anfractuosité losangique comprise entre le chiasma et les pédoncules cérébraux, au centre même de la base; l'arachnoïde limite le *confluent inférieur* d'où émerge la tige pituitaire qu'elle engaine. Puis elle passe sur la protubérance et le bulbe qu'elle enveloppe, soulevée par le tronc basilaire et les artères vertébrales.

Sur les côtés, l'arachnoïde couvre la face orbitaire des lobes frontaux; elle applique sans l'envelopper le pédoncule olfactif dans le sillon qui le loge, mais

enveloppe son bulbe terminal qui est d'ailleurs situé en partie dans une petite cavité durale, la tente des nerfs olfactifs. Du lobe frontal elle s'étend sur le lobe temporal par-dessus la scissure de Sylvius qu'elle clôt et transforme en un vaste canal, puis revêt la face inférieure des lobes temporal et occipital; de leur bord interne elle passe directement sur le bord antérieur de la protubérance et le cervelet, recouvre la face inférieure de ce dernier, y compris les dépressions qui circonscrivent le lobule du pneumogastrique, et aborde le bulbe latéralement, sur cette gouttière d'où émergent des nerfs crâniens échelonnés. Enfin, derrière le bulbe, la séreuse qui a tapissé les faces internes des hémisphères cérébelleux et a passé de l'une à l'autre en ne se déprimant que pour loger la petite faux, se jette sur la face postérieure du bulbe et rejoint l'arachnoïde bulbaire sur les côtés postérieurs du 4e ventricule; de là, entre le cervelet et le bulbe, un nouvel *opercule* arachnoïdien, formant un nouveau confluent, le *confluent postérieur*.

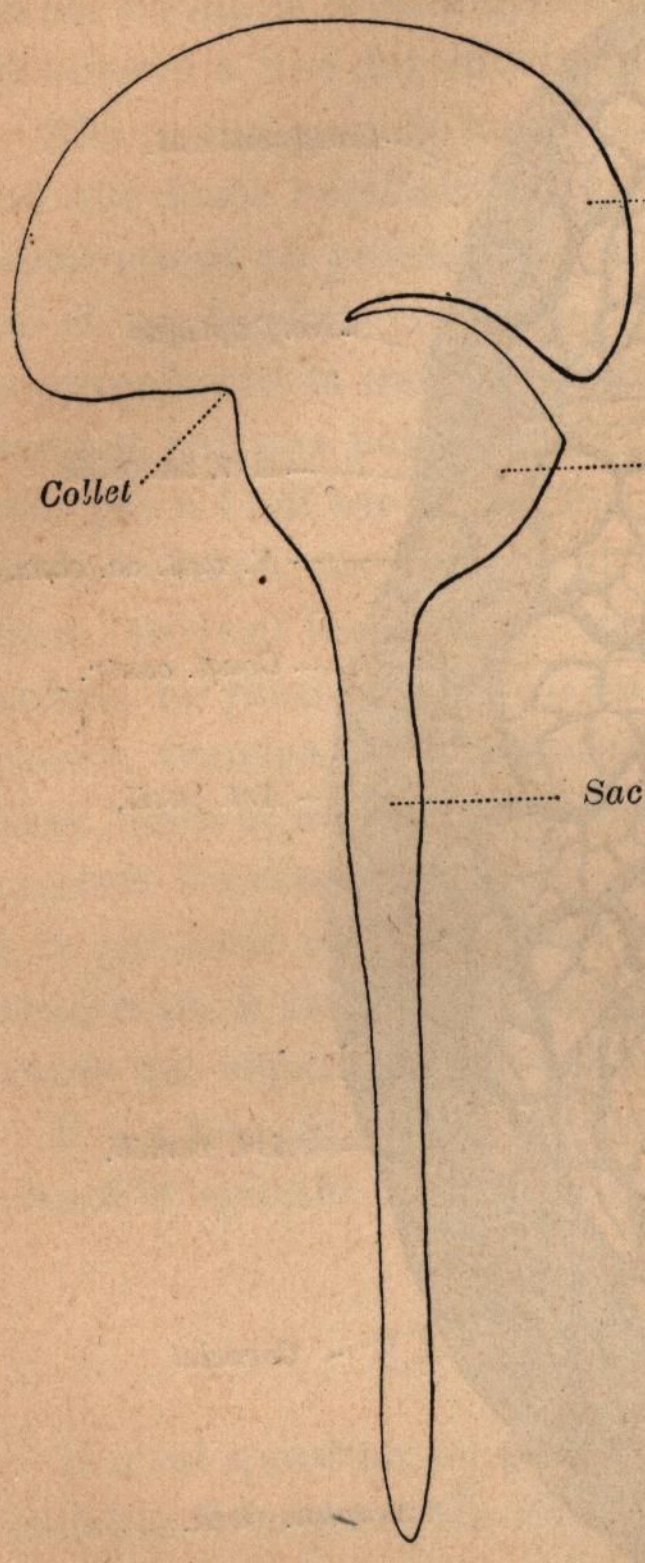

Fig. 81. — Le sac arachnoïdien.

Disposition d'ensemble du feuillet viscéral. Le sac rachidien a été raccourci à dessein.

2° **Sur la convexité.** — Le trajet de l'arachnoïde est plus simple. Comme à la base, elle enveloppe uniformément la masse des circonvolutions du cerveau et du cervelet, sans pénétrer entre elles. Sur la ligne médiane, elle tapisse les faces internes des deux hémisphères; l'interposition de la faux du cerveau sépare l'arachnoïde droite de l'arachnoïde gauche; elles se rejoignent sous le bord libre de cette faux, et comme ce bord libre est d'autant plus éloigné du corps calleux qu'il se rapproche plus de son extrémité antérieure, il en résulte en avant un espace triangulaire où les faces internes des deux lobes frontaux sont au contact sur une hauteur de 5 à 6 millimètres, par leurs deux pies-mères accolées, sans interposition ni de la faux, ni de l'arachnoïde; cet espace sous-arachnoïdien, effilé en arrière, s'élargit en avant sur le genou du corps calleux et débouche dans le confluent antérieur.

A la jonction du cerveau et du cervelet, entre le bourrelet du corps calleux, les tubercules quadrijumeaux et le vermis supérieur, l'arachnoïde passant du grand sur le petit cerveau, en se réfléchissant sur le bord libre de la tente cérébelleuse, forme un nouveau pont, déprimé par l'émergence des veines de Galien, et couvre un nouveau réservoir, le *confluent supérieur*. A ce niveau le *sac arachnoïdien* du cerveau s'unit avec celui du cervelet par une partie rétrécie ou *col*.

Bien que le feuillet pariétal et le feuillet viscéral soient séparés sur la plus grande partie de leur étendue, il y a cependant des points où ils se raccordent sous forme de ponts jetés d'une face à l'autre; ces ponts sont les *gaines arachnoïdiennes* des vaisseaux et des nerfs, et la gaine de la tige pituitaire.

Peu d'artères traversent la cavité intra-arachnoïdienne pour aller au cerveau; ce sont la carotide interne, et les quelques artérioles que les artères cérébrales donnent à la dure-mère; mais de nombreuses et grosses veines émergent de la surface des centres nerveux pour se jeter dans les sinus. On en trouve notamment à la base, au débouché des veines sylviennes dans le sinus pétreux, sur tout le bord sagittal où s'échelonnent les veines tributaires du sinus long. supérieur, à la base de la faux qui reçoit les veines de Galien, le long du sinus latéral qu'abordent à la fois des veines cérébrales et des veines cérébelleuses. Ces artères et ces veines, quand elles traversent la cavité séreuse, sont enveloppées par un manchon, une gaine arachnoïdienne, de sorte qu'elles ne pénètrent pas dans la cavité.

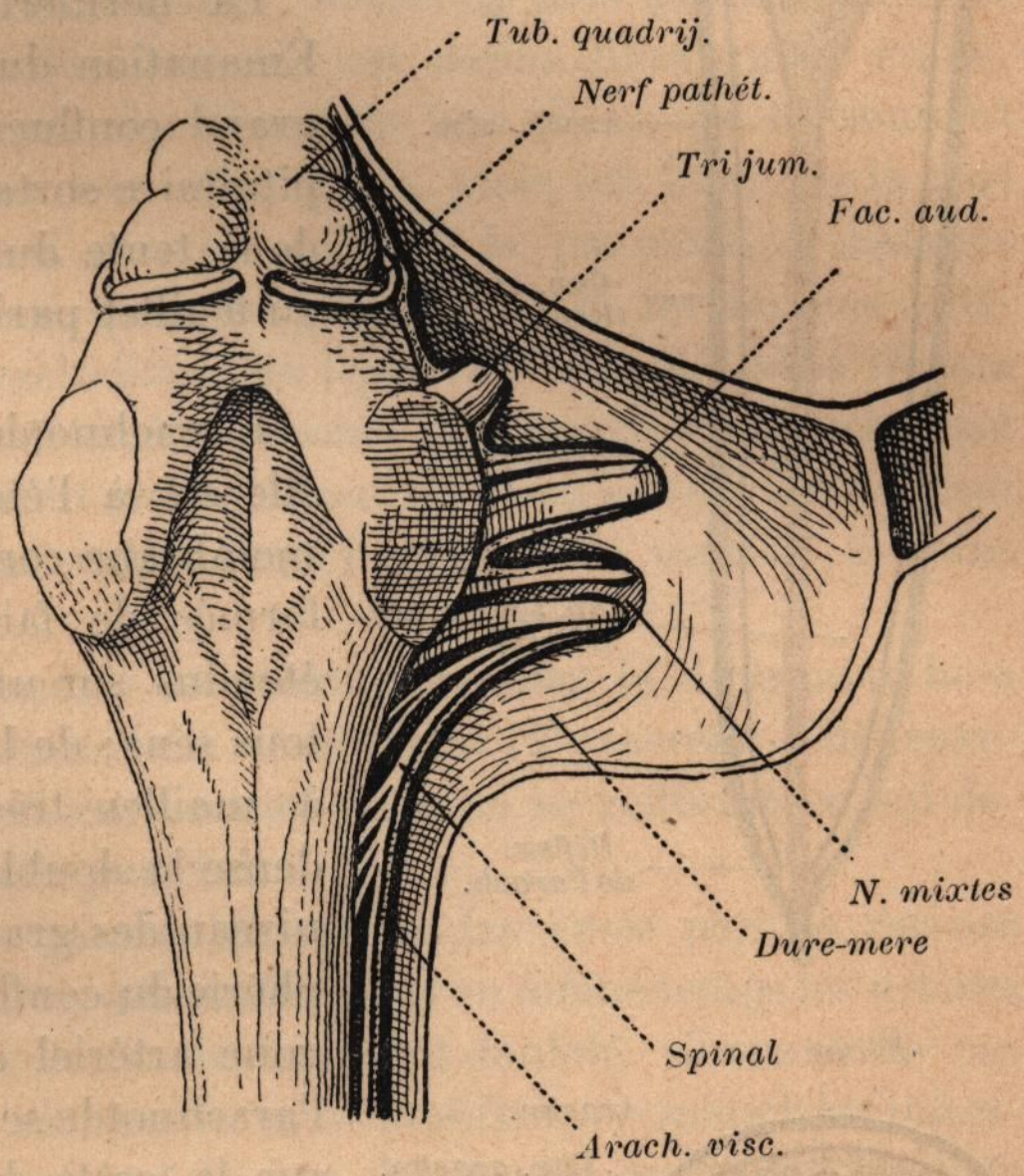

FIG. 82. — Gaines arachnoïdiennes des nerfs crâniens.

Le bulbe et la protubérance vus en place par leur face postérieure. Les nerfs crâniens et rachidiens émergent de ces centres nerveux en s'engageant dans les trous de la base du crâne. — L'arachnoïde est indiquée par un trait noir renforcé

Il en est de même des nerfs. Les nerfs crâniens, émergeant à la surface des centres nerveux, rampent d'abord sur cette surface sous l'arachnoïde viscérale qui les soutient et les applique contre la face profonde. Arrivés au niveau du trou osseux de la base crânienne par où ils doivent s'engager, ils quittent l'espace sous-arachnoïdien, traversent obliquement la cavité arachnoïdienne et atteignent leur canal de sortie; le feuillet viscéral de l'arachnoïde se réfléchit sur eux, les emmanchonne et s'unit au feuillet pariétal en formant avec lui un cul-de-sac sur l'orifice interne du canal osseux. Ces *gaines arachnoïdiennes des nerfs*, qui ont la forme de tuyaux membraneux, sont très courtes et le cul-de-sac est à peine appréciable; pour les voir, il faut soulever avec précaution le cerveau au-dessus de la base crânienne et regarder les gaines qu'on étire sans les rompre, ou mieux encore enlever avec soin la pièce correspondante de la dure-mère. Il n'y a d'exception que pour les gaines de l'olfactif et du facial, qui sont plus longues. La gaine de l'olfactif s'étend sous la lame criblée de l'ethmoïde. La gaine du facial-auditif, car elle est commune à ces deux nerfs, se prolonge jusqu'au fond du conduit auditif interne, sur une longueur de plusieurs millimètres, et son cul-de-sac est près de la lame criblée du rocher. C'est à la déchirure de ces gaines qu'on

attribue l'écoulement du liquide céphalo-rachidien dans les fractures de la base du crâne, notamment de l'ethmoïde et du rocher; il faut supposer alors que le liquide filtre, non par la cavité ouverte du cul-de-sac qui mène dans l'espace subdural, espace à peine mouillé, mais par l'intérieur de la gaine elle-même qui seul communique avec les réservoirs du liquide. Mais peut-être aussi y a-t-il des désordres plus graves que la simple déchirure d'une gaine; Luschka attribue l'écoulement du liquide, dans les fractures du rocher, à la déchirure de la vaste citerne sous-arachnoïdienne qui siège entre le cervelet et le bord externe de l'isthme, à l'union de l'occipital et du rocher.

La dernière gaine est la *gaine pituitaire*. Émanation du feuillet qui sert de plancher au grand confluent inférieur, elle entoure la tige pituitaire sortant du confluent, jusqu'à l'orifice de la tente durale de l'hypophyse où elle s'unit au feuillet pariétal.

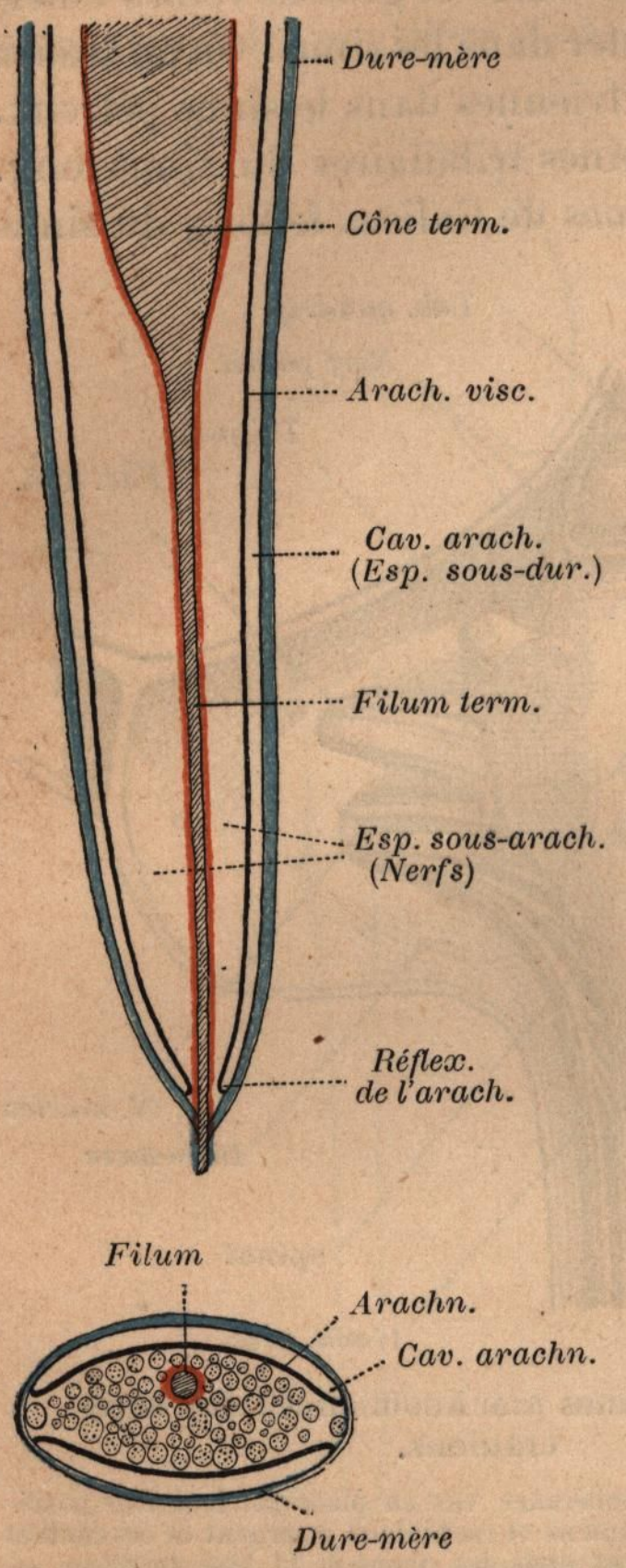

FIG. 83. — Disposition de l'arachnoïde à l'extrémité inférieure de la moelle (coupes schématiques longitudinale et transversale).

La pie-mère en rouge.
La coupe transversale passe par la queue de cheval.

L'arachnoïde crânienne, dans les points où elle est à l'état de membrane isolée, est une membrane conjonctive, non élastique. Elle est formée de faisceaux conjonctifs très minces, étendus sur un seul plan et s'entre-croisant en tous sens; de là un réseau plus ou moins serré, à mailles très irrégulières. Un tissu fibreux dense la double en certains points, comme au niveau des grands sillons, et surtout sur la périphérie du confluent inférieur, autour de l'hexagone artériel de Willis. Dans les régions où l'arachnoïde se confond avec la pie-mère, comme sur la crête des circonvolutions, les faisceaux conjonctifs prennent ordinairement une direction allongée dans le sens de la circonvolution ou du sillon. Les deux faces de la couche conjonctive sont revêtues d'endothélium; la face externe, qui regarde la dure-mère, a le même épithélium que le feuillet pariétal, en nappe continue; la face interne ou piale possède également un épithélium plat, à contours cellulaires peu distincts, qui se prolonge sur les trabécules arachnoïdiennes.

On ne connaît à l'arachnoïde ni vaisseaux sanguins, ni lymphatiques, ni nerfs. Elle est nourrie par le liquide céphalo-rachidien qui baigne sa face interne. On a bien signalé quelques éléments nerveux; Volkmann a trouvé un plexus chez les ruminants, Bochdaleck et Luschka des filets nerveux chez l'homme; mais ces observations déjà anciennes sont restées isolées et auraient besoin de confirmation.

§ II. — ARACHNOÏDE SPINALE OU RACHIDIENNE

L'arachnoïde spinale (son feuillet viscéral) est la continuation directe de l'arachnoïde cérébrale qui entoure le bulbe. Elle aussi engaine en bloc la moelle et la queue de cheval et représente un long entonnoir cylindro-conique; mais elle diffère de l'arachnoïde crânienne par plusieurs caractères importants.

Tandis que cette dernière est en somme appliquée sur le cerveau et le cervelet, l'arachnoïde spinale est juxtaposée plus étroitement à la dure-mère dont elle suit rigoureusement les variations de forme; elle reste éloignée de la pie-mère et par conséquent de la moelle par un espace considérable, et sensiblement égal sur les divers points de la longueur et de la circonférence. Sa disposition est donc régulière, et sa capacité beaucoup plus grande que celle de la moelle. En second lieu sa face externe est moins libre qu'au crâne, elle est unie au feuillet pariétal par des filaments très déliés qui cloisonnent la cavité séreuse; au contraire sa face interne ou piale est libre sur la plus grande partie de sa circonférence, et n'est reliée à la pie-mère, à distance comme nous l'avons dit, que dans quelques points définis, les racines antérieures et postérieures des nerfs rachidiens, les ligaments dentelés et la cloison médiane postérieure. Ces organes, tendus comme des rayons entre les deux méninges piale et arachnoïdale, sont engainés par du tissu sous-arachnoïdien. De là un vaste espace circulaire, entre l'arachnoïde et la moelle, à peine cloisonné, et rempli de liquide.

A la partie inférieure, l'arachnoïde se prolonge comme la dure-mère bien au delà de la moelle, jusqu'au sommet du cône dural (2e sacrée). Elle enveloppe en bloc la queue de cheval et au sommet du cône se réfléchit en cul-de-sac pour se continuer avec le feuillet pariétal.

La cavité arachnoïdienne, ou espace subdural, est traversée par les racines nerveuses antérieures et postérieures, qui contiennent en même temps les artères et veines, et par le sommet des dents du ligament dentelé. Chacune de ces parties reçoit, comme au crâne, une *gaine arachnoïdienne*, manchon infundibuliforme extrêmement court, qui sert de lieu de raccord aux deux feuillets de la séreuse.

L'arachnoïde spinale présente quelques particularités de structure. On distingue dans son feuillet viscéral, malgré sa minceur, deux couches différentes : une couche externe de fins faisceaux conjonctifs disposés longitudinalement et parallèles entre eux, mais non rigoureusement juxtaposés, d'où des fentes que comble le revêtement endothélial; une couche interne, réticulée, riche en fibres élastiques, montrant dans la direction de ses trabécules une direction surtout transversale. Un endothélium recouvre les deux faces de la méninge. Il n'y a ni vaisseaux ni nerfs.

Elle est assez souvent le siège de *plaques ossiformes*, beaucoup plus rares sur l'arachnoïde cérébrale. Ces plaques, plus communes chez les sujets âgés et dans les maladies chroniques des centres nerveux, se rencontrent aussi chez des sujets sains. Sur vingt moelles de sujets normaux, Schulz les a rencontrées six fois, et quatre fois les sujets avaient de vingt-cinq à trente-cinq ans. Elles sont ordinairement multiples; leur forme est étoilée. Elles sont formées de fibro-cartilage infiltré de sels calcaires.

PIE-MÈRE

La pie-mère est la plus interne des trois méninges. Elle se présente sous la forme d'une membrane mince, remarquablement vasculaire (matrix vasculosa), membrane nourricière de la substance nerveuse par les vaisseaux qu'elle porte, comparée par les anciens au chorion de l'utérus gravide. C'est un auteur monastique du moyen âge qui a traduit de l'arabe le mot membrane fine par membrane pie, religieuse, sans doute par opposition à la membrane rude et grossière, la dure-mère. A sa fonction vasculaire, il faut ajouter un rôle de contention; Galien observe avec raison que sans elle la substance cérébrale s'affaisserait et se déformerait.

La pie-mère se comporte différemment sur la moelle et sur l'encéphale; il y a avantage à commencer la description par la pie-mère spinale.

§ I. — PIE-MÈRE SPINALE OU RACHIDIENNE.

La pie-mère spinale enveloppe en fourreau la moelle épinière et épouse rigoureusement sa forme. Elle est beaucoup plus épaisse que sur le cerveau, elle est dense, résistante, demi-transparente; isolée et détendue, elle est d'un blanc nacré. Quelquefois, à la région cervicale surtout, mais de préférence au bulbe, comme nous le dirons plus tard, elle prend une teinte ardoisée, produite par la pigmentation de sa couche profonde.

Elle contient la moelle qui la tend; cette tension fait paraître la moelle plus consistante qu'elle n'est par elle-même, sans sa gaine, et elle est cause que sur une coupe transversale fraîche la substance nerveuse fait hernie. Bien qu'elle envoie dans la moelle de nombreux prolongements radiés, il n'y a cependant pas adhérence de tissu, autre que celle qui résulte de cette disposition mécanique; on peut, sans déchirer ou entamer la surface de la moelle, enlever la pie-mère par grands lambeaux ou même la retrousser complètement, à la condition d'opérer sur une moelle très fraîche, ou sur une moelle de nouveau-né qui est plus ferme, ou sur une moelle qui a trempé dans l'alcool.

A la partie inférieure, la pie-mère entoure le filum terminale, prolongement atrophié de la moelle. Le filum comprend deux parties, une interne contenue dans le sac dural, une externe qui va de la dure-mère au coccyx. La pie-mère enveloppe le filament interne, intra-dural, et s'applique en haut sur la substance nerveuse que contient le filum; en bas, dans les deux tiers inférieurs environ, où il n'y a plus de moelle, sur le cordon cellulo-adipeux qui la remplace et qui renferme des nerfs et des vaisseaux (Voy. fig. 83). Il n'en est pas de même sur le filament externe, extra-dural par rapport à la cavité du sac. La gaine fibreuse qui le constitue et qui porte le nom de *ligament coccygien* est un prolongement de la dure-mère, du sommet de son cône étiré en tube mince; elle contient des nerfs et des vaisseaux très fins qu'entoure une lame celluleuse. Cette lame est-elle une formation continue, qu'on puisse considérer comme la suite de la pie-mère supérieure? c'est une question douteuse.

La pie-mère spinale est composée de deux couches, externe et interne, que,

depuis Retzius, on décrit de la façon suivante : 1° La couche externe ou superficielle, très variable chez les animaux, atteint chez l'homme son plus grand développement. Elle comprend : un plan de fibres conjonctives épaisses, serrées parallèlement, à direction longitudinale comme le grand axe de la moelle, et sur les deux faces de cette lame conjonctive un revêtement endothélial, l'un sur la face qui regarde l'espace sous-arachnoïdien, l'autre sur la surface qui confine à la couche interne. Cette couche est facilement séparable de la suivante, au moins chez le fœtus. — 2° La couche interne ou profonde mince, mais ferme, est l'*intima pia* de Retzius. Malgré sa grande minceur, on y distingue un plan central de fibres conjonctives rigides, à direction circulaire, qui ne sont pas exactement parallèles entre elles mais se coupent en réseau ; sur les deux faces de ce plan un réseau élastique, et sur la face périphérique de chacun de ces réseaux un endothélium. C'est entre le réseau élastique profond et la couche des fibres circulaires que s'intercalent quelquefois des cellules ramifiées pigmentées, qui donnent à certaines parties de la moelle et de l'encéphale une teinte enfumée. Ce pigment est très abondant chez certains animaux, le mouton notamment ; il n'est pas en rapport avec la couleur des cheveux.

On voit que les deux couches externe et interne de la pie-mère se regardent par une face endothéliale, et limitent un espace capillaire lymphatique, l'espace lymphatique de la pie-mère ou intra-pial. La face profonde ou médullaire de la couche interne, par conséquent de la pie-mère entière, est en rapport avec la mince couche marginale de névroglie qui entoure la moelle, et elle lui adhère, car sur la face interne de la pie-mère arrachée on retrouve souvent des lambeaux de névroglie. La grande majorité des observateurs n'admettent plus aujourd'hui qu'il y ait entre la pie-mère et le cerveau ou la moelle, ni la couche de très petites cellules que Fleisch a décrite autrefois à la surface de l'encéphale sous le nom de *cuticulum*, ni l'espace vide circulaire communiquant avec les fentes de la substance blanche, que His a appelé l'*espace épispinal*.

En résumé, la superposition des plans et des couches de la pie-mère est la suivante :

Tissu sous-arachnoïdien.

Pie-mère. . .	Couche externe	Endothélium. Couche conjonctive à fibres verticales. Endothélium.
	Espace lymphatique.	
	Couche interne (intima)	Endothélium. Réseau élastique. Couche conjonctive à fibres circulaires. — cellules pigmentaires. Réseau élastique. Endothélium.

Névroglie marginale.

Les *vaisseaux sanguins* de la pie-mère sont ceux de la moelle elle-même. Ils sont représentés par les artères radiculaires qui pénètrent avec les racines nerveuses antérieures et postérieures, et par les artères vertébrales que l'on peut assimiler à deux volumineuses radiculaires ; il en est de même des veines qui montrent une disposition très analogue. Arrivés à la surface de la moelle ces vaisseaux, par leurs branches transversales et de nouvelles branches longitudinales qu'ils émettent, constituent le réseau anastomotique artériel et le plexus veineux de la pie-mère, tous deux beaucoup plus développés sur la face postérieure de la moelle.

[*CHARPY*.]

Il faut noter les points suivants : 1° Le réseau sanguin spinal n'a ni la richesse ni les gros vaisseaux de la pie-mère cérébrale. Aussi dit-on généralement que la pie-mère spinale n'est pas une vraie membrane vasculaire, mais plutôt une gaine fibreuse de contention, un névrilemme. Kadyi, au contraire, qui a injecté un grand nombre de moelles, estime que la pie-mère rachidienne est proportionnellement aussi vasculaire que la pie-mère crânienne; si les vaisseaux sont moins nombreux et moins volumineux, c'est que la quantité de substance nerveuse à nourrir (environ un cm. carré par section) est bien inférieure à celle du cerveau. Nous ferons observer en outre que la surface extérieure de la moelle est de la substance blanche; or dans tous les centres nerveux les surfaces blanches, de faible activité physiologique, ont un faible réseau vasculaire, la nutrition des parties grises profondes étant assurée par des artères directes venues des troncs mêmes et non du réseau. C'est donc avec la pie-mère de la base du cerveau qu'il faut comparer celle de la moelle, et il est probable que leur vascularisation est relativement égale. — 2° Le réseau est contenu entre les deux couches de la pie-mère, entre la couche externe et la couche interne, par conséquent dans l'espace lymphatique intra-pial qui les sépare; c'est de là que partent les branches perforantes qui traversent la couche interne et s'engagent dans les fissures de la moelle. Les gros troncs sont comme au cerveau dans l'espace sous-arachnoïdien. Quant à l'artère spinale antérieure, logée à l'entrée du sillon médian, en dehors de la pie-mère qui s'invagine tout entière dans ce sillon, elle est fixée à la face externe de la pie-mère par une *bandelette ligamenteuse* qu'on voit sur toute la hauteur de la moelle, bien marquée surtout à la région lombaire (fig. 107). Cette bandelette me paraît être constituée par du tissu sous-arachnoïdien, car elle se prolonge sur les racines antérieures. La veine ou les veines médianes, plus profondes que l'artère, et primitivement extra-piales, se trouvent emprisonnées dans la méninge par la coalescence des deux feuillets. — 3° Le réseau vasculaire est uniquement artériel et veineux (Kadyi); il n'émet point de capillaires, ceux-ci ne se montrent que dans la moelle. La pie-mère se nourrirait donc par le liquide céphalo-rachidien et par le plasma qui exsude des vaisseaux du réseau; elle servirait de support au réservoir vasculaire de la moelle, mais comme elle ne possède pas de capillaires propres, elle pourrait au sens strict être considérée comme une membrane invasculaire, au même titre que l'arachnoïde et le tissu sous-arachnoïdien.

L'existence de véritables *lymphatiques* dans la pie-mère est très discutée. Mascagni, mais surtout Fohmann et Fr. Arnold ont injecté autrefois un riche système lymphatique montrant des troncs gros et petits qui encadrent des réseaux serrés; on en trouvera un dessin dans l'Anatomie de Krause. S'agit-il de lymphatiques réels, comme Poirier tend à le croire? ceux-ci appartiennent-ils à la pie-mère ou au tissu sous-arachnoïdien? ou bien faut-il admettre avec d'autres observateurs que l'injection a rempli uniquement les gaines périvasculaires, gaines d'ailleurs endothéliales et lymphatiques, qui s'ouvrent dans les espaces sous-arachnoïdiens?

Il y a des *nerfs* nombreux. La couche externe de la pie-mère renferme un riche plexus de fibres nerveuses dont les mailles sont allongées dans le sens de la moelle et contiennent des cellules ganglionnaires à leurs points nodaux; on le désigne quelquefois sous le nom de *plexus de Purkinje*. Les branches afférentes lui viennent des plexus sympathiques qui entourent l'artère spinale antérieure et les artères radiculaires, peut-être aussi des racines postérieures. Ce plexus, qu'on peut suivre même sur le filum terminale, est très probablement formé de nerfs vasculaires, sympathiques ou spinaux; Retzius a vu les fibres qui s'en détachent perdre leur gaine de myéline et s'accoler aux vaisseaux. — Existe-t-il aussi des nerfs sensitifs propres pour la pie-mère? Aronson aurait suivi des nerfs émanés directement de la moelle, et allant se terminer dans la pie-mère par des corpuscules analogues à ceux de Meissner; Retzius indique des filets qui se perdent dans le tissu conjonctif. De toute manière la question des nerfs de la pie-mère reste très confuse, et on ne doit pas oublier que plusieurs des faits signalés n'ont été observés que sur des animaux.

La pie-mère émet par ses deux faces des prolongements, les uns externes, les autres internes, qui l'unissent aux tissus voisins.

Les *prolongements externes* sont représentés d'abord par les ligaments dentelés que nous allons décrire, puis par des cloisons tendues entre sa face externe et l'arachnoïde, cloisons que l'on considère maintenant comme formées plutôt par le tissu sous-arachnoïdien et que nous étudierons avec lui, enfin par de fines lamelles qui s'engagent dans les racines nerveuses, ainsi que nous le verrons quand nous parlerons des rapports des nerfs avec les méninges.

Les *prolongements internes* sont en revanche très nombreux ; nous les décrirons en détail avec la charpente conjonctive de la moelle. Nous verrons alors que sur toute la périphérie de la moelle, par toutes ses fissures et ses sillons, s'engagent des lamelles de pie-mère qui se disposent en cloisons radiées, que ces lamelles pénètrent par des entonnoirs de la surface conduisant aux fissures, et qu'elles contiennent les vaisseaux médullaires auxquels elles fournissent une tunique adventice. Ces prolongements sont constitués par la couche interne, l'intima pia ; mais il s'y joint aussi des fibres et des lamelles de la couche externe, qui s'enfoncent dans les parties évasées des sillons.

Il faut mettre à part le prolongement du sillon médian antérieur. Ce n'est pas un prolongement vrai ; c'est un reploiement, une invagination de la pie-mère tout entière dans un intervalle naturel, dû au type morphologique de la moelle et non à la pénétration de vaisseaux dans une masse pleine. Plus tard il est vrai, et même dès l'enfance, les deux pies-mères droite et gauche du sillon se soudent en un seul feuillet qui donne l'aspect d'une cloison ordinaire ; la distinction originelle n'en est pas moins fondamentale.

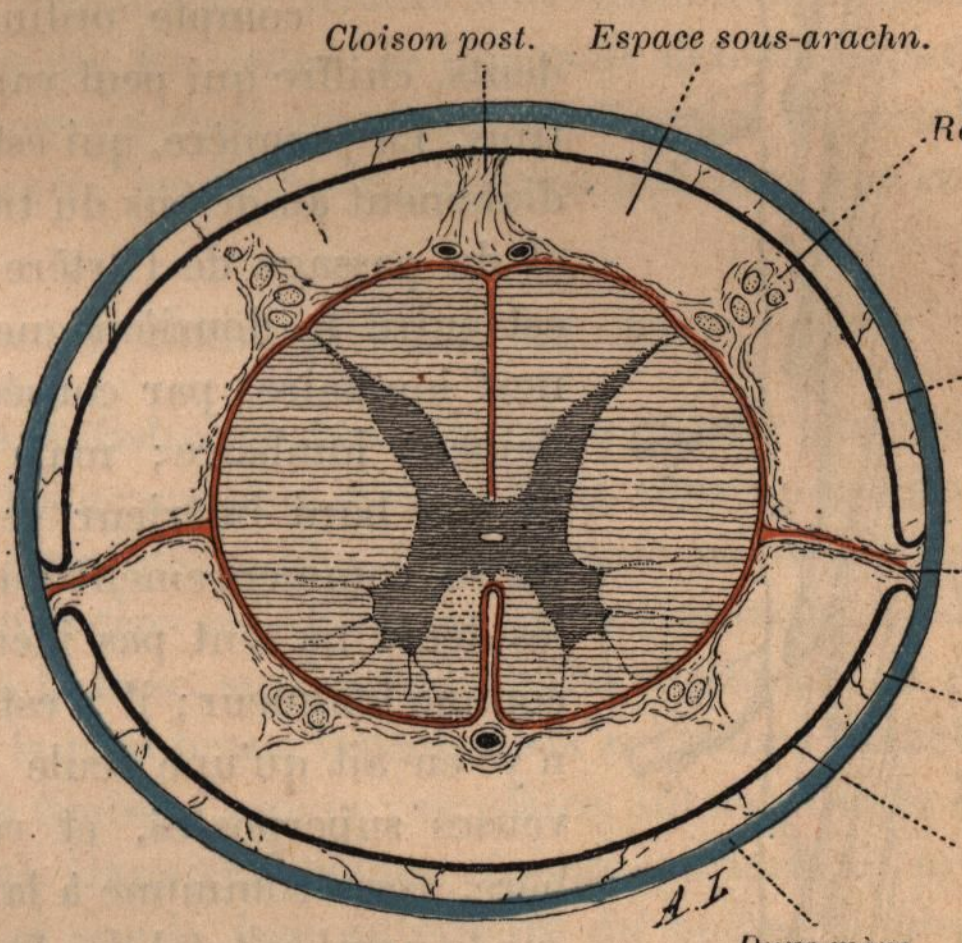

Fig. 84. — Arachnoïde rachidienne, vue sur une coupe transversale.

La dure-mère en bleu ; la pie-mère en rouge, recouverte par le tissu sous-arachnoïdien. La face antérieure de la moelle regarde en bas.

Ligaments dentelés. — Les ligaments dentelés sont deux bandes fibreuses festonnées, étendues de chaque côté de la moelle et sur toute sa longueur, entre la pie-mère et la dure-mère. Ils sont placés dans le plan frontal ; ils ont donc une face antérieure et une face postérieure, un bord interne et un bord externe. Ils divisent la cavité cylindrique que circonscrit la dure-mère en deux demi-cylindres communicants, l'un antérieur, l'autre postérieur.

Le *bord interne* ou adhérent est rectiligne et mince ; il s'attache à la couche externe de la pie-mère, qui présente en ce point son maximum de densité et d'épaisseur ; la ligne d'insertion correspond à la face latérale de la moelle, au cordon latéral qui se trouve ainsi divisé topographiquement en deux moitiés, entre les racines antérieures et postérieures. Le *bord externe* ou libre est épais et festonné ; il est découpé en une série de dents dont le sommet seul se fixe à la dure-mère, tandis que les arcades intermédiaires sont libres de toute adhérence. La *face antérieure* est en rapport avec les racines antérieures et leurs vaisseaux ; la *face postérieure*, avec les racines postérieures et leurs vaisseaux, au cou avec les racines du spinal. Chaque dent ou feston,

en forme de triangle à bords concaves, se fixe par son sommet, quelquefois prolongé en languette, à la face interne de la dure-mère ; ce point d'insertion est toujours situé entre les orifices que traversent les racines des nerfs rachidiens, sur la même ligne verticale et à égale distance de la paire rachidienne supérieure et de la paire inférieure ; l'alternance est régulière entre les points de sortie des racines et les dents du ligament. On compte ordinairement vingt et une dents, chiffre qui peut varier de dix-huit à vingt-trois. La première, qui est longue, s'insère immédiatement au-dessus du trou du 1er nerf rachidien et du passage de l'artère vertébrale ; la dernière est entre le douzième nerf dorsal et le premier nerf lombaire, par conséquent en haut du renflement lombaire ; mais le ruban ligamenteux de son bord inférieur se poursuit en liséré jusqu'au commencement du cône terminal. Toutes les dents ne sont pas identiques comme forme ni comme longueur ; il n'est pas rare non plus qu'il n'y en ait qu'une seule pour deux paires nerveuses superposées, et cette disposition irrégulière, assez commune à la région lombaire, influe sur le nombre total des festons.

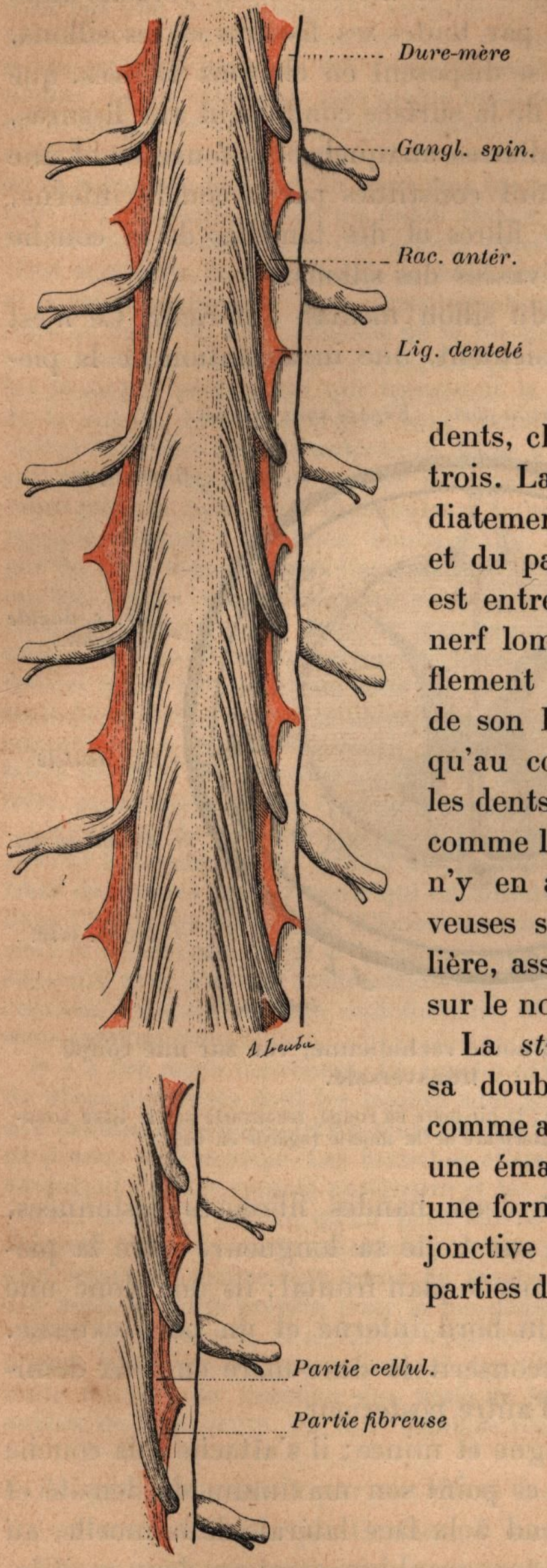

Fig. 85. — Les ligaments dentelés (rouge).

La dure-mère ouverte est rejetée sur les côtés ; la moelle est vue par sa face antérieure (d'après Hirschfeld).

La *structure* fibreuse du ligament dentelé et sa double insertion l'ont fait considérer tantôt comme appartenant à la dure-mère, tantôt comme une émanation de la pie-mère, ou enfin comme une formation mixte. C'est une membrane conjonctive où l'on reconnaît même à l'œil nu deux parties différentes. Tout le bord libre qui circonscrit les côtés de la dent, son sommet et le bord concave des arcades est un ruban épais, ferme, d'aspect tendineux, dont les fibres courent dans le sens des ondulations de ce bord et vont s'irradier dans les lamelles conjonctives de la dure-mère. Le reste, c'est-à-dire le bord adhérent, la base de la bande intermédiaire et la partie intérieure de la dent, est un tissu criblé, réticulé, où l'on distingue deux lames, une antérieure, une postérieure, émanées du feuillet externe de la pie-mère et séparées à leur origine par un petit intervalle triangulaire. Les

faisceaux conjonctifs s'y croisent en sens variés; il semble cependant que la direction dominante est celle de fibres parallèles à la moelle, coupées de fibres obliquement transversales. Cette disposition tend à faire considérer le ligament dentelé comme une expansion alaire, un soulèvement latéral de la couche externe de la pie-mère. La dent elle-même, triangle saillant de la bande ligamenteuse, reçoit de l'arachnoïde une gaine infundibuliforme, au moment où elle traverse l'espace subdural pour atteindre la dure-mère.

Par sa position dans le plan vertico-transversal, son parallélisme avec les racines nerveuses, le ligament dentelé fixe la moelle de chaque côté et l'empêche de ballotter latéralement, fixation d'autant plus nécessaire que la moelle est plongée dans une vaste cavité pleine de liquide (l'espace sous-arachnoïdien) et qu'entre la moelle et la colonne vertébrale sont suspendus les nerfs rachidiens et les vaisseaux radiculaires. En outre, le ligament dentelé sépare la grande cavité sous-arachnoïdienne en deux chambres, antérieure et postérieure, communicantes sans doute entre les dents, mais ayant pourtant une certaine indépendance.

§ II. — PIE-MÈRE CÉRÉBRALE OU CRANIENNE

La pie-mère cérébrale se distingue de la pie-mère spinale par plusieurs caractères tranchés. Elle est beaucoup plus mince, étant constituée uniquement par la couche interne, par conséquent plus transparente et moins solide; elle est aussi plus vasculaire. Au moins est-elle ainsi sur la convexité du cerveau et du cervelet, car on trouve à la base, sur les pédoncules cérébraux, la protubérance et le bulbe, régions où la membrane tapisse de la substance blanche, une pie-mère de transition, plus épaisse, moins vasculaire, intermédiaire entre le type cérébral et le type spinal. Dans ces mêmes régions, surtout au niveau de l'espace perforé antérieur et sur la face antérieure du bulbe, la pie-mère prend souvent une teinte sale, ardoisée; nous avons dit que cette pigmentation, qu'on voit aussi sur la moelle, était très marquée chez certains animaux.

Son trajet est celui d'une toile collante rigoureusement appliquée sur la surface de l'encéphale. Elle ne couvre pas le cerveau en masse, comme l'arachnoïde, elle pénètre dans toutes les dépressions, notamment dans les scissures et les sillons; elle s'y invagine, tapissant les deux faces et le fond, comme pour le sillon antérieur de la moelle, avec cette différence qu'au cerveau les parties adossées de la membrane ne se fusionnent pas, quoi qu'on en ait dit. La surface réelle de la pie-mère serait donc considérable, si on la déplissait, beaucoup plus vaste que la surface apparente, et égale à l'étendue de l'écorce supposée elle-même étalée. — La pie-mère cérébelleuse offre cette particularité qu'elle ne s'invagine pas dans les sillons, elle y envoie une cloison simple détachée de sa face profonde, comme dans les sillons ordinaires de la moelle; cette disposition m'a paru exister même pour les grands sillons du cervelet, tels que le grand sillon circonférentiel. Je signale l'enveloppe que la pie-mère fournit à la tige et à la glande pituitaire, au moins à son lobe nerveux.

La *face externe* n'émet aucun prolongement comparable aux ligaments dentelés. Elle n'est libre qu'en partie, car elle donne attache aux filaments du tissu sous-arachnoïdien beaucoup plus nombreux ici qu'à la moelle, étendus même en couche dense sur les saillies des circonvolutions. Ce même tissu sépare au

fond des sillons les faces opposées de la pie-mère. En certains points, au lieu d'attacher la pie-mère à l'arachnoïde, il l'attache à elle-même; ainsi on voit quelquefois sous la faux du cerveau, dans la partie antérieure où l'arachnoïde manque, les pies-mères adossées des deux hémisphères adhérer entre elles, ou même à travers le trou de la faux, ou bien contracter des adhérences avec le bord inférieur de cette même faux; de même la pie-mère cérébelleuse avec la circonférence antérieure de la tente.

La *face interne*, comparable en cela à celle de la pie-mère médullaire, donne naissance à un grand nombre de filaments qui pénètrent dans la substance cérébrale; mais au lieu de lames ou cloisons étendues en membrane et s'engageant dans de longues fissures, ce sont des prolongements coniques qui entrent par les entonnoirs de la surface dans les canaux vasculaires; ils portent avec eux les vaisseaux nourriciers de l'écorce. Si le cerveau est frais, normal, surtout s'il y a beaucoup de liquide céphalo-rachidien, la pie-mère se laisse détacher du cerveau avec la plus grande facilité, sans comparaison mieux qu'à la moelle, elle n'adhère en aucune façon ni en aucun point. Après le décollement on est surpris de voir qu'il ne reste pas trace sur le cerveau de l'arrachement des filaments; on ne constate de trous appréciables, de piqueté ou de pointillé vasculaire que dans les espaces perforés antérieur et postérieur où les vaisseaux sont gros, ou bien ailleurs en cas de congestion réelle. Si la pie-mère s'enlève aussi aisément, c'est que les filaments vasculaires sont très fins, de forme conique, non anastomosés, et aussi que les vaisseaux sont entourés d'un système lacunaire qui les empêche d'adhérer à la substance nerveuse.

Structure. — La *structure* de la pie-mère cérébrale est bien simplifiée. Elle ne comprend que la couche interne de la pie-mère spinale, elle est réduite à l'intima pia, avec sa lame conjonctive entre deux réseaux élastiques, et un revêtement endothélial sur les faces libres de ces réseaux.

La lame conjonctive n'est pas formée de fibres circulaires; les fibres en quantité très variable s'entre-croisent en tous sens. La plupart des auteurs n'admettent sous l'intima ni le cuticulum cellulaire de Fleisch, ni l'espace épicérébral de His. Dans les régions où la pie-mère est plus épaisse et prend le type spinal, comme au fond des confluents sous-arachnoïdiens ou sur l'isthme de l'encéphale, une mince couche externe s'ajoute à la couche profonde. Il n'y a pas de tissu adipeux. Les lipomes, qu'on a observés à la surface du cerveau et que Virchow regarde comme ayant leur origine dans la pie-mère ou dans le tissu sous-arachnoïdien, naissent d'un tissu graisseux accidentel, hétérotopique. Il est cependant fréquent de voir une mince traînée adipeuse sur le raphé du corps calleux et sur celui du trigone, et il est d'autre part remarquable que le raphé calleux soit un siège d'élection pour les lipomes du cerveau. On a signalé aussi de petits amas graisseux dans le confluent inférieur, au voisinage des tubercules mamillaires, encore un siège des lipomes.

Ce que nous avons dit des *vaisseaux* et des *nerfs* de la pie-mère spinale s'applique à la pie-mère encéphalique. Les gros troncs artériels sont situés dans les espaces sous-arachnoïdiens; le réseau des artérioles n'est pas placé comme à la moelle entre les deux couches, puisque la couche externe fait défaut, mais appliqué sur la face externe de la pie-mère réduite à l'intima, par des lamelles sous-arachnoïdiennes. Ce réseau est formé de branches plus grosses et plus rapprochées que celles du réseau médullaire, et c'est ce qui a valu à la méninge le nom de matrix vasculosa, chorion du cerveau; mais cette prépondérance tient peut-être à la nécessité de nourrir une plus grande quantité de substance nerveuse; en tous cas la pie-mère de la base, qui recouvre surtout de la substance blanche, est beaucoup moins vasculaire que celle de l'écorce grise. Il ne paraît pas y avoir de capillaires; la pie-mère n'a pas de vaisseaux propres, elle est littéralement invasculaire. Les veines sont grosses, nombreuses, peu flexueuses; elles n'accompagnent pas les artères. — Nous avons discuté la question des lymphatiques à propos de la pie-mère rachidienne.

Il en est de même des nerfs. Les plexus vasculaires des artères cérébrales, que Kœlliker a suivis jusque dans le cerveau sur des artères de 90 μ, tirent leurs nerfs de deux sources : du sympathique, par les plexus de la carotide interne, de la vertébrale, de l'hexagone de Willis, et des nerfs crâniens de la base, notamment de l'oculo-moteur commun et du glosso-pharyngien, peut-être même directement de certains points du mésocéphale. Ces nerfs vasculaires ont-ils une double action physiologique? La pie-mère possède-t-elle des nerfs propres, sensitifs? Il faut faire les mêmes réserves que pour la moelle. Sur la pie-mère qui entoure le bulbe olfactif du lapin, Lœwe a décrit des cellules ganglionnaires, plus tard il les a interprétées comme cellules tactiles. Cet exemple montre combien il serait imprudent de généraliser des faits isolés.

Toiles choroïdiennes et plexus choroïdes. — De même qu'elle se replie et s'enfonce dans les sillons des hémisphères, de même la pie-mère se prolonge dans les deux grandes fentes transversales, dont l'une coupe le cerveau à sa base, grande fente de Bichat, et dont l'autre sépare en arrière le bulbe du cervelet, sur la voûte postérieure du quatrième ventricule. Ces replis qui s'avancent dans les ventricules constituent la *pie-mère interne* ou intérieure, par opposition à la pie-mère externe, que nous venons de décrire sur la surface extérieure; ils ne diffèrent pas au fond des prolongements qui tapissent une scissure quelconque de la convexité. Au premier abord il semble que la pie-mère interne est complètement libre dans les ventricules et sans rapport de continuité avec leurs parois, mais en réalité elle ne fait que s'invaginer dans ces cavités comme un organe dans une cavité séreuse; un feuillet viscéral épendymaire la recouvre toujours de son épithélium, reste lui-même de l'ancienne paroi d'une vésicule cérébrale. Non seulement la pie-mère interne est toujours appliquée intimement sur une surface nerveuse, mais il faut remarquer que cette surface nerveuse ventriculaire (le trigone excepté) a été extérieure à une certaine époque embryonnaire. La pie-mère interne est donc celle qui recouvre les parties de la surface primitive de l'encéphale, qui sont devenues profondes par les inflexions

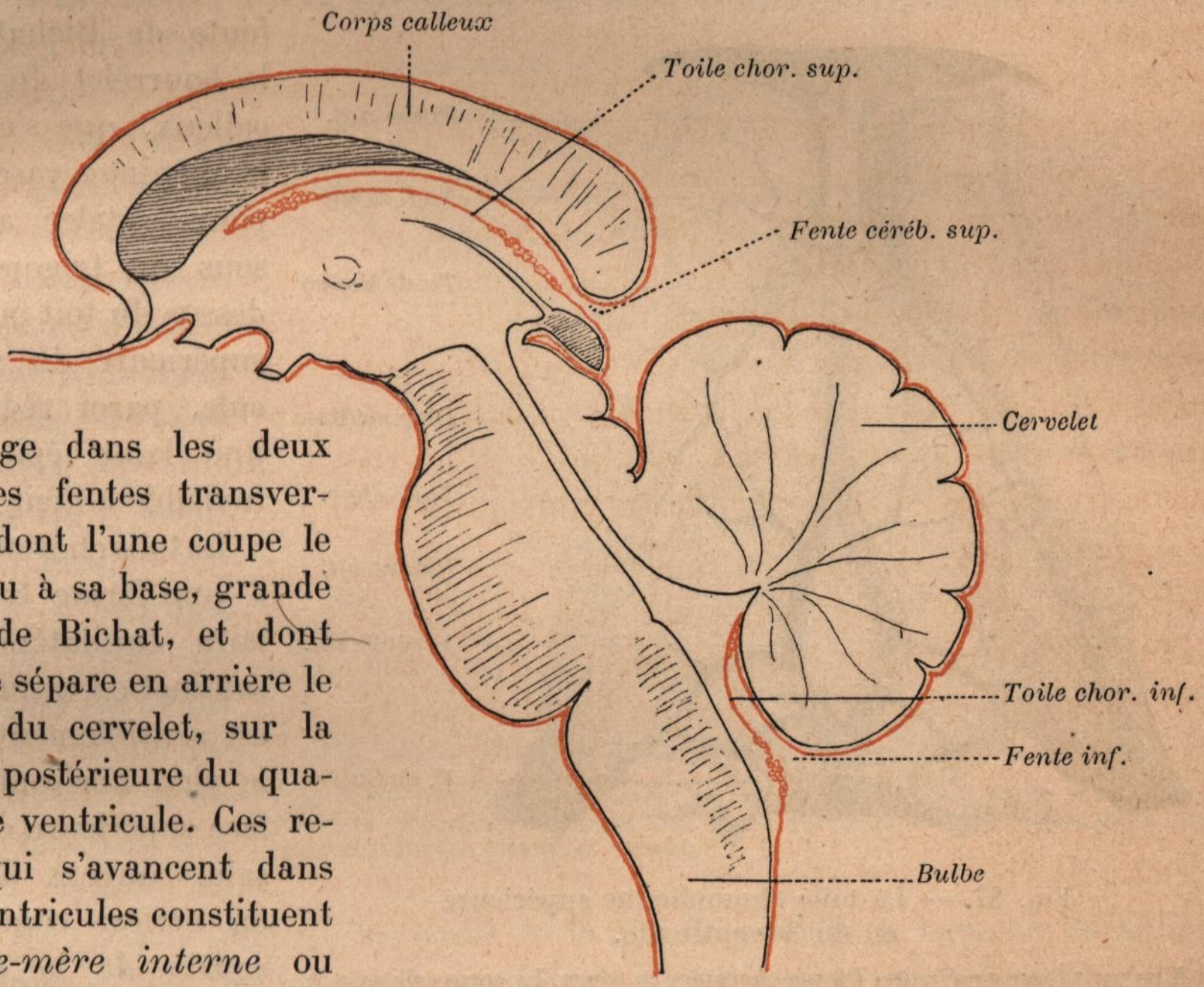

Fig. 86. — Invagination de la pie-mère dans les fentes cérébrales; formation des toiles choroïdiennes.
La pie-mère rouge. Vue schématique sur une coupe ant.-post.

du cerveau en croissance, et qui sont sur leur plus grande étendue restées à l'état de structure élémentaire.

La pie-mère interne comprend : les toiles choroïdiennes et les plexus choroïdes. Dans les ventricules cérébraux, on trouve la toile choroïdienne supérieure ou du ventricule moyen et les plexus choroïdes des ventricules latéraux; dans le quatrième ventricule, la toile choroïdienne inférieure et les plexus choroïdes de ce ventricule. Les mots de choroïde ou chorioïde signifient en forme de chorion, par comparaison avec le chorion fœtal.

Toile choroïdienne supérieure ou du ventricule moyen. — La toile choroïdienne supérieure, ou toile triangulaire, est cette partie de la pie-mère qui recouvre le toit du ventricule moyen. C'est par la portion transversale de la fente de Bichat, sous le bourrelet du corps calleux, que s'engage la méninge vasculaire pour s'étaler au-dessous du trigone, au-dessus du toit ou paroi supérieure du ventricule, paroi réduite à une lame épithéliale invisible à l'œil nu.

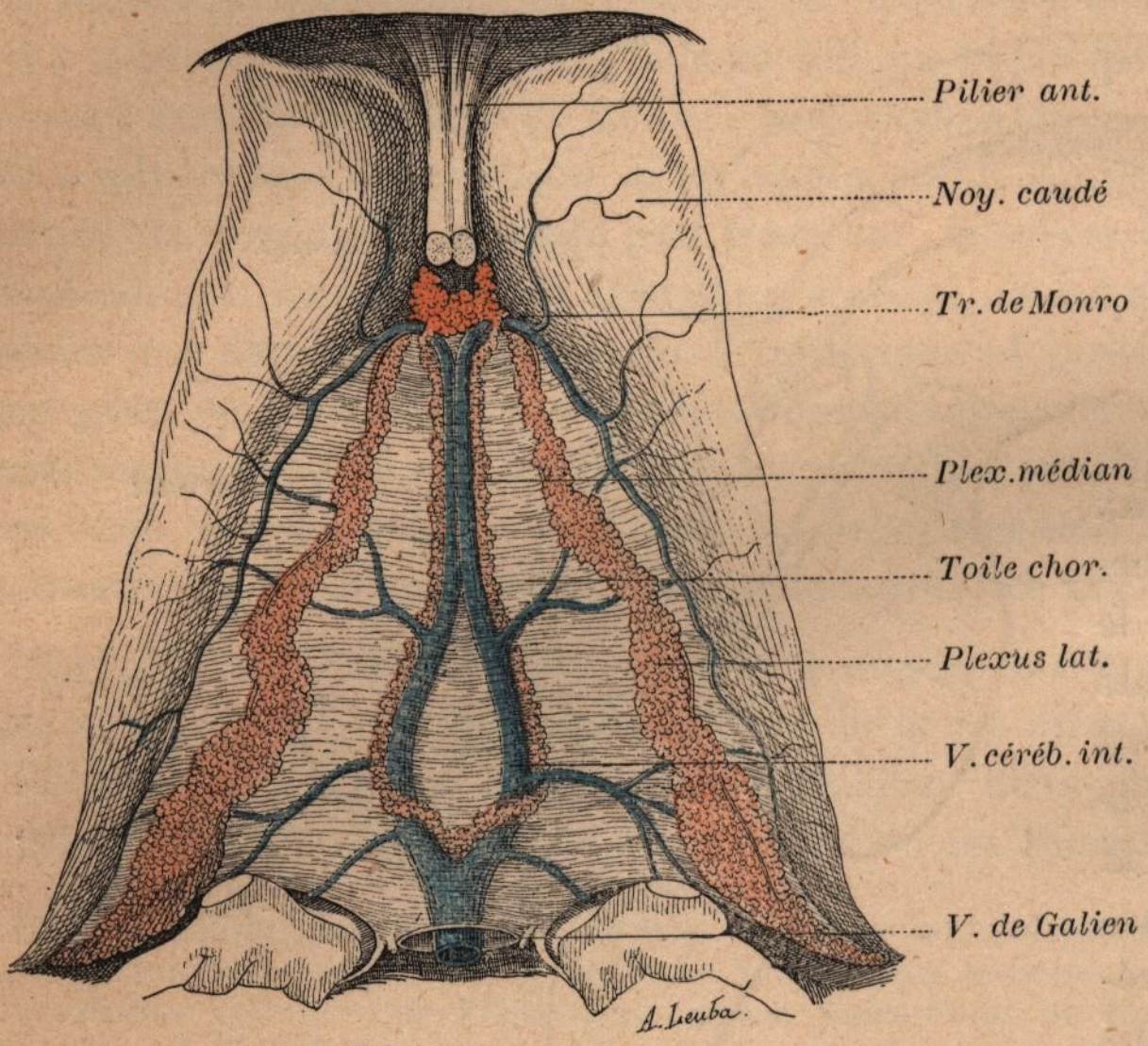

Fig. 87. — La toile choroïdienne supérieure ou du 3e ventricule.

Vue par sa face supérieure. Plexus choroïdes en rouge. Le corps calleux et le trigone ont été enlevés; sous la toile choroïd. sont les couches optiques et le 3e ventricule.

La toile choroïdienne a une forme triangulaire équilatérale, le sommet en avant; elle est sensiblement dans le plan horizontal. La face supérieure ou dorsale, convexe d'avant en arrière comme la courbe de la couche optique, concave transversalement, se moule sur la face inférieure du trigone qu'elle nourrit par de nombreux vaisseaux. La face inférieure, ventrale, repose sur la face supérieure des couches optiques et entre elles passe comme un pont par-dessus le ventricule moyen, fermé seulement par son invisible lamelle épithéliale. En arrière elle recouvre la glande pinéale et lui adhère sur sa partie postérieure. Les bords latéraux correspondent au sillon choroïdien de la couche optique; en dehors de ce sillon ils se renflent pour former les plexus choroïdes. Le sommet, placé en avant, est tronqué et bifide; il est en rapport avec la face postérieure des piliers antérieurs du trigone, entre les deux trous de Monro par où s'engagent ses deux pointes. La base, ou bord postérieur, s'étend en arrière le long de la portion moyenne de la fente de Bichat, sous le corps calleux et sur les tubercules quadrijumeaux; elle se continue à ce niveau avec la pie-mère cérébrale et cérébelleuse.

Dans l'épaisseur de la toile choroïdienne, entre ses deux feuillets, on aperçoit d'abord les deux veines de Galien qui cheminent côte à côte d'avant en arrière et se réunissent en un tronc unique, au niveau de la base, après avoir momentanément divergé; elles reçoivent de chaque côté six veines dont les troncs s'irradient dans la toile, puis les plexus choroïdes du ventricule moyen.

Plexus choroïdes du ventricule moyen ou plexus ch. médians (fig. 87 et 88). — Les plexus choroïdes du ventricule moyen sont deux minces traînées de granulations rouges, qui suivent le bord externe des veines de Galien. On les voit bien sous l'eau en observant la face inférieure de la toile choroïdienne. Comme les veines qu'ils accompagnent, ces cordons sont d'abord parallèles et presque juxtaposés, puis divergents en ellipse. Ils font saillie sur la face inférieure de la toile qu'ils refoulent dans la cavité ventriculaire, et qui se trouve entre eux déprimée en gouttière. En avant, les deux plexus sont réunis encore par un cordon de même nature ou cordon d'union qui joint leurs deux extrémités derrière le trigone sur une étendue de 5 millimètres; chaque extrémité s'engage dans le trou de Monro, en devenant plexus choroïde latéral. En arrière, les plexus médians, s'écartant comme les veines de Galien, longent les bords de la glande pinéale à laquelle ils adhèrent (plexus chor. de la glande pinéale de Vicq d'Azyr), puis s'épaississent et s'unissent derrière la glande; en même temps la gouttière qui les séparait s'élargit en une niche dans laquelle s'encadre la glande pinéale, c'est le *recessus pinealis* de Reichert, diverticule supérieur de la glande pinéale.

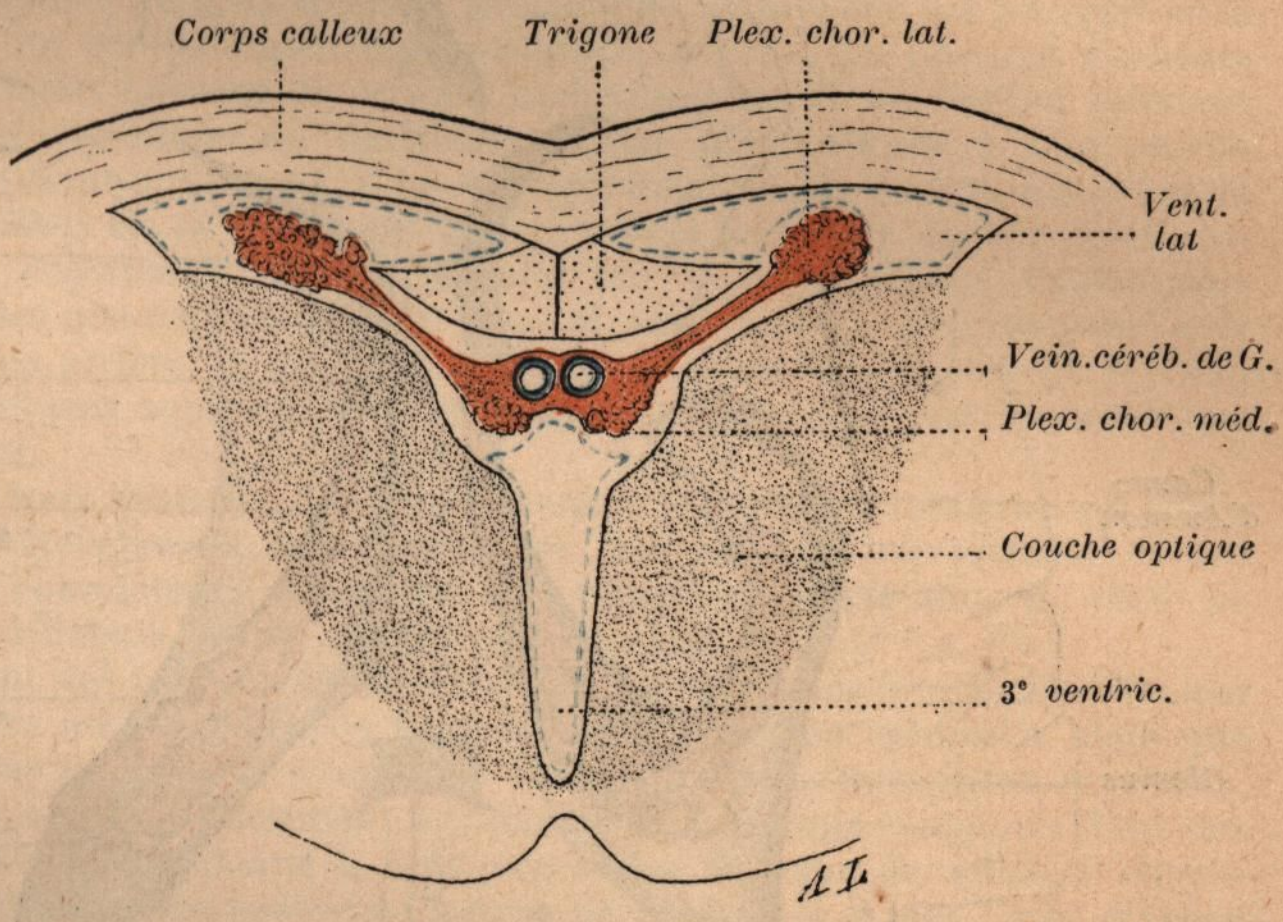

Fig. 88. — Disposition de la toile et des plexus choroïdes.

Une coupe frontale (vertico-transv.) a ouvert les trois ventricules et sectionné les plexus perpendiculairement. Une ligne pointillée indique l'épithélium des cavités et celui des plexus.

Plexus choroïdes des ventricules latéraux (fig. 87, 88 et 89). — Ces plexus choroïdes sont la partie de la pie-mère invaginée dans les ventricules latéraux dont elle a refoulé la paroi interne; ils se continuent en haut avec la toile choroïdienne, en bas avec la pie-mère de la base du cerveau.

Chacun d'eux, droit et gauche, occupe l'étage supérieur et l'étage inférieur du ventricule latéral; il est conformé en U placé de champ et ouvert en avant; les branches de l'U ne sont pas rectilignes, mais ondulées.

Dans l'étage supérieur ou corne frontale du ventricule, le plexus très étroit serpente d'avant en arrière, en rapport par sa face supérieure avec le corps calleux, par sa face inférieure avec la couche optique qu'il suit et qu'il recouvre sans lui adhérer. Le bord externe, frangé, découpé, est libre, quelquefois replié

par-dessus le bord externe du trigone. Le bord interne est adhérent, ou plus exactement il est continu avec le bord externe de la toile choroïdienne, ce que l'on verra bien en enlevant avec précaution le trigone cérébral; le plexus choroïde n'est donc à ce niveau que l'épanouissement latéral de la toile, il est son véritable bord externe renflé pour contenir les vaisseaux. A ce même point de jonction, l'épendyme du ventricule moyen et celui du ventricule latéral se réfléchissent et s'adossent pour se continuer, le premier sur le plexus choroïde, le second sur la toile choroïdienne; entre les deux culs-de-sac la pie-mère

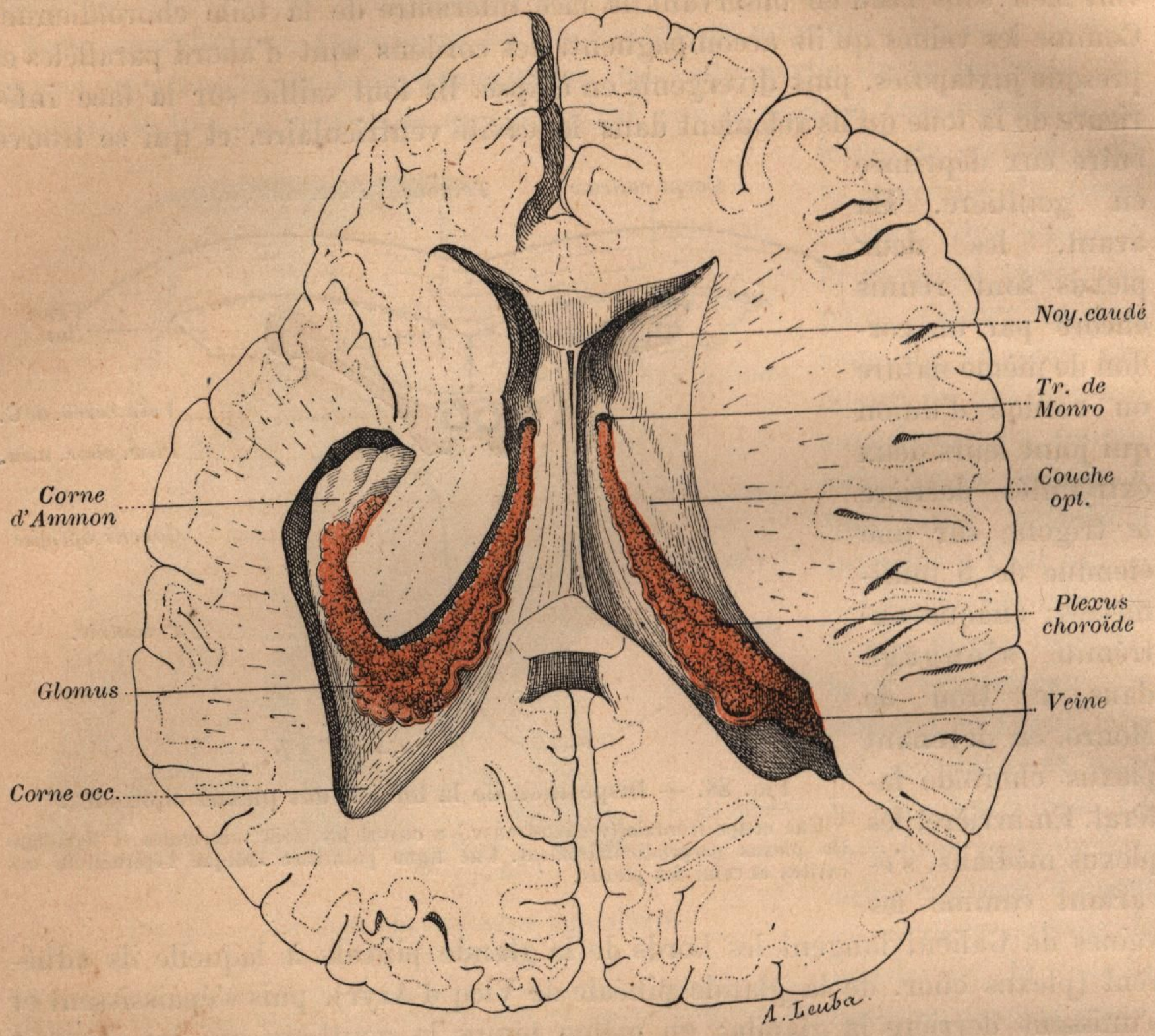

Fig. 89. — Plexus choroïdes des ventricules latéraux.

Les ventricules lat. sont ouverts par leur face supérieure; au milieu, le trigone laissé en place empêche de voir la toile choroïdienne sous-jacente.

du plexus adhère directement à la couche optique, elle lui donne et elle en reçoit de nombreux vaisseaux. Ainsi se trouvent clos et séparés l'un de l'autre le troisième ventricule et le ventricule latéral, occlusion fragile d'ailleurs, facilement rompue dans les grandes hémorragies qui inondent les deux ventricules. En avant, le plexus choroïde de plus en plus étroit passe par le trou de Monro, le longe si l'on aime mieux, et se réunit en arc à l'extrémité antérieure du plexus médian correspondant (fig. 87); les plexus des deux ventricules forment donc un système continu, un double triangle juxtaposé. En arrière, le plexus se réfléchit autour du pédoncule cérébral, sur lequel s'enroule le ventricule, pour passer dans l'étage inférieur.

Le plexus choroïde ne donne pas de prolongement à la corne occipitale; mais, au moment où il se réfléchit, il présente un renflement noueux, qui atteint jusqu'à 3 millimètres d'épaisseur et par son bord postérieur épais, très convexe, fait saillie dans la corne occipitale. Ce renflement porte le nom de *glomus* (peloton); il correspond aux extrémités de la base de la toile choroïdienne. On y trouve assez souvent des kystes.

Dans l'étage inférieur, corne temporale, le plexus choroïde suit une direction antéro-postérieure, il est beaucoup plus large que dans sa partie supérieure et s'étale sur la corne d'Ammon qu'il recouvre en grande partie. Là encore son bord externe est libre, flottant; son bord interne est continu, non plus avec la toile, mais avec la pie-mère qui tapisse les deux lèvres de la fente de Bichat.

Structure de la toile choroïdienne supérieure et des plexus choroïdes. — La *toile choroïdienne* est composée de deux feuillets pie-mériens, puisqu'elle est un repli de la pie-mère extérieure. Il y a un feuillet supérieur, pie-mère du trigone, qui provient d'ailleurs de la soudure de deux feuillets latéraux du cerveau embryonnaire; et un feuillet inférieur qui s'applique sur la paroi supérieure du ventricule moyen, paroi réduite à une couche épithéliale; c'est là l'épithélium de la toile, il ne lui appartient pas en propre. En avant et sur les côtés, les deux feuillets en se rejoignant circonscrivent entre eux un sac aplati. En arrière les deux feuillets s'écartent, l'un pour monter sur le corps calleux, l'autre pour descendre sur les tubercules quadrijumeaux (fig. 86); cet écartement, qui correspond à la base, laisse le sac ouvert en arrière, et c'est par là que pénètrent les artères et le tissu sous-arachnoïdien du confluent supérieur qui va remplir le sac, c'est par là aussi que sortent les veines de Galien.

Les artères viennent de trois sources : des choroïdiennes postérieures (branche des cérébrales postérieures), des cérébelleuses supérieures par des rameaux récurrents, et des branches terminales de la choroïdienne antérieure. Les veines se jettent dans la veine de Galien ou dans un de ses affluents. On ne connaît pas de nerfs.

Les *plexus choroïdes* sont des touffes vasculaires de la pie-mère des ventricules. Ils ont un aspect granuleux. Il faut les observer à la loupe et dans l'eau; on reconnaît alors que ces granulations, auxquelles la présence d'une anse vasculaire donne une teinte rougeâtre, sont des lamelles frangées, ou plus exactement des touffes de vaisseaux contenues dans des végétations conjonctives. Luschka a donné à cette végétation le nom de villosité choroïdienne. Le type est une inflorescence pédiculée, longue de 1 mm. 5 à 2 mm., avec division en lobes et en lobules, ordinairement disposés en grappe. Il y a des villosités sessiles; il en est de courtes et peu ramifiées, d'autres avec des lobules tertiaires. Elles sont espacées ou serrées comme du velours.

La *villosité choroïdienne* est composée : 1° de tissu conjonctif lâche et mou, à fibres conjonctives minces, clairsemées, plus pauvre encore en fibres élastiques; c'est surtout à la périphérie que la structure est indécise; 2° d'une anse capillaire au milieu de l'atmosphère conjonctive; 3° d'un revêtement épithélial. Les anses capillaires, très larges et très contournées, donnent aux lobules de la villosité leur forme papillaire; elles naissent du réseau capillaire interposé entre l'artère et la veine principale, ou encore directement d'une branche artérielle. L'épithélium qui recouvre la surface libre du plexus choroïde, et par conséquent de chaque villosité, ne lui appartient pas originellement; c'est l'ancienne paroi de la vésicule embryonnaire hémisphérique qui ne s'est pas transformée en substance nerveuse et dont le revêtement épendymaire a seul persisté. Il est à une seule couche; les cellules cubiques ont des angles allongés par lesquels elles s'enchâssent; elles sont granuleuses, possèdent un noyau central très net et un gros grain réfringent que l'on présume être une matière grasse colorée. Chez les embryons de mammifères, ces cellules sont ciliées. En considérant cette persistance du revêtement épithélial en même temps que la transformation de ses cellules, qui ne sont pas identiques à celles de l'épendyme bien que continues avec elles, on a considéré la villosité choroïdienne comme une glande dévaginée, chargée de sécréter le liquide céphalo-rachidien des ventricules, opinion qui est sans démonstration directe.

Les artères des plexus choroïdes lui viennent de la choroïdienne antérieure pour la partie qui occupe la corne temporale, de la choroïdienne postérieure pour le plexus de la corne frontale. Ces vaisseaux ne fournissent pas seulement aux plexus, mais encore à la paroi nerveuse. Il y a une veine principale, la veine des plexus choroïdes, qui se rend dans la veine de Galien. Fohmann a décrit des vaisseaux lymphatiques dont le tronc collecteur longerait cette même veine de Galien. On ne connaît pas de nerfs.

[*CHARPY.*]

Les *fonctions* des plexus choroïdes paraissent avoir leur plus grande activité dans la vie fœtale et se rapporter surtout à la nutrition et à l'accroissement du cerveau (Luschka). Ceci n'implique pas qu'ils soient sans usage dans la vie adulte, et probablement ils sont des organes sécréteurs du liquide ventriculaire. Mais leur plus grande activité à l'époque du développement cérébral est indiquée par ces deux faits, qu'ils sont alors proportionnellement plus vastes et plus vasculaires, et qu'ils subissent de bonne heure des dégénérescences semblables à celles de la glande pinéale. On y voit apparaître des granulations graisseuses, du pigment brun, des corps amylacés, des concrétions de cholestérine, des concrétions calcaires de carbonate et phosphate de chaux (sable cérébral, psammome) qui peuvent atteindre chez le cheval de vastes dimensions, enfin des kystes que nous avons dit être fréquents surtout dans le glomus de la corne occipitale.

Findlay. The choroïd plexus of the lateral ventricles, *Brain*, 1899.

Toile choroïdienne inférieure ou du quatrième ventricule. — La toile choroïdienne inférieure est un repli de la pie-mère invaginée dans la fente transversale qui sépare en arrière le bulbe du cervelet, fente cérébrale postérieure

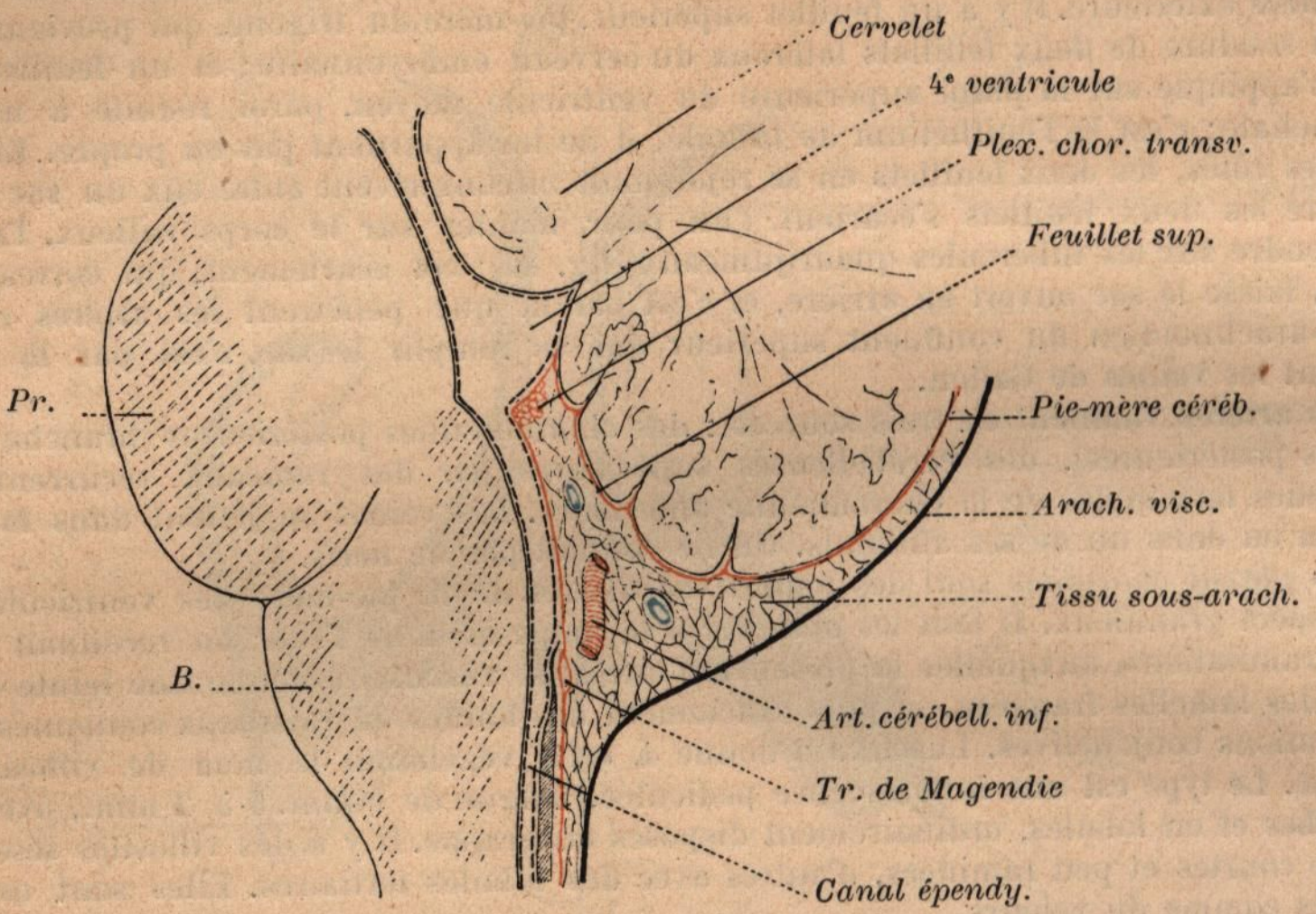

Fig. 90. — Toile choroïdienne du 4e ventricule (rouge), en coupe antéro-postérieure.

Les deux feuillets sont très écartés pour montrer le réseau sous-arachnoïdien et ses vaisseaux. Une ligne pointillée indique l'épithélium de la cavité ventriculaire et du canal de l'épendyme.

ou inférieure (fig. 86). Elle est obliquement dirigée en haut et en avant, plus près de la verticale que de l'horizontale, et située entre la mince voûte épithéliale du quatrième ventricule, dans sa moitié postérieure, et la face inférieure du cervelet qui proémine en arrière sur cette voûte ventriculaire.

Sa forme est celle d'un triangle à base antérieure, tournée par conséquent en sens inverse de la toile choroïdienne supérieure. Elle mesure d'avant en arrière de 15 à 20 millimètres. Sa face inférieure, ventrale, est mince; elle recouvre le plancher du quatrième ventricule ou plus exactement le feuillet épithélial qui ferme en voûte ou en toit cette cavité, et qu'on appelle chez l'embryon la membrane obturante. Sa face supérieure, dorsale, tapisse le vermis inférieur et les tonsilles cérébelleuses. Les bords correspondent aux bords du plancher dans sa moitié postérieure, par conséquent aux corps restiformes. La base, dirigée en avant, est la ligne où se replie la pie-mère invaginée; elle répond à la luette et au bord libre des valvules de Tarin. Le sommet est en arrière,

à la pointe du calamus, au niveau de l'obex; c'est là qu'est percé le trou de Magendie qui fait communiquer la cavité du ventricule avec l'espace sous-arachnoïdien postérieur.

Dans l'épaisseur de la toile choroïdienne rampe par place l'artère cérébelleuse postérieure et inférieure.

Plexus choroïdes du quatrième ventricule. — Luschka a bien montré qu'ils sont disposés comme ceux de la toile choroïdienne supérieure. Il a distingué des plexus médians et des plexus latéraux.

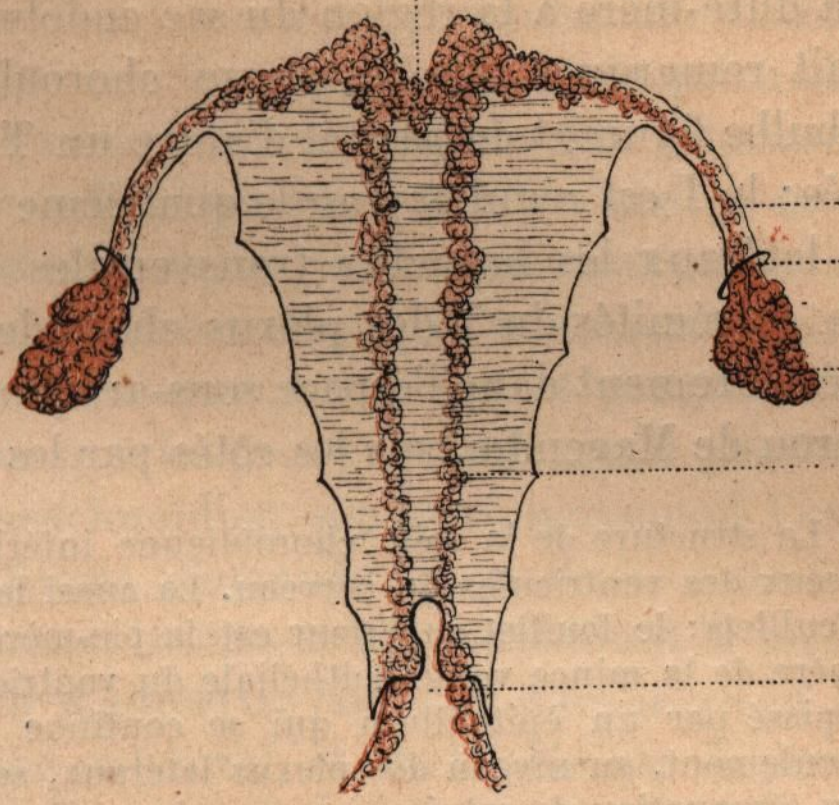

Fig. 91. — Toile choroïdienne inférieure ou du 4e ventricule.

La toile et ses plexus, vus par leur face supérieure, sont supposés isolés et étalés.

Les *plexus médians* sont deux minces traînées de granulations qui cheminent dans la toile d'arrière en avant, l'une à côté de l'autre, en relief sur la face inférieure qu'elles occupent. En arrière ils finissent par un léger renflement, ou bien sortent par le trou de Magendie et se prolongent sur la face inférieure du vermis. En avant ils sont reliés par un cordon d'union transversal, situé au niveau du nodule de la luette et tout à fait comparable au cordon qui unit les plexus médians du ventricule moyen. Du point de jonction partent les plexus latéraux.

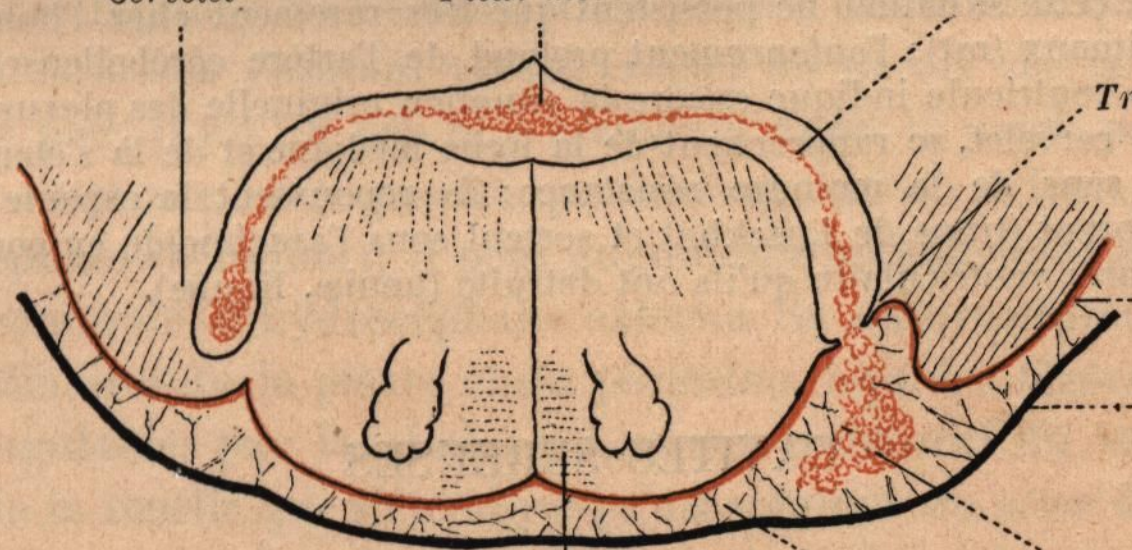

Fig. 92. — Plexus choroïdes du recessus latéral. Dessin schématique d'une coupe transversale passant par la base du bulbe (en partie d'après Hess).

Les plexus latéraux (rouge) sont coupés dans le sens de leur longueur; à droite, ils sortent par le trou de Luschka; à gauche, on les suppose n'ayant pas encore perforé l'écorce nerveuse.

Les *plexus latéraux* sont transversalement dirigés dans la base de la toile, depuis l'extrémité antérieure des plexus médians avec lesquels ils se continuent

jusqu'aux angles latéraux du ventricule. A ce niveau, c'est-à-dire dans le diverticule latéral (*recessus lateralis*), ils s'amincissent pour sortir du ventricule par le trou de Luschka. Leur extrémité externe, renflée en massue et contournée, est libre à l'extérieur (fig. 91 et 93). On voit sans préparation sa masse granuleuse sur le pédicule du lobule du pneumogastrique, car à ce niveau elle a rompu la mince paroi ventriculaire et produit le trou de Luschka par où elle est sortie. C'est à cette partie extérieure qu'on donnait autrefois le nom de *plexus chor. du pneumogastrique* ou encore celui d'*Ala* (Reichert). Elle correspond sur la dure-mère à la région du sac endolymphatique.

Schwalbe fait remarquer que les plexus choroïdes médians et latéraux du cerveau et du bulbe figurent de part et d'autre un T dont la branche verticale serait dédoublée; le T est régulier pour le quatrième ventricule, tandis que dans les ventricules latéraux les branches transversales s'inclinent en arrière. En outre, les trois extrémités du T des plexus choroïdes du quatrième ventricule sont libres extérieurement dans l'espace sous-arachnoïdien, car elles sortent en arrière par le trou de Magendie, sur les côtés par les trous de Luschka.

Structure. — La structure de la toile choroïdienne inférieure et de ses plexus est la même que pour ceux des ventricules du cerveau. Là aussi la pie-mère invaginée forme un sac plat à deux feuillets; le feuillet supérieur est la pie-mère cérébelleuse, le feuillet inférieur est la pie-mère de la mince voûte épithéliale du ventricule, ce feuillet est donc sur sa face inférieure tapissé par un épithélium qui se continue avec l'épendyme. Dans le sac fermé en avant seulement, au niveau des plexus latéraux, sont contenus : d'abord du tissu sous-arachnoïdien, émanation de celui qui occupe le confluent postérieur, puis des artères, quelques veines et les lacis vasculaires des plexus choroïdes. Les artères nourricières viennent de la cérébelleuse inférieure et d'une branche ascendante de la spinale postérieure. Benedikt a décrit (1874) des nerfs dans la toile choroïdienne inférieure, mais il s'agissait probablement de ces formations nerveuses avortées que nous signalerons plus loin sous le nom de ligula, d'obex.,..

Les plexus choroïdes latéraux sont d'une manière générale plus développés chez les animaux que chez l'homme, ils sont énormes chez le cheval. Jusqu'au cinquième mois fœtal, les plexus occupent le demi-cercle postérieur du plancher ventriculaire, et sont constitués par de nombreux vaisseaux nés dans le tissu réticulé qui s'étend entre le bulbe et le cervelet. Cette forme et cette situation ne persistent que très rarement chez l'homme adulte, et chez quelques animaux (rat); l'enfoncement profond de l'artère cérébelleuse postérieure et inférieure dans le ventricule indique encore la situation originelle des plexus. Bientôt ceux-ci, refoulés par le cervelet, se rapprochent de la ligne médiane et de là s'étendent transversalement dans le sens de la moindre résistance; ils repoussent la capsule nerveuse et la pie-mère, les perforent (trous de Lusckha) et sortent sous l'arachnoïde emportant avec eux des restes de la paroi ventriculaire qu'ils ont détruite (tœniæ, ligulæ).

CAVITÉS SÉREUSES

En se superposant les méninges limitent entre elles des espaces ou cavités, remplis par du liquide. Entre la dure-mère et l'arachnoïde (feuillet viscéral) est la cavité arachnoïdienne ou subdurale; entre l'arachnoïde et la pie-mère, l'espace sous-arachnoïdien. Nous avons déjà fait observer que la pie-mère spinale contenait entre ses deux couches une mince fente lymphatique; nous avons dit aussi que la plupart des anatomistes n'admettaient pas entre la pie-mère et la surface des centres nerveux les espaces épispinal et épicérébral décrits par His.

§ I. — CAVITÉ ARACHNOÏDIENNE OU ESPACE SUBDURAL

Si nous adoptons comme synonyme, et concurremment avec l'ancienne dénomination de cavité arachnoïdienne ou intra-arachnoïdienne, le terme de cavité ou d'espace subdural, qu'il aurait mieux valu appeler sous-dural, c'est que d'abord il est admis par l'usage, et qu'ensuite il prête moins à la confusion avec l'espace sous-arachnoïdien. Cet espace est compris entre la dure-mère et l'arachnoïde. Pour Bichat et pour tous nos classiques à la suite, c'est une véritable cavité séreuse ; le feuillet viscéral est l'arachnoïde visible par-dessus la pie-mère, le feuillet pariétal est l'arachnoïde invisible qui, réduite à un endothélium avec ou sans membrane basale, tapisse la face interne de la dure-mère. Sa nature séreuse semble démontrée par ces faits : que la cavité est close, les deux feuillets se raccordent en certains points, grâce aux gaines arachnoïdiennes des vaisseaux et de la tige pituitaire, et que les injections qu'on y pousse aboutissent à de véritables lymphatiques, vaisseaux et ganglions, comme nous le verrons plus loin. Ajoutons que les gros vaisseaux, en se plaçant et en se ramifiant dans l'espace sous-arachnoïdien, séparent nettement l'arachnoïde de la pie-mère. Une partie de l'école allemande au contraire considère l'arachnoïde viscérale et la pie-mère comme inséparables, constituant la méninge molle ; elle n'en est pas moins obligée d'admettre entre la dure-mère et l'arachnoïde un espace endothélial, l'espace subdural, et de le décrire à peu près comme le décrivait Bichat. Si l'on veut généraliser, il paraît plus logique de réunir la dure-mère avec l'arachnoïde, et non celle-ci avec la pie-mère, et de considérer la dure-mère spinale et le feuillet interne de la dure-mère crânienne comme étant le feuillet pariétal de la séreuse, feuillet qui est toujours beaucoup plus épais que l'autre, comme on le voit pour le péricarde.

La cavité subdurale est comme toute cavité séreuse un espace capillaire, une simple fente sur la coupe ; les deux feuillets glissent l'un sur l'autre, à peine mouillés par le liquide arachnoïdien. Ce liquide n'existe donc qu'en très minime quantité ; il faut sur l'animal vivant râcler les parois de la cavité pour en recueillir un peu ; il est un peu plus abondant après la mort, par transsudation cadavérique, encore n'est-ce pas lui qui coule quand on extrait un cerveau (c'est le liquide céphalo-rachidien) ; il peut augmenter notablement dans certains cas d'atrophie cérébrale, d'hydrocéphalie externe. Sa nature chimique est celle des sérosités ordinaires de la plèvre et du péritoine, liquides légèrement visqueux, alcalins, coagulables par la chaleur. L'espace subdural du crâne se continue avec celui de la moelle qui s'étend jusqu'au sommet du cône dural. Tous deux sont semblables ; celui du cerveau est traversé par les vaisseaux et les nerfs qui vont de la surface cérébrale à la surface osseuse et sont engainés par un repli de la séreuse, de sorte qu'ils ne sont pas au sens littéral contenus dans la cavité ; celui de la moelle par les racines nerveuses et par les dents du ligament dentelé, également engainées par l'arachnoïde. Cruveilhier signale en outre entre les deux faces de nombreux et minces filaments d'union, plus abondants à la région cervicale ; on les voit surtout le long du raphé postérieur de l'arachnoïde.

La cavité arachnoïdienne est la vraie cavité séreuse des centres nerveux, celle qu'on peut assimiler aux cavités pleurale, péricardique, péritonéale, avec

des différences notables toutefois : l'absence de hile vasculaire, l'absorption du feuillet pariétal par une membrane fibreuse autonome, l'interposition d'une autre membrane sécrétante entre le feuillet viscéral et l'organe nerveux. Cet espace séreux sert probablement à faciliter les mouvements du cerveau et de le moelle en permettant le glissement des deux feuillets l'un sur l'autre. L'origine du liquide arachnoïdien est inconnue. Les voies d'écoulement ne sont pas nettement déterminées, et peut-être est-il simplement résorbé par les vaisseaux sous-jacents. En tout cas l'espace subdural ne communique pas avec la cavité sous-arachnoïdienne; c'est ce que montrent les injections expérimentales, et aussi les hémorragies qui s'y produisent; celles-ci n'envahissent pas l'espace sous-arachnoïdien; elles donnent lieu à un caillot mobile et non adhérent comme ceux de ce dernier espace. Expérimentalement on a constaté que les injections poussées dans l'espace subdural trouvaient une issue et pénétraient : 1° dans les vaisseaux lymphatiques et les ganglions profonds du cou, et dans les lymphatiques de la muqueuse nasale. Schwalbe (*Arch. f. micr. Anat.*, 1876, p. 45) rappelle qu'il a vu le bleu de méthylène, injecté dans l'espace intra-arachnoïdien de la moelle du chien, passer dans les ganglions lombaires et de là dans le canal thoracique; — 2° dans les nerfs périphériques qui possèdent des espaces séreux continus avec ceux de la moelle et du cerveau, notamment dans les nerfs optique et auditif, ainsi que nous l'exposerons plus loin ; — 3° dans les lacunes et fentes lymphatiques de la dure-mère, par les stomates de l'endothélium. Toutes ces voies ont été observées chez les animaux; il n'est pas démontré qu'elles existent chez l'homme; chez lui, d'après quelques expériences faites sur le cadavre, on pense que le liquide s'écoule à peu près exclusivement dans les lacunes veineuses et les tissus de la dure-mère en passant par la petite cavité subdurale des granulations de Pacchioni.

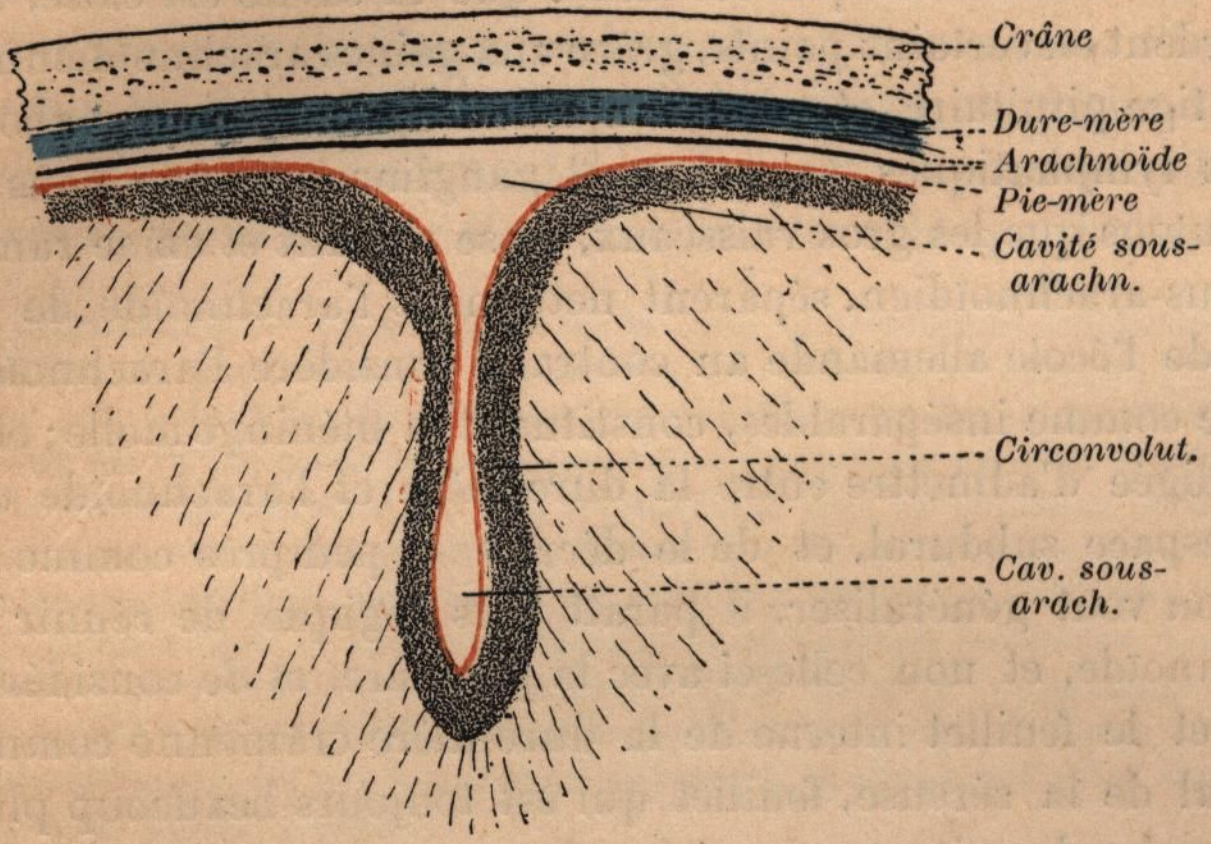

Fig. 93. — Les trois méninges et les cavités séreuses.
Coupe schématique passant par une scissure de l'écorce cérébrale.

§ II. — ESPACE SOUS-ARACHNOÏDIEN

Entre l'arachnoïde viscérale et la pie-mère, tantôt éloignées, tantôt rapprochées l'une de l'autre, est disposé un tissu aréolaire, le *tissu sous-arachnoïdien*. Ses aréoles forment une sorte d'éponge creusée de cavités partout communicantes dont l'ensemble constitue l'*espace sous-arachnoïdien*; celui-ci contient

un liquide qui s'écoule en partie quand on extrait le cerveau, pour peu qu'on entame l'arachnoïde, c'est le *liquide céphalo-rachidien*.

Le tissu sous-arachnoïdien se voit bien par l'insufflation qui distend ses aréoles; Henle l'a justement comparé au tissu cellulaire sous-cutané dans l'œdème. Les aréoles sont de grandeurs très diverses; sur les parties saillantes de l'hémisphère, les cloisons incomplètes qui séparent les mailles sont étroites et serrées; au niveau du bulbe et de la protubérance, ce sont des filaments rou-

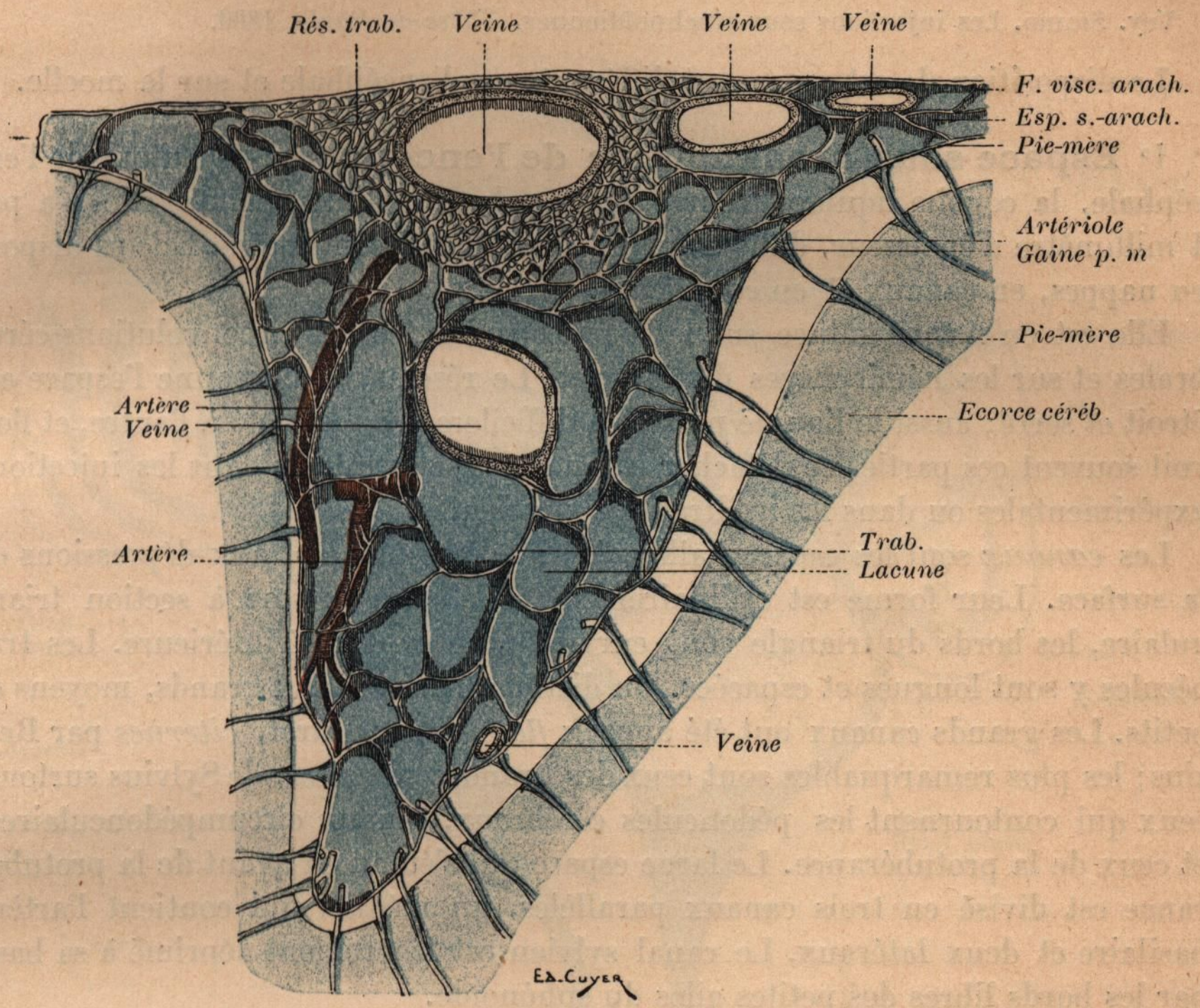

Fig. 94. — Espace sous-arachnoïdien (d'après Poirier, A. Key et Retzius).

Coupe transversale d'un sillon avec les parties voisines. — L'espace sous-arachnoïdien du cerveau a été injecté par l'espace sous-arachnoïdien de la moelle. — La masse à injection (*gélatine et bleu de Prusse*) a été enlevée; mais elle a coloré fortement les trabécules; elle s'est infiltrée jusque dans les gaines que la pie-mère envoie autour des artérioles qui pénètrent dans l'écorce des circonvolutions.

geâtres, résistants; dans les confluents, ils deviennent très longs et se condensent autour des vaisseaux. Les gros vaisseaux, tels que l'hexagone de Willis et les artères qui rampent à la surface, sont contenus dans le tissu sous-arachnoïdien et fixés par des travées qui s'attachent sur leur paroi externe, tandis que les petits vaisseaux, disposés en réseau étalé et non plus en troncs allongés, sont appliqués à la surface externe de la pie-mère sur le cerveau et entre les deux couches de la pie-mère sur la moelle.

Malgré de longues recherches, la *structure* du tissu sous-arachnoïdien est encore mal connue. Il est constitué par un réseau trabéculaire, dont les filaments fixés à la face profonde de l'arachnoïde viscérale et à la face externe de la pie-mère, relient ces deux membranes qui semblent leur servir de limitantes. Les trabécules se présentent sous les deux formes de cordons ou de lamelles; elles

[CHARPY.]

sont formées de minces faisceaux conjonctifs, tapissées par le même endothélium qui revêt la face interne de l'arachnoïde et la face opposée de la pie-mère.

L'espace cloisonné ainsi délimité, espace sous-arachnoïdien, peut être assimilé à une cavité lymphatique, car il est partout endothélial et il communique par des voies encore discutées avec des vaisseaux et des ganglions lymphatiques, notamment avec ceux du cou; toutefois si on appelle lymphe le liquide qu'il contient, c'est à la condition de donner à ce mot un sens très général.

Voy. SICARD. Les injections sous-arachnoïdiennes. *Thèse de Paris*, 1899.

La disposition de cet espace est différente sur l'encéphale et sur la moelle.

1° Espace sous-arachnoïdien de l'encéphale. — Autour de l'encéphale, la couche liquide est irrégulière; dans certains points elle n'a pas 1 millimètre d'épaisseur, dans d'autres elle atteint 1 centimètre. Elle se dispose en nappes, en canaux et en confluents.

Elle est en *nappe* mince sur les parties saillantes des circonvolutions cérébrales et sur les hémisphères du cervelet. Le réseau qui cloisonne l'espace est étroit et serré; aussi le liquide passe-t-il difficilement d'un côté à l'autre, et l'on voit souvent ces parties se détacher comme des îlots intacts dans les injections expérimentales ou dans les infiltrations purulentes.

Les *canaux* sont les espaces allongés qui correspondent aux dépressions de la surface. Leur forme est ordinairement celle d'un prisme à section triangulaire, les bords du triangle sont curvilignes à convexité intérieure. Les trabécules y sont longues et espacées. On distingue des canaux grands, moyens et petits. Les grands canaux ont été appelés *fleuves* par Duret, *citernes* par Retzius; les plus remarquables sont ceux des grandes scissures, de Sylvius surtout, ceux qui contournent les pédoncules cérébraux, canaux circumpédonculaires, et ceux de la protubérance. Le large espace qui s'étend en avant de la protubérance est divisé en trois canaux parallèles, un médian qui contient l'artère basilaire et deux latéraux. Le canal sylvien est légèrement déprimé à sa base par les bords libres des petites ailes du sphénoïde.

Les *confluents* (Magendie) ont reçu des noms variés : sinus arachnoïdiens, espaces sous-arachnoïdiens (Cruveilhier), citernes (Retzius), lacs (Duret). Ce sont des réservoirs situés sur la ligne médiane antéro-postérieure, impairs par conséquent, constitués par le passage en pont de l'arachnoïde sur les grandes inflexions du cerveau ; ils reçoivent le débouché des grands canaux. Leur profondeur est toujours notable, elle atteint et dépasse un centimètre; comme celle des canaux, elle augmente avec l'âge et l'atrophie cérébrale. Le réseau qui les cloisonne est à grandes mailles; ils contiennent tous de gros vaisseaux, surtout artériels. Ce sont naturellement des points d'élection pour l'accumulation du liquide ou des exsudats dans les hémorragies, les méningites purulentes ou tuberculeuses, les œdèmes cérébraux.

On distingue quatre confluents : antérieur, postérieur, supérieur, inférieur.

1° Confluent antérieur. — Situé sur la face inférieure des hémisphères frontaux, il est préchiasmatique. Sa forme est celle d'un triangle dont la base dirigée en arrière est indiquée par le bord antérieur du chiasma et les deux nerfs optiques, et les bords par les lèvres de plus en plus rapprochées de la scissure

interhémisphérique ; le sommet correspond au bec du corps calleux. Il contient les deux artères cérébrales antérieures avec leurs rameaux perforants. A son angle antérieur débouche le *canal sous-arachnoïdien du corps calleux*, qui résulte de l'éloignement de la faux du cerveau et de l'arachnoïde en avant et qui contourne le genou du corps calleux. Ses angles postérieurs communiquent avec les canaux sylviens et s'ouvrent dans le vaste confluent inférieur.

2° **Confluent inférieur.** — Le *confluent inférieur* ou *central* (sinus basal,

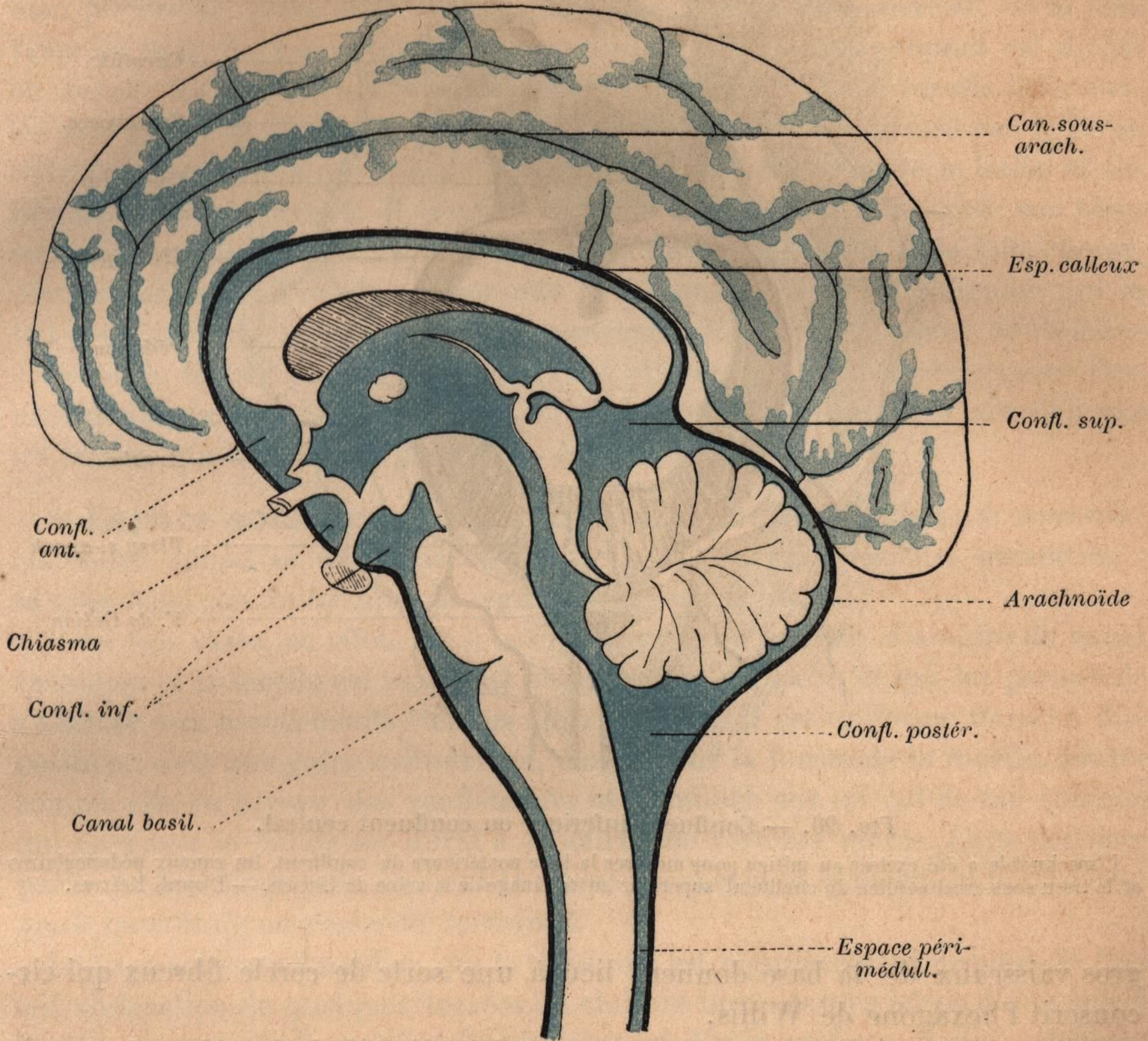

Fig. 95. — Confluents sous-arachnoïdiens, vus sur une coupe antéro-postérieure des centres nerveux.

Les confluents et les canaux sont injectés en bleu. — (Figure imitée de Retzius.)

espace sous-arachnoïdien antérieur de Cruveilhier), situé immédiatement en arrière du précédent, est cet espace quadrilatère qui occupe le centre même de la base de l'encéphale. Il est limité en avant par le bord antérieur du chiasma, en arrière par le bord antérieur de la protubérance, de chaque côté par le bord interne du lobe temporal. C'est un vaste réservoir, assez profond pour que des tumeurs de la base du crâne aient pu s'y développer sans comprimer le cerveau. Il communique en avant avec le confluent antérieur et les canaux sylviens, en arrière avec les canaux circumpédonculaires et les canaux protubérantiels. Une cloison transversale incomplète assez résistante, tendue d'un

nerf moteur oculaire commun à l'autre et contenant au milieu l'infundibulum avec l'origine de la tige pituitaire, le subdivise en deux loges secondaires, l'une antérieure, l'autre postérieure. Cette dernière à son tour est traversée par une cloison imparfaite qui s'étend horizontalement de l'infundibulum à la bifurcation du tronc basilaire et délimite ainsi deux étages, un profond et un superficiel. L'insertion de ces cloisons et de fortes lamelles arachnoïdiennes sur les

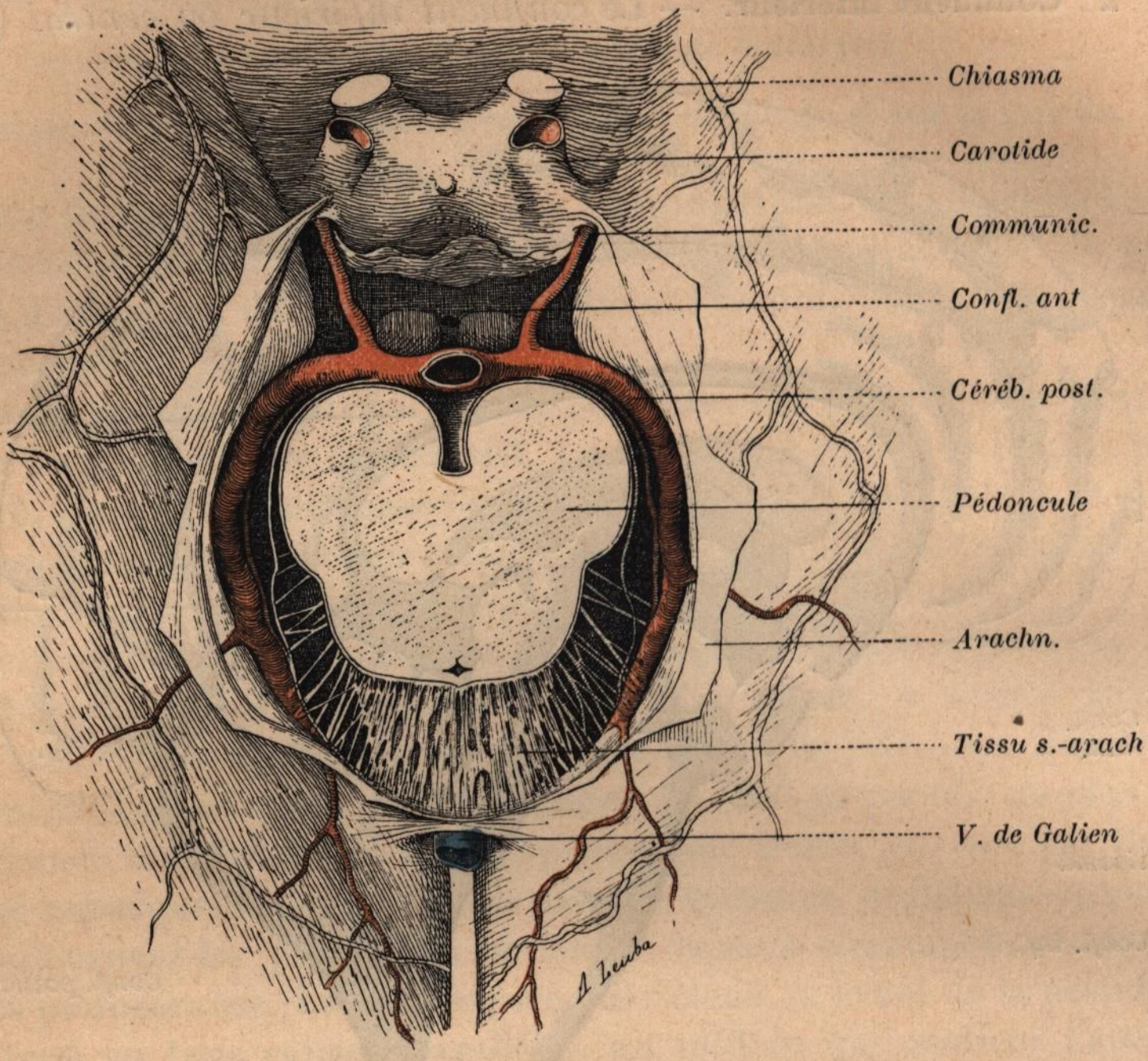

FIG. 96. — Confluent inférieur ou confluent central.

L'arachnoïde a été excisée au milieu pour montrer la loge postérieure du confluent, les canaux pédonculaires et le tissu sous-arachnoïdien du confluent supérieur au voisinage de la veine de Galien. — D'après Retzius.

gros vaisseaux de la base donnent lieu à une sorte de cercle fibreux qui circonscrit l'hexagone de Willis.

On a signalé aussi dans le tissu sous-arachnoïdien de la base la présence de lobules adipeux qu'on a vus produire de petits lipomes.

3° **Confluent supérieur.** — Le *confluent supérieur* est situé au niveau des tubercules quadrijumeaux. Sa forme est à peu près losangique ; l'angle antérieur tronqué correspond au bourrelet du corps calleux, l'angle postérieur au vermis supérieur du cervelet, les angles latéraux aux canaux sous-arachnoïdiens des pédoncules. Il contient la terminaison des artères cérébrales postérieures et la veine de Galien. Le canal du corps calleux, les canaux d'une partie de la face interne des hémisphères et de la face supérieure du cervelet débouchent dans ce réservoir ; à son tour, par les *canaux circumpédonculaires*, il se déverse dans le grand confluent central. On a appelé *citerne ambiante* l'ensemble des canaux des pédoncules et de leur réservoir supérieur ; cette citerne, en forme de gorgeret moulé sur le bord libre de la tente cérébelleuse, longe

toute la partie moyenne de la fente de Bichat. C'est le tissu sous-arachnoïdien du confluent supérieur, qui s'enfonce abondant et serré entre les deux feuillets de la toile choroïdienne supérieure, et qui fournit une gaine adventice à la veine de Galien, déjà entourée à son origine par un repli de l'arachnoïde. Quant à l'arachnoïde qui recouvre le confluent, elle est remarquable par son épaisseur, par sa résistance, qui lui donne un caractère fibreux, et par son adhérence à la tente du cervelet.

4° **Confluent postérieur.** — Le *confluent postérieur* (espace sous-arachnoïdien postérieur, placé au-dessus du bulbe et au-dessous du cervelet, est le plus vaste de tous. Sa forme est irrégulièrement pyramidale; le sommet est dirigé en avant; les quatre faces convexes sont représentées par le vermis inférieur, les amygdales et la face supérieure du bulbe; la base est formée par la large toile arachnoïdienne qui s'étend verticalement en arrière entre le bulbe et les hémisphères du cervelet. Il contient l'artère cérébelleuse inférieure; son tissu sous-arachnoïdien s'enfonce en avant entre les deux feuillets de la toile choroïdienne inférieure. Près de son sommet est ouvert le trou de Magendie qui le fait communiquer avec le quatrième ventricule. Il reçoit les canaux de l'échancrure et de la face postérieure du cervelet et communique en arrière avec l'espace périmédullaire et péribulbaire, sur les côtés avec le confluent inférieur par les espaces qui longent les pédoncules cérébelleux.

2° **Espace sous-arachnoïdien de la moelle.** — L'espace sous-arachnoïdien spinal se distingue de l'espace cérébral par plusieurs caractères : sa grandeur, son uniformité, la régularité de ses cloisons.

Il est très vaste, en effet, car il occupe environ le tiers du diamètre du canal rachidien et la moelle est vraiment plongée dans un bain, ce qui lui permet de s'adapter aux mouvements étendus de la colonne. Il est uniforme dans sa disposition; c'est une gaine cylindrique, modelée sur la forme de la moelle, dilatée comme elle au niveau des renflements et terminée par un cul-de-sac conique qui finit avec le cul-de-sac dural à la deuxième vertèbre sacrée. Cette dernière partie est très large, elle contient la queue de cheval et a mérité le nom *d'ampoule terminale* ou *réservoir terminal*.

Le tissu sous-arachnoïdien qui le cloisonne est régulièrement disposé. Si l'on fait abstraction de quelques travées ou cloisons inconstantes jetées d'une face à l'autre, on voit que l'espace périmédullaire est divisé en deux moitiés, chacune hémicylindrique, par les ligaments dentelés qu'accompagnent des lamelles arachnoïdiennes; de là un espace antérieur et un espace postérieur, communiquant d'ailleurs entre les dents du ligament. L'*espace antérieur* est ordinairement libre; les trabécules sont rares et ne forment pas de cloisons étendues; il contient les racines antérieures avec leurs vaisseaux, appliquées en partie contre la moelle et le ligament dentelé. Le tissu sous-arachnoïdien tapisse en mince couche les quatre faces, il se condense sur la moelle pour soutenir les gros vaisseaux, notamment l'artère spinale antérieure, qu'il fixe contre le sillon médian à l'aide de lamelles condensées que nous décrirons à propos des vaisseaux de la moelle sous le nom de *bandelette ligamenteuse*. — L'*espace postérieur* ou dorsal est différent. La couche de tissu sous-arachnoïdien, qui revêt la face médullaire (tissu épipial de Retzius) et applique les gros

troncs vasculaires contre la pie-mère, est plus épaisse. Elle s'étend d'abord sur les racines postérieures sous forme de membranules fenêtrées; puis sur la ligne médiane elle se condense en lamelles juxtaposées qui vont s'insérer à la face interne de l'arachnoïde. De là une cloison médiane longitudinale, *cloison postérieure*, signalée par Magendie (septum posticum des Allemands), dont l'attache excentrique est marquée par un sillon de l'arachnoïde viscérale (raphé médian de Magendie); elle sépare plus ou moins parfaitement l'espace postérieur en deux espaces latéraux contenant les racines postérieures. La cloison postérieure n'est représentée à la région cervicale supérieure que par de faibles travées, elle disparaît également dans la partie sacrée de la moelle, en sorte qu'en haut et en bas l'espace postérieur est unique.

A sa partie inférieure, au-dessous de la moelle et autour de la queue de cheval, l'espace sous-arachnoïdien forme une sorte de cylindre plat qui contient les nerfs et le filum. Ce segment élargi est l'*ampoule terminale* (réservoir, sinus terminal). La cloison postérieure et les ligaments dentelés n'existant plus à partir de la base du cône médullaire, il n'y a plus de séparation de la cavité générale. L'espace finit en cul-de-sac par un cône mousse qui correspond au sommet du sac dural; Wagner, qui a injecté de l'air et de l'eau par la région cervicale, a vu que l'injection ne traversait jamais le sac dural au niveau de la sortie du filum, et que même avec des injections fortes on obtenait tout au plus un décollement de quelques millimètres. C'est dans cette ampoule que l'on pénètre par la ponction lombaire, soit que l'on veuille retirer du liquide rachidien, soit qu'on se propose de faire des injections médicamenteuses. — A la partie supérieure, les ligaments dentelés cessent avec le premier nerf cervical, et la cloison postérieure plus tôt encore. Il en est donc comme de la partie terminale, l'espace sous-arachnoïdien n'est pas divisé en loges secondaires. C'est une gaine continue pleine de liquide dans laquelle est plongé le bulbe, et qui s'ouvre en avant dans l'espace sous-arachnoïdien de la face antérieure de la protubérance, en arrière dans le vaste confluent postérieur.

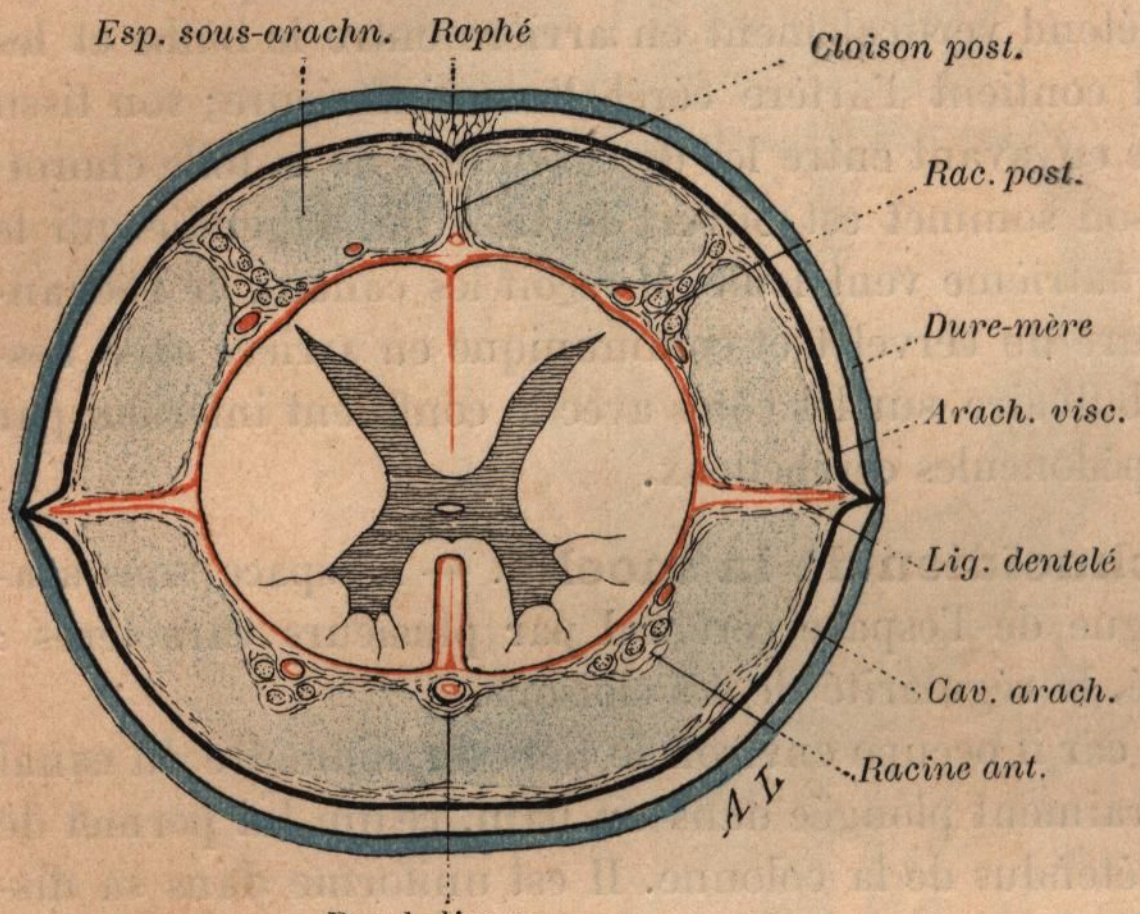

Fig. 97. — Espaces sous-arachnoïdiens de la moelle, vus en coupe transversale.

Les espaces partiellement cloisonnés sont injectés en bleu. La pie-mère, rouge, est recouverte par le tissu sous-arachnoïdien qui engaine aussi les vaisseaux. — La face antérieure de la moelle est en bas. — Imitée de Retzius.

GRANULATIONS DE PACCHIONI

Les granulations de Pacchioni sont une dépendance du tissu sous-arachnoïdien. Connues déjà de Willis, décrites avec soin par Pacchioni (1721), qui les considéra comme des glandes, elles ont dans ces dernières années été étudiées par de nombreux observateurs, surtout par Faivre (1853), Key et Retzius (1875) et Trolard. On les a encore appelées glandes de Pacchioni, granulations méningées, villosités ou franges arachnoïdiennes.

La granulation pacchionienne est une petite saillie blanc grisâtre ou rou-

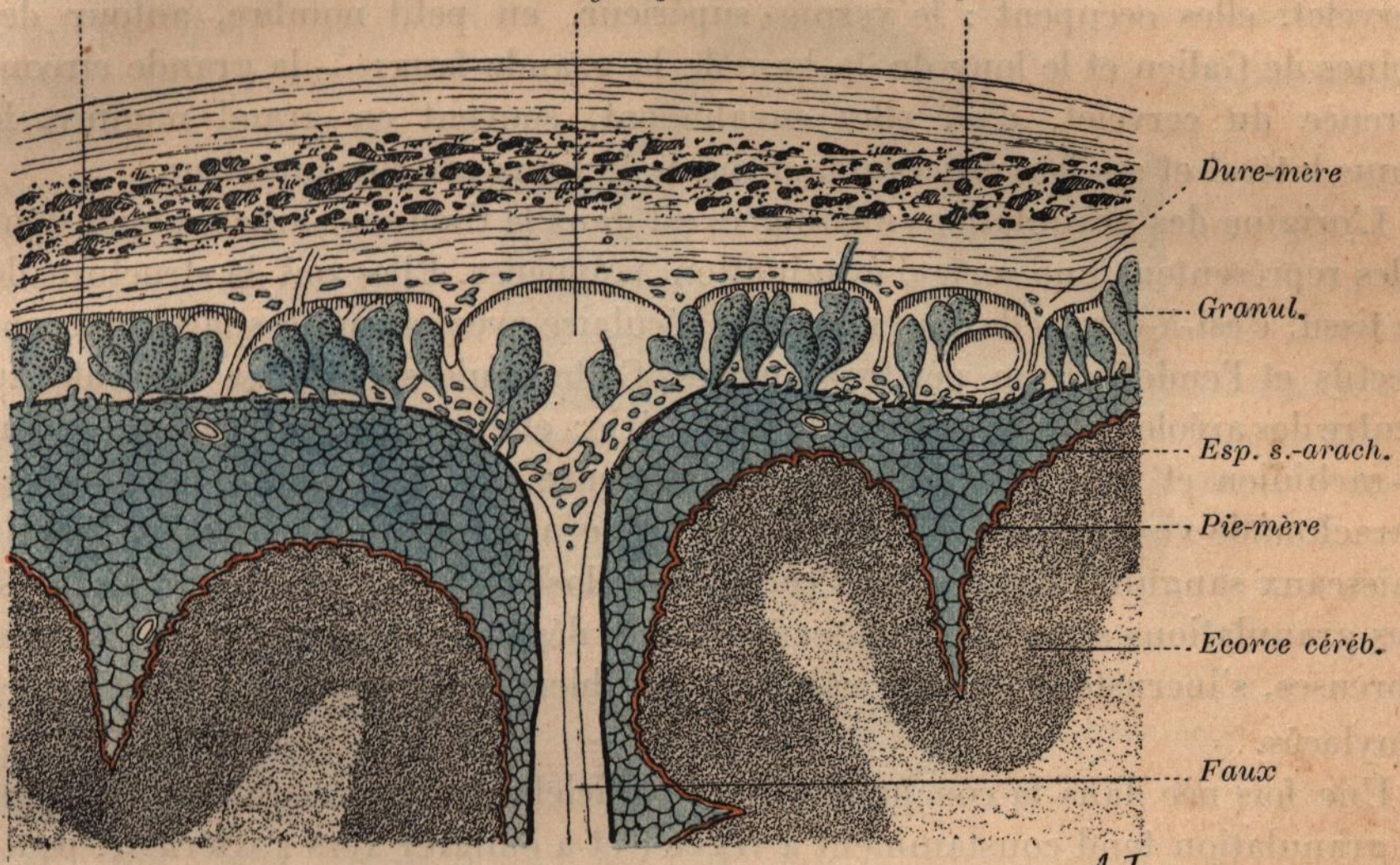

Fig. 98. — Granulations de Pacchioni.

Coupe transversale grossie, passant par la faux du cerveau, et intéressant le crâne, les méninges et l'écorce cérébrale. — (Poirier d'après Retzius).

geâtre, du volume ordinaire d'un grain de mil (1 à 2 millimètres) jusqu'à celui d'un grain de blé, qu'on trouve dans certaines régions définies des méninges cérébrales, à l'exclusion complète des enveloppes rachidiennes. Molle à ses débuts, elle prend plus tard une consistance ferme et résiste longtemps à la putréfaction. Sa forme typique est piriforme c'est-à-dire ovoïde avec un pédicule; elle est quelquefois sessile, et quand elle est volumineuse elle s'aplatit par pression. Il y a des granulations solitaires, mais presque toujours elles sont agglomérées en plaques ou groupes qui mesurent de 4 à 6 millimètres de côté. Leur nombre total est très variable d'un sujet à l'autre et aussi suivant l'interprétation des observateurs; on en trouvera souvent 200 à 300 chez un adulte, le double chez un vieillard.

Les anatomistes récents soutiennent que les granulations manquent, il est vrai, dans la première enfance, mais qu'elles apparaissent dès l'âge de dix ans, et qu'elles sont constantes chez l'adulte, à la condition qu'on les cherche avec soin

[CHARPY.]

dans les cavités de la dure-mère. Elles sont moins développées chez la femme. Avec l'âge, elles augmentent de nombre et de volume. Il y a toutefois des variations considérables et inexpliquées, tel sujet en est criblé, tel autre de même âge en présente à peine quelques-unes, au point qu'on peut les considérer comme absentes, si l'on ne s'en tient pas à la lettre.

Leur siège présente des points d'élection, en dehors desquels elles sont très rares et peu développées. Elles naissent du cerveau et du cervelet. Sur le cerveau on les trouve : le long du bord sagittal de l'hémisphère, de chaque côté du sinus long. supérieur qu'elles envahissent, et surtout à la partie moyenne de ce bord ; — sur la face interne de l'hémisphère, vers le tiers moyen; — sur la face convexe, un peu en dehors du bord sagittal et parallèlement à lui, avec maximum dans la fosse frontale; — sur le pôle du lobe temporal. Sur le cervelet, elles occupent : le vermis supérieur, en petit nombre, autour des veines de Galien et le long de la base de la grande faux; — la grande circonférence du cervelet, d'où elles envahissent, souvent en grand nombre, le sinus latéral et ses lacs adjacents, et même le sinus pétreux supérieur.

L'origine des granulations méningées est dans le tissu sous-arachnoïdien dont elles représentent une sorte d'évagination polypeuse. Elles ont la structure de ce tissu, c'est-à-dire celle d'un réseau trabéculaire avec ses minces faisceaux connectifs et l'endothélium péritrabéculaire. Cette boule spongieuse présente au centre des aréoles plus vastes qu'à la périphérie; elle est gonflée de liquide céphalo-rachidien et sur toute sa surface extérieure elle est revêtue et close par l'arachnoïde viscérale qui lui fournit sa gaine arachnoïdienne. Il n'y a pas de vaisseaux sanguins, hormis dans certaines villosités complexes et transformées. Les granulations anciennes subissent diverses dégénérescences; elles deviennent fibreuses, s'incrustent de sels calcaires ou bien renferment des corpuscules amylacés.

Une fois née dans la couche la plus superficielle du tissu sous-arachnoïdien, la granulation tend constamment à végéter et à émigrer vers l'extérieur, peut-être par la pression du liquide qui la remplit. De *tache* molle et opaline sur le feuillet viscéral de l'arachnoïde, elle devient *villosité* papillaire, ferme, opaque, saillante dans l'espace subdural. Dans une troisième phase, elle refoule le feuillet interne de la dure-mère en profitant ordinairement des éraillures naturelles, et vient se loger tantôt au milieu des lamelles de cette membrane, tantôt, et c'est de beaucoup le cas le plus fréquent, dans une des cavités veineuses intradurales, telles que les sinus long. supérieur, latéral, droit, pétreux supérieur, les lacs qui avoisinent les sinus, les veines méningées. Elle est alors enclavée, et si l'on enlève la dure-mère sans précaution, on brise le pédicule fragile qui l'attachait à l'arachnoïde, et on peut croire que la granulation est d'origine durale. Enfin dans une dernière phase, la granulation perfore toute la dure-mère, ou plus exactement émerge hors de celle-ci avec sa mince gaine durale; elle s'applique sur la face interne du crâne, creuse les os comme le ferait une tumeur et y détermine ces empreintes caractéristiques de l'âge, fréquentes surtout sur les pariétaux, assez communes dans les fosses frontales, sur l'occipital, etc. On a vu l'os être complètement perforé et la granulation, c'est-à-dire le paquet de granulations apparaître à l'extérieur sous les parties molles.

La troisième phase qui paraît correspondre à la granulation adulte est la

plus caractéristique. Le pied ou pédicule de la granulation plonge dans le tissu sous-arachnoïdien avec lequel il se continue, il est perméable aux liquides, même à des globules de pus ou à des globules sanguins; la tête renflée en boule fait saillie dans la cavité d'un lac veineux ou d'un sinus veineux dont elle a refoulé le plancher. Outre l'arachnoïde viscérale qui lui sert de capsule, la villosité est donc entourée à distance par la dure-mère avec son feuillet arachnoïdien pariétal, c'est sa gaine durale; entre les deux se prolonge l'espace subdural qui forme une sorte de coiffe séreuse autour de la granulation, *sinus subdural*; ce sinus n'est pas fermé, il se continue avec la grande cavité subdurale ou arachnoïdienne autour du pédicule, mais à ce niveau il est en collerette si étroite qu'il y a une certaine indépendance entre les deux espaces séreux. La granulation ne baigne pas immédiatement dans le sang veineux; elle en est séparée par son espace lymphatique et sa gaine durale; le liquide qui s'exhale de son tissu spongieux traverse, pour venir se mêler au sang, l'enveloppe arachnoïdienne de la villosité, son sinus subdural, et la dure-mère revêtue sur ses deux faces d'épithélium pavimenteux, soit deux lames conjonctives et trois endothéliums.— Quand la granulation sort de la dure-mère pour se loger dans l'os, la gaine durale persiste très amincie, mais les endothéliums disparaissent par pression.

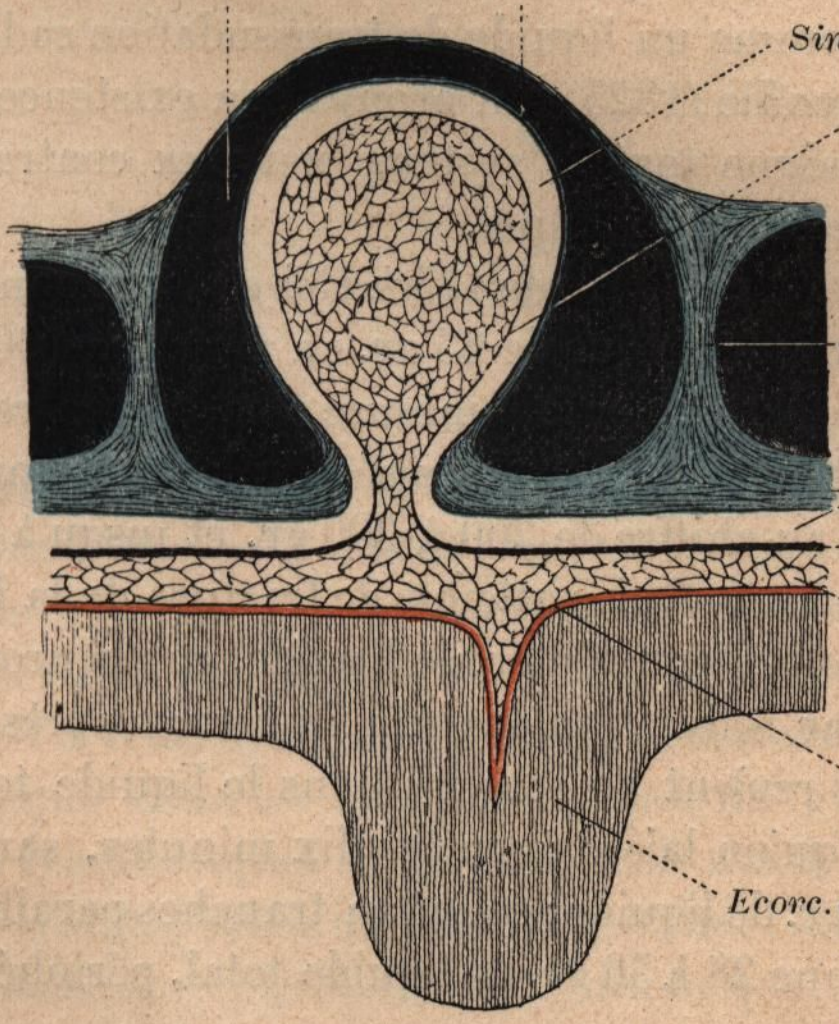

FIG. 99. — Structure d'une granulation de Pacchioni. Figure schématique d'après Schwalbe.

La dure-mère en bleu; les lacs veineux injectés en noir.

Le rôle des granulations méningées a donné lieu à des opinions très diverses. Pacchioni, qui leur attribuait une structure glandulaire, pensait qu'elles sécrétaient le liquide de la cavité arachnoïdienne, assimilé justement par lui à la lymphe des cavités séreuses. Dans ce siècle, au contraire, on les a généralement considérées comme des productions pathologiques; des néoplasies végétantes d'origine irritative, liées aux phénomènes d'ectasie que l'âge amène dans les réservoirs veineux de la dure-mère. A l'heure actuelle on revient à l'opinion ancienne; à la suite de Luschka, plus tard de Retzius, l'école allemande admet que ce sont des organes normaux, à fonction définie. On se fonde surtout sur ces faits : que les granulations sont constantes chez l'homme adulte, qu'elles existent chez les animaux domestiques, moins développées il est vrai et localisées de préférence à l'extrémité du lobe occipital, enfin que leur structure histologique est celle des méninges normales.

Leur fonction serait, d'après Luschka, celle des franges séreuses ordinaires; pour Trolard, ce seraient des organes suspenseurs du cerveau, les granulations enchâssées dans les cavités veineuses servant de rivets. L'opinion la plus répandue est celle de Key et Retzius. En poussant des injections colorées par l'espace sous-arachnoïdien, ces anatomistes ont vu l'injection distendre la granulation, puis sourdre à sa surface et de là traversant la gaine durale remplir les lacs, les sinus et les veines de la dure-mère. Comme d'autre part la

pression du liquide céphalo-rachidien est un peu supérieure à celle des veines, ils ont conclu de leurs expériences que pendant la vie le courant se faisait des granulations aux cavités veineuses, et que le liquide céphalo-rachidien trouvait là sa principale voie d'écoulement. De même la lymphe de la cavité subdurale peut, en pénétrant dans la coiffe séreuse qui enveloppe la villosité, s'échapper elle aussi dans les espaces veineux.

Au fond ce n'est qu'une hypothèse; il lui manque la confirmation par des expériences physiologiques. On n'a pas non plus expliqué pourquoi chez certains sujets les granulations sont en nombre infime, pourquoi elles apparaissent si tardivement, comment fonctionnent celles qui ne sont pas dans une cavité veineuse, comment s'écoule le liquide de la moelle.

LIQUIDE CÉPHALO-RACHIDIEN

Le liquide céphalo-rachidien ou sous-arachnoïdien, indiqué par Haller, démontré sur le cadavre par Cotugno (1764), considéré alors par la plupart des anatomistes comme un liquide de transsudation cadavérique, mis hors de doute enfin par Magendie (1825) qui prouva son existence sur l'animal vivant, est un liquide qui baigne tout le système nerveux central et probablement aussi le système nerveux périphérique.

Sa quantité a été estimée de 125 à 155 gr., moyenne de 20 cadavres (Cotugno); mais elle paraît n'être que de 65 gr. en moyenne (60 à 70 gr., Magendie et Luschka). Comme il augmente à mesure que les centres nerveux diminuent, il est plus abondant dans les atrophies cérébrales, notamment dans l'atrophie sénile; il arrive alors au chiffre de 200 à 300 gr. et jusqu'à 400 dans des cas exceptionnels. On a vu des malades atteints de fracture de la base du crâne perdre chaque jour sans inconvénient 200 gr. de liquide, ce qui prouve sa rapide reproduction. Il disparaît par imbibition environ 72 heures après la mort.

La part qui revient au cerveau dans le liquide total n'est pas fixe. Un encéphale extrait qu'on laisse égoutter dix minutes, sans toucher aux membranes, perd 10 à 25 gr. de liquide; coupé en tranches parallèles et abandonné une heure ou deux, il donne 28 à 56 gr. de liquide total, périphérique et central (Topinard).

Les renseignements suivants sont empruntés à A. Gauthier (*Chimie biologique*, 1892). Le liquide céphalo-rachidien est limpide, incolore ou légèrement citrin, alcalin. Densité moyenne 1,005 (varie jusqu'à 1,020). Incoagulable par la chaleur. Il contient une très faible quantité de sérum-globuline, des matières minérales qui le rapprochent plus du plasma musculaire que du plasma sanguin, des traces de graisse, de cholestérine, et de pyrocatéchine, accidentellement de l'urée et du glucose.

C'est une humeur tout à fait particulière; l'appeler lymphe comme on tend de plus en plus à le faire, c'est enlever à ce mot un caractère chimique précis et vouloir dire seulement liquide dans lequel baigne un tissu.

Les deux analyses suivantes, dues la première à Ch. Robin, la seconde à Marchand, sont tout à fait concordantes entre elles; elles sont très analogues à l'analyse ancienne de Lassaigne, citée dans nos classiques, ainsi qu'à d'autres analyses de Méhu et de Schmidt, provenant d'un liquide qui s'écoulait par l'oreille à la suite de fracture, et d'un liquide d'hydrocéphalie chronique.

Eau	987 00	986 54
Albumine	1 10	1 10
Graisses	0 09	0 05
Cholestérine	0 21	
Extrait alcool. et aqueux (moins les sels) / Lactate de soude	2 75	2 23
Chlorures potassique et sodique	6 14	7 87
Phosphates terreux	0 10	0 10
Sulfate de potasse et de soude	0 20	0 11
Sel ammoniac	0 00	

Sources du liquide. — On ne connaît pas exactement l'origine du liquide

céphalo-rachidien. Nous avons indiqué comme origine probable du liquide intra-ventriculaire les vaisseaux des plexus choroïdes, et sans doute aussi les vaisseaux sous-épendymaires. Pour le liquide sous-arachnoïdien, sa source est dans les vaisseaux de la pie-mère et de l'écorce des centres nerveux. Ces vaisseaux, artères et veines, les artères surtout, sont enveloppés d'une gaine lymphatique qui est interposée entre le vaisseau sanguin et les tissus, et qui puise peut-être dans ces deux origines les éléments de son liquide; les gaines à leur tour s'ouvrent dans l'espace sous-arachnoïdien. Mais la transsudation du plasma sanguin hors des vaisseaux dans les gaines lymphatiques et dans les espaces sous-arachnoïdiens est loin de tout expliquer; le liquide céphalo-rachidien a une composition chimique spéciale, caractéristique, qui suppose l'intervention d'un tissu modificateur encore indéterminé.

Écoulement du liquide. — Schwalbe, Key et Retzius ont conclu de leurs expériences soit sur le cadavre, soit sur l'animal vivant, qu'il existe plusieurs voies d'*écoulement* pour le liquide, bien qu'au fond ces expériences démontrent seulement des voies de *communication* entre les espaces sous-arachnoïdiens de l'extérieur.

Ces voies sont :

1° **Les gaines arachnoïdiennes des nerfs.** — Toutes les racines nerveuses et les nerfs émergeant du cerveau ou de la moelle sont entourés par une gaine arachnoïdienne, sous laquelle se prolonge le tissu réticulaire sous-arachnoïdien, en continuité avec l'espace des centres. On injecte donc le nerf en injectant l'espace sous-arachnoïdien. Il est à remarquer que ces voies séreuses périneurales aboutissent pour le nerf optique dans les tuniques mêmes du globe oculaire, pour le nerf olfactif dans les lymphatiques de la muqueuse nasale, pour le nerf auditif dans les espaces péri-lymphatiques de l'oreille interne. Flatau, de Berlin (1891), a constaté par de nombreuses injections sur le lapin que, pour l'olfactif, le liquide suit uniquement la voie des gaines périneurales, que de ces gaines il passe directement dans les réseaux lymphatiques de la muqueuse nasale, surtout au voisinage de la lame criblée, et que de là il peut gagner les vaisseaux et les ganglions du cou ou de la cavité naso-pharyngienne; mais jamais l'injection ne s'écoule à la surface de la muqueuse, comme l'a avancé Retzius qui a probablement eu affaire à des ruptures, par altération de l'épithélium.

2° **Les granulations de Pacchioni.** — Ce serait la voie de sortie la plus importante, voie indirecte d'ailleurs et supposant une filtration à travers deux membranes. Le liquide gonflant l'éponge de la granulation passe, à travers son enveloppe arachnoïdienne, dans l'espace subdural qui l'entoure en forme de coque, et de l'espace subdural, à travers la dure-mère très amincie, dans la cavité du sinus ou du lac sanguin où proémine cette granulation, par conséquent en plein sang veineux.

Le liquide céphalo-rachidien comprend non seulement le liquide péri-cérébral, mais aussi le liquide intra-ventriculaire et intra-épendymaire du cerveau et de la moelle.

Liquide intra-ventriculaire. — Toutes les cavités des centres nerveux renferment un liquide identique au liquide extérieur.

Les anciens qui le connaissaient l'appelaient pituite, et supposaient qu'il se

[*CHARPY.*]

déversait dans la glande pituitaire par l'infundibulum du troisième ventricule. Sa quantité est très minime ; les faces opposées des ventricules sont au contact et seulement mouillées. Il augmente avec l'amaigrissement cérébral, il est donc un peu plus abondant dans les atrophies cachectiques et dans l'atrophie sénile ; on trouve alors les cavités ventriculaires, surtout les cornes frontale et temporale des ventricules latéraux, béantes à la coupe et contenant du liquide. Dans les hydrocéphalies aiguës il ne dépasse pas trente grammes.

Le liquide ventriculaire est partout communicant dans l'intérieur des centres nerveux. Les ventricules latéraux communiquent en effet avec le troisième ventricule par les trous de Monro, le troisième ventricule avec le quatrième par l'aqueduc de Sylvius, et le quatrième ventricule avec le canal central de la moelle qui débouche à son angle postérieur. Il est probablement sécrété ou exsudé par les vaisseaux sous-épendymaires, et parmi ceux-ci il faut compter en première ligne les plexus choroïdes des ventricules ; nous avons déjà dit que l'épithélium qui les recouvre n'est pas identique à celui de l'épendyme et qu'il a peut-être subi une transformation glandulaire.

Son rôle, comme celui des cavités, qui le renferment, paraît être de régulariser la tension intérieure des centres nerveux et de l'harmoniser avec la tension extérieure sujette à de grandes variations. On ne peut songer à une circulation du liquide ventriculaire, liquide en quantité minime, qui mouille des surfaces ou des tubes capillaires et n'a point d'agent propulseur ; mais le fait qu'il est continu à travers toutes les cavités, qu'il peut augmenter ou diminuer par exsudation ou résorption, et enfin que par certains orifices dont nous allons parler il peut se déverser dans les espaces sous-arachnoïdiens, lui permet de varier par places sa quantité et sa tension et de servir aux centres nerveux de milieu élastique. L'autonomie relative de chacun des réservoirs du liquide ventriculaire est démontrée par les observations d'hydrocéphalie chronique où les ventricules cérébraux peuvent contenir jusqu'à deux ou trois litres de liquide, sans que celui-ci augmente dans la moelle.

Communication entre les cavités ventriculaires et les espaces sous-arachnoïdiens. — Les cavités ventriculaires n'étant que les anciennes vésicules cérébrales qui formaient un système de cavités closes, communiquant seulement entre elles, ne doivent pas avoir de débouché extérieur, et le liquide intra-ventriculaire est originellement sans relation avec le liquide céphalo-rachidien. Même dans leurs points les plus amincis, les parois des ventricules sont encore fermées par l'épithélium ancien et par la pie-mère qui le recouvre. Il faut donc que, dans le cours ultérieur du développement, l'épithélium et la pie-mère se résorbent en un point déterminé, qu'il se fasse un trou dans la paroi, pour que les deux liquides puissent se mêler. On a décrit des perforations semblables, et par conséquent des communications entre les espaces intérieurs et extérieurs, dans quatre régions différentes : 1° dans la fente de Bichat, partie antérieure, 2° dans la fente de Bichat, partie moyenne, par un canal périveineux, 3° à l'angle postérieur du quatrième ventricule, trou de Magendie, 4° à ses angles latéraux, trous de Luschka.

1° **Fente latérale de Bichat.** — La partie latérale ou antérieure de la fente de Bichat qui s'étend le long de la corne d'Ammon est fermée par une invagination de la pie-mère dans la corne temporale du ventricule ; cette pie-mère, renflée en plexus choroïdes, est doublée par l'épithélium pariétal. Mierzejewsky et Merkel soutiennent d'après le résultat de leurs injections que la paroi ventriculaire se résorbe à ce niveau et qu'une communication s'établit

entre l'intérieur et l'extérieur. Merkel, dans son *Anatomie* de 1890, affirme à nouveau ce qu'il avait constaté en 1872. Nous devons dire que la très grande majorité des anatomistes soutiennent qu'il n'y a là aucun orifice naturel et qu'il s'agit de ruptures artificielles.

2° **Canal de Bichat.** — Dans la partie transversale de la grande fente, entre le bourrelet du corps calleux et les tubercules quadrijumeaux, au milieu du confluent sous-arachnoïdien que traverse la grosse veine ascendante de Galien, Bichat a décrit un canal qui porte son nom. Suivant lui, l'arachnoïde forme autour de la veine de Galien un pli circulaire analogue à l'hiatus de Winslow; c'est l'orifice externe du *canal arachnoïdien*, orifice ovalaire qui peut être réduit à une simple fente. Il mène dans un canal formé par l'arachnoïde qui engaine la veine et lui est unie par quelques adhérences filamenteuses; l'orifice interne est situé sur la partie inférieure de la toile choroïdienne au-dessous et en avant de la glande pinéale. L'introduction d'un stylet et l'insufflation démontrent que ce canal s'ouvre dans le troisième ventricule et qu'il fait communiquer ce ventricule avec la cavité générale de l'arachnoïde ou cavité subdurale. L'arachnoïde irait donc par ce prolongement creux se continuer avec l'épithélium de la toile choroïdienne.

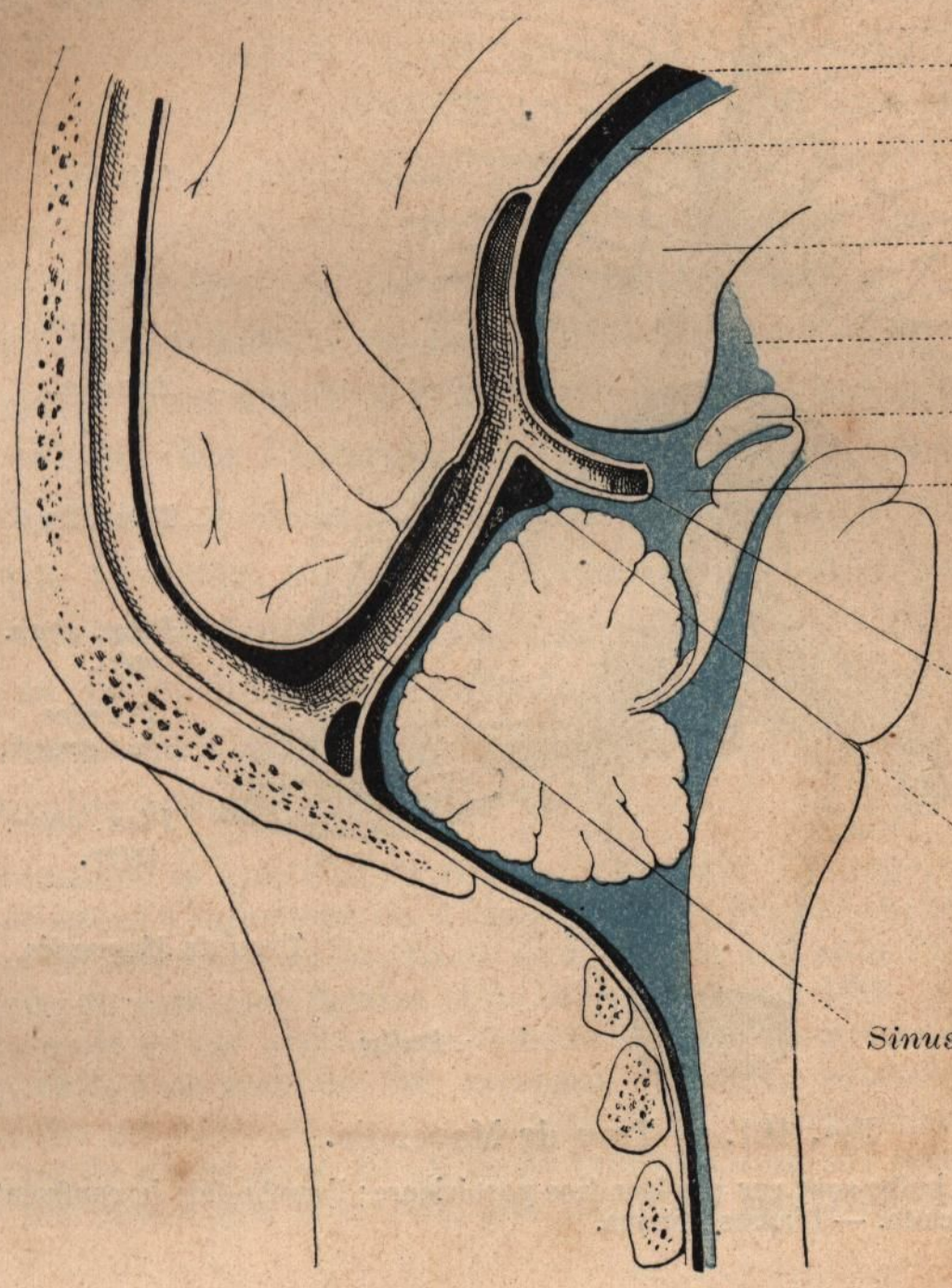

Fig. 100. — Disposition de l'arachnoïde sur la veine de Galien.

Une injection bleue remplit les espaces sous-arachnoïdiens du corps calleux, du cerveau et du confluent supérieur, et entre dans le 3e ventricule entre les deux feuillets de la toile choroïdienne. La cavité arachnoïdienne (noire) s'enfonce en cul-de-sac autour de la veine de Galien, mais ne communique pas avec les espaces s.-arachn. ou ventricul. (bleu). — Imité de Retzius.

Nous répéterons ici ce que nous avons dit pour l'orifice précédent. Le nombre des observateurs qui admettent l'existence du canal de Bichat est très restreint; pour la plupart, l'arachnoïde forme bien autour de la veine un repli plus ou moins profond, de 5 à 6 mm. de long, mais ce repli, cette gaine, est un cul-de-sac qui ne mène nulle part; au delà, la veine de Galien est engainée par le tissu sous-arachnoïdien (mais non par l'arachnoïde), qui lui sert d'adventice et se fond peu à peu dans le tissu cellulaire de la toile choroïdienne.

[*CHARPY.*]

On aurait tort toutefois de rejeter d'une façon absolue et définitive les orifices de communication par la partie moyenne et les parties latérales de la fente de Bichat; je veux dire par là que ces communications peuvent n'être pas la règle et ne correspondre qu'à une minorité de cas. On ne peut pas en tout cas invoquer l'invraisemblance anatomique, car nous allons voir qu'aux trois angles du quatrième ventricule, superposables aux points en question des ventricules cérébraux, la paroi ventriculaire et la pie-mère se résorbent et se trouent sur presque tous les sujets.

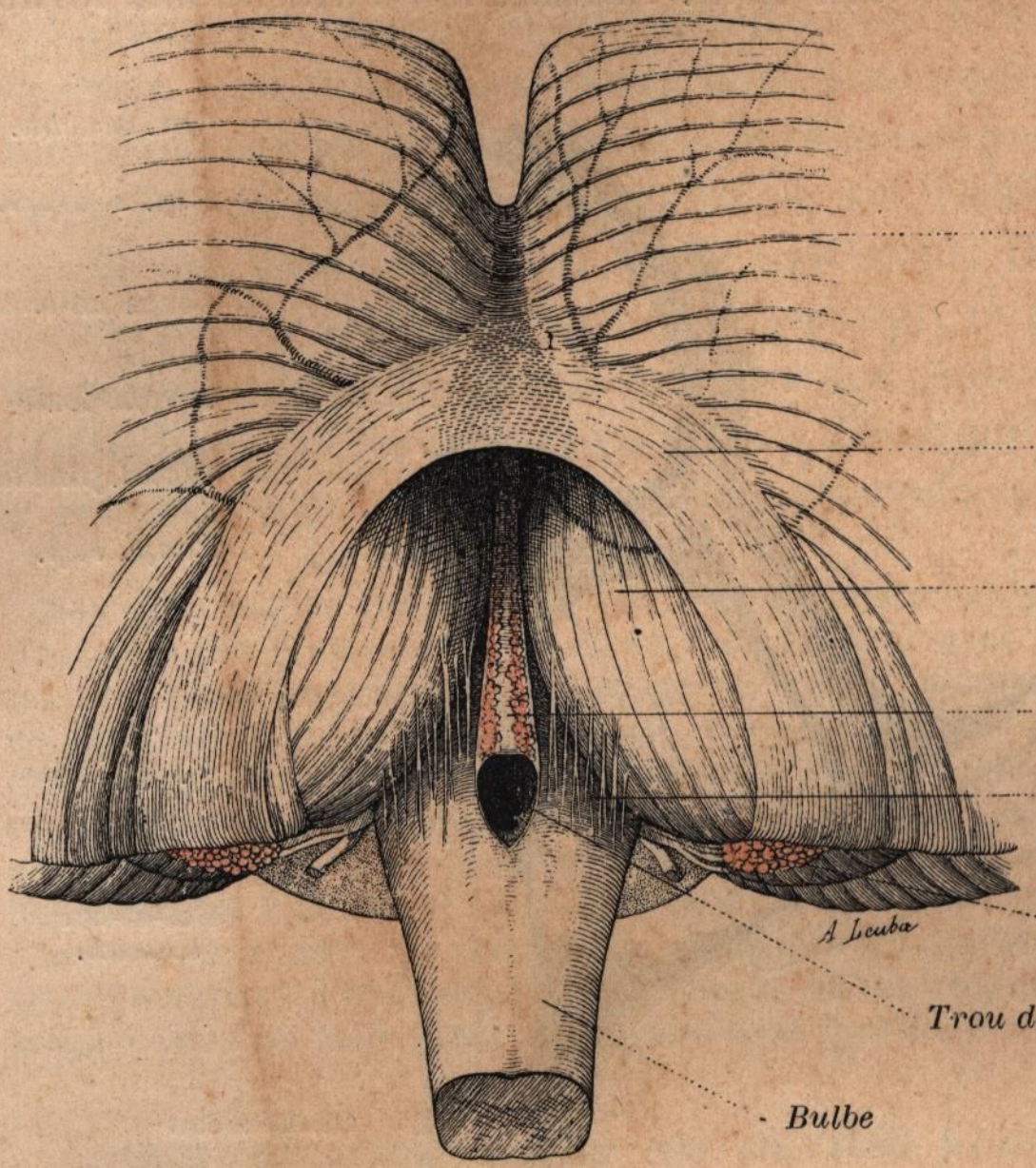

Fig. 101. — Trou de Magendie.

Le cervelet et le bulbe sont vus par leur face postérieure; l'arachnoïde du confluent postérieur a été excisée. — D'après Retzius.

3° Trou de Magendie. — Haller et Cotugno admettaient la communication des liquides extra et intra-ventriculaires, mais sans pouvoir localiser le lieu de passage. Ce fut Magendie qui découvrit, à l'angle postérieur du quatrième ventricule, un orifice mettant en relation la cavité de ce ventricule avec le confluent postérieur sous-arachnoïdien. On a depuis lors publié de nombreux travaux sur cette question et plusieurs fois contesté l'existence même de l'orifice. Un des plus importants est celui de Hess (Das foramen Magendii, *Morph. Jahrb.*, 1885) qui a étudié trente cerveaux d'adultes, dix de nouveau-nés et 7 d'embryons, extraits avec un soin minutieux et durcis au liquide de Muller pour permettre des coupes fines.

Le *trou de Magendie* est un orifice naturel percé dans le sommet de la toile choroïdienne inférieure, au niveau du bec du calamus qui occupe l'angle postérieur du plancher ventriculaire. Pour le bien voir, il faut inciser et détacher l'arachnoïde qui ferme en arrière le confluent postérieur et observer la partie antérieure de ce même confluent en soulevant doucement le cervelet ou le bulbe. On aperçoit alors sur la ligne médiane, à la naissance de la pie-mère qui s'élève du bulbe vers le cervelet (feuillet inférieur de la toile choroïdienne), une lacune circonscrite par la pie-mère et plus en dehors par des filaments sous-arachnoïdiens. Tantôt c'est un véritable trou ovalaire, net, un cintre fibreux ayant de 4 à 8 mm., que Sappey compare à un bec d'oiseau ouvert; tantôt, et c'est le cas le plus fréquent, la pie-mère est fenêtrée, grillagée, avec un trou plus grand,

dont les bords peuvent être formés par des faisceaux de tissu sous-arachnoïdien. C'est ce caractère lacéré des bords et cette fenestration de la pie-mère qui ont longtemps fait penser à une déchirure artificielle. A travers l'extrémité antérieure de l'orifice sortent les plexus choroïdes médians, qui vont se perdre sur le cervelet.

Le trou de Magendie existe chez le chien et le chat, le bœuf; mais il fait défaut chez le plus grand nombre des animaux, il est alors suppléé par les trous de Luschka. Chez le cheval notamment, la pie-mère rétro-bulbaire est d'une solidité insolite et résiste à une injection de mercure poussée par l'aqueduc de Sylvius (Renault). Chez l'homme adulte, il est constant; il ne manquait sur aucun des trente cerveaux de Hess; Cruveilhier l'a vu cependant faire défaut cinq ou six fois sur des sujets dont les centres nerveux étaient d'ailleurs parfaitement normaux. Il ne manquait qu'une fois sur dix nouveau-nés; des embryons au cinquième mois avaient déjà leur pie-mère largement trouée.

La formation de cet état lacunaire est due à une atrophie de la voûte ventriculaire et de sa pie-mère. Hess attribue cette atrophie, très précoce comme nous venons de le voir, à ce que chez l'homme et chez d'autres animaux, le cervelet s'éloigne fortement du bulbe et laisse la pie-mère intermédiaire sans vaisseaux, mais surtout à ce que la voûte, au lieu de s'épaissir en substance nerveuse, avorte presque complètement. Quoi qu'il en soit de ces explications, l'atrophie de la pie-mère et de sa paroi épithéliale entraîne un état lacunaire ou réticulé, qui est la forme commune du trou de Magendie chez l'adulte, ou bien un orifice unique et net, forme plus rare.

Cannieu a rouvert récemment la question du trou de Magendie (*Bibliogr. anatom.*, 1898); s'appuyant sur des expériences d'injections ou d'immersions et sur des études histologiques, il nie l'existence du trou de Magendie et des trous de Luschka, soit chez l'homme soit chez les animaux. Nous voyons au contraire Retzius (*Das Menschenhirn*, 1896, p. 38) affirmer à nouveau la présence normale de cet orifice, conformément aux premières recherches qu'il avait faites avec Key en 1875. Une série de 100 cerveaux humains adultes lui a présenté 98 fois un trou de grandeur variable, mais incontestable. Il l'a observé chez le fœtus dès le début du 4e mois. Il en est de même pour les trous de Luschka, qui, sur cette nouvelle série de 100 cerveaux, n'ont fait défaut que trois fois, une fois d'un seul côté, et deux fois des deux côtés.

4° **Trous de Luschka.** — Bochdalek le premier (1849) reconnut que les plexus choroïdes latéraux du quatrième ventricule sortaient par le diverticule latéral (*recessus lateralis* de Reichert). Luschka décrivit plus exactement les orifices de sortie que Hess a réétudiés récemment dans son travail cité plus haut.

Le trou de Luschka est un orifice semi-lunaire, qu'on voit sur la face inférieure du cervelet et par lequel passe le plexus choroïde latéral du quatrième ventricule (fig. 92 et 102). Il y en a un de chaque côté. Le grand axe, long de 4 à 6 mm., présente une direction antéro-postérieure. Pour voir cet orifice, il faut rejeter en dedans les racines des nerfs mixtes qui le croisent et reconnaître le plexus choroïde qu'on écarte en dehors avec précaution. On observe alors que la fente est limitée en dedans par le bord libre et concave d'une lamelle nerveuse (tœnia ou ligula antérieure), en haut et en avant par le lobule du pneumogastrique qui couvre en partie le plexus, en arrière par le lobe latéral du cervelet. Elle correspond du côté du bulbe à l'angle latéral du ventricule, du côté du crâne à la dépression du temporal qui loge le sac endolymphatique, et elle laisse passer sur son côté externe l'extrémité du plexus choroïde.

[*CHARPY.*]

Le trou de Luschka établit une communication directe entre la cavité du ventricule et l'espace sous-arachnoïdien. Il n'est pas cependant constant, il manquait trois fois sur cinquante-quatre cerveaux examinés par Hess, trois fois sur les cent cerveaux de Retzius, et était fermé par la pie-mère intacte. Comme pour le trou de Magendie, c'est tantôt un orifice unique et net, tantôt une fenestration de la pie-mère plus ou moins atrophiée et lacunaire. Le tissu sous-arachnoïdien qui unit la pie-mère à l'arachnoïde au voisinage de l'orifice est très variable; il peut être lâche ou ferme. Sur le plexus émergent on trouve des restes de formation nerveuse ancienne (*tæniæ* ou *ligulæ*), quelquefois une coiffe complète (deux fois sur cinquante-quatre), d'autres fois une bande

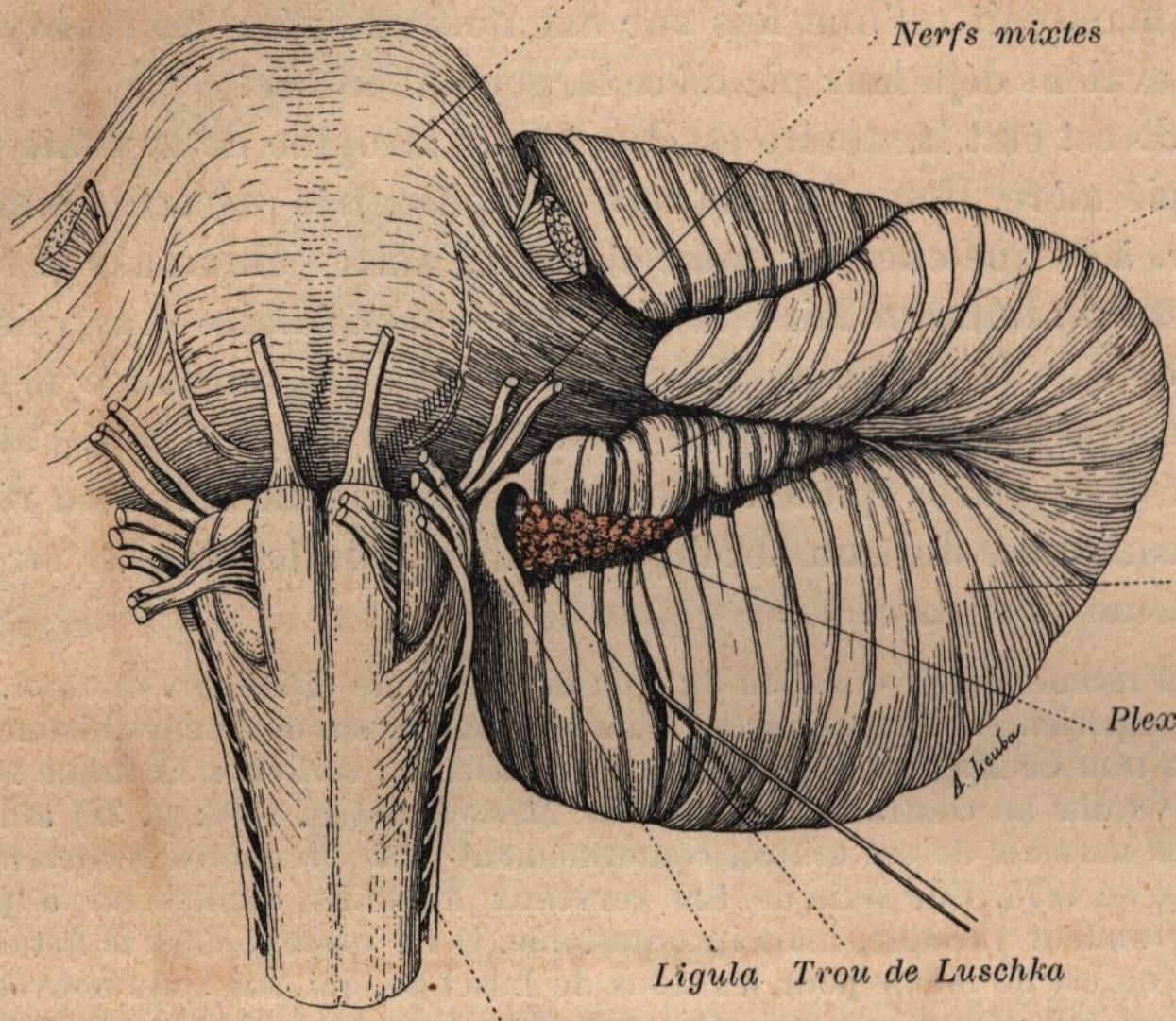

Fig. 102. — Le trou de Luschka.

Le bulbe, la protubérance et la moitié gauche du cervelet sont vus par leur face antérieure. Le plexus choroïde (rouge) sort par le trou de Luschka. — (D'après Retzius.)

médullaire enroulée en spirale autour du plexus qui ressemble alors à une corbeille de fleurs ou à une *corne d'abondance* suivant la comparaison de Bochdalek; ordinairement, il n'y a qu'une simple lamelle non enroulée, mais qui, par sa disposition en entonnoir, peut encore justifier la comparaison précédente.

L'orifice existe chez les animaux comme chez l'homme; il est surtout large chez ceux qui n'ont pas de trou de Magendie, ainsi chez le cheval les plexus choroïdes énormes traversent une ouverture nette à travers un sac pial très ferme. Chez l'homme, il apparaît plus tardivement que le trou de Magendie; car, au cinquième mois embryonnaire, les plexus choroïdes ne sont pas encore arrivés à l'angle latéral du ventricule. Peu à peu, en se développant transversalement ils refoulent la capsule nerveuse qui ferme le diverticule latéral, l'amincissent et la font disparaître par atrophie; un même processus d'atrophie raréfiante atteint la pie-mère; ainsi se produit un réseau lacunaire ou un large trou par où sortent les plexus, emportant avec eux des restes variables de l'écorce nerveuse qu'ils ont désagrégée (tæniæ, corne d'abondance...).

Sutton (*Brain*, 1887) attribue à l'occlusion du recessus latéral un certain nombre de cas pathologiques. Suivant lui, la non-formation du trou de Luschka ou son oblitération pendant la vie fœtale provoquent l'apparition d'une ventriculo-méningocèle qui se projette dans la région occipitale, et l'occlusion de ce même orifice dans le cours de la vie extra-utérine, notamment par des tumeurs du plexus choroïde, donne naissance aux kystes latéraux du quatrième ventricule. Mais les cas qu'il relate comportent peut-être une pathogénie plus compliquée.

Il existe donc plusieurs points de communication chez l'homme entre les cavités encéphaliques et l'extérieur. Pour quelques auteurs il y en a six : trois autour du cerveau (les parties latérales droite et gauche de la fente de Bichat, et le canal de Bichat dans la partie transversale), et trois autour du cervelet (le trou de Magendie et les trous de Luschka droit et gauche); on remarquera la symétrie de cette disposition. Pour le plus grand nombre il n'existe que les trois orifices cérébelleux, trous de Luschka et de Magendie. Si cette question n'est pas vidée au point de vue anatomique, elle l'est encore bien moins au point de vue physiologique. Quand même la fente de Bichat serait fermée, le liquide ne peut-il donc passer par filtration à travers la mince pie-mère qui ferme la fente, surtout si à un moment donné la pression n'est plus la même d'un côté de la membrane? Il ne faut pas oublier non plus que cette fente est entourée d'espaces sous-arachnoïdiens importants. En résumé il y aurait lieu peut-être de distinguer des communications directes (orifices du quatrième ventricule) et des communications indirectes (fente de Bichat).

Magendie a rapporté des observations d'hydrocéphalie avec oblitération de l'orifice qu'il avait décrit; mais ces observations sont bien discutables, puisque cet orifice peut normalement faire défaut chez l'homme et les animaux. Plus admissible est l'hypothèse de Duret dans le rôle qu'il fait jouer au liquide ventriculaire comme agent de transmission d'un choc extérieur; on conçoit en effet que si une commotion violente ébranle le liquide intérieur, celui-ci, subitement chassé et ne pouvant s'échapper assez vite par les soupapes des orifices, produise de graves désordres dans le plancher ventriculaire.

Rôle du liquide céphalo-rachidien. — Le liquide ne remplit pas, comme on pourrait le penser, une fonction mécanique de *suspension*, analogue à celle du liquide amniotique. Le cerveau ne flotte pas; car il ne peut être immergé dans les 25 ou 30 gr. de liquide qui l'entourent; en nombre de points, la lame liquide est même si mince qu'il y a adhérence capillaire et que le principe d'Archimède n'est pas applicable. Que serait un cerveau flottant, exposé au moindre mouvement à se heurter contre les parois du crâne, à déchirer ses vaisseaux et ses nerfs dont quelques-uns, comme l'olfactif, sont d'une extrême mollesse? Seule, la moelle peut être considérée comme baignant réellement dans le liquide de sa gaine sous-arachnoïdienne, disposition qui est sans doute en rapport avec la mobilité du rachis.

Le liquide est-il un *coussinet protecteur* garantissant par son élasticité la masse cérébrale contre les chocs physiologiques ou anormaux qui peuvent l'atteindre? On ne saurait nier qu'il en soit ainsi et que le cerveau ne voie pas là ses mouvements d'expansion et de retrait et ses légers déplacements singulièrement facilités. Mais ce ne peut être qu'une fonction bien secondaire du liquide: il suffit d'observer que le liquide n'est abondant que dans les creux du cerveau et que sur les parties saillantes, les plus exposées au choc, il est en nappe très mince.

Ce serait d'ailleurs supposer que le cerveau est mobile. Luys a cru pouvoir conclure d'expériences cadavériques qu'il y a une *locomobilité* réelle du cerveau, que celui-ci se déplace suivant les attitudes, et que quand il touche une paroi du crâne, la paroi opposée est séparée de la surface cérébrale par un vide de 5 à 6 mm. A priori on ne comprend pas que l'encéphale puisse se déplacer; il est immobilisé dans le sens vertical par la tente du cervelet, dans le sens latéral par la faux du cerveau; ses hémisphères sont suspendus et attachés à la voûte par les nombreuses veines afférentes du sinus long. postérieur, et son étage inférieur est lui aussi fixé à la tente du cervelet par les veines de Galien. On se demande aussi ce qu'il arriverait dans un choc brusque, même avec un déplacement de 5 mm. seulement, s'il ne devrait pas se produire des déchirures de nerfs ou de vaisseaux, des contusions du cerveau contre les petites ailes du sphénoïde, le bord inférieur de la faux, la petite circonférence de la tente, toutes parties tranchantes et rigides. Des raisons plus positives empêchent d'admettre la locomobilité du cerveau. Les empreintes du plafond orbitaire attestent un contact exact, ces empreintes existent aussi sur la voûte, peu marquées chez l'homme à cause de l'épaisseur de la dure-mère, plus nettes chez les animaux. Dans les congestions artérielles du cerveau, les circonvolutions sont manifestement aplaties, comme écrasées, ce qui indique une compression par la paroi osseuse au contact. Enfin les expériences de Sappey et de M. Sée sur des têtes munies de fenêtres ont montré que, même dans le renversement de la voûte en bas, le cerveau restait collé à la base. On doit donc admettre que dans toutes les attitudes le cerveau est au contact exact de la paroi, sauf

[*CHARPY.*]

en des points restreints, comme les espaces sous-arachnoïdiens de la base; il fait corps avec elle, par l'intermédiaire de son liquide céphalo-rachidien et sans production de vide possible. Cette application résulte de la tension excentrique que déterminent la réplétion des vaisseaux et le liquide des ventricules.

La fonction du liquide céphalo-rachidien, au moins sa fonction principale, est d'ordre vasculaire : il aide à régulariser la circulation sanguine qui sans lui risquerait de comprimer les éléments nerveux; il est la conséquence de l'inextensibilité des cavités crânienne et rachidienne.

On sait en effet que le cerveau, comme tout organe mou, est sujet, dans sa masse ou au moins dans sa couche vasculaire périphérique, à des mouvements alternatifs d'expansion et de resserrement, produits soit par les pulsations cardiaques, soit par les oscillations respiratoires. Ces changements de volume ne sont rendus possibles que par le déplacement d'une quantité de liquide égale à l'apport du sang artériel. Ce liquide est double, le liquide céphalo-rachidien et le sang veineux.

1° Le liquide céphalo-rachidien fait bomber les fontanelles de l'enfant, et, si ces fontanelles sont ossifiées, il fuit dans le sens de la moindre résistance, vers la moelle. Le canal rachidien est donc un tuyau d'échappement, grâce à l'ampoule terminale de la région sacrée, grâce surtout aux parties souples et élastiques que représentent les ligaments jaunes, les graisses fluides extra-durales, et plus encore les énormes plexus veineux, mous dilatables, qui de chaque côté se vident par les trous de conjugaison. — Je dois dire que cette hypothèse de l'échappement par le sac rachidien, hypothèse si bien défendue par Richet, est aujourd'hui combattue par la plupart des physiologistes, notamment par F. Franck. D'après eux, le manomètre placé dans l'espace sous-occipital démontre que le déplacement du liquide céphalo-rachidien à ce niveau est très minime et ne se propage qu'à une très faible distance dans le rachis; le liquide rachidien et le liquide crânien, bien que continus, sont en grande partie indépendants; leurs déplacements sont partiels et l'on ne saurait parler d'un mouvement régulier de flux et de reflux.

2° Le sang veineux du crâne et du rachis s'évacue hors de ces cavités. Dans la systole artérielle, l'artère qui bat dans un espace sous-arachnoïdien communique ses pulsations à la veine voisine par l'intermédiaire du liquide céphalo-rachidien; la veine projette son sang dans les sinus. Dans l'inspiration, c'est le thorax dilaté qui appelle le sang veineux des cavités crânienne et rachidienne. Pour les physiologistes précédents, l'évacuation veineuse est le fait principal, corrélatif de l'expansion artérielle; l'évacuation de liquide céphalo-rachidien est un fait accessoire, qui ne prend d'importance que si l'échappement du sang veineux est entravé. Le liquide sous-arachnoïdien joue donc un rôle d'auxiliaire de la circulation veineuse. Même réduit à ce rôle, il n'en resterait pas moins un régulateur de la tension intra-crânienne; son augmentation proportionnelle à l'atrophie cérébrale plaide dans le même sens.

(Boyé. Mouvements du cerveau. *Thèse de Bordeaux,* 1894).

RAPPORTS DES NERFS AVEC LES MÉNINGES

Les nerfs crâniens et rachidiens émergeant de la surface du cerveau ou de la moelle sont obligés, pour atteindre leurs canaux osseux, de traverser les méninges ou de les refouler. Les recherches de Key et de Retzius (1875) sur ce point difficile, sont restées classiques, bien qu'on ne les ait contrôlées que pour ce qui concerne le nerf optique.

Nous prendrons ce dernier comme type. Au moment où il se détache de la surface cérébrale, à l'angle antérieur du chiasma, il entraîne avec lui la pie-mère qui lui sert d'intima, puis du tissu sous-arachnoïdien en traversant l'espace qui contient le chiasma, puis l'arachnoïde qui enveloppe en manchon les membranes précédentes, et il arrive ainsi au trou optique dans lequel le feuillet interne de la dure-mère se prolonge sur lui, tandis que le feuillet externe se continue avec le périoste orbitaire. Ces enveloppes accompagnent le nerf optique jusqu'à sa terminaison, jusque dans les membranes de l'œil. (Voy. Névrologie, p. 784).

La description des gaines, on pourrait dire des méninges du nerf optique,

s'applique avec de nombreuses variantes, du reste, aux autres nerfs crâniens ou rachidiens; mais nulle part elle n'est aussi simple et aussi démontrable. Pour les nerfs rachidiens la disposition ordinaire est la suivante. A son émergence sur la périphérie de la moelle, la racine nerveuse, antérieure ou postérieure, présente un étranglement; elle est entourée à ce niveau par la pie-mère qui forme des anneaux conjonctifs autour de ses faisceaux et se prolonge extérieurement sur elle. Chacun des gros faisceaux ou filets de la racine traverse le vaste espace sous-arachnoïdien accompagné par des lamelles piales et une mince couche de tissu sous-arachnoïdien; près du trou de conjugaison, il subit un nouvel étranglement, en même temps que ses faisceaux se rassemblent en un seul tronc; l'arachnoïde viscérale se réfléchit sur lui, l'engaine et le suit jusqu'au ganglion; il en est de même de la dure-mère. Ainsi dans l'espace sous-

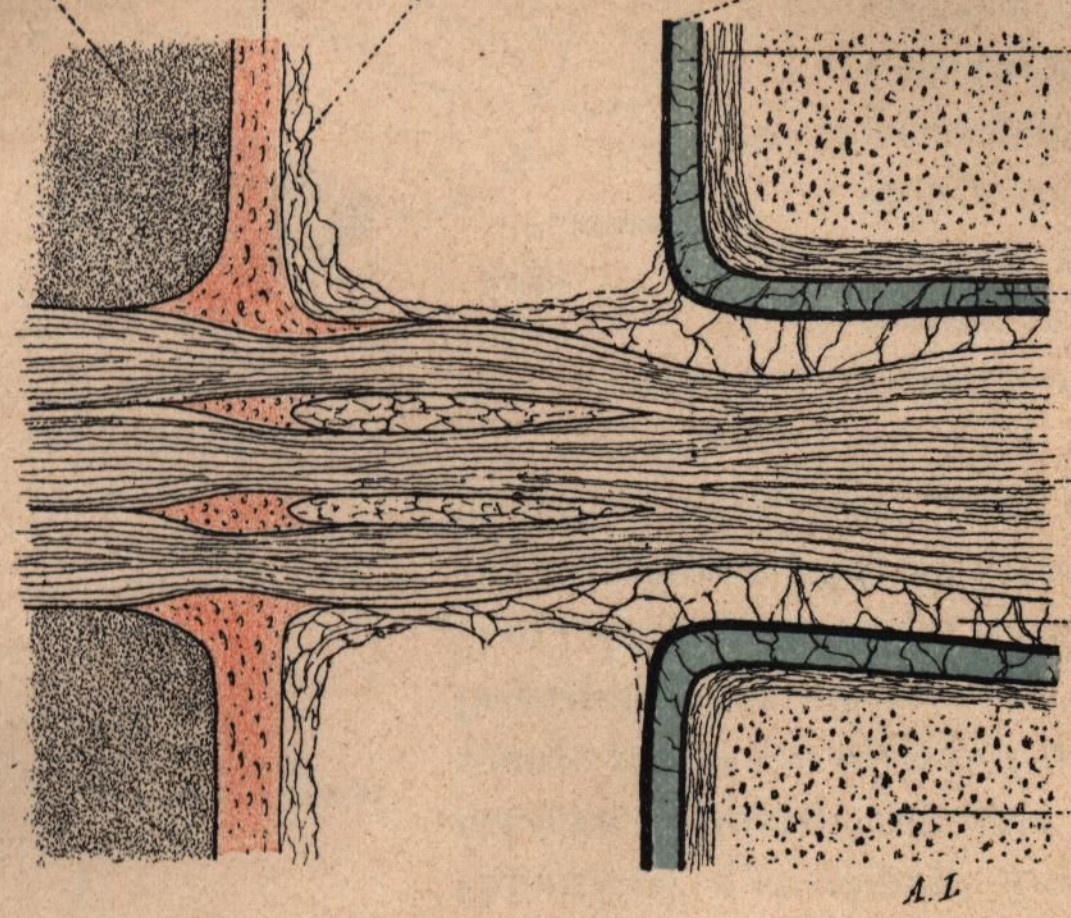

Fig. 103. — Rapports d'un nerf rachidien avec les méninges.

Un filet d'une racine rachidienne sort de la moelle à gauche, traverse l'espace sous-arachnoïdien et s'engage à droite dans un trou de conjugaison. La pie-mère en rouge, la cavité arachnoïdienne ou subdurale en bleu. (Grossi. — D'après Retzius.)

arachnoïdien, la racine nerveuse a une gaine piale et autour d'elle du tissu sous-arachnoïdien; au delà de cet espace, elle possède en plus une gaine arachnoïdienne et une gaine durale. Comme sur le nerf optique, les espaces intra- et sous-arachnoïdiens sont cloisonnés, mais communiquent avec ceux de la moelle. Cette distinction nette des gaines et des espaces cesse après un court trajet, déjà avant le ganglion pour la racine postérieure; les trois gaines méningées tendent à se confondre et se transforment pour constituer les enveloppes du nerf périphérique.

La continuité de structure sur toute la longueur du nerf périphérique paraît exister au moins pour l'espace sous-arachnoïdien; car plusieurs expérimentateurs ont constaté que si l'on injecte sur l'animal vivant une matière colorante en grains dans le liquide céphalo-rachidien, on retrouve ces grains quelques jours plus tard dans les nerfs intercostaux, dans les nerfs lombaires, surtout dans les nerfs optiques; inversement les injections dans les nerfs périphériques

arrivent sous l'arachnoïde des centres. Si cela est vrai, les nerfs, c'est-à-dire leurs faisceaux constitutifs, sont plongés tout entiers, de leur origine à leur terminaison, dans le même liquide qui baigne les centres nerveux, fait important, car il doit entraîner une certaine solidarité fonctionnelle et pathologique par la transmission dans les deux sens d'actions physiques ou chimiques primitivement localisées.

La littérature anatomique, en dehors des questions de physiologie qui concernent le liquide céphalo-rachidien et des chapitres consacrés dans les traités classiques à l'étude des méninges, comprend sur ce sujet un certain nombre de travaux de peu d'étendue, mentionnés pour la plupart dans la Névrologie de Schwalbe (p. 775 et 798), et un ouvrage capital, celui de Key et Retzius (*Studien in der Anatomie des Nervensystems und des Bindegewebes*, Stockholm, 1875 et 1876). On trouvera dans cette œuvre monumentale une bibliographie critique de tous les travaux antérieurs, des recherches originales devenues classiques et des planches magnifiques. Plusieurs de nos figures sont imitées ou inspirées des beaux dessins que la science doit aux anatomistes suédois.

Voy. aussi Retzius : *Das Menschenhirn*, 1896.

LIVRE TROISIÈME

MOELLE ÉPINIÈRE

Les centres nerveux comprennent deux parties différentes : l'une qui est contenue dans la cavité crânienne, l'*encéphale*; l'autre qui est renfermée dans le canal rachidien, la *moelle épinière*.

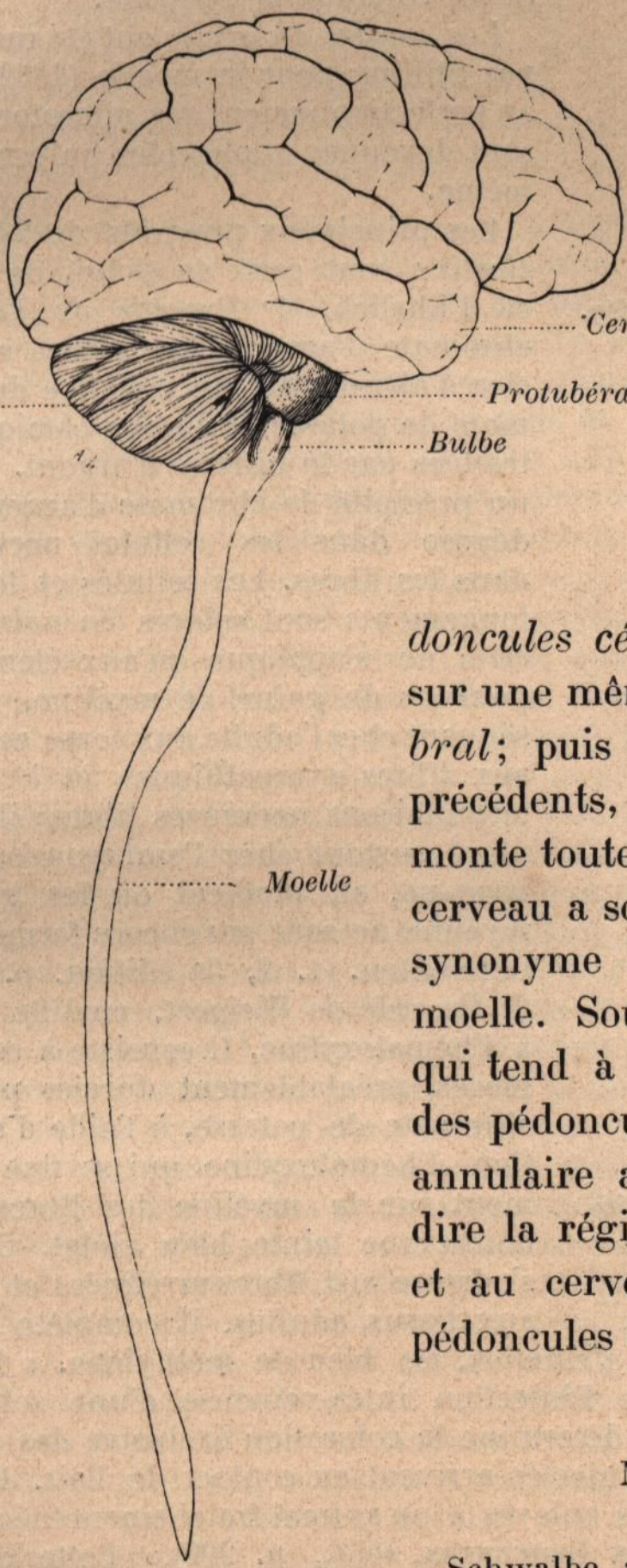

Fig. 104. — Les centres nerveux.

A son tour, l'encéphale se divise en plusieurs masses ou organes distincts par leur origine embryologique, leur conformation extérieure et leur structure intime. Ce sont d'abord le *bulbe* rachidien ou moelle allongée, la *protubérance annulaire*, mésocéphale ou pont de Varole, et les *pédoncules cérébraux*, tous les trois se succédant sur une même ligne et constituant le *tronc cérébral*; puis le *cervelet* situé derrière les organes précédents, et le *cerveau* qui termine et surmonte toutes ces divisions de l'encéphale. Le mot cerveau a souvent un sens plus large et devient synonyme d'encéphale quand on l'oppose à la moelle. Sous le nom d'*isthme* de l'encéphale, qui tend à disparaître, on désignait l'ensemble des pédoncules du cerveau et de la protubérance annulaire avec ses pédoncules moyens, c'est-à-dire la région intermédiaire au bulbe, au cervelet et au cerveau; nous le réservons à la région des pédoncules cérébraux.

MÉTHODES D'INVESTIGATION

Schwalbe a réparti en trois groupes les méthodes employées en neurographie; il les distingue en morphologiques, physiologiques et pathologiques. Je suivrai sa classification, en la modifiant sur certains points. Les procédés d'observation seront groupés de la façon suivante :

I. *Méthodes anatomiques.*
- 1° Anatomie humaine.
- 2° Anatomie comparée.
- 3° Embryologie.

II. *Méthode physiologique.*

III. *Méthodes pathologiques.*
- 1° Méthode des dégénérations.
- 2° Méthode des atrophies.

[CHARPY.]

1° **Anatomie humaine.** — Pour étudier le cerveau au point de vue macroscopique, on peut le faire tremper dans les solutions qui servent pour la conservation des sujets : acide phénique, borate de soude, à 25 pour 1000; le récipient doit contenir deux ou trois litres de liquide. Aujourd'hui on se sert plus volontiers du formol en solution aqueuse à 5 ou 10 pour 100. Après une première immersion de 24 heures, on enlève les membranes. Replongé dans le même liquide, le cerveau est parfaitement durci au bout d'une ou deux semaines, et se prête à toutes les recherches histologiques. On peut le conserver dès lors indéfiniment dans le formol à 3 pour 100, dans une solution d'acide borique (Retzius) ou dans l'alcool (Waldeyer). (Gerota. Du formol dans la technique anatomique. *Internat. Monatschr.*, 1896.)

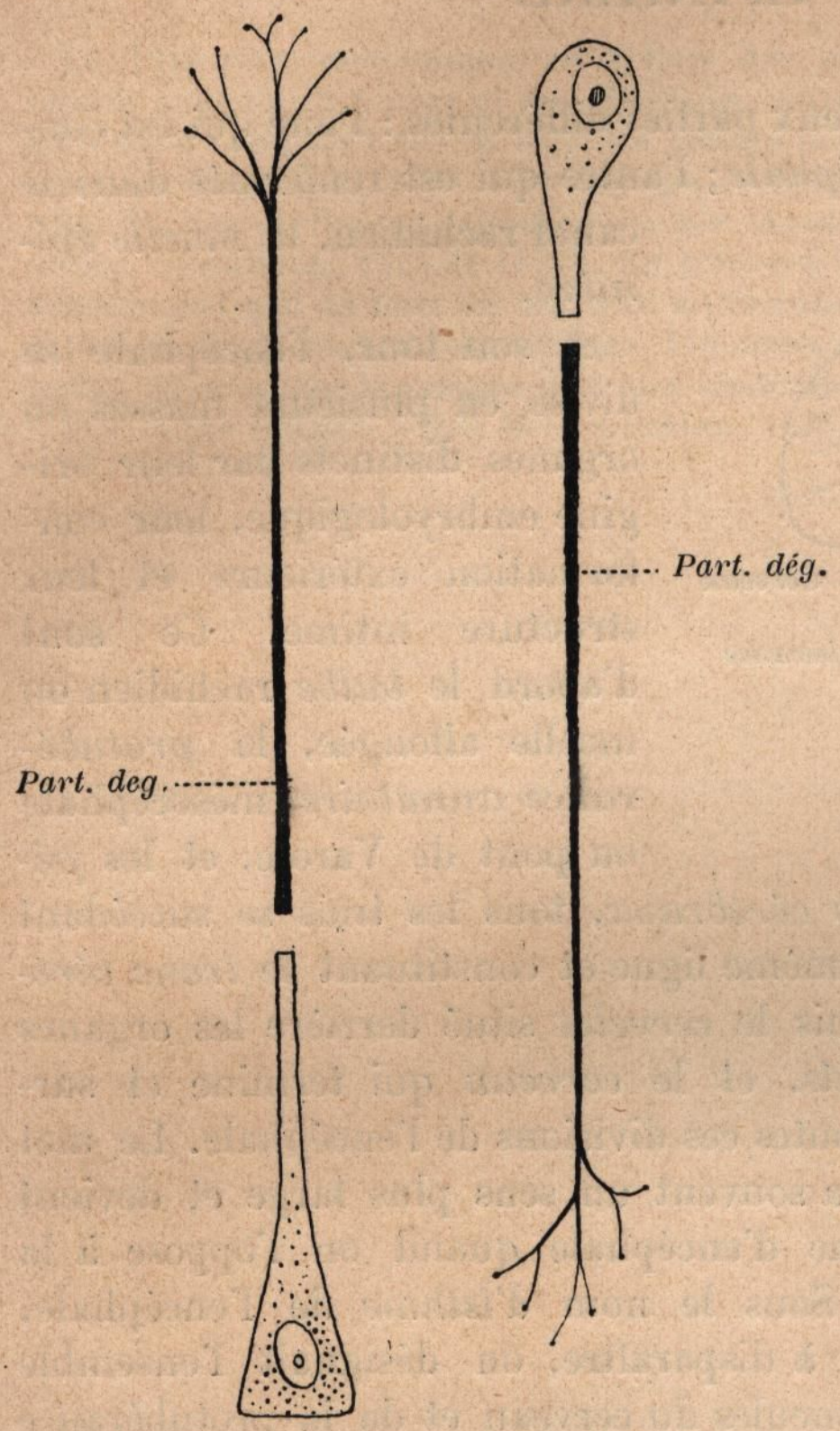

Fig. 105. — Schémas de dégénération.

Dégénérations ascendante à gauche, descendante à droite, de fibres nerveuses séparées de leurs cellules d'origine. — La partie dégénérée est en noir.

L'histologie emploie les coupes en séries et les colorations électives.

Les *coupes en séries* ont été inaugurées par Stilling pour la moelle (1859); grâce au perfectionnement des microtomes, elles sont devenues applicables au cerveau lui-même.

Les principaux procédés de *coloration élective* sont ceux de Golgi, de Weigert et d'Ehrlich. 1° *Procédé de Golgi*, au chromate d'argent. Les pièces sont durcies d'abord dans un mélange de bichromate de potasse et d'acide osmique, puis traitées par le nitrate d'argent. Il se fait un précipité de chromate d'argent qui se dépose dans les cellules nerveuses et dans les fibres. Les cellules et leurs prolongements sont colorés *en noir*. Ce procédé ne s'applique qu'aux éléments dépourvus de gaine de myéline, par conséquent chez l'adulte aux corps cellulaires, aux fibres sympathiques et à quelques terminaisons nerveuses libres; il est employé surtout chez l'embryon ou le nouveau-né, au moment où les gaines de myéline ne sont pas encore formées. (Van Gehuchten, t. I, 3e édition, p. 200.) — 2° *Procédé de Weigert*, modifié par Pal, à l'hématoxyline. Il consiste à colorer les pièces, préalablement durcies par le bichromate de potasse, à l'aide d'une solution d'hématoxyline qui se fixe uniquement sur la myéline des fibres et leur donne une teinte bleu violet. Comme il s'adresse aux fibres myélinées et par suite aux tissus adultes, il complète heureusement le procédé de Golgi. — 3° *Procédé d'Ehrlich*, au bleu de méthylène. « En 1886, Ehrlich a découvert ce fait important que l'injection intra-veineuse d'une solution de bleu de méthylène, chez un animal vivant, détermine la coloration exclusive des éléments nerveux en bleu, dès que les tissus ainsi injectés arrivent au contact de l'air. La même coloration s'obtient lorsqu'on laisse des tissus enlevés à un animal fraîchement tué s'imbiber quelque temps dans la même solution. (Van Gehuchten, *ibid.*, p. 209).» Cette coloration très fugitive peut être fixée par le molybdate d'ammoniaque.

2° **Anatomie comparée ou méthode de Meynert.** — C'est grâce à ses lumières que Gratiolet a pu aborder l'étude des circonvolutions et Broca celle de l'appareil olfactif si rétrogradé chez nous. C'est à elle surtout qu'ont eu recours Meynert et Edinger. On lui doit encore la signification des renflements de la moelle, la distinction de plusieurs faisceaux, et la découverte inattendue de la nature de la glande pinéale, œil atrophié, conservé encore à l'état plus ou moins imparfait chez les vertébrés inférieurs.

3° **Méthode embryologique ou de Flechsig.** — Jusqu'au milieu du cinquième mois embryonnaire, les centres nerveux sont formés uniquement de substance grise. A ce

moment la substance blanche commence à se montrer; elle consiste, comme on le sait, en gaines de myéline qui enveloppent les prolongements nerveux jusque-là nus. Il est probable que la gaine se constitue quand ces prolongements ont achevé leur croissance et établi leurs connexions anatomiques.

Flechsig a montré, en 1876, que la formation des gaines de myéline ou *myélinisation* est systématique et régulière. Chaque faisceau de fibres se transforme en substance blanche, c'est-à-dire se myélinise, à une époque déterminée, toujours la même, et en outre: toutes les fibres nerveuses qui ont la même origine et la même terminaison, par suite les mêmes connexions anatomiques et physiologiques, prennent à la même époque leur gaine de myéline. Bechterew et Edinger ont obtenu de cette méthode d'importants résultats.

(Van Gehuchten, *l. c.* p. 371 et 374. — Bechterew. *Les voies de conduction*, 1900, p. 3.)

4° **Méthode physiologique.** — Autant l'expérimentation physiologique, en procédant par excitation ou par section, a rendu de services dans le débrouillement des nerfs périphériques, autant elle est restée longtemps impuissante quand elle s'est adressée aux centres nerveux. On lui doit pourtant une grande découverte. Hitzig, en parvenant à exciter l'écorce cérébrale (1877), généralisait la découverte de Broca, et révélait dans l'écorce cérébrale, en apparence homogène, des territoires distincts, des centres de mouvements et de sensations, où aboutissent les nerfs des organes périphériques.

5° **Méthode des dégénérations.** — La dégénération ou dégénérescence est la transformation régressive que subit une fibre nerveuse, ou un faisceau de fibres, à la suite d'une lésion interrompant sa continuité. Elle est wallérienne ou rétrograde.

1° *Dégénération wallérienne.* — Comme l'a montré le physiologiste Waller, elle frappe le bout périphérique d'une fibre nerveuse sectionnée; elle est *cellulifuge* ou centrifuge. Elle s'explique par la relation nutritive qui unit le nerf et sa cellule; celle-ci étant le centre trophique de ses prolongements, la fibre qui en émane sera frappée de mort si on l'en sépare, comme une branche qui ne tient plus au tronc. La gaine de myéline se désagrège en boules et en granulations. La dégénération est dite *ascendante*, quand elle se produit au-dessus du point lésé, c'est-à-dire vers le cerveau par rapport à la moelle, vers l'écorce cérébrale pour le cerveau lui-même; *descendante*, quand elle évolue au-dessous de la lésion. Elle est pathologique ou expérimentale. — On la décèle par deux procédés : dans les cas anciens, par la coloration de Weigert, à l'hématoxyline, qui colorant en violet les gaines de myéline donne dans les parties dégénérées et par suite sans myéline une image négative en clair; dans les cas récents par le *procédé de Marchi*. Celui-ci consiste à traiter les pièces par un mélange d'acide osmique et de bichromate de potasse. L'acide osmique colore en noir intense les granulations produites par la désagrégation de la myéline. Cette réaction est très sensible, mais ne peut s'appliquer qu'aux lésions qui ne remontent pas au delà de deux ou trois mois.

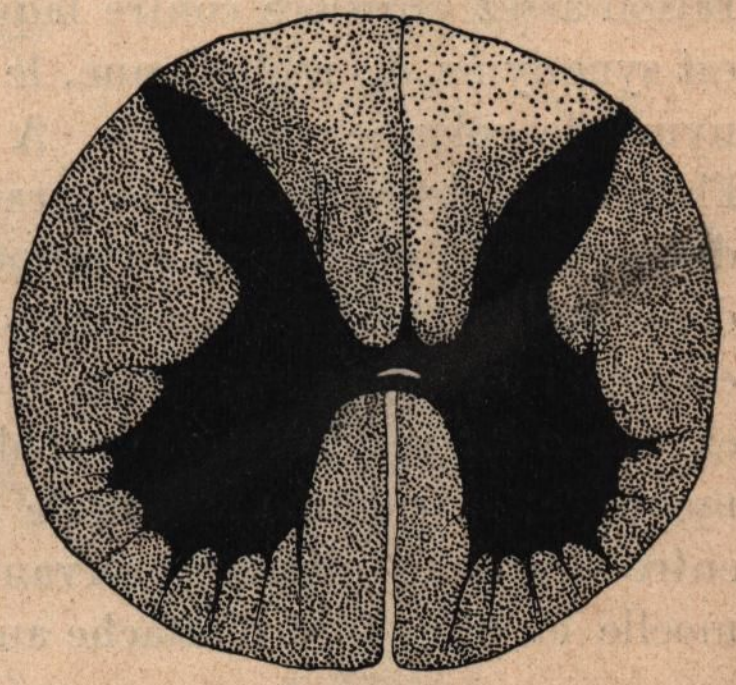

Fig. 106.
Atrophie, suite d'amputation.

Moelle lomb. dans un cas d'amput. de la cuisse gauche remontant à 20 ans. Les parties dégénérées sont en blanc. Remarquer dans la moitié gauche (droite du dessin) l'atrophie totale de la moelle et l'étendue de la dégénér. dans le cordon postér. — D'après Marie.

2° *Dégénération rétrograde.* — Contrairement à la précédente, elle est *cellulipète* ou centripète, c'est-à-dire qu'elle atteint le bout central, celui qui est encore en continuité avec sa cellule d'origine. Elle ne se montre que tardivement, de préférence chez les sujets jeunes, et elle est toujours beaucoup moins marquée que la dégénérescence wallérienne.

C'est Gudden qui a observé le premier que tout nerf sectionné dégénère dans les deux sens, centripète et périphérique, mais beaucoup plus tardivement et d'une manière bien plus atténuée dans le bout qui reste continu avec la cellule d'où il émane. Ainsi s'expliquent les dégénérations ascendantes dans les moignons d'amputation, dans le faisceau pyramidal atteint à la moelle d'une lésion transverse. Cette régression atrophique finit par envahir la cellule nerveuse elle-même, et probablement aussi les neurones contigus qui forment avec cette cellule un couple ou une chaîne. Ces faits s'expliquent, non par une action trophique directe, comme dans la dégénération wallérienne, mais par l'inactivité fonctionnelle.

(Voy. Durante. La dégénérescence rétrograde. *Thèse de Paris*. 1895).

6° **Méthode des atrophies expérimentales ou de Gudden.** — On savait que, lorsqu'un organe périphérique est depuis longtemps détruit ou supprimé, la partie des centres

nerveux, où aboutissent les nerfs de cet organe, finit par s'atrophier; on peut donc de la localisation de l'atrophie conclure à la terminaison centrale des nerfs périphériques. C'est ainsi que dès 1855 Panizza, étudiant des sujets atteints d'anophtalmie congénitale ou morts longtemps après avoir perdu un œil, avait, d'après le trajet de l'atrophie ascendante, reconstitué en partie le trajet des fibres optiques et indiqué leur terminaison dans le lobe occipital. C'est ainsi encore qu'une partie de la moelle épinière s'atrophie chez les anciens amputés (fig. 106), et que certains de ses faisceaux ne se développent pas chez les sujets atteints d'anencéphalie. Gudden (1870) a transporté ces faits dans le domaine expérimental. Le type de sa méthode consiste dans l'observation des arrêts de développement consécutifs à l'énucléation de l'œil chez de jeunes animaux; mais il l'a étendue à d'autres organes ou même à des portions de centres nerveux. De nombreux expérimentateurs l'ont suivi dans cette voie; on a enlevé des portions de l'écorce, des lobes entiers du cerveau, le cervelet, etc.

On peut rapprocher de cette méthode l'étude des *malformations congénitales* du névraxe par arrêt de développement.

CHAPITRE PREMIER

MORPHOLOGIE DE LA MOELLE

Définition. — La moelle épinière est la partie des centres nerveux qui occupe le canal rachidien. Le mot *moelle*, dérivé de mots grec et latin semblables, provient d'une ancienne comparaison avec la moelle des os, comparaison assez grossière contre laquelle Hippocrate avait déjà protesté; *épinière* est synonyme de rachidienne, le mot épine vertébrale étant lui-même synonyme de colonne vertébrale. A un point de vue très général, la moelle de l'homme et des vertébrés est caractérisée moins par son inclusion dans le canal des vertèbres, que par sa situation sur la face postérieure ou dorsale du tube digestif. Chez tous les invertébrés, les tuniciers exceptés, la moelle est ventrale, c'est-à-dire placée en avant du tube digestif; chez les tuniciers, l'amphioxus et chez tous les vertébrés, elle est dorsale, en arrière ou au-dessus du canal alimentaire; la colonne vertébrale n'est qu'une formation secondaire interposée entre ces deux organes, servant d'abord et essentiellement de soutien à la moelle et plus tard d'attache au tube digestif.

Dimensions et poids de la moelle. — La moelle mesurée du collet du bulbe au sommet du cône terminal a une *longueur* de 43 cm.; elle est de 45 chez l'homme, de 41 chez la femme. Il y a donc entre les deux sexes une différence dans la longueur absolue, mais la longueur relative, c'est-à-dire rapportée à la taille totale, est la même. Il en est de même pour le poids. — La *largeur* moyenne est de 1 cm. — Le *poids* de 28 gr.

Sappey trouve 45 cm. comme *longueur* moyenne de huit hommes adultes. — Ravenel : 44 cm. 8, moyenne de onze sujets adultes du sexe masculin, avec écarts de 39 à 48 cm. ; et 41 cm. 3, moyenne de onze sujets du sexe féminin, avec écarts de 37 à 46 cm. — Lüderitz : 40 cm. sur deux femmes. — Pfitzner : 46 cm. 8, moyenne de six hommes, avec variations de 44 à 50 cm. — Fest, sur 24 sujets : 45 cm. chez l'homme, 44 chez la femme; variation de 40 à 50 cm. — Les moelles que j'ai mesurées allaient de 38 à 46 cm.

Le nouveau-né a une moelle longue de 15 cm. proportionnellement beaucoup plus longue que celle de l'adulte (30 p. 0/0 de la longueur du corps au lieu de 26 p. 0/0). — Voici maintenant quelques chiffres recueillis par divers observateurs. Longueur de la moelle : Fœtus de huit mois, 12 cm. — Nouveau-né, 15 à 16 cm. — Garçon de trois mois : 17; d'un an et demi : 21,2 ; de deux ans : 24,5; de cinq ans : 30. — Fille de neuf ans : 28 cm.

La *largeur* de la moelle est en moyenne d'un centimètre si l'on se contente d'un chiffre

approximatif. Mais la moelle n'est pas un cylindre régulier, même dans sa portion dorsale qui est la plus arrondie, et de plus elle présente deux renflements, cervical et lombaire. Le renflement cervical a un diamètre antéro-postérieur de 9 mm., un diamètre transversal de 13 à 14 ; le renflement lombaire, un D. antéro-postérieur de 9 mm., un D. transversal de 12 (11 à 13); le segment intermédiaire aux deux renflements, un D. antéro-postérieur de 8 mm., un D. transverse de 10.

Le *poids* moyen de la moelle épinière est de 28 grammes.

Sappey a trouvé sur huit sujets masculins de vingt-cinq à soixante ans, pour la moelle

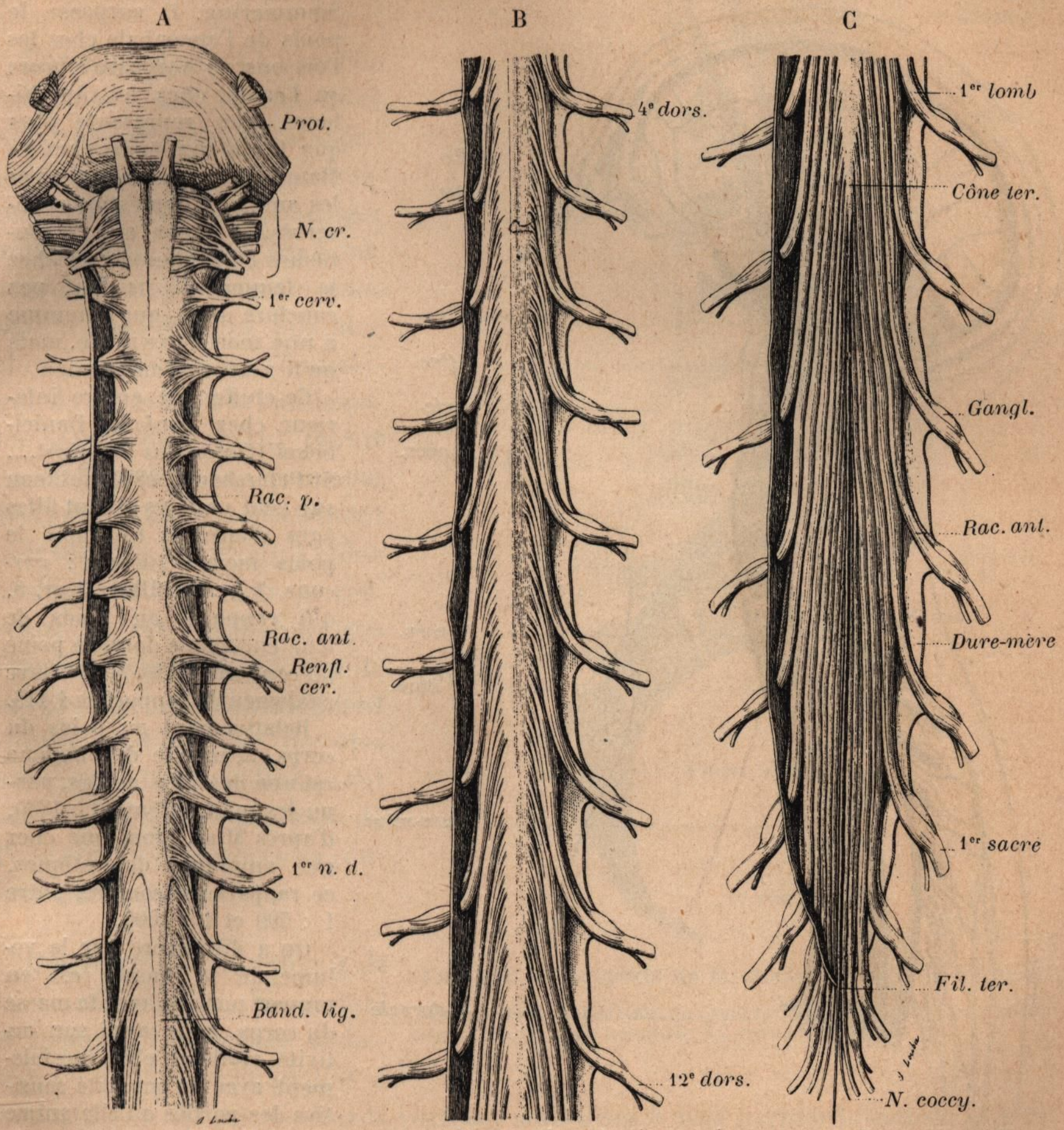

Fig. 107. — La moelle épinière; divisée en trois segments, A, B, C.

La moelle est vue par sa face antérieure, avec toutes les racines des nerfs rachidiens ; la dure-mère ouverte et écartée, la pie-mère en place sur la moelle.

dépouillée de ses racines, la moyenne de 27 gr. avec variations de 25 à 30 ; Krause, 34 gr. et jusqu'à 38 ; Bischoff, chez l'homme 46 gr. avec les racines et 28 sans les racines; Baistrocchi, chez six hommes adultes, 28 gr. 7. Ces chiffres recueillis dans trois pays différents sont tout à fait semblables. Les écarts paraissent compris entre 22 et 31, mais on a signalé aussi des poids exceptionnels de 42 et au delà, dans lequels la congestion entrait peut-être pour une certaine part. A la naissance, la moelle pèse de 3 à 4 gr. ; et de six à huit ans, de 15 à 16 grammes.

Les variations sexuelles paraissent être dans les limites qu'on observe pour les autres organes. Bischoff indique 28 gr. pour l'homme et 26,4 pour la femme; Baistrocchi, 28 gr. 7

[*CHARPY*.]

pour l'homme (moyenne de 6 adultes) et 26 pour la femme (moyenne de 12 sujets).

La moelle échappe presque complètement à l'atrophie sénile, et cette remarque s'applique également à son poids spécifique. Ainsi dans les relevés de l'auteur italien, je trouve que pour neuf vieillards de soixante à quatre-vingt-trois ans, le poids moyen est resté identique, 28 gr. 7, le même aussi pour des individualités de soixante-dix-huit ans et au delà ; et chez la femme (six sujets de soixante à quatre-vingt-deux ans) 25 gr. 2.

Le poids de la moelle, rapporté à celui de l'encéphale, va toujours en diminuant à mesure qu'on suit la série ascendante des vertébrés, et atteint chez l'homme son minimum, ainsi que l'avait déjà fait observer Sœmmering. Il surpasse le poids de l'encéphale chez les Poissons, le surpasse encore ou l'égale chez les Amphibiens, n'en représente plus que les 20 centièmes chez les Mammifères, au moins chez les animaux domestiques observés, et tombe aux 2 centièmes chez l'homme et chez la femme. Il ne faut pas conclure de là que l'homme a une moelle très petite, mais qu'il a un énorme cerveau.

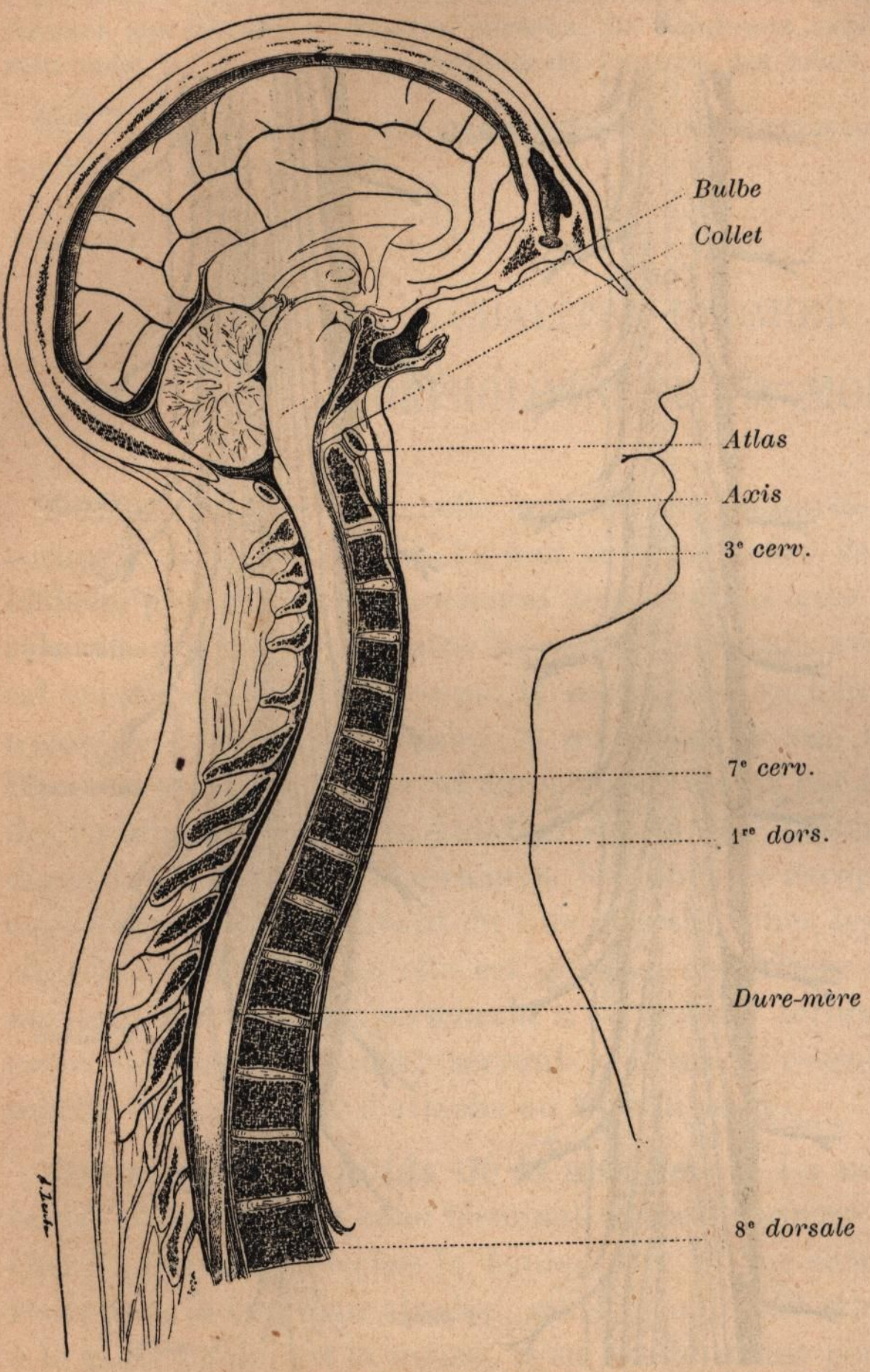

Fig. 108. — Rapports de la moelle (partie supérieure); d'après Braune.

Coupe antéro-postérieure de la moelle et du canal rachidien sur un sujet congelé.

Ce chiffre est encore inférieur chez l'enfant. Danielbekof (*Ueber das Gewicht...*, St-Pétersbourg, 1885) a obtenu sur cent garçons et cent filles âgés d'environ un mois le poids moyen suivant : garçons, 3 gr. 9 ; filles, 3 gr. 8, qui rapporté au poids de leur encéphale donne à peine un centième (0,9). Mies trouve également le rapport de 1/115.

Relativement au poids du corps, la moelle de l'homme est une des plus petites, parmi les mammifères, 1 : 1850, d'après Mies, alors que chez nos animaux domestiques, ce rapport est compris entre 1 : 500 et 1 : 1000.

On a dit encore que le volume de la moelle est en rapport non pas avec la masse du corps, mais avec son activité vitale et plus spécialement avec la capacité sensitive des parties qu'elle anime (Gratiolet). Les chiffres précédents, et notamment le fait que le poids relatif au corps diminue à mesure que l'animal grandit, contredisent cette proposition. En résumé la seule relation à peu près établie pour le moment, c'est que la moelle dépend avant tout du cerveau, et qu'elle diminue, qu'elle s'efface à mesure que celui-ci prend la prédominance dans les centres nerveux.

(Voy. : Nervensystem par Ziehen, dans le *Handbuch* de von Bardeleben, 1899. Un grand nombre de chiffres y sont rassemblés.)

Poids spécifique. — W. Krause et Fischer ont trouvé comme poids spécifique de la substance blanche chez un homme de 48 ans : 1,0244, et chez une femme de 67 ans : 1,0219; comme poids sp. de la substance grise chez une femme de 46 ans : 1,0382.

Baistrocchi a étudié la densité de moelles entières, dépouillées de leurs racines et des

vaisseaux de la pie-mère. Les recherches faites sur 43 sujets, à l'aide de la balance hydrostatique, ont donné les résultats suivants :

La moelle de l'homme est plus dense que celle de la femme, 1,038 contre 1,034. Relativement à l'âge, le poids spécifique est à son maximum chez le fœtus (1,090 au troisième mois fœtal; 1,078 au huitième mois), il diminue chez l'enfant, et de l'enfance à l'extrême vieillesse il se maintient à peu près au même niveau.

(W. Krause et Fischer. Neue Bestimmungen des specifischen Gewichts... *Zeitschrift für rationell. Medicin*, 1866. — Baistrocchi. Del peso specifico... *Rivista sperim. di freniatria*, 1884).

Consistance. — La moelle enveloppée par la pie-mère offre une certaine consistance ; elle est plus ferme que le cerveau et le cervelet. Chaussier prétend que, d'après ses nombreuses autopsies, cette consistance est un peu moindre chez la femme et qu'elle diminue de l'enfance à la vieillesse. La moelle de l'enfant paraît en effet plus ferme que celle de l'adulte. Le ramollissement cadavérique se produit plus tardivement que sur le cerveau; il est probable que l'écorce blanche de la moelle la protège momentanément contre l'action des liquides extérieurs. Ce ramollissement est une diffluence générale de l'organe, qui conserve sa couleur normale.

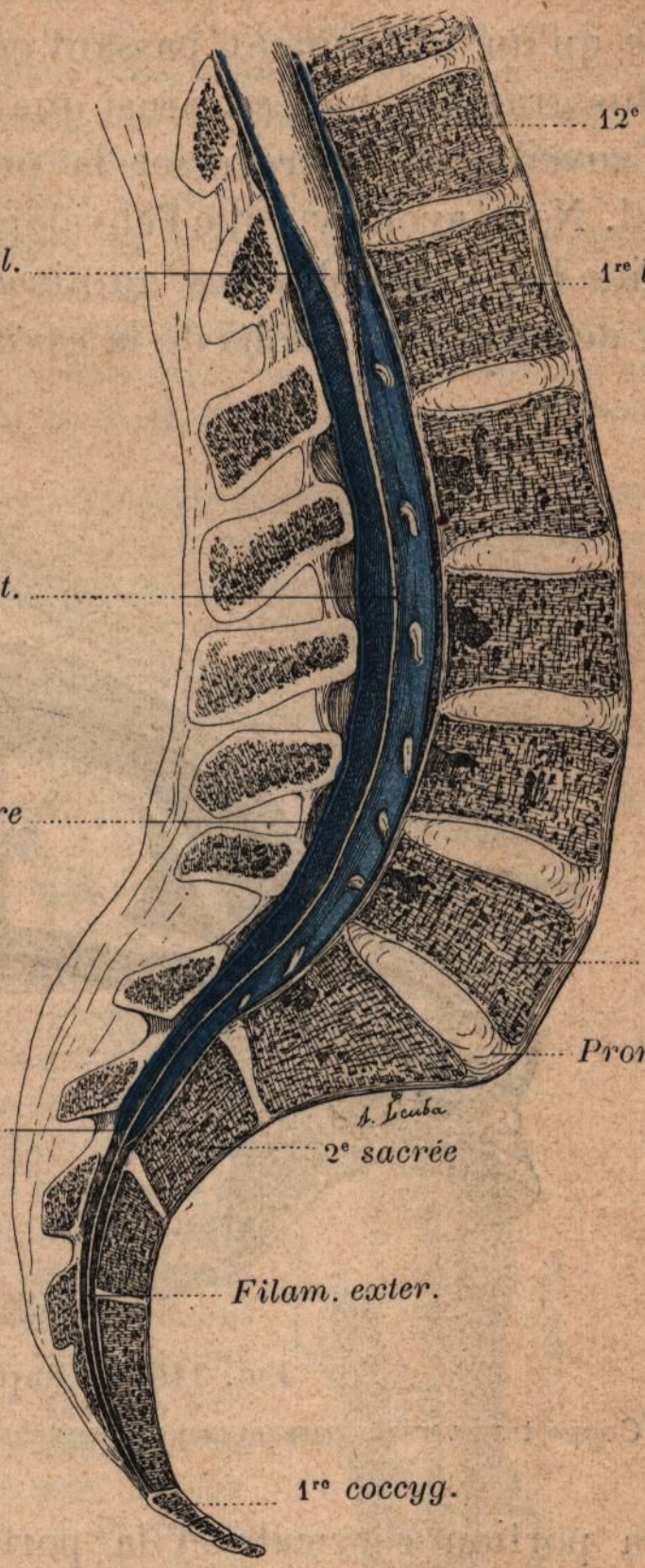

Fig. 109. — Rapports de la moelle (partie inférieure).

Coupe antéro-postérieure du canal rachidien lombaire et du canal sacré. Cône et filum terminale. La dure-mère en bleu.

Couleur. — La couleur de la moelle est d'un blanc mat et opaque. Les taches ardoisées qu'on voit quelquefois à sa surface, chez les vieillards surtout, sont dues à une pigmentation de la pie-mère.

Situation et Rapports. — La moelle occupe le canal rachidien, qui lui sert de gaine protectrice et qu'on voit apparaître dans la série animale en même temps qu'apparaît la moelle; mais ni chez l'homme, ni chez un grand nombre d'animaux, la moelle ne remplit la totalité du canal. Elle s'arrête vers le haut de la région lombaire, et tout le reste du canal qui se poursuit jusqu'au coccyx est occupé par le *filum terminale*, vestige atrophié de la moelle embryonnaire, et par un gros faisceau de nerfs, la *queue de cheval*.

Elle remplit dans le sens de la longueur les 60 centièmes du canal (56 à

63) chez l'adulte, les 63 centièmes chez le nouveau-né; pas tout à fait les deux tiers. Sa limite *supérieure*, marquée par le collet du bulbe, est le trou occipital; plus exactement elle correspond à l'espace qui sépare l'atlas de l'occipital, au niveau du bord supérieur de l'atlas; cette limite est fixe. Sa limite *inférieure*, indiquée par le sommet du cône, offre moins de constance; dans la majorité des cas, elle correspond au corps de la deuxième vertèbre lombaire, de sorte qu'un instrument passant entre la première et la deuxième lombaire a les plus grandes chances, ainsi que l'ont montré les expériences de Longet et de Cruveilhier, de traverser la moelle, en général vers la base du cône terminal. Nous avons vu que l'enveloppe fibreuse de la dure-mère, le sac dural, se termine beaucoup plus bas, au niveau de la deuxième vertèbre sacrée.

Ainsi des quatre portions de la cavité rachidienne, la moelle n'en occupe que

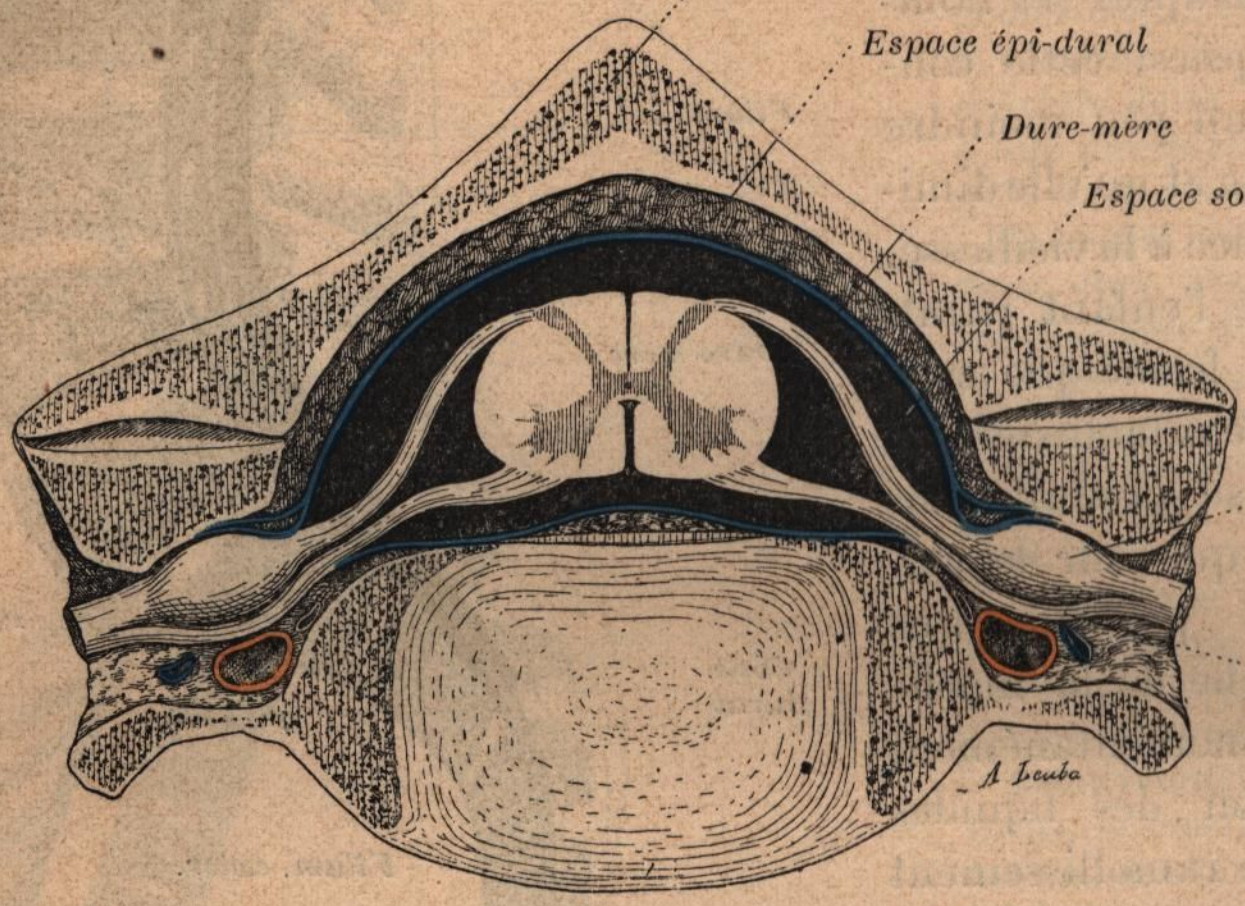

Fig. 110. — Rapports de la moelle.

Coupe transversale passant par une vertèbre cervicale, au niveau du trou de conjugaison.

deux : la portion cervicale et la portion thoracique; la portion lombaire en grande partie et la portion sacrée ne contiennent que des nerfs périphériques.

Les différentes parties de la moelle présentent les rapports suivants. Le segment supérieur correspond aux deux premières vertèbres cervicales. Le renflement cervical qui contient les nerfs du membre supérieur et le nerf phrénique va de la troisième cervicale à la deuxième dorsale et atteint son maximum de développement au niveau de la sixième. Le segment intermédiaire aux deux renflements s'étend de la deuxième à la neuvième ou dixième dorsale. Le renflement lombaire, source des nerfs du membre inférieur, commence à la hauteur de la neuvième ou dixième dorsale, présente son maximum vers la douzième et se termine avec la moelle à la deuxième lombaire.

Les relations de la moelle et du canal vertébral dans le plan transversal donnent lieu aux remarques suivantes : 1° Le canal forme un étui osseux complet, malgré la multiplicité de ses pièces, car les lames et les apophyses épineuses se recouvrent partiellement dans la station debout, et l'on ne peut pénétrer dans leurs interstices que dans la flexion du tronc en avant. — 2° La cavité épouse la forme de la moelle en coupe horizontale. Elle est comme elle à peu près circulaire à la région dorsale, triangulaire à angles mousses, à base transversale tournée en avant, dans les régions cervicale et lombaire; mais elle ne se moule pas exactement sur elle dans son profil longitudinal. Il n'y a pas de dilatation fusiforme correspondant aux deux renflements; la cavité osseuse est seulement plus large à la région cervicale et à la région lombaire, disposition que l'anatomie comparée montre comme étant

en rapport avec la mobilité plus ou moins grande des divers segments de la colonne vertébrale. Les parties les plus mobiles ont la cavité la plus large pour ne pas blesser les organes nerveux qu'elles contiennent. Ainsi à la région cervicale inférieure, où la colonne est capable de mouvements étendus, la moelle n'occupe que les deux quarts internes ou si l'on aime mieux la moitié centrale du canal rachidien, tandis qu'à la région dorsale à peu près rigide elle en remplit les deux tiers. — 3° La moelle ne remplit pas plus le canal osseux dans le sens de la largeur que dans le sens de la longueur. Elle en occupe suivant les points considérés les deux tiers ou la moitié, en mesurant les diamètres et non l'aire du cercle. La surface externe de la moelle est séparée de la paroi osseuse qui lui fait face par un espace de 3 à 6 mm. Elle peut ainsi échapper dans une certaine limite à la compression par des tumeurs, des fractures, des courbures pathologiques. La paroi osseuse est tapissée par des surtouts ligamenteux ou des rubans élastiques; le fourreau fibreux de la dure-mère ne lui est pas étroitement appliqué, car en plusieurs points des plexus veineux, abondants surtout vers les trous de conjugaison, et des graisses fluides l'en séparent. La moelle à son tour n'est pas en contact immédiat avec la dure-mère, elle en est isolée par le tissu spongieux sous-arachnoïdien imprégné d'un liquide dans lequel l'organe nerveux est immergé. L'espace entre la dure-mère et la paroi osseuse est l'*espace épidural*, celui qui s'étend entre la moelle et la dure-mère que double l'arachnoïde est l'*espace sous-arachnoïdien*.

Ascension apparente de la moelle. — Au premier mois de la vie embryonnaire, la moelle occupe la totalité du canal rachidien, y compris les vertèbres coccygiennes. Il en est ainsi jusqu'à la fin du troisième mois; la moelle et la colonne se sont accrues semblablement, ou à peu près, car la moelle n'atteint plus que la base du coccyx; les racines nerveuses naissent sur la moelle à des hauteurs égales et sortent à angle droit par le trou de conjugaison correspondant, ce qui ne se voit plus chez l'adulte que pour les trois premières paires cervicales. Il n'y a pas de queue de cheval.

Dès le quatrième mois, la croissance de la moelle et celle de la colonne ne sont plus parallèles. Les portions cervicales du contenant et du contenu marchent encore d'un pas égal, mais la colonne s'accroît beaucoup plus que la moelle dans ses parties dorsale et lombaire; de 8 cm. de longueur totale elle arrive à 28 à un an, soit une croissance de 20 cm., alors que la moelle de 7 cm. atteint 21, soit 14 cm. d'accroissement. De ces changements de rapports, il résulte : 1° que l'extrémité inférieure de la moelle se trouve à un niveau de plus en plus élevé; au sixième mois fœtal, elle atteint à peine encore le sacrum et je l'ai vue plusieurs fois à la quatrième lombaire; elle semble donc remonter dans le canal, c'est ce qu'on appelle l'*ascension de la moelle*: il vaut mieux dire *ascension apparente*; — 2° que les racines deviennent de plus en plus longues et de plus en plus obliques, au point que les dernières sacrées sont presque verticales et parallèles à la moelle; le rassemblement de ces paires nerveuses au-dessous de la moelle constitue la queue de cheval; — 3° que la moelle en remontant étire son attache coccygienne. Cette attache comprend le mince tube médullaire primitif et les méninges qui l'entourent. L'étirement des enveloppes produit le filament externe ou dural, ainsi que la partie pie-mérienne du filament interne; l'étirement du tube médullaire, le filament interne nerveux qui dans sa partie supérieure prend un certain développement, mais ne tarde pas à s'atrophier et à disparaître, au moins chez l'homme, dans sa partie extra-durale. Le fil terminal est donc une formation nerveuse avortée; il en est de même du cône terminal que nous avons considéré comme la partie coccygienne ou caudale de la moelle.

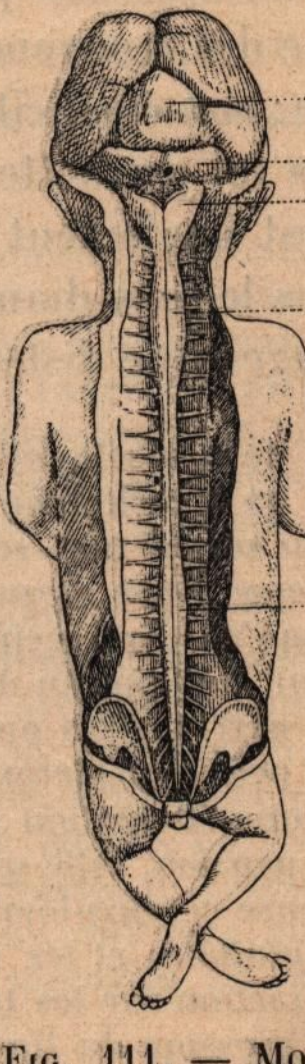

Fig. 111. — Moelle embryonnaire.

Embryon de 3 mois, grandeur naturelle. La moelle occupe tout le canal sacré. (D'après Kœlliker.)

Le *nouveau-né* nous présente déjà un état à peu près définitif. La moelle finit à la deuxième lombaire (Pfitzner, Sherrington), plus rarement à la troisième. Les racines nerveuses sont plus obliques même que celles de l'adulte. La longueur du filum total est de 6 à 7 cm., dont 25 à 30 mm. pour le segment externe qui n'a déjà plus rien de nerveux. Le cul-de-sac est à la deuxième vertèbre sacrée; s'il a subi une ascension beaucoup moindre que la moelle, c'est sans doute en raison de ses adhérences latérales avec le périoste du canal; d'ailleurs il conserve toujours son attache coccygienne.

Chez l'*adulte*, il existe certaines variations dans la terminaison de la moelle; elles ne sont

pas sans intérêt à connaître pour l'interprétation des blessures de la région lombaire et les précautions à prendre dans une intervention chirurgicale. Keuffel, cité par Cruveilhier, a vu chez un sujet la moelle descendre à la troisième lombaire, et chez un autre s'arrêter à la onzième dorsale. Les cas où elle s'arrête à la première lombaire sont assez fréquents. Pfitzner sur dix-sept sujets a vu le sommet du cône correspondre treize fois au premier trou de conjugaison lombaire, et quatre fois au second. — Outre les différences individuelles, il y a peut-être des différence de races, car Fest, qui a étudié la question sur des sujets russes, assigne une limite un peu plus élevée, le milieu du corps ou le bord inférieur de la première lombaire, dans le sexe masculin. — La femme, à ce point de vue, paraît se rapprocher de l'enfant, quelques auteurs ayant trouvé que sa moelle descend un peu plus bas que chez l'homme, d'une demi-vertèbre environ.

(Pfitzner. *Morphol. Jahrb.*, 1884. — Fest. *Jahresber. de Schwalbe*, 1875, p. 178.)

Fixité et mobilité de la moelle. — La moelle n'a pas de contact immédiat avec sa gaine fibreuse, mais elle n'est pas pour cela flottante dans le liquide céphalo-rachidien qui lui sert de lymphe extérieure et remplit le vide périmédullaire. Elle est fixée dans le sens longitudinal, en haut par sa continuation avec le bulbe, en bas par les nerfs lombaires et sacrés, adhérents eux-mêmes à la dure-mère; et dans le sens transversal, par de fines cloisons qui vont de sa face externe à la face interne de la dure-mère, surtout par les ligaments dentelés tendus entre les racines antérieures et postérieures. La dure-mère à son tour est attachée au périoste du canal et au névrilemme des nerfs périphériques par des prolongements qui la maintiennent tendue et la défendent contre les tractions périphériques. Grâce à cette disposition, la moelle est indépendante des mouvements de la colonne vertébrale et ne touche jamais la paroi osseuse; son élasticité propre et sans doute aussi le déplacement des nerfs et des gaines lui permettent un certain jeu, plus étendu dans le sens de la longueur, qui est également le sens de la plus grande mobilité vertébrale, plus restreint dans le sens diamétral où les racines nerveuses délicates ne subiraient pas sans danger une distension un peu marquée.

L'*élongation* de la moelle et des nerfs ayant été introduite dans la pratique comme moyen thérapeutique, on a recherché expérimentalement ses effets mécaniques sur le cadavre :

1° La traction sur le nerf sciatique allonge la moelle lombaire de 2 mm. seulement; ce déplacement cesse d'être mesurable au niveau de la première dorsale (0 mm. 3), et l'œil seul le poursuit jusqu'au trou occipital. L'effet est à peu près le même pour une traction faible ou forte, ce qui indique un déplacement facile, mais énergiquement limité. De même la traction sur le nerf médian produit quelques mouvements latéraux. Dans des limites aussi restreintes, on peut considérer les résultats comme négatifs. L'élongation des nerfs ne produit donc pas une élongation sensible de la moelle.

2° L'auto-suspension, telle qu'on la pratique par la méthode de Sayre, redresse le rachis, la colonne osseuse cervico-lombaire s'allonge de 25 mm; mais là encore l'allongement de la moelle est insignifiant, et les résultats thérapeutiques doivent être interprétés par d'autres phénomènes (traction sur les troncs nerveux et les racines, changements dans la vascularisation, dans la pression du liquide céphalo-rachidien...).

3° Seule, la flexion de la colonne vertébrale allonge notablement la moelle. Longet avait déjà observé qu'un instrument tranchant qui traverse le disque interposé à la première et à la deuxième lombaire atteint presque toujours le cône terminal, quand le tronc et la tête sont en extension forcée, et le manque souvent dans la flexion. Cruveilhier conclut également de ses expériences que l'écart, selon l'état de flexion ou d'extension de la tête et du tronc, atteint 27 à 30 mm. pour la limite inférieure de la moelle. Hegar a institué une série d'expériences précises pour résoudre cette importante question. Une flexion moyenne allonge le sac dural de 5 mm. seulement; une flexion forte, les jambes étendues et relevées contre la poitrine, produit un allongement de 8 mm, dont 5 reviennent à la moelle même. Le déplacement ne retentit pas sur le cerveau, parce que la dure-mère cérébrale amortit la traction médullaire. On peut voir que dans la flexion de la colonne, la dure-mère s'aplatit, la moelle et ses enveloppes sont tendues sur la face postérieure des corps vertébraux, comme sur un cylindre autour duquel elles s'enroulent. Il est probable que sur le vivant la

moelle comprimée par l'extension de son enveloppe fibreuse doit se vider de sang et de liquide céphalo-rachidien.

Enfin récemment Benedikt (*Sem. méd.*, 1891) a fait connaître le procédé de flexion forcée du tronc (distension forcée de la moelle) de Bonuzzi, qui consiste à porter en avant les pieds du sujet de façon que les genoux viennent toucher le front, la tête étant relevée par un coussin. Les effets obtenus sur le vivant sont importants. Sur le cadavre, Bonuzzi aurait constaté que l'élongation de la moelle est trois fois plus considérable que par la suspension.

(Voyez : Braün, *Prag. med. Wochenschrift*, 1882; — et Hegar, De l'élongation de la moelle. Traduit dans l'*Encéphale* de 1884).

Forme de la moelle. — La forme de la moelle est celle d'une tige sensiblement cylindrique.

Cette tige n'est pas rectiligne, comme pourrait le faire croire l'aspect de la moelle extraite du canal rachidien et qui grâce à sa flexibilité s'étale sur un plan horizontal. Non seulement la moelle en place s'adapte à la forme de la colonne vertébrale et présente la double courbure alternative des régions cervicale et thoracique, mais même isolée, elle présente une forme arquée qui lui est propre. Si en effet on suspend une moelle dans un liquide de même densité, comme le liquide de Müller, on remarque une courbure cervicale qui persiste après l'ablation des enveloppes. Cette courbure, convexe en avant, siège à la hauteur du septième nerf cervical, par conséquent dans le renflement cervical. Elle existe même chez les fœtus qui sont encore dans toute leur longueur en position arquée et elle correspond à la fosse nuchale de l'embryon. Elle est antérieure à la formation de la colonne vertébrale, en sorte qu'ici, comme au crâne, c'est l'enveloppe qui se moule sur l'organe nerveux, et non celui-ci qui s'adapte à sa capsule osseuse.

Flesch, qui le premier a signalé ces faits, appelle cette courbure la courbure cervicale inférieure; il l'a constatée chez l'homme, chez les mammifères, les oiseaux, les amphibiens (*Arch. für Anatomie*, 1885). — J'ai répété plusieurs fois l'expérience de Flesch. La moelle flottant dans le liquide de Müller y prend des inflexions exagérées, disproportionnées avec celles de la colonne vertébrale. Suspendue à l'air libre après avoir été bien imprégnée elle montre des courbures réelles, qui lui sont propres, et qui me paraissent identiques à celles du canal rachidien en attitude verticale. Flesch considère d'ailleurs la courbure propre comme la forme de la moelle au repos.

La moelle présente-t-elle une forme *segmentaire*? Gall soutenait que, sur la moelle de l'homme et des animaux, on reconnaissait nettement un renflement au point d'entrée des racines et, entre chaque paire nerveuse, un sillon transversal, divisant l'organe en segments distincts comme est la moelle ventrale des invertébrés. C'était une illusion; personne n'a jamais revu ces renflements et ces étranglements alternatifs. Plus récemment pourtant Lüderitz (1881) a avancé que, sur des coupes frontales de la moelle, on pouvait constater au milieu de l'espace réunissant deux paires nerveuses superposées une certaine réduction de diamètre, surtout de la substance blanche. His soutient au contraire que, même chez l'embryon humain, ni les coupes frontales ni les coupes sagittales ne montrent trace d'une segmentation correspondant aux vertèbres primordiales.

On ne peut méconnaître cependant dans la moelle l'indication d'un type segmentaire ou métamérique; mais les seuls caractères qui le révèlent sont : la division en paires nerveuses régulièrement sériées et offrant notamment dans les nerfs intercostaux une disposition franchement métamérique, — la vascularisation par des artères et des veines radiculaires transversales et échelonnées, — enfin la disposition en chapelet que prennent certaines colonnes de cellules nerveuses dans le sens longitudinal.

La moelle présente chez l'homme et chez la plupart des vertébrés deux renflements qui correspondent aux membres thoraciques et pelviens. On peut la diviser topographiquement en cinq régions ou parties : la partie supérieure, le renflement cervical, la partie dorsale, le renflement lombaire et le cône terminal ; au delà, elle se continue par le filament terminal.

1° **Partie supérieure.** — La partie supérieure ou initiale s'étend du collet du bulbe au commencement du renflement cervical, c'est-à-dire du trou occipital à la troisième vertèbre cervicale, Elle a une longueur de 20 mm. en moyenne (15 à 25) et correspond principalement à l'axis. Sa forme est cylindrique. Elle donne naissance aux trois premières paires cervicales peu volumineuses, destinées au cou et à la nuque; quelquefois la troisième paire est déjà sur le commencement du renflement cervical.



Fig. 112. — Les renflements de la moelle.

Carus fait observer que cette partie est très courte chez les animaux à cou court; leur renflement brachial semble se continuer avec le bulbe.

2° **Renflement cervical.** — Le renflement cervical, appelé encore brachial parce qu'il donne naissance aux nerfs du membre supérieur, est fusiforme vu de face; mais sa section est celle d'un cylindre aplati d'avant en arrière, elliptique ou même cordiforme, la pointe arrondie regardant en arrière. Il s'étend de la troisième cervicale à la deuxième dorsale, sur une longueur de 10 à 12 cm.; son plus grand diamètre (14 mm.) correspond à la cinquième et surtout à la sixième vertèbre cervicale. Sur lui s'insèrent : quelquefois la troisième paire cervicale, toujours la quatrième, origine principale du nerf phrénique, les cinquième, sixième, septième, huitième paires cervicales et la première paire dorsale, qui sont les nerfs du plexus brachial et par lui du membre supérieur.

3° **Partie dorsale.** — La partie dorsale ou thoracique est régulièrement arrondie, de calibre uniforme, sauf un léger étranglement qui marque vers sa partie moyenne le diamètre le plus étroit de la moelle. Elle s'étend de la deuxième vertèbre dorsale à la neuvième ou dixième, sur une longueur de 18 à 22 cm., et sur ce long parcours donne naissance aux onze derniers nerfs intercostaux.

Cette partie est très longue et très fine chez les animaux à taille élancée. Elle est remarquablement grêle chez ceux dont le tronc est peu développé ou peu mobile, comme les oiseaux, les chéloniens.

4° **Renflement lombaire.** — Le renflement lombaire, dit encore crural, parce qu'il correspond aux nerfs du membre inférieur, s'étend de la neuvième ou dixième vertèbre dorsale à la première ou à la seconde lombaire. Il a dans sa hauteur une forme bulbeuse et présente à la coupe une surface carrée à angles arrondis; sa longueur est d'environ 7 à 9 cm., et son plus grand diamètre (12 mm.), moindre toutefois que celui du renflement cervical, est à la onzième ou douzième dorsale. La plus grande partie de ce renflement est contenue dans la colonne

dorsale, et le terme de lombaire est à peine justifié. Moins volumineux que le renflement brachial, il donne naissance à des nerfs pourtant plus gros, aux nerfs du membre inférieur, c'est-à-dire aux cinq paires lombaires et aux cinq paires sacrées.

Il se termine assez brusquement en une extrémité effilée ou cône, que j'ai comprise avec le renflement lui-même dans les chiffres de longueur et de rapport cités plus haut.

5° **Cône terminal.** — Le cône terminal ou cône médullaire, qu'enveloppent de toutes parts les nerfs de la queue de cheval, est l'extrémité effilée du renflement lombaire et de la moelle. Il est difficile de bien préciser ses limites, car il se perd insensiblement en haut dans le renflement, en bas dans le filum terminale. Pfitzner adopte comme limite supérieure une ligne passant *au-dessous* de l'émergence du nerf coccygien. C'est à tort suivant moi, car d'abord il arrive assez souvent que ce nerf naît très près de la pointe du cône et on est conduit à dire que dans ces cas le cône a une longueur nulle, ce qui est inadmissible; et d'autre part il est évident que cette partie atrophiée de la moelle correspond à l'origine d'un nerf atrophié, le nerf coccygien, d'autant plus que le sommet du cône donne naissance à une seconde paire nerveuse, plus atrophiée encore et confondue dans le filum, le deuxième nerf coccygien de Rauber. Krause fait rentrer dans la région du cône le cinquième nerf sacré qui est très grêle. Il est certain qu'il appartient à une région de transition, mais il vaut mieux adopter une limite précise, bien qu'un peu schématique. Nous dirons donc : le cône terminal est la partie de la moelle qui donne naissance aux nerfs coccygiens; il a pour limites en haut le plan qui sépare le cinquième nerf sacré du premier nerf coccygien, en bas le point où le filum montre une égale épaisseur.

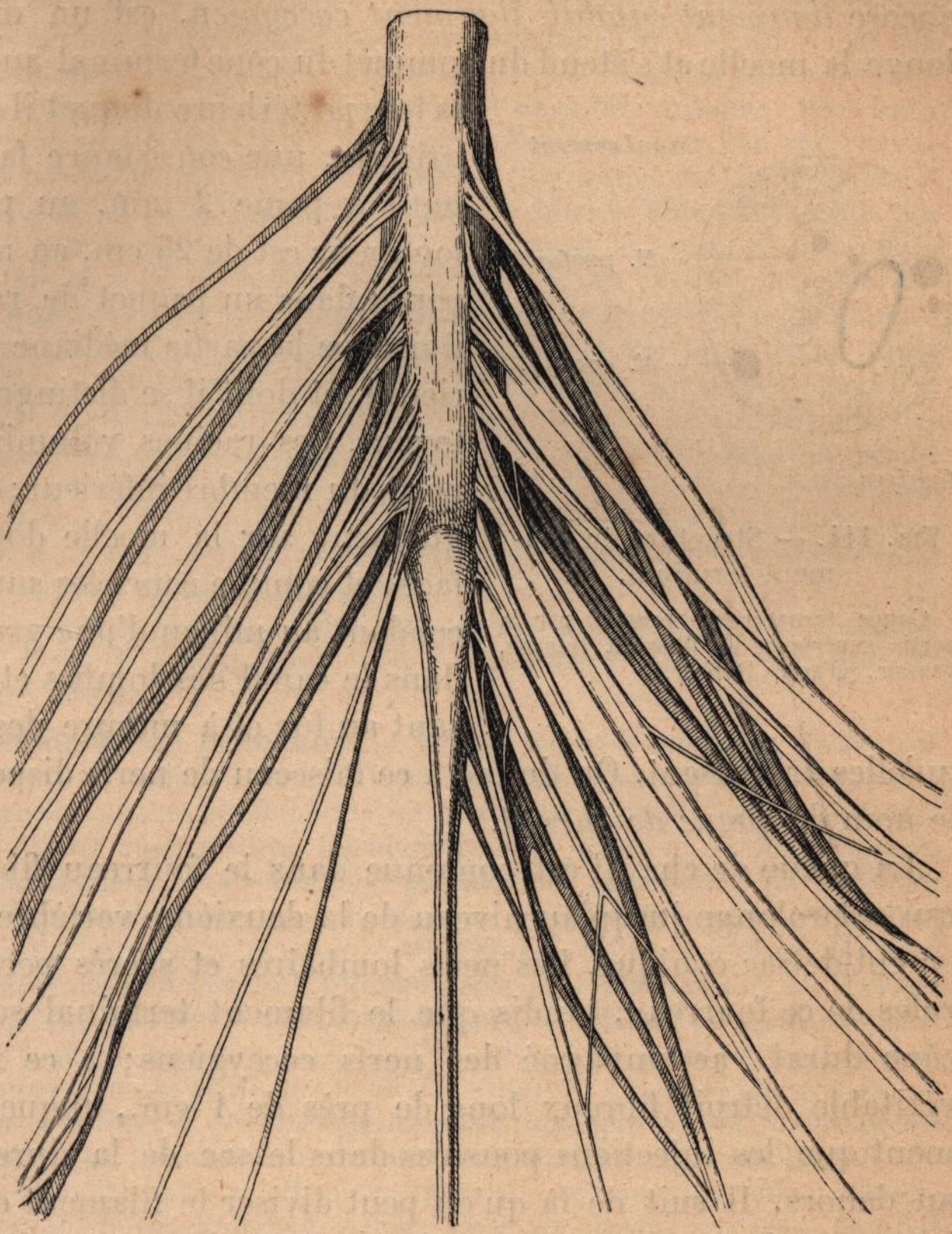

Fig. 113. — Le cône terminal de la moelle et le filament terminal.
Les nerfs de la queue de cheval dissociés et rejetés en dehors; sur le bord gauche du cône les racines nerveuses ont été enlevées.

[*CHARPY.*]

Il a une longueur moyenne de 10 mm., mais sa forme est quelquefois effilée et sa longueur atteint alors 2 cm. Le cône médullaire est sujet à un certain nombre d'anomalies; on l'a vu bifide, ou bien formé de deux petits renflements superposés, ou encore, fait qui paraît assez fréquent, terminé par un renflement globuleux d'où part le filum terminale.

Filament terminal. — Le fil ou filament terminal, *filum terminale*, appelé encore *ligament caudal*, *ligament coccygien*, est un mince cordon qui prolonge la moelle et s'étend du sommet du cône terminal au sommet du coccyx sur la face postérieure duquel il s'insère. Il a une teinte grisâtre, une consistance faible; son diamètre atteint à peine 2 mm. au point le plus large, sa longueur est de 25 cm. en moyenne. Il est comme perdu dans un paquet de racines nerveuses dont il occupe la partie médiane près de la face postérieure, et dont il se distingue par un aspect chatoyant. Ces racines volumineuses sont celles des nerfs du membre inférieur; elles sont insérées obliquement sur la moelle dont elles masquent les faces et comme couchées sur elle; de là elles descendent au milieu d'une graisse fluide, rougeâtre, dans le canal des lombes et du sacrum, en s'épuisant au fur et à mesure des trous de conjugaison qu'elles traversent. On donne à ce faisceau de nerfs disposé en éventail allongé le nom de *queue de cheval*.

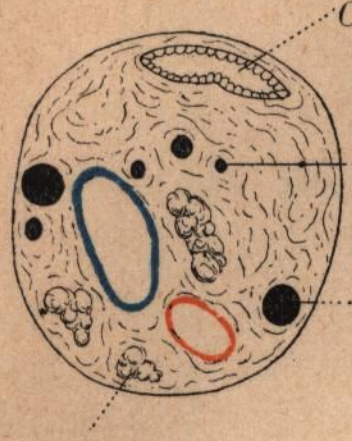

Fig. 114. — Structure du filament terminal.

Coupe transversale passant par la partie supérieure du filament interne, grossie. (D'après Rauber.)

La queue de cheval est contenue dans le fourreau fibreux de la dure-mère qui se prolonge jusqu'au niveau de la deuxième vertèbre sacrée et s'y termine en cul-de-sac conique. Les nerfs lombaires et sacrés perforent les parties latérales de ce fourreau, tandis que le filament terminal sort par le sommet du cône dural, accompagné des nerfs coccygiens; à ce niveau il traverse un véritable détroit fibreux long de près de 1 cm., auquel il adhère si intimement que les injections poussées dans le sac de la dure-mère ne passent pas au dehors. Il suit de là qu'on peut diviser le filament en deux portions, l'une interne qui est contenue dans le sac de la dure-mère, l'autre externe située en dehors (fig. 109).

Le *filament terminal interne*, intra-dural, s'étend du sommet du cône médullaire (deuxième vertèbre lombaire) au sommet du cône dural (deuxième vertèbre sacrée). Sa longueur est de 16 cm. Il est accompagné par les racines antérieures et postérieures du premier nerf coccygien, sixième nerf sacré de quelques auteurs; tantôt ces racines grêles sont simplement appliquées sur lui et se laissent facilement isoler, tantôt elles lui adhèrent. Ce segment du filum est le prolongement aminci de la moelle; mais la substance nerveuse ne s'étend pas sur toute sa longueur, elle ne dépasse pas 8 cm. soit la moitié, et le canal central épendymaire finit plus haut encore, à 5 cm. de la moelle et même moins, en sorte que la moitié inférieure de cette portion est non médullaire. Dans sa constitution entrent : au centre, et dans sa moitié supérieure seulement, le prolongement effilé de l'axe médullaire, à la périphérie la pie-mère et sous elle, dans une atmosphère celluleuse, une artère volumineuse, une grosse veine, des nerfs superficiels qui sont la deuxième paire coccygienne, et des filets nerveux profonds qui sont une troisième et peut-être une quatrième paire coccygienne, tout à fait atrophiées et méconnaissables.

Le *filament terminal externe*, extra-dural, s'étend du sommet du cône dural (deuxième vert. sacrée) à la face postérieure du coccyx. Sa longueur est de 10 cm. (de 9 à 11 cm.). On le considère généralement comme formé par la pie-mère qui a perforé la dure-mère fibreuse et

se prolonge avec quelques vaisseaux ténus jusqu'à la base du coccyx. Mais Luschka le regarde, et avec raison, je crois, comme une émanation de la dure-mère elle-même. En effet sa largeur à son point d'origine, son aspect tendineux, sa grande résistance contrastent avec la ténuité et la mollesse du filament interne. Arrivé près de la base du coccyx, le cordon fibreux s'éparpille en éventail de fines lamelles, dont les unes se fixent sur la face dorsale de la première vertèbre coccygienne, tandis que les médianes peuvent être suivies jusqu'à la troisième ou la quatrième vertèbres, c'est-à-dire tout près du sommet de l'os. Il est en outre renforcé, le long de son trajet sur le sacrum, par des tractus fibreux qui unissent sa face antérieure avec le périoste; aussi est-il, malgré sa minceur, d'une grande solidité; il tend et fixe la partie terminale de la dure-mère rachidienne (Voy. les fig. 77 et 79). Dans le cordon fibreux du filament externe, il n'y a chez l'adulte aucune partie de l'axe nerveux, il n'en est pas de même chez l'embryon humain et chez les animaux. Mais on y retrouve quelques vaisseaux et surtout des nerfs, les nerfs coccygiens, que l'on suit jusque vers le coccyx; ces nerfs et ces vaisseaux sont enveloppés d'une gaine conjonctive qui est peut-être un prolongement de la pie-mère. Tourneux a signalé dans le filament externe, sur une longueur de 1 cm. et commençant à 15 mm. du sac dural, la présence d'un tissu érectile caractérisé par des faisceaux de fibres musculaires lisses et des cavités vasculaires.

Si l'on admet avec nous que l'enveloppe extérieure du filament externe est un prolongement de la dure-mère, il faut formuler autrement la constitution et les rapports du filum terminale tout entier et dire : *Le filament terminal est constitué par un prolongement de la moelle et de ses vaisseaux, et par les nerfs coccygiens rétrogradés, le tout enveloppé par la pie-mère. Ce cylindre vasculo-nerveux est partout intra-dural; mais dans sa partie supérieure (filament interne), il est flottant dans le vaste sac de la dure-mère, tandis que dans sa partie inférieure (filament externe) il est étroitement engainé par le prolongement coccygien du cône dural.* C'est à cette seconde partie, vraiment fibreuse et résistante, qu'il conviendrait de réserver le nom de ligament coccygien.

(Voy. Rauber. Die letzten spinal Nerven... *Morphologisches Jahrb.*, 1877. — Trolard. Anatomie des méninges. *Arch. de Physiologie*, 1888. — Tourneux. Sur la structure du fil terminal. *Soc. de Biologie*, 1892).

Signification des renflements de la moelle. — D'une manière générale, l'existence d'un renflement médullaire est en rapport avec la présence d'un membre qu'il dessert ou de son équivalent (aile, nageoire...). Les renflements ne se développent que secondairement sur la moelle de l'embryon quand apparaissent les membres; ils avortent si les membres avortent (ectromélie); ils s'atrophient à la suite des amputations anciennes. Le lombaire manque chez les Cétacés ; il est si amoindri chez le phoque qu'il égale à peine en section la moitié de la moelle cervicale, en même temps que ses groupes cellulaires atrophiés sont représentés par de rares éléments, pauvres en prolongements protoplasmiques. Le cervical est énorme chez les Anthropoïdes aux longs bras, surtout chez le gibbon. Ce n'est pas seulement d'ailleurs le volume brut du membre qu'il faut considérer et ce n'est pas uniquement par l'augmentation numérique des nerfs que la moelle s'élargit; l'activité physiologique, c'est-à-dire l'énergie motrice et surtout la vivacité des impressions sensitives ont une influence prépondérante. C'est pour cela que l'homme a un renflement cervical, celui qui dessert ses mains, plus gros que son renflement lombaire, affecté cependant à des membres plus volumineux. Le renflement lombaire est également bien développé chez les oiseaux aux pieds tactiles, les singes à queue prenante; il l'emporte sur le cervical chez la plupart des mammifères.

Portions et segments radiculaires de la moelle. — La moelle est l'origine apparente des paires nerveuses rachidiennes. On peut la diviser en portions, dont chacune comprend les nerfs de même nom ; dès lors les mots de moelle cervicale, dorsale, lombaire et sacrée, signifient la portion de moelle qui contient les huit paires cervicales, les douze paires dorsales, les cinq paires lombaires, les cinq paires sacrées. Le cône terminal doit logiquement être considéré comme la partie coccygienne, bien que les auteurs le confondent avec la partie sacrée. Chacune de ces portions à son tour se subdivise en *segments* qui correspondent aux paires rachidiennes et se comptent comme elles.

Voici les proportions de ces diverses parties.

	Longueur en chiffres absolus		En chiffres centésimaux la moelle = 100.	
	H.	F.	H.	F.
Portion cervicale — *moyenne* = ...	9cm9	9cm6	22oo1	23oo9
Portion thoracique	26 2	22 9	58 5	55 4
Portion lombaire.	5 1	5 7	11 4	13 7
Portion sacrée et coccyg.	3 6	3 1	7 9	7 6

Ces chiffres montrent que les portions radiculaires de la moelle ont des proportions différentes dans les deux sexes. L'homme a la moelle cervicale et surtout la moelle lombaire

plus courtes que les même parties chez la femme; sa moelle thoracique est au contraire sensiblement plus longue, de trois centièmes; quant à la portion sacrée, elle est neutre, de mêmes proportions de part et d'autre. — L'enfant, le nouveau-né, ont des proportions semblables à celles de la femme.

Ces différences de hauteur dans les parties radiculaires tiennent vraisemblablement aux proportions du corps lui-même.

(Ravenel. Die Maassverhæltniss der Wirbelsaüle.., *Zeitschrift f. Anatomie*, 1877. — Luderitz. Ueber das Ruckenmarksegment. *Arch. f. Anatomie*, 1884. — Pfitzner. Ueber Wachsthumsbeziehungen... *Morpholog. Jahrbuch*, 1884).

CONFORMATION EXTÉRIEURE DE LA MOELLE

La moelle extraite du canal rachidien paraît finement plissée dans le sens transversal; ces plis sont dus à la rétraction de la pie-mère qui n'est plus tendue par ses extrémités. Pour s'accommoder à l'allongement et au raccourcissement de la colonne, conséquences nécessaires des mouvements de flexion et d'extension, de l'augmentation ou de la diminution des courbures vertébrales, la moelle et son enveloppe intime jouissent d'une certaine élasticité; elles se plissent ou s'aplanissent suivant qu'elles sont relâchées ou tendues. Nous avons déjà vu que, les organes étant en place, ces variations de longueur n'excédaient pas quelques millimètres dans les conditions normales.

Dans le sens longitudinal, la moelle est parcourue par plusieurs dépressions parallèles, *sillons* de la moelle. Deux de ces sillons sont situés sur la ligne médiane, l'un en avant, l'autre en arrière, *sillons médians*; les autres, sillons *latéraux*, sont sur les flancs, de chaque côté.

1° **Sillons médians.** — Le *sillon médian antérieur* suit la face antérieure de la moelle, depuis le collet du bulbe, où il est presque complètement comblé par l'entrecroisement des pyramides, jusqu'à la fin du cône terminal. Il est peu profond, de 2 à 4 mm., et n'entame la moelle que d'un tiers de son D. antéro-postérieur; mais il est large, facile à écarter. Un double prolongement de la pie-mère y pénètre avec des vaisseaux importants. Son entrée béante est conformée en gouttière à bords convexes, pour recevoir les artère et veine spinales antérieures; ses faces plates et lisses, qui se regardent sans se toucher, tombent perpendiculairement sur une rainure transversale dont le fond est la commissure blanche, surface où l'on remarque au milieu un raphé saillant et de chaque côté des faisceaux obliques séparées par des fentes vasculaires.

Le *sillon médian postérieur* s'étend sans interruption du plancher du quatrième ventricule à l'extrémité inférieure de la moelle. Extérieurement on ne voit qu'un trait délié à cause de l'affrontement des bords sans biseau, et sur la coupe une fissure très étroite, profonde de 4 à 6 mm., aboutissant à une surface grise, la commissure grise postérieure. Ce sillon, quelquefois coudé à sa partie profonde, ne peut s'ouvrir qu'artificiellement, car il est occupé par une cloison de névroglie, placée de champ et soudée aux deux lèvres de la fissure. Il n'y a pas de gouttière à l'entrée, et on ne voit au fond ni le diverticule latéral, ni le raphé, ni les lignes vasculaires du sillon antérieur.

Ces deux sillons médians ne sont pas seulement distincts par ces caractères de profondeur, de béance et de rapport extérieurs, ils le sont encore par leur origine embryonnaire. Le sillon antérieur est l'intervalle naturel que laissent

entre eux les cordons antérieurs de la moelle dans leur croissance progressive en avant, tandis que le sillon postérieur est dès l'origine intra-médullaire; il représente la partie postérieure du tube médullaire primitif, isolée de sa partie antérieure qui devient canal de l'épendyme, et peu à peu transformée en une fente fermée par un septum.

Quoi qu'il en soit, ces deux sillons médians séparent la moelle en deux moitiés, deux demi-cylindres symétriques; il y a donc une moelle droite et une moelle gauche, comme il y a deux cerveaux. Le pont de substance nerveuse qui, entre les sillons, unit les deux moitiés de l'organe a une épaisseur de 2 mm.; il constitue les *commissures* de la moelle (fig. 119 et 120).

2° **Sillons latéraux**. — Il y a de chaque côté deux sillons collatéraux constants et deux sillons intermédiaires accessoires.

Le *sillon collatéral antérieur*, placé à 2 ou 3 mm. en dehors du sillon méd. antérieur, ne mérite pas le nom de sillon; ce n'est pas une dépression de la surface, c'est la ligne d'insertion des racines antérieures. L'arrachement de ces racines laisse à nu sur la moelle un ruban de 2 mm. de large, criblé de petites fossettes au point d'implantation des filets radiculaires; la succession de ces fossettes artificielles a fait admettre un sillon collatéral antérieur. On le suit en haut jusqu'à la protubérance; plus on descend, plus ce sillon se rapproche de la ligne médiane; il la touche presque à la fin du renflement lombaire, et disparaît avec l'émergence du nerf coccygien.

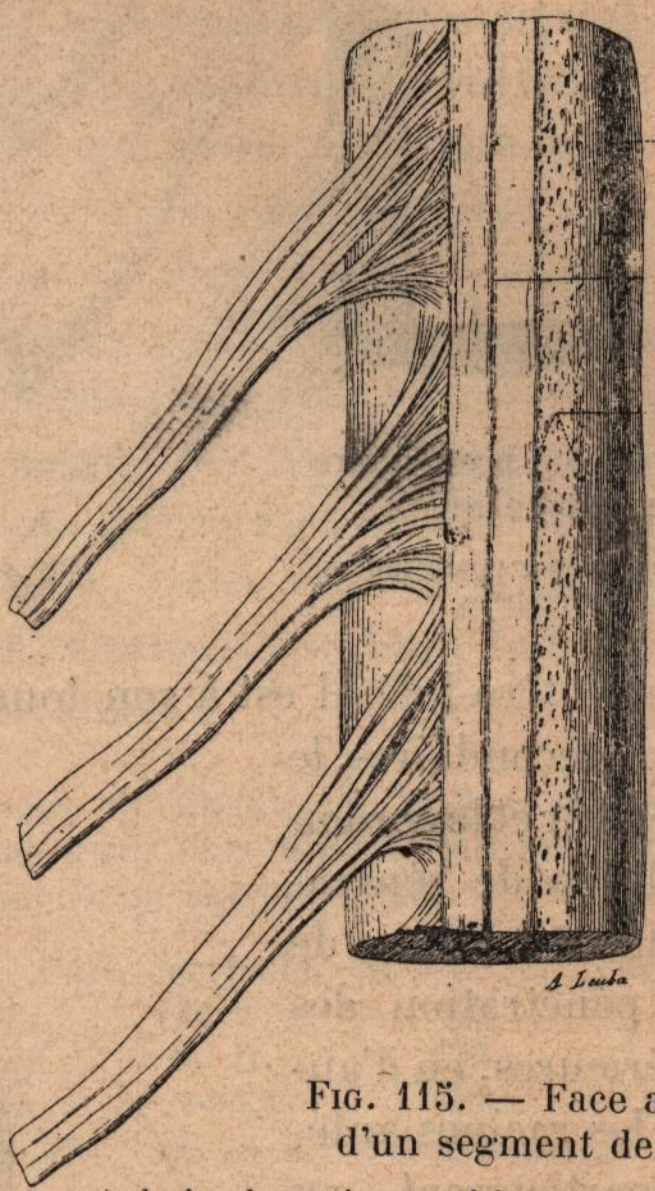

Fig. 115. — Face antérieure d'un segment de moelle.
A droite, les racines antérieures ont été arrachées.

Le *sillon collatéral postérieur* est au contraire une dépression réelle, une rainure étroite chez l'homme, élargie en gouttière chez les grands animaux, qui reçoit les racines postérieures. Ces racines, bien que plus nombreuses et plus volumineuses que les racines antérieures, se ramassent près de la moelle en un cordon serré qui, par des branches montantes et descendantes, suit le sillon et le comble; arrache-t-on ces racines, on voit que la rainure est peu profonde et qu'elle aboutit à la tête de la corne postérieure. Le sillon collatéral postérieur suit toute la moelle, en ligne un peu ondulée, courbée au niveau des renflements, et finit à la base du cône terminal.

Le *sillon intermédiaire postérieur* est une fente linéaire, située environ à 1 ou 2 millimètres en dehors du sillon médian postérieur. Exceptionnellement il a une certaine profondeur, mais ordinairement il entame à peine la substance blanche. En haut il se prolonge sur le bulbe, en bas il finit vers le tiers moyen de la région dorsale; il est donc surtout cervical. Chez l'embryon on le suit jusqu'en bas de la moelle; déjà sur des fœtus de six mois, je l'ai vu ne commencer

qu'en haut de la région thoracique. On voit quelquefois à la région cervicale un petit *sillon intermédiaire antérieur*, placé tout près du sillon médian et marquant la limite externe du faisceau pyramidal direct.

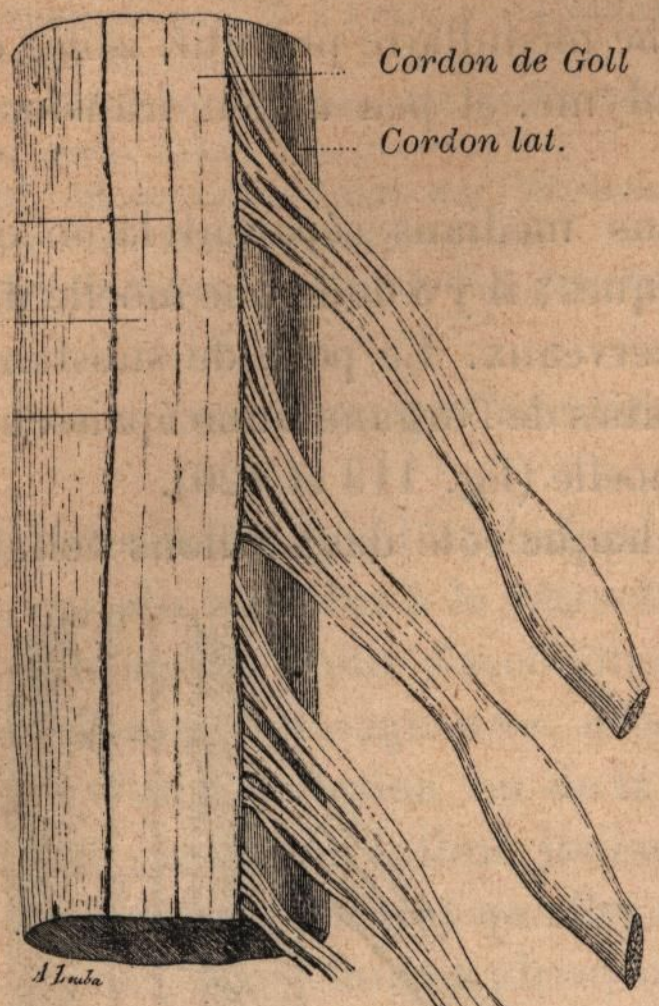

Fig. 116. — Face postérieure d'un segment de moelle.

A gauche, les racines postérieures ont été arrachées.

Cordons de la moelle. — Les sillons interceptent entre eux des faisceaux longitudinaux de substance blanche irrégulièrement prismatiques, appelés *cordons* de la moelle.

Entre le sillon médian antérieur et le sillon collatéral postérieur est le cordon *antéro-latéral*, qui comprend la plus grande partie de la demi-circonférence de la moelle. Il a une certaine autonomie anatomique et fonctionnelle. Le *cordon postérieur* s'étend de la ligne d'insertion des racines postérieures au sillon médian postérieur.

Le cordon antéro-latéral est à son tour un peu arbitrairement subdivisé en deux cordons secondaires, le cordon antérieur et le cordon latéral; la ligne de séparation est la limite externe de la zone de pénétration des racines antérieures, en d'autres termes les racines antérieures appartiennent au cordon antérieur.

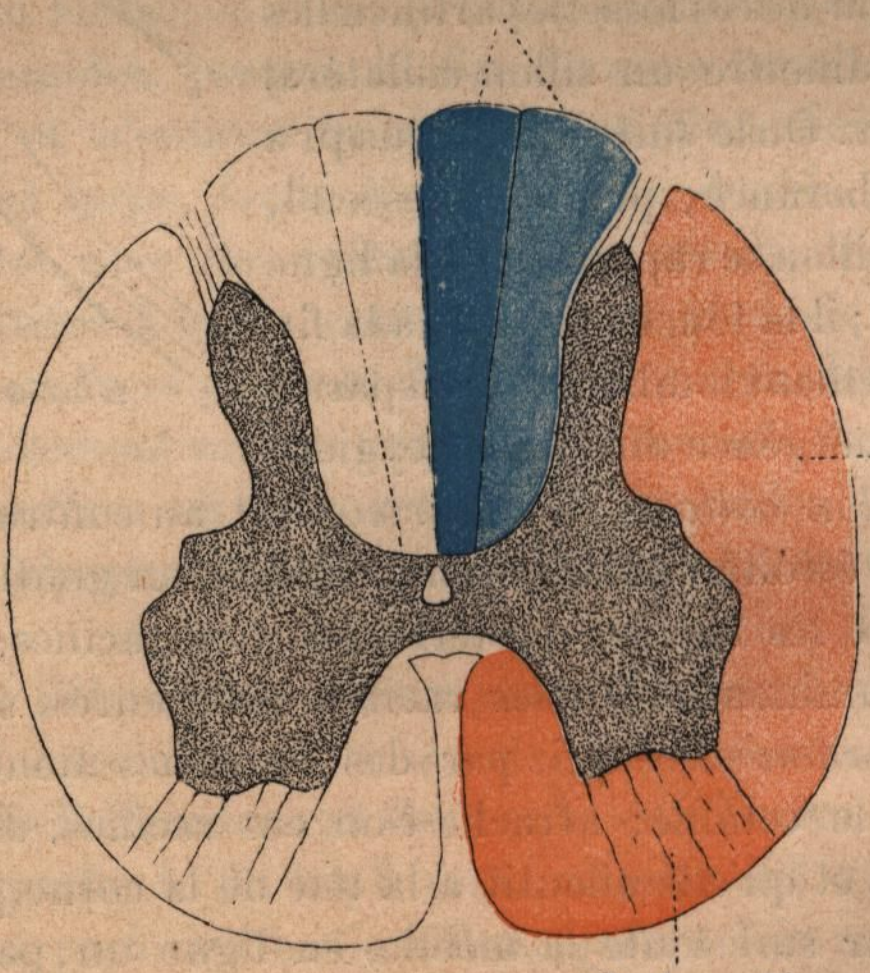

Fig. 117. — Cordons de la moelle.

Le cordon antéro-latéral et le cordon postérieur avec leurs divisions, figurés sur la moitié gauche d'une coupe transversale.

Le *cordon antérieur* commence au bulbe avec les pyramides et finit en pointe au bout du cône terminal. Il n'occupe point la totalité de la face antérieure de la moelle, et tandis que celle-ci s'élargit au niveau des renflements, le cordon antérieur va toujours en se rétrécissant à mesure qu'il descend; dans la partie inférieure du renflement lombaire, il est même réduit à la zone radiculaire. Sur la coupe, c'est un triangle dont le sommet tronqué adhère en partie à la commissure blanche, dont la base convexe se continue avec la courbe du cordon latéral.

Le *cordon latéral* occupe toute la face latérale de la moelle et déborde sur la face antérieure; il s'étend entre les deux lignes d'insertions radiculaires. Sa surface extérieure très bombée montre de nombreuses fentes longitudinales à court trajet; elle ne présente à la région dorsale aucune émergence de racines; mais à la région lombaire elle laisse passer des filets ténus qui vont s'adjoindre aux racines antérieures, et à la région cervicale les origines du nerf spinal. C'est sur elle que s'insère le ligament dentelé. En coupe, c'est un quadrilatère d'une aire beaucoup plus grande que le cordon antérieur et dans laquelle on distingue à l'œil nu des fissures et des cloisons radiées recoupées par des cloisons concentriques.

Le *cordon postérieur* correspond à la face postérieure de la moelle; il comprend l'espace interradiculaire et les racines postérieures elles-mêmes. Il est inégalement large suivant les régions. Sa section montre une surface triangulaire dont la pointe mousse s'unit à la commissure grise, et dont la base extérieure se détache en relief sur la circonférence de la moelle, parce que sa courbe appartient à un cercle plus petit que celui du cordon antéro-latéral.

Dans la région cervicale et la dorsale supérieure, le sillon intermédiaire postérieur délimite, aux dépens du cordon postérieur et le long du sillon médian, un faisceau, large de 1 à 2 millimètres suivant les régions, qui va en augmentant à mesure qu'il s'élève vers le bulbe qu'il traverse. C'est le *cordon de Goll*. On ne le suit pas plus bas à l'œil nu; mais, outre que chez l'embryon il est visible jusqu'au filum, chez l'adulte il se reconnaît sur toute la longueur de la moelle par sa réaction pathologique individuelle.

Schulz, étudiant des moelles d'adultes durcies au liquide de Muller, a mesuré les diamètres des différents cordons en coupe transversale. Les chiffres suivants, moyennes de plusieurs moelles, donnent le plus grand diamètre de chaque cordon.

	Part. cervicale.	P. thorac.	Part. lombaire.
Moelles D. transversal	12mm4	9.3	9.0
— D. ant. post	9. 0	7.8	8.0
Cordon antéro-latéral (D. transv.). . .	5mm4	4.3	3.5
— postér..	3. 5	2.9	2.8

CONFORMATION INTÉRIEURE DE LA MOELLE

Terminologie. — Avant de décrire la disposition intérieure de la moelle, qui s'étudie principalement sur des coupes, il est nécessaire de définir certains termes couramment employés. Les coupes se font sur trois plans correspondant aux trois dimensions; la coupe *frontale* (parallèle au front) passe par le plan vertico-transversal; la coupe *horizontale*, par le plan horizontal; la coupe *sagittale*, par le plan antéro-postérieur. On dit aussi : coupes vertico-transversale, transversale et antéro-postérieure, comme synonymes des termes précédents.

Distal signifie périphérique; *proximal*, du côté du centre. *Caudal*, *capital*, partie dirigée en bas, vers la queue, ou en haut vers la tête. *Dorsal*, *ventral*, empruntés à la situation du corps chez les animaux, sont synonymes de postérieur et d'antérieur. *Médial*, du côté de l'axe du corps; *latéral*, du côté externe. *Homo-latéral*, du même côté; *contro-latéral*, du côté opposé.

Presque toujours, dans les coupes de moelle que nous figurons, le dessin est placé de telle sorte que la partie antérieure regarde en bas, la partie postérieure est tournée vers le haut. Cette orientation, qui diffère de celle de nos classiques français, a le double avantage de rendre la moelle de l'homme tout à fait comparable à celle des animaux et de ne pas obliger à retourner la coupe quand on est arrivé au cerveau.

(Voy. Stieda. *Anatom. Anzeiger*. Supplém. 1897.)

La moelle, telle que nous la montre une coupe transversale, est composée de deux substances, une grise et une blanche. La substance blanche est enveloppée

à son tour par une membrane conjonctive et vasculaire, la pie-mère; la substance grise contient au centre le canal de l'épendyme. On a donc de dehors en dedans une succession de surfaces courbes emboîtées les unes dans les autres : la pie-mère, la substance blanche, la substance grise, le canal de l'épendyme.

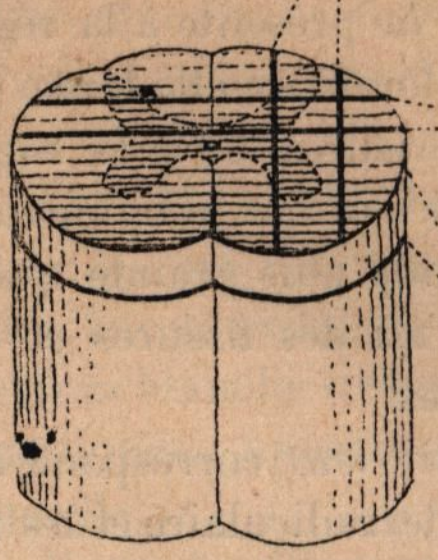

Fig. 118. — Orientation des coupes sur la moelle.

Schéma indiquant la direction des coupes sagittale, horizontale et frontale.

1° **Substance grise**. — La substance grise doit sa couleur au pigment que renferment les cellules nerveuses dont elle est peuplée et aux cylindre-axes sans myéline qui la traversent; le gris tire sur le lilas à cause des nombreux vaisseaux qui s'y ramifient.

Elle est formée de deux moitiés symétriques droite et gauche, réunies par un pont transversal appelé la *commissure grise*. La commissure grise est placée derrière la commissure blanche qu'on voit au fond du sillon médian antérieur. Le canal de l'épendyme, qui est percé au milieu d'elle, la divise en deux parties : une *c. grise antérieure* et une *c. grise postérieure*, cette dernière plus épaisse (D. antéro-post. au niveau des renflements, 0 mm. 13), visible sur une étroite surface au fond du sillon médian postérieur.

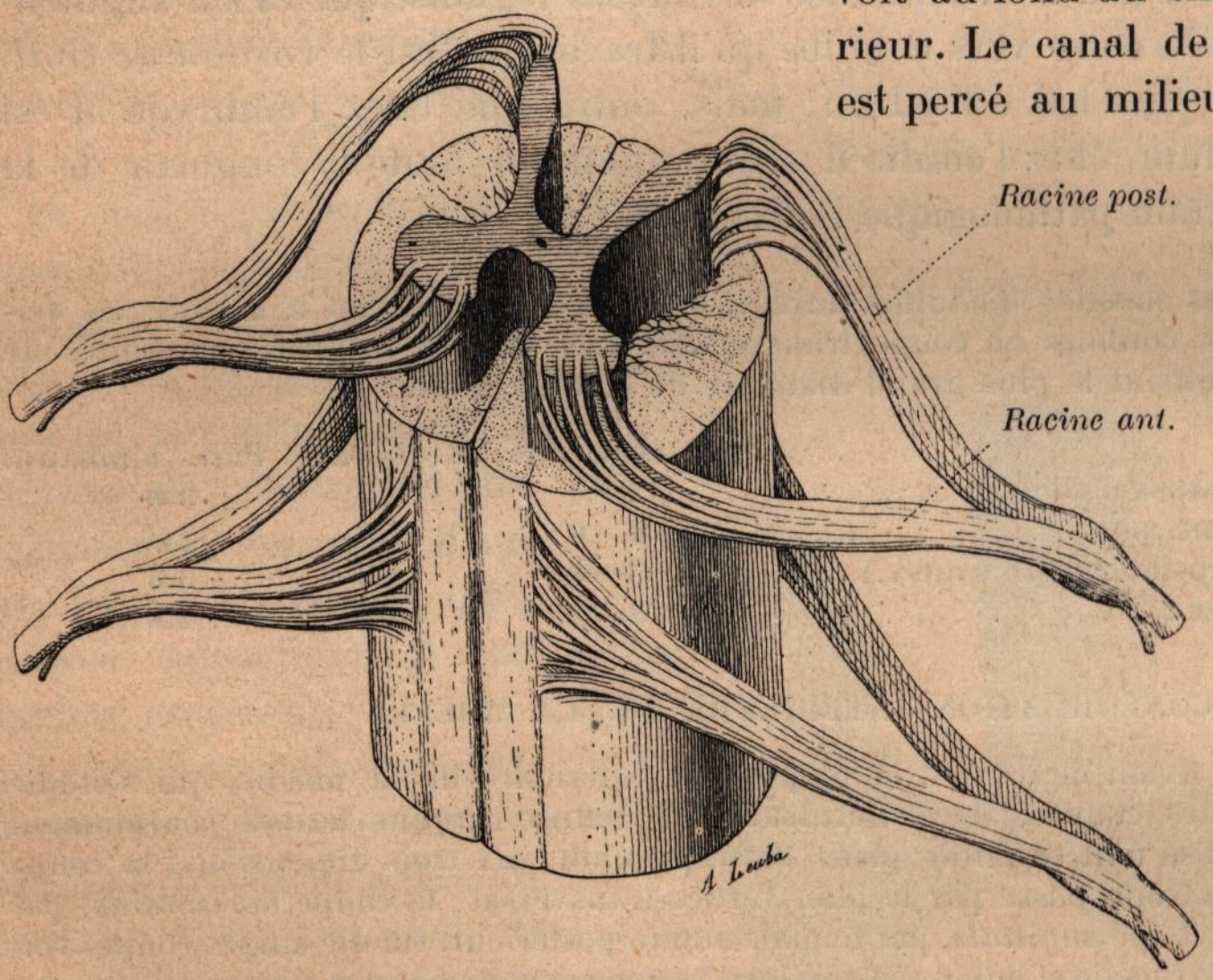

Fig. 119. — La substance grise de la moelle.

Figure schématique destinée à montrer la forme en H de la substance grise et ses rapports avec les racines nerveuses. La partie antérieure regarde en bas et à gauche. On a enlevé en haut un anneau de substance blanche.

Chaque moitié de la substance grise a la forme d'une épée dite carrelet c'est-à-dire à trois arêtes, ou encore d'un croissant dirigé d'arrière en avant; les convexités des deux croissants se regardant et étant unies par la barre de la commissure grise, il en résulte sur la coupe une figure en X ou en H.

La substance grise de chaque moitié est divisée en deux parties par une ligne transversale conventionnelle qui passe par le canal de l'épendyme : une partie ventrale, corne antérieure, et une partie dorsale, corne postérieure.

La *corne antérieure* regarde en avant et en dehors. Sa forme générale est arrondie ou quadrangulaire avec un contour découpé en pointes ou en lobes. Elle se distingue à l'œil nu de la corne postérieure par sa grande surface, par son éloignement de la circonférence de la moelle et par les nombreux prolongements qui s'irradient de sa périphérie. On la divise en deux parties, la *tête* et la *base*, sans qu'il y ait entre ces deux régions une ligne de démarcation bien reconnaissable.

La *corne postérieure* est toujours plus longue et plus mince. Elle est plus près de la surface extérieure qu'elle affleure presque à la région cervicale ; elle n'émet pas d'irradiations apparentes et elle est entourée par la *substance gélatineuse de Rolando*, substance translucide qui coiffe en V ou en croissant l'extré-

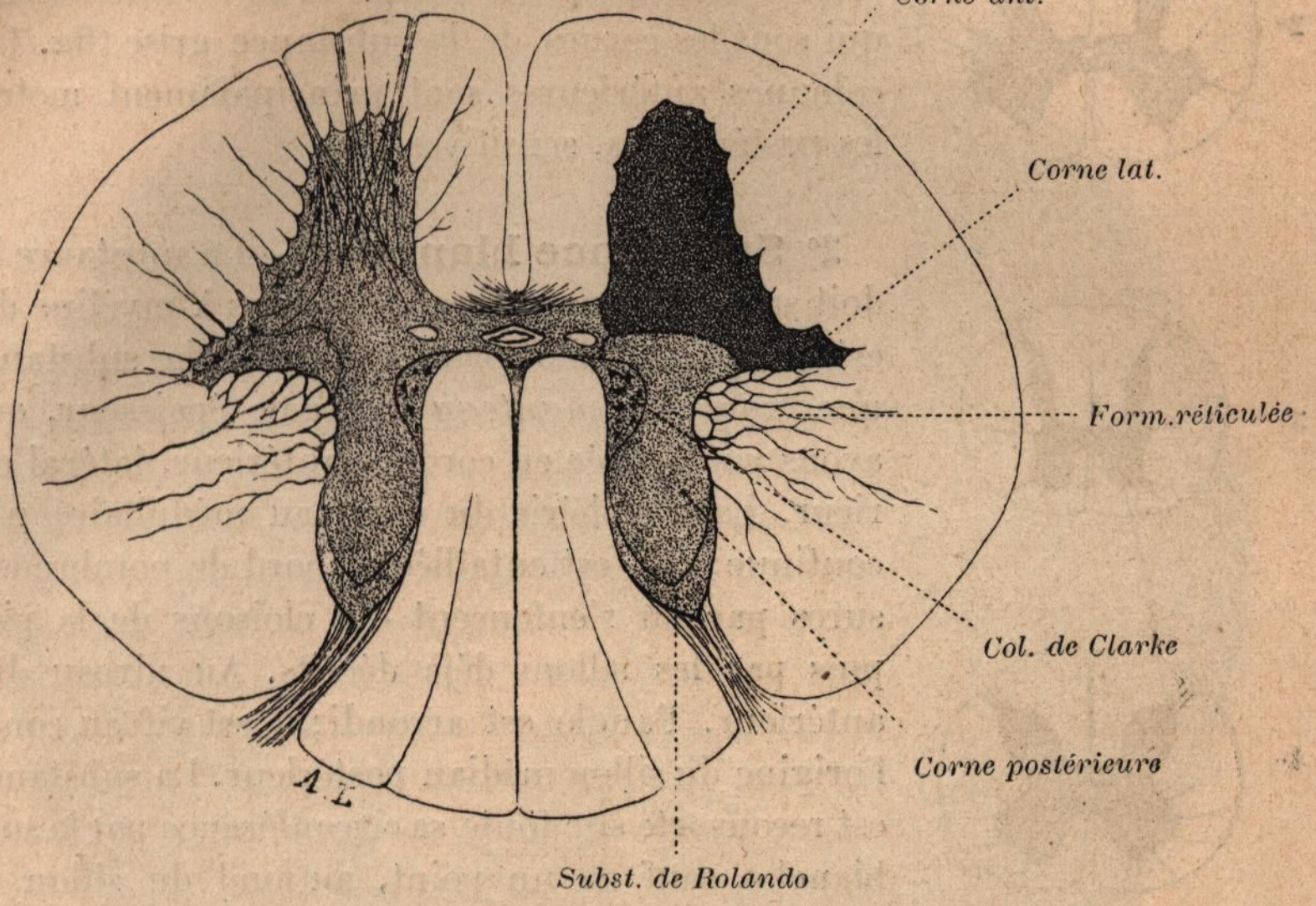

FIG. 120. — Les cornes de la substance grise.

Topographie schématique des cornes antérieure et postérieure du côté droit. Par exception, la partie antérieure est ici tournée vers le haut.

mité de la corne. La corne postérieure est partagée en trois parties : la *tête* (caput), renflement arrondi ou fusiforme, dont le sommet (apex), bien marqué dans les régions cervicale et thoracique, se voit au fond du sillon coll. postérieur ; — le *col* (cervix), étranglement qui manque à la corne antérieure, — et la *base*.

Les bases des deux cornes s'adossent et se pénètrent ; le point de rencontre s'appelle la région *intermédiaire*.

Dans la portion thoracique de la moelle, surtout dans la région supérieure de ce segment, on remarque sur le flanc de la substance grise une saillie triangulaire dont le sommet libre regarde directement en dehors ou bien un peu en arrière : c'est la *corne latérale* (corne moyenne, tractus intermédio-latéral). Elle fait défaut à la région lombaire ; on ne la reconnaît pas non plus à la région cervicale, où elle paraît être absorbée par le grand développement latéral de la corne antérieure qui se projette en dehors en saillie arrondie. Bien qu'elle appartienne topographiquement à la zone intermédiaire, on la rattache ordinairement à la corne antérieure dont elle fait manifestement partie chez quelques

animaux. — L'angle rentrant, entre la corne latérale et le col de la corne postérieure, est occupé par un réseau de substance grise dont les mailles plus ou moins grandes circonscrivent des îlots de substance blanche. Ce réseau est la *formation réticulée*, indistincte à la région lombaire, bien marquée à la région thoracique, et de plus en plus développée à mesure qu'on se rapproche du bulbe.

Les différentes cornes que nous avons décrites n'ont cet aspect que sur une coupe transversale; si l'on regarde l'axe gris dans son entier, en élévation, on aura une colonne cannelée, composée de colonnes secondaires qui sont les cornes de la substance grise (fig. 119); les colonnes antérieures sont principalement motrices, et les postérieures, sensitives.

2° **Substance blanche.** — La substance blanche doit sa couleur aux fibres nerveuses à myéline dont elle est composée. Elle forme autour de la substance grise une écorce ou *manteau* d'inégale épaisseur, que nous avons vue divisée en cordons antérieur, latéral et postérieur. La périphérie du manteau médullaire n'est pas continue; elle est entaillée d'abord de nombreuses incisures par où s'enfoncent des cloisons de la pie-mère, puis par les sillons déjà décrits. Au niveau du sillon antérieur, l'angle est arrondi; il est vif au contraire à l'origine du sillon médian postérieur. La substance grise est recouverte sur toute sa circonférence par la substance blanche, sauf en un point, au fond du sillon médian postérieur, où la commissure grise est à nu. On a dit qu'il en était de même pour le sillon collatér. postérieur; mais ni chez les animaux, ni chez l'homme, ni chez l'embryon, le sommet de la corne postérieure n'arrive jusqu'à la pie-mère; il en est toujours séparé par une couche de substance blanche. Il est juste d'ajouter que cette mince couche paraît être uniquement formée par le faisceau externe des racines postérieures, et que si l'on arrachait ce faisceau, on verrait le cordon latéral séparé du cordon postérieur et l'apex de la corne pointant au fond du sillon collatéral.

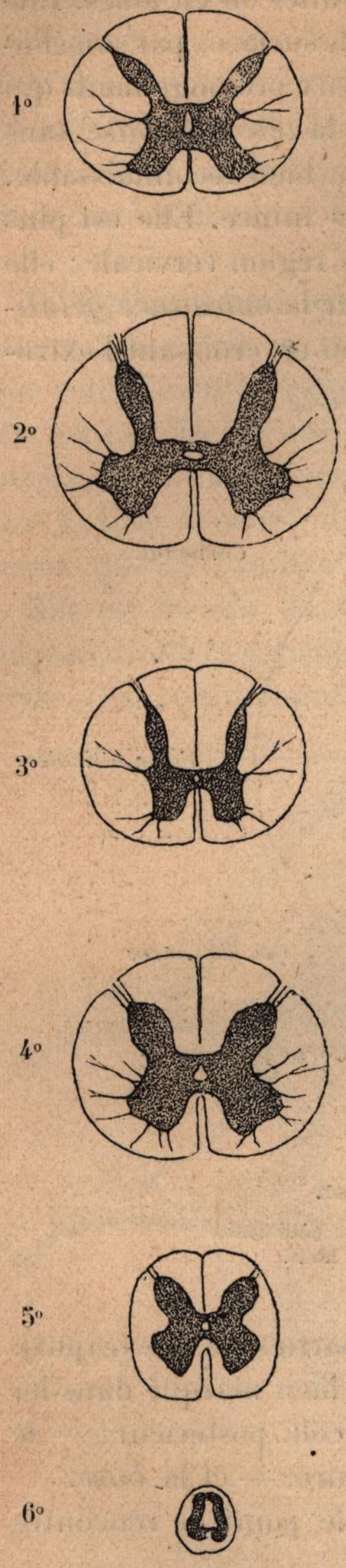

FIG. 121. — Formes de la substance grise aux différentes régions de la moelle.

Coupes transversales passant, de haut en bas, par : 1° la région cervicale sup.; 2° le renflement cervical; 3° la région thoracique; 4° le renflement lombaire; 5° la région sacrée; 6° le cône terminal.

Ni l'étendue, ni la forme, ni la structure des diverses coupes ne sont identiques sur toute la hauteur de la moelle. Non seulement chacune des cinq régions que nous avons admises a sa morphologie propre et constante, mais dans chaque région chaque segment de moelle, avec sa paire rachidienne, a une certaine individualité qui distingue les coupes des différents niveaux, et on a pu dire que la forme d'une section de la moelle est l'expression de la nature intime et de la valeur fonctionnelle de la région où la coupe a été faite. Le renflement cervical, de forme ovalaire, se fait remarquer surtout pas l'énorme élargissement de sa corne antérieure qui absorbe la corne latérale et

par sa formation réticulée; la moelle thoracique, à contour circulaire, par sa corne latérale et le type en H de sa mince substance grise; le renflement lombaire, par sa corne antérieure uniformément agrandie, sa corne postérieure large et arrondie avec un col peu marqué, presque semblable à la corne antérieure, et non plus effilée, fusiforme comme aux régions dorsale et cervicale.

Les *rapports quantitatifs* des deux substances grise et blanche varient suivant les régions considérées. Gratiolet avait déjà établi une estimation générale. Stilling, dont les chiffres diffèrent d'ailleurs sur plusieurs points de ceux de Gratiolet, a précisé ces rapports sur ses coupes en série et a établi leur loi de croissance et de diminution. Plus tard Flechsig a repris ces mensurations pour chaque faisceau des cordons. Des données de Stilling il résulte que : 1° La substance grise est sensiblement proportionnelle au volume d'ensemble de la moelle, très réduite à la région thoracique, très agrandie au niveau des renflements;

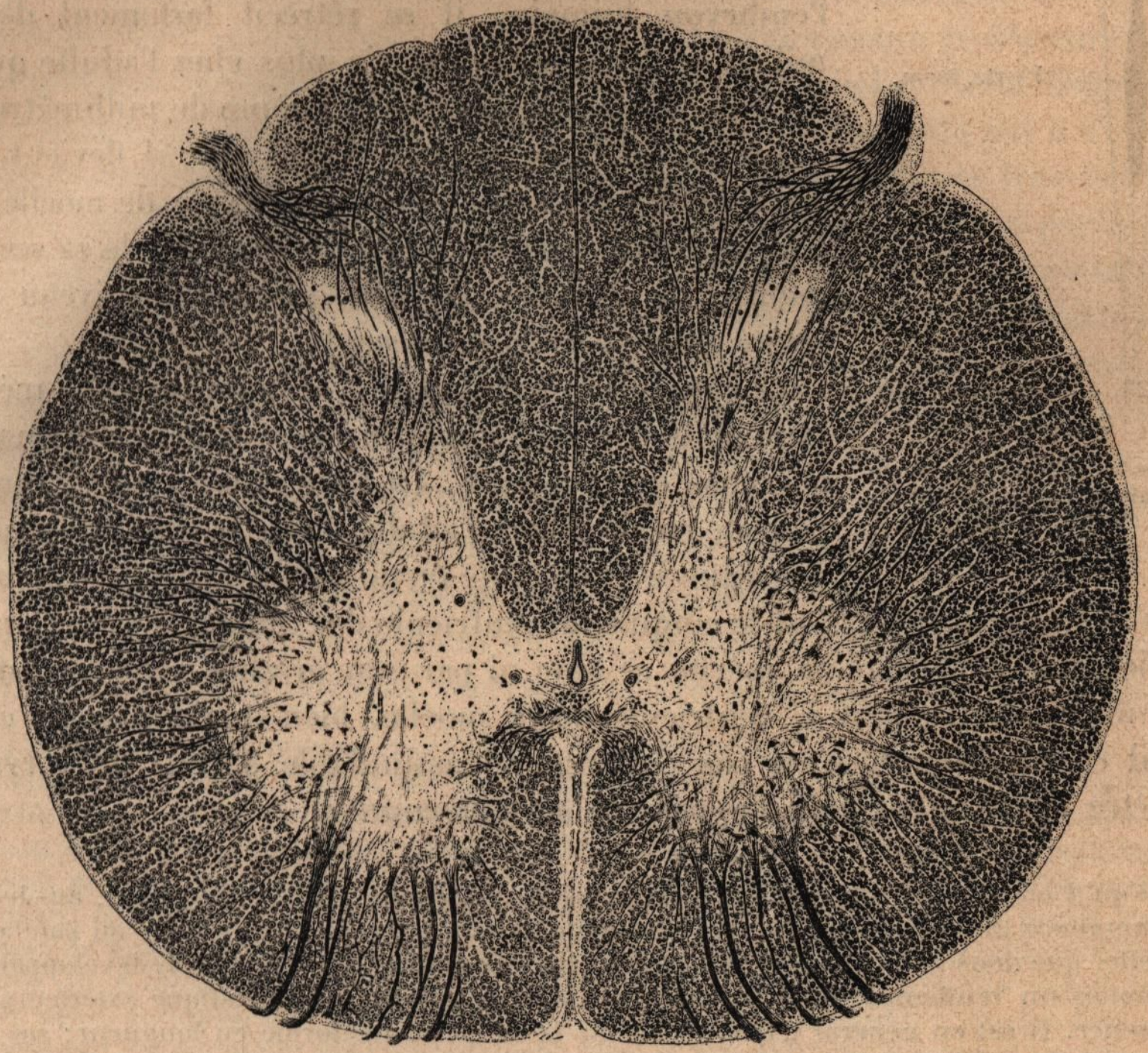

FIG. 122. — Renflement cervical de la moelle.

Enfant de 2 ans; coupe au niveau du sixième nerf cervical. (D'après Waldeyer.)

elle s'accroît comme les nerfs qu'elle reçoit ou qu'elle émet; mais cette loi de rapport entre la substance grise et les racines nerveuses n'est vraie que des cornes antérieures; les cornes postérieures y échappent en partie; — 2° La substance blanche subit un accroissement presque régulier de bas en haut.

R. Krause et Aguerre ont donné récemment de nouvelles mensurations prises sur une moelle de femme adulte (*Anat. Anz.*, 1900).

3° **Canal de l'épendyme.** — Le *canal de l'épendyme* ou *canal central* est une cavité percée au centre de la moelle qu'elle traverse dans toute sa longueur. On appelle *épendyme*, de *épi*, sur, et *enduma*, vêtement, le tissu qui forme la paroi du canal.

Le canal commence en haut à l'angle inférieur du quatrième ventricule, passe dans la partie inférieure du bulbe, puis dans toute la moelle, s'élargit en bas du cône médullaire pour former le ventricule terminal et de là très étroit se poursuit dans le filum terminale, où il finit en cul-de-sac, jusqu'à une dis-

tance de 8 centimètres, quelquefois beaucoup moindre, de 2 centimètres seulement. Chez le fœtus il descend encore plus bas et atteint le cul-de-sac dural, c'est-à-dire la fin du segment interne du filum. Il ne représente pas l'axe géométrique du cylindre médullaire; car placé près du tiers antérieur dans les régions cervicale et dorsale, il occupe le centre à la région lombaire et se dirige, dans le cône terminal, vers la face postérieure. Sa longueur est d'environ 50 centimètres. Large chez les vertébrés non mammifères et chez les mammifères inférieurs, large aussi chez l'embryon humain, il se rétrécit fortement dès le milieu de la vie fœtale, et n'a plus chez l'adulte qu'un dixième ou même un demi-dixième de millimètre, ce qui le fait à peine visible à l'œil nu; il devient très apparent si on laisse sécher une coupe de moelle qui a trempé dans l'alcool. La forme ovalaire de sa section montre de grandes variétés, suivant le niveau considéré et aussi suivant les sujets.

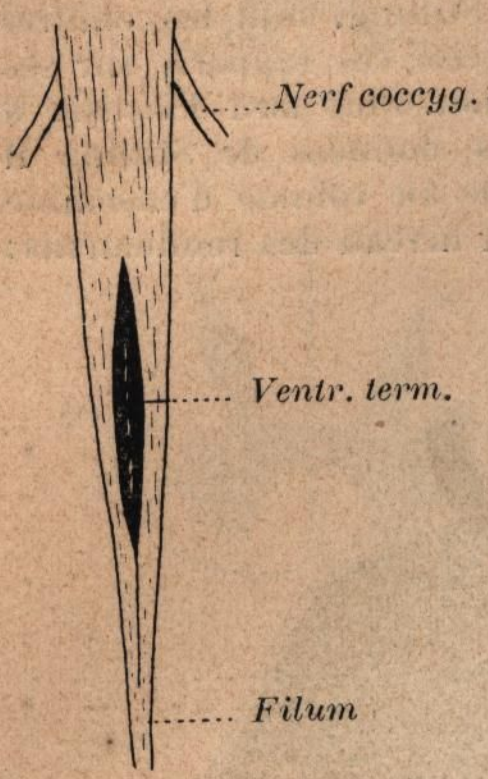

Fig. 123. — Le ventricule terminal.

Coupe frontale du cône et du ventricule terminal. Grandie du double. (D'après Krause.)

Le canal de l'épendyme est le canal ou tube médullaire épithélial de l'embryon, rétréci par la formation nerveuse qui l'entoure. La forme large embryonnaire persiste encore chez l'adulte dans le cône terminal et constitue le *ventricule terminal* de la moelle, découvert par W. Krause en 1875. C'est le cinquième ventricule des centres nerveux, car le ventricule de la cloison ne mérite ce nom ni par son origine ni par sa structure; mais d'autre part le ventricule de la moelle, bien que dérivé du canal neural embryonnaire, n'est pas entièrement assimilable à ceux du cerveau; peut-être eût-il mieux valu l'appeler le *sinus terminal*.

Quoi qu'il en soit, ce ventricule occupe la partie inférieure du cône terminal, au-dessous de l'émergence du nerf coccygien; il correspond donc à la partie coccygienne ou caudale de la moelle, que nous avons considérée comme frappée tout entière d'arrêt de développement. Quelquefois un renflement bulbeux au-dessus de l'origine du filum indique extérieurement sa présence. Il est en général triangulaire sur la coupe et fusiforme en longueur; ses deux bouts supérieur et inférieur se continuent avec le canal épendymaire. Sa longueur est de 8 à 10 mm.; son D. transversal de 1 mm. à 0,5; son D. ant. postérieur de 1 à 0,4; on le voit bien à l'œil nu sur une pièce durcie, et s'il a échappé si longtemps à l'attention, c'est que sa paroi postérieure rapidement altérée après la mort le laisse béant en arrière, ce qui avait fait croire à Stilling que le canal de l'épendyme s'ouvrait chez l'homme en arrière dans le sillon médian postérieur du renflement lombaire. Le ventricule affleure en effet le sillon médian postérieur ou plutôt, car celui-ci est déjà effacé, la face postérieure de la moelle dont il n'est séparé que par une mince couche d'épithélium et de substance nerveuse. Il est revêtu d'une couche d'épithélium cilié vibratile, qui repose sur la substance gélatineuse centrale; l'épithélium garde le type embryonnaire dans les parois latérales et postérieure qui contribuent plus particulièrement à former le ventricule.

Le ventricule terminal reste sans changement et avec ses mêmes dimensions de la naissance à l'âge adulte. Vers quarante ans, il commence à s'oblitérer, mais on le retrouve encore dans l'extrême vieillesse. On l'a constaté chez les animaux au moins chez les jeunes et même chez l'embryon d'amphioxus. Il ne faut pas le confondre avec le *sinus rhomboïdal* des oiseaux, qui siège à la moelle sacrée et non dans le cône, et qui est constitué par un épaississement de névroglie gélatineuse comblant le sillon postérieur et traversé par le canal normal.

Sur le Ventricule terminal : W. Krause. Der Ventriculus terminalis. *Arch. f. microscop. Anatomie*, 1875. — Saint-Remy. Portion terminale de l'épendyme. *Thèse*, Nancy, 1887. — Argutinski, *Arch. f. microsc. Anat.*, 1897.

Le canal de l'épendyme est un tube épithélial. Son épithélium, dérivé de l'ectoderme qui s'est invaginé pour former le canal médullaire, repose sur la substance gélatineuse centrale que nous décrirons plus loin. Il est constitué par une seule rangée de cellules épithéliales cylindriques dites *cellules épendymaires*; il y en a cent sur une coupe du renflement cervical. La cellule cylindrique regarde le canal par sa base qui porte des cils vibratiles très délicats; ces cils sont de bonne heure inertes et se transforment partiellement chez l'adulte en un plateau cuticulaire. La partie périphérique de la cellule est pointue et se termine en un prolongement filiforme qui se perd dans la substance grise pour les cellules latérales; mais celui des cellules ventrales et dorsales traverse en direction sagittale la commissure antérieure et la commissure postérieure pour se terminer sous la pie-mère des sillons médians de la moelle. Cette disposition existe encore dans l'année qui suit la naissance; elle ne tarde pas à s'effacer dans la partie ventrale où l'on retrouve à peine quelques fibres traversant la commissure blanche, tandis qu'elle persiste chez l'adulte, dans la partie dorsale; le septum médian postérieur est en effet formé de fibres horizontales de névroglie qui proviennent des cellules épendymaires ou de cellules voisines du canal central. Entre les grandes cellules épithéliales sont des cellules intercalaires plus petites et des fibres de névroglie qui arrivent jusqu'à la surface du canal.

Chez l'embryon, les cellules épendymaires possèdent un seul prolongement central, très court, qui regarde la cavité, et un prolongement périphérique très long qui traverse en sens radié toute l'épaisseur de la substance nerveuse et aboutit à la face interne de la pie-mère (voy. p. 88).

Le canal de l'épendyme contient du liquide céphalo-rachidien en communication avec celui du quatrième ventricule et avec celui qui entoure le bulbe.

Il est très fréquent de trouver chez l'adulte des oblitérations partielles du canal de l'épendyme; elles sont produites tantôt par des amas épithéliaux provenant de la prolifération de l'épithélium normal, tantôt par des végétations névrogliques contenant des vaisseaux et englobant les cellules épithéliales désagrégées. Frommann en a constaté ving-deux fois sur vingt-cinq moelles examinées, le plus souvent à la région cervicale. Quand elles sont longitudinales, fait qui semble plus commun dans la portion sacrée, le canal paraît double, en canons de fusil. On ne sait s'il y a des cas de canal normalement et originellement double.

Schulz, qui a étudié plus récemment (*Neurol. Centr.*, 1883) une série de vingt moelles d'adulte aussi normales que possible, a fait les constatations suivantes : quatre fois seulement le canal épendymaire était parfaitement libre et son épithélium normal (sujets de 15 à 35 ans); — quatre fois, canal libre mais avec amas cellulaires intérieurs; — deux fois, lumière oblitérée à la région lombaire seulement; — dix fois, par conséquent dans la moitié des cas, oblitération complète du canal dans toute sa longueur (sujets de 18, 22, 26, 28, 35, 52, 53, 56 et 76 ans). Ordinairement, quand le canal renferme des amas cellulaires, sa paroi est mal délimitée et sa couche profonde est infiltrée de cellules nouvelles.

(Voy. aussi Bonne. *Revue neurolog.*, 1899.)

CHAPITRE DEUXIÈME

STRUCTURE DE LA MOELLE[1]

La moelle est un organe complexe qui présente à étudier, outre ses enveloppes qui nous sont connues, une charpente intérieure ou tissu de soutien, la substance nerveuse et des vaisseaux.

§ I. — TISSU DE SOUTIEN

Le tissu de soutien, stroma ou squelette de la moelle, est composé d'éléments très différents comme forme et comme origine; il comprend la pie-mère et ses prolongements centraux, l'épithélium épendymaire, la névroglie et le ciment interstitiel. La première est de nature conjonctive et dérive du mésoderme, tandis que l'épithélium du canal central et la névroglie proviennent, comme les éléments nerveux, de l'ectoderme embryonnaire.

1° **Pie-mère et ses irradiations.** — La pie-mère, membrane conjonctive et vasculaire qui entoure étroitement la moelle, est composée de deux couches, une externe et une interne. Ces deux couches s'enfoncent totalement dans le sillon antérieur et dans les principaux sillons longitudinaux, mais à leur partie périphérique seulement, où l'on voit pénétrer des injections poussées sous l'arachnoïde. Partout ailleurs c'est la couche interne seule, l'intima piæ de Retzius, qui s'enfonce entre les lèvres des sillons et se dirige vers la substance grise.

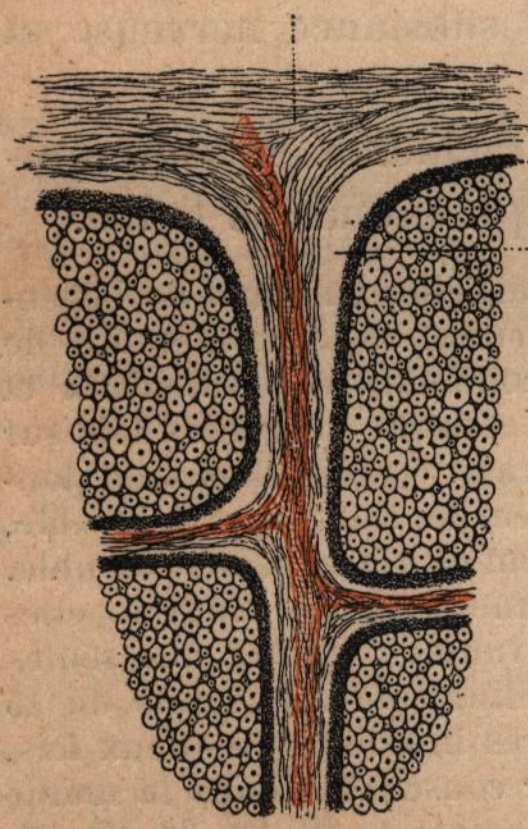

Fig. 124. — Entonnoir vasculaire à la surface de la moelle.

Une artériole pénètre par l'entonnoir et se ramifie dans les fissures entre les faisceaux de tubes nerveux. Figure très grossie. Imitée de Retzius.

La moelle est en effet coupée d'une infinité de fissures étroites ou larges qui viennent s'ouvrir à sa surface par un évasement ou *entonnoir*. Ce sont les vaisseaux qui ont creusé ces fentes en envahissant par la périphérie la masse embryonnaire en partie nerveuse, en partie épithéliale; ils ont entraîné avec eux la couche profonde de la pie-mère qui s'est disposée en *cloisons* longitudinales ou *septa*. Par chaque entonnoir entre une artère ou sort une veine; la pie-mère pénètre avec eux et, s'appliquant sur leur paroi externe, constitue leur gaine adventice; ces gaines piales accompagnent non seulement les troncs vasculaires, mais aussi leurs princi-

1. J'ai cru devoir dans cette deuxième édition supprimer un certain nombre de détails qui figuraient dans la première et m'en tenir à un exposé plus classique. Il existe en effet aujourd'hui des Anatomies spéciales du système nerveux, en langue française : Van Gehuchten, *Anatomie du système nerveux de l'homme*. 3e édition. 1900. — M. et Mme Déjerine. *Anatomie des centres nerveux*, 1895 et 1901. — W. v. Bechterew. *Les voies de conduction du cerveau et de la moelle*. Traduction Bonne, 1900. C'est à ces ouvrages que le lecteur doit se reporter, s'il veut approfondir certaines questions. — Voy. aussi : Nervensystem, par Ziehen et Zander, dans le *Handbuch der Anatomie*, de K. v. Bardeleben, 1899.

pales ramifications. Il en résulte une sorte de charpente conjonctive et vasculaire qui soutient les éléments nerveux; si on arrache un de ces vaisseaux pénétrants, on voit que des parcelles de substance blanche restent adhérentes à ses parois. Cette cloison piale n'est d'ailleurs au contact immédiat ni des faisceaux de tubes nerveux ni des vaisseaux; elle est séparée des premiers par une couche de névroglie, et des seconds par une invagination du tissu sous-arachnoïdien; celui-ci fournit aux vaisseaux une gaine spéciale lymphatique, interposée entre la paroi vasculaire et la gaine piale adventitielle.

On peut répartir les cloisons en trois groupes.

Les cloisons de premier ordre comprennent : 1° la *cloison médiane antérieure* ou septum médian, dans le sillon correspondant; au début c'est une lame double, une invagination de toute la pie-mère, mais plus tard la lame est unique et se bifurque seulement au fond du sillon pour engainer les artères centrales droite et gauche; 2° la cloison *intermédiaire postérieure*, qui remplit le sillon de même nom, entre le cordon de Goll et celui de Burdach. — Quant au septum du sillon médian postérieur, il est composé uniquement de tissu névroglique; ainsi que l'a montré v. Lenhossék, la pie-mère passe d'un côté à l'autre de la moelle sans pénétrer dans son intérieur.

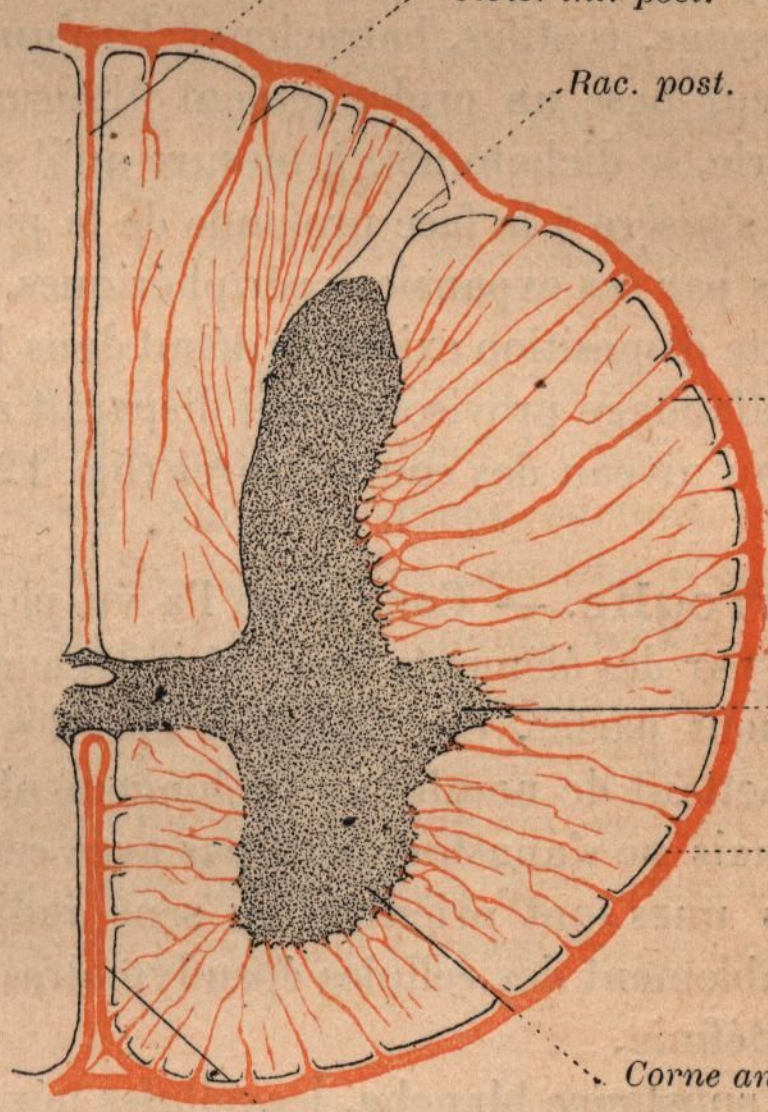

Fig. 125. — Charpentes conjonctives de la moelle. — Irradiations de la pie-mère formant les cloisons.

Pie-mère en rouge; coupe transversale de la moelle thoracique. — La cloison postérieure est névroglique.

Les cloisons de second ordre traversent toute la substance blanche et aboutissent à la périphérie de la substance grise; elles sont moins larges et moins constantes que les premières. Il y en a de 10 à 15 autour du cordon antéro-latéral. Les plus remarquables sont celles qui vont au sommet de la corne postérieure avec les vaisseaux correspondants, les lames épaisses qui accompagnent les racines antérieures et leurs vaisseaux, et un septum que l'on rencontre sur la plupart des coupes abordant transversalement la corne latérale et la formation réticulée. — Dans les cloisons de troisième ordre se rangent tous les prolongements de la pie-mère qui pénètrent avec les artères courtes et se perdent promptement dans la substance blanche.

La disposition générale de toutes ces travées est radiée; elles se dirigent en lignes droites, arquées ou ondulées, vers la substance grise du côté correspondant; les cloisons de premier ordre et celles qui occupent les cordons postérieurs ont une direction sagittale, c'est-à-dire antéro-postérieure. Une fois entrées dans la moelle, elles émettent à angle droit ou

aigu des cloisons latérales secondaires qui, s'unissant aux cloisons voisines, déterminent des espaces en triangle ou en trapèze; la surface de la substance blanche se trouve ainsi divisée en un réseau à mailles polygonales, dont le champ est très variable. La substance grise n'est pas cloisonnée, la disposition de ses cellules et de ses plexus étant tout autre que celles des cordons de la substance blanche, mais elle n'en renferme pas moins des espaces conjonctifs importants, autour des gros vaisseaux centraux qui ont pénétré au fond du sillon antérieur.

Partout les cloisons conjonctives sont tapissées ou enveloppées par la névroglie, et le tissu conjonctif cesse dans les minces cloisons ou autour des vaisseaux de petit calibre, pour être remplacé par le tissu névroglique seul. Chacun de ces deux tissus peut être altéré individuellement; il y a des néoplasmes et des scléroses d'origine névroglique, il en est d'origine conjonctive; les gliomes, les lésions de la maladie de Friedreich, la syringomyélie ressortissent du premier; l'ataxie locomotrice, les scléroses irrégulières dépendent surtout du second.

2° **Épithélium épendymaire**. — Les cellules épithéliales cylindriques qui circonscrivent en bordure le canal central sont, pendant la période embryonnaire des vertébrés supérieurs et pendant toute la vie chez les vertébrés inférieurs (poissons, reptiles, batraciens), l'unique soutien de la moelle. Elles émettent par leur base un prolongement filiforme qui se dirige radiairement vers la périphérie, se dichotomise à mesure qu'il s'éloigne et finit par un renflement aplati qui s'insère à la face profonde de la pie-mère. La moelle est alors divisée en secteurs par ces expansions périphériques, figurant des fils tendus entre deux cadres; cette disposition existe au début dans la moelle de l'homme, mais ce n'est qu'un échafaudage provisoire, qui disparaît avec la vie fœtale; il n'en reste des traces qu'au niveau des commissures (fig. 126).

3° **Névroglie**. — Comme on l'a vu plus haut (Chap. II) la névroglie est constituée par des éléments isolés et indépendants, qui ne forment pas un tissu à proprement parler. Ces éléments sont des cellules arachniformes, minces et plates, émettant de nombreux prolongements fibrillaires qui se dichotomisent ou non, mais ne s'anastomosent pas avec ceux des cellules voisines. Parmi ces cellules les unes sont orientées en sens radié par rapport au canal central et sont probablement des cellules épendymaires émigrées, les autres n'ont aucune direction définie.

Dans la substance blanche, les cellules névrogliques sont volumineuses; leurs fibres sont longues et rigides. On distingue la névroglie marginale, celle des sillons et celle des faisceaux.

1° La *névroglie marginale* forme autour de la moelle et sous la pie-mère une couche grise dont l'épaisseur varie de 2 à 30 μ et peut atteindre un dixième de millimètre. A l'émergence des racines nerveuses, elle les accompagne dans la moelle sur un court trajet et remplace la gaine de Schwann qui fait défaut.

2° La *névroglie des sillons*, invagination de la couche périphérique, tapisse les faces des sillons et fissures dans lesquels s'engagent les vaisseaux avec leur gaine de pie-mère. La plus remarquable et la seule constante est celle qui forme le septum médian postérieur : Elle émane de la névroglie centrale et présente son plus grand développement à la région lombaire.

3° La *névroglie interfasciculaire* est le squelette des fibres nerveuses. Elle sépare les faisceaux et les fibres de ces faisceaux. Elle est plus abondante dans le cordon de Goll, qui prend une teinte rosée sur les pièces colorées au carmin.

Dans la substance grise, la plupart des cellules ont des prolongements très

courts et très ramifiés. La névroglie y revêt un aspect *spongieux*. Il n'y a pas autour des cellules nerveuses d'espace régulier et préformé, mais une disposition générale en *corbeille*. Une couche continue, névroglie *centrale*, entoure le canal de l'épendyme.

La névroglie fait défaut ou du moins est très rare dans la substance gélatineuse de Rolando qui borde la corne postérieure (Weigert et Van Gehuchten contrairement à Kœlliker). Au voisinage immédiat des capillaires de la substance grise, elle forme une couche périvasculaire; les prolongements de ses cellules se fixent en tous sens sur la paroi externe du vaisseau.

Le rôle de la névroglie paraît être surtout celui d'un tissu de soutien. La couche marginale protège la moelle contre les pressions extérieures; la couche périvasculaire amortit les chocs des vaisseaux dilatés. Kœlliker pense que par son application à la surface des fibres nerveuses, privées de leur gaine de Schwann, elle répartit le plasma nutritif au milieu des éléments nerveux. Cajal la considère comme une substance isolante qui empêche la déperdition du courant nerveux. Enfin on lui attribue des propriétés de phagocytose, sur lesquelles Nissl et Marinesco ont récemment insisté.

(Sur la répartition de la névroglie dans la moelle adulte, voy. : R. Krause et Aguerre, *Anat. Anzeiger*, p. 247, 1900.)

4° **Ciment interstitiel.** — On admet généralement qu'entre les éléments nerveux et les éléments névrogliques il existe un ciment d'union très cohérent. Sa présence dans les centres nerveux, dans le cerveau surtout, empêche de faire pénétrer des injections interstitielles. Ce ciment amorphe n'est d'ailleurs, ni la névroglie, que Virchow appelait autrefois le ciment nerveux, ni la *substance ponctuée* de Leydig. Leydig a signalé chez les invertébrés et chez les animaux supérieurs une masse finement ponctuée répandue dans toute la substance grise; il semble acquis aujourd'hui que chacun de ces points n'est que la coupe d'une fibre fine quelconque, fibre névroglique, fibre nerveuse, rameau protoplasmique, et que la substance de Leydig ne correspond pas à une entité réelle.

§ II. — CELLULES RADICULAIRES ET RACINES ANTÉRIEURES.

Les cellules nerveuses, éléments fondamentaux de la substance grise, sont toutes des cellules multipolaires, le mot pôle étant synonyme de prolongement. Toutes possèdent des prolongements protoplasmiques ou dendrites, et un prolongement nerveux ou cylindraxile, dit encore neurite ou axone.

Elles se répartissent en deux catégories : les *cellules radiculaires* qui donnent naissance aux racines motrices et les *cellules de cordon*, qui servent à la transmission dans la moelle même des excitations venues de la périphérie ou du cerveau.

A. **Cellules radiculaires**. — Les *cellules radiculaires* sont celles dont les prolongements nerveux constituent les fibres des racines antérieures. Elles sont situées dans la corne antérieure, et principalement dans le groupe cellulaire externe ou latéral dont nous parlerons plus loin. Ce sont des cellules motrices. La grandeur du corps cellulaire et la richesse des expansions protoplasmiques sont aussi des attributs ordinaires, sinon constants. Ces éléments sont presque

toujours de grande taille, de 60 à 135 μ; il y en a un certain nombre de petits, mais d'autre part les très grandes cellules sont toutes radiculaires. Leur forme est étoilée, polygonale; multipolaire, puisque nous appelons pôle toute expansion de la surface. — Le *cylindre-axe*, gros, variqueux, traverse la moelle horizontalement en ligne droite ou arquée; après un court trajet, il s'entoure d'une gaine de myéline souvent épaisse, et à sa sortie de la moelle, après avoir franchi la couche névroglique marginale, il s'adjoint la gaine conjonctive de Schwann. Il n'est jamais branché, mais au moment où il pénètre dans la substance blanche, il émet une ou plusieurs collatérales qui rentrent dans la substance grise pour s'y ramifier (*collatérales récurrentes*). — Les *expansions protoplasmiques*, remarquables par leur volume et par leur terminaison en touffes ou panaches, se divisent en trois groupes : un groupe interne, dont les branches passent en avant de la commissure blanche en s'entre-croisant avec

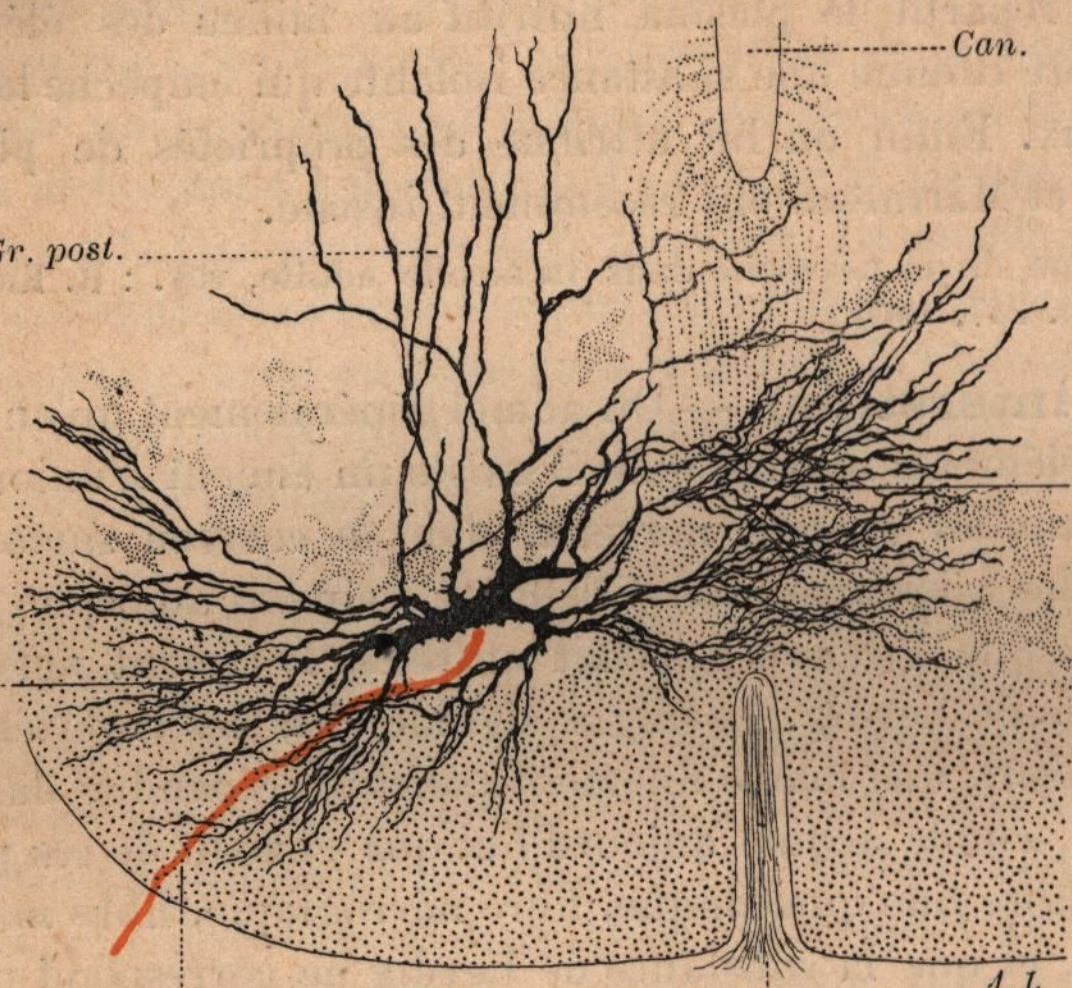

Fig. 126. — Cellule radiculaire de la corne antérieure.

Moelle de chien nouveau-né ; imprégnation par la méthode de Golgi ; le cylindre-axe indiqué en rouge. (D'après Cajal.)

d'autres semblables et vont se ramifier dans la corne antérieure opposée; un groupe externe, également très touffu, dont les rameaux se répandent entre les fibres du cordon antéro-latéral, qu'elles séparent par des cloisons protoplasmiques; c'est du milieu de ces touffes qu'on voit ordinairement émerger le cylindre-axe; enfin un groupe postérieur, à longues branches peu ramifiées dirigées vers la corne postérieure.

Outre ces cellules, il en existe d'autres, beaucoup plus rares, situées dans la corne antérieure et la partie centrale, qu'on désigne sous le nom de *cellules motrices des racines postérieures* ou *cellules radiculaires postérieures*. Leur cylindre-axe traverse la substance grise d'avant en arrière et prend part à la formation des racines postérieures. Lenhossék et Cajal les ont découvertes chez les oiseaux; Van Gehuchten pense qu'elles font défaut chez les mammifères. Nous en reparlerons à propos des racines postérieures.

B. **Racines antérieures.** — Les nerfs rachidiens sont disposés par paires, c'est-à-dire échelonnés symétriquement deux par deux, un à droite et un à gauche ; il y a 62 nerfs formant 31 *paires*. Chaque nerf droit ou gauche naît de la moelle par deux racines, l'une, *racine antérieure*, qui sort du sillon collatéral antérieur, l'autre, *racine postérieure*, qui émerge du sillon collatéral postérieur. Toutes deux, convergeant l'une vers l'autre, traversent au même niveau la dure-mère et se réunissent en dehors d'elle pour constituer le *nerf mixte*, moteur par sa racine antérieure, sensitif par sa racine postérieure (fig. 110). Cette dernière offre en outre une particularité caractéristique, elle est ganglionnée ; à sa sortie de la dure-mère et avant de s'unir à la racine antérieure, elle se renfle en une boule ovoïde, amas de cellules nerveuses sensitives, qui porte le nom de *ganglion spinal* ou *rachidien*.

Fig. 127. — Racines antérieures et postérieures.

La dure-mère ouverte laisse voir la face latérale droite de la moelle, avec les racines en position naturelle séparées par le ligament dentelé (rouge).

Les racines antérieures ont leur origine dans la corne antérieure de la substance grise, autrement dit dans sa moitié ventrale. Chaque fibre est le prolongement cylindraxile d'une cellule radiculaire, qui est son centre anatomique et fonctionnel et par conséquent son centre trophique ; la cellule étant motrice, le courant nerveux qui traverse ce prolongement est toujours centrifuge et cellulifuge. Le cylindre-axe, né d'un renflement conique de la cellule, chemine d'abord nu, et de plus en plus fin, ordinairement au milieu des touffes protoplasmiques antéro-externes ; après un court trajet, il atteint sa plus grande minceur en un point où sa substance paraît être vitreuse et cassante, et de fait dans les préparations il est souvent brisé à ce niveau qui est son *col* ; là il prend sa gaine de myéline, en même temps qu'il se renfle progressivement pour acquérir un calibre uniforme. Il traverse la substance grise, puis la substance blanche au milieu d'une cloison névroglique où passent aussi des vaisseaux, et au sortir de la couche marginale de névroglie s'entoure de sa gaine de Schwann au sein même de la pie-mère, hors de laquelle il émerge. Nous avons indiqué plus haut les *collatérales récurrentes* qu'il fournit dans l'épaisseur de la moelle et dont la signification est discutée.

[*CHARPY*.]

Les fibres radiculaires sont de deux espèces : les unes grosses, c'est la grande majorité; les autres fines. Les fibres fines naissent de préférence, d'après Kœlliker, dans les cellules du groupe interne et de la base de la corne; elles sont généralement considérées comme les fibres motrices du grand sympathique. Les racines antérieures ne sont pas en effet destinées seulement aux muscles de la vie de relation, elle fournissent aussi aux ganglions sympathiques et sont une des sources de leur motricité. On a cherché à plusieurs reprises à localiser dans la corne latérale, dépendant de la corne antérieure, l'origine du sympathique; cette opinion ne repose sur aucune preuve anatomique; en outre les cellules de cette corne qui constituent le tractus intermédio-latéral font presque complètement défaut à la région cervicale et à la région lombaire.

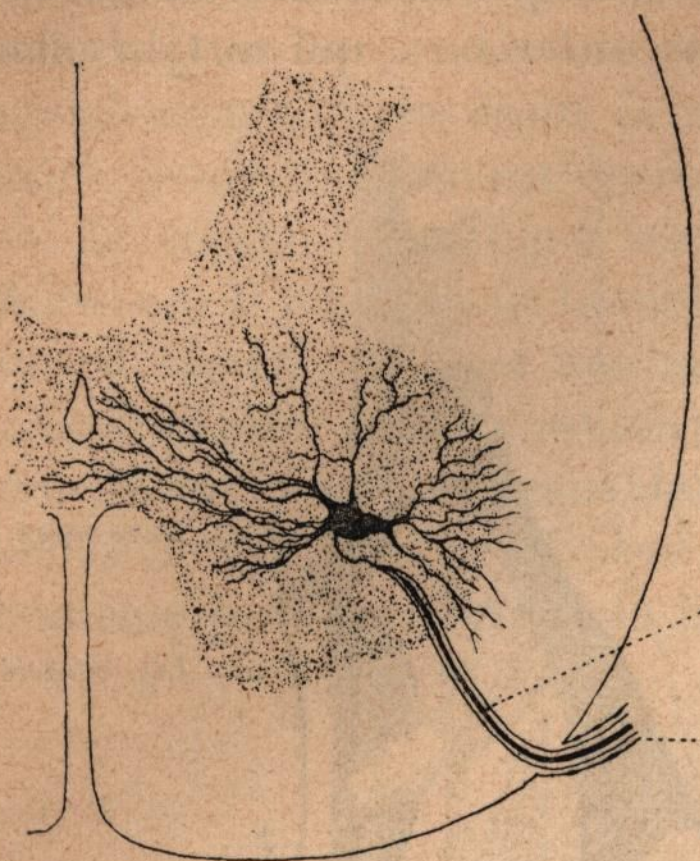

Fig. 128. — Type de racine antérieure.

Schéma montrant une fibre de racine antérieure naissant d'une cellule radiculaire ou motrice et s'enveloppant successivement de ses gaines.

Stilling a compté sur une moelle de femme adulte le nombre total des fibres des racines antérieures: il y en avait un peu plus de 300 000; ce chiffre nous donne par conséquent le nombre approximatif de cellules radiculaires motrices que renferme la moelle.

Les fibres nerveuses des racines antérieures ne sont point condensées en un seul faisceau, comme celles des racines postérieures. Elles s'étalent transversalement et occupent un large espace, car elles naissent des groupes disséminés dans l'aire de la corne antérieure (fig. 122); éparpillées d'abord en pinceau autour de ces groupes qu'elles entourent et subdivisent, elles se réunissent à la circonférence de la moelle en deux ou trois filets sur une largeur de 3 mm. en moyenne.

Dans la partie supérieure de la moelle, depuis le premier jusqu'au quatrième ou cinquième nerf cervical, il s'adjoint aux racines antérieures d'autres racines motrices; ce sont celles du *nerf spinal* qui, nées des cellules du groupe latéral, traversent le cordon latéral et viennent émerger en arrière du ligament dentelé, très près des racines postérieures.

§ III. — CORDONS DE LA MOELLE

Les cordons de la moelle sont constitués par les fibres longitudinales de la substance blanche qui entoure l'axe gris central. Ces fibres, chez les animaux adultes, sont toutes pourvues d'une gaine de myéline, mais n'ont pas de gaine de Schwann. Leur grosseur variable les a fait distinguer en fortes, moyennes et fines; ces diverses espèces sont ordinairement mélangées dans chaque faisceau, mais les fibres fortes prédominent dans les faisceaux à long trajet, et les fines dans les voies à trajet court. Stilling a compté environ 400 000 fibres dans la portion cervicale supérieure de la moelle de l'homme; Gaule, 60 000 dans celle de la grenouille.

Les fibres des cordons reconnaissent des origines différentes. Celles des cordons postérieurs proviennent des cellules du ganglion rachidien et ne sont que l'épanouissement de la racine postérieure; celles des faisceaux pyramidaux moteurs et des faisceaux cérébelleux descendants ont leurs cellules d'origine dans le cerveau ou le cervelet. Toutes les autres naissent de cellules de la substance grise de la moelle, dites *cellules de cordon*.

On trouve en outre dans la substance blanche les prolongements protoplasmiques des cellules de cordon ou des cellules radiculaires les plus périphéri-

ques; ces dendrites s'étendent très loin entre les fibres, quelquefois jusqu'au voisinage de la pie-mère, et contractent des relations avec les collatérales des fibres nerveuses.

Nous étudierons successivement les cellules et les fibres des cordons.

A. Cellules de cordon.

Les *cellules* de cordon sont celles dont le cylindre-axe devient fibre de cordon. Ce cylindre-axe ne sort pas des centres nerveux et, sauf à ses extrémités, est tout entier contenu dans la substance blanche.

Ces cellules sont réparties dans toute l'étendue des cornes et des commissures; elles y sont disséminées ou groupées. Leur forme est multipolaire, avec des aspects variables, étoilé, fusiforme, triangulaire. Leur taille est de grandeur moyenne, mais dans certaines régions, notamment dans les substances dites gélatineuses, leur petitesse a fait longtemps méconnaître leur nature nerveuse, et d'autre part on en voit d'assez grandes pour les confondre avec des cellules radiculaires. Le critérium pour les reconnaître, c'est de constater le passage de leur prolongement nerveux dans une fibre de cordon.



Fig. 129. — Cellules de cordon.

Dessin schématique montrant sur une coupe longitudinale les trois types des cellules de cordon homolatéral, celui du milieu étant le type ordinaire. Les teintes grise et blanche correspondent aux deux substances de la moelle.

Le cylindre-axe émané du corps ou d'une grosse branche protoplasmique passe horizontalement dans la substance blanche, et là se coude à angle droit pour devenir fibre longitudinale. Le plus souvent il se bifurque en T, par conséquent en une branche ascendante et une branche descendante, celle-ci plus fine et plus courte, disposition analogue à celle des racines postérieures; plus rarement il se coude en une branche unique ascendante ou descendante. Le trajet longitudinal est de longueur indéterminée; il est des fibres courtes qui ne dépassent pas un segment de moelle compris entre deux paires rachidiennes, soit un ou deux centimètres; il en est de moyennes, et enfin de longues, comme celles du faisceau cérébelleux direct, qui franchissent toute la hauteur de la moelle. A son extrémité, la fibre se recourbe pour rentrer dans la substance grise de la moelle ou de l'encéphale et s'y épanouit en une *arborisation terminale* autour d'autres cellules nerveuses.

Tout le long de leur trajet ascendant, les fibres de cordon émettent à angle droit des *collatérales*, également myélinées, que l'on reconnaît à leur direction horizontale et à leur petitesse. Ces collatérales pénètrent dans la substance grise, et s'y ramifient comme les branches mères; les unes sont directes, les autres sont croisées et passent par les commissures pour aborder le côté opposé. Quel-

ques-unes plus courtes ne dépassent pas la substance blanche et s'y mettent en rapport avec les prolongements protoplasmiques des cellules marginales. On comprend comment, par ces plexus terminaux échelonnés sur son trajet, une même fibre de cordon communique son ébranlement aux divers étages où pénètrent ses collatérales. D'après Van Gehuchten, les collatérales abondent surtout dans les fibres courtes; elles sont rares ou font défaut dans les voies longues, telles que le cordon de Goll, le faisceau de Gowers, le faisceau cérébelleux.

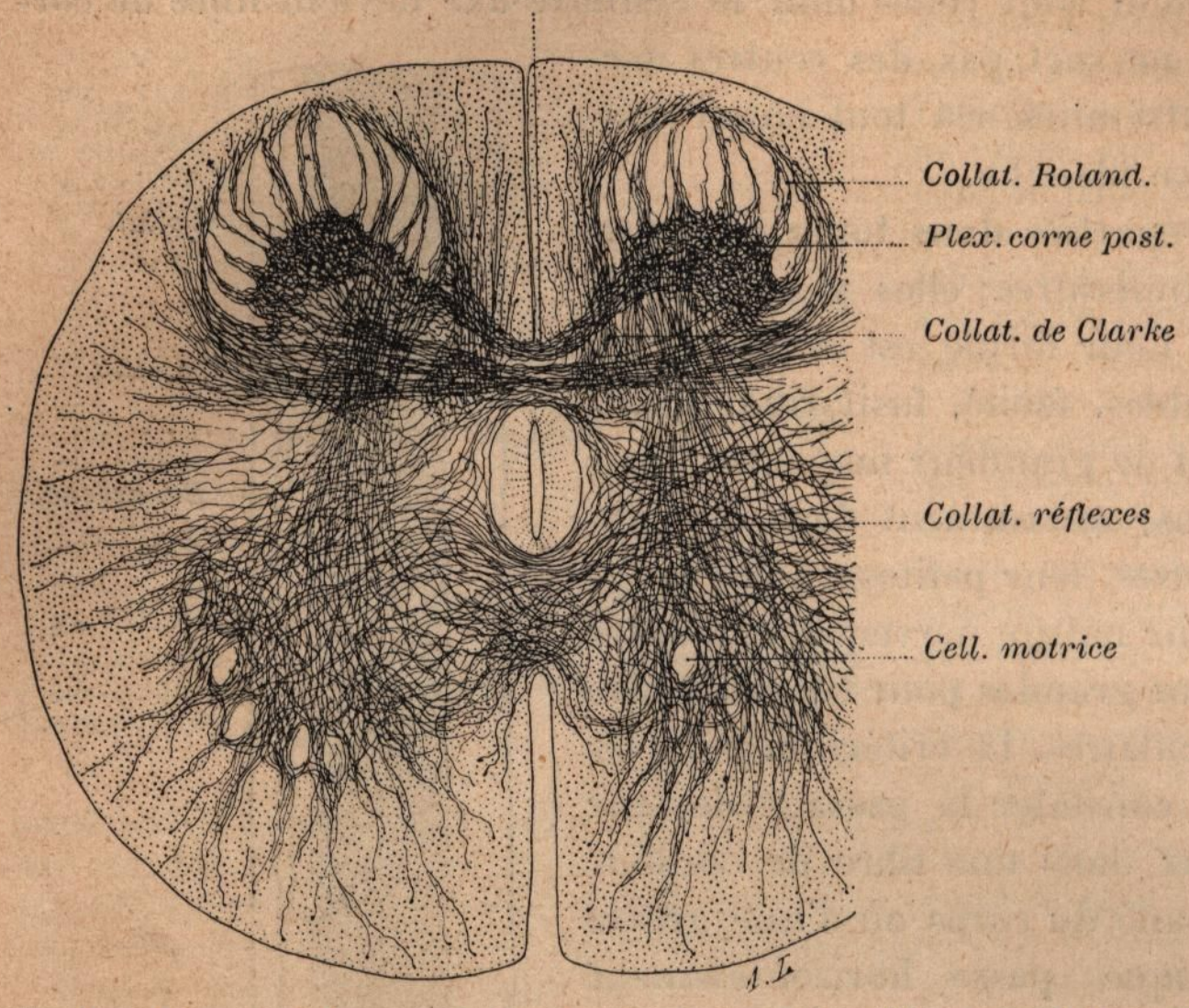

Fig. 130. — Fibres collatérales de la moelle, (d'après Cajal).

Collatérales des cordons et des racines vues sur une coupe transversale de la moelle thoracique. Chien nouveau-né. Imprégnation par la méthode de Golgi.

Les cellules de cordon ne sont ni motrices ni sensitives par elles-mêmes; ce sont des éléments intercalaires qui transmettent à d'autres cellules les excitations qu'elles ont reçues de cellules plus importantes, placées au bout de la chaîne.

Classification des cellules de cordon. — Les fibres issues de ces cellules peuvent prendre dans la substance blanche trois situations différentes. Les cellules de cordon se répartiront donc en trois catégories:

1° *Cellules de cordon proprement dites* ou de cordon *homolatéral*; cellules des cordons *tautomères* (du même côté) de Van Gehuchten. — Ce sont les plus nombreuses, celles dont le cylindre-axe reste et se termine dans la moitié de la moelle qui lui a donné naissance (fig. 129).

2° *Cellules commissurales*, ou cellules des cordons *hétéromères* de Van Gehuchten. — Leur cylindre-axe se termine dans la moitié opposée de la moelle. Ces cellules, également nombreuses, se rencontrent dans toutes les parties de la substance grise, notamment dans le groupe interne et dans la colonne de Clarke. Leur prolongement traverse la commissure blanche antérieure qu'elle contribue en grande partie à former, et arrivée dans le cordon antéro-latéral opposé s'y comporte comme une fibre ordinaire, c'est-à-dire avec ses caractères de bifurcation, de collatérales et de terminaison (fig. 131).

3° *Cellules pluricordonales* (Cajal); cellules des cordons *hécatéromères* (c'est-à-dire de l'un et de l'autre côté) de Van Gehuchten, cellules à fibres bilatérales. — La fibre née de ces cellules se divise dans la substance grise en deux branches, dont l'une reste dans le cordon antéro-latéral du même côté, tandis que l'autre passe dans celui de l'autre côté, comme une fibre commissurale.

Cellules de Golgi. — Appelés encore par Cajal *cellules à cylindre-axe court*, ces éléments de petite taille présentent cette double particularité dans leur cylindre-axe, qu'il est très court et qu'il se ramifie abondamment. Il s'épuise sur place sans sortir de la substance grise et sans avoir pris une gaine de myéline ; ses divisions irrégulières ne montrent pas le type ordinaire des arborisations buissonnantes. On n'a observé ces cellules que dans la corne postérieure. Golgi qui les a découvertes les croyait affectées à la sensibilité ; on les considère comme des éléments d'union entre des territoires rapprochés de la substance grise, et Cajal les appelle pour cela : *cellules d'association*.

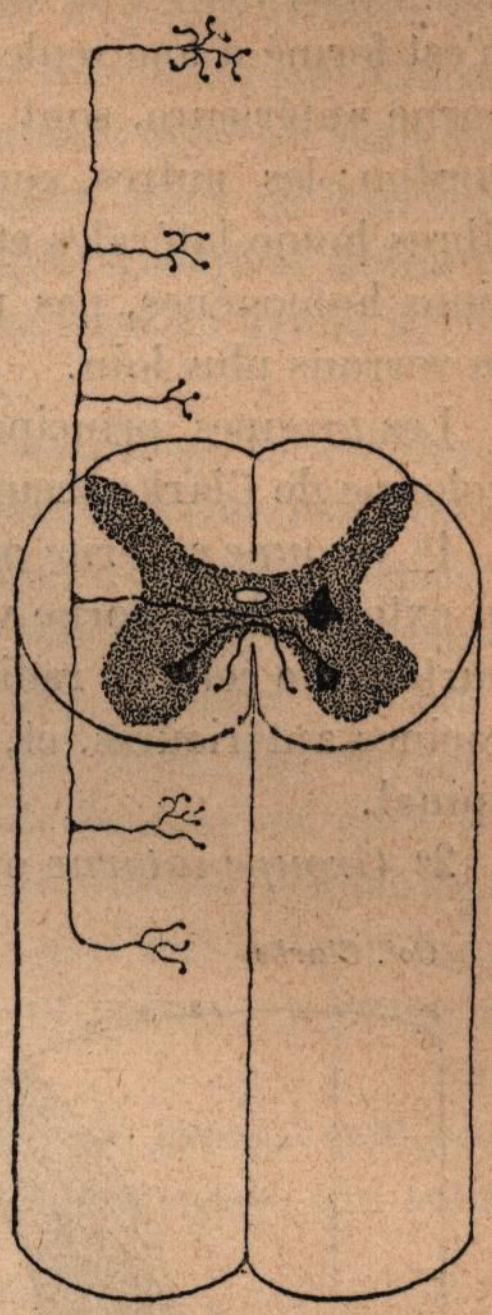

Fig. 131. — Cellules commissurales.

Dessin schématique montrant trois cellules commissurales avec leurs cylindre-axes croisés ; on voit, sur un de ces cylindre-axes, sa division en branches ascendante et descendante.

Il existe des formes intermédiaires entre les cellules de Golgi et les cellules de cordon ; on voit en effet quelquefois le cylindre-axe d'une cellule de la première espèce se diviser et émettre une branche qui devient fibre de cordon homo-latéral ou même fibre commissurale.

Répartition et groupement des cellules nerveuses. — Les cellules nerveuses sont les unes à l'état sporadique, cellules *solitaires*, les autres réunies en amas qu'on appelle de préférence *groupes* dans la moelle et *noyaux* dans le bulbe.

Les cellules *solitaires* sont disséminées dans les deux cornes de la substance grise. Quelques-unes, *cellules aberrantes*, se rencontrent même dans la substance blanche, de préférence au voisinage de la corne latérale.

Les groupes forment dans le sens longitudinal des traînées continues nommées *colonnes cellulaires*. Ces colonnes présentent chez les vertébrés inférieurs, chez la lamproie notamment, des segments alternativement riches et pauvres en cellules, qui leur donnent un aspect moniliforme, vestige d'une *constitution métamérique* analogue à celle des vertèbres et des muscles. Cette disposition segmentaire s'efface chez les mammifères ; on la reconnaît à l'état d'ébauche chez les sujets jeunes et dans les grands groupes de la corne antérieure de l'animal adulte. Argutinsky, sur un nouveau-né, ne l'a constatée que pour les cellules intermédiaires et celles de la corne latérale (*Arch. f. micr. Anat.*, 1897).

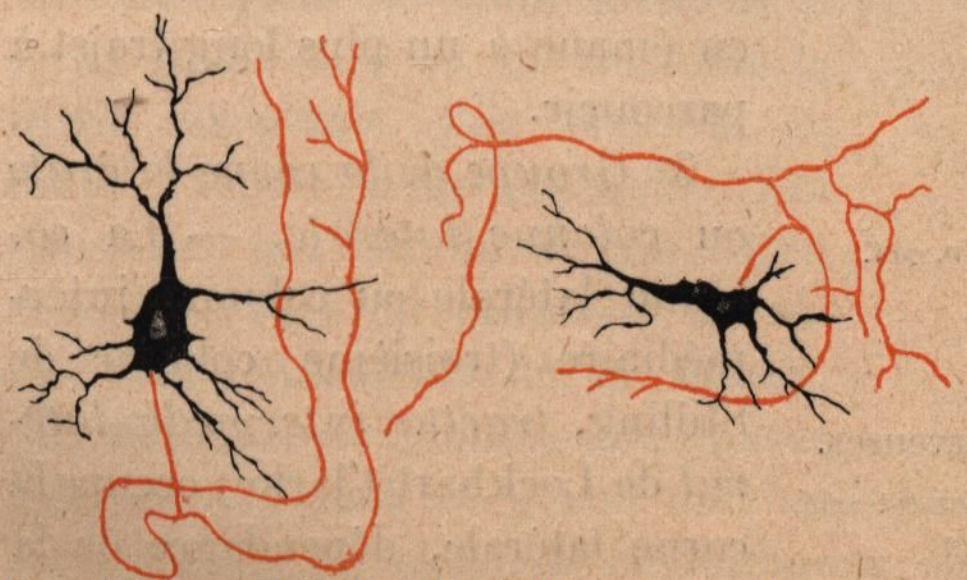

Fig. 132. — Cellules de Golgi ou à cylindre-axes courts.

Imprégnation par la méthode de Golgi ; le cylindre-axe est vu en totalité et marqué en rouge. (D'après Van Gehuchten.)

Les groupes cellulaires ont une certaine valeur anatomique ; on les retrouve identiques ou peu modifiés à des niveaux différents et quelquefois sur un trajet très long ; mais leur signification physiologique est restreinte, car aucun d'eux n'est formé d'une seule espèce de cellules. Les uns, comme les groupes de la corne antérieure, sont des mélanges de cellules radiculaires et de cellules de cordon ; les autres, comme la colonne de Clarke, contiennent des cellules à fibres homo-latérales et à fibres commissurales. Ce ne sont donc pas des formations homogènes, pas plus d'ailleurs que les cordons eux-mêmes, comme nous le verrons plus loin.

Les groupes principaux sont les groupes antérieurs, externe et interne, la colonne de Clarke, ceux de la corne latérale et de la substance de Rolando.

1° *Groupe externe* ou *latéral* de la corne antérieure. Situé à l'angle antérieur et externe de la corne ventrale, il est composé de quelques cellules de cordon et surtout de cellules radiculaires de grande taille. Il est l'origine principale des racines antérieures, et, à partir du sixième nerf cervical, il est la source du nerf spinal.

2° *Groupe interne* ou *médian* de la corne antérieure. Il occupe l'angle antérieur et interne et se prolonge sur la face interne en sens antéro-postérieur. Il renferme quelques cellules radiculaires et un grand nombre de cellules commissurales.

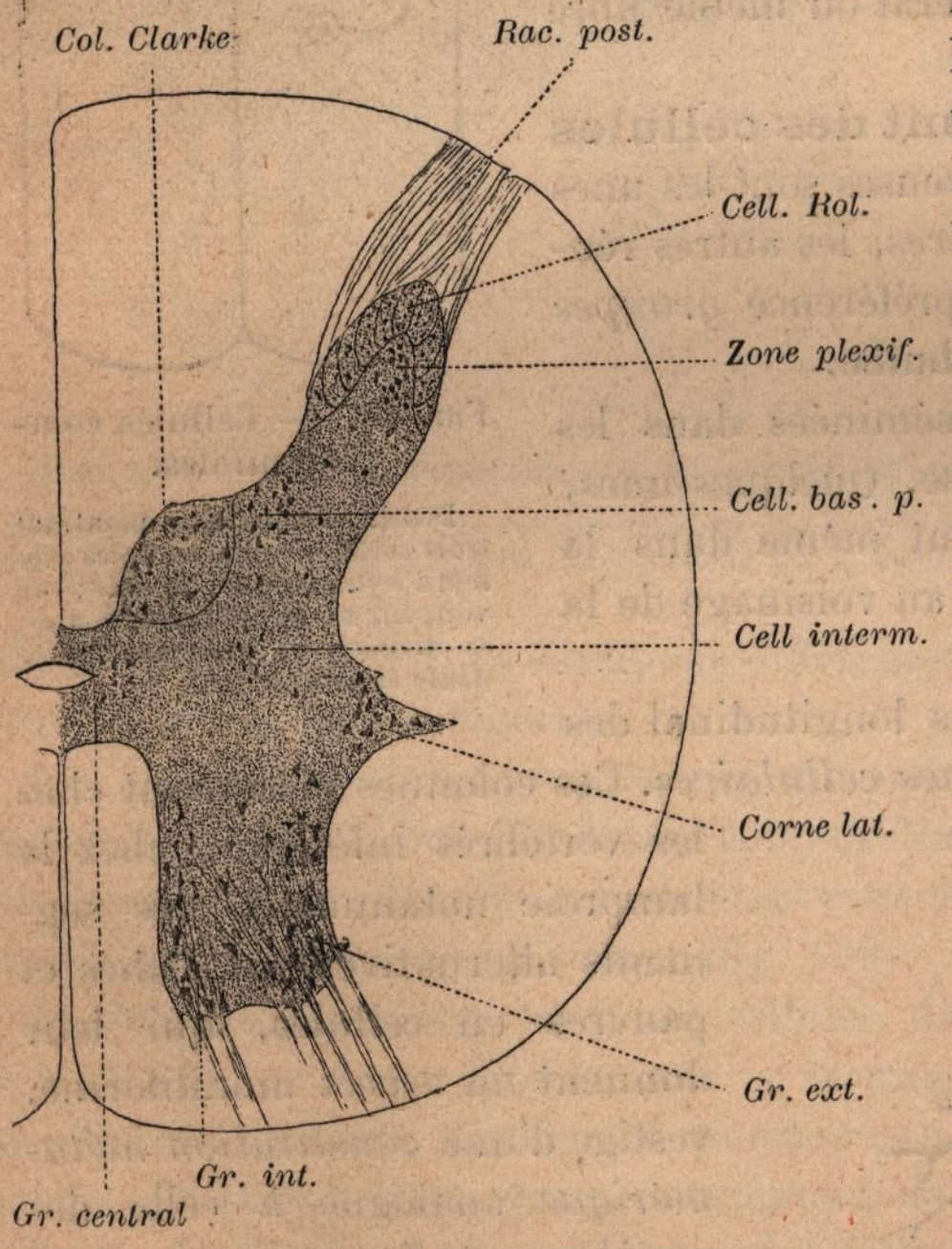

FIG. 133. — Groupement des cellules nerveuses.

La disposition des groupes et des cellules solitaires est schématisée sur une coupe de la moelle thoracique.

Dans les régions où la moelle est étroite, ces deux groupes sont ordinairement confondus en un seul. Dans les parties larges des renflements cervical et lombaire, ils se subdivisent en plusieurs groupes secondaires ; les cellules y sont plus nombreuses et plus grosses, d'autant plus grosses que la fibre nerveuse radiculaire qui en émane a un plus long trajet à parcourir.

3° *Groupe de la corne latérale* ou *colonne latérale*. — La colonne latérale ou colonne intermédiaire (troisième colonne de Stilling, *tractus intermédio-latéral* de Lockhart Clarke) occupe la corne latérale, dépendance de la corne antérieure. La plupart des auteurs admettent que la colonne nerveuse n'existe que là où il y a une corne latérale, c'est-à-dire dans la région dorsale seule, que son maximum de développement est à la partie dorsale supérieure, et que dans les régions cervicale et lombaire, ces cellules disparaissent, remplacées par les cellules les plus postérieures du groupe latéral qui prend à ce niveau un grand accroissement. Wal-

deyer soutient au contraire que la colonne n'est sans doute large et compacte qu'à la région thoracique, mais que sur tout le reste de la moelle, dans les parties cervicale, lombaire et sacrée, elle se continue par de petits groupes de cellules de forme caractéristique situées dans la base de la formation réticulaire et dans les travées du réseau, et qui ne se confondent jamais avec les cellules du groupe postéro-latéral. La colonne serait donc continue, mais en tout cas très amoindrie dans les renflements. Nous avons vu que quelques auteurs avaient considéré la colonne latérale comme l'origine motrice du grand sympathique, opinion tout à fait hypothétique.

4° *Colonne de Clarke.* — C'est le *noyau dorsal de Stilling*, la *colonne vésiculaire postérieure* de Lockhart Clarke. Cette colonne nerveuse est située dans la corne postérieure, sur la face interne de sa base, un peu en arrière de la commissure grise. Sa forme est ronde ou ovale; on la distingue facilement à l'œil nu sur les coupes colorées. Elle s'étend d'une manière discontinue depuis le 2e ou 3e nerf lombaire ou même le 4e (observ. de R. Krause) jusqu'au 1er nerf dorsal ou au 8e cervical, et sa plus grande largeur est dans la partie de transition lombo-dorsale; mais des traînées de cellules semblables la prolongent à ses deux extrémités, en haut jusqu'au 3e nerf cervical, en bas, jusqu'à la partie inférieure de la région sacrée, et peuvent même s'y grouper en noyaux.

La colonne de Clarke renferme deux espèces de cellules : de grosses cellules, riches en substance chromophile et en expansions protoplasmiques, qui sont l'origine du faisceau cérébelleux direct, et des cellules petites et pauvres en grains chromophiles, qui sont des cellules commissurales dont le cylindre-axe traverse la commissure antérieure.

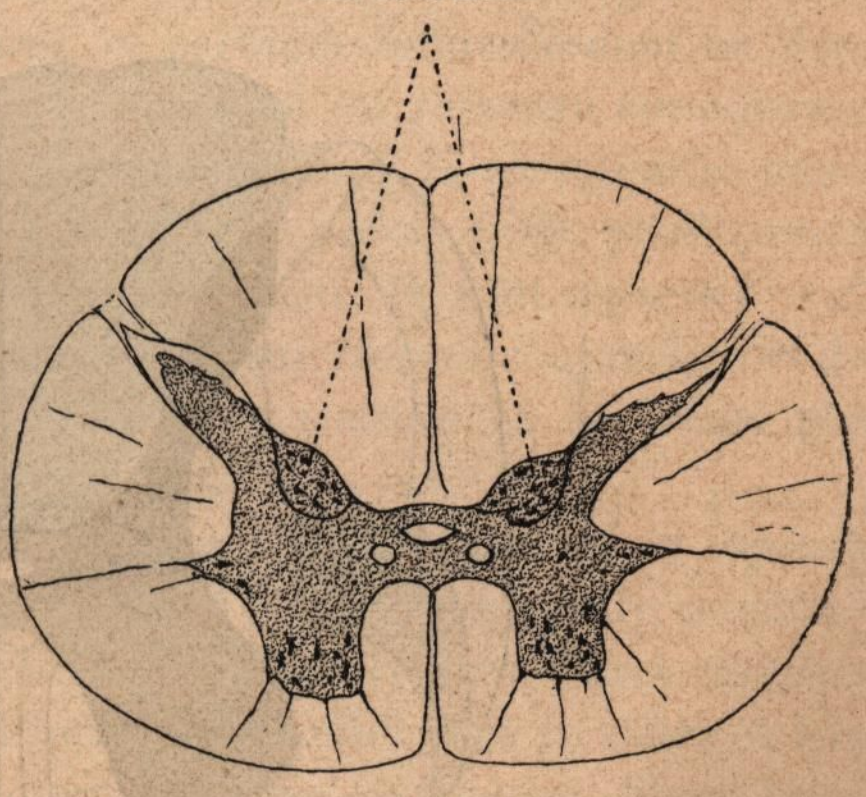

Fig. 134. — Colonne de Clarke.
Coupe transversale de la moelle thoracique.

5° *Groupe de la substance de Rolando.* — La *substance gélatineuse de Rolando* est une forme spéciale de substance grise qui coiffe la tête de la corne postérieure et en constitue la partie marginale. Elle présente en coupe l'aspect d'un croissant. Son épaisseur, qui est de 0 mm. 3 en moyenne, s'accroît beaucoup au niveau des renflements de la moelle, car elle est proportionnelle aux racines postérieures, dont un grand nombre viennent se terminer autour de ses cellules. Pauvre en éléments névrogliques, elle est au contraire la partie la plus riche en cellules nerveuses. Ces dernières s'y disposent sur trois rangs concentriques; les unes sont des cellules de cordon, dont les fibres sont destinées au cordon latéral ou au cordon postérieur, les autres sont des cellules de Golgi à cylindre-axe court.

A côté de ces groupes principaux de cellules, on en a signalé d'*accessoires*, moins typiques et moins constants. Ce sont entre autres : les *cellules basales* de

[*CHARPY.*]

la corne postérieure, qui forment au milieu ou sur le côté externe de la base de cette corne de petits amas assez clairsemés, — les cellules qui occupent la zone plexiforme dans la tête de la corne postérieure; — le groupe *central*, dit aussi *para* ou *péri-épendymaire*; — le groupe *intermédiaire* de Waldeyer, situé entre la corne antérieure et la corne postérieure, au voisinage des cellules de la corne latérale.

Les cellules péri-épendymaires occupent la *substance gélatineuse centrale*. On donne ce nom à une couche transparente, finement fibrillaire, qui entoure le canal central de la moelle et supporte les cellules épithéliales. Nettement limitée en avant et en arrière par les commissures grises, elle se fond sur les côtés dans la substance spongieuse; son plus grand développement est à la région lombaire. La substance gélatineuse centrale est traversée par les prolongements périphériques des cellules épendymaires. Contrairement à la substance de Rolando, elle est riche en cellules de névroglie, et pauvre en cellules nerveuses; celles-ci sont des cellules de cordon, principalement du type commissural.

B. Fibres des cordons.

Les fibres de la substance blanche, émanées des cellules de la substance grise de la moelle ou de cellules situées au delà (cerveau, cervelet), se groupent en faisceaux distincts qu'on appelle les *cordons* de la moelle.

Dans chaque moitié, le sillon collatéral postérieur où s'engagent les racines

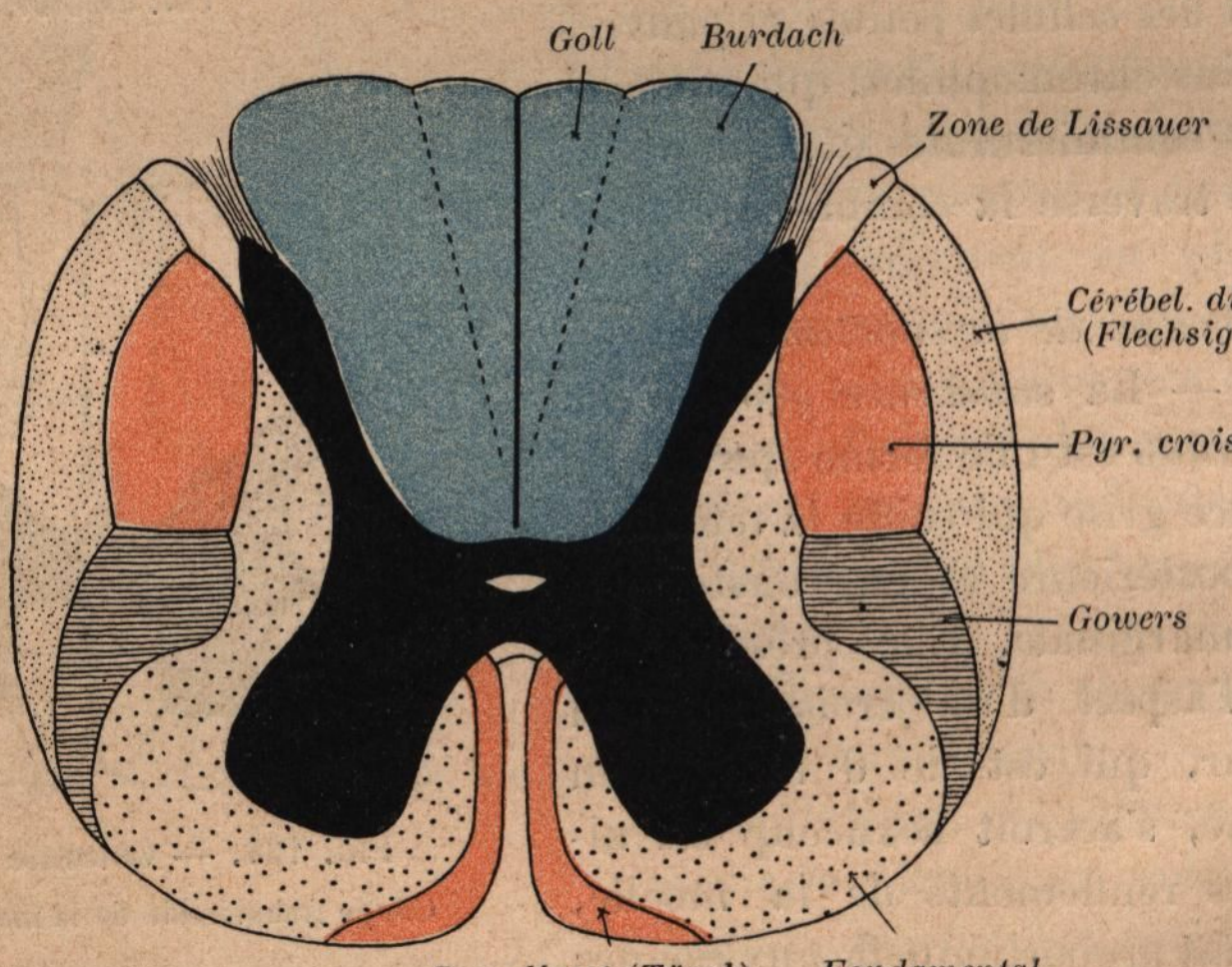

Fig. 135. — Faisceaux de la moelle.

Fig. schématique. — Topographie des faisceaux à la région cervicale. Le faisceau pyramidal en rouge.

postérieures introduit une division naturelle, macroscopique, en deux parties : le cordon antéro-latéral et le cordon postérieur. La séparation du premier en cordon antérieur et cordon latéral est déjà artificielle; on est obligé de prendre pour limite une ligne conventionnelle qui passe par le filet le plus externe des racines antérieures, et cette ligne coupe en certains points des faisceaux d'un

même système de fibres. Ce n'est donc qu'une division commode au point de vue topographique.

Le cordon postérieur comprend les deux faisceaux ou cordons de Goll et de Burdach, que sépare quelquefois le sillon intermédiaire postérieur. Le cordon antéro-latéral présente sur la coupe une masse uniforme de fibres cloisonnées par la pie-mère et la névroglie ; ces cloisons sont entièrement indépendantes des faisceaux, et ceux-ci ne peuvent être reconnus que sur des moelles malades, dans lesquelles la lésion est systématisée à un groupe de fibres, ou sur les moelles fœtales dont les différentes parties ne suivent point un développement synchrone. C'est par ces deux méthodes qu'on a pu distinguer dans le cordon latéral les faisceaux constitutifs dont nous donnons ici le tableau :

Cordon postérieur.	Cordon de Burdach.	Racines postérieures et
	Cordon de Goll.	Fibres endogènes.
Cordon antéro-latéral.	Faisceau fondamental antéro-latéral.	
	Faisceau pyramidal (voie cérébrale motrice).	
	Faisceau cérébelleux direct.	Voies cérébelleuses.
	Faisceau de Gowers.	

Dans ces différents cordons ou faisceaux, on appelle *fibres endogènes* celles qui naissent dans la moelle, c'est-à-dire des cellules de cordon, et *fibres exogènes* celles qui proviennent de cellules nerveuses situées hors de la moelle.

I. **Cordons postérieurs et racines postérieures.** — Le cordon postérieur, uniforme dans la région lombaire, semble, dans la région dorsale supérieure et dans le renflement cervical, se partager naturellement en deux faisceaux : un faisceau externe, *faisceau de Burdach* ou *faisceau cunéiforme*, qui a la forme d'un coin dont le sommet mousse confine à la commissure grise ; un faisceau interne ou médian, *cordon de Goll* ou *cordon grêle*, placé comme un triangle de chaque côté du sillon médian postérieur. Ils sont séparés l'un de l'autre par le sillon intermédiaire que parcourent une cloison conjonctive et des vaisseaux ; le cordon de Goll a une teinte plus sombre et se colore plus vivement.

Cette distinction est surtout apparente ; elle n'a guère qu'une valeur topographique et non structurale. Les deux cordons sont l'un comme l'autre constitués essentiellement par les ramifications des racines postérieures, fibres *exogènes* qui viennent s'y étager et s'y classer, et tous deux contiennent en outre, à titre d'éléments accessoires, un certain nombre de fibres *endogènes*, fibres intra-médullaires d'association, dont les affections pathologiques ont révélé l'existence.

Nous décrirons successivement : la pénétration des racines dans le cordon postérieur, — leur répartition dans les faisceaux de Burdach et de Goll, — les fibres endogènes d'association.

A. **Pénétration des racines postérieures.** — Les racines postérieures diffèrent des racines antérieures au triple point de vue de leur embryogénie, de leur morphologie et de leur fonction. Les racines antérieures sont des expansions de cellules nerveuses intra-médullaires ; elles croissent et se dirigent en sens centrifuge pour aller se terminer dans les organes périphériques ; leur

conduction est exclusivement motrice. Les racines postérieures sont ganglionnées, elles sont les prolongements des cellules nerveuses des ganglions rachidiens, cellules extra-médullaires ; elles croissent et se dirigent en sens centripète pour aborder la moelle où elles se terminent; leur conduction est sensitive.

1° *Origine des fibres radiculaires.* — Chaque fibre d'une racine postérieure naît d'une cellule nerveuse du ganglion spinal ou rachidien, situé dans le trou de conjugaison. Les cellules du ganglion sont bipolaires chez les poissons; chez les autres vertébrés, elles sont d'abord également bipolaires à pôles opposés au début de la vie embryonnaire, puis se transforment en type à pôles géminés, et enfin, par le rapprochement des deux fibres et leur enveloppement dans une seule gaine de myéline, en cellules d'apparence unipolaire, avec séparation ultérieure des deux filaments suivant le type en T découvert par Ranvier (voy. fig. 35). Mais au fond, sous cet aspect morphologique qui montre la fusion des deux pôles en un seul, il reste toujours deux prolongements distincts : l'un externe, plus gros, qui se dirige vers la périphérie (peau, muqueuse...) ou plutôt qui en vient et que certaines particularités semblent devoir faire considérer comme un prolongement protoplasmique modifié, myéliné à cause de sa longueur et possédant une conduction cellulipète (Cajal); l'autre interne, grêle, qui part de la cellule, se dirige vers la moelle et s'y termine après être devenu fibre de cordon postérieur. Ce sont ces derniers prolongements qui constituent les *racines postérieures*; ils représentent probablement les vrais cylindre-axes, leur conduction est centripète par rapport à la moelle, cellulifuge par rapport à leur cellule d'origine. Par conséquent la section de la racine postérieure entraînera la dégénération du bout central, partie isolée de sa cellule, et laissera intact le bout périphérique qui reste uni à son élément générateur, et d'une manière générale tout bout ganglionnaire conservera, au moins un certain temps, son activité et son intégrité.

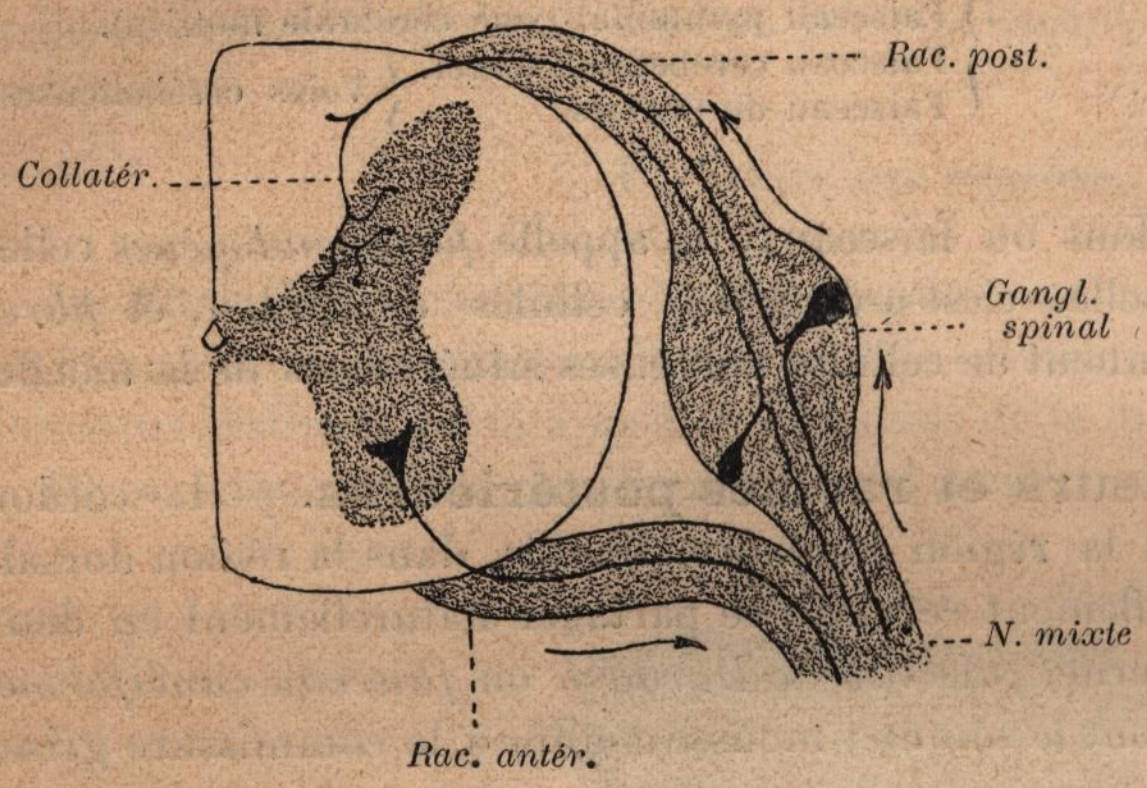

Fig. 136. — Origine des racines.

Schéma montrant l'origine des racines postérieures dans le ganglion spinal, en opposition aux rac. antér. qui naissent dans la moelle.

La racine postérieure, émanée du ganglion spinal, arrive à la moelle et s'y dispose en une série linéaire de 6 à 8 radicules plus nombreuses et plus volumineuses que les radicules antérieures. Chaque radicule, unique sur son plan transversal, ramasse ses filets en un faisceau compact qui s'engage dans le sillon collatéral postérieur et le suit jusqu'à la rencontre de la tête de la corne postérieure qu'il semble envelopper. Stilling a compté sur une moelle, pour la totalité des racines postérieures, 504,473 fibres (contre 300,000 pour les racines antérieures).

2° *Bifurcation des fibres.* — La racine postérieure monte obliquement dans le sillon, et presque immédiatement, dans la partie externe du faisceau de Burdach, chaque fibre se divise sous un angle de 150° environ en deux branches terminales longitudinales, l'une descendante, l'autre ascendante. Cette *bifurcation* en T est un fait d'une très grande généralité, puisqu'on l'a constatée non seulement chez tous les vertébrés, mais encore chez les vers et chez les crustacés.

La *branche descendante* se porte vers la partie de la moelle sous-jacente, en se déplaçant de plus en plus vers la ligne médiane; après un certain trajet, elle se recourbe pour pénétrer dans la corne postérieure et s'y terminer. Bien que le parcours de ces fibres ne soit pas exactement déterminé, il est probable qu'elles sont de longueur variée, les courtes étant les plus nombreuses.

La *branche ascendante* monte verticalement dans le cordon postérieur. L'étendue de leur trajet permet de classer ces branches en plusieurs catégories, les longues, les courtes et les moyennes. Les longues s'élèvent jusqu'au bulbe, et se terminent dans les noyaux de Goll et de Burdach; peut-être même en est-il qui vont directement jusqu'au cervelet; les courtes ne paraissent pas dépasser cinq ou six centimètres, après quoi elles s'enfoncent transversalement dans la corne postérieure où elles déploient leur arborisation terminale ; les moyennes sont intermédiaires aux deux autres comme longueur et d'étendue très variée. Cette conception résulte de l'observation des dégénérations *ascendantes* des racines postérieures, dégénérations qui s'étendent jusqu'au bulbe, mais vont toujours diminuant et s'épuisant de bas en haut.

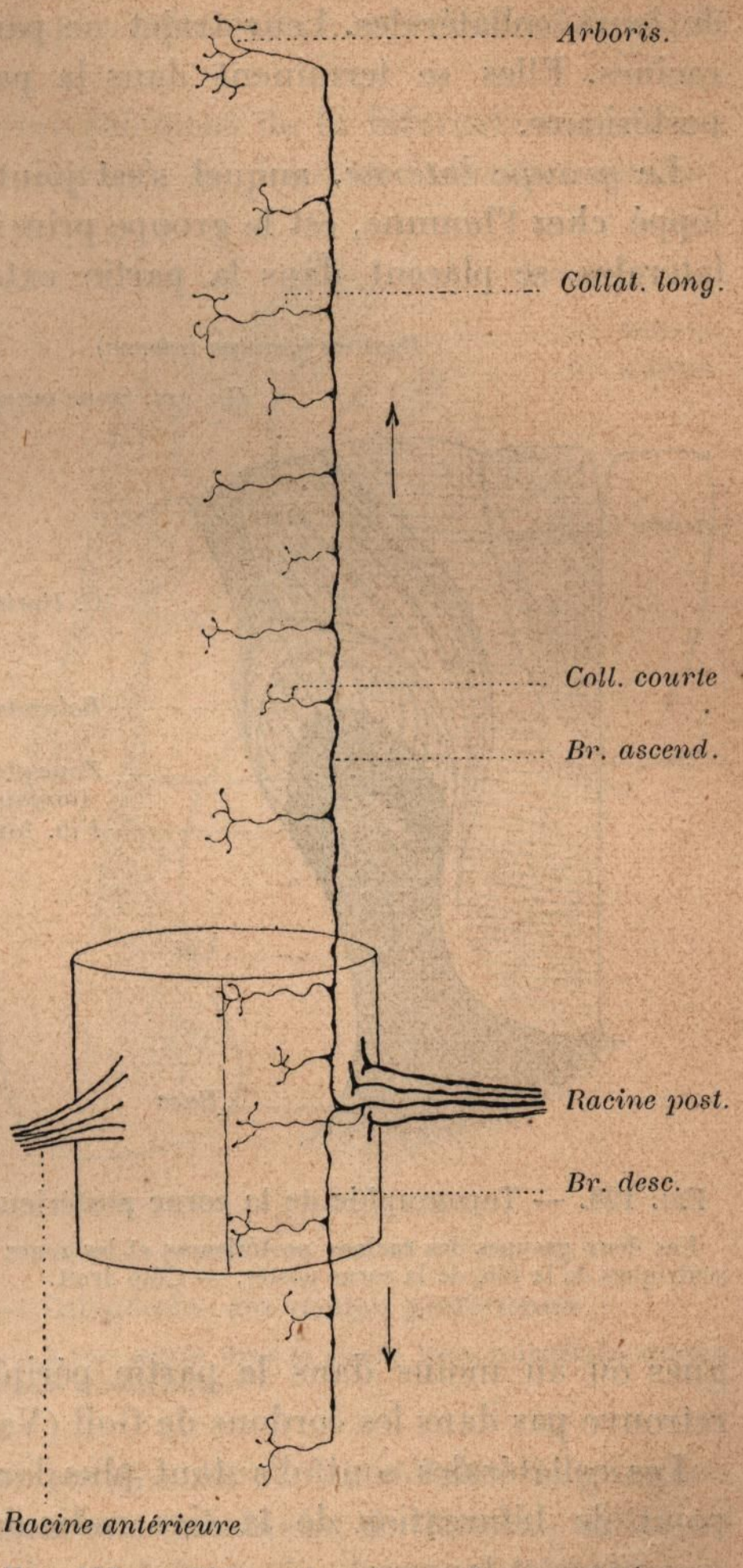

Fig. 137. — Bifurcation des racines postérieures.

Fig. schémat. Les deux branches d'une fibre de racine postérieure et ses collatérales. Voy. aussi la fig. 46.

Les deux branches ascendante et descendante se terminent dans la substance grise du côté correspondant de la moelle et ne s'entrecroisent pas.

3° *Groupement des fibres radiculaires.* — Au moment où elles abordent la tête de la corne postérieure, les fibres radiculaires se répartissent en deux

groupes, l'un externe et l'autre interne. Le *groupe externe* ou *latéral* occupe une région particulière, riche en ciment interstitiel et faiblement teintée sur les coupes colorées, région connue sous le nom de *zone marginale* ou *zone de Lissauer*; elle est en partie située dans le cordon latéral. Les fibres radiculaires externes sont peu nombreuses, fines et courtes ; il en est de même de leurs collatérales. Leur trajet ne paraît pas dépasser l'intervalle de deux racines. Elles se terminent dans la partie externe de la tête de la corne postérieure.

Le *groupe interne*, auquel s'est joint un groupe intermédiaire peu développé chez l'homme, est le groupe principal. Les grosses fibres, riches en collatérales, se placent dans la partie externe du faisceau de Burdach ; elles sont de longueurs diverses comme nous l'avons vu, et ce sont elles qui constituent la presque totalité des cordons postérieurs.

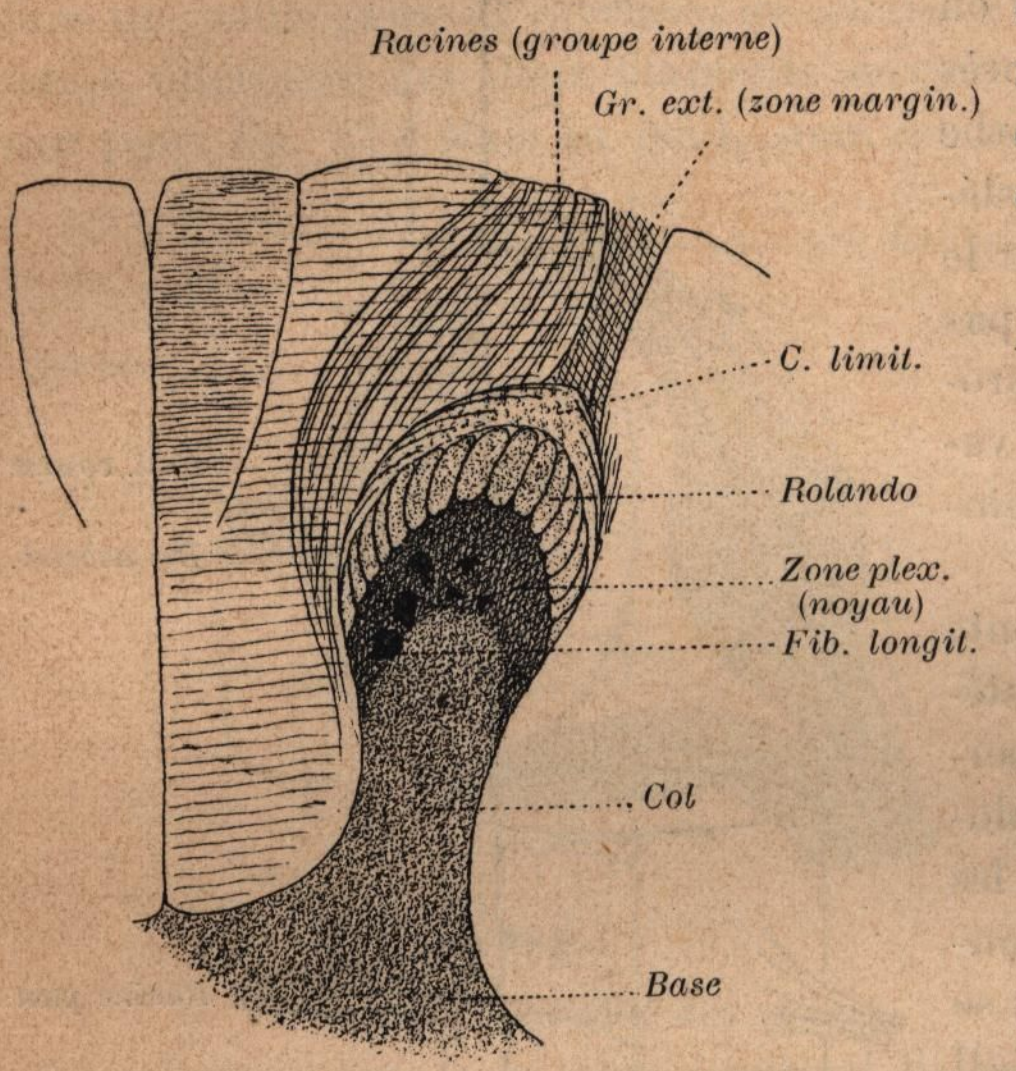

FIG. 138. — Topographie de la corne postérieure.

Les deux groupes des racines postérieures et les zones concentriques de la tête de la corne postér. — Côté droit.

4° *Collatérales des racines postérieures.* — Les fibres radiculaires émettent par leurs deux branches de nombreuses collatérales qui multiplient singulièrement leurs connexions avec la substance grise. Ces rameaux myélinés, plus fins que la tige d'origine, ont une direction transversale ; on les avait pris d'abord pour les racines elles-mêmes, et dans la partie externe du cordon de Burdach leur grosseur et leur nombre leur avaient fait donner le nom de *fibres irradiées*. Elles paraissent cependant faire défaut dans les fibres longues ou au moins dans la partie périphérique de ces fibres, car on ne les retrouve pas dans les cordons de Goll (Van Gehuchten).

Les collatérales sont d'autant plus longues qu'elles naissent plus près du point de bifurcation de la tige radiculaire. On peut les diviser en courtes, moyennes et longues.

Les collatérales *courtes* abordent immédiatement la tête de la corne postérieure qu'elles traversent en lignes méridiennes et s'y terminent en arborisation autour des nombreuses cellules nerveuses qu'elle contient. Celles-ci occupent la substance même de Rolando dans laquelle elles forment une triple couche, et la partie centrale de la tête dite noyau de la tête ou *zone plexiforme*. Les fibres collatérales prennent part soit au lacis fibrillaire qui sous le nom de *couche limitante* ou *zonale* entoure extérieurement Rolando, soit au plexus très serré contenu dans l'intérieur même du croissant rolandique.

Les collatérales *moyennes* comprennent : 1° les collatérales de Clarke, qui se rendent dans la colonne de ce nom et s'y déploient autour des cellules, riches

elles-mêmes en expansions protoplasmiques. Le plexus remarquable qui en résulte s'atrophie dans le tabes. On sait que la colonne de Clarke est l'origine du faisceau cérébelleux direct; — 2° les collatérales commissurales. Émanées surtout de la partie externe du cordon de Burdach, elles passent par la commissure grise postérieure et se rendent dans la corne postérieure du côté opposé. Ces fibres peu nombreuses, et simples collatérales, représentent l'unique *entrecroisement sensitif radiculaire.*

Les collatérales *longues* naissent principalement de la bifurcation ou d'un point voisin. Elles se groupent pour former le *faisceau sensitivo-moteur* (f. collat. réflexe de Kœlliker), qui, du cordon de Burdach, longe la face interne de la corne postérieure, traverse son col en direction antéro-postérieure et vient s'épanouir dans la corne antérieure. Ses arborisations terminales sont destinées surtout au groupe cellulaire latéral qui renferme les principales cellules radiculaires motrices. Ce faisceau est sans doute la voie directe de l'arc réflexe. Il apporte aux cellules motrices les impressions sensitives périphériques qu'il a reçues de la racine postérieure et des cellules du ganglion rachidien. L'entrelacement des arborisations terminales du faisceau collatéral avec les expansions protoplasmiques des cellules radiculaires représente l'articulation entre les deux moitiés de l'arc réflexe de la partie sensitive et de la partie motrice. Cette disposition de l'arc réflexe élémentaire est comparable à celle de deux personnes qui se tiendraient par une de leurs mains entrecroisée avec la main voisine (arborisation sensitive centrale et arborisation protoplasmique), et qui conserveraient chacune une main libre (arborisation sensitive périphérique et arborisation de la plaque motrice musculaire).

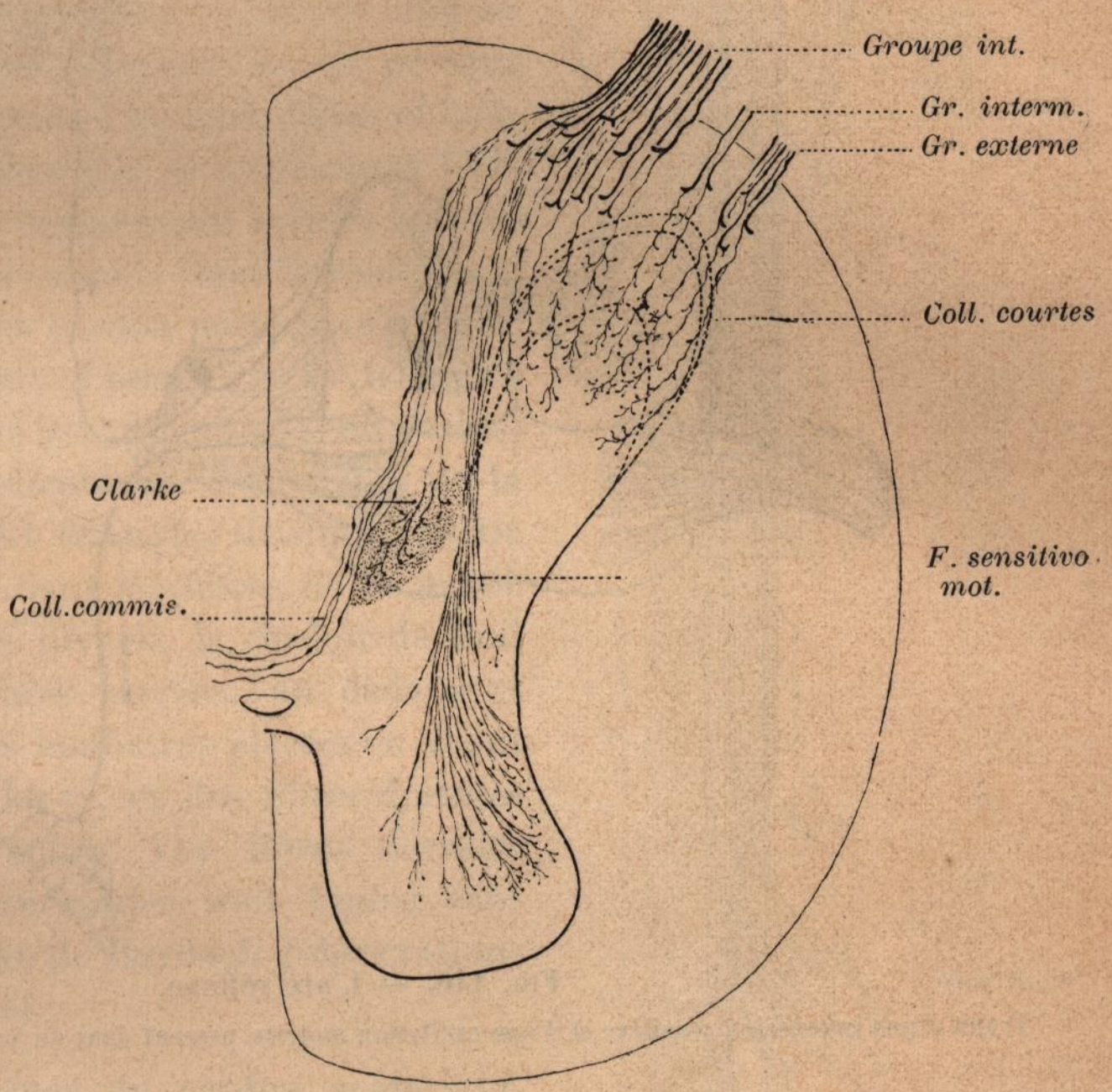

Fig. 139. — Collatérales des racines postérieures.

Racines postér. émettant à leur entrée dans la moelle leurs collatérales courtes, moyennes et longues. Dessin schématique.

5° *Fibres motrices des racines postérieures.* — La dégénération wallérienne et l'expérimentation physiologique ont révélé dans les racines postérieures, chez quelques animaux du moins, la présence de fibres motrices centrifuges. En effet la section d'une racine postérieure montre que certaines

fibres dégénèrent dans le bout périphérique, attenant au ganglion, et non dans le bout central ou médullaire ; et d'autre part, ainsi que l'a montré Stricker, confirmé plus tard par Gœrtner et par Morat, cette même racine contient des fibres vaso-dilatatrices. Ces fibres proviennent des cellules radiculaires que nous avons indiquées dans la base de la corne antérieure ; on pense qu'elles se terminent dans les ganglions sympathiques auxquels elles apportent une excitation motrice. Van Gehuchten croit qu'elles font défaut chez les mammifères ; la physiologie les révèle cependant chez le chien.

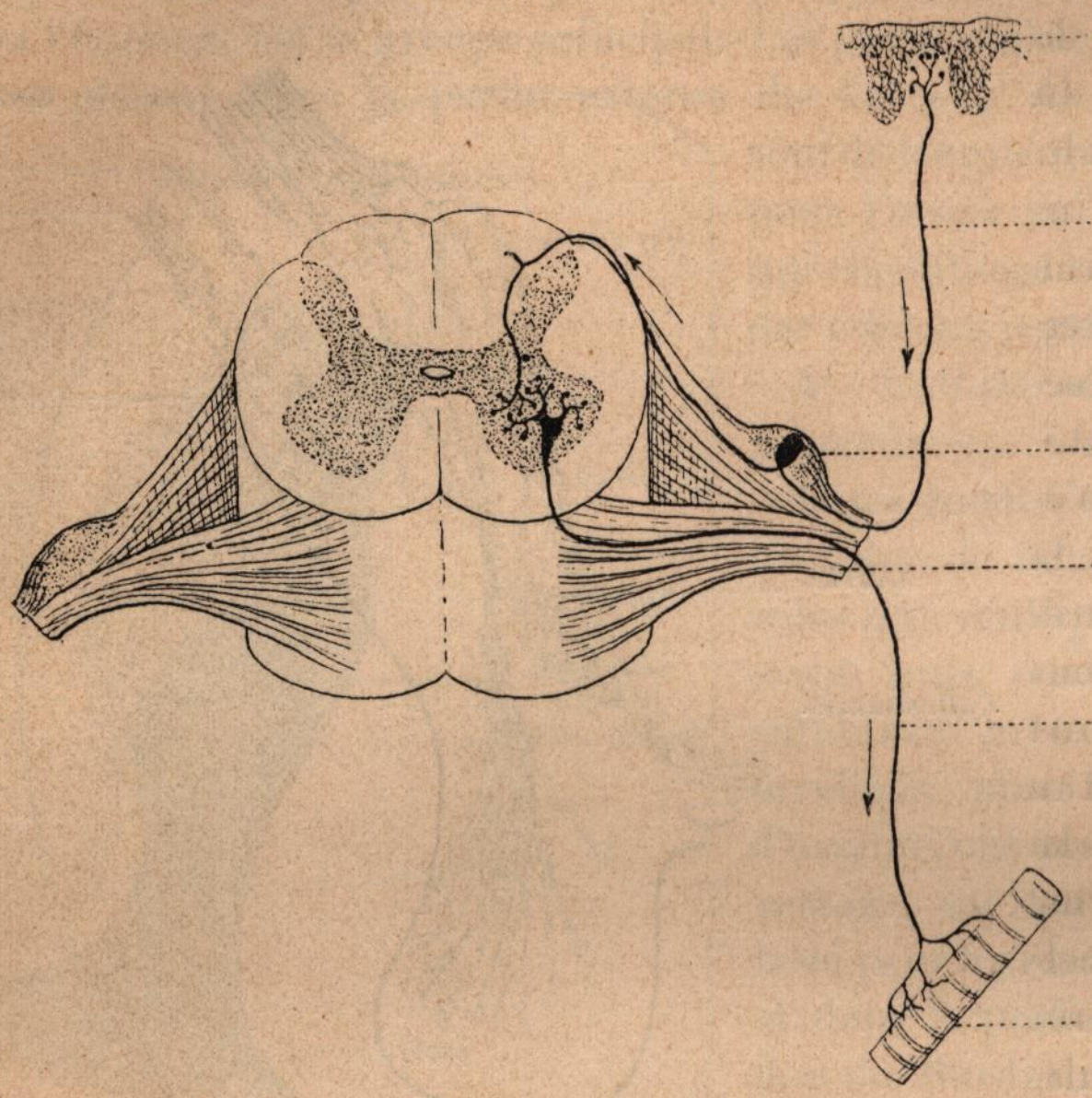

Fig. 140. — L'arc réflexe.

Trajet d'une impression sensitive et d'une excitation motrice passant dans un même étage de la moelle.

B. **Constitution radiculaire des cordons de Goll et de Burdach.** — Nous venons de voir que la racine postérieure, à son entrée dans la moelle, se place par la grande majorité de ses fibres, celles du groupe interne, dans la partie latérale du cordon postérieur, contre la corne postérieure. Cette disposition n'est possible que si la nouvelle arrivée refoule vers la ligne médiane la racine sous-jacente dont elle vient prendre la place. Ce déplacement successif des racines postérieures en dedans et en arrière, à mesure qu'on s'élève vers le haut de la moelle, est connu sous le nom de *loi de Kahler*. Comme ces groupes s'épuisent en montant, par la disparition de leurs fibres courtes et moyennes, leur territoire devient de plus en plus étroit et plus interne ; pour la même raison, les fibres radiculaires sont situées d'autant plus près de la ligne médiane et de la périphérie de la moelle qu'elles sont plus longues et viennent de plus bas.

Il n'y a pas de différence de structure entre les cordons de Burdach et de Goll ; ils ne sont point systématisés. Tous les deux sont formés de fibres radiculaires, et la même fibre qui appartenait en bas au faisceau cunéiforme

pénètre en un point plus élevé dans le cordon grêle, en sorte que la distribution des fibres varie à chaque niveau. Le cordon de Burdach est la région dans laquelle les fibres radiculaires pénètrent, se bifurquent et accomplissent une partie de leur trajet en émettant la plupart de leurs collatérales. Il contient des fibres courtes et moyennes qui y achèvent leur parcours, et le commencement du trajet des fibres longues. Le cordon de Goll est la région où viennent se placer les fibres longues qui ont été chassées du cordon de Burdach ; il contient uniquement des fibres longues et fines sans branche descendante, et presque sans collatérales d'après Van Gehuchten et Lenhossék. Il se constitue dès le renflement lombaire par les fibres longues des racines sacrées et s'accroît progressivement. Dans le renflement cervical, la coupe du cordon postérieur se compose, d'après Kahler, d'une série de triangles inscrits les uns dans les autres ; chacun correspond aux fibres radiculaires d'un étage de la moelle et le plus petit triangle, situé à la partie postéro-interne, contient les fibres de la partie la plus basse. A ce niveau, le cordon de Goll est composé des fibres sacrées, en dedans et en arrière, des fibres lombaires placées en avant et en dehors de celles-ci, et des fibres dorsales inférieures et moyennes. Les fibres dorsales supérieures et les cervicales sont toutes confinées dans le faisceau de Burdach (observations de Déjerine et Sottas).

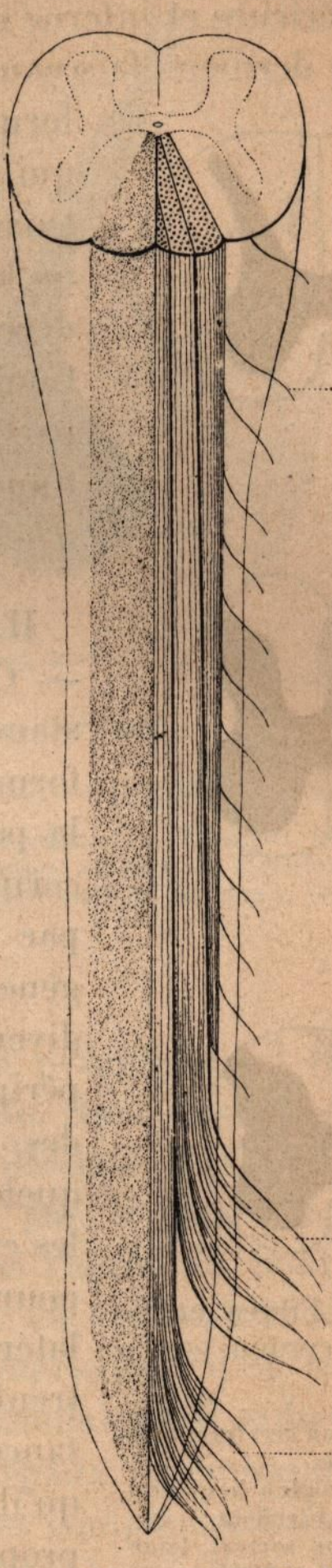

Fig. 141. — Constitution du cordon de Goll.

Moelle vue par la face postérieure. A gauche, le cordon de Goll ombré. A droite le dessin schématique montre le déplacement progressif des racines postérieures en dedans et en arrière.

C. **Fibres endogènes du cordon postérieur.** — Ces fibres peu nombreuses se répartissent en deux groupes.

1° *Faisceau fondamental postérieur* (Van Gehuchten) ; fibres cornu-commissurales de Marie. — Ces fibres occupent la partie la plus antérieure du cordon, en arrière de la commissure grise, et dans le sommet du faisceau de Burdach. Elles ont pour origine les cellules de la corne postérieure, notamment celles de Rolando, et peut-être aussi quelques cellules de la colonne de Clarke. Ce sont des fibres courtes, dont le trajet est principalement ascendant. Elles sont respectées dans le tabes.

2° Les fibres du second groupe sont toutes des fibres descendantes.

Elles comprennent : dans la région cervicale, la *virgule de Schultze* ou zone intermédiaire de Bechterew, petit faisceau arqué, situé au milieu du cor-

don postérieur ; — dans la région dorsale, le *faisceau superficiel de Hoche*, placé sur la périphérie ; — dans la région lombaire, le *centre ovale de Flechsig*, de chaque côté du sillon médian postérieur et sur le milieu de son trajet ; — dans la région sacrée, le *triangle de Gombault et Philippe*, sur la partie postérieure et interne de la moelle.

Les trois derniers faisceaux sont probablement un seul et même système, formé de fibres descendantes, de longueurs variées, qui occupent suivant la région une position différente. Quant au premier, faisceau en virgule de Schultze, on le considère généralement comme un système indépendant de fibres d'association ; Philippe, élève de Gombault, le regarde comme étant simplement la partie supérieure du faisceau de Hoche, lui-même continué par ceux de Flechsig et de Gombault (Philippe, *Thèse de Paris*, 1897).

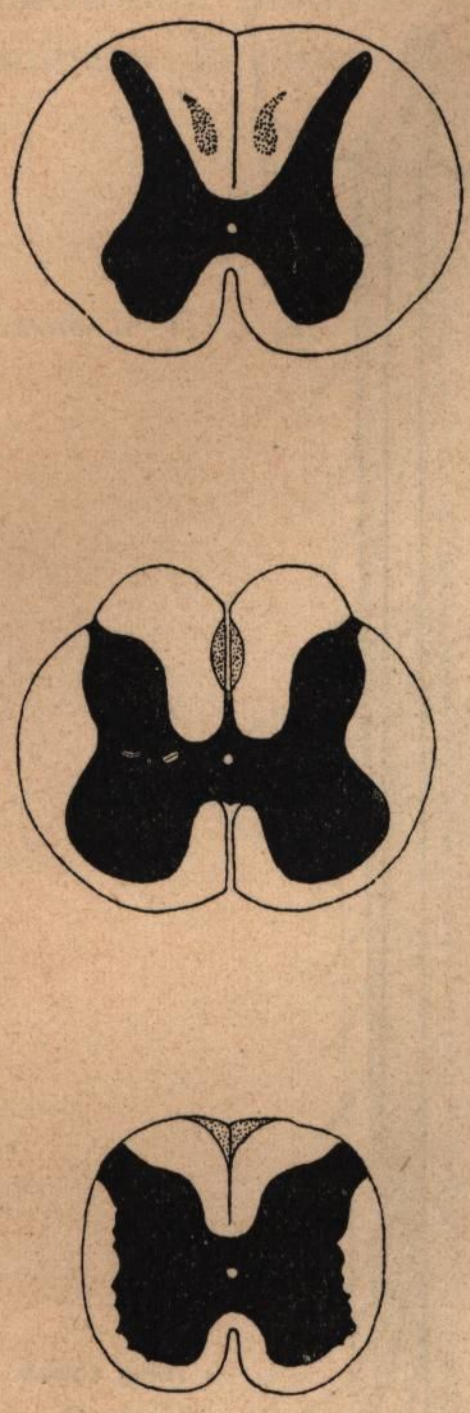

Fig. 142. — Fibres endogènes du cordon postérieur.

En haut (région cervicale), virgule de Schultze.
Au milieu (région lombaire), centre ovale de Flechsig.
En bas (région sacrée), triangle de Gombault et Philippe.

II. **Faisceau fondamental antéro-latéral.** — Ce faisceau occupe toute la périphérie de la substance grise dans le cordon antéro-latéral et lui forme comme une première écorce ; mais il n'atteint la périphérie de la moelle que sur le front de la corne antérieure, et encore est-il traversé à ce niveau par le faisceau marginal. Composé de fibres endogènes, il a pour origine les cellules de cordon des diverses régions de la substance grise, y compris la périphérie de la colonne de Clarke ; la plupart sont des cellules homolatérales, à fibres directes, mais quelques-unes sont des cellules commissurales dont les cylindre-axes traversent la commissure antérieure pour aller au côté opposé. Ses fibres, riches en collatérales, sont des voies courtes ; c'est ce que montrent la faible étendue de ses dégénérations, sa persistance dans la microcéphalie, et l'égalité de volume qu'il conserve dans la moelle ou plus exactement sa proportionnalité à la substance grise. Les plus longues, qui sont aussi les plus grosses, sont placées à la périphérie et peuvent s'étendre d'un renflement à l'autre. Les cylindre-axes sont les uns ascendants, ce sont les plus nombreux, les autres descendants ; le faisceau dégénère en effet dans les deux sens. Les fibres descendantes se groupent en partie en avant du faisceau pyramidal et constituent le *faisceau intermédiaire latéral* (Lœwenthal).

Le faisceau fondamental est tout à la fois un système d'association, c'est-à-dire d'union entre les segments d'une même moitié de la moelle, et un système commissural, c'est-à-dire croisé.

Le faisceau fondamental contient en outre des fibres cérébelleuses centrifuges reconnues par Marchi à la suite d'extirpations du cervelet ; elles se grou-

pent en faisceaux sur la périphérie de la moelle et constituent le faisceau marginal antérieur ou faisceau cérébelleux descendant.

Faisceau marginal antérieur (Lœwenthal) ou *Faisceau cérébelleux descendant* (Thomas). Ce faisceau n'a pas encore été observé chez l'homme; il n'est connu que chez les animaux. Conformé en L, par sa branche principale il occupe le bord antérieur du cordon antérieur, et par sa branche accessoire (*faisceau sulco-marginal* de Marie), il borde le sillon médian. Cette seconde portion répond à l'emplacement du faisceau de Türck; mais ce dernier n'existe pas chez les animaux.

Le faisceau marginal a pour origine fondamentale les cellules du noyau dentelé du cervelet (Thomas) et pour terminaison les cornes antérieures de la moelle du même côté. C'est une voie directe, homolatérale et descendante, que l'on peut suivre jusqu'à l'extrémité inférieure de la moelle.

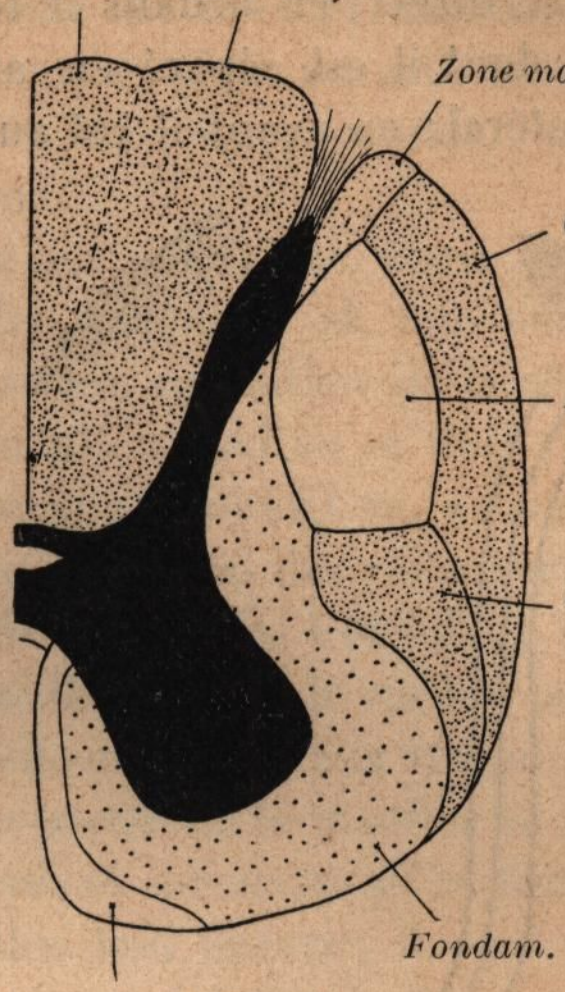

Fig. 143. — Dégénérations secondaires.

Figure schémat. — En blanc, les dégénérations descendantes; en gris, les dégénérat. ascendantes; en pointillé clair (f. fondam.), les dégénérations mixtes.

III. **Faisceau pyramidal.** — Le faisceau pyramidal est la voie motrice cérébrale. Issu des circonvolutions centrales, il descend vers la base du cerveau, passe par le pied du pédoncule, disparaît sous l'arche du pont de Varole et réapparaît au bulbe où il constitue les pyramides antérieures, d'où son nom de faisceau pyramidal. Là il se divise en deux faisceaux inégaux, réciproquement proportionnels et complémentaires : l'un le faisceau principal qui passe du côté opposé (*entrecroisement des pyramides*) et va se placer dans le cordon latéral; l'autre plus étroit et moins long, qui continue le trajet primitif, et reste dans le cordon antérieur du même côté. Le premier est le *f. pyramidal croisé* ou *latéral*, l'autre le *f. pyramidal direct* ou *antérieur*, appelé encore *faisceau de Türck*, du nom de celui qui, le premier (1851), découvrit la voie pyramidale par ses dégénérations secondaires.

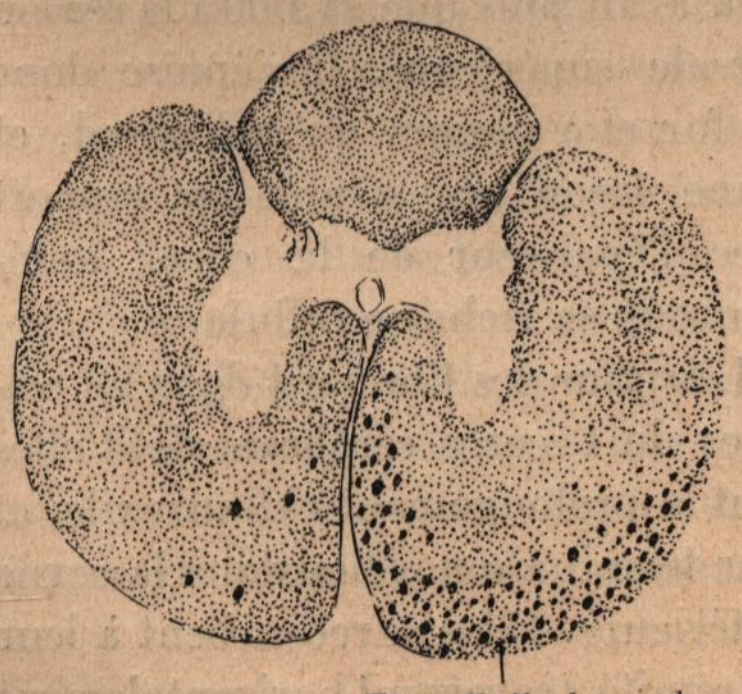

Fig. 144. — Faisceau cérébelleux descendant, à la région dorsale moyenne.

Fibres dégénérées (points noirs) dans la moelle d'un chien qui avait subi trois semaines auparavant l'hémi-extirpation du cervelet. (D'après Thomas.)

1° **Faisceau pyramidal croisé ou latéral.** — De forme ronde ou triangulaire,

il occupe sur la coupe transversale la partie la plus postérieure du cordon latéral ; en dehors il est séparé de la périphérie de la moelle par le faisceau cérébelleux direct; en dedans il touche sur une étroite surface la corne postérieure, dont il est séparé en avant par l'interposition du faisceau fondamental latéral; en avant il est au contact du faisceau de Gowers. Ces rapports sont un peu modifiés dans certaines régions. Au niveau du premier nerf cervical, le f. pyramidal traverse la formation réticulée près de la substance grise ; au deuxième et troisième nerf cervical, il est tout à fait superficiel, sous la pie-mère, par concentration du faisceau cérébelleux, et il en est de même à la région lombaire où ce même faisceau cérébelleux fait défaut.

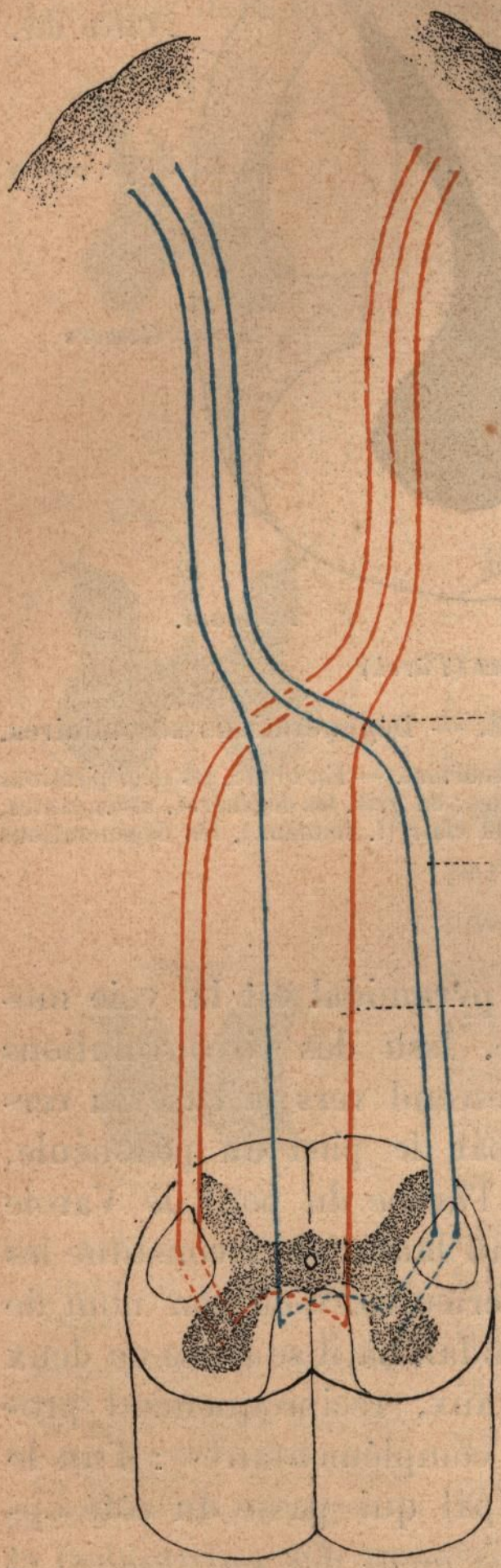

Fig. 145. — Trajet du faisceau pyramidal.

Schéma montrant le croisement complet des deux portions du faisceau pyramidal.

Le f. pyramidal croisé occupe toute la longueur de la moelle, jusqu'au quatrième nerf sacré inclus. Il décroît de haut en bas, surtout en traversant le renflement cervical. D'après les calculs de Blocq et Ozanoff portant sur la moyenne de trois cas de dégénération secondaire, le faisceau croisé, qui contenait 46,000 fibres au-dessus du renflement cervical, n'en avait plus que 21,000 à la région dorsale supérieure. Il s'épuise donc au fur et à mesure qu'il descend, et d'une façon qui semble en rapport avec l'épaisseur de la corne antérieure et sa richesse cellulaire.

L'origine des fibres est dans les cellules de l'écorce cérébrale dont elles sont le prolongement cylindraxile, et leur terminaison a lieu dans la corne antérieure. Elles se recourbent à leur extrémité, traversent horizontalement le cordon latéral et la base de la corne antérieure et vont répandre leur arborisation terminale autour des grandes cellules radiculaires motrices.

Ce faisceau émet en outre sur tout son parcours des collatérales qui vont à la substance grise.

2° **Faisceau pyramidal direct ou antérieur** ou **faisceau de Türck.** — Ce faisceau occupe dans le cordon antérieur la face interne du sillon médian, sous forme d'un champ quadrangulaire ou elliptique qui est limité sur sa face externe

par le faisceau fondamental antérieur; en avant il est superficiel, sous la pie-mère; en arrière il est intimement uni à la commissure blanche (fig. 135). Sa surface équivaut en moyenne au tiers de celle des voies pyramidales totales; Blocq, au-dessus du renflement cervical, a compté, pour un seul côté, 24,000 fibres propres contre 46,000 appartenant au faisceau pyramidal latéral du côté opposé, par conséquent du même système.

Le faisceau de Türck est remarquable par ses variations. Dans son volume moyen, il occupe la partie interne du cordon antérieur et une bande assez étroite à la périphérie de la moelle; il se termine au milieu de la région dorsale. Étroit, il se confine à la face interne du sillon médian et finit au-dessous du renflement cervical ou même au milieu de ce renflement. Si, au contraire, il est de grand volume, qu'il représente la moitié ou plus des voies pyramidales, il s'étale et déborde sur la face externe de la moelle, s'étendant jusqu'aux racines antérieures; il se détache alors en saillie, comme le cordon postérieur; un sillon, dit *intermédiaire antérieur*, le limite en dehors à la région cervicale, et ses fibres se prolongent sur la plus grande partie de la moelle, au moins les a-t-on constatées jusqu'aux 3e et 4e nerfs sacrés et même jusqu'au filum terminale (Déjerine). Ces variations s'étendent plus loin encore; il peut manquer complètement, ou inversement absorber la presque totalité du faisceau pyramidal, le faisceau latéral n'étant plus que la dixième partie du faisceau total; fréquemment enfin il est asymétrique de droite à gauche.

Comme le faisceau latéral croisé dont il n'est qu'une partie séparée dans la moelle, fusionnée dans le cerveau, le faisceau antérieur provient des cellules nerveuses de l'écorce hémisphérique.

La terminaison n'est pas définitivement établie. La majorité des auteurs admettent avec Kœlliker que ses fibres traversent la commissure blanche antérieure et se répandent autour des cellules de la corne antérieure opposée, du même côté que celles du faisceau latéral qu'elles ont abandonné au bulbe. Le terme de *direct* s'appliquerait donc seulement à leur trajet bulbaire, et les fibres seraient finalement croisées, comme celles de l'autre faisceau; le croisement, au lieu de se faire en bloc, se ferait fibre par fibre au niveau de leur terminaison. Quelques anatomistes, Bechterew et Ziehen entre autres, pensent que la majorité des fibres est croisée, mais qu'une partie est directe.

Le faisceau pyramidal est une voie cérébrale centrifuge et motrice; elle transmet aux cellules radiculaires les excitations de l'écorce des centres moteurs. C'est la voie de l'impulsion volontaire.

Évolution. — Le faisceau pyramidal manque chez les vertébrés inférieurs, Reptiles, Batraciens. Il apparaît avec les Mammifères; rudimentaire chez les Édentés et les Cétacés, il occupe chez le rat, la souris, le cobaye, le cordon postérieur, près de la commissure grise, et se transporte chez le lièvre et le lapin dans le cordon latéral, localisé à sa partie la plus postérieure. Il augmente de volume chez les carnivores; il atteint chez les Primates, chez l'homme surtout, son point culminant et son dédoublement régulier.

Cette évolution est donc relativement récente, et le faisceau pyramidal est le dernier qui se forme et s'achève chez l'embryon humain. Son développement est proportionnel à l'activité fonctionnelle des membres qu'il dessert (Bech-

[*CHARPY.*]

terew). Le faisceau direct fait défaut chez les animaux, ou du moins il est très réduit chez ceux qui le possèdent.

Fibres homolatérales. — Le faisceau pyramidal croisé contient des *fibres homolatérales* ou directes, reconnues chez les animaux, chez lesquels elles paraissent remplacer le faisceau de Türck, qui fait ordinairement défaut, et constatées chez l'homme par Déjerine (*Soc. Biol.*, 1895). Elles forment tantôt quelques fascicules épars, tantôt un petit faisceau incorporé dans le faisceau croisé; on les a suivis jusqu'au 4e nerf sacré. Ces fibres directes peuvent expliquer la parésie du côté non hémiplégique, signalée par Brown-Sequard, et la sclérose bilatérale du faisceau pyramidal croisé avec une lésion cérébrale unilatérale.



Fig. 146. — La colonne de Clarke et le faisceau cérébelleux direct.

Rapports de situation et de volume de la colonne de Clarke (en noir et à droite) avec le f. cérébelleux (en bleu et à gauche).

Fibres hétérogènes. — Une lésion transverse de la moelle épinière produit au-dessous d'elle, dans le faisceau pyramidal croisé, une dégénération plus étendue que ne le fait une lésion cérébrale. On en conclut que des fibres d'origine non corticale viennent s'ajouter au faisceau pyramidal le long de son trajet dans le tronc cérébral. L'origine de ces fibres descendantes est encore inconnue; on l'a cherchée dans le noyau rouge, la substance grise de la protubérance (Held, Cajal). Thomas les a décrites sous le nom de *faisceau triangulaire prépyramidal* et présume que ce sont des voies motrices accessoires (*Journ. de Physiol.*, 1899). Elles sont plus généralement connues sous le nom de *faisceau de v. Monakow*.

IV. Faisceau cérébelleux direct ou de Flechsig. — Ce faisceau a été décrit pour la première fois par Foville, qui a reconnu son trajet et sa terminaison cérébelleuse sur des moelles de nouveau-né; il s'y distingue en effet par la couleur blanche qu'il doit à sa myélinisation précoce (Foville, *Anat. du système nerveux*, 1844). Il occupe la périphérie de la moelle; il a pour origine la colonne de Clarke et pour terminaison le vermis supérieur du cervelet.

Ce sont les grosses cellules de la colonne de Clarke dont les axones forment le faisceau cérébelleux. Ces cellules sont extrêmement riches en expansions

protoplasmiques rayonnantes, qui s'entrelacent avec les collatérales ou les fibres terminales d'un certain nombre de racines postérieures; de là, un plexus très serré qui s'atrophie dans le tabes. Les fibres des racines postérieures suivent un trajet ascendant avant de pénétrer dans la substance grise; car le plexus péricellulaire de la colonne de Clarke est atteint dans les lésions qui portent sur les racines lombaires inférieures ou même sacrées, alors que cette colonne ne se constitue qu'à partir du 1er nerf lombaire. C'est à ce même niveau que commence le faisceau cérébelleux; mais, comme nous venons de le voir, il entre dès cette origine en communication avec les parties inférieures de la moelle par les fibres radiculaires ascendantes.

Pour constituer le faisceau de Flechsig, les cylindre-axes des cellules de Clarke se portent horizontalement en dehors jusqu'à la circonférence de la moelle et s'y coudent pour prendre un trajet vertical et ascendant. Le faisceau occupe une situation périphérique dans le cordon latéral, en dehors du faisceau pyramidal direct et, suivant son volume, s'étend plus ou moins en arrière vers les racines postérieures, en avant vers le faisceau de Gowers. Arrivé au bulbe, il suit le corps restiforme et le pédoncule cérébelleux inférieur, qui le conduisent au cervelet.

C'est une voie longue, comme le montrent sa situation périphérique, la grosseur de ses fibres, son accroissement continu de bas en haut, l'étendue de ses dégénérations et sa terminaison dans le cervelet. Il représente, avec le faisceau de Gowers, les voies cérébelleuses ascendantes ou centripètes. Il apporte aux cellules corticales du cervelet les impressions que les cellules de Clarke ont reçues des racines postérieures.

V. **Faisceau de Gowers** ou **F. antéro-latéral**. — Ce faisceau, découvert par Gowers (1880) à la suite d'une lésion de la moelle lombaire qui avait produit sa dégénération, occupe la partie antérieure du cordon latéral. Situé en avant du faisceau pyramidal, en dehors du faisceau fondamental, en dedans et en avant du faisceau cérébelleux, avec lequel il est plus ou moins confondu, il commence à la région de transition lombo-dorsale, remonte tout le long de la moelle et, se séparant dans le bulbe du faisceau de Flechsig, s'engage, en grande partie du moins, dans le pédoncule cérébelleux supérieur pour se terminer dans le vermis supérieur du cervelet. Ses origines sont incertaines; il naît des cellules de cordon; mais on n'a pas établi s'il y a une région spéciale de la substance grise qui lui soit dévolue. On admet que la plus grande partie de ses fibres proviennent de cellules commissurales et sont par suite croisées; les autres, prolongements de cellules homœomères, sont directes.

Les dégénérations pathologiques ou expérimentales ont montré que le faisceau de Gowers est une voie ascendante, en partie directe, en partie croisée, voie longue, comme le prouve d'ailleurs son accroissement progressif dans son parcours. C'est certainement une voie cérébelleuse centripète; mais il contient probablement aussi un système de *fibres commissurales longues*, indépendant, qui reste intra-médullaire, car dans les altérations du renflement lombaire sa dégénération s'arrête à la région cervicale inférieure.

Commissures de la moelle. — Les deux moitiés de la moelle sont réunies par une bande transversale que l'interposition du canal central divise

en commissures antérieure et postérieure ; la première se subdivise en commissures blanche et grise. Par ces ponts jetés d'un côté à l'autre passent des fibres issues des cellules de cordon hétéromères ou bilatérales, des collatérales de fibres et les expansions protoplasmiques des cellules qui avoisinent le bord interne de la substance grise.

1° *Commissure blanche antérieure.* — Cette commissure, épaisse, est formée de grosses fibres myélinées ; on voit au fond du sillon médian sa face antérieure qui présente un raphé saillant et, de chaque côté, un aspect natté. Elle donne passage : 1° aux fibres des cellules commissurales de toute la substance grise,

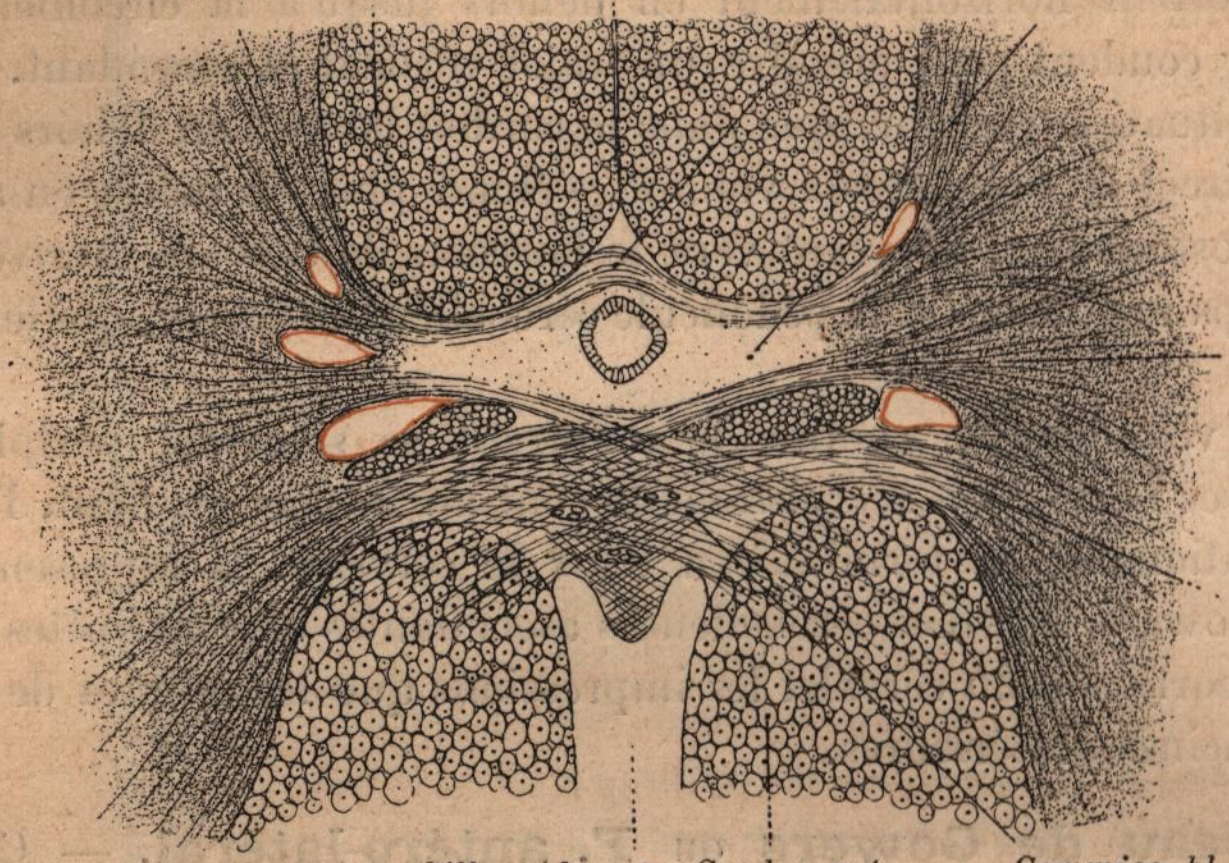

FIG. 147. — Commissures de la moelle.

Les commissures antérieure et postérieure vues à un faible grossissement sur une moelle de bœuf colorée par la méthode de Weigert. — Coupe transv. d'artères (rouge).

y compris celles de la colonne de Clarke et de la corne postérieure ; 2° aux fibres terminales du faisceau pyramidal direct ; 3° aux collatérales du cordon antérieur. Bechterew ajoute : « à quelques fibres des racines antérieures ». Outre ces éléments fondamentaux, la commissure blanche renferme encore : les expansions protoplasmiques internes des cellules marginales, les fibres périphériques des cellules épendymaires qui la traversent en sens sagittal, et des faisceaux longitudinaux de signification inconnue.

2° *Commissure grise antérieure.* — Située derrière la précédente, elle est très mince et, en dehors de nombreuses fibres de névroglie, elle paraît renfermer surtout les collatérales du cordon latéral.

3° *Commissure grise postérieure.* — Cette commissure, placée en arrière du canal central, unit la base des deux cornes postérieures. Bien que très réduite chez l'homme, elle se compose de trois faisceaux que l'on distingue en antérieur, moyen et postérieur. Elle contient : 1° des fibres commissurales qui proviennent des cellules de la corne postérieure, notamment des cellules de Clarke et de Rolando ; 2° des collatérales émises par les racines postérieures, qui y trouvent le lieu d'un entre-croisement sensitif accessoire et partiel ; 3° des collatérales peu nombreuses fournies par le cordon latéral.

CHAPITRE TROISIÈME

CONSTITUTION DE LA MOELLE

La moelle est à la fois un centre d'action et un organe de transmission. Elle exerce cette double fonction à l'aide de ses cellules et de ses fibres nerveuses. Les cellules, groupées ou isolées, obéissent à la loi commune en vertu de laquelle ces éléments s'articulent entre eux, mais ne se fusionnent jamais en réseau et conservent leur indépendance. Les fibres sont de deux espèces : celles qui proviennent des cellules de la moelle, fibres *endogènes*, et celles qui ont pour origine des cellules situées en dehors de cet organe, dans les ganglions rachidiens, le cervelet, le cerveau, fibres *exogènes*. Elles sont réparties de la façon suivante :

Fibres endogènes.	Racines antérieures. Faisceau fondamental. Faisceau cérébelleux. Faisceau de Gowers.	Fibres exogènes.	Racines postérieures. Faisceau pyramidal. Fibres cérébelleuses descendantes.

C'est à l'aide de ces éléments que s'organisent les voies de conduction, dont les unes restent confinées dans la moelle et servent à unir entre eux les segments plus ou moins rapprochés, tandis que les autres relient la moelle avec des organes extérieurs. Comme pour le cerveau et le cervelet, nous distinguerons donc des fibres d'association et des fibres de projection.

I. Fibres d'association et Fibres commissurales.

On entend par *fibres d'association* les fibres d'union homolatérales qui naissent et se terminent dans un même côté de la moelle, et par *fibres commissurales*, les fibres d'union croisées qui relient les deux moitiés droite et gauche. Cette distinction, bien nette dans le cerveau, l'est beaucoup moins dans la moelle, car nous avons vu que bon nombre de fibres de cordons se bifurquent et fournissent une branche au cordon homolatéral, et l'autre au cordon opposé (fibres bilatérales ou hécatéromères). En dehors de ce cas, les premières naissent des cellules de cordon homolatéral et les autres des cellules commissurales.

Ces voies d'association intersegmentaire sont toutes constituées par les fibres du faisceau fondamental antérieur, latéral et postérieur, ainsi que par les fibres endogènes que nous avons indiquées au milieu du cordon postérieur et peut-être encore dans le faisceau de Gowers. Ces fibres sont fines et leur développement est précoce chez l'embryon humain, comme dans la série animale. Leur direction a lieu dans les deux sens, ascendant et descendant, tantôt par la bifurcation du cylindre-axe primitivement unique, tantôt par le trajet opposé que peuvent suivre deux cylindre-axes voisins. Dans le cordon postérieur, le faisceau fondamental est principalement ascendant; le faisceau de Schultze et de Hoche est surtout descendant. Enfin, d'une manière générale,

[CHARPY.]

ce sont des voies courtes, qui n'embrassent qu'un ou plusieurs segments de moelle, bien qu'un certain nombre méritent, par leur longueur, d'être rangées dans les voies moyennes.

Les fibres d'association directe ou commissurale sont situées profondément contre la substance grise, à laquelle elles forment une première écorce, tandis que les voies longues sont rejetées à la périphérie ; cette excentricité des voies longues porte le nom de *loi de Flatau*. C'est en quelque sorte une nécessité de construction ; si l'on veut relier les portions d'une tige, comme est la substance grise, par des fils parallèles de longueur différente, il faut placer les plus courts au centre, contre la tige, et les plus longs au dehors, où ils peuvent s'étendre sans interruption.

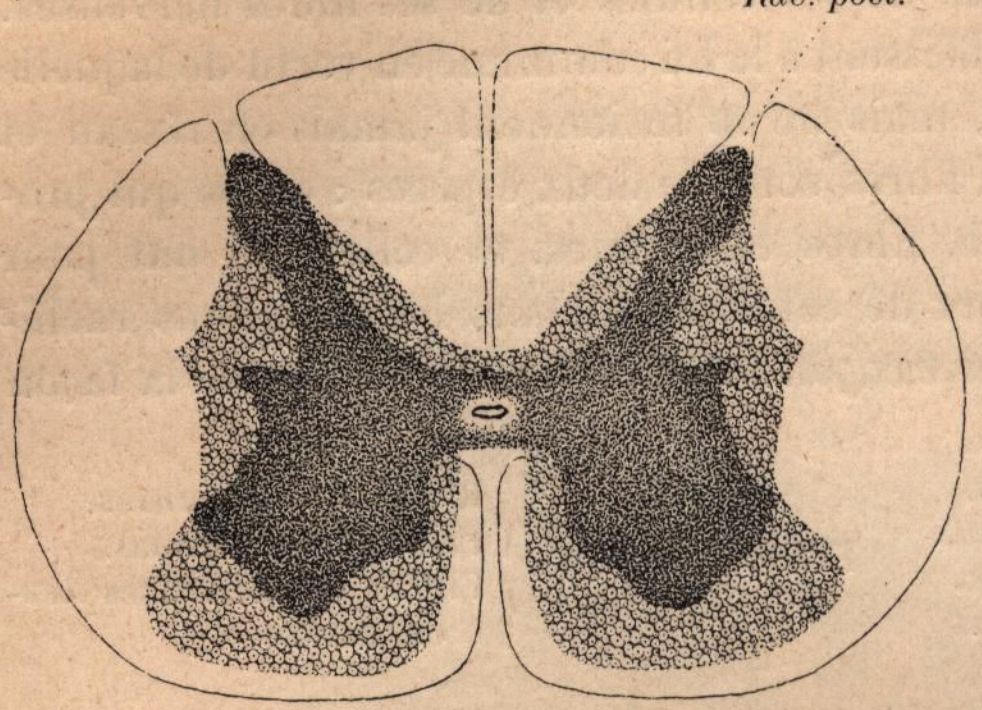

Fig. 148. — Territoire des fibres courtes d'association.

Fibres courtes occupant la partie la plus concentrique des faisceaux fondamentaux.

Ce ne sont pas seulement les extrémités des fibres de ces cordons qui établissent des communications d'étage en étage ; ce sont aussi les innombrables collatérales de ces fibres qui, en tous sens, de la corne antérieure à la corne postérieure et d'une moitié de la substance grise à l'autre, relient entre eux tous les éléments et font qu'aucun d'eux ne peut rester indifférent aux impressions qui atteignent les autres. Si donc il est vrai de dire que dans les centres nerveux chaque cellule est anatomiquement une et indépendante, de par son embryogénie et la terminaison libre de ses expansions, il faut ajouter, comme correctif, qu'elle n'est jamais isolée, mais toujours prise dans les liens d'une immense association, comme l'est l'homme lui-même dans une société civilisée. Plus l'animal est élevé comme organisation, plus ces liens sont multipliés ; mais en même temps les voies courtes se réduisent et s'effacent devant les voies longues prépondérantes, qui annoncent l'intervention des centres supérieurs.

II. — Fibres de projection.

Les fibres de projection unissent la moelle aux centres nerveux situés en dehors d'elle, ganglions, cervelet, cerveau. Ce sont des voies longues, qui dégénèrent sur un long parcours, et, d'après le type structural que nous avons indiqué plus haut, elles occupent la périphérie de la substance blanche. Leurs fibres, ordinairement volumineuses, se développent tardivement. Elles sont sujettes à de nombreuses variations.

Chez les invertébrés, il n'y a entre la moelle ventrale et le cerveau d'autre moyen d'union que les fibres en collier qui, de chaque côté du tube digestif, relient le ganglion cérébral ou sus-œsophagien avec le ganglion sous-œsophagien. Chez les vertébrés inférieurs, bien que leur moelle devenue dorsale soit le

prolongement direct du cerveau, il n'existe encore entre ces deux organes que des liens indirects ; la moelle communique par des faisceaux d'association ou commissuraux avec le mésocéphale et les lobes optiques, et ceux-ci par d'autres faisceaux avec le cerveau proprement dit. Les mammifères seuls possèdent des voies directes qui vont de la moelle à l'écorce cérébrale, et les voies intermédiaires elles-mêmes s'accroissant, le cerveau est devenu l'organe dominateur ; les centres médullaires sont réduits aux fonctions de l'automatisme.

Les fibres de projection comprennent tous les faisceaux autres que le faisceau fondamental. Laissant de côté les fibres qui unissent l'extrémité supérieure de la moelle avec le bulbe, la protubérance et en général le tronc cérébral, nous envisagerons les deux grandes voies entre lesquelles se partagent les fibres extra-médullaires : la voie sensitivo-motrice et la voie cérébelleuse.

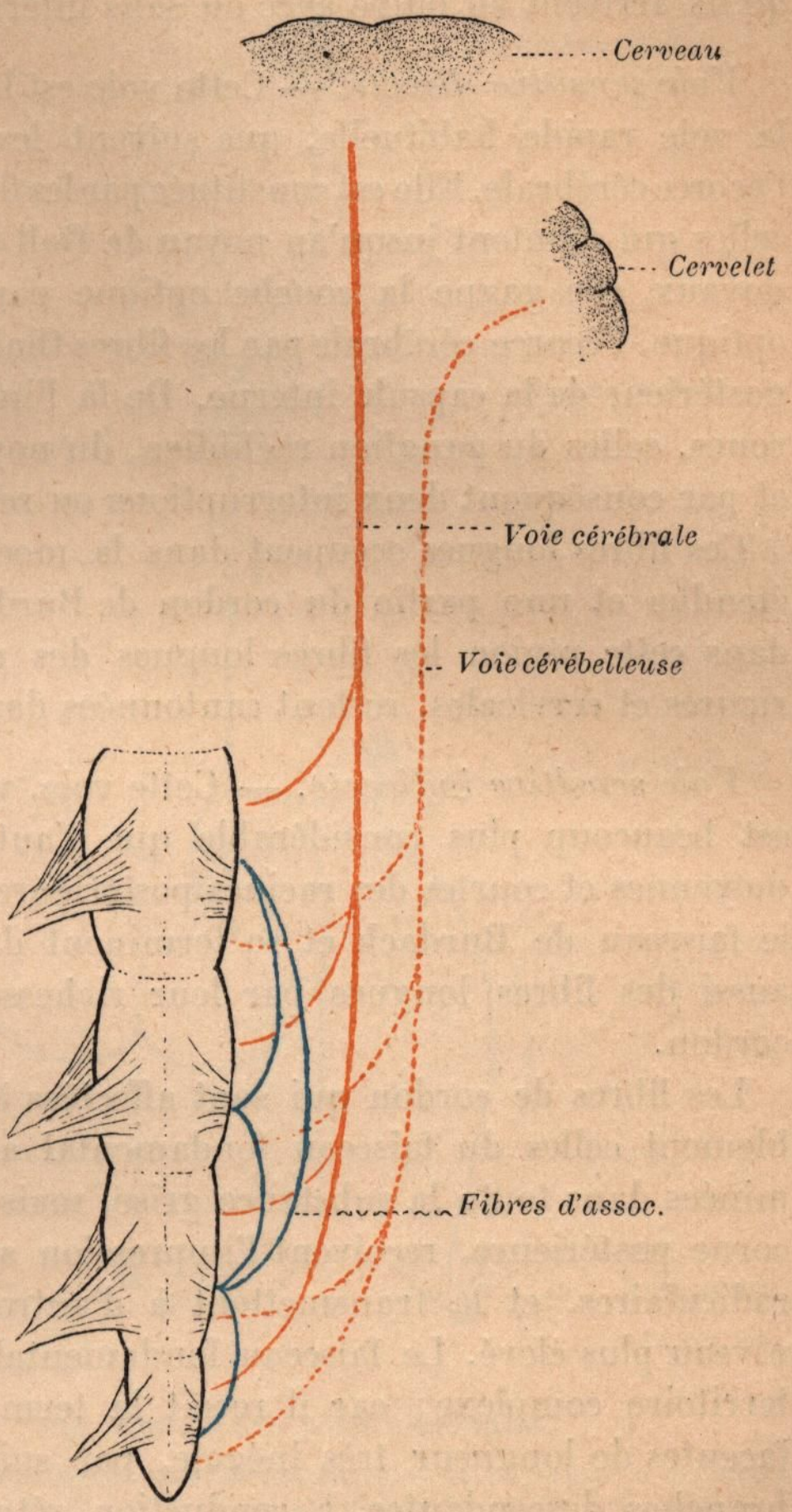

Fig. 149. — Disposition segmentaire théorique de la moelle.

Fibres d'association intersegmentaires (en bleu). Fibres de projection (en rouge et en noir).

A. **Voie sensitivo-motrice.** — Cette voie est double ; elle comprend des fibres ascendantes, sensitives, et des fibres descendantes, motrices.

Voie sensitive. — Malgré les nombreuses recherches auxquelles cette question a donné lieu depuis bien des années, et par des méthodes différentes, le trajet de la conduction sensitive reste discuté et incertain. Voici les conclusions qui résument le travail de Long et marquent l'état actuel de la question (Long. Les Voies centrales de la sensibilité. *Thèse de Paris*, 1899. — *Laboratoire de Déjerine*) :

1° Il existe dans la moelle, pour les impressions sensitives venues par les racines postérieures, des moyens de transmission complexes : la substance grise centrale en est l'élément fonctionnel principal ;

2° Il n'y a pas lieu d'admettre que les sensations dites tactiles, douloureuses, thermiques et musculaires, constituent autant de fonctions distinctes et que leur conduction médullaire se fait par des systèmes de neurones spécialement affectés à chacune de ces fonctions ;

3° Il n'y a pas lieu d'admettre que la conduction de la sensibilité est croisée dans la moelle.

La conduction sensitive ne se fait pas par un faisceau unique, mais par des chemins différents que l'on peut classer en directs et indirects, suivant qu'ils arrivent au bulbe avec ou sans interruption.

Voie sensitive directe. — Cette voie est la mieux connue ; elle est sans doute la voie rapide habituelle, que suivent les impressions destinées à atteindre l'écorce cérébrale. Elle est constituée par les fibres longues des racines postérieures, celles qui montent jusqu'au noyau de Goll et de Burdach dans le bulbe. De ces noyaux, elle gagne la couche optique par le ruban de Reil ; et de la couche optique, l'écorce cérébrale par les fibres thalamo-corticales qui traversent le bras postérieur de la capsule interne. De là l'interposition de trois cellules ou neurones, celles du ganglion rachidien, du noyau de Goll et de la couche optique, et par conséquent deux interruptions ou relais.

Ces fibres longues occupent dans la moelle le cordon de Goll sur toute son étendue et une partie du cordon de Burdach à la région cervicale, puisque, dans cette région les fibres longues des racines postérieures, dorsales supérieures et cervicales, restent cantonnées dans le faisceau de Burdach.

Voie sensitive indirecte. — Cette voie, voie de deuxième ordre de Kœlliker, est beaucoup plus considérable que l'autre. Elle se compose : 1° des fibres moyennes et courtes des racines postérieures, fibres qui occupent exclusivement le faisceau de Burdach et se terminent dans la moelle ; elles se distinguent aussi des fibres longues par leur richesse en collatérales ; 2° des fibres de cordon.

Les fibres de cordon qui sont affectées à la conduction sensitive sont probablement celles du faisceau fondamental antéro-latéral. Leurs cellules, disséminées dans toute la substance grise, mais beaucoup plus nombreuses dans la corne postérieure, reçoivent l'impression sensitive que lui apportent les fibres radiculaires, et la transmettent à d'autres cellules semblables situées à un niveau plus élevé. Le faisceau fondamental, avec ses cellules d'origine, est un territoire complexe ; car il reçoit la terminaison de fibres radiculaires sous-jacentes de longueur très inégale, par suite de provenance différente, et les branches descendantes, à conduction rétrograde, de fibres plus élevées ; de son côté, il communique avec des régions variées de la moelle par ses fibres courtes ou moyennes, directes ou croisées. On ne peut songer à y reconnaître des routes définies et continues. A son extrémité supérieure, il se dissocie ; une partie s'incorpore au ruban de Reil, tandis que la plus grosse part se prolonge dans la substance réticulée jusqu'à la couche optique, aboutissant de toutes les voies sensitives.

Tous les auteurs n'admettent pas cette neutralité de la conduction sensitive. Ceux qui reconnaissent des espèces distinctes de sensibilité leur assignent des voies spéciales. Ainsi, d'après Van Gehuchten, la sensibilité tactile passe par le faisceau cérébelleux direct, le sens musculaire par le cordon de Goll, les impressions douloureuses et thermiques par le faisceau de Gowers. Bechterew localise la transmission du sens musculaire dans les fibres longues des cordons postérieurs, comme le fait Gehuchten ; mais il place les fibres tactiles et celles de la

douleur dans le faisceau fondamental latéral. Même en admettant, comme nous l'avons fait, que les fibres radiculaires longues qui vont aux noyaux de Goll et de Burdach sont une voie sensitive directe, mais indifférente, il faut en distraire un certain nombre qui se rendent au cervelet et dont les fonctions doivent se rapporter au sens musculaire de l'équilibration.

Les voies sensitives sont *homolatérales* dans la moelle ; elles ne se croisent que dans la seconde partie de leur trajet, celle qui est comprise entre le bulbe et la couche optique. Le fait n'est pas douteux pour les fibres longues des cordons de Goll et de Burdach, voie directe. Il en est de même pour la voie indirecte, si l'on en excepte, comme nous l'avons fait, le faisceau de Gowers. Il existe toutefois, sinon un croisement intramédullaire des faisceaux de conduction, du moins des communications croisées qui peuvent être utilisées comme voie collatérale dans certaines transmissions normales ou pathologiques. Elles ont pour substratum les fibres des cellules commissurales du cordon antéro-latéral, et les collatérales des racines postérieures qui passent par la commissure grise.

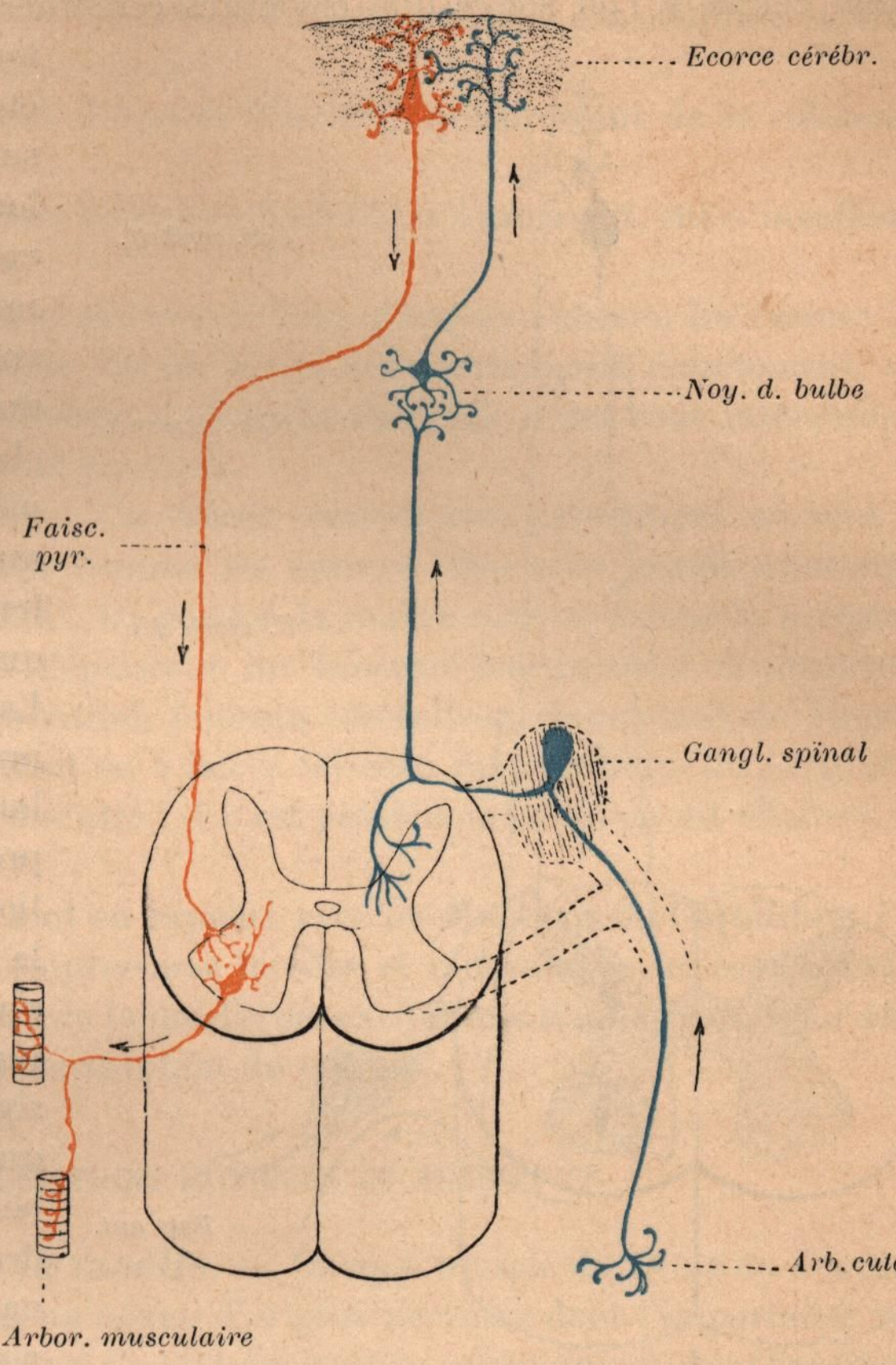

Fig. 150. — Les voies cérébrales.

Trajet des impressions sensitives conscientes de la périphérie à l'écorce cérébrale, et des excitations motrices volontaires du cerveau aux muscles.

Voie motrice. — Le faisceau pyramidal né des prolongements nerveux des cellules corticales du cerveau est la voie motrice, centrifuge, d'ordre volontaire. Ce faisceau qui n'acquiert son plein développement que chez les Primates, chez l'homme surtout, et qui mesure en quelque sorte la suprématie cérébrale, plonge dans tous les segments de la moelle et se met en rapport avec toutes les cellules radiculaires. Des calculs encore insuffisants semblent indiquer qu'il y a 150 000 fibres cérébrales pour commander à 300 000 cellules motrices ; mais il faut songer que chacune de ces fibres émet sur son parcours de nombreuses collatérales et que ce n'est pas avec une seule cellule qu'elle est reliée, celle au

niveau de laquelle elle se termine, mais avec la plupart des cellules alignées sur son passage. C'est par millions que doivent se compter ces associations élémentaires, permettant au cerveau de réaliser les combinaisons motrices les plus variées et les transpositions les plus difficiles. Cette complication paraîtra plus grande encore si l'on songe que ces fibres cérébrales sont tantôt excitatrices, tantôt inhibitrices, et qu'elles étendent leur influence même sur les mouvements involontaires et inconscients des vaisseaux et des viscères. De même que ce système de voies cérébrales ne se montre que tardivement dans l'échelle des vertébrés, de même chez l'embryon humain il n'apparaît et ne termine son organisation qu'à une époque avancée. La voie sensitive consciente précède la voie motrice volontaire; la première est prête à fonctionner et fonctionne peut-être même avant la naissance, la seconde ne s'achève que quelques semaines après. Nous avons signalé déjà les différences que l'on rencontre à ce point de vue chez les petits des animaux, suivant qu'en naissant ils sont aptes ou non à voir les objets extérieurs et à diriger leurs mouvements.

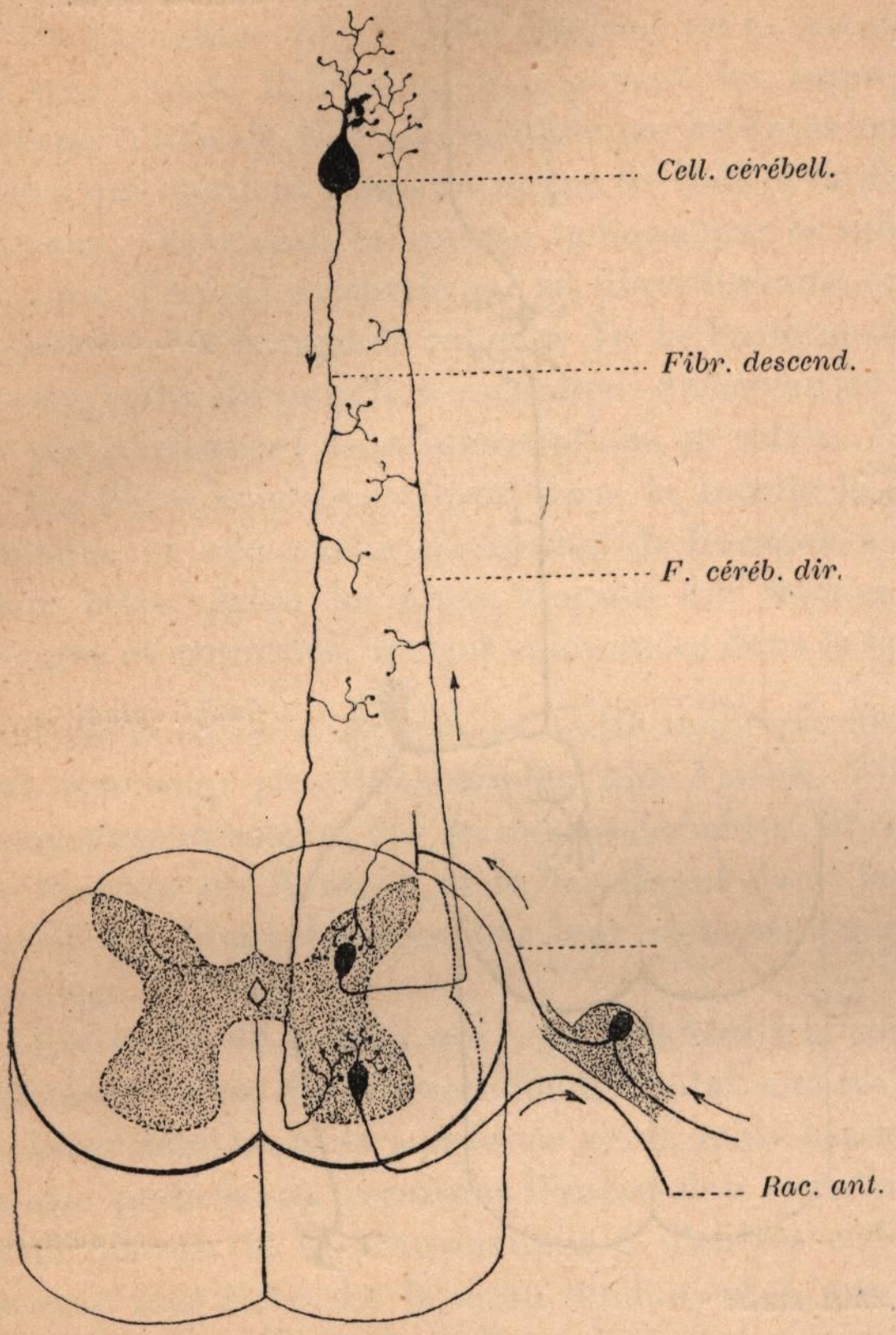

Fig. 151. — Les voies cérébelleuses.

Trajet d'une partie des impressions périphériques par la colonne de Clarke et le faisceau cérébell. direct. Courant centrifuge passant par les fibres cérébelleuses descendantes.

Les fibres des deux portions du faisceau pyramidal, de la portion dite directe ou de Türck et de la portion croisée ou latérale, sont des fibres croisées. Nous avons indiqué l'existence d'une troisième portion, bien inférieure en étendue et encore mal connue, le *faisceau pyramidal homolatéral*, qui est entièrement direct. Dans la plupart des grandes voies de conduction des centres nerveux, on retrouve une disposition semblable : prépondérance des fibres croisées, coexistence d'un certain nombre de fibres directes.

Le faisceau pyramidal est la voie motrice fondamentale. Les expériences physiologiques semblent démontrer, au moins chez les animaux, la présence d'une *voie motrice accessoire* ou *collatérale* qui persiste après la section des pyramides. Bechterew la localise dans le faisceau fondamental antéro-latéral.

B. **Voies cérébelleuses.** — Ces faisceaux à fibres longues et grosses, situées sur la périphérie, se composent d'une voie d'aller, voie ascendante ou centripète, le cervelet étant considéré comme le centre, et d'une voie de retour, voie descendante ou centrifuge.

1° *Fibres ascendantes.* — Ce système de fibres est plus considérable et mieux déterminé que l'autre. Il se compose :

a) du faisceau cérébelleux direct de Flechsig, qui provient de la colonne de Clarke;

b) du faisceau de Gowers, d'origine médullaire également, mais insuffisamment précisée;

c) de fibres radiculaires postérieures. Pour quelques auteurs, les racines postérieures envoient au cervelet des fibres qui lui parviennent directement, sans interposition de centres cellulaires; pour d'autres, ces fibres sont interrompues par les noyaux de Goll et de Burdach.

2° *Fibres descendantes.* — Ces fibres cérébelleuses centrifuges ne sont pas groupées systématiquement comme les autres. Elles sont plutôt disséminées dans le cordon antéro-latéral. La portion la mieux connue occupe la périphérie du cordon antérieur dans l'épaisseur du faisceau fondamental et constitue le faisceau marginal de Lœwenthal, faisceau cérébelleux descendant de Thomas. Celles du cordon latéral, dont on a fait le faisceau intermédiaire ou prépyramidal, ont une origine plus discutée; il n'est pas démontré qu'on ait affaire à une voie cérébelleuse.

Les voies cérébelleuses sont en rapport avec les fonctions de l'équilibre. Elles apportent au cervelet des impressions tactiles et musculaires, et conduisent en retour aux cellules motrices de la moelle des excitations régulatrices. Leur étude sera mieux placée avec la constitution du cervelet.

LOCALISATIONS MOTRICES ET SENSITIVES

Centres moteurs de la moelle. — Chaque muscle du tronc ou des membres possède dans la moelle un noyau d'origine nerveuse dont l'importance varie avec celle du muscle lui-même. Ce sont des *centres musculaires*, dont l'excitation ou la destruction produisent la contraction ou la paralysie du muscle correspondant. Une disposition semblable existe dans l'écorce cérébrale. De nombreuses affections choniques des centres nerveux démontrent, mieux encore que l'expérimentation, ces localisations élémentaires. Mais ces noyaux sont-ils des amas cellulaires distincts? et comment sont-ils groupés? Trois théories ont été émises et reconnaissent comme principe du groupement le nerf périphérique, la fonction musculaire et la segmentation des membres.

1° *Théorie des centres de nerf périphérique.* — Elle est défendue surtout par Marinesco. On connaît les noyaux d'origine d'un certain nombre de nerfs. Ainsi le spinal médullaire, destiné au trapèze et au sterno-mastoïdien, provient des cellules du groupe externe de la région cervicale supérieure; le phrénique, nerf du diaphragme, d'une longue colonne qui occupe la partie centrale de la corne antérieure, depuis le 3e nerf cervical jusqu'au 6e (*Névrologie*, p. 976). D'après Marinesco, chaque nerf, radial, cubital, médian, etc... tire son origine, tout comme un nerf crânien, d'un noyau principal et de noyaux secondaires; cette

origine s'étend sur deux ou trois segments médullaires ou même davantage.

2° *Théorie des centres musculaires.* — On admet généralement que les noyaux d'origine dont nous avons parlé sont uniquement l'ensemble des cellules nerveuses, plus ou moins voisines, qui fournissent les fibres motrices d'un muscle, mais qu'ils ne constituent pas un amas distinct, séparé des noyaux voisins et reconnaissables sur des coupes. Les colonnes cellulaires motrices sont continues, ou si elles se fragmentent, leurs divisions n'ont pas de signification fonctionnelle. Sano, au contraire, enseigne que chaque muscle a son noyau spécial, anatomiquement distinct, dont il a déterminé la position à la suite de minutieuses analyses. Ces noyaux à leur tour sont groupés, comme le sont les muscles eux-mêmes. Ainsi se constituent les noyaux des extenseurs des doigts, des fléchisseurs de la jambe, des adducteurs de la cuisse, etc.... Ce sont les muscles ou leurs groupes qui déterminent les formes des colonnes radiculaires et s'y reflètent.

3° *Théorie des centres segmentaires.* — C'est l'hypothèse défendue par Van Gehuchten et de Buck. La localisation n'est ni nerveuse ni musculaire, elle est segmentaire. Les noyaux ou amas cellulaires que l'on distingue dans les renflements de la moelle répondent aux divisions du membre. Il y a trois colonnes pour le membre inférieur, qui est formé de trois segments : le pied, la jambe et la cuisse, et elles se superposent comme ces segments. Il en est de même pour le membre supérieur. Chaque colonne s'étend sur plusieurs segments médullaires; elle chevauche sur la colonne inférieure en sens antéro-postérieur, à cause de sa direction oblique, et la même coupe horizontale qui atteint en avant l'extrémité inférieure de la colonne motrice de la jambe rencontre en arrière le bout supérieur de la colonne motrice du pied. Chacun de ces groupements cellulaires ou noyaux segmentaires est en connexion intime avec *tous les muscles* du même segment.

Le territoire moteur de la jambe et du pied s'étend de la partie supérieure du 5ᵉ segment lombaire à l'extrémité inférieure du 4ᵉ segment sacré. Le territoire du membre supérieur, y compris l'épaule, va, d'après Sano, du milieu du 3ᵉ segment cervical au premier nerf thoracique. L'épaule, le bras, l'avant-bras, les mains y sont superposés. La main et l'avant-bras correspondent principalement au 7ᵉ et 8ᵉ segment cervical; dans l'amputation du bras, l'atrophie cellulaire remonte au 4ᵉ nerf cervical inclus (Flatau).

La théorie segmentaire est celle qui concorde le mieux avec la disposition métamérique des nerfs périphériques (Voy. dans cet ouvrage : les *Nerfs*, p. 940); mais elle soulève de graves objections cliniques, entre autres celle que, dans les affections de la substance grise de la moelle, l'atrophie est *radiculaire* et non segmentaire (Déjerine).

Les théories précédentes reposent presque exclusivement sur les phénomènes de chromolyse observés dans la moelle à la suite de l'amputation des membres ou de section des nerfs ou des muscles. (Voy. *Revue neurologique* et *Journal de Neurologie*, années 1897, 1898, 1899.)

Localisations sensitives. — Ce terme s'applique à deux questions différentes :

1° Aux voies de conduction dans la substance blanche. — Nous avons vu plus haut que deux opinions sont en présence : celle qui considère les sensibi-

lités tactile, douloureuse, thermique et musculaire comme spécifiquement distinctes, et leur assigne à chacune un faisceau particulier comme organe de transmission; et celle pour qui la sensibilité, une dans son essence, suit telle ou telle voie sans se dissocier en ses modes divers.

2° Aux centres de réception dans la substance grise. — Pour expliquer certains faits de thermo-analgésie ou d'affections cutanées disposées en *tranches*, et non en bandes, et limités à un segment de membre, tel que la main, l'avant-bras, Brissaud admet dans la substance grise une disposition métamérique. Il y aurait des *centres segmentaires sensitifs* comme il y en a pour la motricité, sans que d'ailleurs les étages métamériques excluent les étages radiculaires qui se combinent avec eux. Mais étant donnée la distribution des racines postérieures en branches ascendantes et descendantes de longueurs variées, on ne voit pas sur quel fondement anatomique peut s'appuyer cette hypothèse. Dejerine lui objecte aussi que, comme pour les atrophies musculaires, les anesthésies localisées montrent dans la plupart des cas une distribution radiculaire; il en conclut que chaque terminaison radiculaire dans la substance grise postérieure conserve son individualité et représente une projection cutanée dont la topographie est la même que celle de la racine postérieure correspondante.

Cependant l'existence des arcs réflexes qui associent la sensibilité et la motricité dans les viscères et dans la surface du corps, comme dans un doigt, dans la main, dans l'espace intercostal, dans la vessie, le rectum, paraît bien indiquer l'organisation de centres sensitivo-moteurs.

Voy. Brissaud, *Leçons sur les maladies du système nerveux*, 2e série. — Contensou. *Thèse de Paris*, 1900.

MOELLE FŒTALE.

La moelle, qui au quatrième mois fœtal n'avait que 7 cm. de longueur, en a 12 au huitième et à la naissance elle oscille entre 14 et 16 cm., soit 15 en moyenne. A ce moment le filum terminale a de 5 à 6 cm. de longueur, et contient de la substance nerveuse sur la plus grande partie de son trajet. Le poids absolu, qui est de 1 gr. 20 à cinq mois, varie chez le nouveau-né entre 3 et 4 gr. Le poids spécifique est plus élevé que chez l'adulte; 1,090 pendant les derniers mois intra-utérins.

Les rapports de l'axe nerveux avec la colonne vertébrale sont à peu près fixés. La moelle a terminé son ascension commencée dès le quatrième mois; déjà à six mois, le sommet du cône terminal correspond à la quatrième vertèbre lombaire, et à 9 mois il est généralement comme chez l'adulte au niveau de la deuxième lombaire, plus rarement à la troisième seulement. Il y a cette particularité que la limite inférieure de la région dorsale est plus élevée que chez l'adulte, la moelle thoracique ayant grandi avec moins de rapidité que la moelle lombaire ou cervicale; la partie dorsale est donc relativement plus courte, la région cervicale et la région lombaire sont relativement plus longues.

La forme de la moelle du nouveau-né est la forme définitive. Les renflements cervical et lombaire, ébauchés dès le deuxième mois, étaient déjà très nets au troisième. Le canal central, d'abord très vaste et s'étendant en arrière jusqu'à la périphérie de la moelle, s'est réduit rapidement dans sa partie postérieure, sans doute à cause du puissant accroissement des cordons limitrophes; à la douzième semaine il n'y a déjà plus qu'un vestige de son prolongement postérieur.

La *myélinisation* ou médullisation s'opère dans l'espace d'une année; commencée au cinquième mois fœtal, elle est achevée au cinquième mois extra-utérin. Bechterew a conclu d'expériences faites sur de jeunes animaux qu'un faisceau n'est pas apte à fonctionner, tant qu'il ne possède pas sa gaine de myéline; il est probable que dans les fibres nues le courant nerveux diffuse et se perd, et qu'il ne peut arriver à destination que grâce à l'enveloppe isolante de la myéline péri-cylindraxile. On aurait ainsi la caractéristique de l'achèvement complet de la fibre nerveuse et de son aptitude physiologique; mais il faut faire une restriction pour les cylindre-axes très courts, qui n'ont pas besoin d'isolateur, car jamais la myéline n'apparaît dans les arborisations terminales, ni dans les cylindre-axes courts des cellules de Golgi.

D'une manière générale on peut dire que les fibres des faisceaux ou des racines prennent leur myéline avant que leurs collatérales ne la reçoivent, les voies sensitives bien avant les voies motrices, et les voies courtes avant les voies longues. Les parties myélinées se reconnaissent à l'œil nu, elles sont d'un blanc opaque alors que les autres sont d'un gris translucide.

A la naissance tous les faisceaux sont blancs, excepté le faisceau pyramidal qui, formé au cinquième mois, n'acquiert son enveloppe isolante que pendant les premiers mois de la vie extra-utérine ; la moelle est organisée comme centre de mouvements automatiques et comme conducteur sensitif conscient, mais non pour la conduction motrice volontaire qui vient du cerveau par le faisceau pyramidal. Il en est autrement chez les animaux qui courent librement dès leur naissance; ils ont à ce moment dans leur moelle toutes leurs fibres achevées, y compris leurs fibres pyramidales (Bechterew).

En se fondant sur ce fait que, pour accomplir sa fonction physiologique, une fibre nerveuse doit avoir achevé son développement anatomique, et que ce développement se fait dans l'ordre suivant : les racines, les voies courtes, les voies longues, les voies cérébelleuses, les voies cérébrales, Van Gehuchten pense qu'on peut établir le tableau chronologique des mouvements dont l'embryon est capable. Au cinquième mois les premiers mouvements, par les réflexes simples des racines antérieures et postérieures; au sixième et au septième, des mouvements réflexes de plus en plus compliqués par l'entrée en scène des commissures et fibres d'association; au huitième mois, les mouvements coordonnés par le cervelet; après la naissance, les mouvements volontaires par le cerveau.

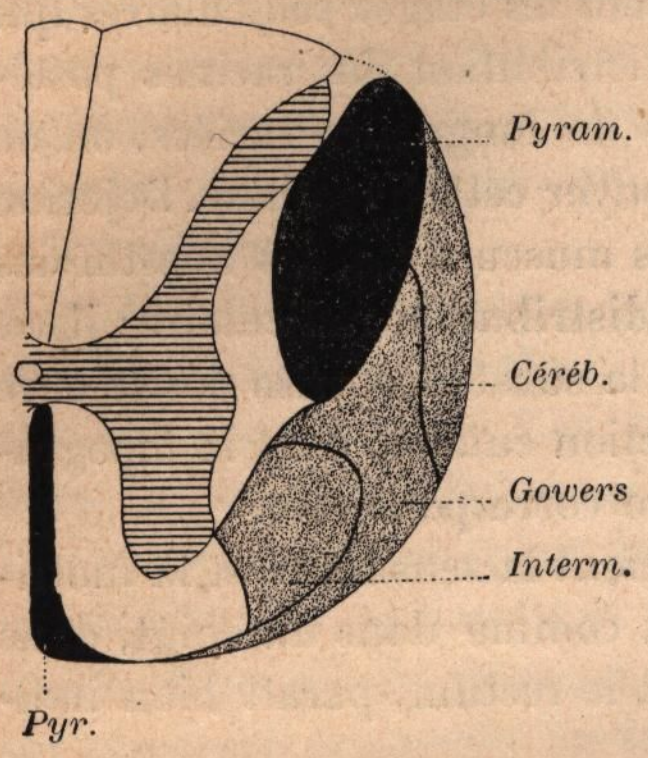

FIG. 152. — Moelle du nouveau-né.

Les champs blancs correspondent aux parties achevées (myélinées), les champs gris aux parties en voie d'achèvement, les champs noirs (faisceau pyramidal) aux faisceaux sans myéline. La répartition des faisceaux est celle qui correspond au troisième nerf cervical d'après Gowers.

De la naissance à l'âge adulte, la moelle et la colonne reprennent un accroissement parallèle, sauf pour la partie dorsale où, pour des raisons inconnues, la moelle surpasse un peu la colonne, ce qui fait que la limite inférieure de la portion thoracique est plus basse chez l'adulte que chez le nouveau-né. La moelle de 15 cm. arrive à 40 et plus, et le filum terminale de 6 cm. monte à 24.

Chez la plupart des vertébrés inférieurs, la moelle, comme chez l'embryon humain, remplit tout le canal vertébral. Mais le plus grand nombre des mammifères ont une moelle remontée dans la région lombaire, par conséquent un cône, un filament et une queue de cheval. Chez quelques-uns même, elle finit dans la région dorsale. Serres et d'autres zoologistes ont soutenu qu'il y avait un rapport étroit entre l'ascension de la moelle et l'absence ou la réduction de la queue, la moelle descendant d'autant plus bas dans le canal vertébral que la queue est plus développée; l'homme anoure a pour cela une moelle très haute. Mais l'anatomie comparée ne confirme point cette explication. Les oiseaux, dont la queue est un organe de peu d'importance, ont une longue moelle, tandis que les kangourous, les singes à queue prenante et certains poissons à longue queue ont une moelle courte. L'interprétation est encore à trouver.

MOELLE SÉNILE.

Ce chapitre reste à faire, car presque tous les faits avancés sur ce sujet ont été contredits. Nous avons signalé plus haut l'oblitération fréquente du canal de l'épendyme, oblitération ordinairement partielle, c'est-à-dire par segments, qui débute dès l'âge adulte et reconnaît pour cause tantôt une prolifération des cellules épithéliales formant bouchon, tantôt une végétation de fibres névrogliques. Depuis les premières observations de Desmoulins qui remontent à 1820 et dans lesquelles ou ne trouve aucun chiffre précis, on voit affirmer à sa suite par plusieurs auteurs, notamment par Chaussard et par Ollivier, que la moelle sénile est notablement atrophiée en longueur et en épaisseur, elle et ses racines, qu'elle a une consistance plus grande, et que sa densité (terme qui ne paraît pas avoir été employé dans un sens rigoureusement scientifique) est augmentée suivant les uns, diminuée suivant les autres. Par suite de l'atrophie le liquide céphalo-rachidien augmente, et même suivant Hyrtl le vide produit entraîne un état variqueux des veines de la queue de cheval.

Relativement aux varices, Kadyi, qui a injecté 29 moelles, objecte qu'on trouve des dilatations flexueuses des veines aussi bien chez les adultes que chez les vieillards et que leur lieu d'élection est plutôt à la région dorsale. Et quant à l'atrophie, elle est en contradiction

avec les observations précises de Baistrocchi que nous avons citées à propos du *poids de la moelle*, et desquelles il résulte que dans l'extrême vieillesse ni le poids absolu ni le poids spécifique de la moelle ne sont diminués.

ANOMALIES DE LA MOELLE

Il n'est pas question ici des anomalies graves, des monstruosités, mais des simples asymétries.

La moelle peut être de longueur anormale. Keuffel l'a vue finir à la onzième vertèbre dorsale et dans un autre cas à la troisième lombaire. Peut-être les anomalies dans le nombre des vertèbres ne sont-elles pas sans influence sur le niveau où la moelle se termine.

Le cône terminal est quelquefois bifide; dans ce cas les deux branches de bifurcation aboutissent à un filum unique. Assez souvent il se termine par un renflement bulbeux, ou même par deux bulbes superposées; ces renflements correspondent au ventricule terminal.

On a fréquemment signalé le dédoublement du canal central, mais il semble que dans tous les cas on a affaire à une altération sénile ou pathologique, à un cloisonnement longitudinal par végétation épithéliale ou névroglique. Le canal peut être déplacé à gauche ou à droite. La forme de sa section est quelquefois très variable sur un court trajet.

On connaît deux cas d'*ectopie simple de la colonne de Clarke*. Dans le premier, concernant un jeune homme de 16 ans, mort de pleurésie, la colonne reportée très en avant de chaque côté occupait la commissure postérieure et la région intermédiaire aux deux cornes. Cette anomalie n'existait qu'à la région dorsale, la région lombaire supérieure était normale, la région dorsale supérieure et cervicale ne put être examinée. (Pick. *Arch f. Psych.*, 1871). Ce n'est probablement là qu'une anomalie réversive, car cette situation de la colonne de Clarke est normale chez certains mammifères, le rat, le chien (Lenhossék). — Dans le second cas, observé chez une femme de 28 ans, la colonne était dissociée en deux groupes cellulaires, un très petit à la place habituelle, un autre aberrant en plein faisceau de Burdach, sur le trajet des racines postérieures internes; cette disposition n'était bien marquée qu'à droite et n'occupait que le quart supérieur lombaire sur une longueur de 1 centimètre. (Musso. *Rivista sperim. di fren.*, 1887).

Rien de plus commun que les *asymétries* de la substance grise, abstraction faite, bien entendu, des asymétries artificielles produites par l'obliquité des coupes ou par une déformation de la moelle pendant le durcissement. Tantôt ce sont les cornes antérieure ou postérieure qui diffèrent de forme ou de volume avec celles du côté opposé, tantôt la moitié droite n'est pas identique à la moitié gauche ; ou bien c'est une colonne cellulaire qui sur son trajet longitudinal est très irrégulièrement disposée, se renfle, s'amincit ou même disparaît momentanément. Ces asymétries sont toujours bornées à un segment de la moelle.

Les *hétérotopies* de substance grise ne sont pas très rares. Kronthal (*Neurologisches Centralblatt*, 1892) en a rassemblé 19 observations, auxquelles il faut ajouter quelques cas ultérieurs de Feist, de Ruffini, etc. Elles consistent dans ce fait que, par une malformation embryologique, une partie de la substance grise se trouve ou détachée de la masse centrale ou dédoublée, c'est-à-dire qu'il y a par exemple deux cornes postérieures du même côté; l'îlot ectopique est tantôt entouré par les faisceaux de la substance blanche, tantôt traversé par eux. Ces malformations peuvent ne siéger que d'un seul côté. Elles sont ordinairement très restreintes comme extension, limitées à une seule paire rachidienne ; rarement elles se prolongent sur plusieurs centimètres. Il est probable qu'elles sont fréquentes, à en juger par analogie avec ce qu'on a observé pour le cervelet, et si on n'en cite pas un plus grand nombre de cas, c'est qu'il est rare qu'on étudie histologiquement une moelle sur toute sa longueur. Le laboratoire de Mendel où toutes les moelles sont systématiquement débitées et étudiées en coupes sériées a fourni à lui seul quatre observations d'hétérotopie.

Sur les vingt premières observations, trois concernent des animaux et dix-sept l'espèce humaine. Parmi ces dix-sept, six provenaient d'établissements d'aliénés. Kronthal soutient que ces anomalies ne sont point indifférentes, qu'elles constituent pour le sujet qui en est porteur un lieu de moindre résistance, un point faible qui le prédispose aux maladies de la moelle sous l'influence d'une cause occasionnelle, un traumatisme, une maladie infectieuse. Il se fonde sur ces faits à coup sûr remarquables, que : 1° sur ces dix-sept sujets (j'ajoute le cas de Feist), seize avaient en même temps une lésion acquise de la moelle : myélite, sclérose, dégénération fasciculée ou en foyer; 2° douze ont contracté ces lésions terminales, alors que leur maladie première n'était pas une cause suffisante pour les provoquer, au moins à l'état ordinaire (phtisie, pneumonie, paralysie pseudo-hypertrophique, saturnisme, etc.); 3° dans certains cas, la myélite accidentelle était justement localisée au segment de moelle atteint d'hétérotopie.

Dans la substance blanche, on a noté la fréquente déviation du sillon médian postérieur qui prend une forme arquée, et surtout les asymétries du faisceau pyramidal. Rappelons aussi la présence de cellules nerveuses aberrantes au milieu des faisceaux, signalées par de nombreux observateurs et tout récemment encore par Sherrington et par Waldeyer.

[*CHARPY.*]

LIVRE QUATRIÈME

MORPHOLOGIE DE L'ENCÉPHALE

L'encéphale est, comme son nom l'indique (ἐν, dans, κεφαλή, tête), la partie des centres nerveux qui occupe la cavité crânienne. En dehors de lui, il n'y a plus que la moelle.

Il est caractérisé par ce double fait, qu'il est situé dans le crâne, tandis que la moelle est située dans la colonne vertébrale, et qu'il a pour origine une partie déterminée du tube nerveux embryonnaire, partie qui est antérieure dans le corps supposé horizontal et qui se dilate en vésicules. La trace de cette disposition originelle en vésicules, alignées les unes à la suite des autres, se retrouve à l'état adulte dans la forme multilobée que présente l'encéphale. L'embryologie nous apprend aussi que dans la différenciation du tube nerveux primordial le cerveau précède la moelle, il la précède également dans les étapes du système nerveux chez les invertébrés. Il n'en est donc pas l'efflorescence, comme on l'a dit si longtemps, et comme son aspect extérieur ainsi que son fonctionnement nous portent à le croire; il est l'organe initial, le premier centre; la moelle n'est qu'une formation secondaire, ultérieure; le grand sympathique, une formation tertiaire.

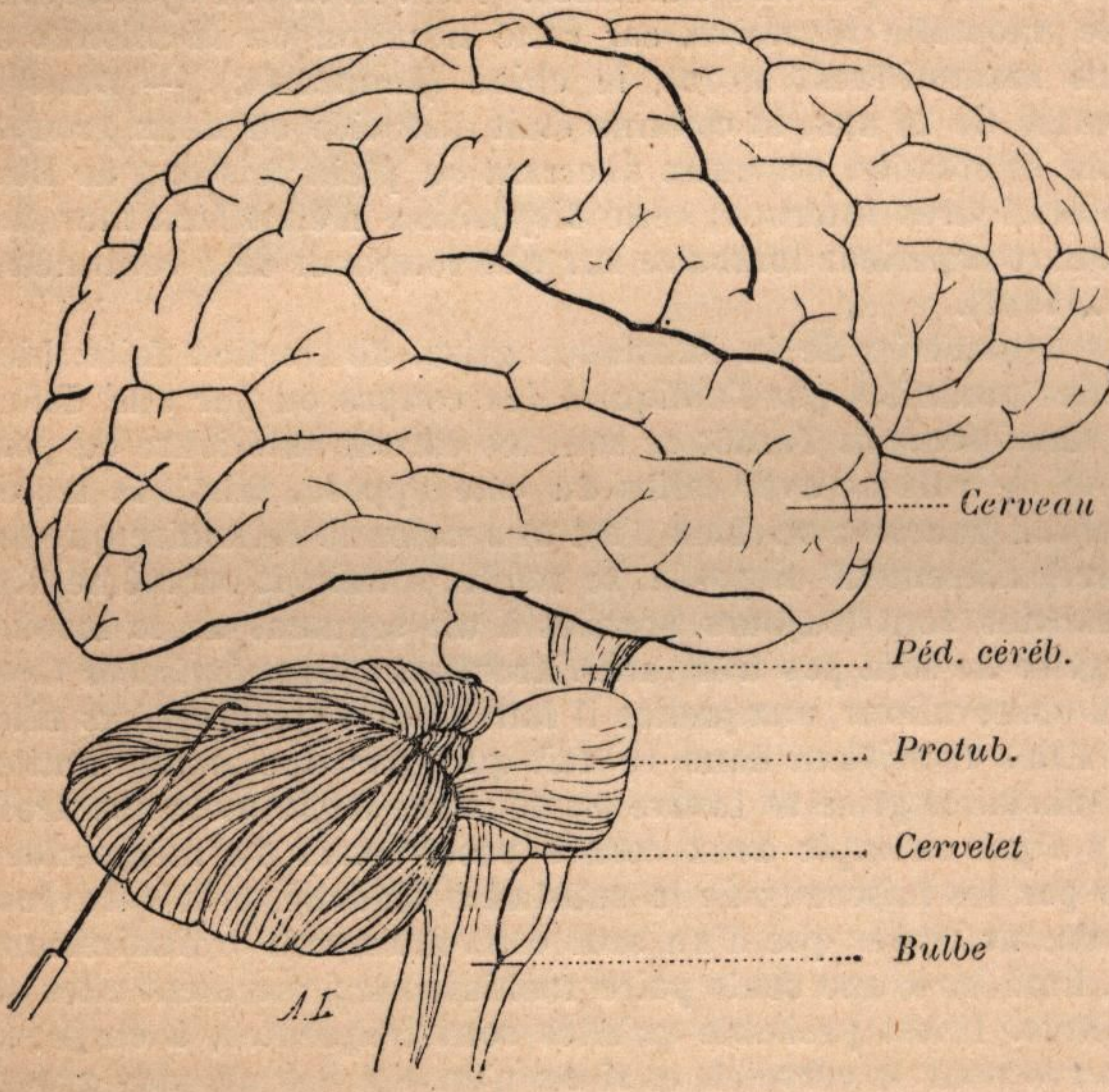

Fig. 153. — Encéphale et ses divisions.
Vue latérale (imitée de Schwalbe).

La forme de l'encéphale est celle d'un ovoïde à grosse extrémité postérieure, dont le grand axe ou longueur (D. antéro-post.) mesure en chiffres moyens 17 cm., la largeur (D. transv.) 13, la hauteur (D. vert.) 12. Sa face supérieure est régulièrement courbe, comme la voûte crânienne sur laquelle elle s'applique; divisée en deux moitiés par la scissure interhémisphérique et plissée par les circonvolutions que masque l'arachnoïde, elle appartient tout entière au *cerveau* proprement dit. Sa face inférieure ou *base* est autrement compli-

quée. Les trois étages de la base du crâne, correspondant aux fosses frontale, sphénoïdale et occipitale, s'y traduisent de chaque côté par trois saillies qui s'étagent en retrait les unes sur les autres. Les deux premières sont d'abord le sommet du lobe frontal, puis le sommet du lobe temporal; ces deux parties et les organes inscrits entre elles sur la ligne médiane dépendent du cerveau. Au-dessous et en arrière, la troisième saillie est une masse nerveuse qui, sur un encéphale renversé, est reçue dans la dépression en fer à cheval que présente la base du cerveau en arrière. Cette masse se décompose ainsi : tout à fait en bas, une sorte de renflement de la moelle qu'il continue sans démarcation, le *Bulbe rachidien*; au-dessus de lui, un nœud à fibres transversales, le *Pont de Varole* ou *Protubérance annulaire*; derrière le bulbe et la protubérance et les débordant sur les côtés, le *Cervelet*, reconnaissable à sa couleur grise et à son aspect plissé; enfin tout à fait en avant, les *Pédoncules cérébraux*. C'est par ces pédoncules que les organes précédents, bulbe, protubérance, cervelet, semblent articulés avec le cerveau; ils en sont complètement isolés par la section de cet étroit passage, qui mérite d'être appelé l'*isthme de l'encéphale*, nom que Ridley avait eu le tort de donner à l'ensemble des pédoncules cérébraux, de la protubérance et de ses pédoncules moyens.

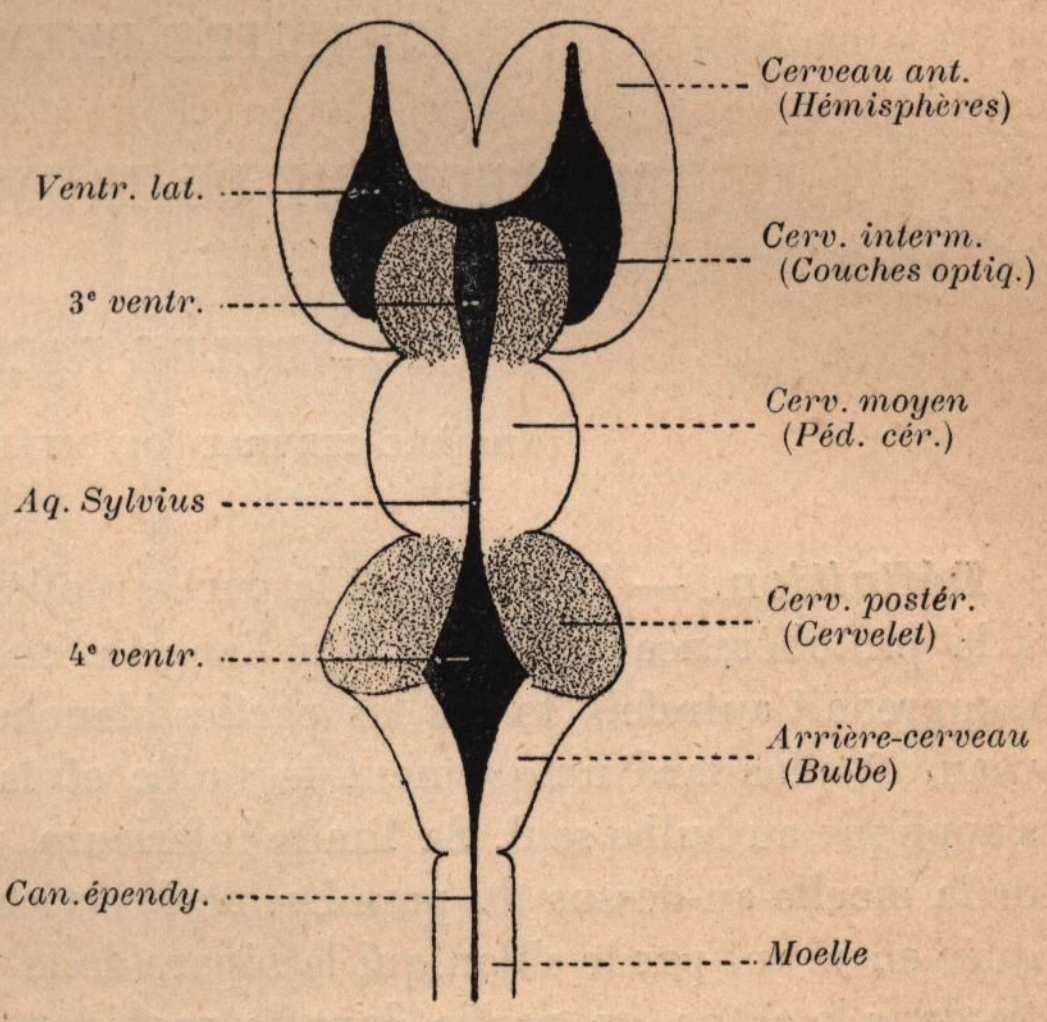

FIG. 154. — Les vésicules cérébrales de l'embryon.
Schéma imité de Gegenbaur.

Tandis que le cerveau occupe la loge crânienne supérieure qui comprend les fosses frontales, sphénoïdales et occipitales supérieures, le bulbe, la protubérance et le cervelet remplissent la loge crânienne inférieure, formée par les fosses occipitales inférieures, la gouttière basilaire et la tente du cervelet. Cette dernière les sépare complètement de la loge cérébrale; la seule communication se fait par l'échancrure antérieure de la tente (trou de Pacchioni), et c'est par elle que passent les pédoncules cérébraux, trait d'union entre ces deux grosses masses nerveuses.

Divisions de l'encéphale. — Le sectionnement de l'encéphale en organes a été longtemps arbitraire. Les anciens appelaient *moelle allongée* l'ensemble des parties blanches comprises entre la moelle, le cervelet et le cerveau, et la comparaient à un animal dont la protubérance était le corps; le bulbe, la queue; les pédoncules cérébelleux moyens, les cuisses ou les jambes; les pédoncules cérébraux, les bras, et qui montrait même, en arrière, des testicules et des fesses (tubercules quatrijumeaux). De cette comparaison grossière, diversement interprétée d'ailleurs par les anatomistes, résultait une terminologie qui s'est

en partie conservée (crura, testes, nates...). Aujourd'hui c'est l'embryologie qui sert de guide; comme le fait remarquer Hertwig, « le développement de l'encéphale aux dépens de cinq vésicules distinctes constitue une base morphologique. naturelle pour la description de l'organe » (Voy. livre I, p. 21 sqq.).

Nous étudierons successivement le bulbe, la protubérance, le cervelet, les pédoncules cérébraux et le cerveau. Cette description comprendra dans une première partie la morphologie de ces organes à l'œil nu, tels qu'on les étudie dans une salle de dissection, et dans une seconde partie leur structure.

CHAPITRE PREMIER

MORPHOLOGIE DU TRONC CÉRÉBRAL

§ 1. — BULBE RACHIDIEN

(ARRIÈRE-CERVEAU OU MYÉLENCÉPHALE)

Définition. — Le bulbe est la partie renflée qui termine la moelle et l'unit à la protubérance annulaire. On l'appelle encore *moelle allongée*; ce terme comprenait autrefois toutes les parties blanches qui vont de la moelle au cerveau, et plus tard uniquement le bulbe et la protubérance; depuis Haller il s'applique au bulbe seul. Sa limite inférieure, mal indiquée, est à la naissance de la moelle au-dessus du premier nerf cervical; sa limite supérieure est marquée en avant par le sillon qui le sépare de la protubérance. Il est situé en partie dans le crâne, en partie dans le rachis, et mériterait autant d'être appelé bulbe crânien que bulbe rachidien.

Conformation extérieure. — Le bulbe a été comparé à un cône tronqué aplati d'avant en arrière, à une pyramide quadrangulaire à base supérieure, à un chapiteau de colonne. Placé à la jonction du crâne et du rachis coudés l'un sur l'autre, il se modèle sur cette inflexion. Sa direction générale est presque verticale, il est incliné de 30 à 40 degrés seulement, en avant d'une verticale passant par le trou occipital (fig. 159).

Ses dimensions sont les suivantes : 25 mm. en longueur (22 à 30), 22 mm. en largeur maxima, c'est-à-dire au niveau de sa base, 13 à 15 mm. en épaisseur.

On lui décrit quatre faces, une antérieure, une postérieure et deux latérales, et deux extrémités.

Face antérieure. — On remarque sur cette face, après avoir enlevé sa piemère, le *sillon médian antérieur* qui continue celui de la moelle; des fibres arciformes peuvent le masquer en partie. Dans ce sillon, en haut, une fossette profonde, entonnoir vasculaire, *trou borgne* de Vicq d'Azyr, foramen cæcum inférieur de Schwalbe; au-dessous, le *raphé* de Stilling, formé de fibres transversales qui unissent les pyramides; tout à fait en bas, l'*entrecroisement des*

pyramides, constitué par des faisceaux qui se croisent en forme de natte sur une hauteur de 8 mm. et comblent presque complètement le sillon.

En dehors du sillon médian, la *pyramide antérieure*, continuation apparente mais non réelle du cordon antérieur de la moelle. Elle se présente sous la forme d'un faisceau arrondi, allongé, effilé en bas, point où il mesure 3 mm. et se perd en se bifurquant, élargi au milieu et atteignant 6 mm., et de nouveau resserré à la partie supérieure où il se ramasse en un cordon compact qui s'enfonce dans la protubérance. Les pyramides droite et gauche sont juxtaposées

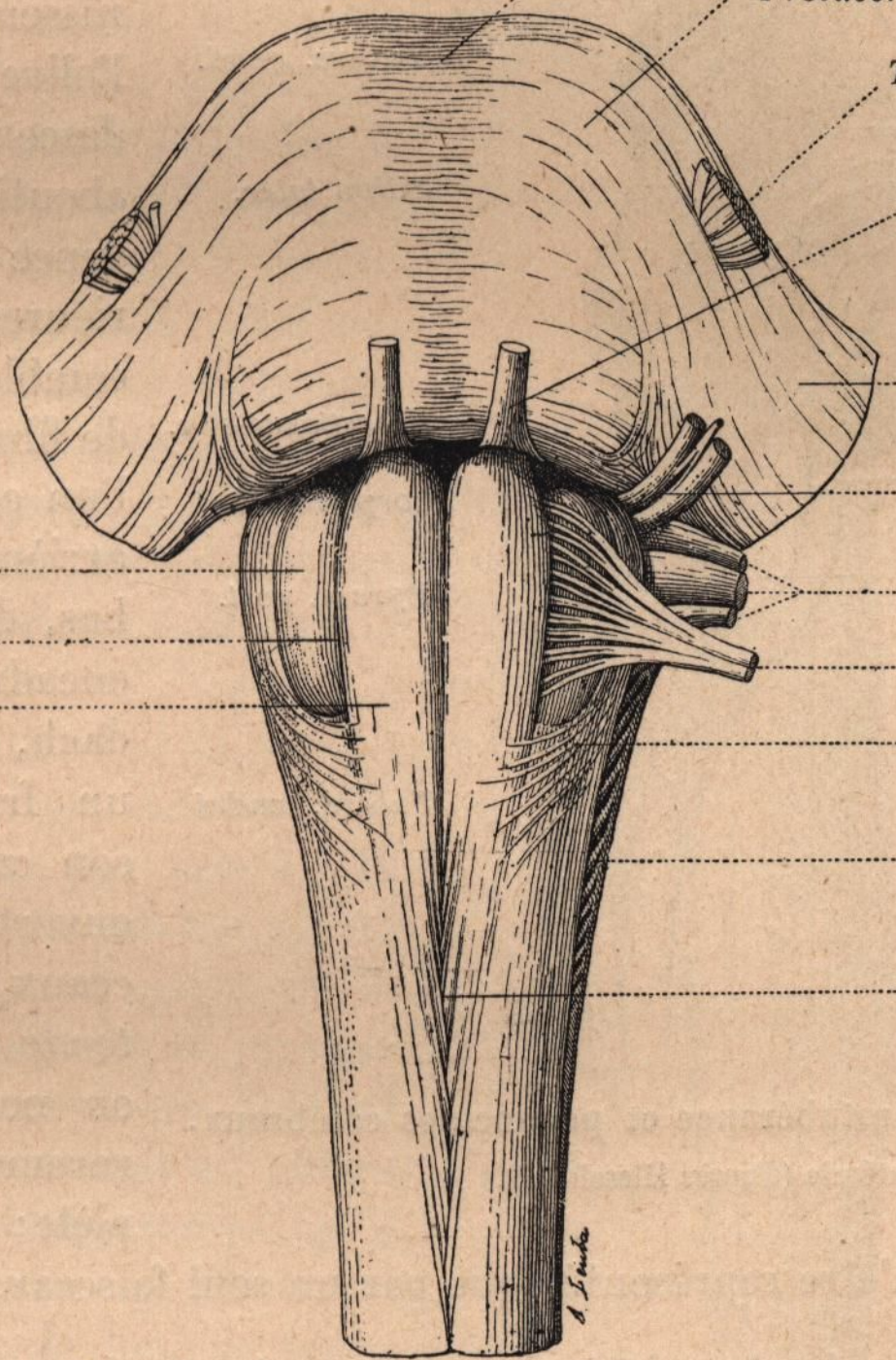

Fig. 155. — Bulbe rachidien et protubérance.
Face antérieure (d'après Hirschfeld).

l'une à l'autre, mais divergent à mesure qu'on se rapproche de leur extrémité supérieure. Dans quelques cas, un léger sillon longitudinal circonscrit aux dépens de leur tiers externe un faisceau distinct, le faisceau pyramidal de Türck.

Le *sillon de l'hypoglosse*, d'où émergent les racines de ce nerf. Appelé encore sillon interne de l'olive, sillon collatéral antérieur, il est souvent interrompu par des fibres arciformes; il se prolonge en bas jusqu'au premier nerf cervical et se confond avec le sillon collatéral antérieur de la moelle.

L'*olive*, olive inférieure ou bulbaire, corps blanchâtre, ovoïde, placé en dehors et en arrière de la pyramide à laquelle il est parallèle. L'olive mesure de 12 à 15 mm. en longueur sur 3 à 6 mm. en largeur. Son extrémité supérieure est la

plus grosse, elle se détache en relief et arrive à 3 ou 4 mm. de la protubérance; son extrémité inférieure ou pointe, petite, effacée, est fréquemment couverte par un faisceau arciforme. Les deux olives sont souvent asymétriques de volume; une d'elles peut être bosselée, bilobée en long ou en travers; elles sont plus nettes chez les enfants.

Un double sillon circonscrit l'olive : en avant le sillon de l'hypoglosse (s. olivaire interne), qui la sépare de la pyramide; en arrière un sillon vasculaire, longé par une artère ascendante et perforé par ses rameaux, sillon olivaire externe ou *rétro-olivaire*. Ces deux sillons se réunissent à la pointe de l'olive en un seul qui descend vers la moelle et aboutit à la ligne d'émergence des racines antérieures. Ils peuvent être comblés par des faisceaux de fibres blanches, placés l'un en avant, l'autre en arrière et confondus en bas, de telle sorte qu'ils encadrent l'olive. Burdach, comparant l'olive à un fruit de crucifère et son cadre à une silique ouverte, a appelé ces faisceaux, *f. interne et externe de la silique*. Mais on ne trouve que bien rarement la silique complète; elle peut faire totalement défaut ou n'être représentée que par un seul faisceau.

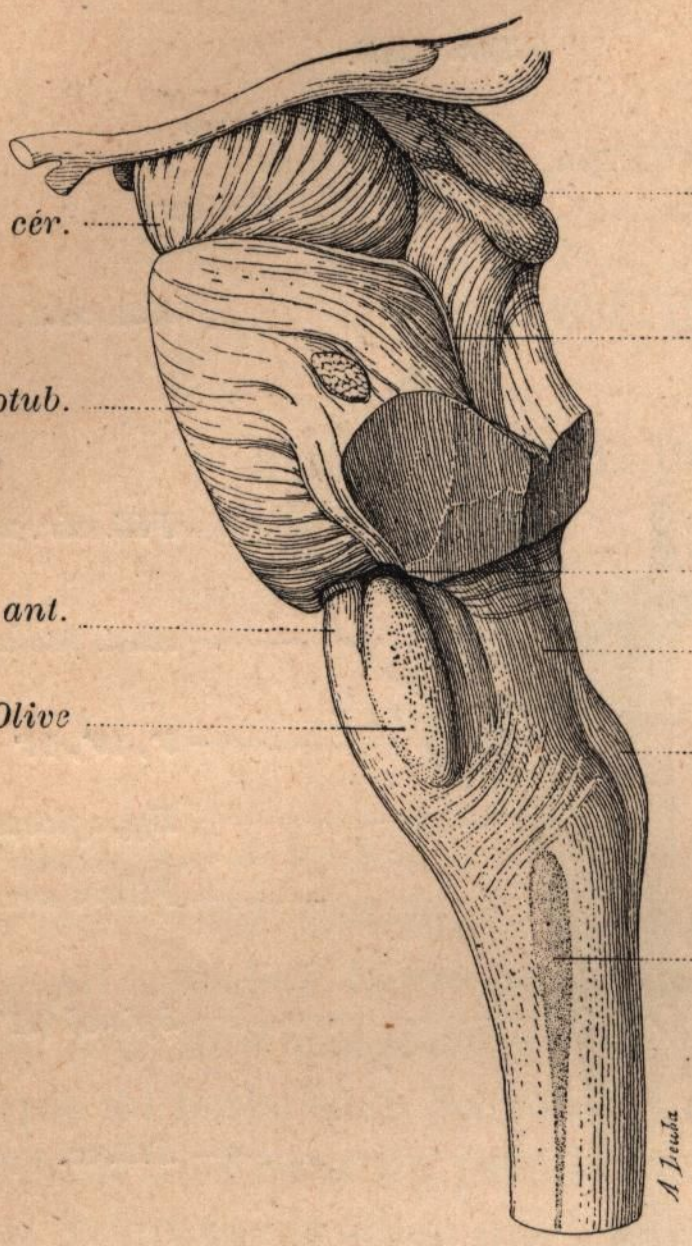

Fig. 156. — Bulbe, protubérance et pédoncules cérébraux. Face latérale (d'après Hirschfeld).

Face latérale. — La face latérale montre : la partie postérieure de l'olive, — le *sillon rétro-olivaire*, sillon vasculaire à surface perforée; — le *faisceau intermédiaire* (f. olivaire, f. respiratoire, f. latéral), bandelette étroite et mousse masquée par l'olive. Souvent à peine saillant, il se perd en bas dans le cordon latéral de la moelle cervicale supérieure, en haut, où il est ordinairement plus large, dans la protubérance. La coupe montre que cette bandelette extérieure est l'arête tronquée d'un faisceau prismatique enfoui dans le bulbe; — le *sillon des nerfs mixtes*, sillon collatéral postérieur, équivalent du sillon de même nom de la moelle, et d'où émergent les nerfs glosso-pharyngien, pneumo-gastrique et spinal; — la partie externe des corps restiformes.

Face postérieure. — La face postérieure présente deux parties bien distinctes, une partie inférieure, arrondie, semblable à la moelle, *partie fermée* du bulbe, et une partie supérieure, *partie ouverte*, dans laquelle les deux moitiés s'écartent et laissent à nu un vaste triangle central qui appar-

tient au plancher du quatrième ventricule avec lequel nous le décrirons.

On observe sur la face postérieure :

Le *sillon médian postérieur*, suite du sillon de la moelle, mais si peu profond qu'il n'est plus qu'un simple trait en haut, où il finit à la pointe du plancher ventriculaire.

Le *cordon de Goll*, qui, arrivé à l'origine du ventricule, prend une forme triangulaire et constitue la *pyramide postérieure*, dont la base renflée (*clava* ou massue, éminence mamelonnée) contient le *noyau de Goll*, et dont le sommet finit sur le bord interne du corps restiforme. La pyramide postérieure limite le ventricule, mais n'est pas libre en dedans, car de son bord interne part une mince lamelle blanche irrégulière qui se perd sous la pie-mère.

Le *sillon intermédiaire postérieur*, qui vient de la moelle et finit sur le corps restiforme.

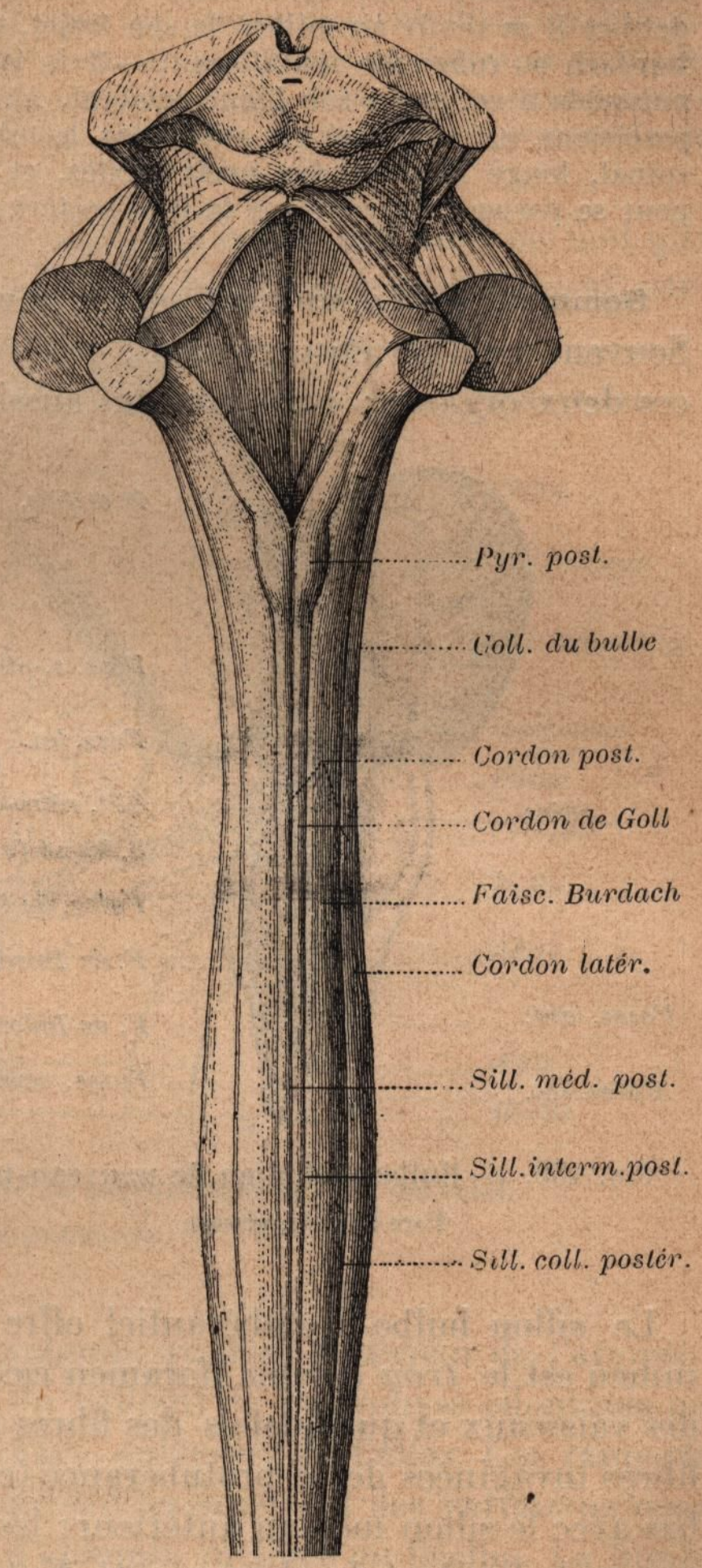

Fig. 157. — Moelle, bulbe, protubérance et pédoncules cérébraux.

Face postérieure. Plancher du 4e ventricule. (D'après Hirschfeld.)

Le *corps restiforme* (*restis*, corde) ou cordon cunéiforme, faisceau arrondi, volumineux, qui semble la continuation du cordon postérieur de la moelle ; il occupe une partie de la face latérale du bulbe et la presque totalité de la face postérieure. Vertical et étroit en bas, il s'élargit au milieu de son trajet, en même temps qu'il se dirige obliquement en haut, en avant et en dehors, le long du plancher ventriculaire, et, de nouveau étroit, se continue par un léger coude, mais sans ligne de démarcation, avec le pédoncule cérébelleux inférieur. Sur sa face externe et inférieure, à 6 mm. au-dessous et en arrière de la pointe de l'olive, se voit une faible saillie grisâtre, le *tubercule cendré de Rolando*. Celui-ci est oblong, de volume assez variable, plus net et plus gris chez l'enfant, à peine reconnaissable chez le plus grand nombre des adultes. C'est la tête de la corne postérieure qui fait en quelque sorte hernie à l'extérieur, recouverte seulement par une mince couche de substance blanche. Chez l'adulte, le tubercule cendré confine immédiatement au sillon des nerfs mixtes.

Le *sillon des nerfs mixtes*.

[CHARPY.]

D'après Schwalbe, on peut chez l'enfant reconnaître trois parties distinctes dans le corps restiforme : 1° le *faisceau de Rolando*, bande étroite située immédiatement en arrière du sillon des nerfs mixtes, élargie au niveau du tubercule cendré qu'elle contient. Ce faisceau ne se prolonge pas jusqu'au cervelet ; — 2° le *faisceau de Burdach*, qui comprend la presque totalité du corps restiforme entre le faisceau de Rolando et le cordon de Goll. Comme ce dernier il se renfle au milieu de son trajet, renflement qui répond au noyau du cordon de Burdach ou *tubercule cunéiforme* ; — 3° le faisceau *cérébelleux direct*, tractus étroit, reconnaissable à cet âge à son blanc éclatant. Au collet du bulbe il avoisine le sillon collatéral postérieur, est repoussé en avant par le tubercule cendré, traverse la ligne d'insertion du spinal, longe le sillon des nerfs mixtes, et vers l'extrémité inférieure de l'olive se coude pour se porter en arrière sur la face postérieure du corps restiforme où on le perd.

Sommet. — Le sommet se continue directement avec la moelle épinière. Souvent un léger étranglement, *collet du bulbe*, marque le plan de jonction de ces deux organes ; mais souvent aussi le collet est à peine indiqué, et on est obligé de prendre comme limite, soit le plan immédiatement sous-jacent à l'entre-croisement des pyramides, soit celui qui passe au-dessus des racines du premier nerf cervical.

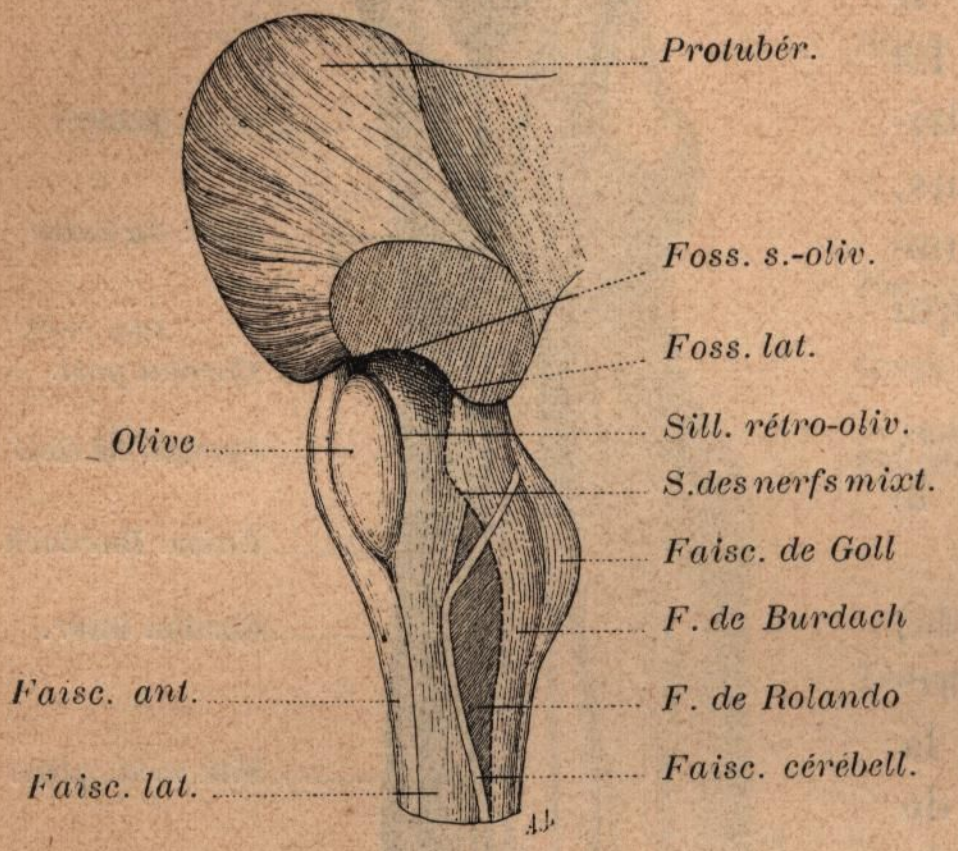

Fig. 158. — Bulbe rachidien de nouveau-né. Face latérale, grossie

Base. — La base du bulbe se continue avec la protubérance annulaire ; en avant et sur les côtés, un sillon demi-circulaire, *sillon bulbo-protubérantiel*, marque la limite avec le pont de Varole ; mais en arrière le bulbe, par les corps restiformes, s'unit directement au cervelet et par le plancher ventriculaire à la face postérieure de la protubérance.

Le sillon bulbo-protubérantiel offre plusieurs particularités à signaler. Au milieu est le *trou borgne* (foramen cæcum, fossette médiane) que remplissent des vaisseaux et quelquefois des fibres arciformes ; il est fermé en haut par des fibres invaginées de la protubérance (*collier des pyramides*) et se continue en bas avec le sillon médian antérieur ; les pyramides divergentes et rétrécies à ce niveau le limitent de chaque côté. Entre l'extrémité supérieure de l'olive et la protubérance est la *fossette olivaire* (ou sus-olivaire) d'où l'on voit sortir le nerf moteur oculaire externe. En arrière de l'olive, en avant du corps restiforme, une fossette plus profonde, *fossette latérale*, communiquant avec la précédente, reçoit la terminaison du sillon rétro-olivaire vasculaire et du sillon des nerfs mixtes ; elle laisse passer le facial et la racine antérieure de l'auditif.

Fibres arciformes externes. — On appelle fibres arciformes externes (*stratum zonale, transversale*) un système de fibres curvilignes transversales qui couvre plus ou moins les faces antérieure et latérales du bulbe. Elles sont sujettes à de grandes variations comme situation et comme importance ; sur certains sujets elles manquent complètement, sur d'autres elles se disposent en larges nappes. Ordinairement elles naissent des faces latérales du corps restiforme, surtout de son extrémité supérieure et antérieure, descendent obliquement sur les côtés du bulbe, coupant et interrompant les sillons qu'elles croisent et vont se perdre en partie dans le sillon médian antérieur.

Deux faisceaux de ces fibres paraissent avoir un siège et une disposition plus fixes. Le premier (avant-pont, ponticulus d'Arnold, propons) entoure l'extrémité supérieure de la pyramide et plonge dans le trou borgne qu'il comble en partie. Le second, *faisceau arciforme de l'olive* ou *f. olivaire inférieur*, large de 6 à 8 mm., vient du corps restiforme, longe le bord postérieur de l'olive, puis croise en la couvrant plus ou moins son extrémité inférieure et remonte ensuite sur son bord interne pour se perdre dans le sillon de l'hypoglosse. Quand ces fibres sont très rapprochées du bord postérieur de l'olive et qu'il en existe de semblables le long du bord antérieur ou interne, elles forment un demi-anneau allongé qui est la *silique* de Burdach. Ces deux faisceaux manquent fréquemment; ils n'existent souvent que d'un seul côté.

Rapports. — La limite inférieure du bulbe, le collet apparent ou non qui sépare l'entre-croisement pyramidal des racines du premier nerf cervical, cor-

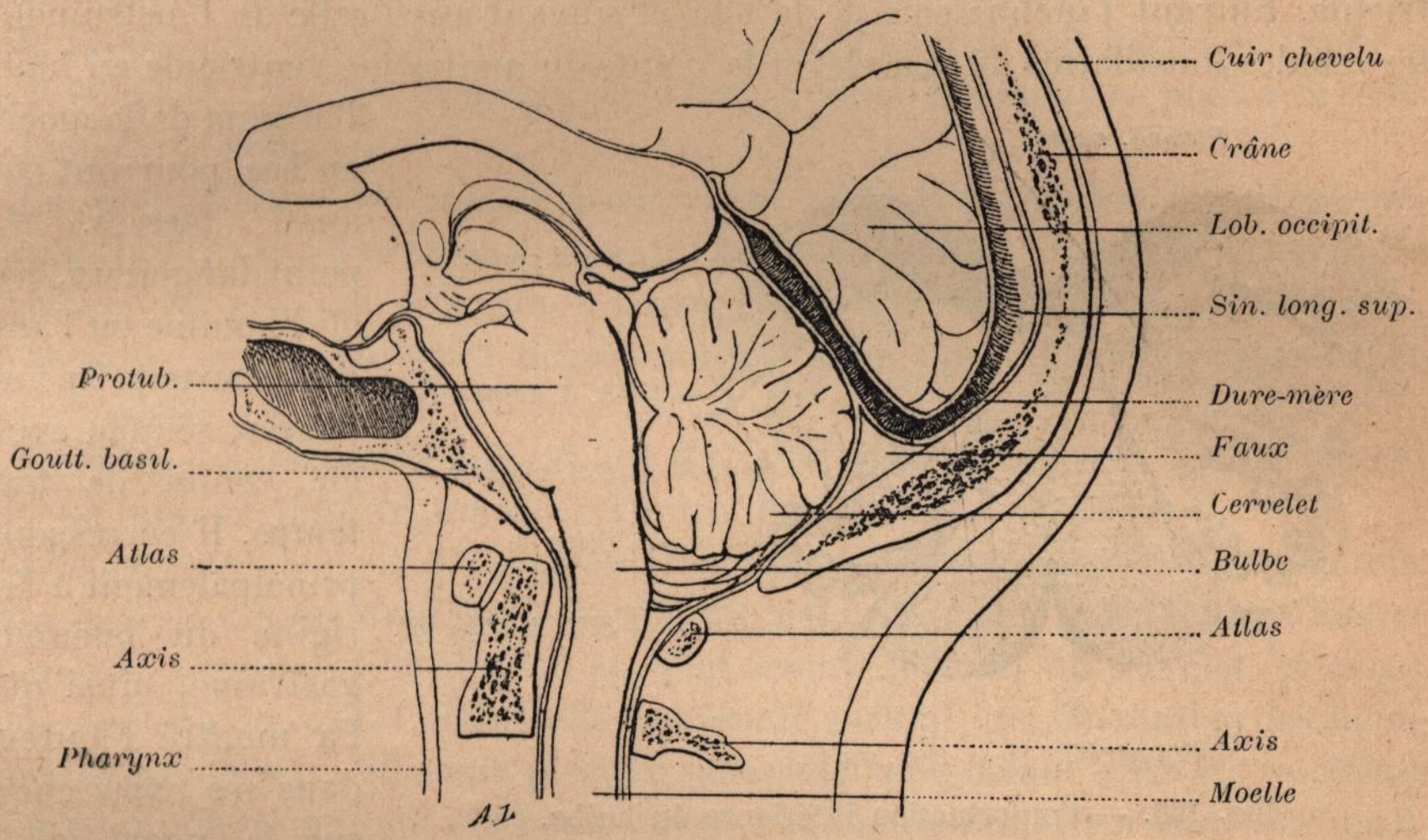

Fig. 159. — Rapports du bulbe, de la protubérance et du cervelet.
Coupe antéro-postérieure.

respond, sur un sujet dont la tête est d'aplomb, au bord supérieur de l'arc postérieur de l'atlas en arrière, au milieu du saillant de l'apophyse odontoïde en avant et par conséquent au milieu de l'arc antérieur de l'atlas. Ces rapports présentent quelques différences légères suivant les sujets, et des variations assez sensibles, suivant la position de la tête, d'aplomb, inclinée ou fléchie. La limite supérieure est au tiers inférieur de la gouttière basilaire, ou milieu du corps de l'occipital, sensiblement au-dessous de la suture occipito-sphénoïdale. Le bulbe est donc à cheval sur les deux cavités crânienne et rachidienne, mais sa plus grande partie est dans le crâne et il eût été plus juste de l'appeler bulbe crânien.

1° Sa face antérieure est en rapport avec la moitié supérieure de l'apophyse odontoïde, l'espace occipito-atloïdien antérieur fermé par de forts trousseaux ligamenteux et la partie inférieure de la gouttière basilaire qu'elle ne touche pas d'ailleurs, car elle en est séparée par les artères vertébrales. Une luxation de l'apophyse odontoïde en arrière atteindra donc l'origine de la moelle et la partie tout à fait inférieure du bulbe. — 2° Les faces latérales sont contiguës aux articulations condyliennes de l'atlas et de l'occipital dont les sépare l'artère verté-

brale; plus haut elles sont recouvertes par le cervelet. — 3° La face postérieure est, dans sa partie supérieure, située à l'intérieur du crâne et cachée par le cervelet qui l'embrasse dans une sorte de large gouttière, formée surtout aux dépens de ses lobules amygdaliens. Sa partie inférieure répond à l'espace sous-occipital intercepté entre l'occipital et l'arc postérieur de l'atlas. Cet espace a moins de 1 cm. de hauteur, sur certains sujets à peine quelques millimètres; la flexion forcée de la tête en avant l'agrandit sensiblement; c'est le point faible ou défaut du rachis. Un instrument piquant ou tranchant, rasant l'occipital, traversera les muscles de la nuque, puis les faibles ligaments atloïdo-occipitaux postérieurs et atteindra la partie inférieure du bulbe au-dessous du ventricule. Suivant l'inclinaison de la tête et suivant aussi celle de l'instrument, les lobules tonsillaires du cervelet et la pointe du quatrième ventricule en haut, l'origine de la moelle en bas, pourront être aussi blessés. Ce point dangereux, par où l'homme ou l'animal peuvent être foudroyés, semble avoir été connu de tout temps. Il correspond principalement à l'origine du pneumogastrique, ainsi que l'a montré Flourens dans ses expériences sur le nœud vital; toutefois la position horizontale de la tête chez les animaux permettant d'aborder plus facilement le plancher ventriculaire, les rapports anatomiques ne sont peut-être pas identiques.

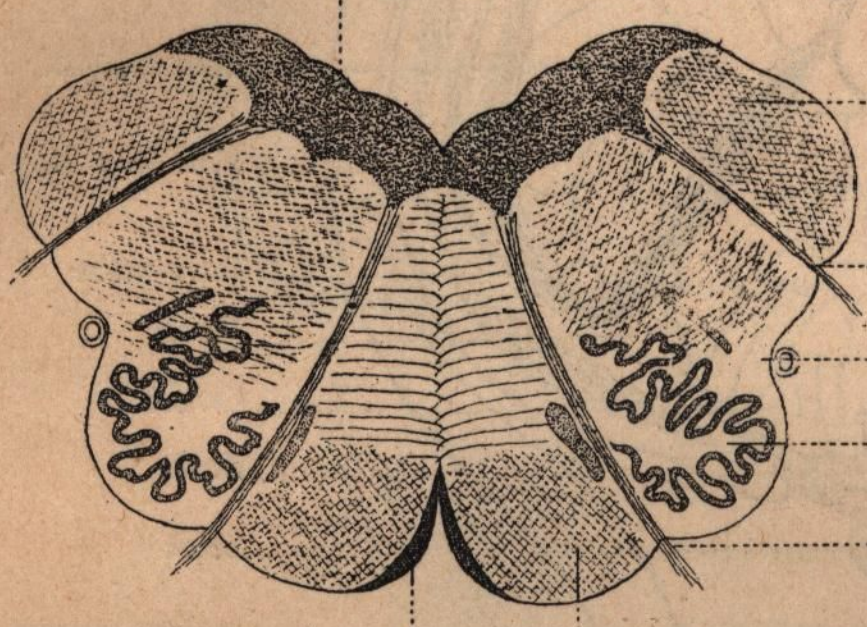

Fig. 160. — Conformation intérieure du bulbe.

Coupe passant par l'olive et le plancher ventriculaire. — Dessin à l'œil nu, grossi.

Conformation intérieure. — Les coupes que l'on peut faire sur un bulbe frais et que l'on examine à l'œil nu ne donnent que des renseignements insignifiants sur la disposition de ses éléments. Il en est autrement des coupes préparées histologiquement et colorées au carmin ou à l'hématoxyline; celles-ci fournissent, même simplement à l'œil nu, des indications très détaillées sur la distribution topographique des différentes parties, nerfs, faisceaux, groupes cellulaires; mais leur étude sera mieux placée au chapitre de la structure.

La coupe faite sans préparation sur un bulbe frais, passant horizontalement à travers les olives, nous montre : le sillon médian, la pyramide antérieure s'enfonçant en coin en arrière (en haut sur le dessin) et en dedans, et sur le côté interne de sa face antérieure qui est libre et arrondie une traînée grise, le *noyau arciforme*; — une seconde saillie convexe, l'olive, qui présente sous une couche blanche extérieure un sac en forme de lame plissée, de couleur jaunâtre, ouvert par son hile vers le centre du bulbe. Elle est flanquée de chaque côté d'une bandelette grise, les parolives antérieure et postérieure. Les sillons collatéral antérieur et rétro-olivaire se voient en coupe. On peut quelquefois suivre un filet blanc qui traverse le bulbe pour sortir par le premier de ces sillons, c'est une racine de l'hypoglosse; — le faisceau intermédiaire plus ou moins net, avec ses deux sillons limitants, le sillon rétro-olivaire où se remarque la coupe de vaisseaux, le sillon des nerfs mixtes d'où émergent des filets nerveux; — une troisième saillie, le corps restiforme, qui aboutit sur son côté interne à une dépression, le plancher ventriculaire.

Cette coupe présente donc trois arcs de cercle sur son contour, la pyramide antérieure, l'olive et le corps restiforme. Outre la lame jaunâtre de l'olive, les parolives et le noyau

arciforme, on reconnaît encore la substance grise du plancher ventriculaire, une tache gris rosé pâle dans le champ postérieur (qui correspond à la formation réticulée), et enfin le raphé.

§ II. — PROTUBÉRANCE ANNULAIRE OU PONT DE VAROLE

(BASE DU CERVEAU POSTÉRIEUR OU PARTIE VENTRALE DU MÉTENCÉPHALE)

La *protubérance annulaire* est la partie intermédiaire au bulbe, aux pédoncules cérébraux et au cervelet. On l'appelle encore *mésocéphale*, ou *pont de Varole*, Varole l'ayant comparée à un pont sous lequel passeraient plusieurs bras de rivière représentés par le bulbe et par les pédoncules.

Je rappelle ici que pour les anciens anatomistes elle faisait partie de *l'isthme de l'encéphale*; mais, à l'exemple de Poirier, nous réservons ce nom aux seuls pédoncules cérébraux,

La protubérance occupe la partie antérieure et supérieure de la loge crânienne inférieure ou cérébelleuse, entre le cervelet et la gouttière basilaire. Sa direction est presque verticale, un peu plus droite encore que celle du bulbe, et inclinée seulement de 2 degrés en moyenne sur la verticale passant en arrière d'elle.

Sa longueur, diamètre vertical, est de 2 cm. 5 au milieu, 2 à 3,5 sur les côtés. La largeur, d'un trijumeau à l'autre, de 3 à 3,5 ; l'épaisseur, 2 cm. 5.

Elle est extrêmement développée chez l'homme, et d'une manière générale, dans la série des mammifères, son volume est en rapport avec le degré hiérarchique de l'animal. Elle dépend en effet essentiellement du cervelet, et accessoirement du cerveau. Comme elle représente surtout une émanation des hémisphères cérébelleux, elle fait presque complètement défaut chez les vertébrés non mammifères qui ont ces hémisphères rudimentaires; elle atteint son maximum chez les primates que caractérise la prépondérance des lobes latéraux sur le lobe médian du cervelet; elle redisparaît chez l'homme, quand ces mêmes lobes avortent.

En la libérant artificiellement avec le couteau, on obtient une masse blanche, ferme au toucher, de forme cubique. Elle a donc six faces; mais la face supérieure n'est que le plan de section entre le pont de Varole et les pédoncules cérébraux; la face inférieure, le plan de séparation d'avec le bulbe; les faces latérales, le plan de séparation d'avec les pédoncules cérébelleux moyens en dehors de l'émergence du trijumeau. Il n'y a que deux faces réelles, l'antérieure et la postérieure.

Face antérieure. — La face antérieure est en rapport avec la gouttière basilaire, mais en reste à distance, séparée d'elle par l'artère basilaire et un vaste canal sous-arachnoïdien. Elle est convexe dans le sens transversal et dans le sens longitudinal. On y remarque : sur la ligne médiane, le sillon médian ou basilaire, en dehors les bourrelets pyramidaux, plus en dehors encore les nerfs trijumeaux.

Le *sillon basilaire* est une gouttière qui s'étend de bas en haut, du trou borgne du bulbe ou foramen cæcum inférieur à une échancrure qui sépare les deux pédoncules cérébraux à leur naissance et qu'on peut appeler le foramen cæcum supérieur. Il loge une grosse artère, le tronc basilaire, mais il ne

semble pas être l'empreinte vasculaire de ce tronc; car le sillon s'élargit de bas en haut, ce qui n'est pas le cas de l'artère; il se prolonge sur les faces supérieure et inférieure, ce que ne fait pas le vaisseau ; il conserve sa profondeur normale, alors même que le tronc basilaire dévié, ce qui est fréquent, passe en dehors de lui sur un certain parcours. C'est donc probablement une dépression naturelle produite par le raphé médian de l'organe, rendue très sensible par

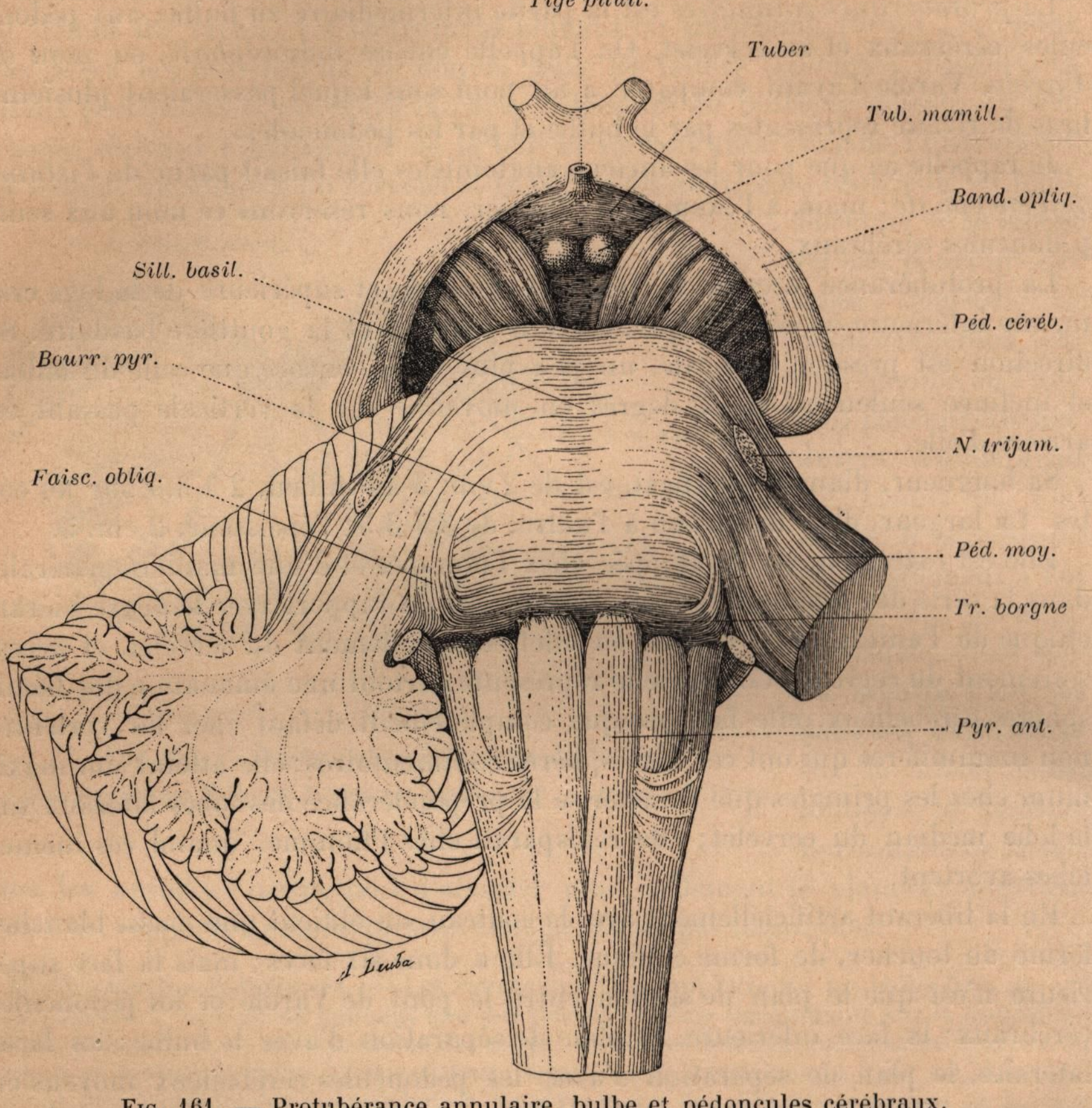

Fig. 161. — Protubérance annulaire, bulbe et pédoncules cérébraux.
Face antérieure (d'après Hirschfeld).

la saillie latérale des deux bourrelets pyramidaux avec lesquels le sillon semble être en relation étroite, et peut-être aussi augmentée par l'artère qu'elle reçoit.

Les *bourrelets pyramidaux* sont les deux reliefs longitudinaux qui bordent de chaque côté le sillon médian et qui vont s'élargissant de bas en haut; ils sont produits par le passage des faisceaux pyramidaux sous les fibres transversales de la protubérance qu'ils soulèvent.

Plus en dehors, la face antérieure se continue sans transition avec le pédoncule moyen qui va au cervelet; on peut, avec Henle, adopter comme démarcation une ligne menée de l'émergence du nerf trijumeau à celle du nerf facial. Toute cette face antérieure est striée transversalement par des paquets de fibres qui

se dirigent du sillon basilaire vers le cervelet, rappelant, d'après Foville, une chevelure à raie médiane dont les cheveux iraient se rassembler de chaque côté. On appelle faisceaux supérieurs ceux qui sont au-dessus du trijumeau; au-dessous sont les faisceaux inférieurs. Le faisceau moyen ou *f. oblique* est un large ruban saillant ou paquet de fibres, dont l'existence n'est pas constante, qui, d'abord horizontal à la naissance du sillon, descend ensuite obliquement vers le nerf facial et croise en bas les faisceaux inférieurs qu'il recouvre.

Lenhossék a rencontré deux fois et d'un seul côté un tractus arrondi de 1 mm. 5 de large, courant en sens sagittal sur la face antérieure de la protubérance entre le faisceau oblique et le sillon basilaire, à 1 cm. en dehors de celui-ci. Il l'a appelé le *faisceau droit* (f. rectus). On pouvait le suivre en bas jusqu'à la partie inférieure de la face externe de l'olive; en haut, après avoir passé sous la couche superficielle du pont, il se perdait dans le tiers du pied du pédoncule cérébral. Lenhossék pense qu'il s'agit d'un faisceau normal très amplifié et aberrant, détaché du ruban inférieur de Forel (*Anatom. Anzeiger*, 1887, 2 figures).

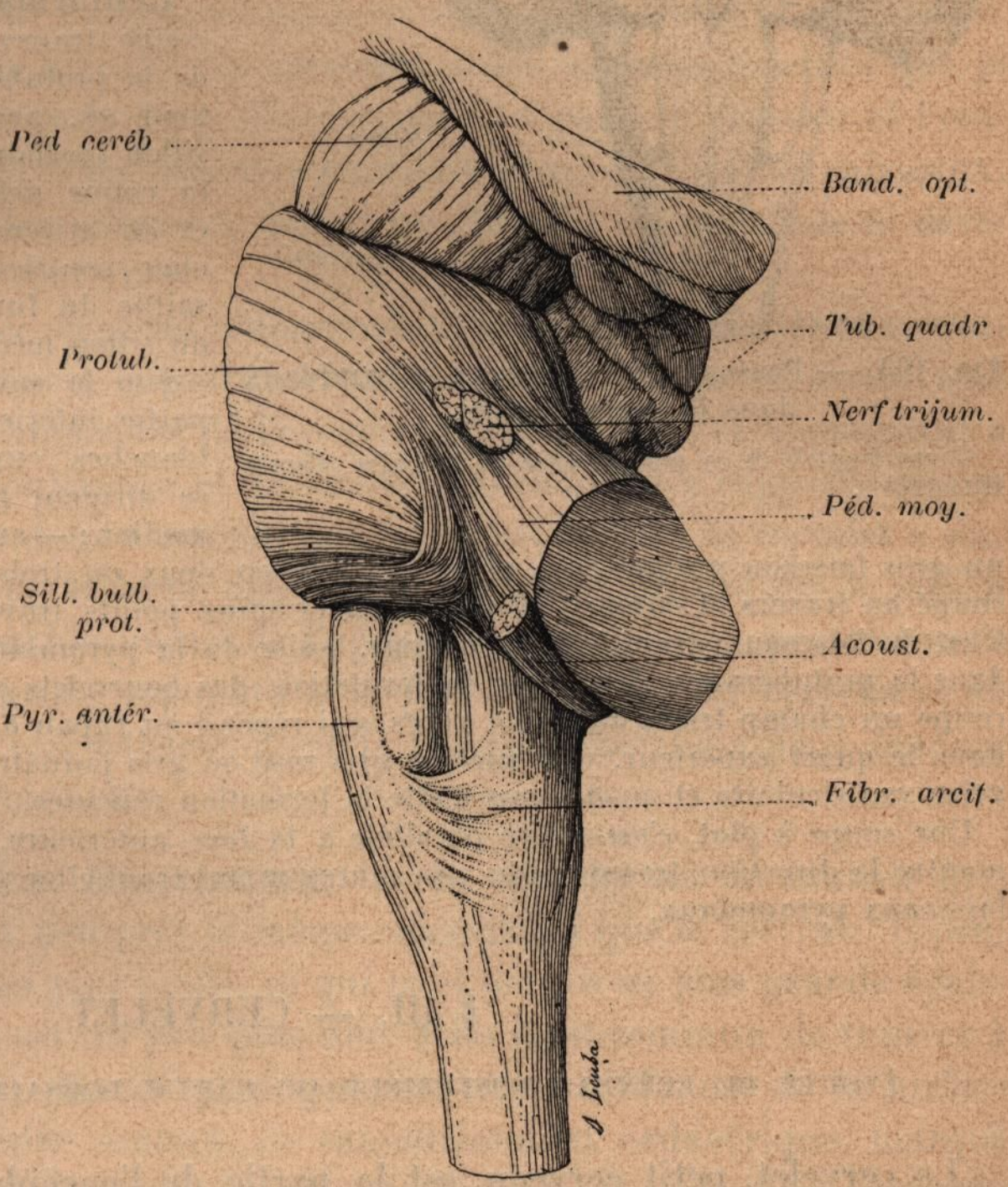

FIG. 162. — Protubérance, bulbe et pédoncules cérébraux. Face latérale.

Face postérieure. — Cette face se continue avec la face correspondante du bulbe et forme avec elle le plancher du quatrième ventricule; nous la décrirons avec cette cavité. Le cervelet la recouvre complètement, soit par sa partie centrale soit par ses pédoncules supérieurs.

Bord inférieur. — Le bord inférieur arqué est le sillon bulbo-protubérantiel déjà décrit; il répond à l'union du tiers inférieur avec le tiers moyen de la gouttière basilaire, quelquefois à l'union des deux moitiés. Entre les deux pyramides, les fibres protubérantielles s'enfoncent pour tapisser leur face interne et constituer en quelque sorte le plafond du trou borgne. Cruveilhier appelle ces fibres ondulées le *collier des pyramides*; c'est le seul point libre de la face inférieure.

Bord supérieur. — Ce bord, en arc plus cintré que l'inférieur, est aussi marqué par une rainure, le sillon protubérantiel supérieur, qui sépare le pont des pédoncules cérébraux. Il correspond au bord supérieur de la selle turcique, point le plus élevé de la gouttière basilaire, tantôt à ce bord même, tantôt à quelques millimètres au-dessous. Ici, comme entre les pyramides, on voit les fibres les

[*CHARPY.*]

plus hautes de la protubérance s'enfoncer entre les pédoncules cérébraux qu'elles entourent sur leur face interne, dans la fossette (foramen cæcum supérieur, échancrure médiane) qui termine l'espace interpédonculaire; Cruveilhier appelle ces fibres, le *collier des pédoncules*. En tapissant l'échancrure qui termine le sillon basilaire, elles représentent l'unique partie visible de la face supérieure de la protubérance.

Fig. 163. — Passage des faisceaux pyramidaux dans la protubérance.

Coupe frontale de la protubérance et du bulbe (d'après Hirschfeld).

Conformation intérieure. — Une coupe transversale passant par le milieu de la protubérance et examinée fraîche, à l'œil nu, présente : sur son contour, le sillon basilaire, les bourrelets pyramidaux, la coupe des pédoncules céréb. moyens; et en arrière, la ligne sinueuse du plancher ventriculaire, où l'on remarque la saillie du funiculus teres de chaque côté du sillon médian.

Sur la surface on distingue, dans la partie inférieure de la coupe, des lignes blanches curvilignes striées de gris qui se dirigent parallèlement vers un raphé médian; — au milieu de ces fibres arquées un gros faisceau unique ou à peine dissocié en deux ou trois faisceaux plus petits; il est coupé en travers et entouré ou même en certains points traversé par les fibres arquées. C'est le faisceau pyramidal, ou moteur, suite de la pyramide antérieure, dont le passage dans la protubérance détermine la formation des bourrelets extérieurs; — au centre de la coupe un champ triangulaire de fibres, qui répond au ruban de Reil ou faisceau sensitif; — dans le quart supérieur, une surface gris rosé ou gris jaunâtre qui comprend la substance grise ventriculaire et au-dessous d'elle la formation réticulée.

Une coupe à plat, c'est-à-dire parallèle à la face antérieure, comme celle de la fig. 163 montre la direction transversale des fibres protubérantielles et la direction verticale des faisceaux pyramidaux.

§ III. — CERVELET

(VOUTE DU CERVEAU POSTÉRIEUR OU PARTIE DORSALE DU MÉTENCÉPHALE)

Le cervelet, petit cerveau, est la partie de l'encéphale qui occupe les fosses occipitales inférieures.

Il appartient par son origine au cerveau postérieur ou métencéphale, la quatrième vésicule cérébrale dont la base devient la protubérance, et la voûte le cervelet; la cavité de la vésicule sera la partie supérieure du quatrième ventricule. La voûte prend donc un accroissement colossal. C'est d'abord sa partie médiane qui s'épaissit pour former le *lobe médian* ou *vermis* du cervelet, et plus tard ses parties latérales pour constituer les *hémisphères* cérébelleux. De même chez les vertébrés, le lobe médian existe seul chez les non-mammifères, les lobes latéraux sont nuls ou rudimentaires; les lobes latéraux ou hémisphères n'apparaissent nettement que chez les mammifères et plus on remonte dans l'échelle zoologique, plus on voit ces lobes prendre de l'importance; ils finissent par l'emporter sur le vermis, entraînant comme conséquence un développement considérable de la protubérance annulaire qui est leur prolongement ventral.

L'homme est caractérisé entre tous par la petitesse relative de son lobe médian, lobe cependant primordial et fondamental de l'organe, comme l'a fait remarquer Gall, et par l'énorme prépondérance de ses hémisphères cérébelleux que relie la puissante masse de la protubérance annulaire.

Situation. — Le cervelet est enfoncé comme un coin à base postérieure entre la moelle et le cerveau. Il occupe la loge crânienne inférieure ou cérébelleuse, loge fibreuse dans sa voûte constituée par la tente du cervelet, osseuse dans sa base et ses parties latérales que forment la portion inférieure de l'écaille occipitale, la face interne de l'apophyse mastoïde, la face postérieure du rocher et l'apophyse basilaire. Sur l'apophyse basilaire reposent le bulbe et la protubérance; partout ailleurs le cervelet est au contact des surfaces osseuses que je viens de nommer ou bien de la tente fibreuse qui le sépare du cerveau et l'empêche d'en sentir le poids. Cette situation encaissée l'expose, lui et ses vaisseaux, à la compression et à l'étranglement, quand une tumeur ou un abcès se développe dans la loge qui le renferme.

La grande circonférence descend obliquement en bas et en arrière et correspond par sa partie moyenne à la protubérance occipitale externe ou *inion*. Une ligne continuant le bord supérieur de l'apophyse zygomatique et aboutissant à l'inion marque cette circonférence et la limite supérieure des rapports osseux du cervelet. « On pourra donc aisément sur le vivant mettre le cervelet à nu, en trépanant au-dessous de la ligne précédente, ou mieux encore sur le milieu d'une ligne droite unissant le sommet de l'apophyse mastoïde à la protubérance occipitale externe; l'ouverture répondra à la partie centrale du cervelet et au point déclive de la fosse cérébelleuse. C'est là l'incision de choix pour évacuer les abcès du cervelet » (Poirier).

Couleur. Consistance. Dimensions. — Le cervelet est de couleur gris tendre. Frais, il possède à peu près la même consistance que le cerveau; cependant son écorce est un peu plus molle, ce qui peut tenir à sa plus grande épaisseur, et son noyau blanc est un peu plus dur. Mais il est commun de trouver à l'autopsie, dans les temps chauds principalement, une diffluence de la surface qui se déchire au moindre contact; ce ramollissement cadavérique, marqué surtout dans les parties postérieures les plus déclives, ne doit pas être confondu avec une lésion pathologique.

Les dimensions de l'organe, ellipsoïde à grand axe transversal, sont : en longueur, c'est-à-dire dans le sens antéro-postérieur, de 3 à 4 centimètres au milieu, de 5 à 6 centimètres sur les côtés; — en largeur, grand diamètre transversal, de 10 centimètres (9 à 11); — en épaisseur, de 4 à 5 centimètres aux points les plus renflés.

Le poids moyen est d'environ 140 grammes (Voy. au chapitre : *Poids de l'encéphale*).

Conformation extérieure. — Le cervelet a la forme d'un cœur de carte, dont le sommet tronqué est en avant, la base échancrée en arrière. On lui décrit une face supérieure, une face inférieure et une circonférence.

Face supérieure. — Cette face est tout entière située sous le cerveau chez l'homme, à cause du grand développement de l'hémisphère cérébral en arrière;

la tente de la dure-mère sépare les deux organes. On reconnaît une crête longitudinale médiane, saillante surtout en avant où elle couvre les tubercules quadrijumeaux postérieurs et striée transversalement comme un ver à soie avec ses anneaux, c'est le *vermis supérieur*, logé sous l'arête de la tente. Les parties latérales sont inclinées en versant de toit, elles appartiennent aux hémisphères.

Face inférieure. — En rapport avec les fosses occipitales inférieures et avec le bulbe, cette face bombée présente sur la ligne médiane une fente profonde à bords très convexes qui s'étend d'arrière en avant sur toute la longueur; c'est la *scissure médiane* ou *vallée de Reil*. En arrière, profondément entaillée en

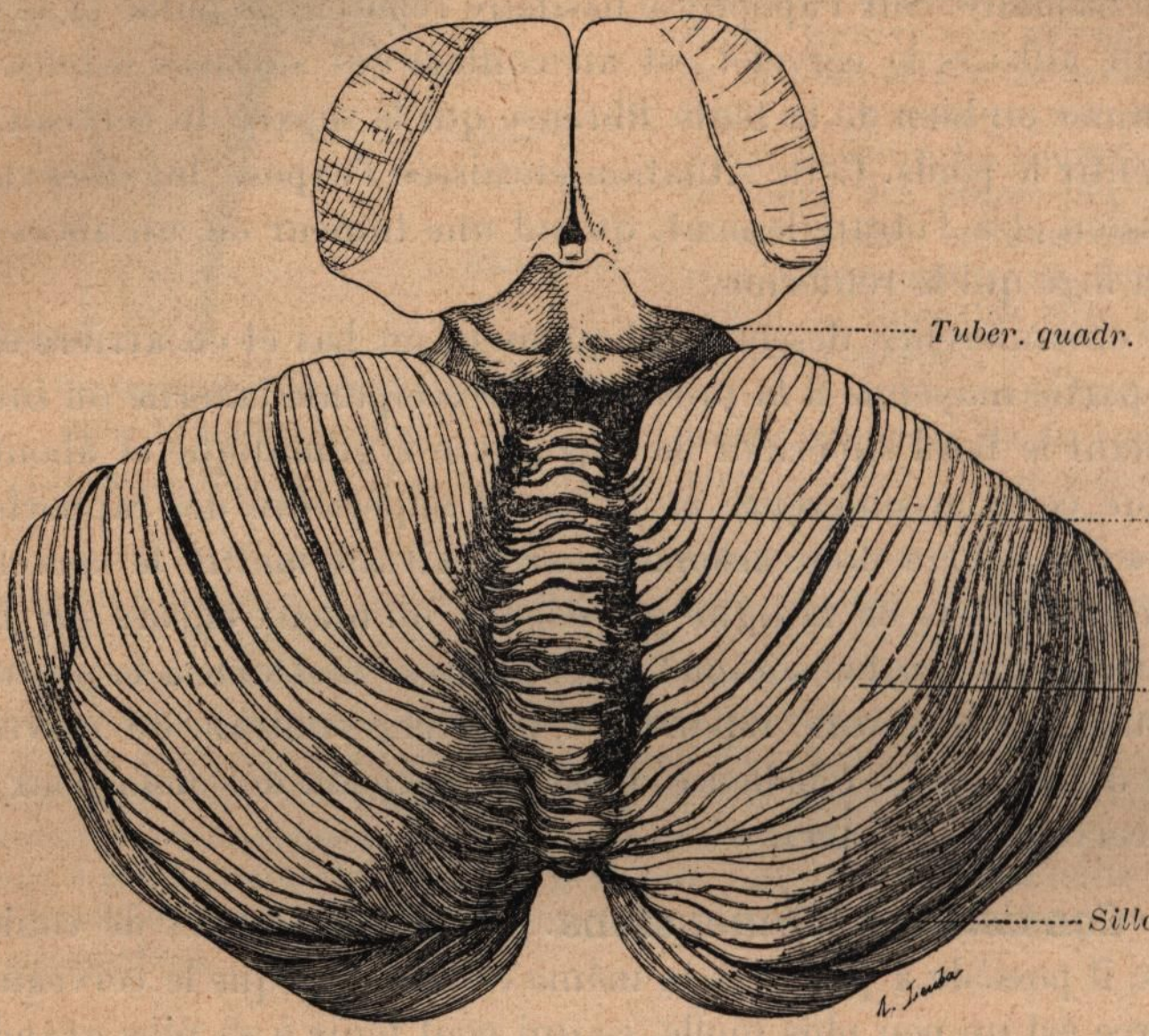

Fig. 164. — Cervelet.

Face supérieure. Le lobe central et les lobes latéraux (vermis et hémisphères).

échancrure, elle reçoit la faux du cervelet; en avant, elle est plus superficielle et devient une simple gouttière qui encadre le bulbe. Si on écarte ses lèvres, on aperçoit la face inférieure du lobe médian ou *vermis inférieur*, plus gros, plus détaché que le vermis supérieur. De chaque côté, la face inférieure des hémisphères. Près de leur forte convexité postérieure, on reconnaît quelquefois l'empreinte jugulaire de Henle, qui répond à l'apophyse jugulaire de l'occipital.

Circonférence. — La circonférence correspond à la gouttière transversale de l'occipital et au bord supérieur du rocher, occupés la première par le sinus latéral, le second par le sinus pétreux supérieur. Elle présente : une *échancrure antérieure* qui embrasse le bulbe et la protubérance, et qui sert de hile à l'organe pour l'émergence de ses six pédoncules; — une *échancrure postérieure* ou *incisure marsupiale*, partie postérieure de la scissure médiane; elle reçoit dans son espace triangulaire la faux de la tente et la protubérance occipitale interne; ses bords sont arrondis et convexes; — entre les deux échancrures et de chaque côté, le bord externe du cervelet coudé à angle droit sur

lui-même, au point de jonction de l'occipital avec le rocher, et coudé ensuite à sa jonction avec les échancrures antérieure et postérieure. De là la division

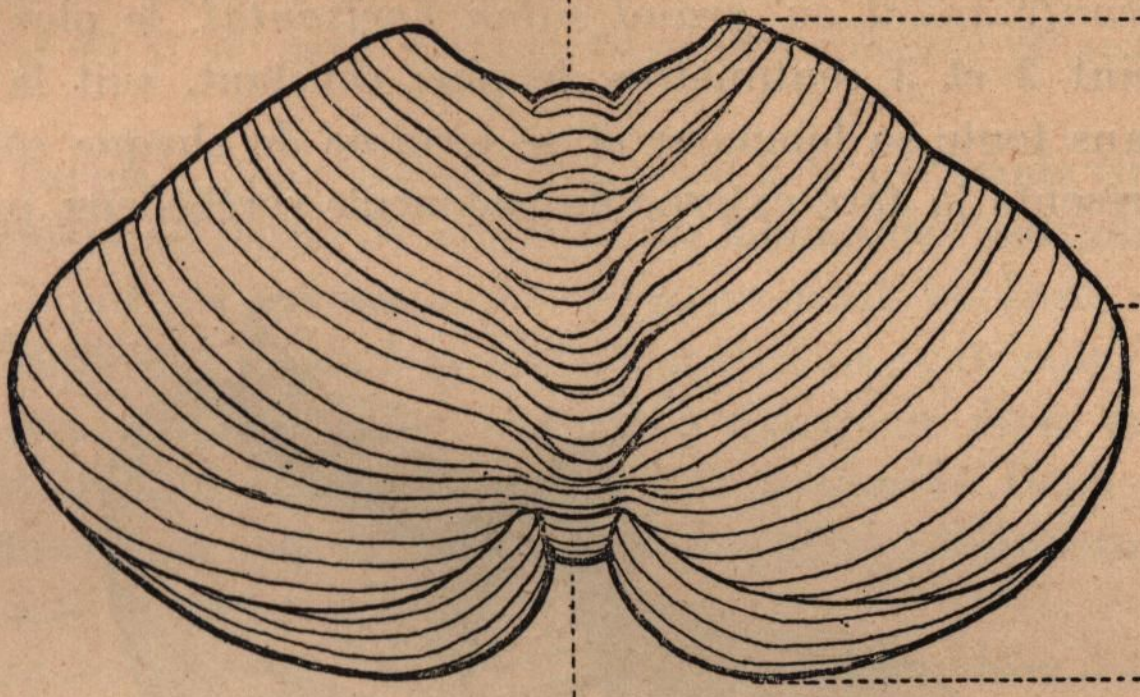

Fig. 165. — Circonférence du cervelet.

de la circonférence en : échancrure antérieure, échancrure postérieure ; angles antérieur, postérieur, et latéral ou externe ; bord antéro-externe, bord postéro-externe.

LOBES ET LOBULES DU CERVELET

Nous avons déjà reconnu dans le cervelet l'existence de trois *lobes*, d'un lobe médian constitué par les vermis supérieur et inférieur, et de deux lobes latéraux ou hémisphères. Ces derniers sont presque toujours asymétriques, à cause de l'inégalité des sinus latéraux ; la fosse cérébelleuse gauche est ordinairement plus grande que celle de droite. Quelques auteurs décrivent un troisième vermis, le *vermis postérieur*, qui au fond de l'échancrure postérieure unit les deux autres vermis.

Quelquefois le vermis supérieur est grand et de forme triangulaire à base antérieure, limité sur les côtés par des fissures latérales. Lombroso a signalé la fréquence de cette forme chez les criminels et les faibles d'esprit. Il a montré aussi que chez les criminels on rencontrait, avec une fréquence quatre fois plus grande que chez les sujets sains, un vermis inférieur hypertrophié occupant une fossette occipitale moyenne; disposition qui rappelle le cervelet moyen des rongeurs et celui de l'homme du troisième ou quatrième mois fœtal.

Les lobes sont à leur tour divisés en *lobules* par des sillons transversaux profonds. Les deux surfaces du cervelet sont parcourues par des sillons curvilignes, concentriques à la grande circonférence, parallèles entre eux d'une manière générale, mais d'une régularité qui est loin d'être absolue; fréquemment ils s'entrecoupent et passent de l'un dans l'autre. Ils paraissent tous égaux en profondeur sur un cervelet intact, mais en les écartant après avoir enlevé les membranes et surtout en s'aidant de coupes antéro-postérieures, on voit qu'il en est de deux ordres, des superficiels et des profonds ; les profonds sont ceux qui arrivent jusqu'au noyau blanc central, en suivant par conséquent la direction

d'un rayon sur la coupe sagittale. Ce sont ces sillons profonds qui servent à délimiter les lobules; les sillons superficiels séparent les lames et les lamelles. Les deux principaux sillons sont le sillon circonférentiel et le grand sillon supérieur.

Le *sillon circonférentiel* ou *grand sillon horizontal*, le plus profond de tous, car il atteint 2 et 3 centimètres, le plus constant, suit la crête de la circonférence dans toute sa longueur et se termine de chaque côté dans une gouttière que présente la face externe du pédoncule cérébelleux moyen. Il est

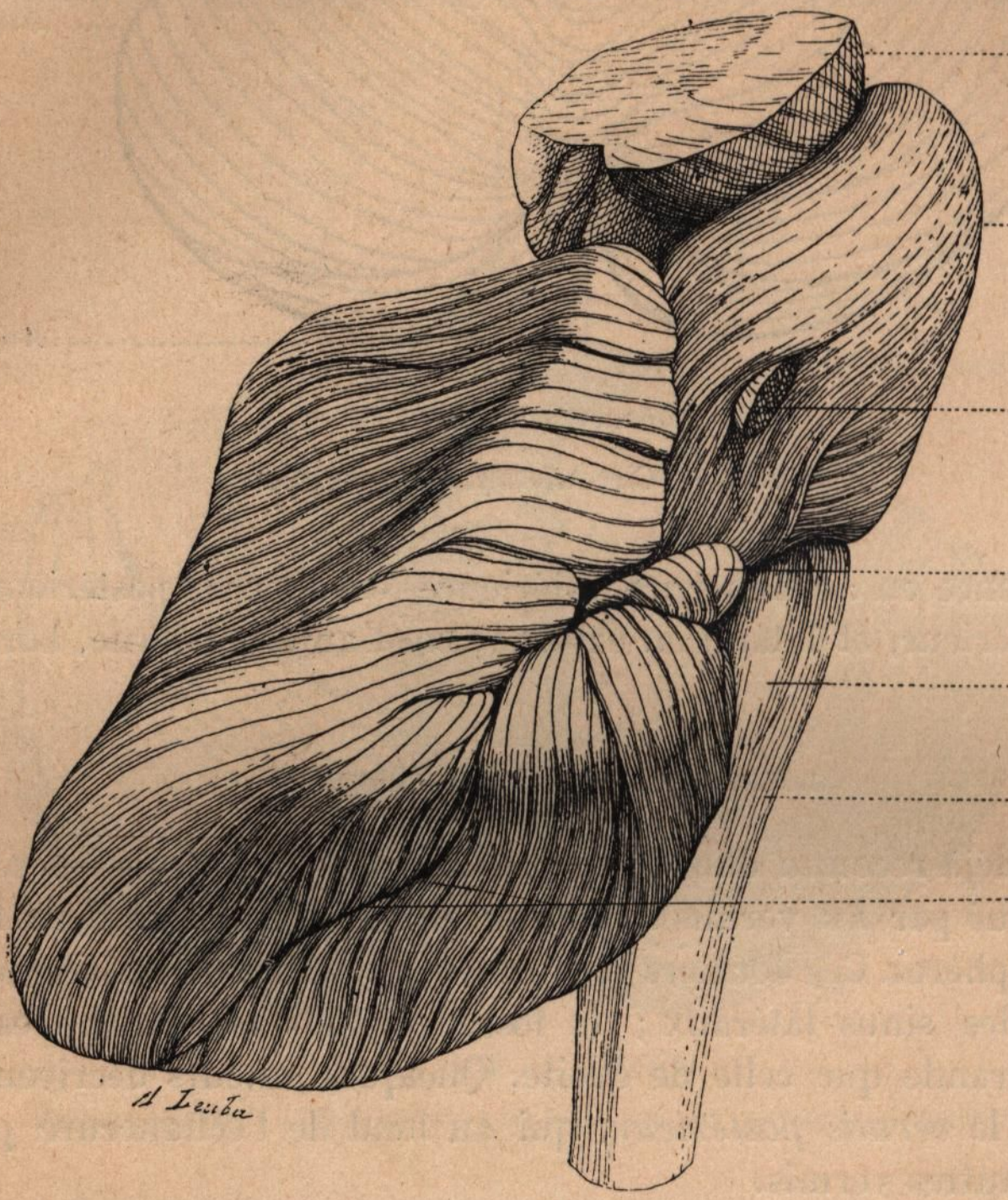

FIG. 166. — Cervelet.
Vue latérale (d'après Foville).

parfois dédoublé. A son passage sur le lobe médian, sous le vermis supérieur, il est superficiel et peut être partiellement interrompu. — Le *grand sillon supérieur* lui est concentrique sur la face supérieure; il se termine de chaque côté à l'angle externe de la circonférence. Il divise la face supérieure en deux lobules, un antérieur, *lobule quadrangulaire*, un postérieur que limite en arrière le sillon circonférentiel, lobule *semi-lunaire*.

Il y a douze ou quinze lobules. Les plus connus, les lobules classiques, sont : la pyramide de Malacarne, la luette, les amygdales et le lobule du pneumo-gastrique. Tous appartiennent à la face inférieure du cervelet (fig. 168).

La *pyramide de Malacarne* ou pyramide *lamineuse* est la partie postérieure du vermis inférieur, qu'on voit saillir au fond de la scissure médiane excavée en losange. Son extrémité postérieure est arrondie en tubérosité, sa partie

antérieure se prolonge de chaque côté par un bras qui l'unit à l'hémisphère voisin ; un sillon peu apparent la sépare de la luette. Les deux bras latéraux, la luette et la tubérosité postérieure forment quatre prolongements cruciaux partant de la base de la pyramide. En coupe antéro-postérieure, la pyramide apparaît sous la forme d'un triangle, à sommet effilé dirigé en avant vers le noyau central où il se perd, à large base très convexe et annelée tournée en arrière.

La *luette* (uvula), lobule impair, fait suite à la pyramide en avant. Comprimée latéralement en forme de coin par les lobules de l'amygdale, elle s'élargit d'arrière en avant ; sa partie visible extérieurement, ou base, s'allonge en sens antéro-postérieur par-dessus la voûte du quatrième ventricule, sur une étendue de 1 centimètre ; elle fait saillie à la partie antérieure de la scissure médiane. Sa coupe est triangulaire comme celle de la pyramide. Deux pédicules blancs rattachent de chaque côté sa base aux hémisphères cérébelleux ; ses bords sont en rapport avec les valvules de Tarin.

Les *amygdales* ou *tonsilles* appartiennent à l'hémisphère dont elles occupent la partie la plus interne et sont paires ; elles sont remarquables chez l'homme par leur grand développement. Chaque lobule tonsillaire occupe une niche appelée par Vicq d'Azyr nid de pigeon et plus souvent *nid d'hirondelle* ; c'est un espace creux ouvert en arrière, circonscrit en dehors par le lobule digastrique de l'hémisphère, en haut par l'union de ce lobule avec la pyramide, en bas par le pédoncule cérébelleux inférieur, en dehors par la luette. La valvule de Tarin fait le fond. L'amygdale arrondie et ferme marque son empreinte en dehors sur le lobule digastrique qu'elle excave, en dedans sur la luette qu'elle comprime ; un feuillet blanc l'unit à cette dernière à son extrémité supérieure, tandis que son extrémité inférieure renflée et arrondie, point le plus déclive du cervelet, pend dans le trou occipital et pourrait être atteinte par un instrument enfoncé à travers l'espace occipito-atloïdien (fig. 159) ; un sillon indique la limite de la partie engagée. Sa face interne, qui dans sa partie supérieure est au contact de la luette, est excavée en bas pour recevoir les corps restiformes du bulbe sur lesquels elle se moule. Ses sillons sont dirigés en sens antéro-postérieur, et c'est autour de la tonsille comme d'un centre que, sur la face inférieure de l'hémisphère, les sillons décrivent leurs arcs de cercle parallèles.

Les amygdales de chaque côté, la luette au milieu et entre elles les valvules de Tarin, rappellent la configuration de l'isthme du gosier et en ont tiré leurs dénominations.

Le *lobule du pneumogastrique* ou *flocculus* (touffe, flocon), implanté sur le pédoncule cérébelleux moyen sur lequel il s'enroule, à l'entrée du sillon circonférentiel, est une petite touffe proéminente, qui doit son nom au voisinage du pneumogastrique qu'on voit en arrière et en dessous. Il est séparé du corps restiforme par le plexus choroïde du quatrième ventricule qui sort à travers le trou de Luschka. Il a une forme de massue ; son *pédoncule* médullaire reçoit l'extrémité externe de la valvule de Tarin. Bien que le plus petit des lobules, il est très apparent et constant ; souvent en dehors de lui, sur le pédoncule cérébelleux moyen, on trouve un flocculus accessoire. Son origine embryologique paraît être distincte de celle du reste de l'hémisphère ; Cleland a figuré un encéphale dans lequel le cervelet faisait défaut par suite d'une ventriculo-méningo-

cèle, et pourtant le flocculus existait et occupait la partie latérale de la voûte du ventricule.

On s'est efforcé, dans ces dernières années, d'aboutir à une division topographique rigoureuse de la surface du cervelet, en déterminant exactement les lobules qui la composent. Cette tâche est difficile. Les anatomistes ont pris comme délimitation les sillons profonds ou de premier ordre, qui vont jusqu'au noyau blanc central. Malheureusement ces sillons ne sont pas les mêmes sur le lobe médian et sur les lobes latéraux; tel sillon profond du vermis n'est plus qu'une fissure superficielle sur l'hémisphère et inversement. En présence de cette difficulté, il a paru logique de choisir comme type le vermis, qui est le lobe fondamental dans la série, se développe le premier chez l'homme et montre le premier des sil-

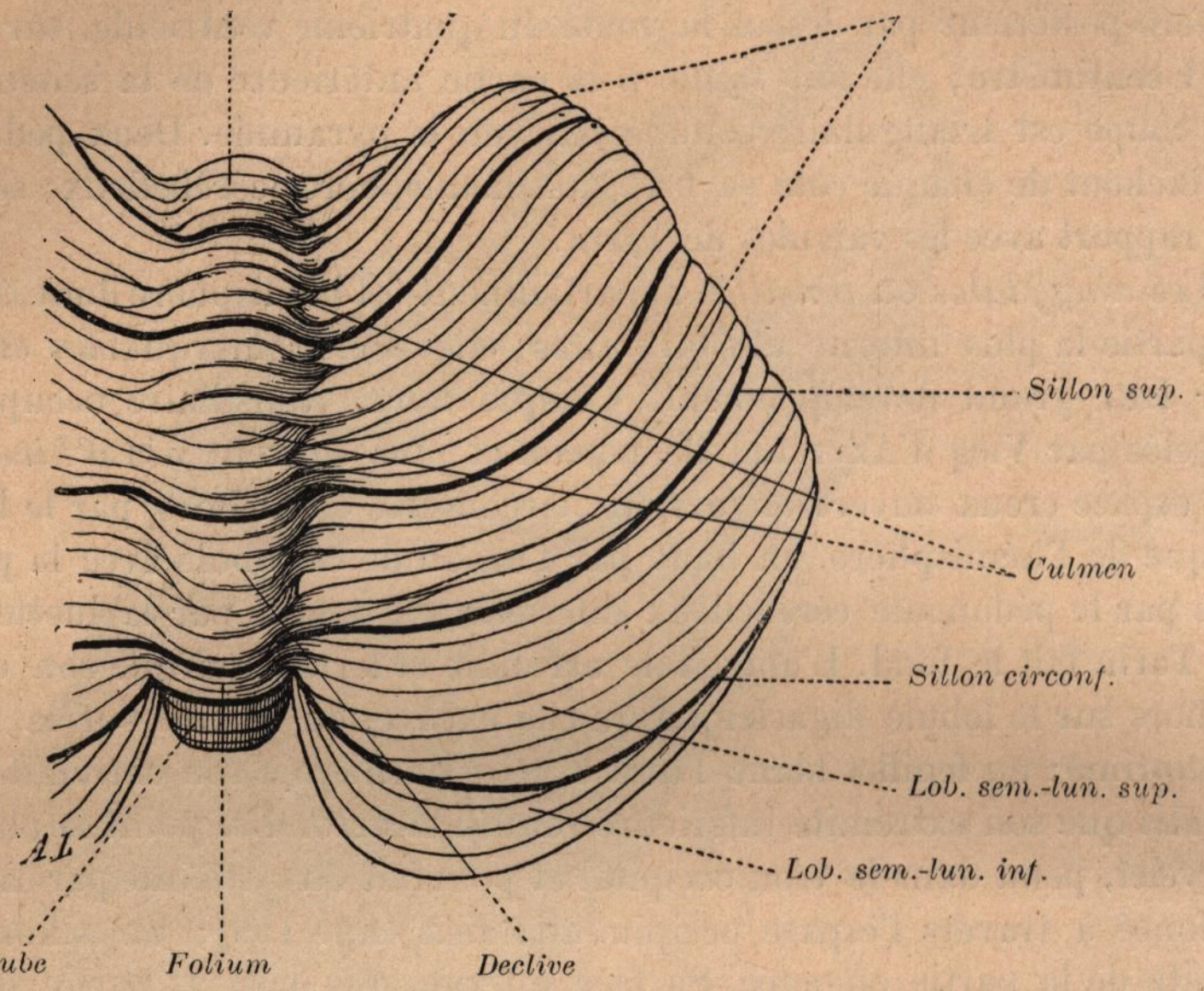

Fig. 167. — Lobules du cervelet.

Face supérieure.

lons qui plus tard s'étendent à l'hémisphère. La classification ainsi obtenue ressemble beaucoup à celle que Kœlliker a tirée de ses recherches embryologiques. L'anatomie comparée fournira probablement un jour des résultats importants; pour le moment on a constaté une grande variété de dispositions chez les mammifères, sans loi bien reconnaissable.

Nous donnons ici pour le lobe médian, puis pour les lobes latéraux, la répartition des différents lobules admise le plus communément.

Le lobe médian renferme huit lobules, dont quatre pour le vermis supérieur et quatre pour le vermis inférieur. Ce sont d'avant en arrière :

1° La *lingula* (languette), lobule aplati, appliqué sur la face postérieure de la valvule de Vieussens et faisant corps avec elle (fig. 169 et 171). Comme elle aussi, formation cérébelleuse avortée, ce lobule se compose de 4 à 5 lames (2 à 7) disposées transversalement, séparées ordinairement en deux moitiés par un raphé médian ou même par un sillon antéro-postérieur. La pointe peut être bifide transversalement, ou de haut en bas, ce qui donne lieu à deux lingula superposées. Stilling a appelé *freins* de la lingula deux prolongements latéraux triangulaires qui naissent de la partie postérieure et se portent à l'hémisphère correspondant, leur pointe s'attache à la face supérieure du pédoncule céréb. moyen.

2° Le *lobule central*, très petit, qui surplombe et cache la lingula; deux expansions ou *ailes* vont se perdre dans l'extrémité antérieure du lobe quadrangulaire.

3° Le *monticulus* ou colline, point le plus saillant du vermis supérieur; il est composé de nombreux feuillets. On y distingue deux parties, le *culmen*, sommet qui occupe les

deux tiers antérieurs, et le *déclive* ou pente, qui descend vers l'échancrure postérieure du cervelet.

4° Le *folium cacuminis*, feuillet du sommet, très étroit, composé d'un seule lame visible au fond de l'échancrure postérieure. Son individualité est caractérisée par le passage du grand sillon supérieur en avant, et du sillon circonférentiel en arrière.

Les lobules suivants appartiennent au vermis inférieur :

5° Le *tuber valvulæ*, renflement valvulaire, composé de 6 à 8 feuillets, à la partie la plus postérieure de l'échancrure.

6° La *pyramide*, qui a de 5 à 6 feuillets, jusqu'à 8; plus haut décrite.

7° La *luette*, uvula, avec 8 à 12 lames; également décrite.

8° Le *nodule*, nodulus, tubercule arrondi, de forme variable qui termine la luette. Il est formé de 5 à 6 plis gris, plus gros que ceux de la luette, unis latéralement à la valvule de Tarin. Le nodule a les plus grandes analogies avec la lingula; de même que celle-ci, partie la plus antérieure du vermis supérieur, est implantée sur la valvule de Vieussens, de même le nodule, partie antérieure du vermis inférieur, est implanté sur la partie moyenne de la valvule de Tarin qui tapisse sa face antérieure et lui donne un aspect lisse et opalin. Par l'intermédiaire des deux valvules, il touche la lingula, et tous deux forment le sommet de la voûte ventriculaire.

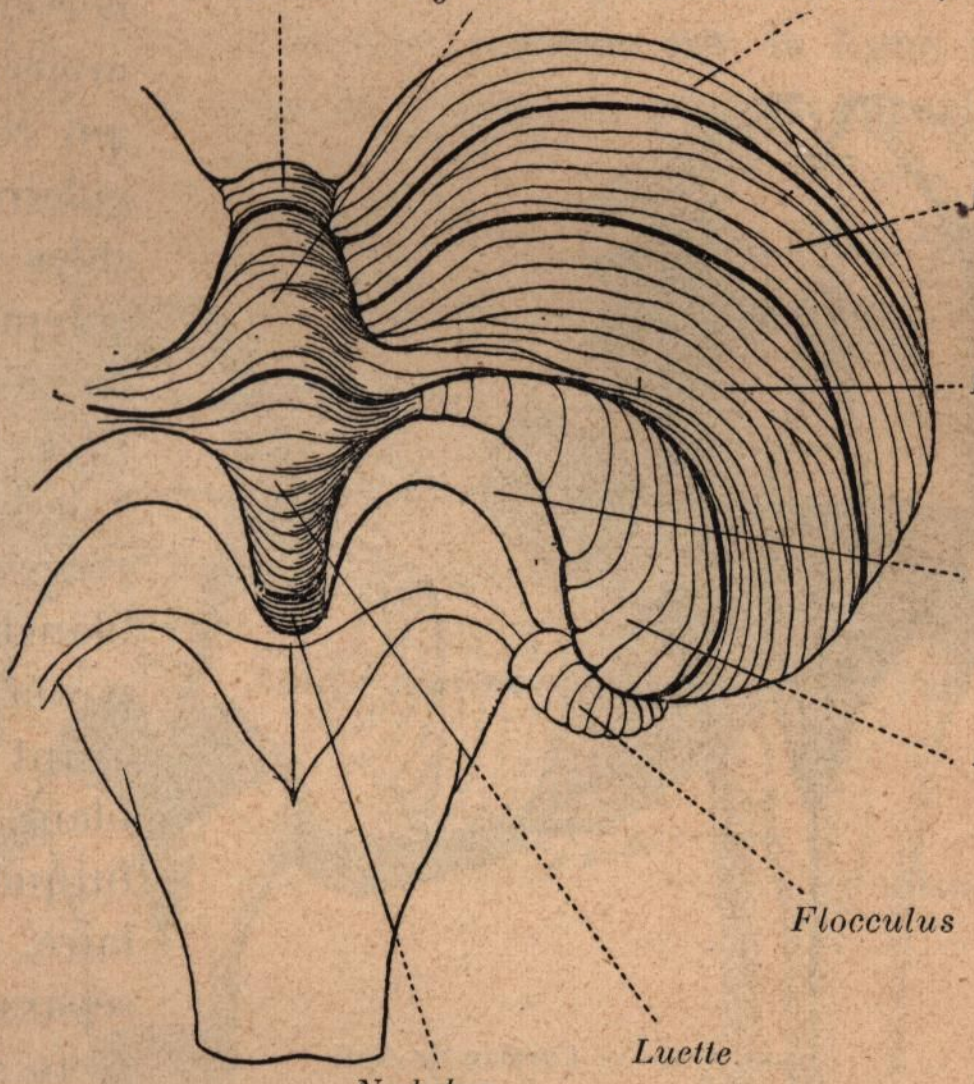

Fig. 168. — Lobules du cervelet.

Face inférieure.

Les lobes latéraux ou hémisphères comprennent 7 lobules, sans compter en avant les *freins* de la lingula et les *ailes* du lobule central, qui font partie de l'hémisphère. Ce sont, en arrière des ailes du lobule central :

1° Le *lobule quadrangulaire*, très vaste, que l'embryologie a montré être divisé en deux parties, une qui correspond au culmen, l'autre au déclive. Dans son ensemble, il prolonge latéralement le monticulus.

2° Le *lobule semi-lunaire supérieur*, entre le sillon supérieur en avant et le sillon circonférentiel; il correspond au folium cacuminis.

3° Le *lobule semi-lunaire inférieur*, qui commence dans l'échancrure par une grosse extrémité arrondie, ce qui était l'inverse pour le lobule précédent; il correspond au tuber.

4° Le *lobule grêle*, gracilis, répète en partie la forme du lobule précédent.

5° Le *lobule digastrique* ou biventer, qui encadre l'amygdale en dehors. Dans sa partie interne, il figure en coupe un coin à sommet postérieur et supérieur. Avec le lobule grêle, il se soude latéralement à la pyramide.

6° L'*amygdale* ou *tonsille*, lobule tonsillaire, décrite plus haut; expansion latérale de la luette.

7° Le *flocculus* ou *lobule du pneumogastrique*, également décrit. Par la valvule de Tarin il se relie au nodule.

Le cervelet est, comme nous l'avons vu dans son embryologie, un puissant développement de la voûte du cerveau postérieur. Dans deux points cependant, la formation nerveuse avorte en partie et n'aboutit qu'à une organisation imparfaite; c'est d'abord en avant, à la jonction de la voûte du cerveau postérieur

avec celle du cerveau moyen, c'est-à-dire du cervelet avec les tubercules quadrijumeaux, où apparaît la valvule de Vieussens, et en second lieu en arrière à la jonction de la voûte de ce même cerveau postérieur ou cervelet avec l'arrière-cerveau ou bulbe, où se montre la valvule de Tarin. Ces deux valvules sont donc des formations cérébelleuses atténuées; le terme de valvules qui les désigne fait allusion à un rôle mécanique qu'on leur attribuait autrefois et qui n'existe probablement à aucun titre.

1° **Valvule de Vieussens.** — Les Allemands la connaissent uniquement sous le nom de *voile médullaire antérieur* ou *supérieur*. C'est une lame nerveuse, médiane et impaire, mince, se déchirant facilement, qui remplit l'espace quadrangulaire intercepté par les pédoncules supérieurs du cervelet, oblique comme eux en haut et un peu en avant. Elle mesure 12 à 15 mm. de long sur 6 à 8 de large. Son *extrémité supérieure*, étroite, s'unit à l'écorce blanche des tubercules quadr. postérieurs; on remarque en avant d'elle un petit faisceau blanc longitudinal, bi- ou trifurqué à son insertion valvulaire, qui vient du sillon de séparation de ces tubercules, *frein de la valvule*, et un autre faisceau transversal, visible du moins sur les cerveaux frais, qui est l'entre-croisement des nerfs pathétiques; ces nerfs sortent de chaque côté du frein, séparés de lui par une fossette vasculaire. L'*extrémité inférieure*, large, amincie, se continue avec le noyau blanc du vermis supérieur. Les *bords* se fondent dans les pédoncules céréb. supérieurs. La *face postérieure* ou supérieure, concave, tapissée par les lames grises de la lingula qui lui donnent un aspect crénelé, est en rapport avec le lobule inférieur du vermis supérieur. La *face antérieure* (inférieure de certains auteurs), convexe, forme la partie la plus antérieure de la voûte du quatrième ventricule; le nodule de la luette arrive à son contact.

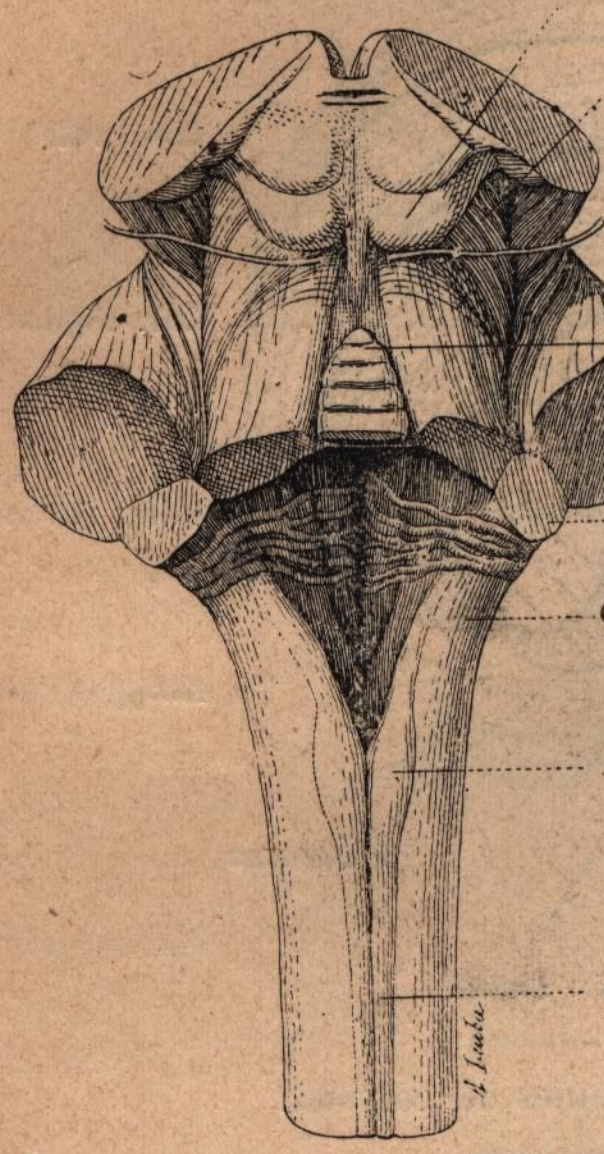

Fig. 169. — Valvule de Vieussens.

Le cervelet a été enlevé. On voit la section des trois pédoncules cérébelleux et une partie du quatrième ventricule. Face postérieure du bulbe et de la protubérance. Tubercules quadrijumeaux. — (D'après Hirschfeld.)

2° **Valvule de Tarin.** — C'est le *voile médullaire postérieur* des auteurs allemands en général, *inférieur* de quelques-uns. Cette lame nerveuse médullaire est impaire comme la valvule de Vieussens; mais ses parties latérales étant très développées, sa partie médiane, au contraire, courte et peu apparente, on la décrit souvent comme double, bien qu'elle soit unique et con-

tinue de droite à gauche. Chacune de ses parties latérales (valvules de Tarin droite et gauche) a la forme d'un segment semi-lunaire tendu transversalement et dont le sinus est ouvert en haut et en avant. L'*extrémité externe*, effilée, se continue avec le pédoncule du lobule du pneumogastrique ou flocculus; l'extrémité *interne*, sous forme d'une lamelle opaline, couvre la face antérieure du nodule et d'une partie de la luette qui lui adhèrent et se continue avec celle du côté opposé; elle est au contact de la lamelle semblable de la valvule de Vieussens. Le *bord supérieur*, convexe, adhérent, s'unit à la substance blanche du vermis et des hémisphères; le *bord inférieur*, concave pour embrasser à son coude le pédoncule céréb. inférieur, est libre, et quelquefois mal limité, comme perdu dans la pie-mère. La *face antérieure*, convexe sur la ligne médiane, sinueuse sur la partie latérale, est large de 7 mm. au plus et appartient à la

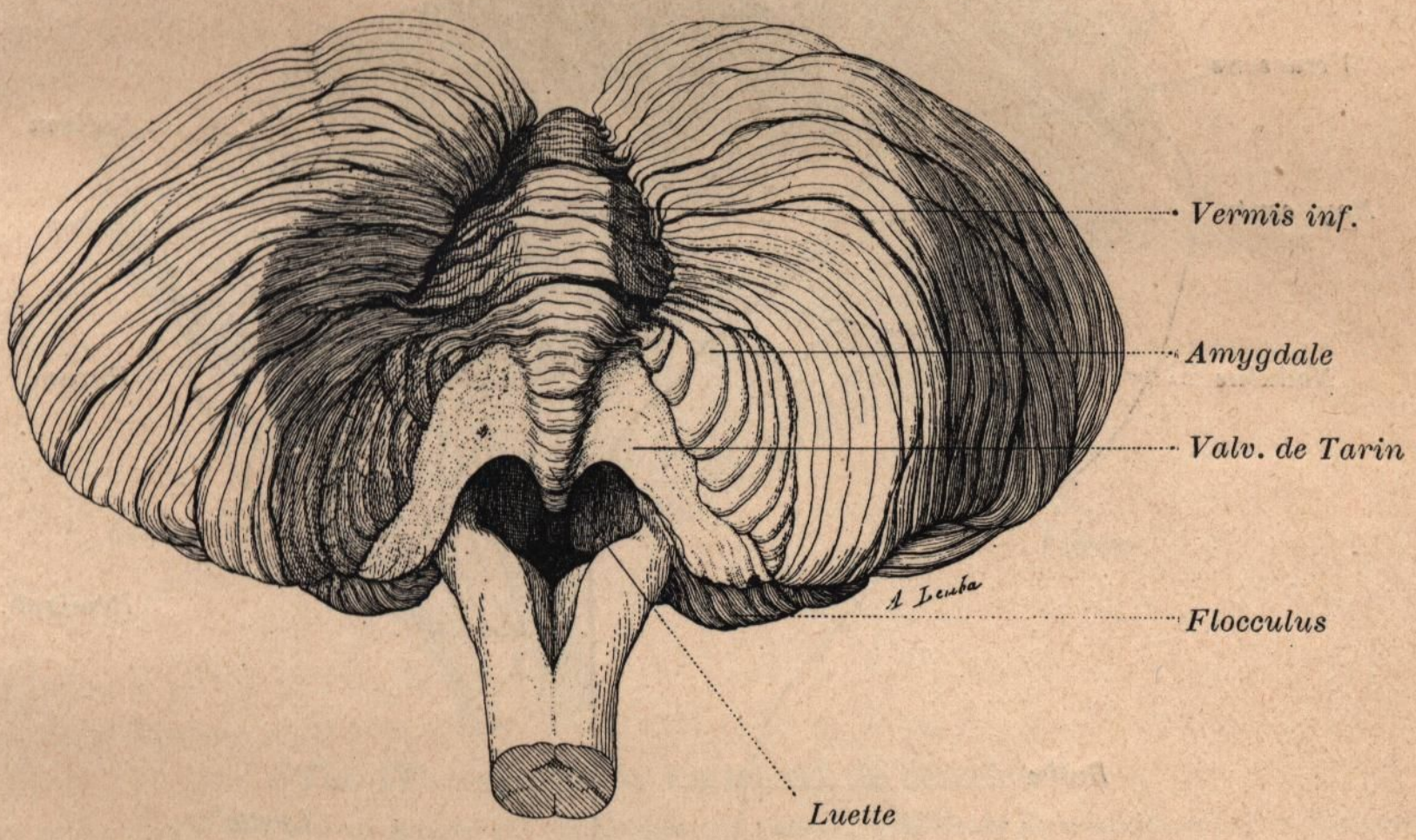

FIG. 170. — Valvules de Tarin.

voûte du ventricule; la *face postérieure*, courbée en sens inverse, présente parfois de légères entailles.

La *valvule de Tarin* est composée d'une lame médullaire cérébelleuse qui chez l'adulte n'arrive pas jusqu'au bord libre; l'épendyme revêt sa face ventriculaire et à partir du bord inférieur, qui par conséquent n'est pas rigoureusement un bord libre, se continue sous la pie-mère ou toile choroïdienne, sous la forme d'une couche épithéliale.

Conformation intérieure. — Le cervelet comprend : une écorce grise, un noyau blanc central, et dans ce noyau plusieurs centres ganglionnaires de substance grise qui sont le corps dentelé et les noyaux accessoires.

Pour se rendre compte de la disposition de ces parties, il faut pratiquer des coupes antéro-postérieures et des coupes horizontales.

1° **Coupe antéro-postérieure médiane** (fig. 171). — Cette coupe, qui passe par les vermis et divise le cervelet en deux moitiés égales, nous montre une figure ramifiée ressemblant à une feuille de thuya et à laquelle on a donné le surnom de cet arbre, c'est-à-dire celui d'*arbre de vie*. La substance blanche

[*CHARPY.*]

centrale ou *noyau central du vermis*, qui représente le tronc de l'arbre, est étroite, courte, allongée d'avant en arrière et de bas en haut; sa surface irrégulière est comparée par les uns à un trapèze (*corps trapézoïdal*), par les autres à un triangle. Une de ses faces correspond au sommet de la voûte du quatrième ventricule et se continue en avant avec la valvule de Vieussens, en arrière avec celle de Tarin. Le tronc de l'arbre de vie donne naissance à deux grosses branches, l'une ascendante, l'autre horizontale, que sépare le grand *sillon supérieur* du cervelet; on voit par là que cette seconde branche maî-

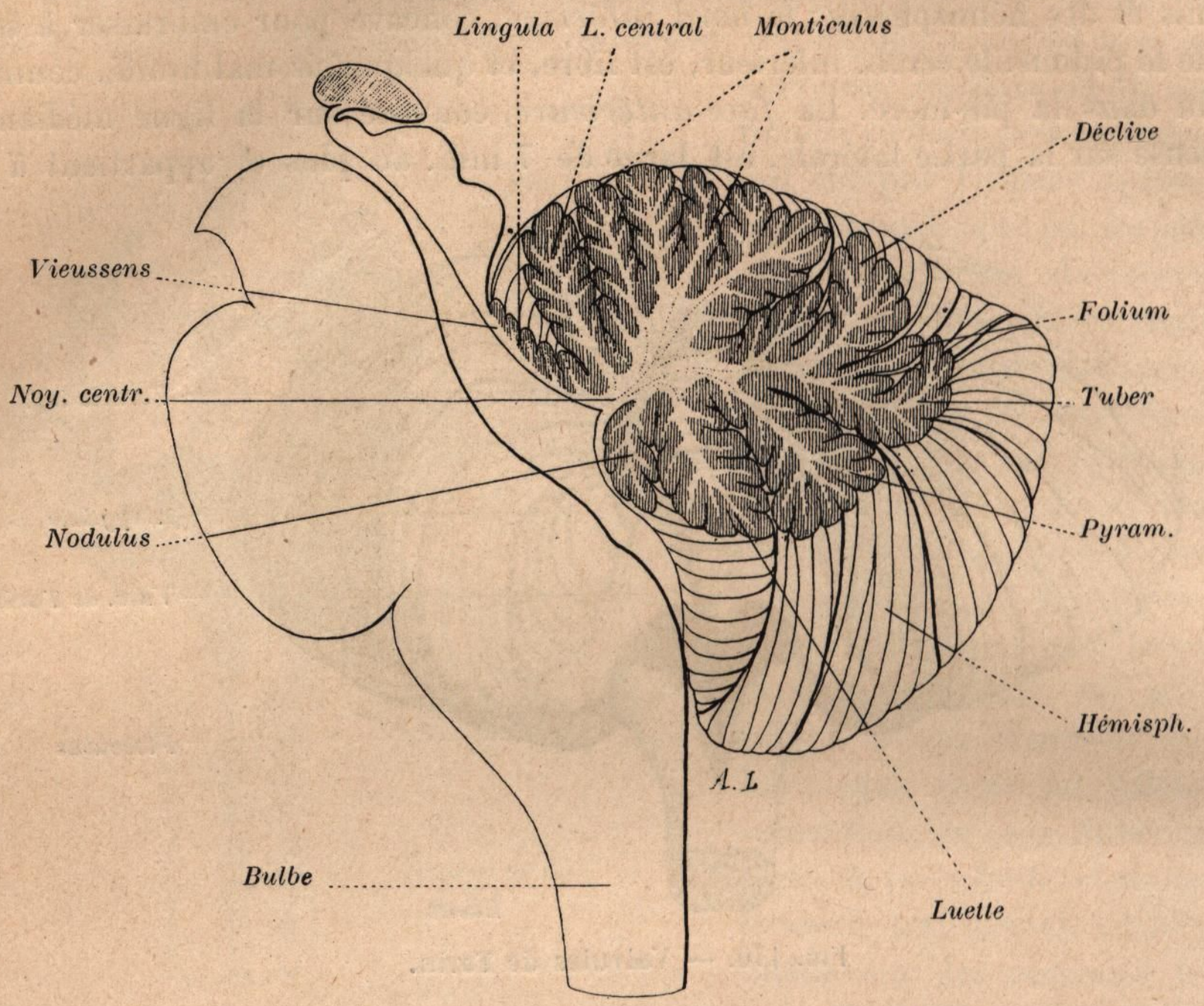

Fig. 171. — Arbre de vie médian du cervelet.

Coupe médiane antéro-postérieure montrant le noyau blanc central et les lobules du lobe médian ou vermis.

tresse fournit tout à la fois au vermis inférieur et au vermis supérieur, ce qui montre combien leur séparation est artificielle. Chacune de ces deux branches principales émet dès son origine des branches secondaires, au nombre de trois pour chacune, que séparent des sillons profonds ou du premier ordre; elles sont l'axe des six lobules du lobe médian, auxquels il faut ajouter la lingula et le nodulus qui n'ont pas de tige centrale. La division des branches secondaires en rameaux principaux produit l'axe ou substance blanche des *lames*; il y en a en moyenne dix par lobule, soit pour tout le cervelet 60 à 80 lames, appliquées les unes contre les autres à la façon des feuillets d'un livre. Enfin les rameaux subdivisés à leur tour en rameaux secondaires deviennent l'axe des *lamelles* ou *circonvolutions*, séparées comme les lames d'ailleurs par des sillons superficiels qui ne vont pas jusqu'au noyau central; ces rameaux secondaires semblent plutôt être la nervure centrale d'une foliole. On compte une moyenne de 10 lamelles par lame, soit 600 à 800 lamelles pour le cervelet,

d'après les estimations un peu différentes de plusieurs auteurs (Malacarne, Chaussier).

En résumé, de l'étroit noyau blanc du vermis, tronc central, nous voyons naître deux branches principales et des branches secondaires, toutes séparées par des sillons profonds, chacune représentant un lobule ; des branches secondaires s'irradient les rameaux principaux ou lames ; des rameaux principaux partent à angle droit les rameaux secondaires ou lamelles. Un petit renflement de substance blanche marque le point de départ de chaque ramification. Ces divisions ne sont pas d'ailleurs tellement nettes, qu'elles ne puissent en certaines régions être interprétées différemment, de là les variations d'estimation

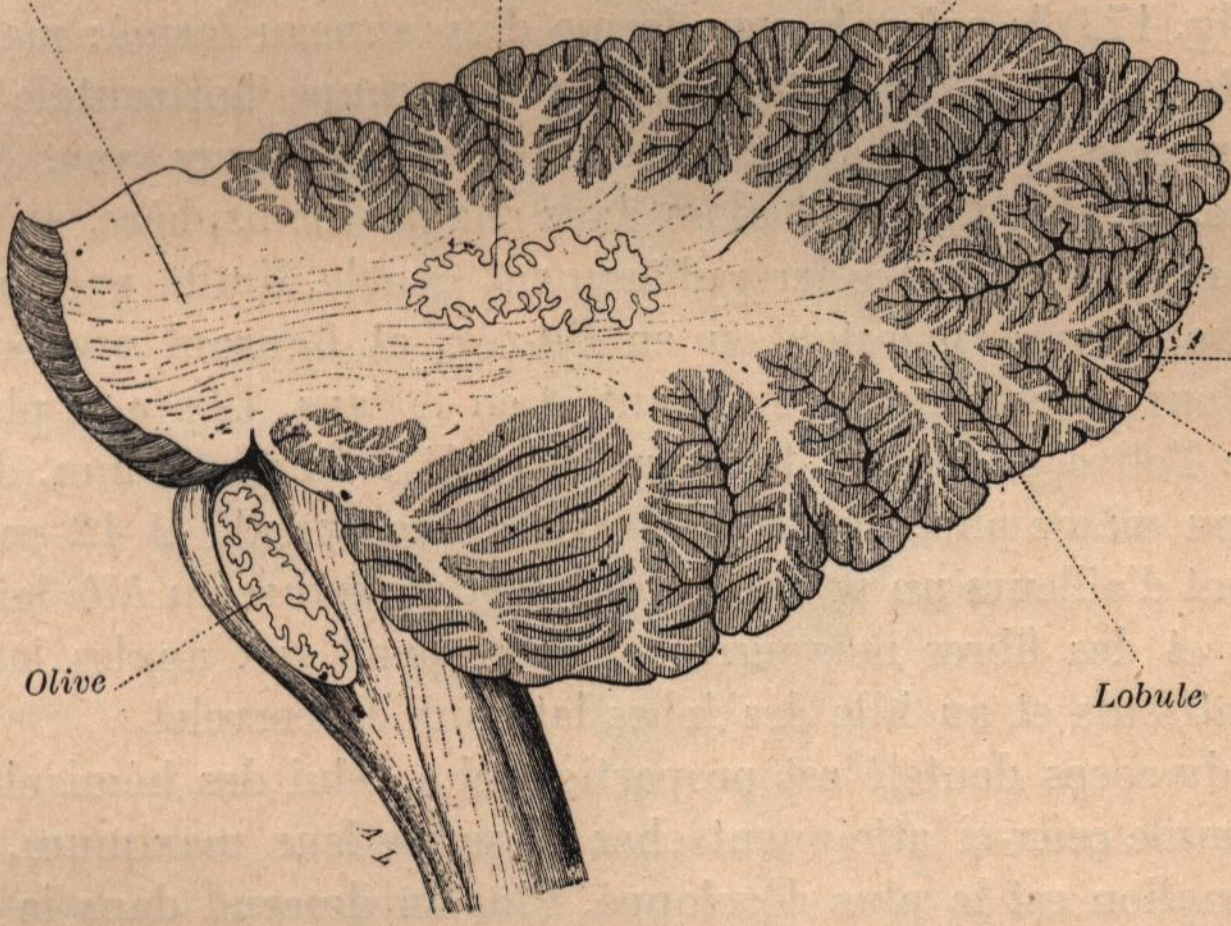

Fig. 172. — Arbre de vie latéral du cervelet.

Coupe antéro-postérieure latérale intéressant simultanément l'olive cérébelleuse (c. dentelé) et l'olive bulbaire. (D'après Sappey.)

dans le nombre des lobules. L'ensemble figure, avons-nous dit, l'arborisation d'une feuille de thuya ou encore une roue verticale à rayons un peu courbes.

Une couche grise corticale de 2 à 3 mm. d'épaisseur recouvre toute la surface sans interruption, aussi bien la surface cachée que la surface extérieure ; elle constitue en épaisseur les deux tiers de chaque lamelle ou circonvolution. L'écorce grise étant continue, toutes les lamelles se touchent et passent de l'une dans l'autre, comme les circonvolutions du cerveau ; il en est de superficielles, extérieures, et de profondes, enfouies dans les sillons ; un certain nombre, situées au point le plus bas des sillons de premier ou de deuxième ordre, font la transition entre deux lames ou deux lobules. La substance grise du cervelet est donc une lame extrêmement plissée, 600 à 800 fois, dont chaque petit pli constitue une lamelle de circonvolution ; les petits plis se groupent en plis plus grands qui sont les lames et les lobules. Toute la surface des lamelles est recouverte par la pie-mère qui y enfonce ses vaisseaux et ses entonnoirs conjonctifs, et qui par conséquent pénètre au fond de tous les sillons même les plus ténus. La lingula et le nodule présentent les formes simples du plissement cérébelleux.

2° **Coupe antéro-postérieure latérale** (fig. 172). — Cette coupe, qui partage

en deux moitiés un des hémisphères, donne une figure appelée *arbre de vie des lobes latéraux*. Elle ressemble beaucoup à celle du lobe médian, car, après tout, les circonvolutions du vermis passent sur l'hémisphère, mais en diffère à certains points de vue. D'abord on ne trouve plus la tente ventriculaire ni la lingula ni le nodule; le noyau central est beaucoup plus grand; il y a un plus grand nombre de sillons profonds, quinze à seize; les lobules supérieurs sont les plus petits, les postérieurs ou circonférentiels sont les plus gros, les inférieurs de volume moyen. En outre dans le noyau blanc on reconnaît le *corps dentelé*.

Corps dentelé (Synonymie : corps denté, ganglion du cervelet de Gall, corps ciliaire, corps rhomboïdal de Vieussens, olive cérébelleuse). — La coupe antéro-postérieure (fig. 172) le présente sous forme d'un anneau fermé; mais pour en avoir une idée complète, il faut pratiquer une coupe horizontale rasant la valvule de Vieussens et les pédoncules cérébelleux supérieurs (voy. *Struct. du cervelet*, fascic. II). On distingue alors dans chaque hémisphère, au sein de la substance blanche, un espace irrégulièrement ovoïde, limité par une lamelle dense, jaunâtre, plissée en feston ou en zig-zag, et figurant une bourse chiffonnée dont l'ouverture regarde en avant et en dedans. Elle a la plus grande analogie avec l'olive du bulbe. Le corps dentelé a 15 ou 20 mm. de long en sens sagittal ou même plus, sur 10 de largeur transversale et 12 en hauteur; ces chiffres sont d'ailleurs un peu variables. Son ouverture ou *hile* laisse passer des vaisseaux et des fibres nerveuses; il correspond aux angles latéraux du quatrième ventricule et au hile des lobes latéraux du cervelet.

Le volume du corps dentelé est proportionnel à celui des hémisphères cérébelleux, et comme ceux-ci atteignent chez l'homme leur maximum, c'est chez lui que ce ganglion est le plus développé. Plus on descend dans la série animale, plus il est simple. Chez le singe, ce n'est déjà plus qu'une bandelette arquée et non froncée; il est fréquemment interrompu et décoloré chez le chien, réduit à une légère teinte grisâtre chez le chat, le cobaye.

Noyaux gris accessoires. — Nous les décrirons plus loin à propos de la structure du cervelet.

PÉDONCULES CÉRÉBELLEUX.

De la face inférieure du cervelet, au niveau de son échancrure antérieure ou hile, partent trois paires de prolongements dont l'ensemble a été comparé à un limaçon sortant de sa coquille. Tous, rétrécis à leur point d'émergence, s'élargissent et divergent pour se diriger les uns en avant ou mieux en haut, les autres transversalement sur le côté, les derniers en bas et en arrière; ce sont les pédoncules cérébelleux supérieurs, moyens et inférieurs. Ils mettent le cervelet en relation avec le cerveau, la protubérance et le bulbe (processus ou crura cerebelli ad testes, aut ad cerebrum, aut ad corpora quadrigemina — ad pontem — ad medullam oblongatam).

1° **Pédoncules cérébelleux supérieurs.** — Ces cordons un peu aplatis partent du centre médullaire du cervelet, au-dessus de l'origine des pédoncules inférieurs, et se dirigent presque verticalement en haut et un peu en avant, se

rapprochant de plus en plus l'un de l'autre, le long des bords supérieurs du quatrième ventricule; puis ils s'engagent sous les tubercules quadrij. postérieurs sous lesquels ils semblent se perdre. Leur extrémité inférieure passe au-dessus du pédoncule inférieur qu'elle croise à sa sortie du cervelet; leur extrémité supérieure, large et mince, se croise avec celle du côté opposé sous les tubercules testes. Leur face antérieure (ou inférieure) est en partie adhérente à la protubérance et au pédoncule cérébral, en partie libre par sa moitié interne et appartient au toit ventriculaire. Leur face postérieure (ou supérieure), libre aussi, au moins en arrière, est recouverte par le cervelet. Le bord externe,

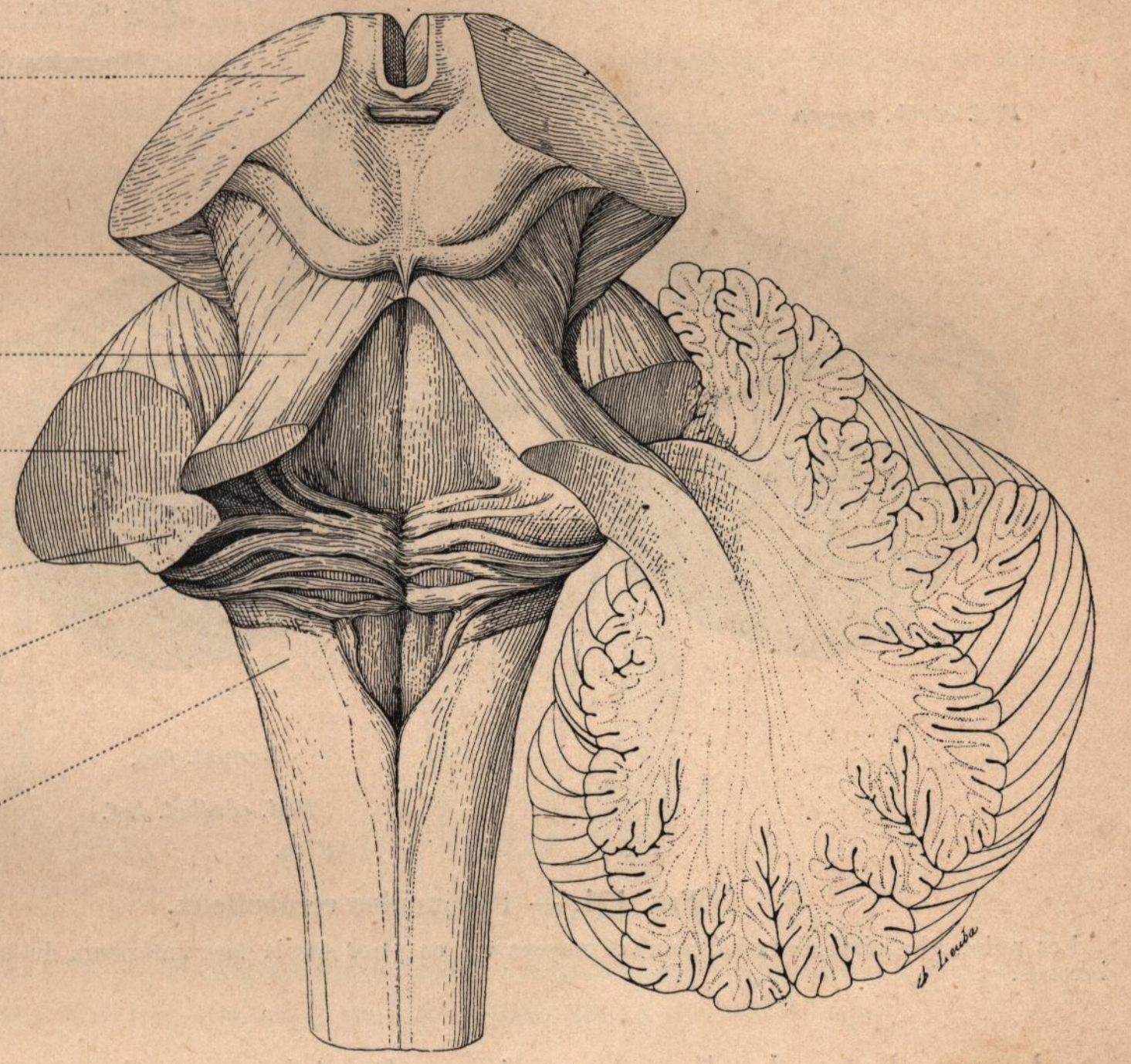

Fig. 173. — Pédoncules cérébelleux.

A gauche, les trois pédoncules sectionnés à leur entrée dans le cervelet; à droite, leur pénétration dans l'hémisphère cérébelleux. On remarquera, sur ce dessin d'après nature, le développement insolite des barbes du calamus ou stries acoustiques sur le plancher du quatrième ventricule.

épais, est séparé de la protubérance par le sillon latéral de l'isthme. Le bord interne, mince, au contact de l'autre pédoncule en avant, en est séparé en arrière par la valvule de Vieussens.

2° **Pédoncules cérébelleux moyens.** — Ce sont les plus volumineux. Destinés à la protubérance, ils descendent de la partie antérieure du cervelet et se dirigent en bas et en dedans à la rencontre l'un de l'autre, en formant un cordon aplati de haut en bas. Leur face inférieure, qui regarde aussi en dehors, est arrondie; on y remarque les touffes du lobule du pneumogastrique et une gouttière où aboutit le grand sillon circonférentiel du cervelet. La face supérieure, très courte, se perd dans le noyau blanc cérébelleux, au-dessus des autres pédoncules. Une ligne tirée de l'émergence du nerf trijumeau à celle du facial

marque leur limite inférieure; à ce niveau ils se confondent avec la protubérance annulaire.

3° **Pédoncules cérébelleux inférieurs.** — Ces pédoncules cylindroïdes, destinés au bulbe, se portent d'abord en bas et en avant à leur sortie du cervelet, puis s'infléchissent à angle droit en se dirigeant en bas et en dedans pour longer et border la partie inférieure du plancher ventriculaire et enfin se juxtaposent au V du calamus, point où ils se confondent avec les cordons postérieurs du bulbe. Leur face externe et supérieure est contournée par l'amygdale cérébelleuse;

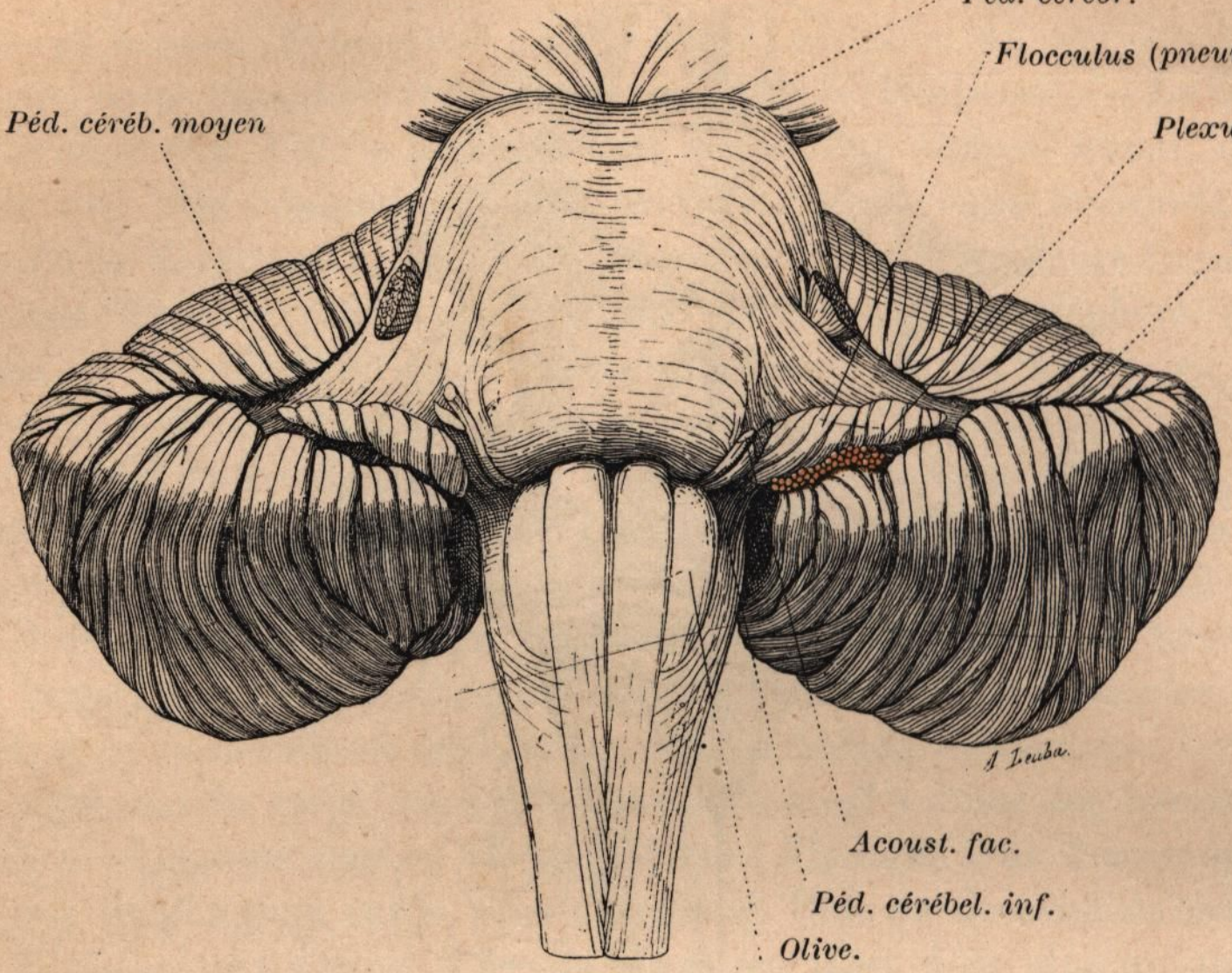

Fig. 174. — Pédoncules cérébelleux.

Les pédoncules cérébelleux inférieurs et moyens vus en place sur la face antérieure du bulbe et de la protubérance.

au-dessous du coude elle est croisée par les stries acoustiques et par la ligula antérieure. Leur face profonde adhère au bulbe dans lequel elle épuise successivement ses fibres.

Quelques auteurs distinguent le pédoncule céréb. inférieur du corps restiforme ; d'autres emploient ces deux termes comme synonymes. Si l'on veut conserver une distinction, il faut fixer la limite au coude du pédoncule, coude marqué par un rétrécissement ou *col* et par les stries acoustiques ; tout ce qui est au-dessus du coude est le pédoncule céréb. inférieur; ce qui est au-dessous, c'est-à-dire le long du ventricule et continu avec le bulbe, est le corps restiforme.

QUATRIÈME VENTRICULE.

Le quatrième ventricule (ventricule du cervelet de Galien, sinus rhomboïdal des Allemands) est une cavité située entre le bulbe, la protubérance et le cervelet. Ancienne cavité du cerveau postérieur et de l'arrière-cerveau, il fait

suite au canal de l'épendyme de la moelle et se continue à son extrémité supérieure avec l'aqueduc de Sylvius, cavité du cerveau moyen.

Le quatrième ventricule est un espace losangique très aplati. Il mesure 3 cm. en longueur et 2 en largeur, sur les deux axes du losange. Sa direction est à pic, presque verticale; il est incliné de 10° seulement sur la ligne verticale qui passe en arrière de lui, en sorte que les termes de plancher et de voûte ou toit, employés pour désigner ses parois antérieure et postérieure, sont complètement inexacts chez l'homme et ne se justifient que chez les animaux.

Pour bien comprendre la constitution des parois ventriculaires, il est nécessaire de se reporter à leur développement embryologique.

La troisième et dernière vésicule primitive du cerveau embryonnaire forme en se dédou-

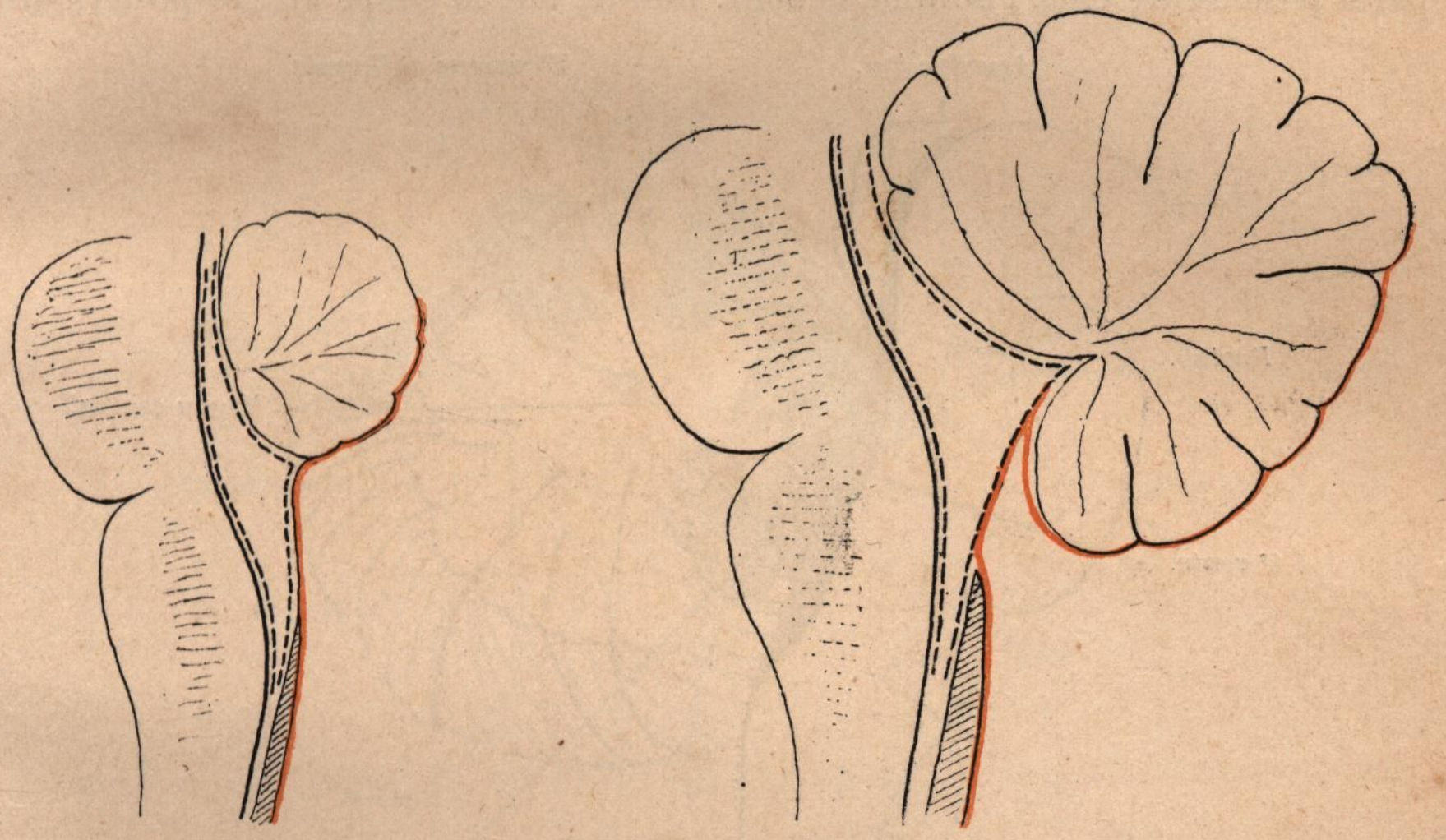

1er stade. 2e stade.

Fig. 175. — Formation de la voûte du quatrième ventricule.

Dessins schématiques montrant deux stades successifs. La pie-mère en rouge.

blant deux vésicules secondaires, qui sont le cerveau postérieur et l'arrière-cerveau. Le cerveau postérieur donne par sa base très épaissie la protubérance annulaire, par ses parties latérales les pédoncules cérébelleux moyens, par sa voûte énormément accrue le cervelet tout entier. L'arrière-cerveau produit par sa base le bulbe, par ses côtés les corps restiformes; sa voûte au contraire reste inféconde, et c'est à peine si au-dessus de l'épithélium de la vésicule primordiale se forme une mince lamelle nerveuse (membrana tectoria). Malgré les progrès du développement, le cerveau postérieur et l'arrière-cerveau sont loin de se différencier l'un de l'autre aussi nettement que les autres parties de l'encéphale; ainsi le bulbe et le pont de Varole ne sont séparés que par un faible sillon, et cette distinction disparaît même chez les animaux qui n'ont pas de protubérance; la cavité élargie et aplatie de l'ancienne vésicule postérieure reste commune aux deux vésicules secondaires et devient le quatrième ventricule. Le quatrième ventricule appartient donc par sa moitié supérieure au cerveau postérieur (protubérance), par sa moitié inférieure à l'arrière-cerveau (bulbe); le point de jonction de ces deux moitiés est dilaté, loin d'être resserré.

A cette période fœtale reculée, le quatrième ventricule est d'une constitution simple et régulière. Son plancher uni est la paroi basale de la cavité vésiculaire; sa voûte en forme de tente est composée d'une partie antérieure très épaisse, le cervelet, ténue seulement en avant et en arrière au niveau de la valvule de Vieussens et de celle de Tarin, et d'une partie postérieure très mince, la lamelle nerveuse de la membrana tectoria que tapisse la pie-mère en dessus. Mais, dès les derniers mois de la vie fœtale, les changements suivants s'accomplissent dans la voûte : 1° Le cervelet s'accroissant en arrière surplombe par son

vermis postérieur la voûte membraneuse et forme au-dessus d'elle un second étage, séparé par la fente cérébrale postérieure; la pie-mère se trouve ainsi repliée et invaginée, et ses deux feuillets accolés, plus tard fusionnés, deviennent la toile choroïdienne; 2° la membrana tectoria, qui formait la voûte membraneuse, s'atrophie et se résorbe dans sa partie centrale; il n'en reste que des lambeaux sur les bords (ligula), et là où elle a disparu la voûte n'est plus représentée que par l'épithélium à une seule couche, invisible à l'œil nu, qui tapisse la toile choroïdienne; 3° la pie-mère elle-même finit par se résorber en certains points, crevant la voûte à son angle postérieur et à ses angles latéraux, et produisant le trou de Magendie et les trous de Luschka.

Nous décrirons successivement dans le quatrième ventricule la voûte, le plancher, les bords et les angles.

1° **Voûte du quatrième ventricule.** — La voûte ou toit, en réalité paroi postérieure chez l'homme debout, montre sur la coupe antéro-postérieure

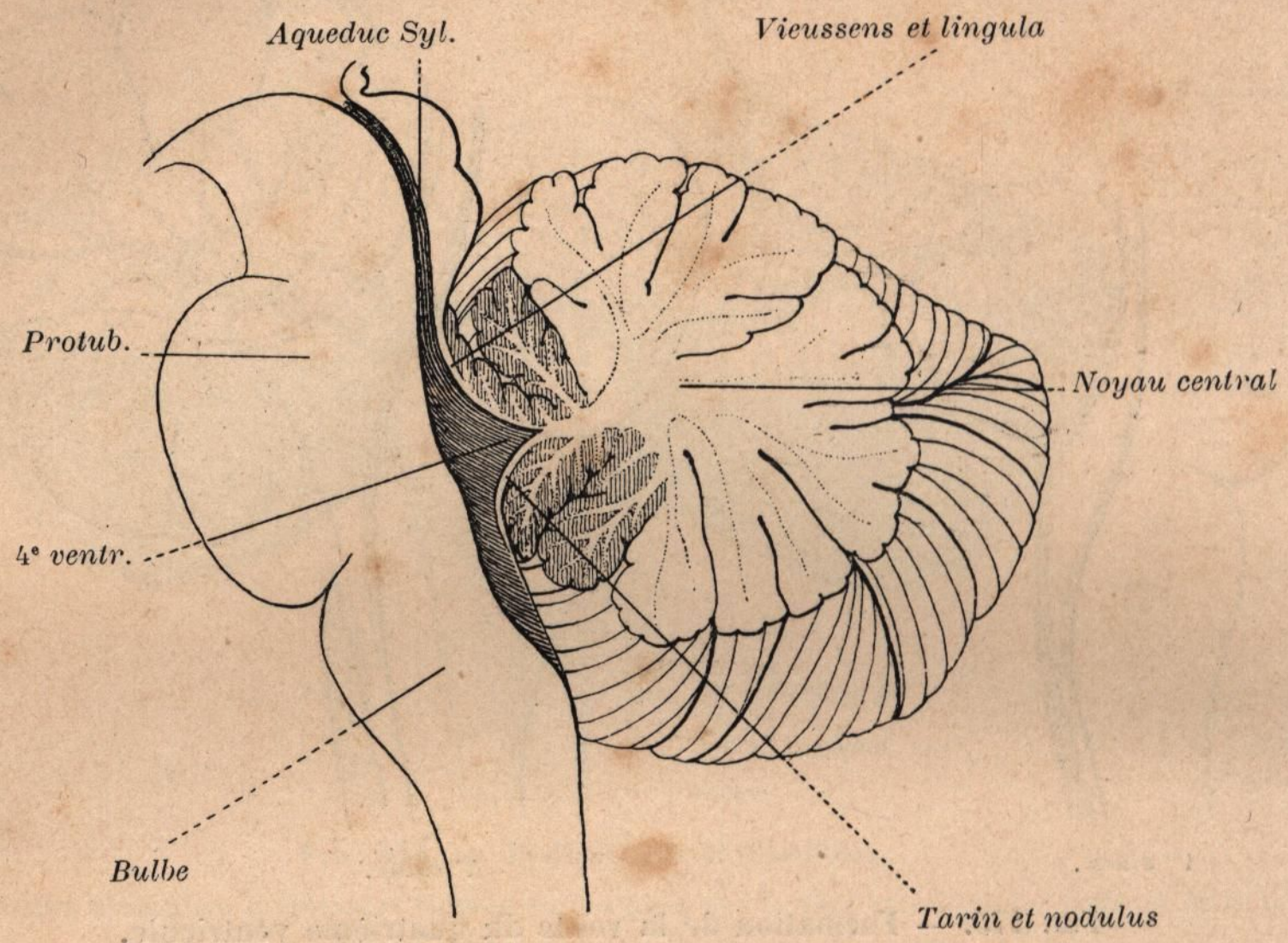

FIG. 176. — Quatrième ventricule.

Coupe antéro-postérieure, montrant la direction verticale de la cavité et la voûte en forme de tente.

comme sur la coupe transversale deux plans inclinés, convexes du côté de la cavité; au centre, à la jonction des deux plans, la disposition est celle d'une *tente* à sommet angulaire, *faîte* ou *angle* de la tente. Les deux parties antérieure et postérieure sont bien différentes.

La partie antérieure, extrêmement épaisse, est constituée par le cervelet et les pédoncules céréb. supérieurs. Elle n'est amincie que tout à fait en avant et au milieu, où elle est représentée par la valvule de Vieussens que renforcent à peine les stries grises de la lingula; c'est là en effet une formation nerveuse avortée, à la jonction du cerveau moyen et du cerveau postérieur.

La partie postérieure, qui s'étend du sommet de la tente à la face postérieure du bulbe, présente deux étages superposés. L'étage inférieur qui est la voûte réelle, primordiale, est extrêmement mince; il est formé sur la périphérie par des lamelles nerveuses atrophiées, la valvule de Tarin, la ligula, l'obex, au centre par l'épithélium épendymaire seul. L'étage supérieur, qui s'est établi

ultérieurement par accroissement du cervelet en arrière, est épais ; car ce sont le vermis postérieur, la luette et les amygdales, toutes masses cérébelleuses, qui le constituent. Entre ces deux plans, et les unissant entre eux, la pie-mère invaginée, en double feuillet, s'étale sous le nom de *toile choroïdienne* et se pelotonne au milieu autour d'un lacis vasculaire (*plexus choroïdes*).

Revenons à la voûte membraneuse, voûte vraie qui couvre la partie bulbaire du ventricule, et qu'on observera en relevant avec beaucoup de précaution la partie postérieure du cervelet. Dans toute sa partie centrale, elle a perdu tout caractère nerveux, elle est réduite à l'épithélium invisible qui tapisse la face inférieure de la pie-mère et qu'on arrache en arrachant celle-ci ; dans sa partie médiane et inférieure, à la pointe du bulbe, elle n'existe même plus,

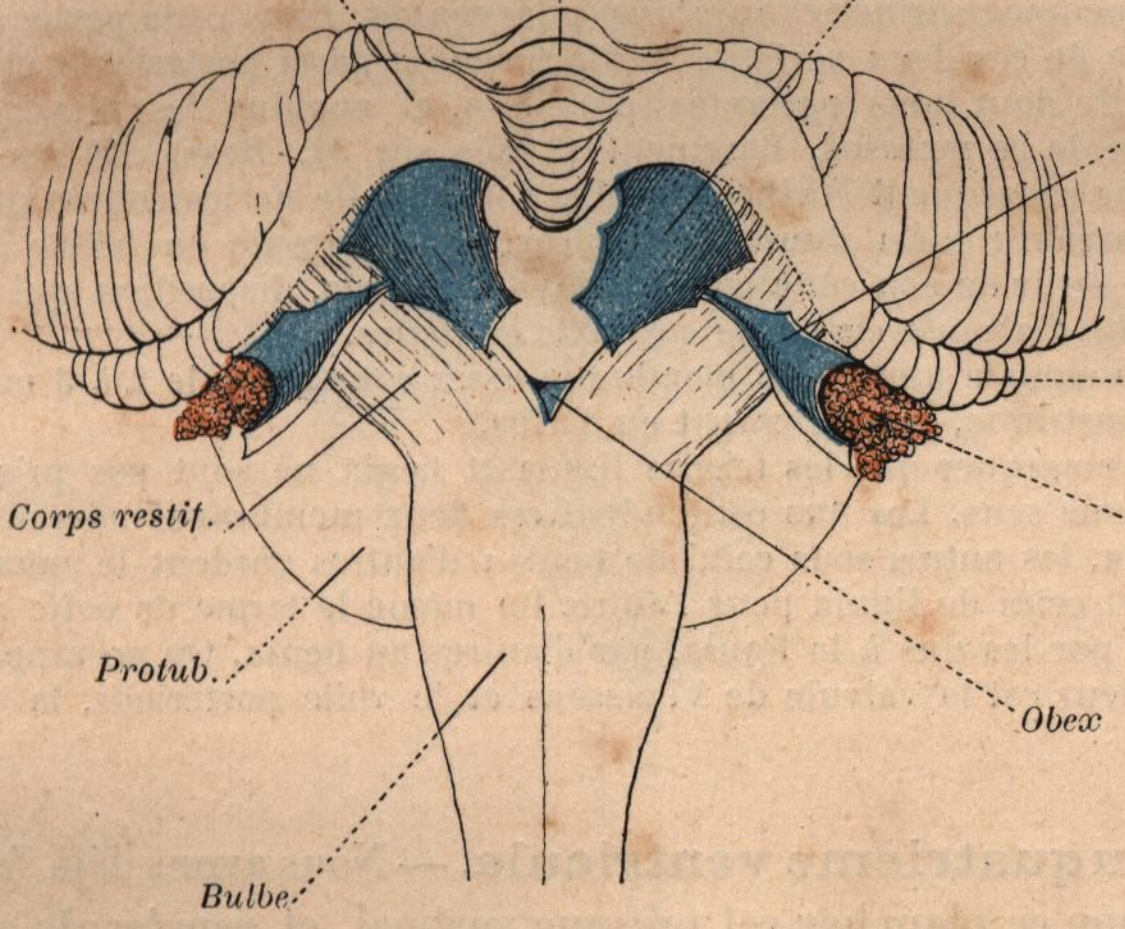

Fig. 177. — Les ligula.

Dessin d'après nature montrant sur la face postérieure du ventricule des restes nerveux ou ligula, tænia. Ces membranes nerveuses, désignées ici en bleu, sont de couleur blanche. — La pie-mère qui les recouvrait n'est pas figurée.

car, par résorption de la pie-mère et de son épithélium, s'est formée une surface fenêtrée ou un trou véritable, *trou de Magendie*, qui fait communiquer la cavité du ventricule avec les espaces sous-arachnoïdiens extérieurs. A la partie antérieure, la voûte est représentée par une formation cérébelleuse rudimentaire, tout à fait comparable à la valvule de Vieussens, c'est la *valvule de Tarin*, lame blanche continue de droite à gauche, excavée de chaque côté en godets, recouverte au milieu par la substance grise du nodulus. Son bord libre marque le point de réflexion de la pie-mère et se continue avec l'épithélium de la voûte. Sur les parties latérales se voient d'autres formations nerveuses atrophiques, mais d'origine bulbaire. Recouvertes en dessus par la pie-mère, à travers laquelle on les aperçoit, adhérentes par leur bord externe aux bords du plancher ventriculaire, elles ont un bord interne libre et déchiqueté ; leur forme est celle de minces lamelles blanchâtres. Toutes sont variables dans leur présence, leur forme et leur étendue. Ce sont l'obex et la ligula.

L'*obex* ou verrou est une lamelle impaire et médiane, située à l'angle inférieur du qua-

trième ventricule. Sa forme est triangulaire, deux de ses côtés sont fixés au renflement ou clava des pyramides postérieures dont ils comblent l'écartement; sa base concave et libre regarde en haut. Il manque parfois totalement.

La *ligula*, languette, ou *tænia*, bandelette, ou ponticulus de Henle (le ponticulus d'Arnold et de la plupart des auteurs étant le faisceau de fibres arciformes qu'on voit dans le trou borgne du bulbe), est une membrane composée de deux feuillets coudés l'un sur l'autre à angle droit, de là une ligula postérieure et une ligula antérieure.

La ligula *postérieure*, quadrangulaire, épaisse d'un demi-millimètre, longue de 5 mm. en moyenne, fait suite à l'obex. Son bord externe est adhérent au bord du plancher ventriculaire; son bord interne, déchiqueté, s'avance plus ou moins loin sur la ligne médiane à la rencontre de la ligula opposée, à laquelle elle s'unit parfois en formant à elles deux une porte cintrée par-dessus le trou de Magendie. Elle est recouverte par la pie-mère qui contient à son niveau un petit plexus choroïde indépendant (Merkel).

La ligula *antérieure* est continue avec l'extrémité supérieure de la précédente, et, comme elle, elle est rubannée et cintrée; mais elle s'en distingue par sa direction transversale. Au lieu d'être longitudinale dans sa ligne d'insertion et de s'étaler du côté interne, elle se porte horizontalement en dehors, croise la face externe du corps restiforme et atteint la ligne d'insertion du pneumogastrique et du glosso-pharyngien. Dans cette partie antérieure, en dehors et en arrière de ces deux nerfs, la ligula forme la paroi postérieure et inférieure du récessus ventriculaire dont nous parlerons plus loin, et engaine les plexus choroïdes qui sortent par l'orifice de ce recessus. Rarement (2 fois sur 54, Hess) elle les enveloppe totalement et ferme par conséquent l'orifice; le plus souvent elle ne les couvre que partiellement, en bas et en arrière; enfin dans certains cas, elle s'enroule en hélice autour de leur pédicule et laisse sortir de son cône leur extrémité frangée, disposition qui lui a fait donner le nom de *corne d'abondance* ou de *corbeille de fleurs*.

Outre la ligula, Hess signale une petite membrane assez constante, de 2 à 3 mm., qui va au lobule du pneumogastrique, parallèlement au bulbe.

Il est important de remarquer que les termes ligula et tænia ne sont pas pris par tous les auteurs dans le même sens. Les uns confondent ces deux membranes nerveuses sous le nom commun de ligula, les autres sous celui de tænia; d'autres gardent le nom de tænia pour un des feuillets et celui de ligula pour l'autre. De même le terme de *voile médullaire inférieur* est appliqué par les uns à la ligula, par d'autres au tænia. On se rappelle que le voile médullaire antérieur est la valvule de Vieussens et le voile postérieur, la valvule de Tarin.

2° **Plancher du quatrième ventricule.** — Nous avons déjà fait observer que chez l'homme ce plancher est presque vertical, et représente en réalité une paroi antérieure. Il est tantôt long et étroit, tantôt court et large. Sa surface losangique est d'un gris cendré dû à la présence d'une couche grise générale sous-épendymaire (lame cendrée, stratum cinereum) sur laquelle tranchent certaines parties plus blanches. La moitié supérieure du losange appartient à la protubérance, la moitié inférieure au bulbe.

On remarque sur le plancher :

Le *sillon médian*, grand axe du losange qu'il parcourt dans toute sa longueur; à l'angle supérieur il se continue avec l'aqueduc de Sylvius, à l'angle inférieur avec le canal de l'épendyme, qui s'engage dans le bulbe très près de la face postérieure. Une dépression en cul-de-sac, *ventricule d'Arantius*, placée en avant de l'obex, marque la jonction du sillon avec le canal épendymaire. La partie bulbaire ou inférieure du sillon médian est connue depuis Hérophile sous le nom de *tige* du *calamus scriptorius* (roseau à écrire); son extrémité inférieure en est le *bec* ou *V*, et les stries acoustiques transversales en sont les *barbes*.

De chaque côté du sillon médian court une bande longitudinale, saillante, le *funiculus teres* (cordon rond, eminentia medialis des Allemands). Il commence au bec du calamus par une extrémité blanche triangulaire (*aile blanche interne*), d'un blanc un peu grisâtre, qui tranche cependant sur les parties

voisines grises et déprimées ; il s'efface en partie sur le milieu du losange, à cause des stries acoustiques qui le coupent à angle droit, et se renfle au-dessus d'elles en une saillie blanche arrondie, oblongue, parfois irrégulière, l'*eminentia teres* (*teres*, ronde) qui correspond au noyau d'origine du moteur oc. externe ; un peu aminci, il atteint l'extrémité antérieure du plancher qu'il a parcouru dans toute sa longueur parallèlement à celui du côté opposé. Il disparaît sous les tubercules quadr. postérieurs. — Le funiculus teres est longé en dehors par le *sillon limitant* qui s'étend jusqu'à l'aqueduc de Sylvius et se déprime pour

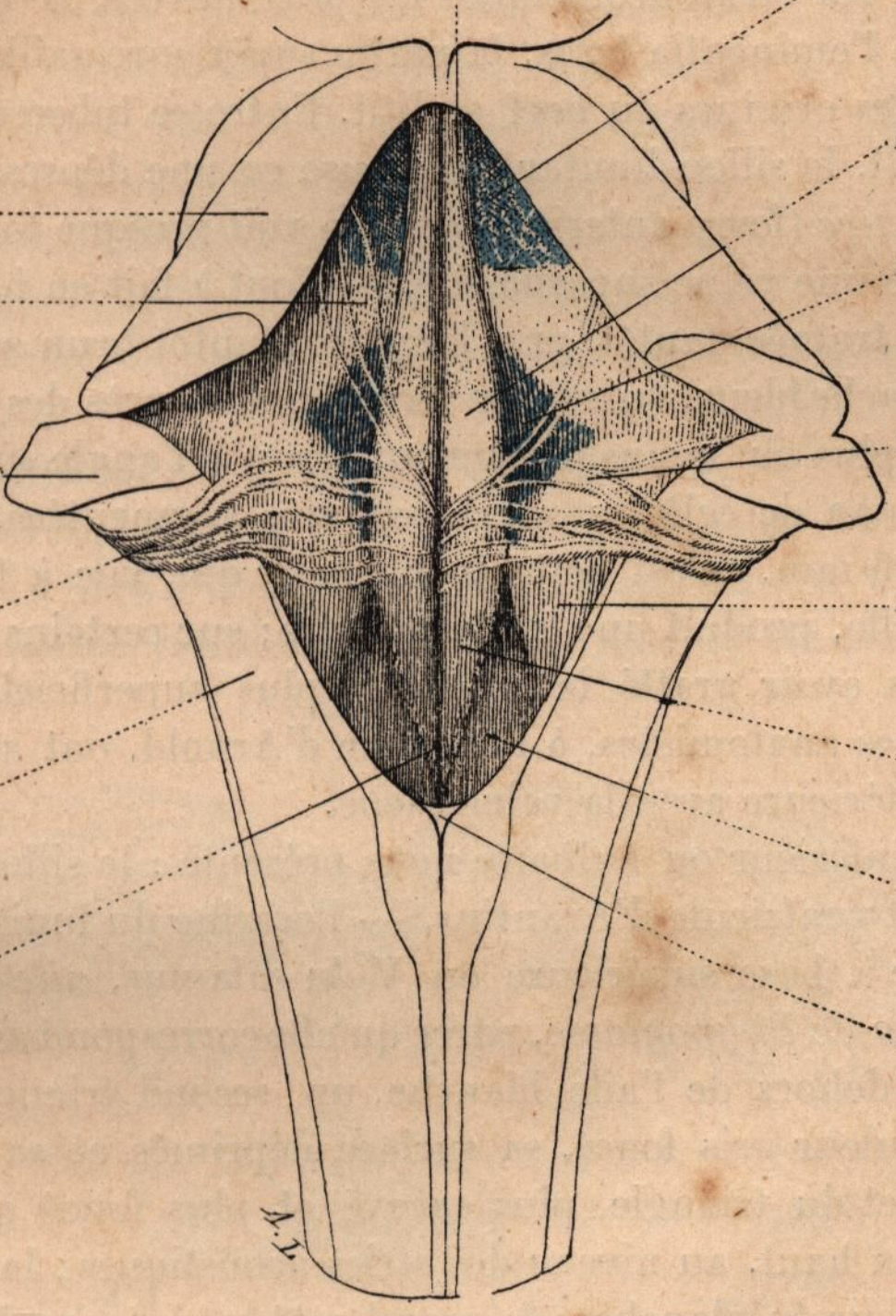

Fig. 178. — Plancher du quatrième ventricule.

Topographie d'après nature. On remarquera le grand développement des stries ascendantes sur cette pièce.

fournir les fossettes antérieures et postérieures dont nous parlerons plus loin ; il sépare les noyaux moteurs qui sont en dedans, sous le funiculus teres, des noyaux sensitifs qui sont en dehors.

Les *stries acoustiques* ou *barbes* du calamus. Ce sont des faisceaux blancs en relief qui, partant de l'angle latéral, s'étendent transversalement sur le plancher, dont ils marquent la division en deux moitiés, et s'épanouissent en éventail dans le sillon médian ou du moins près de lui. On les prenait autrefois pour des racines du nerf auditif, mais elles n'ont aucun rapport avec ces racines qu'elles croisent ; on les suit en dehors jusqu'à la face externe du corps restiforme, et quand elles sont bien développées, jusqu'au cervelet, au voisinage du flocculus. Rien de plus variable que ces stries. Elles peuvent faire complète-

ment défaut ou atteindre le chiffre de douze, être grêles ou volumineuses, parallèles ou croisées ; rarement celles de droite et de gauche sont semblables. Il en est une qui se distingue par son trajet oblique en haut et en dehors ou vertical ; elle est inconstante, presque toujours unique, ordinairement plus volumineuse à gauche, traversée quelquefois par les stries transversales ; c'est la *strie ascendante* ou *oblique* ou *baguette d'harmonie.*

Étudions maintenant chaque triangle isolément.

1° Dans le triangle supérieur nous trouvons : le sillon médian, la partie supérieure du funiculus teres, dans ce funiculus et près de la base du triangle l'eminentia teres, les stries acoustiques les plus élevées, la baguette d'harmonie. En dehors de l'eminentia teres, la partie supérieure saillante du *tubercule acoustique*, une des origines du nerf auditif. Entre ce tubercule et l'éminence, et un peu en avant, le sillon limitant se creuse en une dépression triangulaire : la *fossette antérieure* (fovea anterior), où l'on voit presque toujours ramper ou s'irradier en étoile une veine superficielle. — Tout à fait en haut et en dehors : une tache ou une traînée tantôt gris bleuâtre, tantôt brun sombre nommée le *locus cæruleus*, tache bleue, substance ferrugineuse, près des origines du trijumeau. On la suit plus ou moins facilement jusqu'à l'angle supérieur. Elle correspond à un groupe de cellules nerveuses très pigmentées, étendu sur une longueur de 4 à 6 mm. ; c'est cette tache noire qui, vue à travers la couche blanche superficielle, produit une teinte bleuâtre ; sur certains cerveaux on ne la distingue qu'après avoir gratté la couche la plus superficielle. Il est bon de savoir que quelques anatomistes, à l'exemple d'Arnold, ont appelé locus cæruleus la fossette antérieure avec la veine bleue.

2° Le triangle inférieur ou bulbaire nous présente : le sillon médian, tige et bec du calamus et ventricule d'Arantius, — l'origine du funiculus teres, disposée en un triangle à base supérieure ou V du calamus, *aile blanche interne*, dite encore *trigone de l'hypoglosse*, parce qu'elle correspond au noyau d'origine de ce nerf, — en dehors de l'aile blanche, un second triangle qui diffère du premier par sa couleur gris foncé, sa surface déprimée et sa direction en sens inverse. Le sommet du triangle, plus excavé et plus foncé que le reste de la surface, regarde en haut, au niveau des stries acoustiques ; la base est tournée vers le bord inférieur du plancher ; le grand côté est interne, l'angle externe est obtus. On appelle ce triangle l'*aile grise* (synonymie : aile cendrée, fossette postérieure, fovea posterior, trigone des nerfs mixtes, à cause de ses rapports avec l'origine de ces nerfs). Retzius a montré que la base de l'aile grise est séparée du bord postérieur du plancher par un cordon blanc (funiculus separans) et par un liséré de substance grise (area postrema). — Enfin, tout à fait en dehors, un troisième triangle, disposé comme le triangle interne et blanc comme lui, c'est l'*aile blanche externe*, trigone acoustique (area acustica), qui correspond au nerf auditif. Cette aile blanche forme une saillie arrondie ; sa base, que limitent uniquement les stries acoustiques, se continue sans démarcation avec une saillie plus renflée encore qu'on voit au-dessous et en dehors de l'eminentia teres, au-dessus des stries acoustiques, saillie connue sous le nom de *tubercule acoustique*. Elle empiète donc sur la partie supérieure du plancher et se prolonge en dehors dans le pédoncule céréb. inférieur. Ces trois parties, l'aile blanche externe, le tubercule acoustique et son prolongement latéral, ne forment qu'une

seule masse, un cordon arqué plus renflé à son coude ; il est tout entier du domaine de l'acoustique.

En résumé, la moitié inférieure du plancher ventriculaire comprend deux triangles ou ailes blanches, séparés par un troisième triangle ou troisième aile, l'aile grise ; chacun d'eux correspond à l'origine d'un nerf crânien et acquiert ainsi l'importance d'un repère précieux.

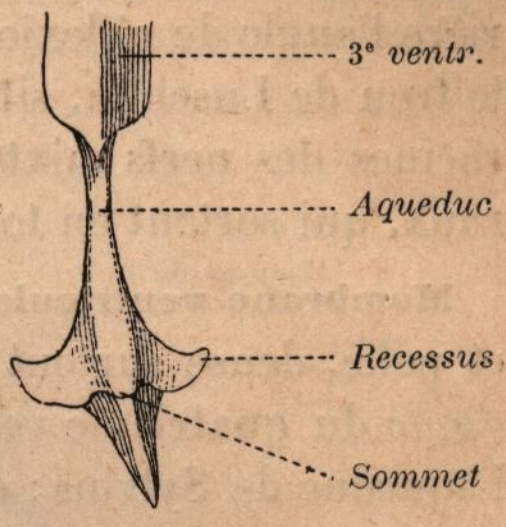

Fig. 179. — Cavité du 4e ventricule.

Moule d'après Welker. — Comparez avec la fig. 265.

Bords du ventricule. — Les quatre bords sont obliques comme les côtés du losange et légèrement curvilignes. Les bords *supérieurs* correspondent à la jonction des pédoncules cérébelleux supérieurs avec la protubérance. Les bords *inférieurs* longés par les pyramides postérieures et les corps restiformes sont au point de réunion du plancher et de la voûte (ligula postérieure et toile choroïdienne), le long du bord interne du corps restiforme sur lequel s'insère la ligula.

Angles du ventricule. — Il y a quatre angles, un supérieur, un inférieur et deux latéraux. A l'angle *supérieur*, la cavité ventriculaire, large de 3 mm., se continue avec l'aqueduc de Sylvius qui aboutit plus haut au troisième ventricule ; le sillon médian du plancher se poursuit

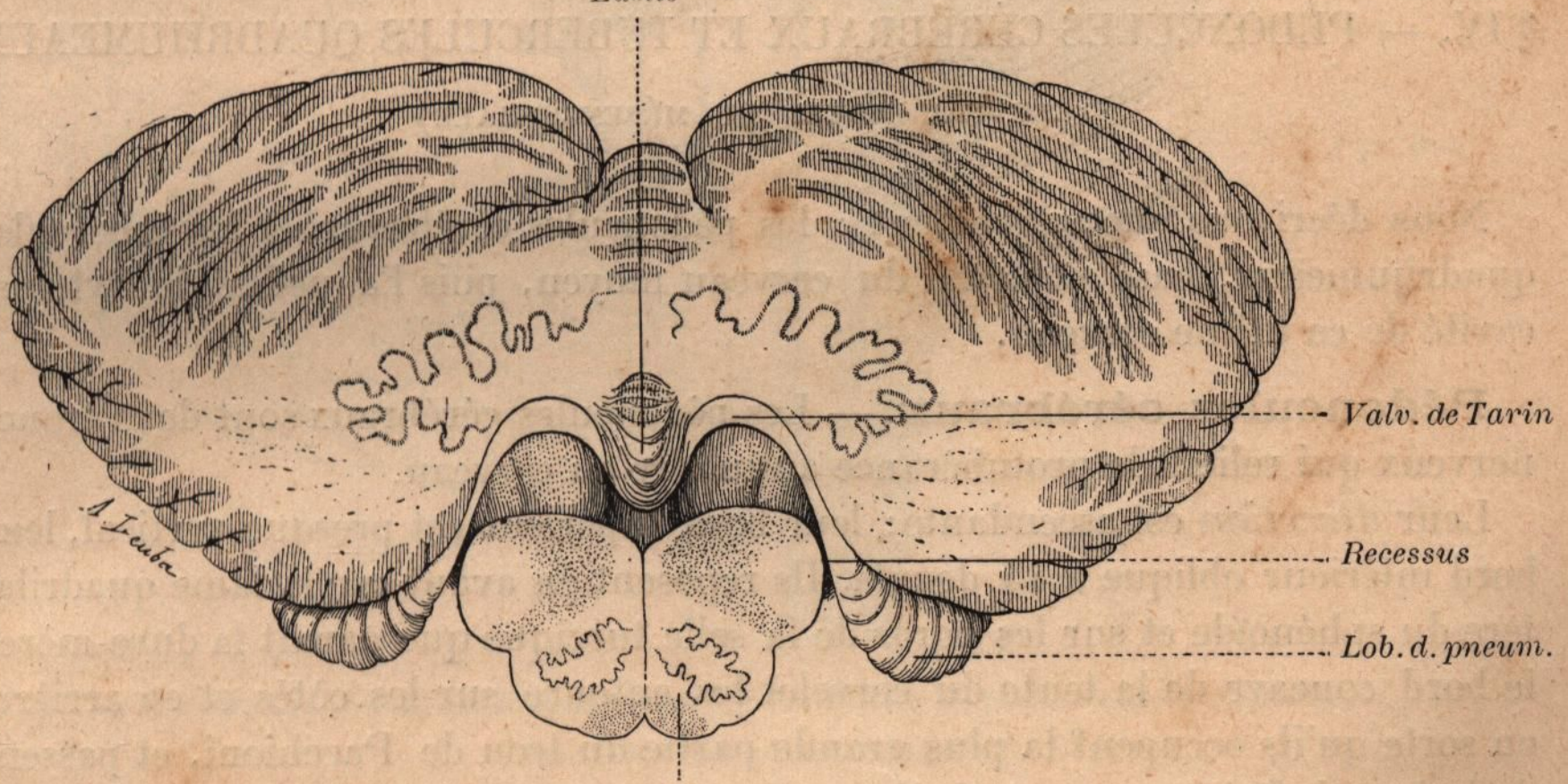

Fig. 180. — Recessus latéral du quatrième ventricule.

Coupe transversale passant par le recessus, au niveau de la base du bulbe.

dans l'aqueduc en formant l'arête inférieure excavée de ce canal prismatique, *sillon médian* de l'aqueduc. L'angle *inférieur* présente le débouché du canal épendymaire de la moelle, sur le plancher la fin du sillon médian ou bec du calamus, sur la voûte l'obex et au-dessus de lui un trou ovale ou une surface fenêtrée, le trou de Magendie, dû à une résorption de la pie-mère et de l'épithélium sous-jacent. Par ce trou, véritable rupture du toit ventriculaire, le liquide de la cavité communique avec celui de l'extérieur.

[*CHARPY.*]

Les *angles latéraux* sont remarquables par les prolongements creux qu'ils envoient en bas et en avant, et qui, sur les moules de la cavité, ont l'air de cornes ou d'appendices; on leur donne le nom de *recessus latéraux* ou diverticules latéraux. Les recessus sont situés à la jonction des deux moitiés du ventricule, mais appartiennent surtout à la moitié antérieure. Ils s'étendent derrière l'angle de réflexion du corps restiforme et s'ouvrent sous l'arachnoïde par le trou de Luschka, situé à la jonction du cervelet et du bulbe, en dehors des racines des nerfs mixtes. Leur cavité est remplie par les plexus choroïdes latéraux, qui sortent en touffe à travers l'orifice extérieur.

Membrane ventriculaire. — La cavité est tapissée par une membrane lisse et polie, dense surtout à la face postérieure du bulbe. Cette membrane, *épendyme* du quatrième ventricule, se continue avec l'épendyme de la moelle et de l'aqueduc de Sylvius; elle comprend, sur le plancher et la partie antérieure de la voûte, une couche d'épithélium cylindrique cilié et une couche névroglique, sur la partie postérieure de la voûte un simple épithélium plat que couvre la pie-mère.

Le quatrième ventricule renferme une très faible quantité de liquide céphalo-rachidien.

Sur le quatrième ventricule, voyez Retzius, qui en a donné une description minutieuse et de nombreuses photographies dans son ouvrage : *Das Menschenhirn*, 1896.

§ IV. — PÉDONCULES CÉRÉBRAUX ET TUBERCULES QUADRIJUMEAUX

(CERVEAU MOYEN OU MÉSENCÉPHALE)

Nous décrirons successivement : les pédoncules cérébraux et les tubercules quadrijumeaux, base et voûte du cerveau moyen, puis l'aqueduc de Sylvius, cavité de ce même cerveau.

Pédoncules cérébraux. — Les pédoncules cérébraux sont deux troncs nerveux qui relient la protubérance annulaire au cerveau.

Leur *direction* est ascendante; leur bord supérieur est presque vertical, leur bord inférieur oblique à 45 degrés. Ils reposent en avant sur la lame quadrilatère du sphénoïde et sur les bords de la selle turcique que garnit la dure-mère; le bord concave de la tente du cervelet les entoure sur les côtés et en arrière, en sorte qu'ils occupent la plus grande partie du trou de Pacchioni, et passent de la loge inférieure ou cérébelleuse de la cavité crânienne à la grande loge supérieure ou cérébrale.

Leur *forme* est celle d'un cylindre aplati, de couleur blanche, à disposition fasciculée. Leur *volume* est proportionnel à celui du cerveau; ils sont égaux de droite à gauche. Ils mesurent en longueur 18 mm. en dedans, 15 en dehors; en largeur 12 à 15 mm. à leur origine et 18 à 20 mm. à leur terminaison cérébrale; en épaisseur 20 mm. — La coupe montre que ces tiges, d'aspect général arrondi, sont comprimées dans le sens de l'épaisseur et qu'on peut y distinguer quatre faces, qui sur leurs limites se fondent les unes dans les autres : une face inférieure et une face externe, toutes deux libres, une face supérieure conventionnelle confondue avec les tubercules quadrijumeaux, une face interne

qui dans sa moitié supérieure est unie à celle du côté opposé et n'est libre et apparente à l'extérieur que dans sa partie basse.

1° **Face inférieure.** — Cette face est aussi bien antérieure qu'inférieure. Elle est convexe, d'un blanc mat, et se compose de faisceaux séparés par des stries où se voient de gros trous vasculaires. Ces faisceaux sont parallèles; quelque-

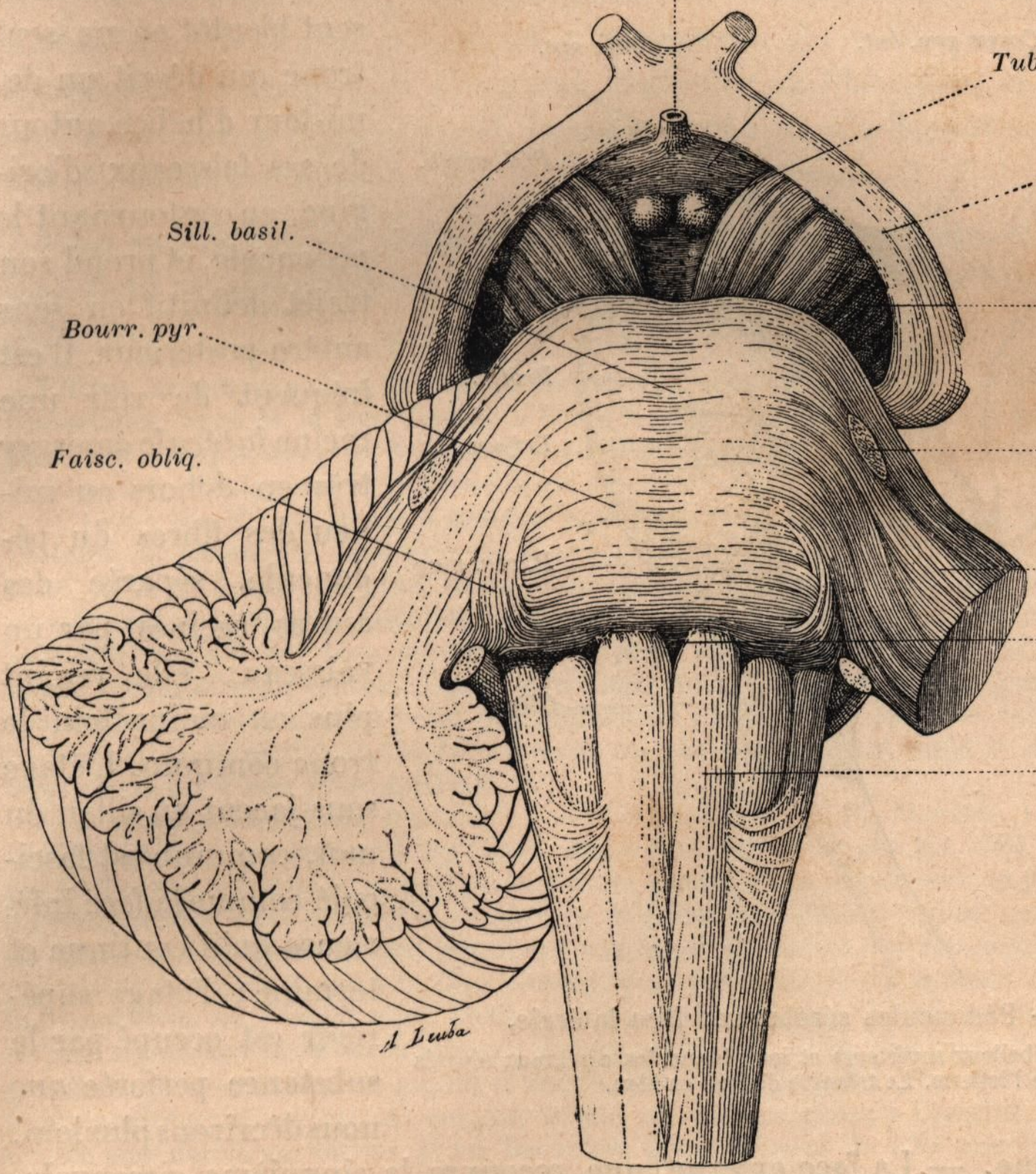

Fig. 181. — Protubérance annulaire, bulbe et pédoncules cérébraux.
[Face antérieure (d'après Hirschfeld).

fois deux sillons plus profonds délimitent trois groupes qui correspondent à des systèmes distincts de fibres conductrices.

Comprimé à sa naissance, le pédoncule s'élargit en éventail dont la base pénètre dans le cerveau ; en même temps il se dirige en dehors, en avant et en haut, de telle sorte que les deux pédoncules sont divergents et interceptent entre eux un angle qui est de 80° entre leurs bords internes et de 90° entre leurs bords externes. La limite postérieure de l'éventail pédonculaire, du côté de la moelle, est marquée par le sillon protubérantiel supérieur, et la limite antérieure, vers le cerveau, par la bandelette optique sous laquelle le pédoncule disparaît.

[CHARPY.]

2° **Face interne.** — Cette face n'est libre que dans une petite étendue, visible extérieurement sur la base du cerveau ; partout ailleurs elle est fusionnée sur la ligne médiane avec celle du côté opposé.

La partie libre de cette face, faiblement arrondie, est divisée en deux étages par un sillon antéro-postérieur, remarquable par sa couleur noirâtre qu'il doit à la présence du locus niger et par l'émergence du nerf moteur oculaire commun : de là son nom de *sillon du moteur oc. commun*. Les racines de ce nerf, disposées en série fasciculée et dirigées d'abord en arrière et en dedans, s'unissent bientôt en un seul tronc qui décrit un demi-tour d'hélice autour de ses faisceaux d'origine, en contournant le pédoncule, et prend son trajet définitif en sens antéro-postérieur. Il est fréquent de voir une racine *latérale* émerger très en dehors au milieu des fibres du pédoncule, séparée des autres racines par un vaisseau ; elle rejoint plus ou moins loin le tronc commun. L'étage sous-jacent au sillon du mot. commun est fasciculé comme la face inférieure qu'il continue et termine ; l'étage supérieur est occupé par la substance perforée que nous décrirons plus loin.

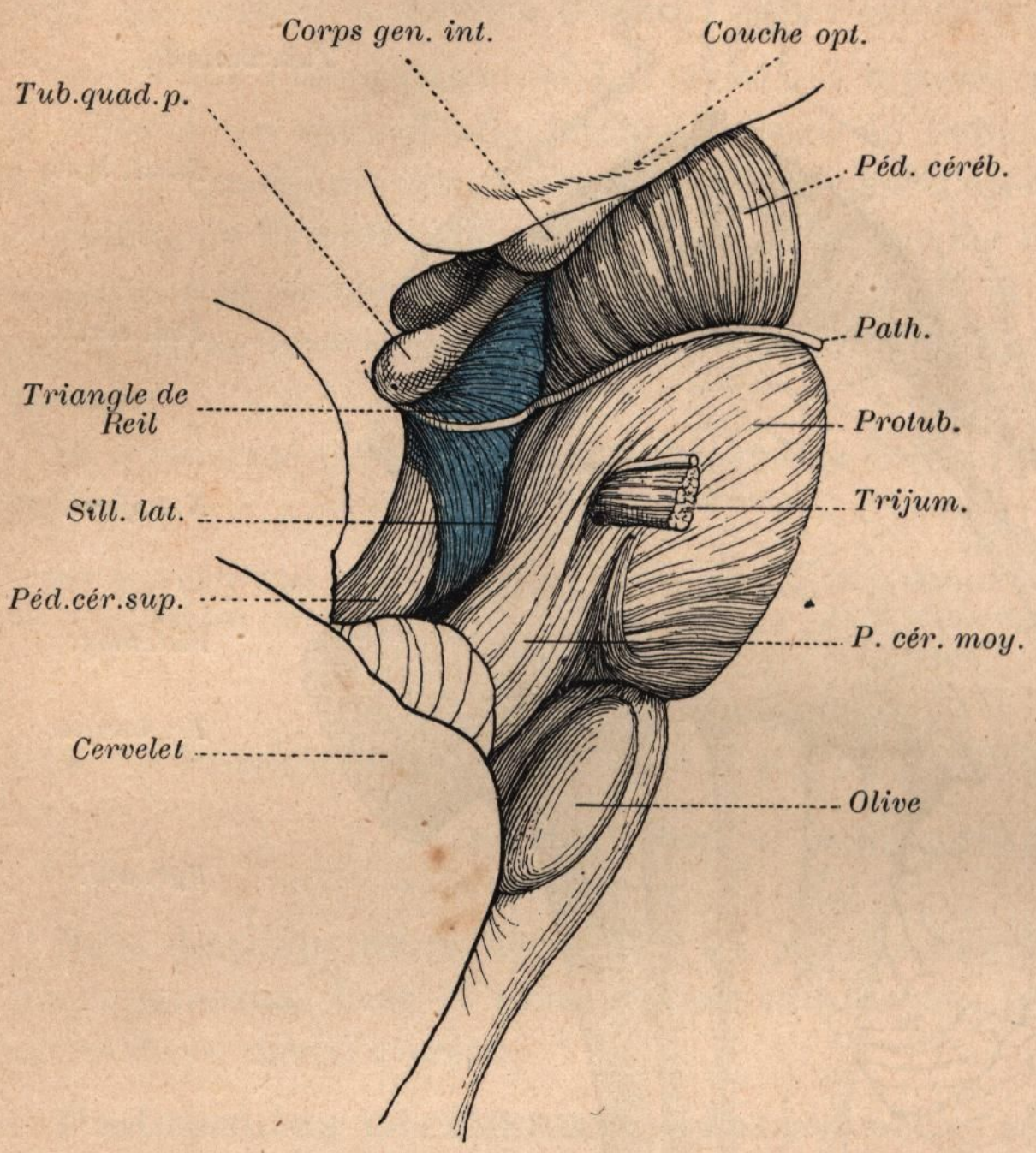

Fig. 182. — Pédoncules cérébraux ; face latérale.
Les pédoncules cérébelleux supérieurs et les pédoncules cérébraux séparés par le sillon latéral de l'isthme. Le triangle de Reil en bleu.

3° **Face externe.** — La face externe, que recouvre la cinquième circonvolution temporale et que contournent le nerf pathétique ainsi que des vaisseaux, est, elle aussi, divisée en deux étages d'égale hauteur par un sillon longitudinal, le *sillon latéral de l'isthme*, percé en avant de trous vasculaires et livrant passage à des fibres blanches ascendantes. Ce sillon a une étendue de 15 mm. ; il commence en arrière dans le domaine du cerveau postérieur, où il sépare le pédoncule cérébelleux moyen du pédoncule cérébelleux supérieur, tandis qu'en avant il est creusé sur la face du pédoncule cérébral et se termine en arrière du corps genouillé interne ; ces deux parties du sillon sont réunies par un coude.

Dans cette portion antérieure, que seule nous considérons ici, on a donc à distinguer deux étages. L'étage inférieur ou ventral est la continuation de la face inférieure du pédoncule et garde sa structure fasciculée. L'étage supérieur ou dorsal est un espace triangulaire, dont la base est dans le sillon latéral et le sommet regarde en haut ; le côté postérieur croise obliquement le pédoncule cérébelleux

supérieur ; le côté antérieur est bordé par le tubercule quadrijumeau postérieur et son bras qui l'unit au corps genouillé interne. Cet espace a été appelé trigone ou triangle du ruban de Reil, champ du ruban de Reil. Le *triangle de Reil* est en effet occupé par une lame de substance blanche triangulaire, dont la base émerge du sillon latéral, quelquefois sur toute son étendue, et dont le sommet se perd sur le flanc des tubercules quadr. postérieurs sous lequel il semble s'engager ; parfois des fibres rétrogrades se dirigent en arrière vers la valvule de Vieussens. Cette lame est le *faisceau latéral* ou *faisceau triangulaire* de l'isthme ; on l'appelle encore improprement ruban de Reil, terme qui prête à la confusion ; elle représente en effet une partie du ruban de Reil latéral ou acoustique. Tantôt elle est nettement fasciculée ou fibrillaire, et peut être assez facilement isolée, tantôt elle est indistincte et l'on n'a devant soi qu'un champ uni de substance blanche.

Face supérieure. — Cette face n'a pas d'existence réelle, elle n'est que le plan fictif de séparation entre le pédoncule cérébral et les tubercules quadrijumeaux.

Fibres arciformes. — Des fibres arciformes, variables dans leur existence et dans leur importance, vont de la face dorsale à l'espace perforé en contournant le pédoncule cérébral. Les groupes les plus fréquents, les mieux spécialisés, sont le tænia pontis, le tractus pédonculaire transverse et le faisceau en écharpe.

1° *Tænia pontis.* — Henle a désigné ainsi un mince faisceau qui s'enroule autour de l'origine du pédoncule, tout près de la protubérance annulaire dont il semble être détaché. Petit, large de 3 mm. au plus, lisse, blanc, fibrillaire, le tænia naît par des fibres disséminées du sillon latéral de l'isthme, accessoirement du pédoncule c. supérieur et du pédoncule cérébral ; s'il est bien développé, on peut, d'après Henle, le suivre jusque dans le noyau médullaire du cervelet. Après avoir contourné le pédoncule, il s'enfonce en avant du nerf moteur commun, à tel point que Malacarne l'avait pris pour une racine accessoire de ce nerf, et va se perdre sur la face interne du pédoncule. Il est sujet à de grandes variations, mais est à peu près constant.

2° *Tractus pédonculaire transverse.* — Gudden (*Arch. f. Psychiatrie*, 1870) a décrit sous ce nom un faisceau analogue au tænia, mais plus antérieur que lui, déjà signalé d'ailleurs par Gall et par Spurzheim. Il naît du tubercule quadrijumeau antérieur, et partiellement aussi du postérieur d'après Schwalbe, contourne le pédoncule dont il croise perpendiculairement les fibres, et arrivé sur la face inférieure s'enfonce au milieu des faisceaux ; un léger relief permet de le suivre jusqu'à la face interne, vers l'émergence du moteur commun. Le tractus transverse est normal chez beaucoup d'animaux (lapin, lièvre, animaux domestiques) et peut cependant faire complètement défaut chez eux. Chez l'homme, il manque souvent (2 fois sur 3, Lenhossék) et quand il existe, il est relativement peu développé et à court trajet apparent ; dans certains cas, on le suit en dedans jusqu'à l'origine du tænia dont il semble une deuxième racine. Il est beaucoup plus fréquent du côté gauche (Broca). On ne le confondra pas avec un des faisceaux irréguliers qu'on voit quelquefois traverser obliquement la base du pédoncule.

On ne connaît exactement ni ses origines ni sa terminaison.

3° *Faisceau en écharpe*, de Féré. — Ce faisceau curviligne, *f. arciforme*, traverse en diagonale la face inférieure du pédoncule, de la partie externe du pied (du deuxième cinquième externe, Déjerine) au sillon de l'oculo-moteur. C'est une variété anatomique assez rare. Il appartient au système des fibres aberrantes superficielles du pédoncule cérébral et il est constitué par des fibres qui se détachent du faisceau pyramidal pour aller s'accoler au ruban de Reil.

Espace perforé postérieur. — Appelé encore *espace interpédonculaire*, *substance* ou *lame perforée postérieure*. Entre les deux pédoncules cérébraux divergents s'étend un espace triangulaire, occupé par une lame nerveuse qui appartient à l'étage supérieur de la face interne de ces pédoncules, et qu'on appelle l'espace perforé postérieur (le mot espace s'appliquant tout à la fois au champ du triangle et à la substance nerveuse qui le remplit) ; cette lame

est la partie la plus interne du pédoncule et se développe aux dépens du cerveau moyen. Le sommet du triangle est postérieur, dans la dépression plus ou moins profonde (foramen cæcum antérieur, recessus posterior de Retzius, échancrure médiane), à laquelle aboutit le sillon basilaire et que ferment des fibres protubérantielles invaginées auxquelles Cruveilhier a donné le nom de *collier des pédoncules*, de même qu'il avait distingué un collier des pyramides. La base est en arrière des tubercules mamillaires. Les côtés sont les sillons droit et gauche de l'oculo-moteur commun. La surface du triangle est elle-même divisée en deux moitiés par un *sillon médian*, élargi et étalé en avant en un petit triangle inscrit dans le premier. C'est le sillon et son élargissement qui sont percés de trous vasculaires et qui devraient seuls s'appeler lame criblée ou perforée. Sur la ligne médiane on a cru reconnaître dans deux petites saillies

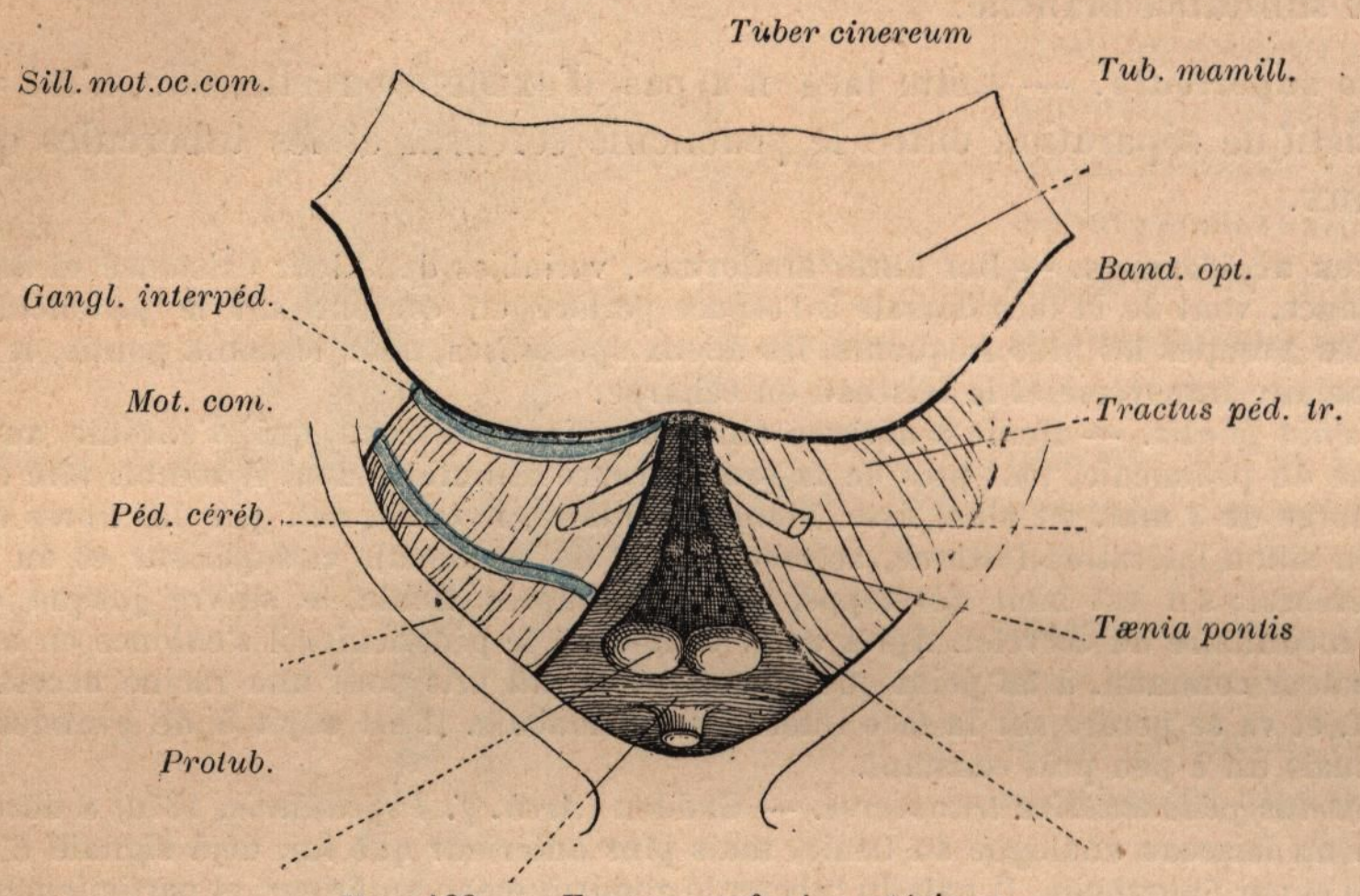

Fig. 183. — Espace perforé postérieur.

Dans cette figure sont groupés schématiquement les ganglions interpédonculaires, le tractus pédonculaire transverse (de Gudden) et le tænia pontis (de Henle), dessinés isolément d'après nature. — Les ganglions exceptionnellement apparents, d'après Brissaud.

peu apparentes les *ganglions interpédonculaires* des animaux ; mais ils font défaut chez l'homme ou sont au moins rudimentaires.

Lame quadrijumelle. — Le toit ou la voûte du cerveau moyen est constitué par une lame quadrilatère en forme de selle, *lame quadrijumelle*, sur laquelle s'élèvent les tubercules quadrijumeaux qui occupent ses angles. Cette lame n'est séparée de la calotte pédonculaire sous-jacente que par le plan fictif mené horizontalement à travers l'aqueduc de Sylvius ; elle mesure 12 à 15 mm. d'avant en arrière, 22 à 25 transversalement ; son épaisseur est de 4 à 5 mm. au milieu de l'aqueduc, de 8 à 10 au niveau des tubercules. Elle est encadrée par l'échancrure de la tente cérébelleuse.

On remarque sur sa face supérieure libre : les tubercules quadrijumeaux et leurs bras, le frein de la valvule de Vieussens, l'émergence du pathétique, la terminaison apparente des pédoncules cérébelleux supérieurs.

Tubercules quadrijumeaux. — Ce sont des éminences arrondies, blanchâtres, disposées par paires. Deux sillons qui se coupent à angle droit les divisent

en deux paires ou bijumeaux, une antérieure, tubercules qu. *antérieurs* appelés encore *nates* (fesses), une postérieure, tubercules qu. *postérieurs* ou *testes* (testicules). Ces dénominations de testes et nates sont peu justifiées chez l'homme; elles le sont mieux chez certains animaux, notamment celle de nates chez le mouton, et comme la grosseur et la forme des tubercules varient suivant les espèces animales, il en est résulté que les anciens anatomistes ont appliqué ces termes, tantôt à une paire de tubercules, tantôt à une autre, d'après l'animal qui leur servait de type.

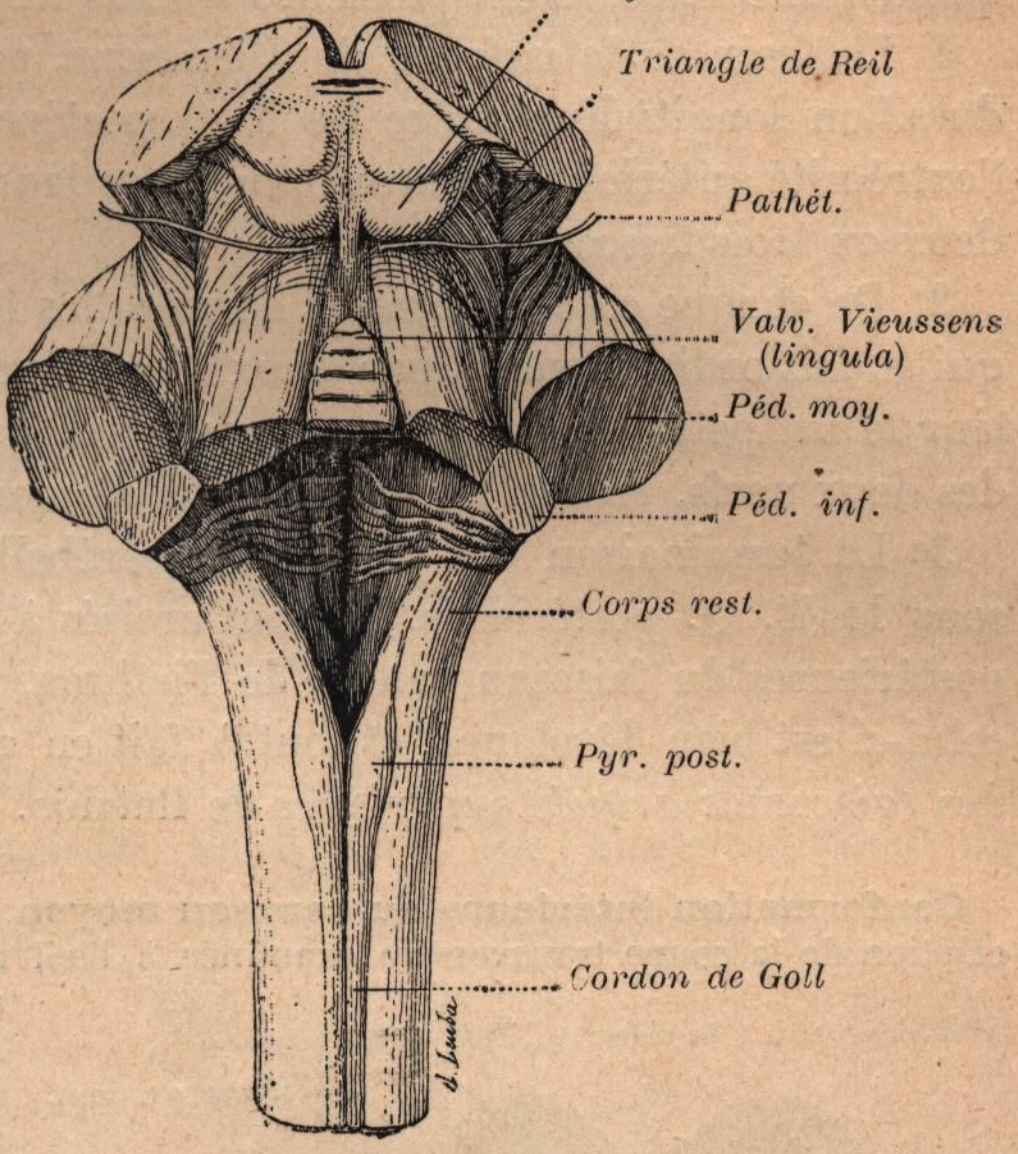

Fig. 184. — Tubercules quadrijumeaux.

Le cervelet a été enlevé. On voit la section des trois pédoncules cérébelleux et une partie du quatrième ventricule. Face postérieure du bulbe et de la protubérance. Tubercules quadrijumeaux. — D'après Hirschfeld.

Les tubercules qu. antérieurs sont plus gros, plus écartés, moins blancs que les postérieurs. Leur forme est ovoïde à grosse extrémité antérieure; ils sont dirigés en avant et en dehors et mesurent 7 à 8 mm. d'avant en arrière, 12 transversalement. Les tubercules postérieurs, *testes*, sont plus petits, plus arrondis et plus détachés, d'une teinte plus blanche; ils ont 6 mm. d'avant en arrière sur 8 transversalement.

Le sillon crucial qui sépare les éminences quadrijumelles a deux branches, l'une longitudinale ou sagittale, l'autre transversale ou frontale; elles se coupent dans l'area quadrata. La branche longitudinale commence étroite en arrière au niveau du frein de Vieussens, et finit en avant en un élargissement triangulaire, renflé sur le cerveau frais, qui reçoit la glande pinéale, et que Schwalbe appelle l'*éminence sous-pinéale* (colliculus subpinealis) et Obersteiner, le *trigone sous-pinéal*.

La branche transversale est parabolique, à concavité antérieure; elle se continue sur le côté avec le sillon interbrachial qui sépare les bras des tubercules.

De la face externe de chaque tubercule qu. antérieur part un tractus blanc, *bras conjonctival antérieur*, qui l'unit à un petit renflement ganglionnaire, *corps genouillé externe*. De même chaque tubercule postérieur est relié à un corps genouillé *interne* par un bras conjonctival, quelquefois bifide, que nous avons vu border en avant le triangle de Reil. La description des corps genouillés et des bras conjonctivaux sera mieux placée avec celle des couches optiques.

Les tubercules quadrijumeaux sont composés d'un noyau gris recouvert d'une couche de substance blanche, d'où leur teinte un peu grisâtre. Les vertébrés non mammifères possèdent comme équivalents deux renflements globuleux et creux, les lobes optiques. Les mammifères ont tous des tubercules pleins; chez les plus inférieurs, monotrèmes, le sillon trans-

[CHARPY.]

versal à peine accusé rend les éminences antérieures peu distinctes des postérieures, de même embryologiquement ce sillon paraît après le sillon longitudinal. Les quatre tubercules sont plus volumineux que ceux de l'homme, les antérieurs sont ordinairement gris; chez les carnassiers, les postérieurs sont plus gros que les antérieurs. L'homme possède des quadrijumeaux relativement très petits; ces centres sensoriels secondaires ont été remplacés par les centres supérieurs de l'hémisphère sur lesquels semble se concentrer l'accroissement cérébral.

Frein de la valvule de Vieussens. — Sur la partie postérieure de la lame quadrijumelle, se voient plusieurs tractus blancs qui sont :

1° Le *frein de la valvule de Vieussens*, petit cordon assez dense, qui part du sillon longitudinal entre les T. Q. postérieurs et se dirige en arrière vers l'extrémité antérieure de la valvule, dans laquelle il se perd en se dissociant en deux ou trois faisceaux.

2° De chaque côté du frein et derrière les testes, l'*émergence du pathétique*, qui se fait ordinairement par deux filets. Sur des cerveaux très frais, on distingue un petit tractus blanc transversal, qui n'est autre que le croisement des deux nerfs, reliant les deux points d'émergence.

3° La terminaison des pédoncules cérébelleux supérieurs qui disparaissent sous les T. Q. postérieurs. Ils sont croisés à ce niveau par les fibres les plus postérieures du faisceau latéral de l'isthme, par celles du tænia pontis quand celui-ci est bien développé, et tout à fait en arrière, par les fibres inconstantes des *faisceaux arqués supérieurs* de Retzius.

Conformation intérieure du cerveau moyen. — Nous nous bornerons ici à la description de la coupe transversale examinée à l'œil nu; cette coupe passe dans la moitié antérieure du pédoncule.

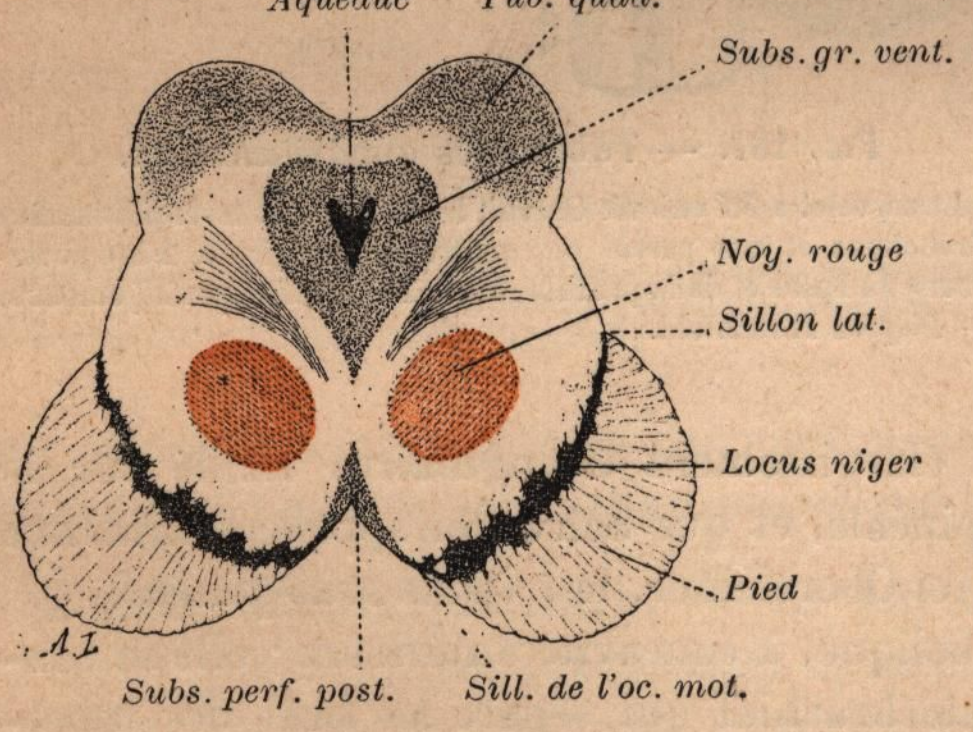

Fig. 185. — Conformation intérieure du pédoncule cérébral.

Dessin à l'œil nu de la coupe transversale.

On voit en bas : le pied pédonculaire, blanc, strié en sens radié, avec des vaisseaux fins entre les faisceaux; à ses deux extrémités le sillon de l'oculo-moteur et le sillon latéral; à sa partie supérieure une bandelette arquée à concavité supérieure, allant d'un sillon à l'autre, mais envahissant davantage le sillon de l'oculo-moteur. Cette bandelette est le *locus niger* de Sœmmering, elle se prolonge irrégulièrement dans le pied pédonculaire; sa couleur est gris ardoisé avec des couches ou des taches plus foncées. Entre les sillons de l'oculomoteur : la substance grise interpédonculaire ou lame perforée postérieure, mince lamelle triangulaire d'un gris très pâle.

Au-dessus du locus niger : sur la ligne médiane la coupe de l'aqueduc de Sylvius, ici en cœur de carte, — autour de lui la substance grise péri-ventriculaire, gris rosé, disposée en raquette à queue inférieure, — au-dessus la substance grise, gris jaunâtre pâle, des tubercules quadrijumeaux, — au-dessous et latéralement, un champ de substance blanche où l'on reconnaît dans la partie supérieure une surface gris très pâle, triangulaire, qui répond à la formation réticulée, et dans la partie inférieure une tache ronde, gris jaunâtre ou rougeâtre, de 7 mm. de D., le *noyau rouge*.

Division topographique. — Le locus niger, étendu du sillon latéral de l'isthme au sillon de l'oculo-moteur, isole dans le pédoncule cérébral une partie sous-jacente au locus niger disposée en croissant, c'est l'étage inférieur ou base ou mieux encore le *pied du pédoncule*. Au-dessus de lui, si l'on mène, à partir de l'aqueduc, d'abord une verticale médiane

séparant les moitiés droite et gauche, puis une horizontale passant par le centre de cet aqueduc, on a ainsi délimité de chaque côté deux champs, un au-dessus qui est celui des tubercules quadrijumeaux, un au-dessous qui appartient au pédoncule cérébral et en constitue l'étage supérieur appelé la *calotte*.

Nous distinguons donc dans le pédoncule un pied et une calotte, séparés par le locus niger. La calotte est pentagonale sur la coupe; elle présente un côté supérieur, c'est l'horizontale conventionnelle qui la sépare du tubercule quadrijumeau ; un côté externe libre répond au champ du ruban de Reil, un côté interne fusionné au côté opposé, un côté inférieur qui est le locus niger; enfin un petit côté inféro-interne, libre, qui s'étend du sillon de l'oculo-moteur au sillon médian interpédonculaire et répond à l'espace perforé postérieur. Nous verrons par la suite qu'entre ces deux régions, le pied et la calotte, il y a une grande différence de composition; le pied est un ensemble homogène qui ne renferme que des faisceaux de fibres, la calotte est un territoire hétérogène, amas complexe de fibres et de cellules nerveuses.

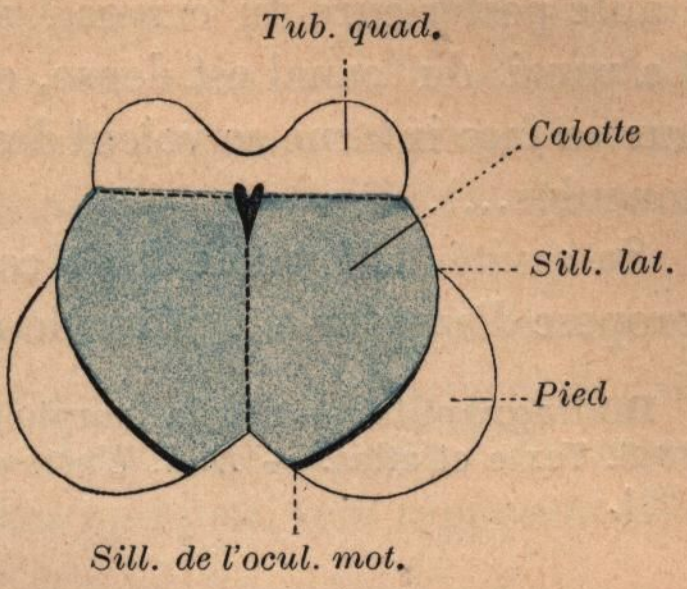

Fig. 186. — Topographie du pédoncule cérébral.

Répartition conventionnelle du pied et de la calotte du pédoncule, la calotte en bleu.

Aqueduc de Sylvius. — La cavité de la vésicule cérébrale moyenne ne prend qu'un faible accroissement; elle se transforme en un canal long de 15 mm., large de 1 à 2 mm. seulement, qui fait communiquer le quatrième ventricule, cavité du cerveau postérieur, avec le troisième ventricule, cavité du cerveau moyen; ce canal est l'aqueduc de Sylvius. De l'angle supérieur du quatrième ventricule, il monte sous une inclinaison de 40 à 50°, passe en tunnel sous la valvule de Vieussens, puis sous la base des tubercules quadrijumeaux et enfin sous la commissure blanche postérieure au niveau de laquelle est son orifice antérieur ; au-dessous de lui est la calotte pédonculaire. Plus étroit et conformé en T à ses deux orifices, ou plus exactement en triangle curviligne, il s'élargit dans sa partie moyenne, et prend au niveau des tubercules quadr. antérieurs une forme en cœur, avec une *carène* centrale et deux sinus latéraux qui sont peut-être la trace des prolongements qu'il envoie dans les lobes optiques chez les oiseaux. Le bord inférieur de l'aqueduc est creusé en un *sillon* longitudinal qui continue celui du calamus

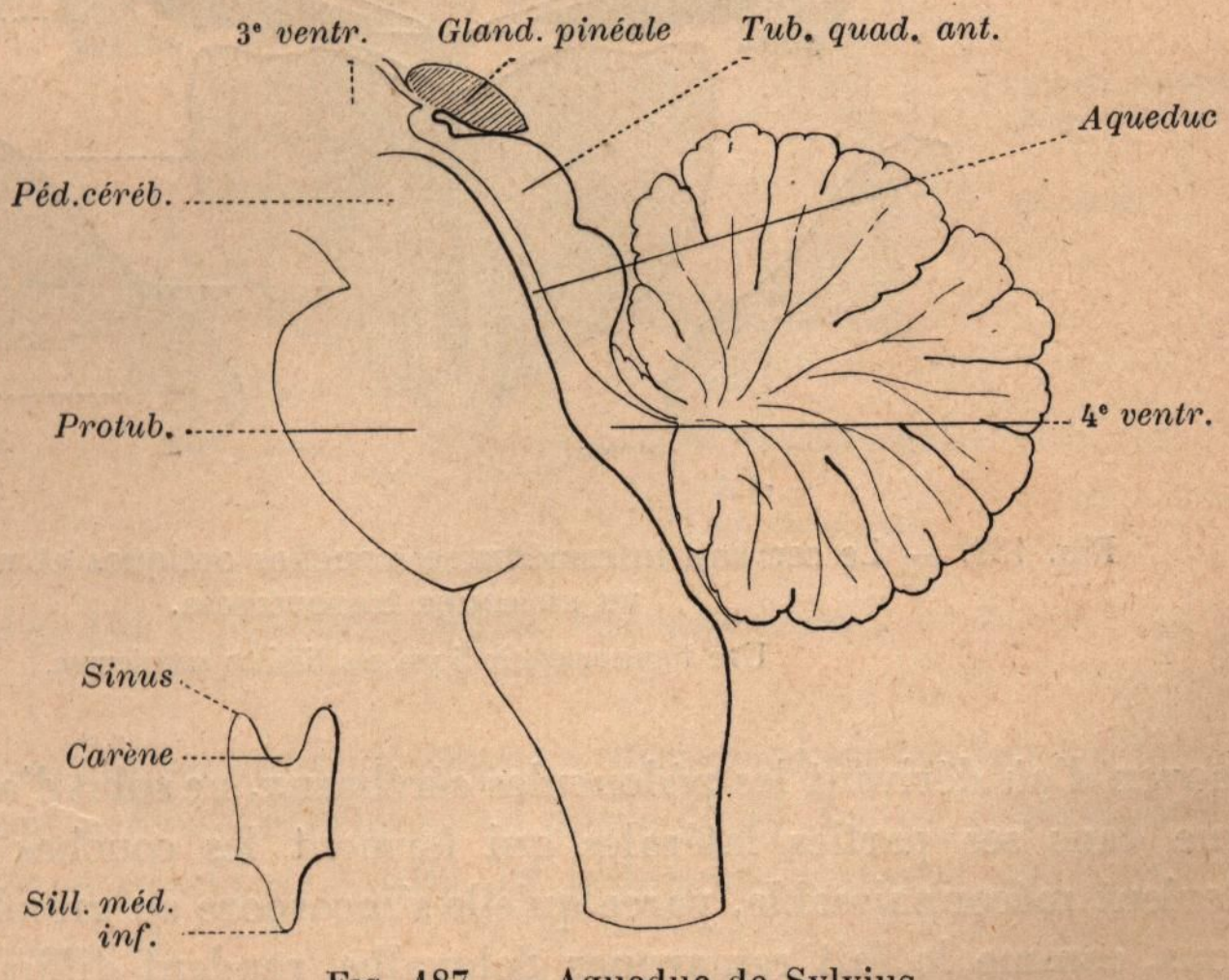

Fig. 187. — Aqueduc de Sylvius.

Vu en coupe dans sa longueur. Un petit dessin à gauche montre, en coupe transversale très grossie, l'aspect cordiforme du canal sur une partie de son trajet.

et aboutit sous la partie antérieure des testes à une dépression qui marque la limite postérieure du cerveau moyen, *incisure préisthmique* de Burckhardt. La paroi du canal est dense, entourée par un noyau gris plus épais en bas ; sur sa face interne se voient des plis longitudinaux très fins (psalterium, pectonculus...).

Sa cavité fusiforme fait de ce canal un ventricule en miniature, que Retzius propose d'appeler le ventricule du mésencéphale.

Bibliographie. — Sur la morphologie du tronc cérébral : Retzius. *Das Menschenhirn*, 1896. Texte et atlas. — *Biol. Untersuch*, t. VIII, 1898. — M. et Mme Dejerine. *Anat.*, tome II, 1901.

§ V. — COUCHES OPTIQUES ET TROISIÈME VENTRICULE

(cerveau intermédiaire ou diencéphale)

La vésicule des couches optiques ou cerveau intermédiaire, intercalée entre le cerveau antérieur, cerveau de l'hémisphère et des corps striés, et le cerveau

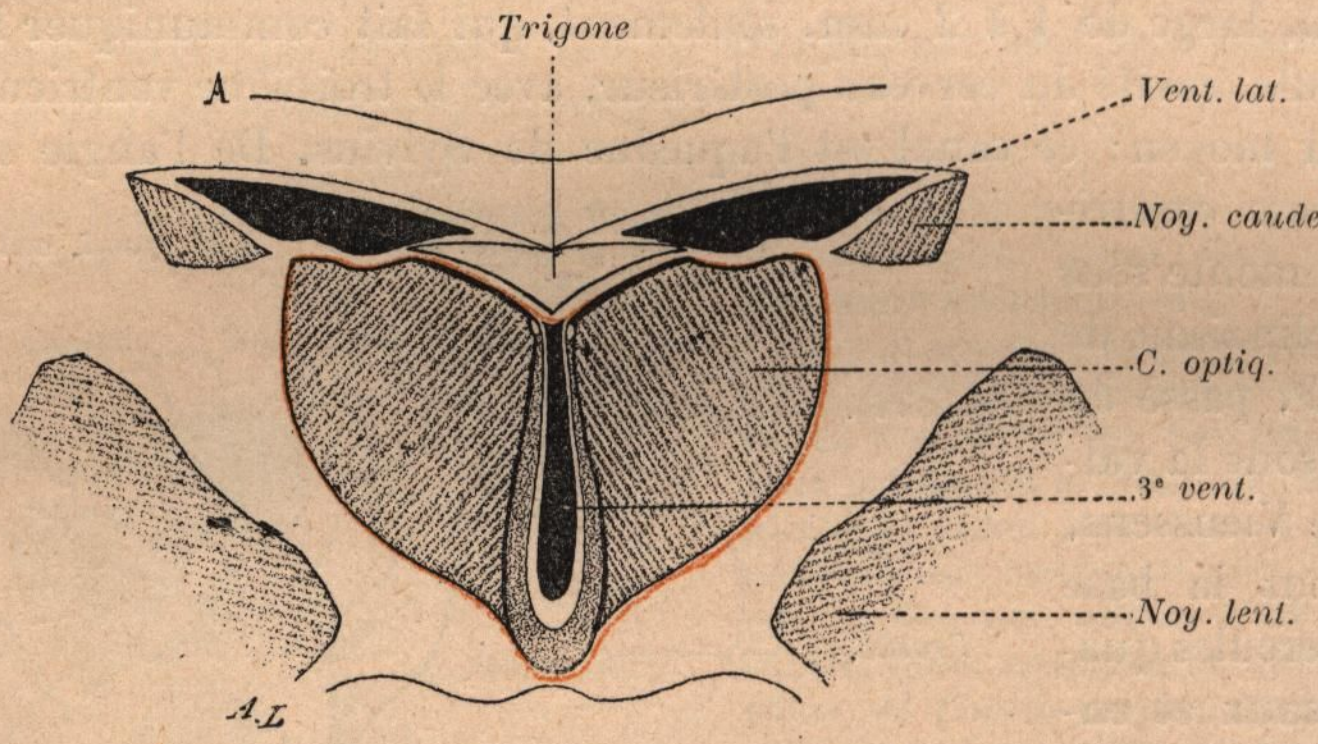

Fig. 188. — Le cerveau intermédiaire (couches optiques et ventricule moyen) vu en coupe transversale.

Une ligne rouge indique ses limites extérieures.

moyen d'où dérivent les pédoncules cérébraux, ne subit d'accroissement notable que dans ses parties latérales qui forment les couches optiques ; mais elle devient méconnaissable, parce qu'elle s'incorpore au grand cerveau. Trois raisons, comme le fait remarquer Schwalbe, rendent difficile sur le cerveau de l'adulte la délimitation de l'ancien cerveau intermédiaire de l'embryon : 1° l'inégalité d'accroissement des parois ; 2° la soudure partielle du cerveau intermédiaire avec le cerveau antérieur, avec l'hémisphère et avec le pédoncule cérébral ; 3° la projection du cerveau au-dessus de la couche optique.

Nous décrirons successivement les couches optiques et le troisième ventricule[1].

1. C'est pour suivre l'ordre logique du développement que nous décrivons la couche optique et le troisième ventricule avant l'hémisphère cérébral ; mais les débutants devront commencer par les hémisphères ou cerveau antérieur, et n'aborder l'étude de la couche optique qu'après celle des corps striés et des ventricules latéraux.

I. — COUCHES OPTIQUES

La *couche optique* ou thalamus est un ganglion volumineux situé en avant et en dehors des tubercules quadrijumeaux, en arrière et en dedans du corps strié, sur les côtés du troisième ventricule.

Sa forme est ovoïde, à grosse extrémité postérieure. Elle mesure en longueur, c'est-à-dire d'avant en arrière, 40 millimètres, en largeur ou transversalement 14 millimètres en avant et 18 en arrière, en hauteur ou épaisseur 18 en avant et 23 en arrière (chiffres de Krause). Les couches optiques, très rapprochées en

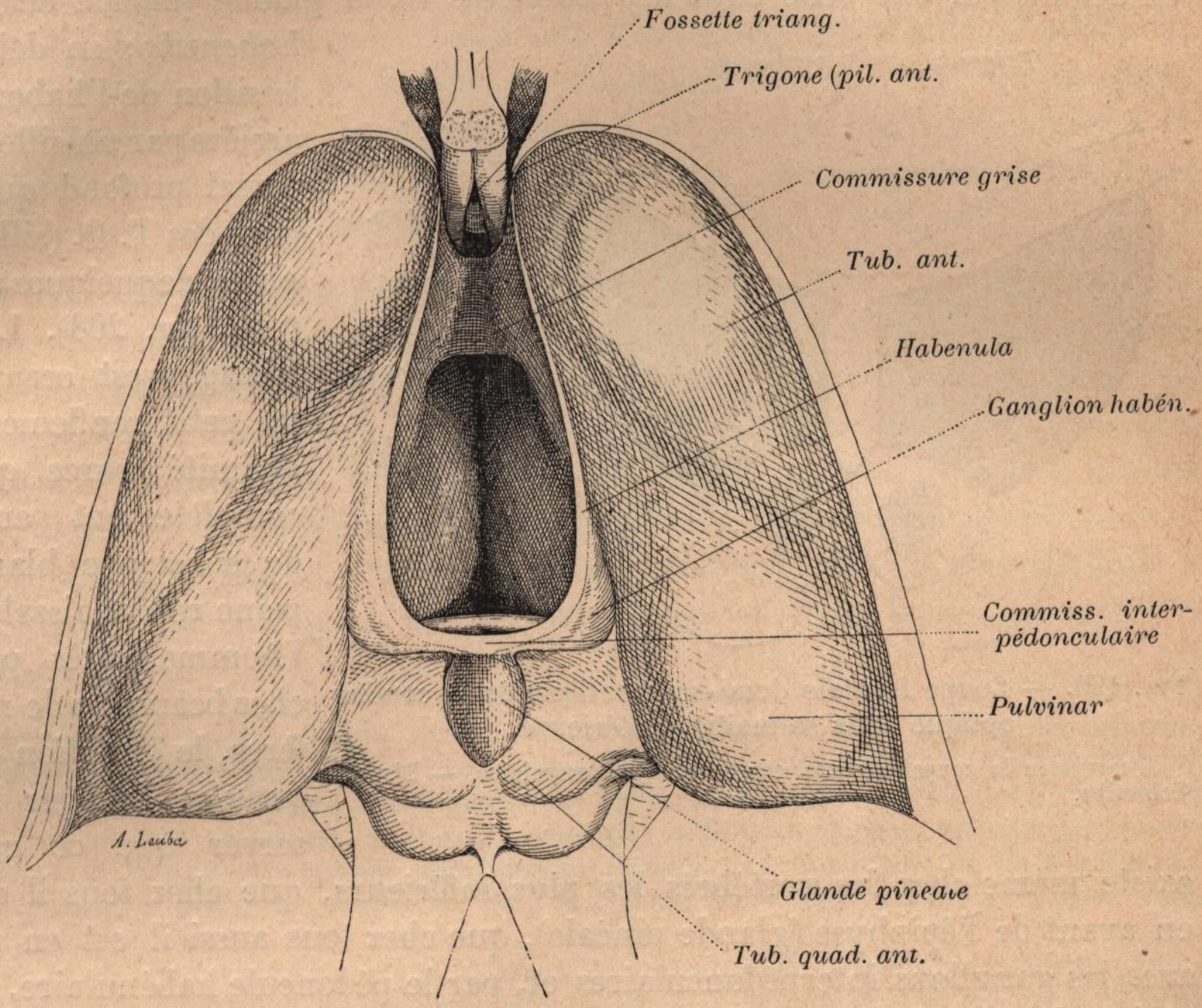

Fig. 189. — Couches optiques, face supérieure.

avant où elles viennent buter contre le trigone, divergent en arrière, en faisant avec la ligne médiane antéro-postérieure un angle de 45 degrés. Cette direction est sensiblement perpendiculaire à celle du pédoncule cérébral sur lequel la couche optique est à cheval.

On leur décrit quatre faces, supérieure, inférieure, externe et interne, et deux extrémités, l'une petite, antérieure, l'autre grosse, postérieure.

1° ***Face supérieure***. — La face supérieure, blanc grisâtre, couleur café au lait, est horizontale ; elle est constituée par une écorce médullaire, appelée *stratum zonale*. Triangulaire à sommet antérieur, convexe en tous sens, mais surtout dans le sens sagittal, elle donne à la couche optique sa forme caractéristique. Un sillon, *sillon choroïdien*, qui correspond au bord du trigone, la parcourt obliquement du trou de Monro à l'angle postérieur et externe, et

marque à peu près son axe. Il la divise en deux ailes, externe et interne. L'aile externe, plus blanche, se renfle en avant, plus ou moins près de l'extrémité antérieure, en une saillie oblongue, le *tubercule antérieur* (corpus album subrotundum); cette aile appartient au plancher du ventricule latéral. L'aile interne est plus grande, elle occupe presque toute la partie postérieure, où elle se fond insensiblement avec la grosse extrémité; elle est recouverte par le trigone et les plexus choroïdes.

Sur la partie postérieure et interne de la face supérieure se détache un petit champ triangulaire à sommet antérieur, *triangle* ou *trigone* de l'*habenula*, entre la couche optique, la glande pinéale et les T. Q. antérieurs. Il est limité : en dedans par une strie blanche, pédoncule de la glande pinéale ou habena, *habenula*; en dehors par le sillon de l'habenula; en arrière par un sillon transversal profond qui le sépare des T. Q. (sillon souspinéal de quelques auteurs) (voy. fig. 208). L'aire du triangle est occupée par un petit renflement, mal délimité parce qu'il est complètement enveloppé de substance blanche, à peine reconnaissable chez l'homme, très prononcé chez beaucoup de mammifères, le *ganglion de l'habenula*. Edinger fait observer que ce ganglion existe même chez les vertébrés les plus inférieurs, que chez tous il est situé en avant de l'épiphyse (glande pinéale), que chez tous aussi il est en relation avec les ganglions interpédonculaires et, par le pédoncule habénulaire, avec la région olfactive du cerveau.

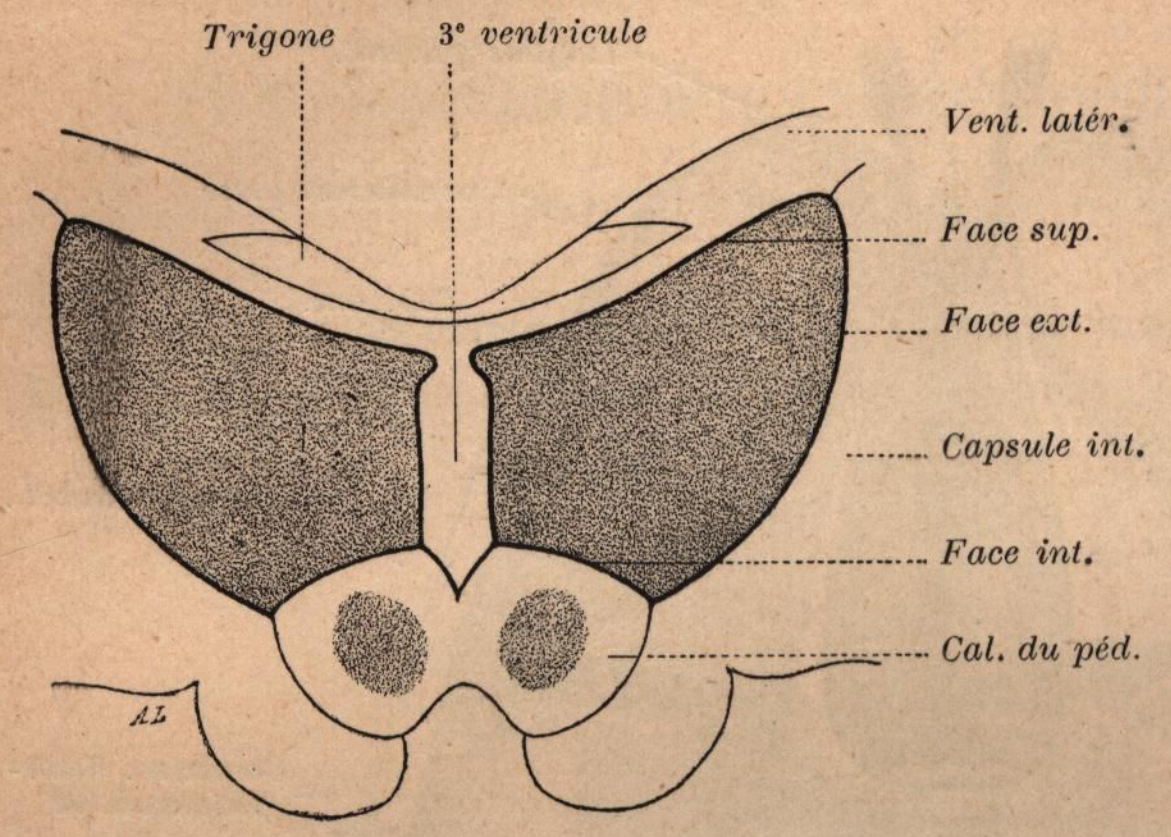

Fig. 190. — Coupe frontale demi-schématique de la couche optique dans sa moitié postérieure.

A ce niveau la coupe présente une forme quadrangulaire. — D'après Schwalbe.

Le bord externe de la face supérieure est marqué par un sillon, *s. opto-strié*, qui sépare la couche optique du noyau caudé; on y remarque un cordon brunâtre qui le parcourt d'un bout à l'autre et qui comprend la lame cornée, la bandelette demi-circulaire et la veine du corps strié, toutes parties que nous décrirons avec le cerveau antérieur; elles sont confondues par quelques auteurs sous le nom de strie terminale.

Le bord interne est au contraire une arête vive, sur laquelle se détache la strie blanche de l'*habenula* (dite encore tænia thalami, strie médullaire). Elle se dirige tout droit d'avant en arrière, du trou de Monro à la glande pinéale, qu'elle aborde en se coudant à angle droit sur elle-même. Nous venons de voir qu'à ce niveau elle laissait en dehors d'elle le triangle de l'habenula.

A la jonction de la face supérieure avec sa grosse extrémité ou base, à l'angle postérieur et interne de cette face supérieure, la couche optique est échancrée (échancrure ou incisure de l'habenula), en arrière du trigone habénulaire,

pour loger le tubercule quadrijumeau antérieur et son bras conjonctival.

Face inférieure. — Cette face, adhérente dans toute son étendue, est excavée et enroulée en arc sur le pédoncule cérébral qu'elle entoure aux trois quarts et qu'elle déborde en dedans et en dehors. C'est avec l'étage supérieur ou calotte du pédoncule qu'elle est soudée. Le sillon de Monro la limite en dedans et la bandelette optique en dehors.

Face externe. — La face externe est soudée partout à une partie blanche, le bras postérieur de la capsule interne ; près de sa jonction avec la face supérieure, elle confine au noyau caudé, dont la sépare la bandelette demi-circulaire. Elle est verticale, comme le montre la coupe qui joint ses deux bords, marqués l'un, le supérieur, par la bandelette demi-circulaire ; l'autre, l'inférieur, par la bandelette optique. En arrière, la couche optique présente sur la coupe une forme quadrangulaire, et la face externe est presque perpendiculaire à la face inférieure ; en avant, ces deux faces passent insensiblement l'une dans l'autre, la coupe devient triangulaire (comparez les coupes 188, 190).

Face interne. — Cette face n'existe que dans les deux tiers antérieurs de la couche optique ; dans le tiers postérieur, elle est remplacée par les tubercules quadrijumeaux et le pédoncule cérébral. Elle est verticale, à angle droit sur la face supérieure. Sa surface, de couleur grise, est légèrement bombée ; elle mesure 8 à 10 millimètres. Elle fait partie du troisième ventricule. Ses limites sont : en haut, un liséré blanc saillant, l'habenula ; en bas, une gouttière curviligne, le sillon de Monro. Dans sa moitié antérieure, elle est souvent unie à la face opposée par un pont transversal très court, très facile à rompre, la *commissure grise*.

La commissure grise, comm. *molle*, comm. *moyenne*, est une lamelle horizontale, d'une grande mollesse, qui unit les deux faces optiques du troisième ventricule. Elle se déchire facilement et se rétracte si complètement après sa déchirure, qu'on peut avoir de la peine à retrouver ses lambeaux. Sa forme est tantôt celle d'un cordon cylindrique, tantôt et plus souvent celle d'une lamelle qnadrilatère aplatie. Son épaisseur est de 5 à 6 mm., et sa longueur, de droite à gauche, est de 1 à 2 mm., mais peut atteindre 17 mm. dans l'hydrocéphalie chronique.

La commissure fait souvent défaut, environ 20 fois sur 100, et bien plus souvent chez l'homme que chez la femme. Quelquefois elle est double, et dans ce cas les deux cordons sont ordinairement superposés.

Chez les animaux, elle est très vaste, ou pour mieux dire elle n'existe pas à l'état de commissure, les deux couches optiques étant soudées sur une grande partie de leur surface ; cette soudure est d'ailleurs un phénomène secondaire. Chez l'homme l'écartement des couches optiques étire la soudure et provoque la formation d'un cordon.

Elle ne renferme aucune fibre nerveuse et seulement de la névroglie (Golgi, Willer) ; elle ne mérite donc pas son nom. Le fait qu'elle est plus grosse sur les cerveaux petits et dégénérés, plus volumineuse, plus constante, plus fréquemment double chez la femme que chez l'homme, tend à la faire considérer comme un organe rétrogradé, en voie de disparition (Tenchini).

Valenti a cité chez l'homme plusieurs cas de *soudure* des couches optiques par leur face interne ; il les rapporte à une dégénérescence atavique.

Extrémité antérieure ou ***sommet***. — Cette extrémité est arrondie et semble formée par l'inflexion en avant de la face supérieure ; elle limite en arrière le trou de Monro que le trigone ferme en avant.

Extrémité postérieure ou ***base***. — La base de la couche optique (face postérieure de quelques auteurs), libre dans toute son étendue, est un bourrelet

transversal qui se continue insensiblement avec la face supérieure. Elle surplombe et recouvre le corps genouillé interne ainsi que le bras conjonctival antérieur; à son extrémité externe se voit le corps genouillé externe, à son extrémité interne le *pulvinar* ou *tubercule postérieur* de la couche optique. Le pulvinar (coussinet) est une saillie arrondie qui n'est bien développée que chez l'homme et chez les singes ; il est moins détaché que le tubercule antérieur.

Corps genouillés. — A la base se rattachent deux petites masses ganglionnaires, les *corps genouillés* externe et interne, qui constituent le métathalamus des embryologistes.

Le *corps genouillé externe*, placé à la jonction de la face externe avec la base de la couche optique, en dehors et en avant du corps genouillé interne, est une saillie blanc grisâtre en forme de cœur à sommet antérieur. Il se détache mal sur la couche optique dans laquelle il est plus ou moins enfoncé. Son existence est constante chez les vertébrés (Edinger). Une bandelette blanche, appelée *bras conjonctival antérieur*, le relie au tubercule q. antérieur ; elle est dirigée transversalement de dedans en dehors, et, après avoir quitté le tubercule quadrijumeau, passe entre le corps genouillé interne et le pulvinar, dans lequel elle semble quelquefois se perdre. Ce ganglion reçoit la racine externe de la bandelette optique.

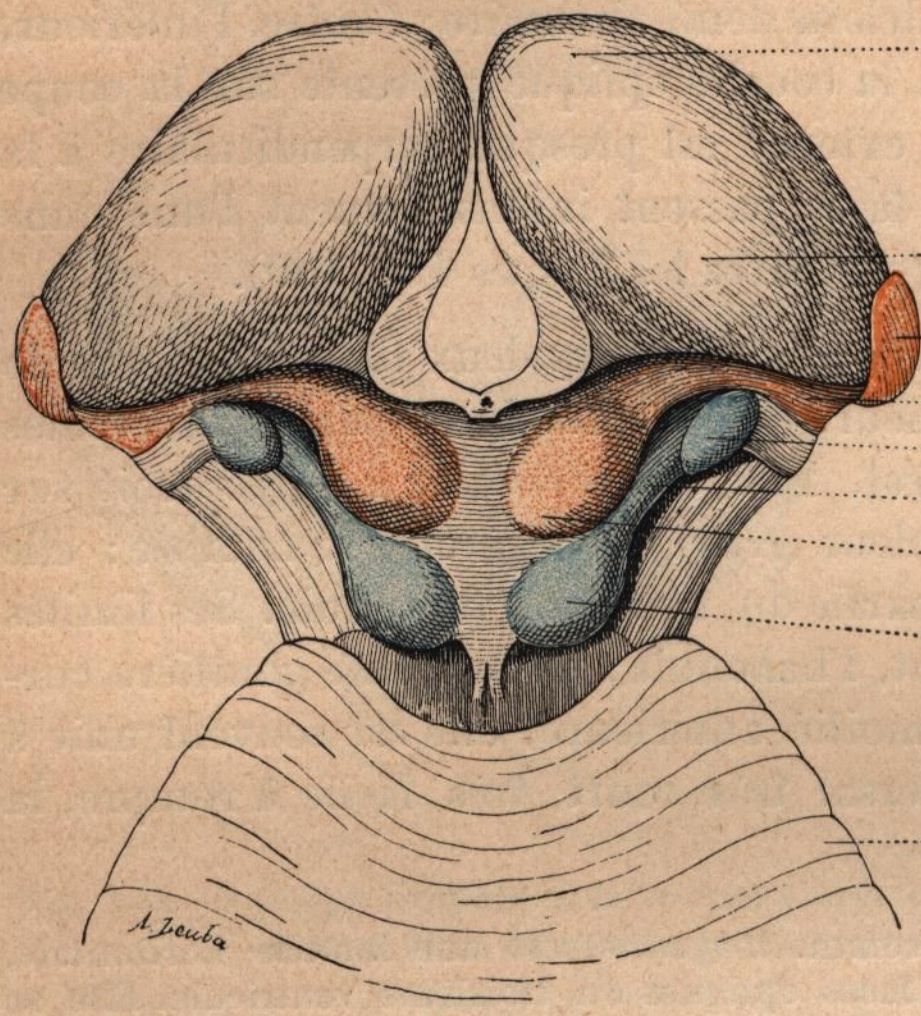

Fig. 191. — Base ou face postérieure de la couche optique. Le pulvinar et les corps genouillés.

Le *corps genouillé interne* est situé en arrière du précédent et plus près de la ligne médiane. Il est aussi plus gris, plus petit et plus saillant. De forme ovale, il mesure dans son grand D. qui est transversal, 8 millimètres, et 4 en D. vertical. Un sillon net le sépare du pédoncule cérébral. A son extrémité interne aboutit le *bras conjonctival postérieur*. Ce bras, bien distinct du bras antérieur, part du tubercule quad. postérieur, se dirige en dehors et un peu en avant, et, arrivé sous le pulvinar, atteint le corps genouillé dans lequel il se perd en se rétrécissant ; il est quelquefois bifide. A l'extrémité externe se rend un ruban médullaire qui est la racine interne de la bandelette optique.

Entre les extrémités externes des deux corps genouillés, Rauber a décrit un cordon, plus facile à voir chez le nouveau-né, qu'il appelle l'anse *intergéniculaire*.

II. — TROISIÈME VENTRICULE

Le troisième ventricule ou ventricule moyen est une cavité impaire et médiane, interposée entre les couches optiques, au-dessous du trigone, au-dessus de la région centrale de la base. Reste peu amplifié de l'ancienne vésicule intermédiaire ou v. des couches optiques, il n'en a pas gardé la forme régulière. Le développement des couches optiques l'a comprimé latéralement; il a pris l'aspect d'un entonnoir, très aplati de droite à gauche, situé de champ, dans le

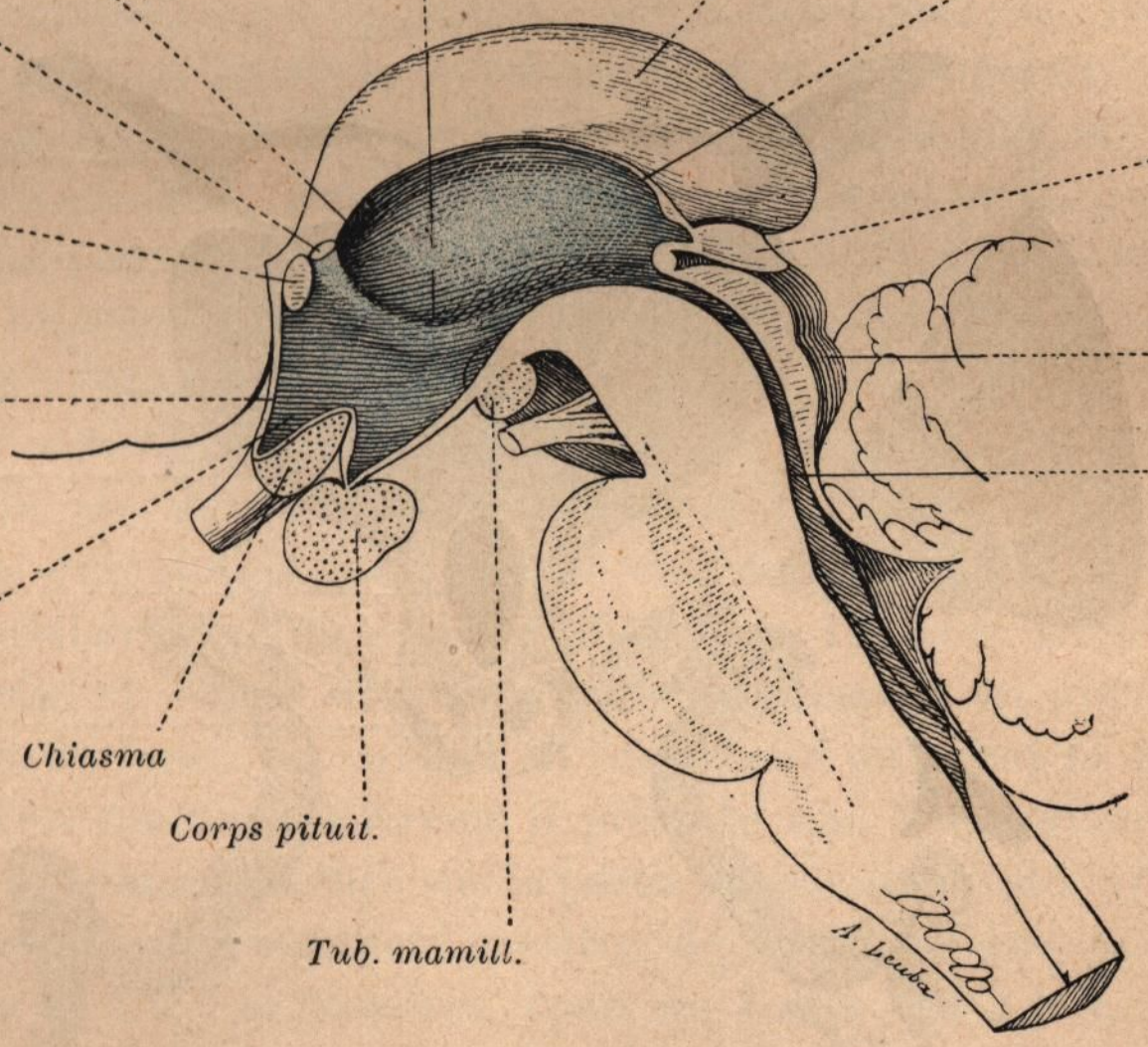

FIG. 192. — Paroi latérale du ventricule moyen; coupe médiane antéro-postérieure.
La paroi ventriculaire est teintée en bleu. — Imité de Reichert.

sens antéro-postérieur, avec un sommet qui regarde en bas et se confond avec la tige pituitaire.

On lui considère deux parois latérales, un bord antérieur, un bord postérieur, une voûte, et trois angles.

1° **Parois latérales**. — Cette paroi prise dans son ensemble est triangulaire, lisse et de couleur grise. Le *sillon de Monro* la divise en deux parties distinctes. Ce sillon part de l'orifice de l'aqueduc de Sylvius par lequel il se continue avec le *sillon limitant* du quatrième ventricule, se dirige horizontalement en avant en décrivant un arc à concavité supérieure, qui contourne la commissure grise, et aboutit au trou de Monro. Au-dessus est la partie thalamique; au-dessous, la partie sous-thalamique ou infundibulaire.

La partie *thalamique* est la face interne de la couche optique déjà décrite. C'est une surface ovalaire, à grand axe antéro-postérieur; entre l'habenula qui la limite en haut et le sillon de Monro en bas, elle mesure près de 1 centimètre.

La partie *sous-thalamique* ou *infundibulaire*, que termine en bas l'infundi-

bulum, appartient à cette formation nerveuse appelée par quelques auteurs *commissure grise de la base*, *masse grise du troisième ventricule*, *plancher du troisième ventricule*. Elle est triangulaire, à base supérieure, cette base étant le sillon de Monro ; sa hauteur est la même que celle de la partie supérieure. Elle est libre sur ses deux faces. Sa face externe correspond à la région centrale de la base du cerveau et présente successivement d'avant en arrière : l'espace perforé postérieur, les tubercules mamillaires, la saillie médiane de l'éminence sacculaire, le tuber cinereum que prolongent la tige et le corps pi-

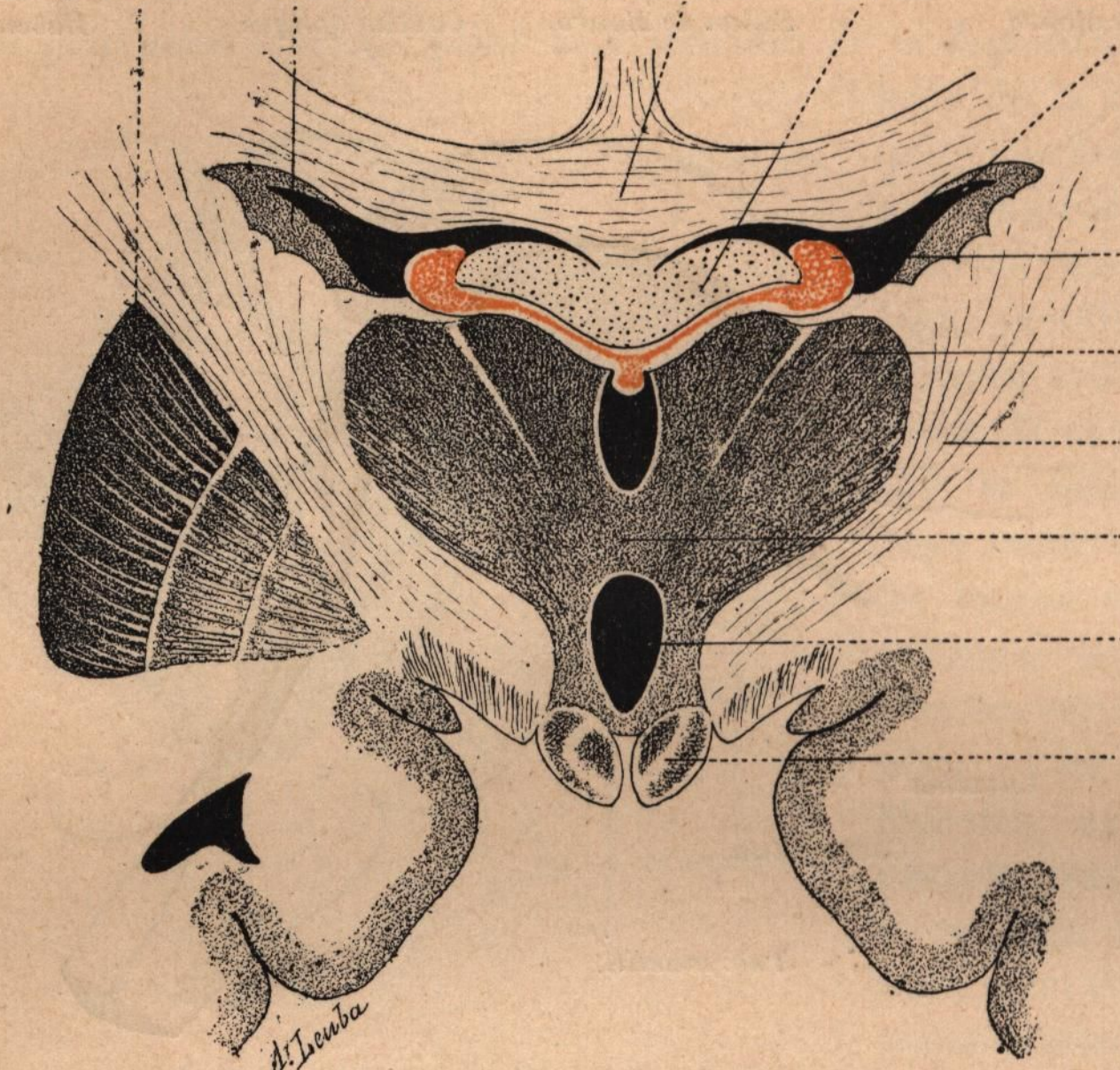

FIG. 193. — Voûte du ventricule moyen; coupe frontale.

La coupe passe au niveau des tubercules mamillaires. Le ventricule moyen est divisé en deux étages par la commissure grise. La pie-mère (toile choroïdienne et plexus choroïdes) en rouge.

tuitaire, le chiasma optique et, tout à fait en avant, la lamelle grise optique ou lame terminale.

Bord antérieur. — Ce bord est vertical; il s'étend du trou de Monro au chiasma optique (fig. 192). On y remarque de haut en bas : les deux *piliers antérieurs du trigone*, divergents et croisés transversalement par la *commissure blanche antérieure* qui passe en avant d'eux, d'où une surface triangulaire à base inférieure, par laquelle s'engage parfois un prolongement du ventricule de la cloison transparente (voy. fig. 189). Cet espace, que l'on a cru percé d'une fente et que Vieussens a appelé la vulve, est en réalité fermé en avant; c'est la dépression vulvaire de Sappey, le recessus ou *fossette triangulaire* de Schwalbe; ce dernier terme me paraît le meilleur. — La *lamelle grise optique* ou *lame terminale*, à laquelle adhère le chiasma; elle se continue en haut avec la substance grise de la cloison transparente, en enveloppant la face postérieure des piliers du trigone, latéralement avec la substance perforée anté-

rieure, en arrière avec le tuber cinereum. Cette lame nerveuse, demi-transparente au milieu (*fenêtre*, de Retzius) est, après l'épithélium choroïdien, la partie la plus mince du cerveau ; elle est doublée extérieurement d'une pie-mère fibreuse, résistante, continue avec le névrilemme du nerf optique.

Bord postérieur. — Le bord postérieur ou *plancher* du troisième ventricule est oblique à 45 degrés en bas et en avant. A partir de l'aqueduc de Sylvius, il comprend : 1° la partie antérieure de la *lame* ou *substance perforée postérieure*, lame interpédonculaire, que nous avons décrite avec le cerveau moyen, mais dont la partie ventriculaire appartient au cerveau intermédiaire. — 2° Les *tubercules* ou *corps mamillaires*, petits renflements ovoïdes de 5 à 6 millimètres de diamètre qui proéminent sur la face inférieure. Ils sont piriformes, d'après Retzius; leurs bases se pressent et s'aplatissent l'une contre l'autre et ne sont séparées que par un profond sillon, comblé lui-même par une lame grise très fragile ; leur sommet, dirigé en dehors et un peu en avant, se prolonge en un pédoncule ou *bras* qui se perd dans l'espace perforé latéral. Leur écorce est blanche et leur centre gris. — 3° En avant des tubercules mamillaires, et en arrière du tuber, Retzius a indiqué : d'abord deux légères saillies latérales, *tubercules prémamillaires* ; puis une saillie médiane, l'*éminence sacculaire*, qui se traduit intérieurement par une fossette, le recessus sacculaire ; cette évagination du plancher ventriculaire est peut-être l'homologue du sac vasculaire des poissons (fig. 204) — 4° Le *tuber cinereum*, amas de substance grise et molle, situé en arrière du chiasma, en avant de l'éminence sacculaire. Sa forme est bombée. Il correspond au point le plus déclive du ventricule. Vers son tiers antérieur il présente une évagination dirigée en bas et en avant et comme couchée sur la partie antérieure, c'est l'*infundibulum* ou *tige pituitaire*. Ce prolongement grisâtre, de forme conique, aplati d'avant en arrière, long de 5 à 7 millimètres, épais de 1 mm. 7 à 3 mm. 4 (Krause), se continue par sa base évasée avec le tuber, et par son sommet s'engage dans l'orifice de la tente pituitaire pour s'unir à la glande pituitaire qui lui semble appendue. L'infundibulum est percé d'une cavité qui s'étend jusqu'au voisinage de son sommet ; sa paroi antérieure est plus épaisse que la paroi opposée.

***Bord supérieur* ou *voûte*.** — Le bord supérieur correspond à la voûte ou toit du troisième ventricule. Il est horizontal, étendu d'arrière en avant, de la fente de Bichat au trou de Monro ; sa forme est arquée, à concavité inférieure.

Au sens strict du mot et de la dérivation embryologique, la voûte du ventricule est limitée à son épithélium ; mais pratiquement et par le fait de superpositions et de soudures avec des organes voisins, il faut y adjoindre la toile choroïdienne, c'est-à-dire la pie-mère invaginée et adhérente à l'épithélium, et même le trigone cérébral ou voûte à trois piliers qui recouvre exactement la toile choroïdienne. Enfin, le corps calleux susjacent au trigone sépare encore de l'extérieur la voûte primitive autrefois libre.

Sur la vésicule du cerveau embryonnaire, cette voûte était relativement épaisse; mais elle a de bonne heure avorté, comme celle du quatrième ventricule, et s'est trouvée réduite à son feuillet épithélial primitif jeté transversalement de l'habenula droit à l'habenula

gauche, et, en sens antéro-postérieur, de la glande pinéale aux piliers antérieurs du trigone; dans tous ces points ce feuillet se continue avec l'épithélium épendymaire du ventricule. Le toit n'est pas libre par sa face supérieure, mais recouvert par la toile choroïdienne à la face inférieure de laquelle il adhère intimement, si bien qu'en enlevant la toile choroïdienne on crève par là même le toit de la cavité. Des formations nerveuses, analogues aux tænia et ligula du quatrième ventricule, se rencontrent assez souvent sur les bords de la voûte, entre l'épithélium et la toile choroïdienne. Connues sous le nom de *tæniæ des couches optiques* ou du troisième ventricule, elles se présentent sous la forme de languettes déchiquetées, grisâtres, gélatineuses, insérées sur l'habenula, par conséquent sur les côtés de la voûte et s'étendant jusqu'à l'extrémité antérieure où elles se rejoignent.

Angles du ventricule (fig. 192). — Les trois angles du ventricule présentent des particularités remarquables : — à l'angle antérieur, les trous de Monro, et entre eux la fossette triangulaire, la commissure blanche antérieure; — à l'angle postérieur, la glande pinéale, la fente de Bichat et l'aqueduc de Sylvius; — à l'angle inférieur, le chiasma, l'infundibulum et la tige pituitaire.

1° **Angle antérieur.** — Cet angle correspond au *trou de Monro*, auquel aboutissent le sillon de Monro et l'habenula. On appelle ainsi un orifice ovalaire, pair et symétrique, très étroit sur les sujets normaux, large sur les cerveaux atrophiés et dans l'hydrocéphalie interne, intercepté entre les piliers du trigone en avant et le sommet de la couche optique en arrière. Ce canal interventriculaire est un reste de la vaste communication qui existait chez l'embryon entre la vésicule hémisphérique et la vésicule intermédiaire; il persiste avec ces grandes dimensions chez les reptiles et les batraciens. Par les trous de Monro, le ventricule moyen communique avec les ventricules latéraux; par eux aussi, ou plus exactement à côté d'eux, sous leur épithélium soulevé, passent les plexus choroïdes.

2° **Angle postérieur.** — A l'angle postérieur, on remarque de haut en bas : la *partie transversale de la fente de Bichat*; par elle le ventricule s'ouvre à l'extérieur, mais en apparence seulement, car la paroi ventriculaire épithéliale a été seulement déprimée à ce niveau par l'invagination de la pie-mère, mais non perforée; — la *glande pinéale*, évagination de la voûte ventriculaire, que nous décrirons plus loin; — la *commissure blanche postérieure*, cordon blanc, très court, tendu transversalement d'une couche optique à l'autre, en avant des tubercules quadrijumeaux; entre la glande pinéale et la commissure est un diverticule de la cavité ventriculaire, le *recessus sous-pinéal*; — sous la commissure postérieure, l'*orifice supérieur* ou *antérieur*, ou aditus (anus pour Vieussens) de l'aqueduc de Sylvius, qui fait communiquer le ventricule moyen avec le quatrième ventricule.

3° **Angle inférieur.** — Cet angle inférieur ou *sommet* du ventricule nous présente l'*infundibulum* avec sa cavité (recessus infundibulaire), et, en avant de celui-ci, le *chiasma des nerfs optiques*. Le tuber cinereum se reploie au-dessus du chiasma et adhère à sa face supérieure; cette partie du tuber est le trigone cendré de Müller. A l'union du tuber avec la lamelle grise optique ou lame terminale se voit une dépression angulaire bordée par les nerfs optiques, le *recessus optique* ou diverticule *préchiasmatique*, reste d'une fente qui chez l'embryon se prolongeait dans le pédoncule optique. C'est la partie la plus large du ventricule. On conçoit que des épanchements séreux ou autres dans

ces petites poches déclives des recessus puissent agir par compression sur les nerfs optiques.

Cavité du troisième ventricule (fig. 265). — La cavité, dont nous venons d'étudier les parois, est un espace triangulaire très étroit dont le grand axe est incliné à angle droit sur l'aqueduc de Sylvius. Elle ne mesure de droite à gauche que 4 à 5 millimètres, de sorte que ses faces sont presque en contact ; son D. antéro-postérieur est de 25 millimètres (23-27) ; sa plus grande hauteur ou D. vertical, est également de 25 millimètres, mesurée de l'habenula à l'infundibulum, mais de 15 seulement sur une coupe frontale moyenne. Elle communique par les trous de Monro avec la cavité des ventricules latéraux, par l'aqueduc de Sylvius avec le quatrième ventricule. On y voit plusieurs diverticules en cul-de-sac, deux à son angle postérieur, les recessus infra et suspinealis, deux à son angle inférieur, le recessus infundibulaire et le recessus optique.

Le sillon de Monro divise la cavité en deux étages : un étage supérieur ou thalamique, cloisonné lui-même par la commissure grise ; un étage inférieur sous-thalamique infundibulaire, que limitent circulairement la protubérance annulaire, les pédoncules cérébraux et les bandelettes optiques.

Bibliographie. — Retzius. Das Menschenhirn, 1896.

EXPANSIONS DE LA VÉSICULE OPTIQUE

La vésicule optique, ou cerveau intermédiaire, thalamencéphale, donne naissance, dès les premières périodes embryonnaires, à des expansions ou évaginations bien différentes : les unes proviennent de sa voûte, la plus importante est la glande pinéale ou épiphyse ; une autre naît du plancher et forme la glande pituitaire ou hypophyse (voy. Embryologie, p. 38).

A. — GLANDE PINÉALE

La glande pinéale est un organe appendiculaire développé sur la voûte du ventricule moyen. On l'appelle *épiphyse*, c'est-à-dire excroissance supérieure, ou *conarium*, par comparaison avec un cône de pin, d'où pinéale ; les anciens l'ont aussi qualifiée du nom de penis cerebri. Ce n'est d'ailleurs ni une glande, ni une formation identique à l'organe pinéal vrai des vertébrés inférieurs.

Situation. — Elle est située sous le bourrelet du corps calleux, en arrière et à l'entrée du troisième ventricule, dans le sillon sagittal qui sépare les tubercules qu. antérieurs et qui présente au contact de la glande une surface triangulaire tantôt déprimée (fossette du conarium), tantôt bombée (tubercule sous-pinéal). Sa forme est ovoïde ou conique, le sommet en arrière, la base en avant ; la glande est en effet renversée en arrière chez l'homme, et sa direction est oblique en haut et en avant ; chez la plupart des mammifères elle est verticale, et chez d'autres vertébrés, renversée en avant. — De la grosseur d'un petit pois, un peu aplatie de haut en bas, elle mesure 10 millimètres en long sur 5 en largeur, jusqu'à 12 sur 8, et 5 en épaisseur. Il ne paraît pas y avoir de différences sexuelles, et les variations de volume sont, du moins chez

l'homme, en rapport avec celles du cerveau. Le poids moyen est de 0 gr. 20 ; le poids spécifique est de 1,047 à 1,050 (Engel). — La surface externe, lisse ou grenue, finement striée, est de couleur gris rougeâtre.

Fixation. — La glande pinéale est fixée dans sa position, d'abord par ses adhérences avec la pie-mère qui l'entoure, puis par la continuité de sa base avec la paroi du ventricule moyen.

Elle n'est pas placée, comme on le dit à tort, entre les deux feuillets de la toile choroïdienne, mais entre la toile choroïdienne qui est au-dessus et le feuillet réfléchi de la pie-mère cérébelleuse qui est au-dessous ; ses faces supérieure et inférieure n'ont avec la pie-mère qu'un rapport très lâche ; ses bords sont plus étroitement unis avec les plexus choroïdes par des filaments conjonctifs et des vaisseaux ; c'est surtout le sommet ou extrémité postérieure qui est relié à la pie-mère de la fente de Bichat et, à ce qu'il semble, à la dure-mère voisine par un cordon fibreux qui se fixe au bord antérieur de la tente du cervelet. De cette disposition résulte entre la face supérieure de la glande et la toile choroïdienne soulevée par les veines de Galien un petit cul-de-sac, le diverticulum supérieur, ou *recessus supra-pinealis* de Reichert (fig. 87); ouvert en avant dans le ventricule, terminé en pointe en arrière, limité sur les côtés par les adhérences des plexus choroïdes avec les bords de la glande et par de petites lamelles de substance blanche (*tæniæ recessus*) qui émanent des pédoncules de la glande, ce cul-de-sac est une sorte d'évagination épithéliale simple du toit ventriculaire, superposée à l'évagination épithéliale complexe qui constitue l'épiphyse. Il forme quelquefois chez le fœtus un large cul-de-sac.

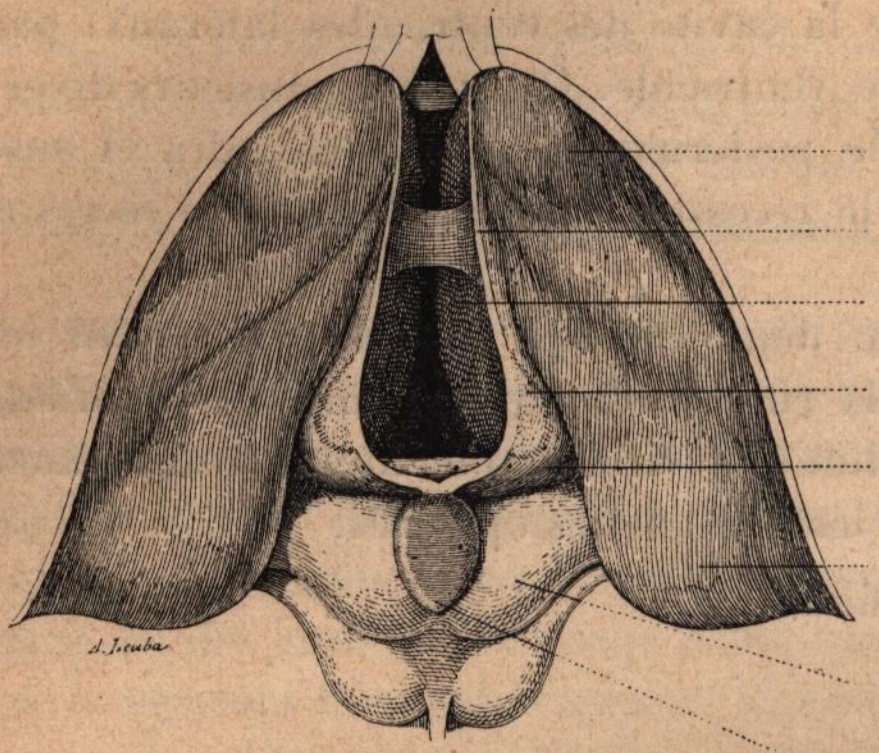

FIG. 194. — Glande pinéale et triangle de l'habenula.

Ces relations de l'épiphyse avec la toile choroïdienne font qu'en place elle n'est pas mobile, comme lorsqu'on l'a dégagée de ses liens conjonctivo-vasculaires, et que les hypothèses physiologiques (Descartes, Magendie), qui ont supposé sa parfaite mobilité étaient, par ce seul fait, anatomiquement inexactes.

Pédoncules. — Les rapports de la base avec le ventricule moyen sont interprétés différemment suivant les auteurs. Cette base est échancrée en croissant, et de chaque angle part un tractus médullaire, qui suivant un trajet courbe se porte d'abord horizontalement en dehors, se juxtapose au ganglion de l'habenula, puis se réfléchit et se dirige en avant, appliqué sur la couche optique, dans l'angle de séparation de ses faces interne et supérieure pour aller se perdre dans le pilier antérieur du trigone. Ces deux tractus, nettement reconnaissables à leur relief et à leur blanc éclatant, sont pour les auteurs français les *pédon-*

cules antérieurs habenæ, habenulæ, rênes, freins de la glande pinéale. Il paraît acquis aujourd'hui que ce faisceau n'a aucun rapport avec la glande, mais que ses fibres se rendent en partie dans le ganglion de l'habenula, en partie dans la commissure interpédonculaire. Le terme de pédoncule devrait donc être remplacé par celui de *strie médullaire* ou de *tænia thalami* des auteurs étrangers. — His et la Nomenclature anatomique l'appellent strie médullaire et réservent le nom de tænia thalami à la mince lame atrophique qui unit l'arête de la strie à l'épithélium inférieur du plexus choroïde médian (voy. p. 270, petit texte).

Dans l'échancrure du croissant, les deux pédoncules sont reliés par une bordure de substance blanche, fréquemment infiltrée de granulations calcaires, la

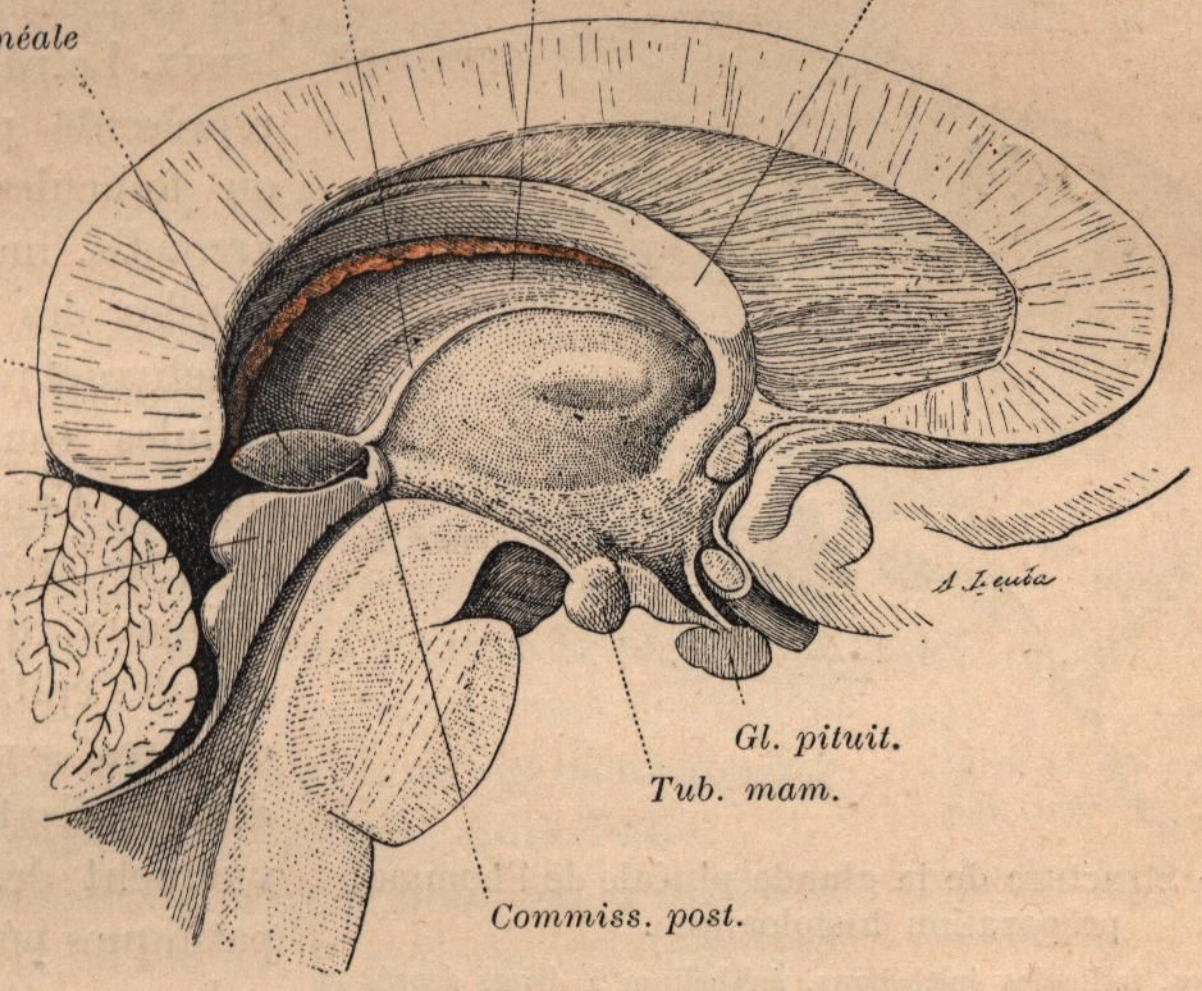

Fig. 195. — Rapports de la glande pinéale. — Coupe antéro-postérieure.

commissure des pédoncules ou *interhabénulaire*, qui garnit la lèvre supérieure de la base de la glande et s'avance quelquefois assez loin sur la toile choroïdienne. Elle est l'homologue de la *commissure supérieure* des vertébrés inférieurs.

De la lèvre inférieure se détache une seconde lame blanche, lame médullaire inférieure, pleine ou grillagée, qui va se confondre avec la commissure blanche postérieure. Elle paraît être composée de faisceaux transversaux ou plutôt très obliquement croisés. Entre ces deux lames médullaires supérieure et inférieure est intercepté un sinus dont la base s'ouvre en avant dans le troisième ventricule; on donne à ce cul-de-sac le nom de *ventricule de la glande pinéale*, recessus pinealis, ou infra-pinealis, pour le distinguer du supra-pinealis dont nous avons parlé plus haut; il marque l'orifice ou l'entrée de l'évagination creuse qui constitue l'épiphyse embryonnaire et, dans certains cas chez l'adulte, il communique avec une cavité creusée dans la glande, qui représente alors en quelque sorte le corps du ventricule, tandis que le recessus n'en est que l'orifice d'entrée non oblitéré.

Outre les pédoncules antérieurs, les auteurs français décrivent encore des

pédoncules *inférieurs* ou postérieurs qui descendent en avant de la commissure postérieure pour se perdre sur la face interne du ventricule, et des pédoncules *transverses* ou moyens qui vont aux couches optiques. Ces tractus ne sont guère reconnaissables et me semblent être des parties isolées de la lame médullaire inférieure.

Structure. — La glande pinéale est un organe dégénéré, à structure presque exclusivement épithéliale, avec quelques éléments nerveux. Sa présence est constante. Sa coupe montre une substance grise, molle, tantôt pleine, tantôt creusée d'une ou plusieurs cavités kystiques contenant un liquide séreux, trouble ou laiteux. Le stroma comprend une capsule conjonctive d'origine piale, tapissée extérieurement par un épithélium à une seule couche de cellules pigmentées, et des travées centrales infiltrées de pigment jaune, où cheminent des vaisseaux assez nombreux. Le parenchyme est représenté par des acini ou follicules épithéliaux arrondis, inclus dans les mailles des travées conjonctives et renfermant des cellules rondes ou fusiformes. Cajal a constaté chez le lapin et d'autres animaux que sur les cellules épithéliales glandulaires sont appliquées des arborisations, qui proviennent des nerfs sympathiques périvasculaires.

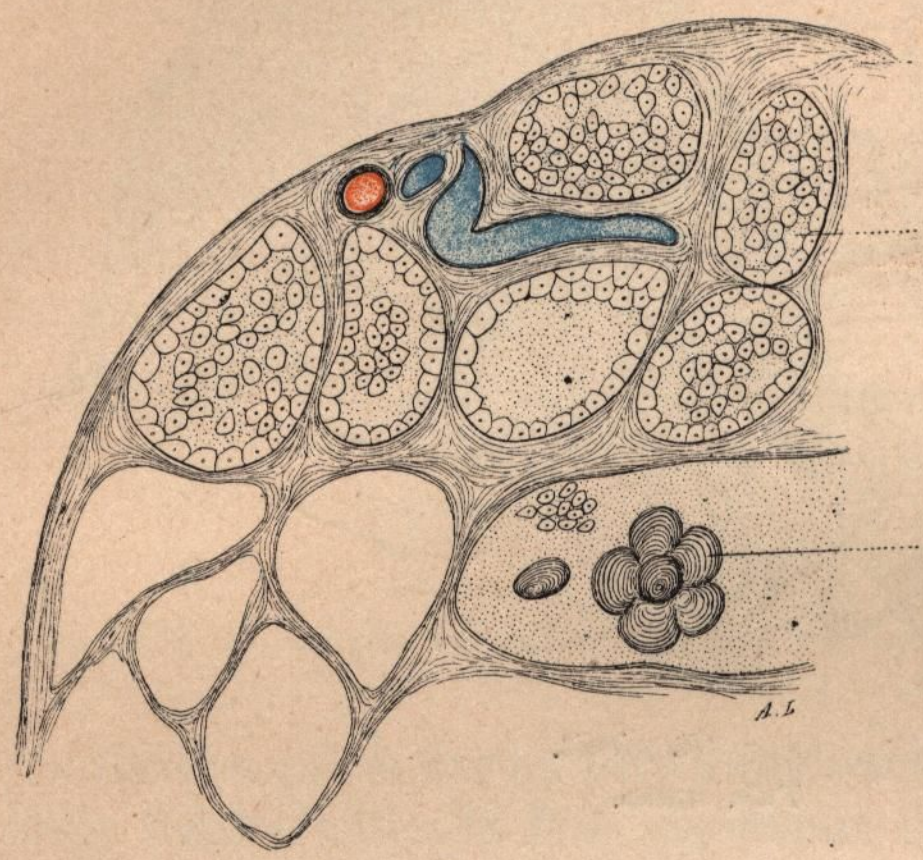

Fig. 196. — Structure de la glande pinéale de l'homme; préparation histologique.

Capsule, travées, follicules épithéliaux, épithélium à divers degrés de désagrégation. Plusieurs cavités folliculaires ont été vidées au pinceau.

Le caractère de dégénérescence de l'organe se manifeste non seulement par les formations kystiques et les infiltrations pigmentaires, mais encore par la présence à peu près constante de concrétions calcaires ou *acervules*, sous forme de sable, dans la glande elle-même, dans ses pédoncules et jusque dans la toile choroïdienne voisine.

L'épiphyse représente peut-être un organe sensoriel oblitéré. Elle existe chez les mammifères et les oiseaux. On l'a longtemps identifiée avec l'organe pariétal des vertébrés inférieurs et notamment des reptiles, qui forme en se développant l'*œil pinéal* ou pariétal, œil impair, médian. On a reconnu depuis que ces deux évaginations, bien que très voisines et peut-être toutes deux de signification sensorielle, ne sont pas identiques. L'œil pinéal n'est pas représenté chez les mammifères ni chez l'homme (voy. Embryologie, p. 40).

B. — GLANDE PITUITAIRE OU HYPOPHYSE

La *glande pituitaire* ou corps pituitaire est ainsi nommée d'après l'opinion des anciens anatomistes qui la considéraient comme un réservoir de l'humeur

pituitaire, *glans pituitam excipiens*, dit Vésale ; on l'appelle encore l'*hypophyse*, c'est-à-dire excroissance inférieure, par opposition à l'épiphyse ou glande pinéale. C'est un corps grisâtre, ovalaire, appendu à la tige pituitaire et logé dans la selle turcique. Son poids moyen est de 0 gr. 60 ; son poids spécifique de 1,0657 ; son D. transversal, qui est le plus grand, mesure 15 millimètres ; les D. vertical et ant. post. ont la même étendue, 5 à 7 millimètres. Encaissée dans la selle turcique, entre les lames du sphénoïde en avant et en arrière et les deux sinus caverneux, elle est partout au contact de la dure-mère ; elle est fixée dans sa situation par le diaphragme connu sous le nom de tente pituitaire ou de l'hypophyse et par les prolongements conjonctifs et vasculaires qui unissent son enveloppe au revêtement dural de la fossette.

Deux lobes, étroitement unis par une membrane commune que leur fournit la pie-mère, composent la glande pituitaire ; ces deux lobes bien distincts sur la coupe sont l'un antérieur, lobe glandulaire, l'autre postérieur, lobe cérébral.

1° **Lobe glandulaire ou hypophyse proprement dite.** — Le lobe glandulaire (lobe antérieur ; lobe épithélial) est le plus considérable des deux. Il a la forme d'un rein à hile postérieur ; en arrière de lui, dans sa concavité, s'enchâsse le lobe cérébral. Sa texture est compacte, tenace ; sa couleur sur la coupe varie entre le gris, le jaune et le rouge ; plus jaune chez les sujets âgés, elle est ordinairement à l'état frais et chez les sujets jeunes brun jaune à la périphérie, gris rouge dans le centre ; ces variations de couleur paraissent tenir uniquement à un pigment que contiennent certaines de ses cellules épithéliales.

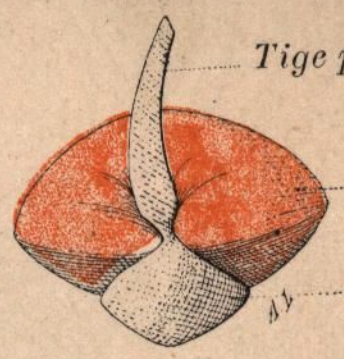

Fig. 197. — La glande pituitaire et ses deux lobes, vus par derrière.

Le lobe glandulaire ou épithélial est teinté en rose. D'après Schwalbe.

Ce lobe provient embryologiquement d'un diverticulum du fond de la cavité buccale, du sinus ectodermique prépharyngien ; plus tard cette évagination, qui comprend un sac terminal et un canal excréteur pédiculaire, est séparée de sa base d'implantation par la formation et la soudure des deux moitiés du corps du sphénoïde qui détruisent le pédicule et laissent ainsi dans la selle turcique le sac épithélial terminal. Sur la face externe de la paroi antérieure de ce sac se développent des tubes glandulaires dont la lumière est remplie tantôt par des cellules épithéliales accumulées, tantôt par des amas de substance colloïde, onctueuse, jaunâtre. La cavité primitive du sac lui-même persiste quelquefois chez l'adulte, mais à l'état de simple fente.

Luschka, Suchannek et Escat ont observé la persistance du canal hypophysaire dans le corps du sphénoïde. Il débouchait sur la voûte du pharynx, à 2 centimètres en avant de la fossette ou bourse pharyngée.

L'hypophyse, par son origine buccale, son mode d'évagination et son produit de sécrétion, a la plus grande analogie avec la glande thyroïde. Ses fonctions sont obscures et les résultats obtenus par les physiologistes les plus récents, Cyon, Caselli, Friedmann sont contradictoires. Chez les vertébrés inférieurs, le produit de sécrétion est versé, grâce à un orifice de la cavité centrale, dans l'espace intra-arachnoïdien. Chez l'homme ce produit est résorbé ; l'organe est une

[*CHARPY*.]

glande à sécrétion interne. Il est probable qu'elle a un rôle trophique, comme la glande thyroïde. Comme celle-ci, elle augmente dans la grossesse; on a observé son hypertrophie dans l'acromégalie.

2° **Lobe nerveux ou cérébral.** — Appelé encore lobe infundibulaire, ou lobe postérieur, il occupe, en arrière du lobe glandulaire, une petite fossette creusée sur la paroi antérieure de la lame quadrilatère de la selle turcique. Ses dimensions varient très peu, elles sont de 2 à 3 mm. dans un sens sur 6 à 7 dans l'autre; sa forme est arrondie; sa couleur gris blanchâtre. Il est plus mou, plus friable et plus transparent que le lobe épithélial dans lequel il s'enfonce et auquel il est intimement uni par la capsule commune pie-mérienne et sa cloison de séparation. C'est toujours sur lui, et non sur le lobe antérieur, comme le disent à tort nos classiques, que vient s'insérer la tige pituitaire ou infundibulum; la tige passe dans une sorte d'ombilic creusé sur la face supérieure de la glande pituitaire totale. Ce qui peut induire en erreur, c'est qu'il y a ordinairement un *prolongement linguiforme* du lobe glandulaire qui remonte sur la face antérieure de la tige et peut même atteindre le chiasma; d'autres fois même, la tige traverse un véritable anneau de substance épithéliale avant de se fixer sur le lobe infundibulaire. Ces deux dispositions sont normales et constantes chez certains animaux.

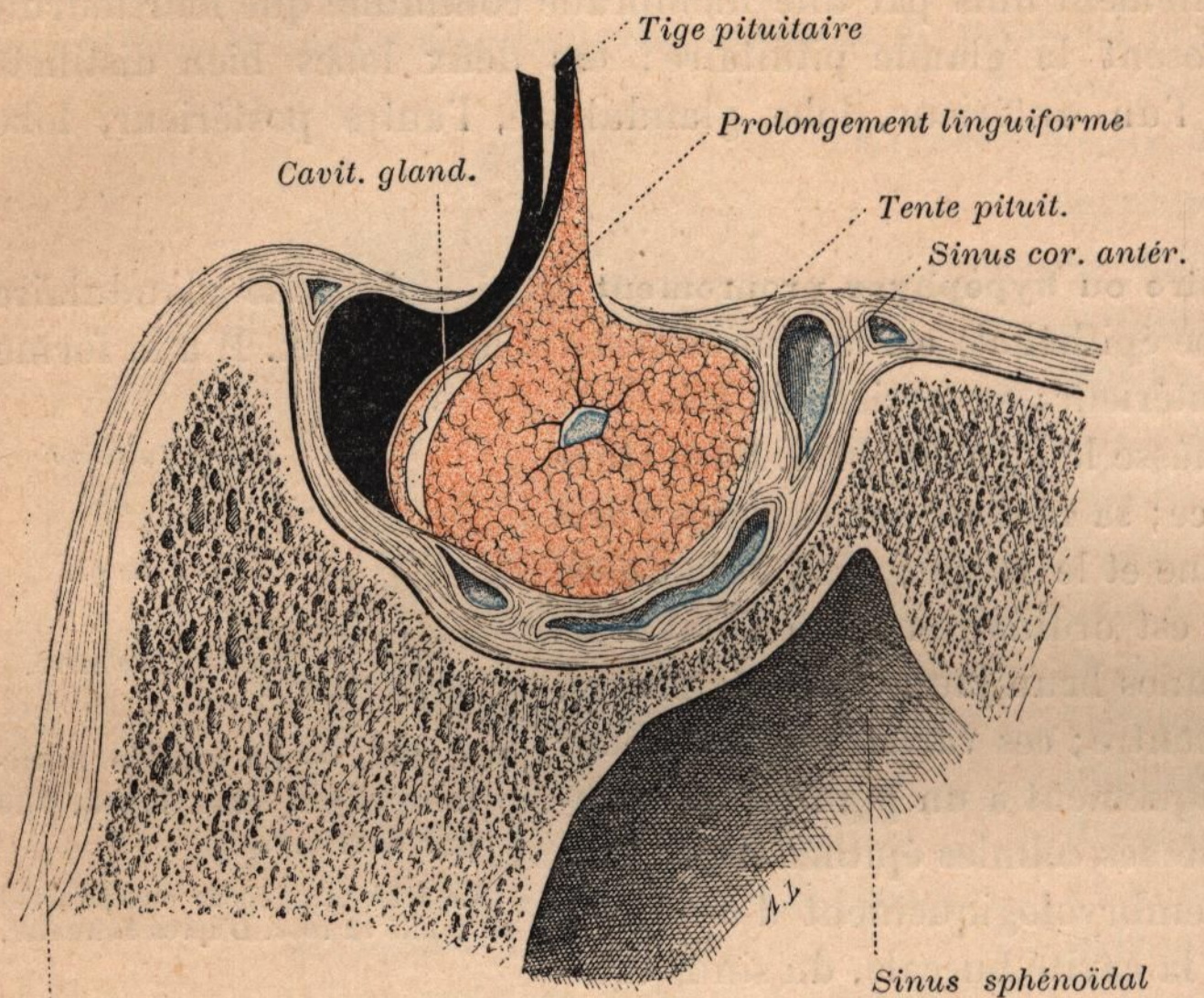

Fig. 198. — La glande pituitaire en place dans la selle turcique; coupe antéro-postérieure. Dessin d'après nature sur un nouveau-né.

On remarque les deux lobes de la glande; le lobe épithélial teinté en rose présente un prolongement linguiforme, une cavité aplatie et une veine centrale; le lobe nerveux est teinté en noir. En avant est le grand sinus coronaire antérieur; en arrière le petit sinus postérieur; au fond de la selle turcique, le plexus intercaverneux.

Tandis que la glande est une évagination ascendante de la paroi supérieure de la cavité buccale, le lobe nerveux est une évagination descendante de la paroi inférieure du cerveau, du plancher du ventricule moyen. Toutes deux marchent à la rencontre l'une de l'autre et s'unissent dans la selle turcique. Chez les vertébrés inférieurs pendant toute la vie et chez les embryons des vertébrés supérieurs, le lobe cérébral est creux, continu avec la cavité du troisième ventricule par le canal de l'infundibulum; ses parois sont faites de substance nerveuse et recouvertes à l'intérieur par un épithélium cylindrique vibratile. De très bonne heure cette structure disparaît chez les mammifères; la cavité se

comble, ou ne persiste accidentellement qu'à l'état de vestige, conservant d'ailleurs son épithélium caractéristique.

La masse pleine contient, outre une abondante névroglie et du tissu conjonctif, des cellules nerveuses rudimentaires et la terminaison plexiforme des axones émanés des cellules du tuber. D'après Berkeley et Cajal, un certain nombre de cellules pyramidales possèdent un prolongement protoplasmique qui s'enfonce entre les cellules épithéliales du lobe glandulaire.

Le lobe nerveux est, chez les vertébrés supérieurs, un organe atrophié, une sorte de filum terminale antérieur (Benda). Sa signification est inconnue.

Les variations de poids et de volume de la glande pituitaire portent à peu près exclusivement sur le lobe épithélial. Le poids de la glande totale n'est pas dans la série animale en relation avec le poids du cerveau, mais plutôt avec celui du corps. Schœnemann a trouvé comme moyenne, pour 27 sujets à hypophyse normale : nouveau-né 0 gr. 13 chiffre assez uniforme, à 10 ans 0 gr. 33, à 20 ans 0 gr. 54, à 30 ans 0 gr. 63, à 50 ans 0 gr. 69. La glande la plus lourde pesait 1 gr. 35. Les chiffres de Comte sont très analogues : 0,59 à 33 ans.

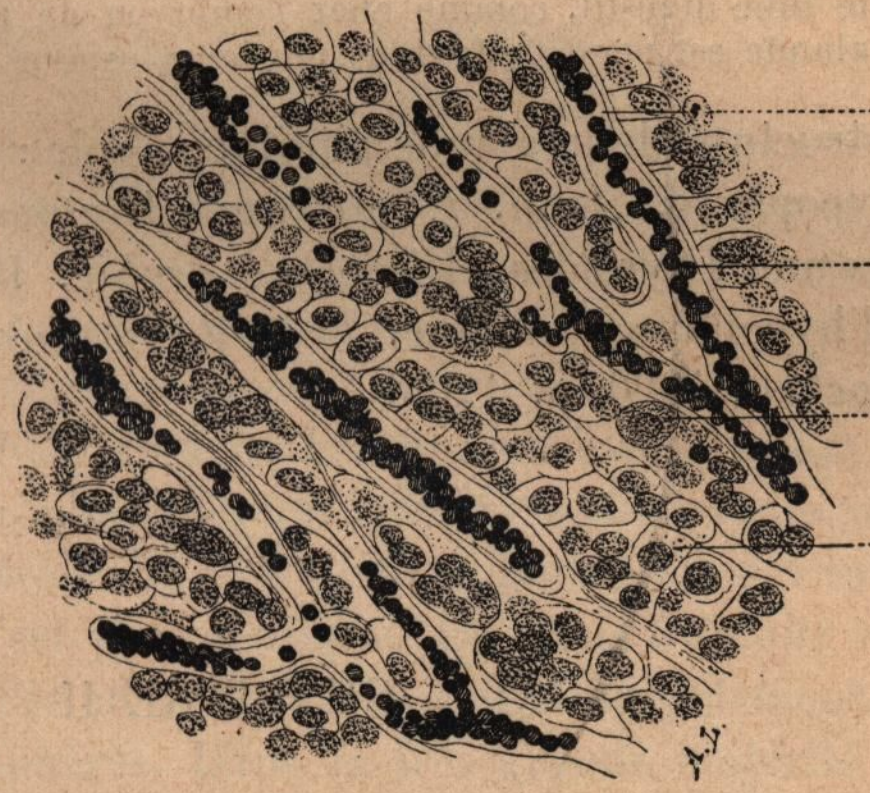

Fig. 199. — Hypophyse de l'homme. Structure histologique. D'après Lothringer.

Les cellules chromophiles ont une teinte foncée.

Dans la selle turcique, la glande pituitaire ne baigne en aucune façon dans le sang ; elle est partout en contact avec la dure-mère. La face inférieure et la face antérieure du lobe glandulaire reposent sur un plexus veineux creusé dans la méninge et dépendant du sinus coronaire antérieur ; ce plexus n'existe pas au niveau du lobe infundibulaire. La carotide interne n'a normalement aucun rapport avec l'hypophyse ; mais la carotide élargie et flexueuse des vieillards peut refouler la paroi interne du sinus caverneux et creuser une facette sur les deux lobes de la glande.

C'est dès la fin du deuxième mois fœtal, d'après His, que la paroi antérieure du sac hypophysaire émet des bourgeons tubulaires exogènes, tandis que la paroi postérieure, celle qui est appliquée contre le lobe cérébral, reste inactive, et par conséquent beaucoup plus mince que l'autre. Déjà chez l'enfant la cavité du sac n'est plus qu'une fente très étroite, difficile à reconnaître ; chez l'adulte on en retrouve rarement des vestiges à l'intérieur de la coupe ; extérieurement elle correspond à la surface poreuse qu'on voit sur la face supérieure, près de la tige.

Le lobe épithélial a une enveloppe de pie-mère qui se prolonge entre les lobes glandulaires en formant un stroma conjonctif délicat, que parcourent des artérioles venues de la carotide primitive, deux veines assez importantes et de larges capillaires dont la paroi endothéliale est dans beaucoup de points au contact immédiat des tubes épithéliaux, disposition favorable à l'absorption du produit sécrété.

Les tubes glandulaires, simples ou ramifiés, larges de 16 à 20 μ, ont un revêtement d'épithélium cubique qui repose sur une mince membrane propre. Le plus souvent leur lumière est comblée par d'autres cellules épithéliales, ce sont alors des cordons pleins et non des tubes ; assez souvent, ils renferment un amas colloïde, qui se stratifie quand il est volumineux ; plus rarement il y a un canal libre. Les cellules épithéliales sont reparties en deux catégories, les cellules principales et les cellules chromophiles. Les *cellules principales* sont petites, à protoplasma clair, peu colorable ; ce sont elles qui augmentent dans les hypertrophies pituitaires consécutives à la thyroïdectomie. Les *cellules chromophiles* sont grandes, leur vaste protoplasma réfringent contient des grains qui réduisent l'acide osmique et fixent vivement les matières colorantes. Comte les subdivise en éosinophiles et

cyanophiles, ces dernières se colorant en bleu foncé par l'hématoxyline et étant par excellence sujettes à la vacuolisation. On discute encore pour savoir si chez l'homme les cellules chromophiles sont plus ou moins nombreuses et si elles dérivent ou non des cellules principales. Faut-il voir dans les grains une forme du protoplasma ou un produit de sécrétion et dans la substance colloïde un produit d'excrétion? Ce sont autant de questions en suspens

Chez presque tous les sujets, par conséquent à l'état normal, on rencontre non seulement des amas colloïdes dans les tubes, mais des vésicules ou petits kystes colloïdes; ces vésicules, très peu nombreuses d'ailleurs et disséminées, occupent surtout l'ancienne paroi postérieure du sac, c'est-à-dire le voisinage du lobe cérébral. Des formations colloïdes pathologiques, nombreuses et volumineuses, ne sont pas rares; elles paraissent être constantes en cas de goitre.

La glande pituitaire est à son maximum de développement chez les vertébrés inférieurs, et va en diminuant à mesure qu'on se rapproche de l'homme. Elle ne manque que chez l'amphioxus. Le lobe infundibulaire est énorme chez les poissons, il constitue un vrai lobe cérébral. Le lobe glandulaire est très variable de forme; il peut être inférieur ou postérieur au lobe nerveux. Son pédicule persiste chez les Sélaciens; chez la Myxine, il s'ouvre toute la vie dans le tube digestif, comme chez l'embryon de mammifère. La cavité centrale du corps de la glande est persistante dans plusieurs espèces animales.

Sur la structure de la glande pituitaire, voir : Lothringer, Untersuchungen an der Hypophyse. *Arch. f. microsc. Anatomie*, 1886 — Schœnemann, Hypophysis und Thyroïdea. *Virchow's Archiv*. 1892. — L. Comte. Contrib. à l'étude de l'hypophyse humaine. *Thèse de Lausanne*, 1898. — Benda. *Berlin. Klinik Wochen*, 1900, p. 1205.

CHAPITRE II

MORPHOLOGIE DES HÉMISPHÈRES CÉRÉBRAUX

(CERVEAU ANTÉRIEUR OU TÉLENCÉPHALE)

Les *hémisphères cérébraux* sont deux masses nerveuses symétriques qui surmontent et couronnent le prolongement céphalique de la moelle.

Ils correspondent à la totalité du cerveau antérieur de l'embryologie, mais non du cerveau de l'anatomie descriptive. Le *cerveau* proprement dit comprend en effet les hémisphères avec leurs ventricules latéraux, et les couches optiques avec le ventricule moyen. Ces dernières parties dérivent d'une vésicule spéciale ou cerveau intermédiaire; nous les avons déjà décrites. Il nous reste donc à étudier la partie *hémisphérique* du cerveau.

Sur la morphologie du cerveau : Brissaud. Anatomie du cerveau de l'homme, 1893. — M. et Mme Déjerine. Anatomie des centres nerveux, 1894 et 1901. — Retzius, Das Menschenhirn, 1896.

Afin d'établir un ordre logique dans la description des parties compliquées qui s'unissent pour former le cerveau, nous étudierons : 1° le manteau qui recouvre toute la voûte de l'hémisphère, et dont les plis constituent les *circonvolutions*; 2° les *commissures* ou moyens d'union entre les manteaux de chaque hémisphère, et, sans nous astreindre à les classer par leur chronologie embryonnaire, ce qui aurait de réels inconvénients pour l'étude, nous passerons successivement en revue le *corps calleux*, le *trigone*, le *septum lucidum* et la *com-*

missure blanche antérieure; 3° les formations de la base, *corps striés et capsule interne*; 4° les cavités des vésicules hémisphériques ou *ventricules latéraux.*

D'autres anatomistes considérant le cerveau tout entier, c'est-à-dire avec les couches optiques, l'ont divisé en deux parties : les masses périphériques et le noyau cérébral (Foville), le noyau comprenant les corps striés, les couches optiques et les commissures qui les entourent; ou bien en partie périphérique, le manteau et en partie centrale, le corps (Broca).

§ I. — MANTEAU DE L'HÉMISPHÈRE OU PALLIUM

(SURFACE EXTÉRIEURE DU CERVEAU)

Le cerveau occupe la plus grande partie de la cavité crânienne, toute cette cavité à l'exception de la loge cérébelleuse. Sa surface plissée est de couleur grise, d'un gris clair ou foncé suivant le type pigmentaire du sujet.

Il présente la forme d'un ovoïde à grosse extrémité postérieure. Cette forme varie comme celle du crâne; elle se rapproche de l'ellipse chez les dolichocéphales au crâne allongé, de la sphère chez les brachycéphales au crâne court, avec toutes les transitions mésaticéphaliques qui relient ces deux types extrêmes. Les deux formes, crânienne et cérébrale, ne sont pas rigoureusement calquées l'une sur l'autre et leur indice n'est pas identique; les sinus frontaux en avant, la protubérance occipitale interne en arrière rétrécissent sensiblement le diamètre antéro-postérieur des hémisphères. Dans la très grande majorité des cas, et probablement toujours dans les conditions normales, c'est le cerveau qui décide de la forme; la boîte osseuse se modèle sur lui, comme le font les méninges, et le suit dans toutes ses expansions à la façon de la capsule d'un viscère. Dans certaines conditions anormales, telles que les déformations artificielles du crâne ou les soudures précoces des os de la voûte de cause pathologique, c'est la boîte crânienne qui détermine, mais encore d'une façon partielle, la conformation extérieure des hémisphères.

La longueur moyenne du cerveau, mesurée au compas, de la pointe du lobe frontal à celle du lobe occipital, est de 16 centimètres; sa plus grande largeur de 13 et sa hauteur de 12.

Sa surface totale, en le supposant déplissé, est d'environ 2000 centimètres carrés, dont un tiers appartient à la surface libre et les deux tiers à la surface profonde, cachée dans les sillons et les scissures.

On distingue dans le cerveau une région supérieure ou convexité, une région inférieure ou base.

A. — **CONVEXITÉ DU CERVEAU.** — La face convexe répond à la voûte du crâne depuis les arcades orbitaires jusqu'à la protubérance occipitale; elle n'est séparée de la face osseuse endocrânienne que par les méninges, par la dure-mère surtout; la présence d'empreintes sur cette face, mieux marquées il est vrai à la base qu'à la voûte, atteste ces rapports de contiguïté.

Elle est divisée en deux moitiés par la *scissure interhémisphérique* (scissure médiane, fente interhémisphérique, fente du manteau) qui est verticale et

antéro-postérieure. En avant et en arrière, elle s'étend sur toute la hauteur; au milieu, elle s'arrête au corps calleux. La faux du cerveau la remplit en partie. Cette scissure sépare le cerveau en deux hémisphères ou deux cerveaux, les cerveaux droit et gauche de Galien. Elle peut être déviée d'un côté ou de l'autre (Cruveilhier).

Les deux hémisphères ne sont pas rigoureusement symétriques. Presque toujours l'un des deux est plus lourd de quelques grammes. Le gauche est généralement plus long, surtout en arrière, et sa densité est souvent un peu plus forte. Sa partie frontale se développe plus tard que celle de droite. On peut considérer ces *asymétries* comme un caractère supérieur, car elles n'existent pas chez les mammifères inférieurs et sont à peine marquées chez les singes et les races primitives. Quant aux grandes asymétries, visibles au premier coup d'œil, qui déforment la scissure médiane, on les a rencontrées principalement dans des cas extrêmes, d'une part chez des idiots ou des faibles d'esprit, et alors elles relèvent d'encé-

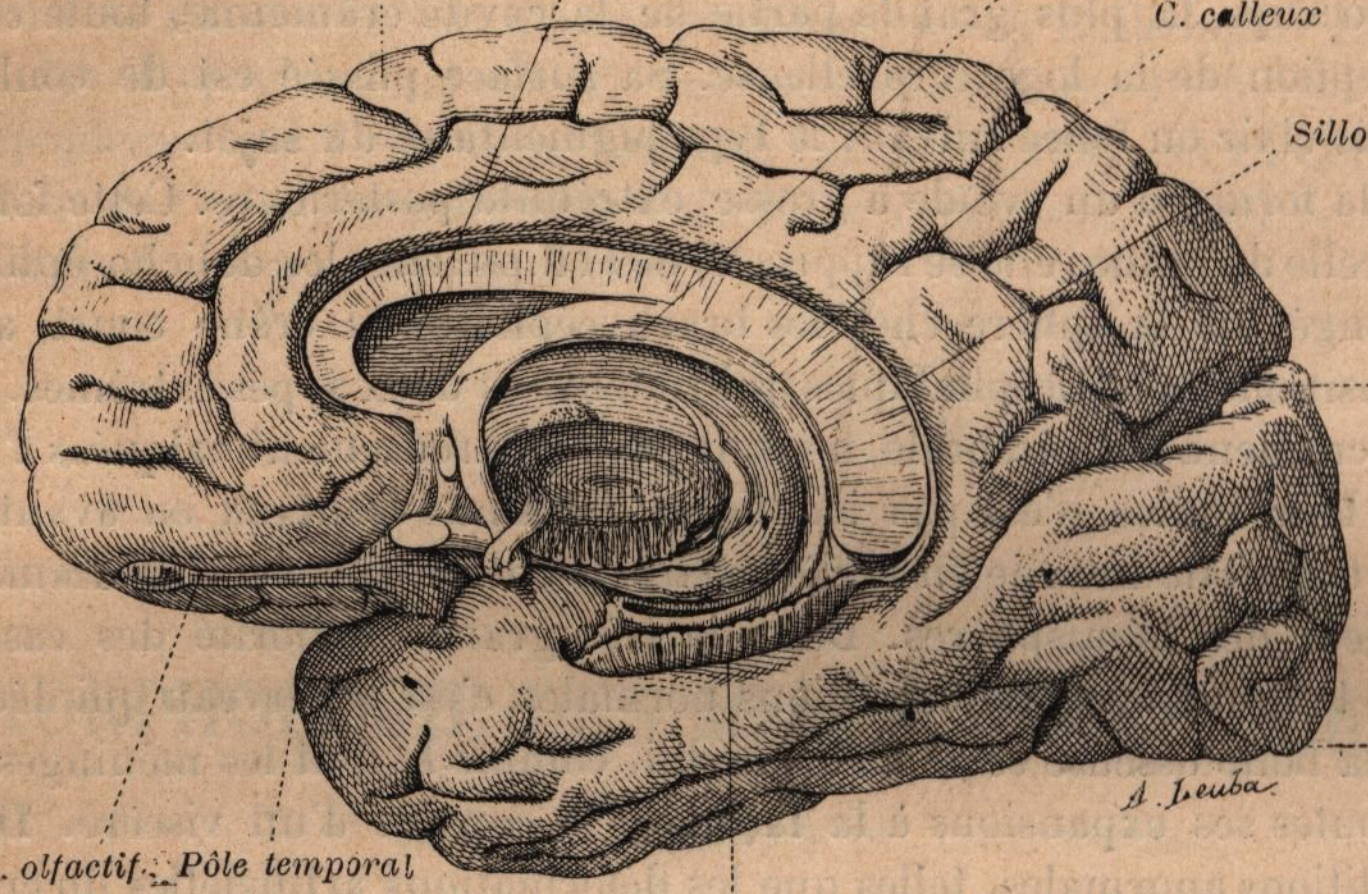

Fig. 200. — Face interne du cerveau.

phalites, d'atrophies crâniennes, d'agénésies cérébrales, et d'autre part chez des sujets distingués. Bichat avait un de ses lobes cérébraux notablement plus volumineux que l'autre.

Dans chaque hémisphère, il faut considérer une face interne, une face externe et une face inférieure.

La *face interne*, conformée en croissant, est plane, verticale, séparée de celle du côté opposé par la faux du cerveau. Les deux faces internes sont au contact presque immédiat à travers l'espace fenêtré de la faux et sous ce repli fibreux; Cruveilhier les a vues soudées par des ponts de substance grise.

En isolant cette face interne tout entière à l'aide du couteau qui sépare l'hémisphère droit de l'hémisphère gauche, on remarque qu'elle comprend deux parties : une périphérique formée par les circonvolutions et qui appartient au manteau; une centrale, sectionnée, limitée en haut par le sillon du corps calleux, en bas par le sillon de l'hippocampe, et qu'on appelle le *seuil* ou limen de l'hémisphère. Ce seuil est constitué par le corps calleux avec son sillon qui forme le limbe, par la voûte à trois piliers, la cloison transparente et le troisième ventricule.

La *face externe* convexe et figurant un segment de surface sphérique, appliquée contre les écailles osseuses de la voûte, montre quatre saillies en rapport avec les bosses frontale, temporale, pariétale et occipitale, mais très atténuées, bien moins marquées que les saillies de la voûte crânienne. Les extrémités antérieure et postérieure sont arrondies ; la postérieure dépasse le cervelet d'environ 25 mm., sauf dans quelques races chez lesquelles le recouvrement est incomplet. Cette face est profondément entaillée par la *scissure de Sylvius*, qui naît de la base où elle correspond aux petites ailes du sphénoïde, et monte obliquement en haut et en arrière sur la face convexe qu'elle ne parcourt qu'à moitié et qu'elle divise en deux régions, l'une antérieure ou fronto-pariétale, l'autre pos-

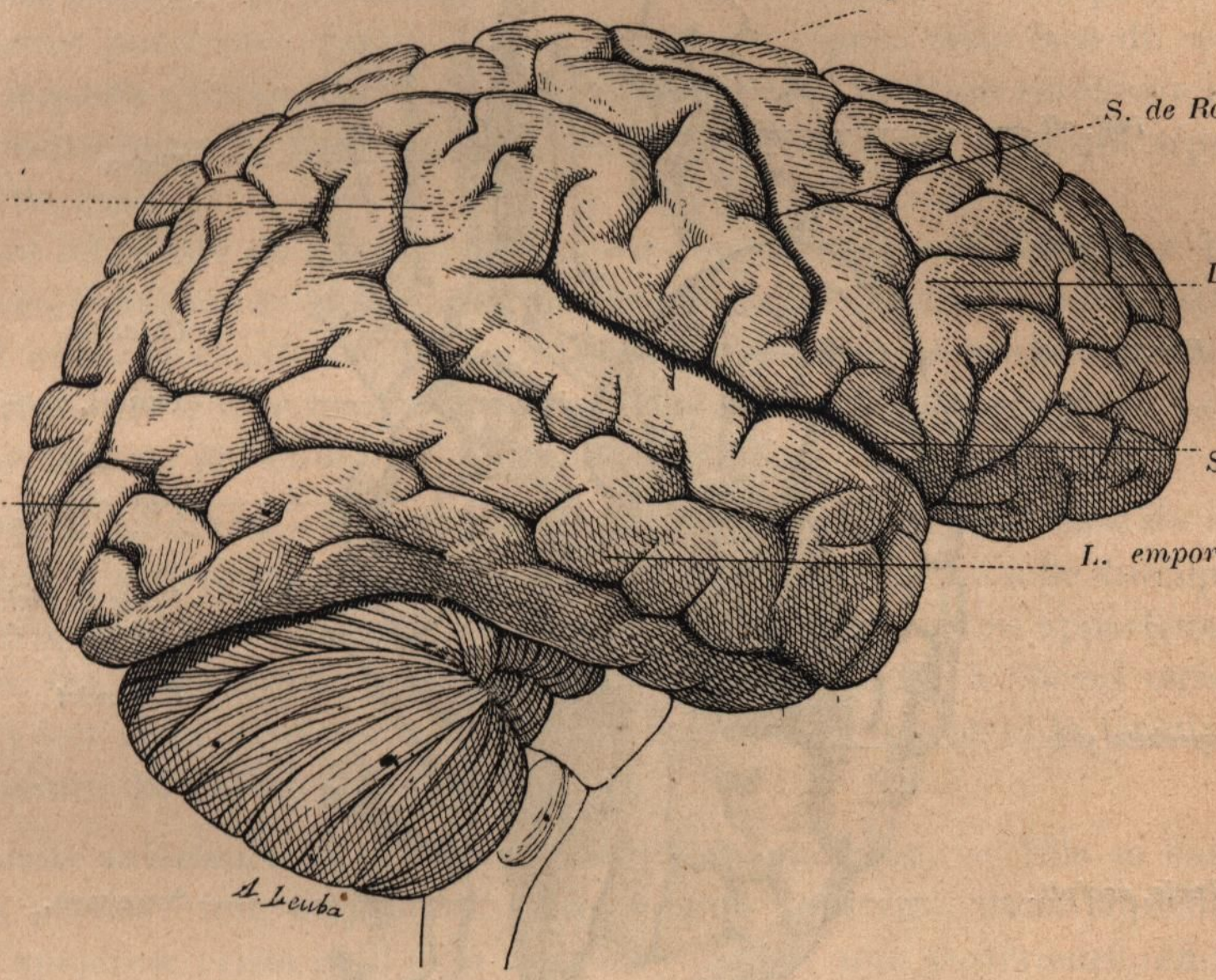

Fig. 201. — Face externe du cerveau. D'après Hirschfeld.

térieure ou temporo-occipitale. En écartant les lèvres accolées de cette scissure, on reconnaît dans sa profondeur une vaste excavation dont la surface est plissée comme le reste de l'hémisphère et qu'occupe un lobe indépendant, l'*insula de Reil*.

La réunion à angle aigu de la face externe avec la face interne forme le *bord supérieur* ou *bord sagittal* de l'hémisphère, qui s'étend en ligne courbe antéro-postérieure d'une extrémité à l'autre. Il est longé par le sinus longitudinal supérieur vers lequel convergent des veines nombreuses ; c'est un des sièges d'élection des granulations de Pacchioni. La longueur moyenne du bord sagittal, mesuré dans son contour du pôle frontal au pôle occipital est de 28 centim. chez l'homme, de 26 centim. chez la femme, et, si on le prolonge en retournant sur la face inférieure jusqu'au trigone olfactif, de 34 et 32 centim. (Eberstaller.)

La *face inférieure* fait partie de la base du cerveau avec laquelle nous allons la décrire.

[CHARPY.]

B. — **BASE DU CERVEAU**. — L'encéphale reposant sur sa convexité et les pédoncules cérébraux ayant été sectionnés à leur entrée dans le cerveau, on a sous les yeux une vaste surface, horizontale et plane dans son ensemble, la *base* du cerveau en anatomie descriptive, composée de parties embryologiques diverses : face inférieure du manteau, base du cerveau antérieur et base du cerveau intermédiaire. — On y distingue deux régions latérales symétriques et une région médiane.

1° **Régions latérales**. — Chacune des régions latérales droite et gauche est la *face inférieure* de l'hémisphère et présente, comme les autres faces, des cir-

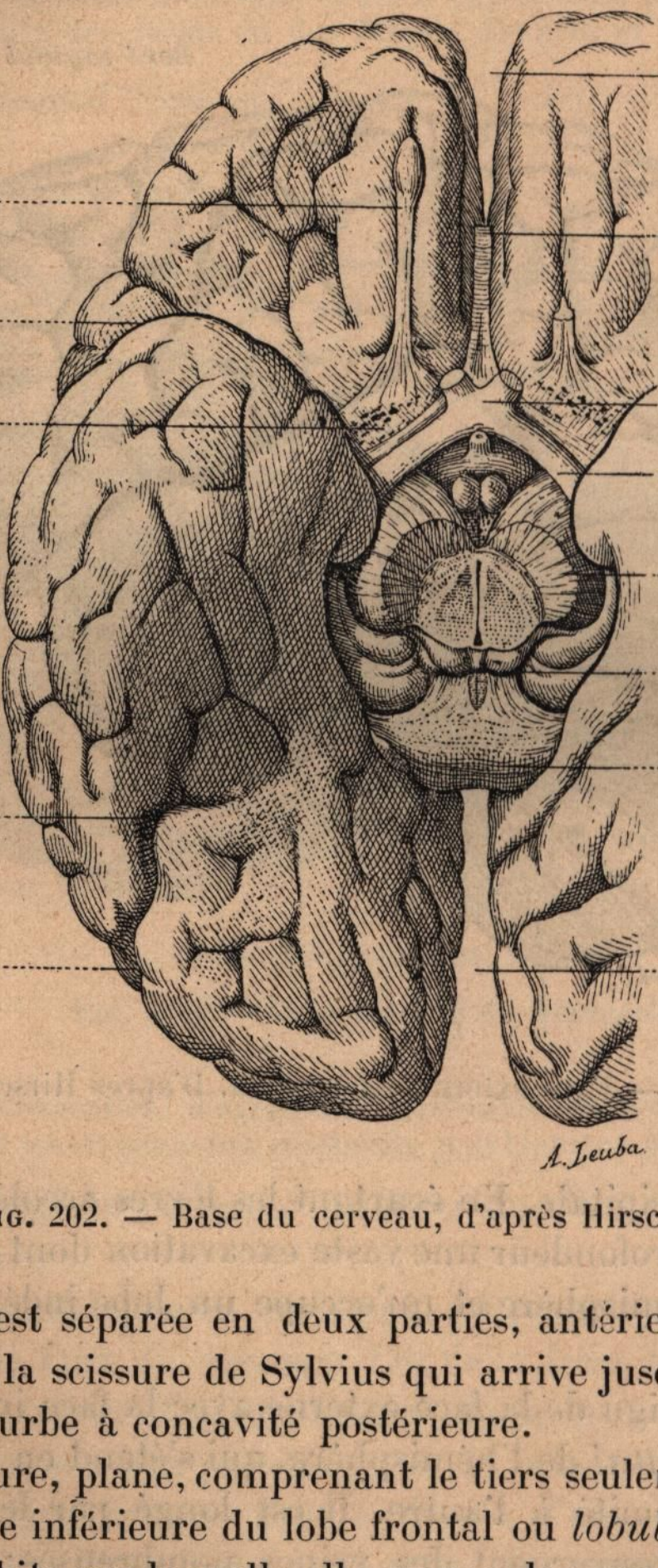

Fig. 202. — Base du cerveau, d'après Hirschfeld.

convolutions. Elle est séparée en deux parties, antérieure et postérieure, par le prolongement de la scissure de Sylvius qui arrive jusqu'à la région médiane en décrivant une courbe à concavité postérieure.

La partie antérieure, plane, comprenant le tiers seulement de la base de l'hémisphère, est la face inférieure du lobe frontal ou *lobule orbitaire* ; elle repose sur la voûte de l'orbite sur laquelle elle creuse des empreintes bien nettes. Sa forme est triangulaire, à sommet mousse dirigé en avant; elle est limitée en dedans par un bord droit, qui touche le bord opposé, en dehors par un bord convexe, en arrière par une base concave, la scissure de Sylvius. Près du bord interne et parallèlement à lui, on remarque le *pédoncule olfactif*; il émerge en arrière d'une saillie triangulaire, le *trigone olfactif*, et se termine en avant par un renflement ovoïde, le *bulbe olfactif*; celui-ci repose sur la gouttière

ethmoïdale et donne naissance aux filets du nerf olfactif. Chez certains sujets, la partie qui sépare le bord interne d'avec le pédoncule olfactif, le gyrus rectus, est recouverte d'une bandelette blanche gaufrée, mal limitée en dehors, qui n'acquiert d'ailleurs son plein développement que chez les animaux osmatiques; c'est la *substance réticulée* du tractus olfactif (Brissaud).

La partie postérieure, rétro-sylvienne, est une surface uniforme, excavée pour loger le cervelet; elle comprend la face inférieure des deux lobes temporal et occipital. Elle occupe, dans la cavité crânienne, deux surfaces différentes : en avant, la fosse sphénoïdale étendue de la petite aile du sphénoïde au bord supérieur du rocher; en arrière, la face supérieure de la tente du cervelet qui la sépare de cet organe. Une légère dépression, l'*empreinte pétreuse*, marque sur l'hémisphère le point de contact de l'arête du rocher et la séparation des deux parties temporale et occipitale. La fente qui sépare cette face du cervelet et dans laquelle s'insinue la tente de la dure-mère est la *fente cérébrale transversale antérieure*, la fente transversale postérieure étant celle qui sépare le cervelet du bulbe.

La face inférieure de l'hémisphère en se rencontrant en dehors avec la face externe, en dedans avec la face interne, détermine un bord inférieur et externe, un bord inférieur et interne. Le *bord inférieur externe* est mousse, arrondi sur le lobe frontal et le lobe temporal, net et tranché sur le lobe occipital. Le bord *inférieur interne* présente une disposition inverse.

2° **Région médiane.** — Elle repose sur la partie centrale de la base du crâne, c'est-à-dire d'arrière en avant sur la lame quadrilatère, la selle turcique, la gouttière optique et les petites ailes du sphénoïde, toutes parties appartenant au même os. On y remarque une excavation en forme de fer à cheval ouvert en avant, et aux deux extrémités de la ligne médiane, l'origine et la terminaison de la scissure interhémisphérique.

Extrémité antérieure de la scissure interhémisphérique. — Elle se compose de deux parties : une antérieure, libre, longue de 3 cm., dans laquelle sont reçues l'apophyse crista-galli et la faux du cerveau; une postérieure, en partie comblée par le *corps calleux*. Cette dernière partie de la scissure est cachée superficiellement par l'arachnoïde qui passe comme un pont d'un bord à l'autre et constitue le plancher de l'*espace* ou *confluent sous-arachnoïdien antérieur* (voy. fig. 203). Si on déchire ce feuillet dense et qu'on écarte les lèvres de la fente, on aperçoit au fond la portion réfléchie du corps calleux avec son *genou* ou extrémité antérieure et son *bec*, qui se prolonge en pointe jusque vers le chiasma. Les fibres transversales du genou et du bec sont croisées par deux faisceaux blancs longitudinaux à direction antéro-postérieure, qui, au niveau du genou, se continuent en partie avec les nerfs de Lancisi et au niveau du bec se séparent à angle obtus pour traverser l'espace perforé antérieur et aboutir au lobule de l'hippocampe; on donne à ces faisceaux le nom de *pédoncules du corps calleux* ou *bandelettes diagonales*. Ils sont accompagnés par les artères cérébrales antérieures.

Excavation centrale. — L'excavation centrale, que borde en arc de chaque côté la dernière circonvolution temporale, est recouverte par un épais feuillet de l'arachnoïde qui passe d'une circonvolution à l'autre et du chiasma à la pro-

tubérance ; ce feuillet ferme en dessous le grand confluent inférieur ou *confluent central*, un des principaux réservoirs du liquide céphalo-rachidien. De la surface de la toile arachnoïdienne on voit émerger les nerfs optiques, les artères carotides, la tige pituitaire, les nerfs moteurs oculaires communs (fig. 96). L'arachnoïde étant enlevée, on observe un creux profond ; sur un cerveau reposant dans sa calotte crânienne, c'est une pyramide étroite, à base superficielle correspondant à l'opercule arachnoïdien, et dans laquelle la plupart des organes sont indistincts ; si, au contraire, le cerveau repose par sa convexité sur un plan horizontal, sa base ramassée et infléchie se distend, le creux s'étale et laisse voir la structure de ses parois. Toute sa périphérie est occupée par l'hexagone artériel

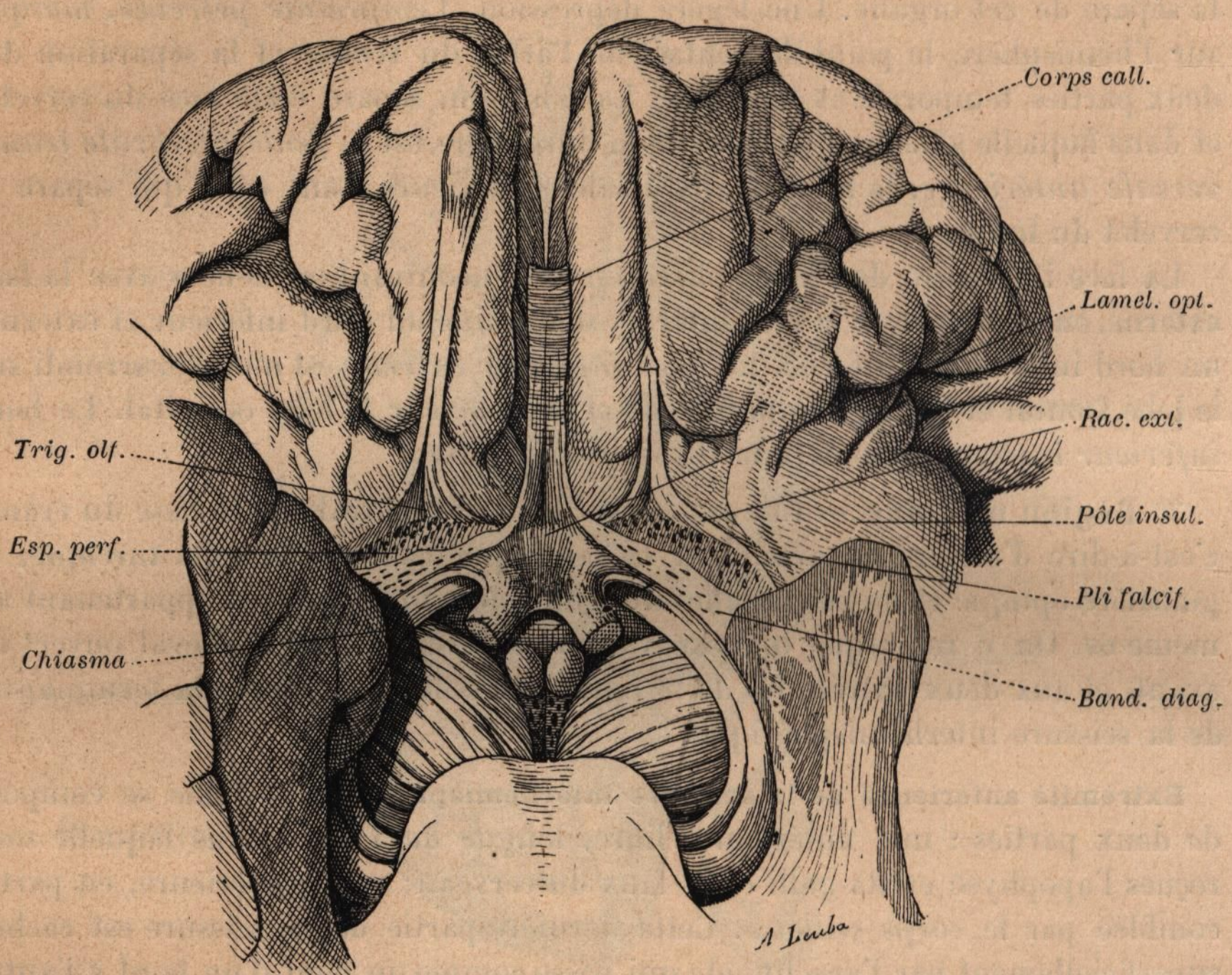

Fig. 203. — Espace perforé antérieur. — En partie d'après Foville.

de Willis et par la partie initiale de ses branches efférentes ; c'est-à-dire qu'on y trouve en avant les artères cérébrales antérieures et les sylviennes, sur les côtés les communicantes postérieures et les choroïdiennes, en arrière les cérébrales postérieures. Ces vaisseaux ayant été reconnus et excisés, l'excavation se trouve divisée en plusieurs parties par le chiasma optique et les pédoncules cérébraux.

Le *chiasma optique* est une masse blanche, en carré long, comparée pour sa forme à la lettre Chi des Grecs ; il est couché horizontalement sur la tige de l'hypophyse et sur la partie antérieure de la tente pituitaire. Des deux angles antérieurs partent les nerfs optiques, qui reposent d'abord sur les gouttières optiques latérales, puis pénètrent par les trous de même nom dans la cavité orbitaire. Les deux angles postérieurs donnent naissance à deux faisceaux de

fibres blanches, *bandelettes optiques*, qui contournent en arc l'excavation, puis la face externe des pédoncules cérébraux et vont, de plus en plus aplatis, se terminer derrière la couche optique, dans les corps genouillés.

En avant du chiasma, et sur la ligne médiane, se voit la *lamelle grise optique* ou *lame terminale* de forme triangulaire, attachée par sa base au chiasma sur lequel elle se prolonge. Son sommet s'avance entre les pédoncules calleux, et forme en avant de la commissure blanche antérieure la lame *rostrale* ou pré-commissurale. Elle est très mince et très molle; la moindre traction la déchire et produit un trou qui conduit au ventricule moyen, car elle appartient au cerveau intermédiaire, le cerveau des couches optiques, dont elle est la partie la plus antérieure. — En dehors d'elle, s'étend de chaque côté l'*espace perforé antérieur*, portion basale du cerveau antérieur, soudée latéralement au cerveau intermédiaire. Cet espace est quadrilatère, à grand axe parallèle à la bandelette optique qui le borde en arrière; le chiasma, le bord postérieur du lobule orbitaire et le pôle du lobe temporal forment les autres côtés. Une légère saillie, *pli falciforme* ou limen insulæ, le sépare en dehors de la scissure de Sylvius avec laquelle il se continue. Sa surface est lisse, de couleur grise, quelquefois partiellement ou même entièrement blanche. Son nom de *perforé* lui vient des nombreux trous dont il est criblé et qui servent de passage aux artères et veines du corps strié. Cet espace est parcouru obliquement, de son angle antéro-interne au pôle temporal, par un tractus blanc ou *bandelette diagonale* constant, mais plus ou moins apparent, qui n'est que le prolongement du pédoncule du corps calleux. Sur son bord antérieur se voit le trigone olfactif, dont les racines externe et interne se portent sur la substance perforée qu'elles traversent. Par sa face supérieure invisible, il se continue avec l'extrémité antérieure du corps strié. Toutes ces connexions nous sont expliquées par l'embryologie; c'est en effet la base du cerveau antérieur (espace perforé) qui donne naissance au lobule olfactif et aux corps striés.

L'espace perforé antérieur (substance ou lame perforée, quadrilatère perforé) est une région *olfactive* petite chez l'homme, large chez les animaux osmatiques. Elle ne se voit bien qu'en écartant les parties voisines, chiasma et circonvolutions, qui la cachent et en enlevant l'artère sylvienne, qui rampe à sa surface et s'y attache par de nombreux rameaux. Sur le cerveau en place, elle est complètement couverte par l'extrémité ou pôle du lobe temporal qui se projette au-dessous d'elle. On aperçoit alors une sorte de bas-fond dont la forme est celle d'un quadrilatère allongé, les deux grands côtés étant l'un antérieur, l'autre postérieur.

Le côté antérieur, taillé en biseau, est la portion antérieure de la troisième circonvolution frontale, qui s'unit en dedans à la première pour former le pôle frontal et se dirige transversalement en dehors vers la scissure de Sylvius. Sur la partie interne de cette circonvolution, on remarque une saillie, la *tubérosité olfactive* ou *trigone*, d'où partent deux *racines olfactives* blanches, l'une interne, l'autre externe, qui côtoient les parties correspondantes du bord antérieur de l'espace; quelquefois une racine moyenne s'enfonce directement en arrière dans l'espace perforé. — Le côté postérieur est la bandelette optique qui du chiasma se porte obliquement en dehors et en arrière; elle adhère à la substance qu'elle recouvre. — Le côté interne est formé en avant par une arête mousse, qui marque le point de jonction de la face interne et de la face inférieure orbitaire de l'hémisphère, en arrière par la lamelle optique. — Sur le côté externe curviligne à concavité interne nous trouvons une crête saillante, le *pli falciforme*, et derrière elle, le bord interne du sommet du lobe temporal, fortement échancré par l'*incisure limbique*. Cette crête sépare l'espace perforé de la scissure de Sylvius proprement dite, et confine au pôle du lobe de l'insula; la scissure de Sylvius débouche donc dans l'espace perforé en franchissant cette sorte de détroit, le pli falciforme, qui manque d'ailleurs chez la plupart des animaux adultes; c'est pourquoi cet espace a pu être appelé *vallée de Sylvius*.

[*CHARPY*.]

Il y a quatre angles : deux antérieurs qui sont interne et externe; deux postérieurs, qui se distinguent de la même façon.

Nous voyons donc que cette région est étroitement contournée et en partie pénétrée par les deux seuls nerfs qui naissent du cerveau même, le nerf olfactif et le nerf optique. Nous voyons aussi que les pôles des trois lobes frontal, temporal et l'insula répondent à trois de ses angles.

La surface de l'espace perforé est lisse, d'une couleur grisâtre de ton très variable. Tantôt elle est complètement grise, tantôt entièrement blanche, ou le plus souvent d'un gris plus foncé dans sa partie antérieure, presque blanc au contraire en dehors; d'autres fois enfin, la substance grise se rassemble en deux bandes, appelées par quelques auteurs *circonvolutions olfactives externe et interne*, qui se dirigent l'une en dehors vers le pôle temporal l'autre en dedans vers le bec du corps calleux, et sont toutes deux longées par les racines du pédoncule olfactif. Sur le côté interne, en arrière du trigone olfactif, Retzius a signalé un tubercule, bien marqué chez les animaux osmatiques.

Il nous reste encore à indiquer deux particularités importantes, ce sont les vaisseaux et la bandelette diagonale.

« La surface est crevée d'un grand nombre de *trous vasculaires* distribués avec une assez grande régularité. Alignés sur des lignes parallèles à la direction du bord antérieur du quadrilatère, ils forment plusieurs rangs régulièrement espacés. Dans chacun de ces rangs, le diamètre des trous augmente de dedans en dehors. Ceux qui occupent la diagonale blanche figurent des ovales, dont le grand diamètre est transversal comme cette couche elle-même. Ceux qui occupent l'espace gris, antérieur à cette même diagonale, représentent des ovales allongés à grand diamètre antéro-postérieur (Foville). » Par ces orifices passent quelques veines et surtout des artères centrales, qui vont de l'artère sylvienne au corps strié.

La *bandelette diagonale* a été signalée par Vicq d'Azyr sous le nom de pédoncule antérieur du corps calleux, par Foville sous celui de *bandelette diagonale*, diagonale blanche, et sous ce même nom redécrite avec plus de soin par Broca qui en a indiqué les connexions olfactives. C'est la partie horizontale ou basale du pédoncule du corps calleux. En effet, ce ruban de substance blanche, sortant de l'angle intérieur et interne, traverse l'espace et aboutit au côté externe sans suivre un trajet rigoureusement diagonal; ce trajet est d'ailleurs un peu variable, il est parallèle à la bandelette optique et à la racine olfactive externe; quelquefois le ruban est reporté tout à fait en arrière. Il se termine dans l'extrémité de la cinquième circonvolution temporale. Au delà de son émergence à l'angle interne, la bandelette se réfléchit au-devant du bec du corps calleux et se continue avec les nerfs de Lancisi. Si les classiques l'ont à peine indiquée, c'est que dans la majorité des cas elle n'est pas apparente. Elle varie comme par exemple les stries acoustiques : tantôt complètement superficielle et visible, ou superficielle par places, ramassée en ruban compact ou bien éparpillée sur le quadrilatère, elle est, le plus souvent, enfouie sous une couche de substance grise, qu'il faut gratter ou enlever par un courant d'eau, pour qu'on reconnaisse le faisceau médullaire. Mais, superficielle ou profonde, elle existe toujours; d'ailleurs, même à travers la substance grise, on soupçonne sa présence par la direction transversale caractéristique des orifices vasculaires sur son trajet.

La bandelette diagonale divise l'espace perforé en deux parties : une antérieure d'un gris plus foncé, bien que moins foncé encore que la lamelle optique, et qu'on appelle la *substance grise de Sœmmering*, élargie surtout en dehors et pénétrée par les filets de la racine olfactive moyenne; une postérieure ou partie innominée.

L'espace perforé est la véritable base de la vésicule hémisphérique; c'est son hile vasculaire, c'est aussi le point d'attache du corps strié, formation basale qui n'est en quelque sorte que la couche supérieure de la substance grise perforée énormément agrandie et projetée dans les cavités ventriculaires.

En arrière du chiasma est une surface losangique, circonscrite par les bandelettes optiques et la face interne des pédoncules cérébraux.

Nous l'avons déjà décrite à propos du plancher du ventricule moyen. Elle comprend d'avant en arrière :

Le *tuber cinereum*, avec la tige et le corps pituitaire. Le tuber présente lui-même de chaque côté une petite saillie, ou *éminence latérale*, qui correspond peut-être au *lobe inférieur* de certains vertébrés (Retzius);

L'*éminence vasculaire* (Retzius), élevure médiane, homologue du sac vascu-

laire des poissons; et à côté d'elle deux élevures très légères, *tubercules prémamillaires*;

Les *tubercules mamillaires* dont les *bras* se perdent en dehors dans l'espace perforé latéral, sous la bandelette optique (p. 269). Simples chez l'embryon humain et chez un grand nombre de mammifères, ils sont doubles chez les singes supérieurs et chez l'homme. Quelquefois un sillon antéro-postérieur les subdivise et forme, comme chez le lapin, deux tubercules latéraux à côté des tubercules médians;

L'*espace perforé postérieur* ou interpédonculaire.

Les *pédoncules cérébraux*, qui plongent dans la base du cerveau au-dessous des couches optiques, nous sont connus. Sur leur face interne se voit l'émergence du nerf moteur oc. commun. Leur face externe est croisée et contournée par la bandelette optique, le nerf pathétique et l'artère cérébrale postérieure.

En arrière des pédoncules, l'excavation est limitée par le *bourrelet* du corps calleux, extrémité postérieure large et renflée qui termine cette commissure en arrière comme le genou en avant. Il étend ses fibres blanches transversalement d'un hémisphère à l'autre. Au-dessous de lui sont les tubercules quadrijumeaux antérieurs avec la glande pinéale; entre les tubercules et le bourrelet, la partie moyenne de la fente de Bichat.

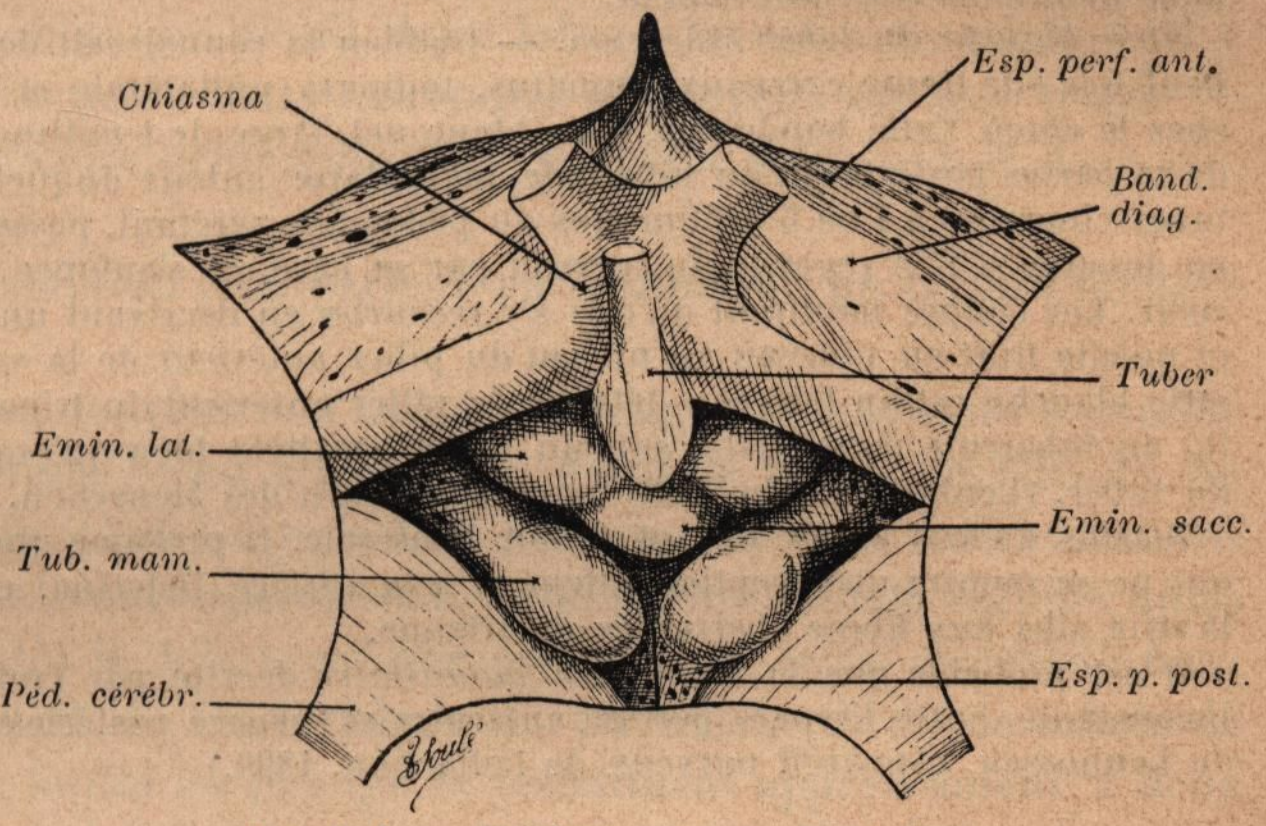

Fig. 204. — Région centrale de la base. Grossie. — D'après Retzius.

Fente de Bichat. — L'excavation que nous venons de décrire est contournée, dans la portion qui est en arrière du chiasma, par la *fente de Bichat* ou *grande fente cérébrale*, *fente transversale du cerveau*. La fente de Bichat impaire, médiane, symétrique, a la forme d'un fer à cheval dont la concavité regarde en bas et en avant (fig. 203). On lui reconnaît deux parties latérales et une partie médiane ou moyenne. — La *partie latérale* s'étend d'avant en arrière, le long du bord inféro-interne de l'hémisphère, depuis l'espace perforé antérieur, où elle semble se continuer avec la scissure de Sylvius, jusqu'au bord externe du bourrelet calleux; elle a pour lèvre supérieure la bandelette optique et le pédoncule cérébral, pour lèvre inférieure le bord libre arqué de la cinquième circonvolution temporale ou circonvolution de l'hippocampe. — La *partie moyenne* ou médiane, partie transversale de la fente, est placée horizontalement entre le bourrelet du corps calleux, qui lui sert de lèvre supérieure, et les tubercules quadrijumeaux qui sont sa lèvre inférieure; elle se continue de chaque côté avec la partie latérale. Pour la voir sur un encéphale entier dont on a la base sous les yeux, il faut soulever le cervelet et le porter en avant; on aperçoit alors, au fond de

l'espace qui sépare le cervelet du cerveau (fente cérébrale antérieure) et sous le bourrelet, un vide devenu béant, par lequel s'engagent dans le troisième ventricule un repli de pie-mère et la glande pinéale; c'est la partie moyenne de la fente de Bichat.

La fente de Bichat n'est au fond que le sillon qui sépare les couches optiques de l'hémisphère, le cerveau intermédiaire du cerveau antérieur. Ce n'est pas une fente réelle, il n'y a pas de perforation de la paroi. A son niveau, la voûte ou base primitive du cerveau hémisphérique a été refoulée dans les ventricules par une invagination de la pie-mère épanouie en plexus choroïde; elle persiste à l'état rudimentaire d'un feuillet épithélial, qui se continue sur les deux lèvres avec la membrane épendymaire. La fente est donc fermée par la pie-mère et son revêtement épithélial.

Extrémité postérieure de la scissure interhémisphérique. — Cette partie de la scissure qui s'étend sur une longueur de 6 cm. à partir du bourrelet du corps calleux est libre dans toute son étendue; elle est remplie par la base de la faux du cerveau.

On a signalé dans le champ de l'excavation des formations médullaires inconstantes que nous mentionnerons brièvement.

Strie blanche du tuber cinereum. — Gudden la connaissait déjà. Lenhossék l'a constatée neuf fois sur trente cerveaux humains, toujours unilatérale et à gauche. Elle existe aussi chez le chien. Cette bandelette, d'un blanc net, large de 1 millimètre, se détache en pinceau de la partie postérieure du tubercule mamillaire autour duquel elle s'enroule, traverse le tuber cinereum à 4 ou 5 millimètres du pédoncule cérébral, passe sur la bandelette optique, en dessous si l'on regarde un cerveau par sa base, et s'enfonce dans l'espace perforé antérieur. Les coupes montrent qu'elle s'y recourbe en décrivant un arc à convexité antérieure et qu'elle finit en pinceau au niveau du pilier antérieur de la voûte. L'auteur pense que la strie blanche est un faisceau détaché du pilier antérieur du trigone cérébral; il naît comme lui du tubercule mamillaire, suit un trajet parallèle bien qu'écarté, et le rejoint au-dessus du tuber. (Lenhossék. Beobachtungen am Gehirn des Menschen. *Anat. Anzeiger.* 1887.)

Retzius l'a vue tantôt uni et tantôt bilatérale. Il présume que c'est un système normal, qui ne se montre qu'exceptionnellement à la surface. Déjerine, comme Lenhossék, rattache la stria alba aux fibres aberrantes du trigone.

Il est probable que la *bandelette mamillaire* décrite par Trolard comme une formation inconstante, entre l'espace perforé antérieur et l'espace postérieur, est la même que la strie de Lenhossék. (Appareil nerveux de l'olfaction, 1890.)

CIRCONVOLUTIONS CÉRÉBRALES

Terminologie. — Pour désigner chacun des traits anatomiques de la surface cérébrale, il s'est créé un langage qui, en englobant pêle-mêle tous les termes dont se servait chaque observateur pour son compte personnel, est, par là même, rempli de significations ambiguës ou même contradictoires. Broca a essayé de le réformer; dans sa *Nomenclature cérébrale*, 1878, il a posé les règles claires, précises de la terminologie des circonvolutions, et indiqué un système simple et uniforme, pour classer et dénommer les saillies et anfractuosités des hémisphères. Les anthropologistes français se sont conformés à cette terminologie dont Broca donnait à la fois le précepte et l'exemple; il est regrettable que les médecins n'en aient pas tenu un compte suffisant et parlent souvent un langage différent de celui des anatomistes. Les auteurs de langue allemande ont uniformisé leurs désignations par la Nomenclature anatomique de 1895.

Nous nous conformerons, à quelques détails près, à la terminologie fixée par Broca. — Voici d'abord les définitions essentielles :

Un *lobe* est une partie de l'hémisphère limitée par des scissures.

Une *scissure* est une fente fondamentale, que l'on reconnaît telle à sa précocité embryologique, à sa constance, à sa profondeur, à sa répartition chez les animaux.

Une *circonvolution* est une saillie allongée qui présente une forme sensiblement fixe et déterminée.

Un *sillon* est une fente allongée, de valeur secondaire, qui sépare deux circonvolutions d'un même lobe.

Une *incisure* est une dépression, ordinairement en fossette ou en étoile, en tous cas à court trajet, qui subdivise une même circonvolution en branches ou plis. Ainsi, l'incisure sépare les parties d'une même circonvolution; le sillon, deux circonvolutions d'un même lobe; la scissure, deux ou plusieurs circonvolutions de lobes différents. Cependant l'usage fait encore appeler sillons certaines incisures remarquables par leur fixité et leur universalité.

Le mot *pli*, autrefois synonyme de circonvolution, n'indique plus maintenant qu'une partie de circonvolution, de préférence étroite et courte. — On appelle *pli de passage* celui qui réunit deux lobes à travers une scissure; il y en a dans toutes les scissures à leurs extrémités et souvent sur leur trajet. — On nomme *pli d'anastomose* celui qui, dans un même lobe, réunit deux circonvolutions entre elles.

Un *pôle* est le point commun d'où partent, en rayonnant, un certain nombre de circonvolutions.

Le terme *lobule* est un des plus mal définis. Il désignait d'abord un ensemble restreint de circonvolutions; c'est ainsi qu'on disait le lobule de l'insula, ou encore le lobule orbitaire, c'est-à-dire la face orbitaire des trois circonvolutions frontales. Ces dénominations disparaissent. Aujourd'hui, lobule signifie amas de plis circonscrit. Tantôt le lobule est une partie d'une seule circonvolution, ainsi le lobule quadrilatère de P^1; le lobule du pli courbe de P^2, le lobule de l'hippocampe de T^5; — tantôt les plis qui le constituent appartiennent à deux circonvolutions, comme le lobule paracentral, formé aux dépens des deux circonvolutions rolandiques.

Dans une circonvolution, on appelle *pied* la partie supposée initiale, le point d'où on la fait partir, ce qui au fond est conventionnel; et *tête*, son autre extrémité. Une *racine* est un pli d'insertion, ordinairement court et étroit, par lequel le pied s'attache à une circonvolution voisine; elle ne représente donc qu'une partie du pied. Chaque circonvolution est désignée par une lettre majuscule, celle du nom de son lobe, avec un exposant qui indique l'ordre numérique, que l'on compte toujours de haut en bas et sans reprendre ou changer s'il y a une seconde face en retour sur le lobe. Ainsi F^3 signifie troisième circonvolution frontale, au-dessous de F^1 et de F^2. Les sillons sont désignés de la même manière, seulement avec une lettre minuscule : t^2, deuxième sillon temporal.

Il y a quatre grands lobes et deux petits; les grands sont les lobes frontal, pariétal, temporal et occipital; les petits, le lobe du corps calleux et le lobe de l'insula.

[*CHARPY.*]

Le lobe frontal a quatre circonvolutions : F^1, F^2, F^3 et Fa.
Le lobe pariétal en a trois : P^1, P^2 et Pa.
Le lobe temporal, cinq : T^1, T^2, T^3, T^4 et T^5.
Le lobe occipital, six : O^1, O^2, O^3, O^4, O^5, O^6.
Le lobe du corps calleux, une seule : C.
Le lobe de l'insula, cinq : I^1, I^2, I^3, I^4, I^5.

Le schéma ci-joint peut servir de moyen mnémotechnique pour se rappeler le nombre et la direction des circonvolutions des grands lobes.

On remarque les trois pôles : frontal, temporal, occipital; les trois circonvolutions pariétales, quatre frontales, cinq temporales, six occipitales : 3, 4, 5, 6; et enfin la direction des lignes, deux verticales ou transversales, et les autres longitudinales.

L'usage, plus fort que toute grammaire, a modifié sur certains points la nomenclature de Broca et la modifiera encore. Broca lui-même avait remplacé les noms de quatrième frontale F^4 et de troisième pariétale P^3, par ceux plus compréhensifs de frontale ascendante Fa et de pariétale ascendante Pa. Les deux autres pariétales sont plus clairement désignées par les mots de pariétale supérieure et de pariétale inférieure, tout en conservant leurs exposants P^1 et P^2. On dit cuneus au lieu de sixième occipitale, et circonvolution de l'hippocampe au lieu de cinquième temporale. Ces termes spéciaux ont l'avantage d'être un relai pour la mémoire et de présenter aux yeux l'image d'un objet défini avec les localisations physiologiques qui s'y rattachent.

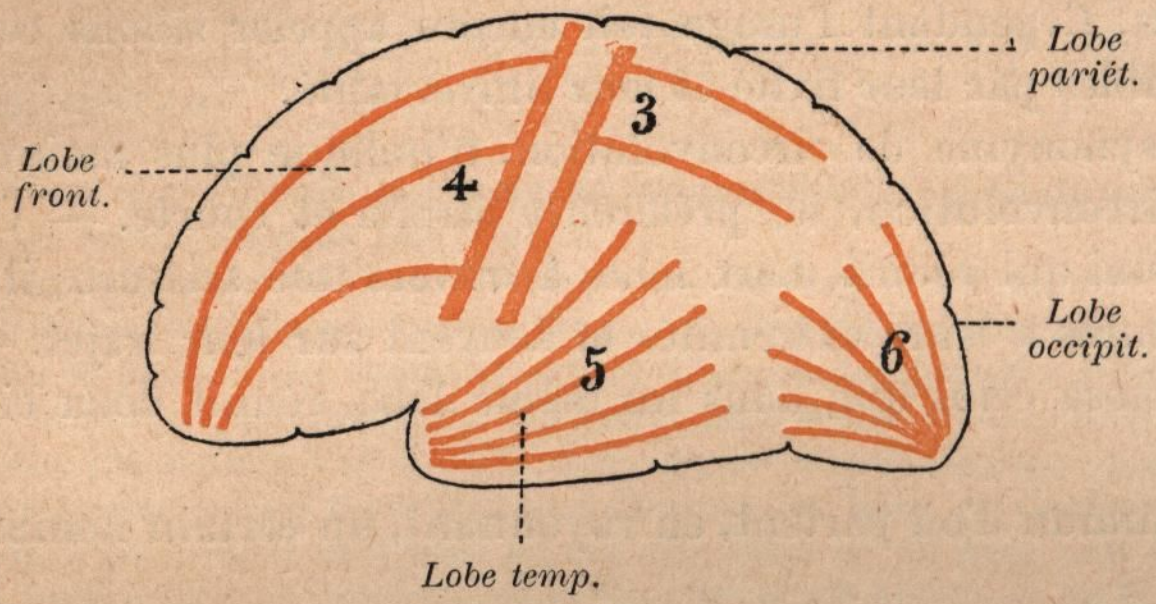

Fig. 205. — Schéma des circonvolutions.

LOBES ET SCISSURES

La première division du manteau, la plus générale, est sa division en lobes, puisqu'un lobe est formé par la réunion de plusieurs circonvolutions.

Avec Broca, nous avons appelé *scissure* toute fente qui sépare deux lobes. Comme c'est la fente elle-même qui fait distinguer les lobes et les précède, il faut, pour être jugée telle, qu'elle se signale par un certain nombre de caractères anatomiques importants. Tout d'abord les scissures du cerveau humain s'observent sur la grande majorité des cerveaux gyrencéphales; elles existent chez tous les primates, et, à l'exception de la scissure occipitale, chez tous les mammifères non primates. En second lieu, et pour cette même raison de précocité zoologique, elles sont précoces dans leur apparition chez l'embryon ; leur date est antérieure au sixième mois (quatrième et cinquième mois). Enfin, au point de vue morphologique, et abstraction faite des anomalies inévitables dans

tout organe, elles sont constantes dans leur existence et dans leur forme, et toujours profondes.

Il y a quatre scissures interlobaires : la scissure de Sylvius, S ; la scissure de Rolando, R ; la scissure occipitale, O ; la scissure sous-frontale, L (initiale de limbique). Elles séparent quatre grands lobes : le lobe frontal, le lobe pariétal, le lobe temporal, le lobe occipital ; et deux petits : le lobe de l'insula et le lobe du corps calleux. On y ajoute une petite scissure intra-lobaire, la calcarine, K, qui devrait être le cinquième sillon occipital, car elle sépare la cinquième circonvolution occipitale de la sixième ou cuneus ; mais elle a mérité le nom de scissure par sa fixité zoologique et sa précocité embryonnaire.

Sillons totaux et sillons corticaux. — En se fondant sur un caractère morphologique que présentent certaines anfractuosités, dans la période fœtale, His a divisé les fentes de la surface hémisphérique en deux groupes : les sillons totaux ou fissures, et les sillons corticaux. 1° Les *sillons totaux* affectent la totalité de la paroi de la vésicule hémisphérique, et se projettent en saillie dans l'intérieur de cette vésicule ; ils sont en outre constants et précoces. A la fissure ou sillon total de Sylvius correspond en projection intérieure le corps strié ; à l'occipitale, la convexité de la corne postérieure du ventricule latéral ; à la calcarine, l'ergot de Morand ; à la fissure de l'hippocampe, la corne d'Ammon ; à la fissure collatérale, l'éminence collatérale ou de Malacarne. On voit que la scissure de Rolando et la sous-frontale ne rentrent pas dans les sillons totaux. — 2° Les *sillons corticaux*, sillons proprement dits et non plus fissures, sont limités à l'écorce cérébrale et ne font aucune saillie dans les ventricules.

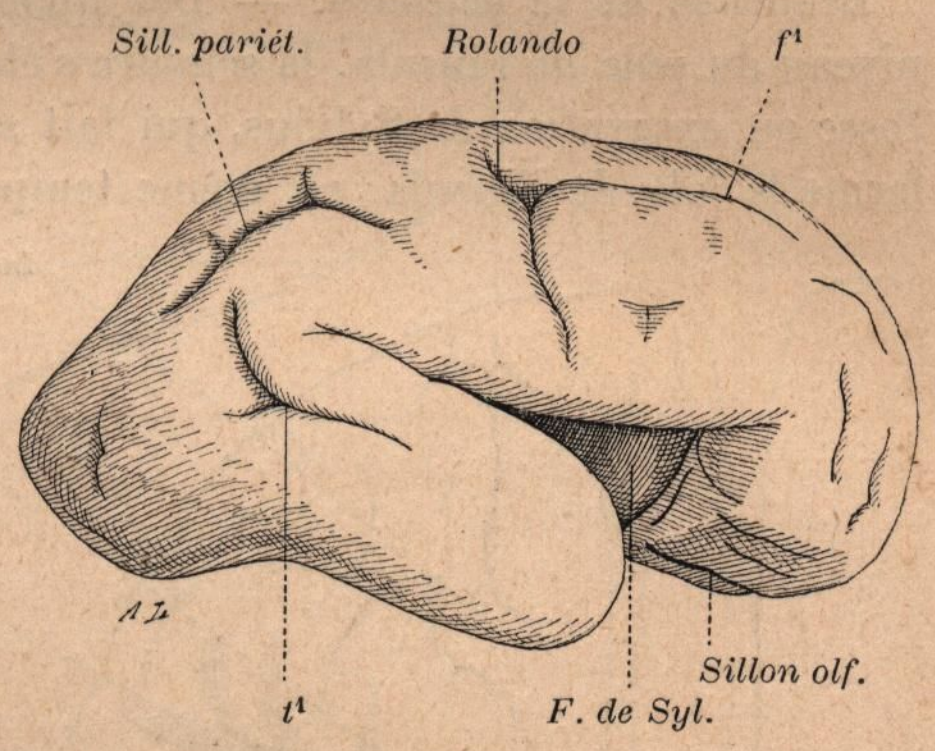

Fig. 206. — Scissures et circonvolutions fœtales.
Fœtus de 7 mois. (D'après Kœlliker.)

A son tour, Pansch a réparti les sillons corticaux en trois catégories : les sillons primaires, secondaires et tertiaires. Les *sillons primaires* ou principaux apparaissent de bonne heure (6ᵉ mois) ; ils sont relativement constants dans leur forme et leur existence ; ils sont profonds. Ils comprennent : le sillon de Rolando, le sillon inter-pariétal, le second sillon frontal, le sillon olfactif, le sillon en H, et le sillon occipito-temporal (ou 4ᵉ temporo-occipital) ; le premier sillon frontal et le sillon calloso-marginal sont des sillons primaires douteux. Les *sillons secondaires* et *tertiaires* sont plus tardifs (7ᵉ mois et au delà), plus irréguliers à tous les points de vue ; les sillons tertiaires répondent à ce que nous avons appelé *incisures*.

I. ***Scissure de Sylvius.*** — La scissure de Sylvius, S, porte le nom de Le Boë Sylvius, anatomiste du xviiᵉ siècle. Elle s'étend obliquement sur la face externe de l'hémisphère, séparant le lobe temporal qui est au-dessous, du lobe frontal et d'une partie du lobe pariétal qui sont au-dessus. C'est la scissure la plus anciennement connue, car elle se voit au premier coup d'œil sur le cerveau, encore bien mieux s'il s'agit d'un cerveau fœtal.

Elle se compose de deux parties : le tronc et les branches. Ces deux portions sont coudées presque à angle droit l'une sur l'autre ; la première appartient à la face inférieure du cerveau, la seconde à la face externe.

Tronc de la scissure. — Le tronc est cette portion indivise, qui se fait remarquer par sa situation sur la face inférieure ou base du cerveau, et par sa direction transversale. C'est cette portion que plusieurs auteurs, Broca entre autres,

ont appelée *vallée de Sylvius*, ou partie *basilaire*. Sa longueur est de 3 cm. Commençant près de la ligne médiane sur le côté de la lame grise optique, elle s'étend transversalement en dehors jusqu'au pôle de l'insula, ou mieux jusqu'à la crête qui sépare l'insula de la vallée de Sylvius et qu'on appelle le pli falciforme; chez les animaux osmatiques, ce pli est remplacé par une circonvolution olfactive externe, atrophiée chez l'homme, séparant nettement les deux parties de la scissure dans la profondeur. Dans ce trajet, la scissure, fermée par des méninges résistantes, est en rapport avec le bord postérieur des petites ailes du sphénoïde, saillantes et aiguës chez l'homme, qui s'enfoncent dans la dépression de la surface.

En réalité, cette portion que limite en dehors la racine externe olfactive, n'appartient pas à la scissure; son écorce profonde (espace perforé antérieur) est un territoire olfactif qui dépend du rhinencéphale. La scissure vraie commence au pôle de l'insula.

Branches de la scissure. — Dès qu'elle apparaît sur la face externe, au niveau du pôle de l'insula, la scissure s'élargit considérablement en formant la *fosse* ou excavation de Sylvius, qui fait suite à la fosse embryonnaire et renferme le lobe de l'insula; en même temps elle se divise en trois branches, qui toutes sont profondes, c'est-à-dire qu'elles aboutissent au sillon de Reil et coupent le manteau dans toute son épaisseur. On distingue une branche postérieure S, une branche horizontale antérieure s′ et une branche ascendante s.

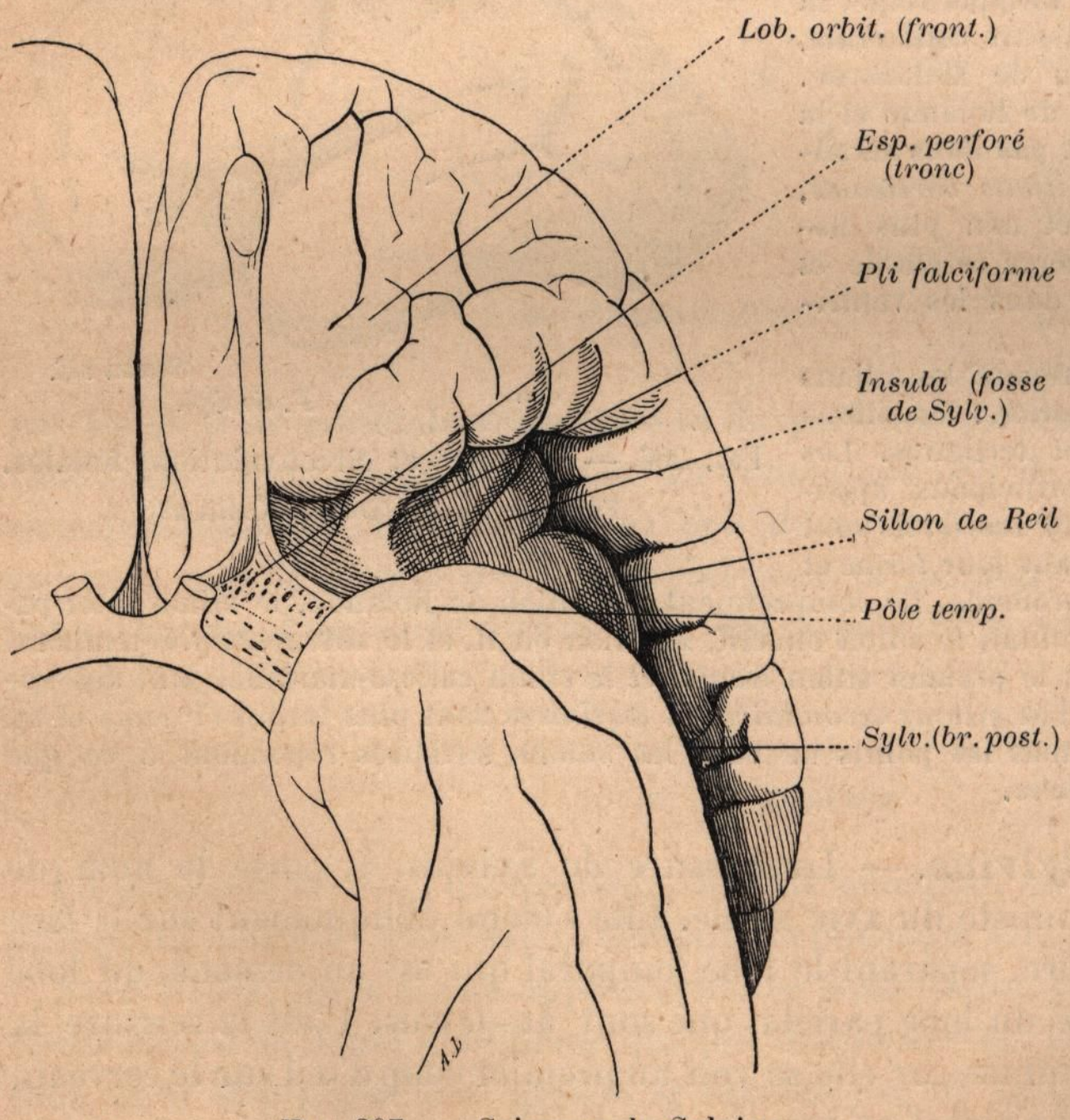

FIG. 207. — Scissure de Sylvius.

Le tronc ou vallée de Sylvius et la fosse ou excavation, vus sur la base du cerveau.

1° *Branche postérieure*, S; scissure de Sylvius proprement dite. — La branche postérieure est celle que l'on a en vue quand on parle de la scissure de Sylvius en général; elle est la plus longue, la plus facile à voir sans préparation (voy. fig. 209). Elle part à angle obtus du tronc dont elle est le prolongement, se dirige en arrière et après un trajet de 5 à 6 cm. se relève pour finir par le *rameau terminal ascendant*, qui lui-même aboutit au lobule du pli courbe. Son trajet est arqué à concavité antérieure plus ou moins accentuée.

La branche postérieure est profonde de 2 et 3 cm., surtout dans sa partie initiale qui correspond à la fosse de Sylvius. Dans l'excavation sont contenus le lobe de l'insula, les divisions de l'artère cérébrale moyenne et une quantité notable de liquide céphalo-rachidien circulant dans le canal sylvien. Les deux lèvres, l'une supérieure, l'autre inférieure, surplombent la large fosse de Sylvius et se projettent au-dessus d'elle en forme de couvercles ou *opercules* que nous décrirons plus loin.

2° *Branche horizontale, antérieure, s'* ou pour d'autres auteurs *s''*. — Cette branche est plus importante que la suivante, car elle est plus précoce dans son apparition et plus fixe comme existence. Elle est absolument constante chez l'homme et l'est aussi chez les singes anthropoïdes. Elle se détache du tronc commun au niveau du pôle insulaire, et se dirige horizontalement en avant, sur une longueur de 2 à 4 cm., en séparant la portion moyenne de la troisième frontale d'avec sa portion orbitaire. On la trouve presque toujours sur la face

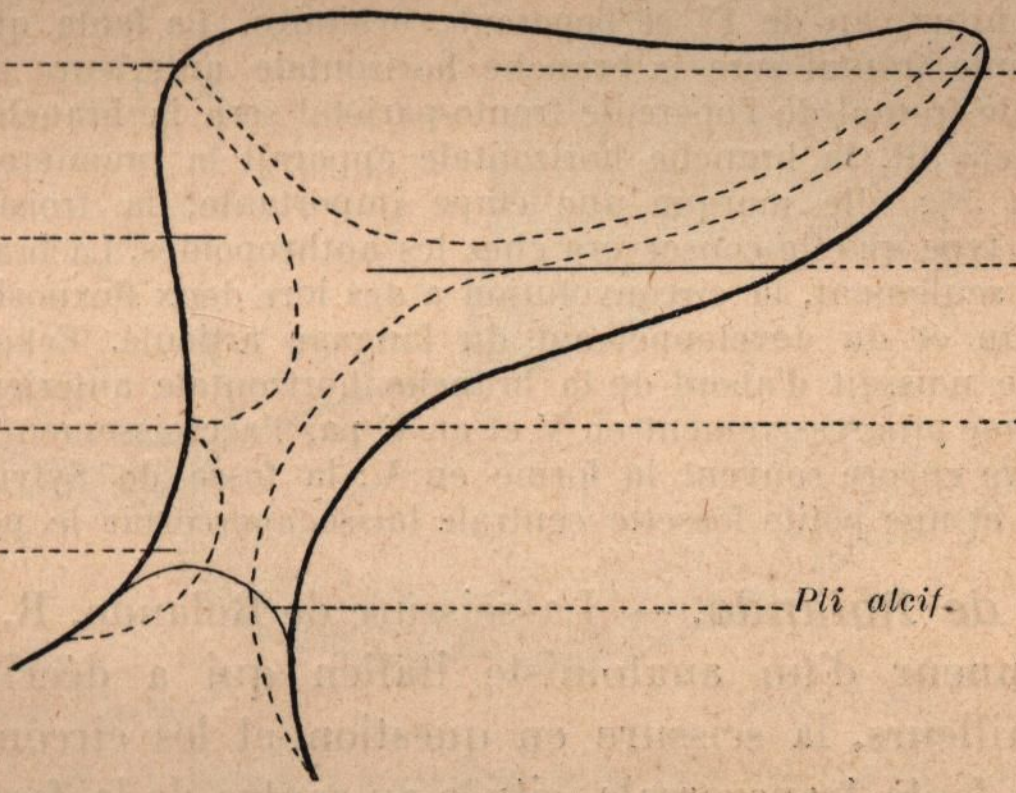

Fig. 208. — Formation des opercules de la scissure de Sylvius.
Côté gauche. — Schéma de Broca.

externe de l'hémisphère, quelquefois sur le bord sourcilier, plus rarement sur la face orbitaire.

3° *Branche ascendante, s.* — La branche ascendante, appelée encore branche verticale, se détache à angle obtus de la branche postérieure, à peu près au même point que la branche horizontale antérieure; elle a la même longueur et la même profondeur, c'est-à-dire qu'elle arrive jusqu'au fond de la scissure que longe le sillon de Reil. Sa direction est verticale, presque toujours inclinée un peu en avant, jamais en arrière. Elle naît tantôt au même point que la branche horizontale antérieure en formant un V avec elle, plus souvent à quelques millimètres (5 à 10) en arrière, en formant un U, plus rarement enfin par une branche commune, en Y. La partie de la troisième frontale interceptée entre ces branches est le *cap*. Dans son trajet ascendant, elle s'enfonce dans le creux du premier méandre de la circonvolution, entre le *pied* qui est en arrière et le *cap* qui est en avant.

Cette branche est tardive dans son apparition embryonnaire et zoologique; car elle fait défaut, même chez les anthropoïdes, et n'est pas constante chez l'homme; elle peut manquer sur certains cerveaux imparfaits.

Comme on l'a vu au chapitre de l'embryologie, p. 42, la scissure de Sylvius commence dès la fin du deuxième mois embryonnaire ou au commencement du troisième mois par une dépression sur la face externe de l'hémisphère; cette dépression est le hile de l'hémisphère réniforme, elle représente une partie corticale fixée au tronc du cerveau, ne se projetant que faiblement à l'extérieur, pendant que le reste du manteau libre d'attache se développe circulairement autour d'elle et la fait paraître de plus en plus profonde. C'est, on peut dire, la seule scissure dont on connaisse exactement le mode de formation. Par son extrême précocité, par son origine qui n'est autre que l'attache de l'insula au corps strié, par sa continuité constante, en ce sens qu'elle n'est jamais interrompue par des plis de passage, la scissure de Sylvius ne ressemble à aucune autre et ne peut même être assimilée aux sillons totaux embryonnaires de His. Elle existe chez presque tous les mammifères; elle fait pourtant défaut chez le tapir.

La dépression béante circonscrite par la saillie des lobes voisins porte le nom de *fosse de Sylvius* (fig. 206), terme que quelques anatomistes appliquent encore chez l'adulte à l'excavation fermée qui loge l'insula. D'abord verticale, la fosse ne tarde pas à devenir oblique en arrière, à mesure que se forme le lobe occipital qui semble par là influencer tout l'hémisphère antérieur. Bientôt les lobes voisins se projettent vers elle en saillies arrondies qui vont à la rencontre l'une de l'autre, par-dessus le fond de la dépression lisse et bombée, représentant l'insula rudimentaire; ces saillies portent le nom d'*opercules* (couvercles). Il y en a quatre : l'opercule temporal, l'opercule pariétal qui deviendra l'opercule rolandique, l'opercule frontal, futur cap de F^3 et l'opercule orbitaire. La fente qui sépare l'opercule orbitaire de l'opercule frontal sera la branche horizontale antérieure de la scissure, celle qui sépare l'opercule frontal de l'opercule fronto-pariétal sera la branche ascendante. Ainsi que nous l'avons déjà dit, la branche horizontale apparaît la première (fin du 4ᵉ mois ou commencement du 5ᵉ); elle marque une étape importante, la troisième circonvolution frontale prenant le type qu'elle conservera chez les anthropoïdes. La branche ascendante se montre au 8ᵉ mois seulement, la circonvolution a dès lors deux flexuosités, caractéristiques du cerveau humain et du développement du langage articulé. Ecker a montré que la branche ascendante naissait d'abord de la branche horizontale antérieure, d'où une forme d'Y qui se transforme progressivement en V et en U par l'accroissement du cap frontal. A la naissance, on trouve encore souvent la forme en V; la fosse de Sylvius n'est pas encore totalement fermée, et une petite fossette centrale laisse apercevoir le pôle de l'insula.

II. **Scissure de Rolando.** — La scissure de Rolando, R, nom donné par Leuret en l'honneur d'un anatomiste italien qui a décrit en 1829, après Vicq d'Azyr d'ailleurs, la scissure en question et les circonvolutions qui la bordent, est une fente transversale, située au centre de la face externe de l'hémisphère et séparant le lobe frontal du lobe pariétal. C'est le *sillon central* d'un grand nombre d'auteurs étrangers, à la suite de Huschke. Elle est en effet au centre de la calotte hémisphérique, ou du moins sa partie moyenne est à égale distance des extrémités antérieure et postérieure du cerveau; aussi est-ce toujours elle qu'il faut déterminer en premier lieu pour s'orienter au milieu des lobes et des circonvolutions. Sa position centrale, sa non-interruption, les deux circonvolutions parallèles et continues qui la bordent, la feront distinguer facilement, au moins en dehors d'anomalies importantes, des sillons pré- et postrolandiques qui pourraient donner le change. Elle se montre au cinquième mois de la vie intra-utérine.

Elle suit un trajet obliquement ascendant en haut et en arrière, depuis la scissure de Sylvius à laquelle elle confine, jusqu'au bord supérieur de l'hémisphère qu'elle dépasse un peu. La longueur est de 8 à 9 cm. L'angle qu'elle forme avec ce bord supérieur ou bord sagittal est ouvert en avant et aigu, c'est l'*angle rolando-sagittal*, ou *angle rolandique*. Cet angle est de 70° en moyenne. Il est utilisé en chirurgie pour déterminer la position de la scissure sur la voûte crânienne.

Son *trajet* est flexueux et présente ordinairement deux courbes ou *genoux* dont les convexités sont en sens inverse.

Son *extrémité inférieure* est fermée par le pli de passage fronto-pariétal inférieur qui la sépare de la scissure de Sylvius. — Son *extrémité supérieure* arrive jusqu'au bord sagittal qu'elle entaille d'une incisure; souvent elle se prolonge sur la face interne de l'hémisphère. Elle est fermée par le pli de passage fronto-pariétal supérieur, qui unit la pariétale ascendante avec la tête élargie de la frontale ascendante et constitue ainsi le *lobule para-central*. Fréquemment cette extrémité, à partir du bord sagittal, se coude brusquement et se prolonge en arrière sur une longueur de 10 à 15 mm., en une queue ou *crochet* qui embrasse dans sa concavité la concavité en sens inverse de la

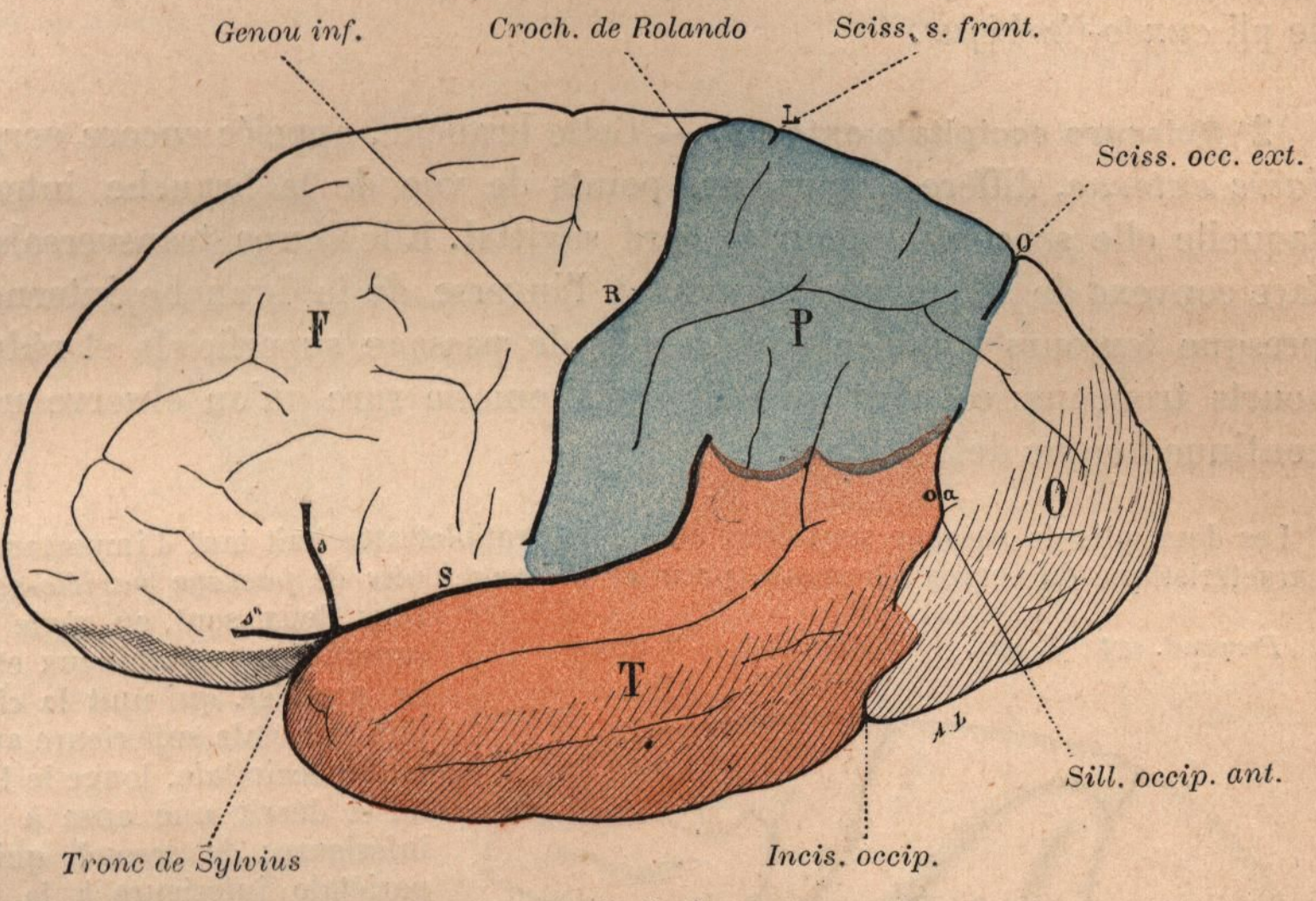

FIG. 209. — Lobes et scissures de la face externe du cerveau.

Le lobe pariétal est en bleu, le lobe temporal en rose. — *R*, Rolando ; *S*, Sylvius ; *s*, branche ascendante ; *s'*, branche horizontale antérieure.

scissure sous-frontale à sa terminaison. Par cette queue postérieure, qui rappelle l'inflexion contraire de l'extrémité inférieure, l'extrémité supérieure de Rolando se trouve reportée à 1 cm. et plus en arrière, ce qui entraîne certaines difficultés pour calculer les angles d'inclinaison ou déterminer les rapports topographiques; pratiquement, il vaut mieux ne pas en tenir compte.

III. **Scissure occipitale.** — La scissure occipitale, *O*, scissure *perpendiculaire* de quelques auteurs, *pariéto-occipitale* de la *Nomencl. anatomique*, sépare le lobe pariétal du lobe occipital. Sa direction est transversale, c'est-à-dire perpendiculaire au grand axe de l'hémisphère. A cheval en quelque sorte sur le bord sagittal, elle se prolonge sur les deux faces, externe et interne; de là deux branches, appelées par abréviation scissures occipitales externe et interne.

1° **Scissure occipitale interne.** — Cette branche, *perpendiculaire interne* (voy. fig. 211) de plusieurs auteurs, occupe la face interne de l'hémisphère; elle va du bord supérieur de l'hémisphère au bord externe de l'arc qui entoure le corps calleux. Son trajet est oblique en bas et en avant. Sa longueur atteint 3 cm., sa profondeur 1 à 3 cm.

A sa partie inférieure, la scissure occipitale se jette dans la scissure calcarine. Elle forme avec elle un Y dont la branche commune, longue de 2 cm. et plus, semble constituée également par les deux scissures; mais l'anatomie comparée montre que cette tige appartient exclusivement à la calcarine, et que même chez l'homme un pli de passage profond isole la branche occipitale d'avec l'autre branche.

Cette anfractuosité est continue sur tout son trajet. En écartant les lèvres, on remarque deux plis de passage profonds qui sont constants. Ce sont les *plis de passage internes* de Gratiolet, qui les distinguait en supérieur et inférieur. Le pli supérieur est le *pli de passage pariéto-occipital interne*; le pli inférieur est le pli *cunéo-limbique*.

2° **Scissure occipitale externe.** — Cette branche, appelée encore *perpendiculaire externe*, diffère à plusieurs points de vue de la branche interne avec laquelle elle se continue sur le bord sagittal. Elle coupe transversalement la face convexe de l'hémisphère, mais à l'inverse de la branche interne elle est presque toujours comblée par des plis de passage superficiels et réduite à de courts tronçons; ce n'est qu'à titre d'anomalie rare qu'on observe une fente continue longue de 4 à 5 cm.

Les deux plis de passage sont ceux auxquels Gratiolet attachait tant d'importance comme caractéristique du cerveau humain, *premier* et *second plis de passage pariéto-occipitaux.* Tous deux sont, en règle générale, superficiels, volumineux et sinueux. Le premier, qui unit la circonvolution pariétale supérieure avec la première occipitale, longe le bord sagittal et décrit une anse à convexité inférieure; le second, qui va de la pariétale inférieure à la deuxième occipitale, est au-dessous et en dehors du premier, et décrit une courbe à convexité supérieure. Les deux plis se touchent au milieu par leur convexité, et c'est entre ces deux sommets que passe le sillon interpariétal, pour aller se prolonger plus ou moins loin sur le lobe occipital. Le caractère polymorphe de la scissure occipitale tient aux grandes variations que ces plis peuvent présenter dans leur profondeur, leur volume et leurs flexuosités. Ordinairement elle se compose de deux tronçons, qui sont : l'*incisure sagittale* constante sur le bord supérieur de l'hémisphère, aboutissant de l'occipitale interne, et le petit sillon *occipital transverse* situé entre les deux plis, sur un plan postérieur à l'encoche. En prolongeant la direction de ces incisures qui marquent l'occipitale externe, on arrive plus bas, entre le lobe temporal et le lobe pariétal, à un sillon assez constant qui a la même position transversale et porte le nom de *sillon occipital antérieur.*

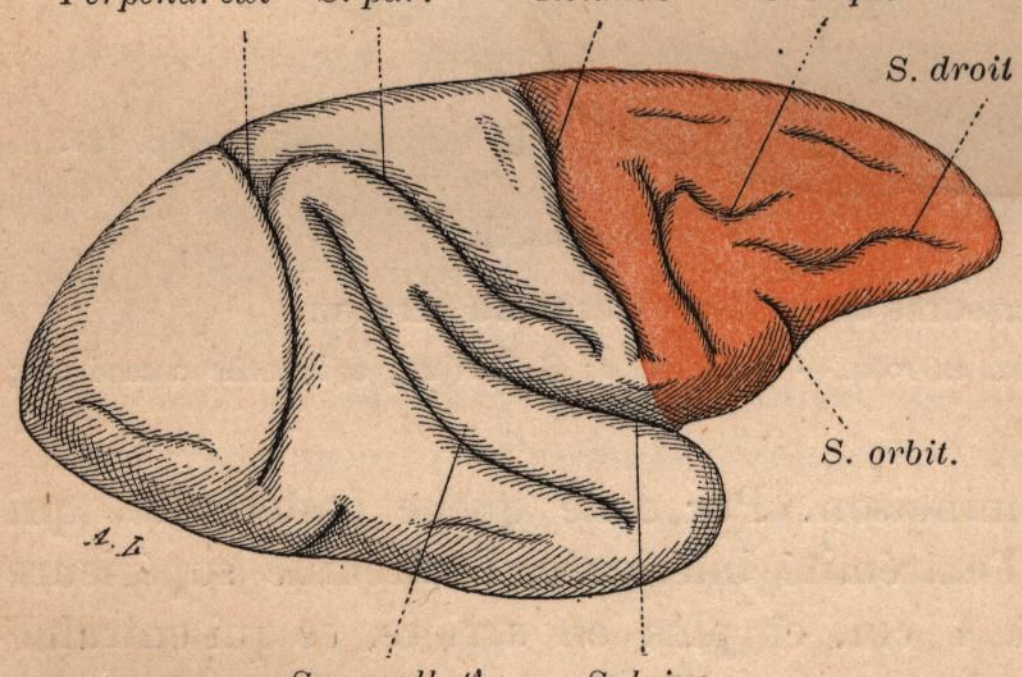

Fig. 210. — Cerveau simien (macaque).

Face externe. (D'après Eberstaller.) — Le lobe frontal est teinté en rose.

A l'inverse de l'homme, la plupart des singes, mais non tous, possèdent deux plis de passage internes *superficiels* qui comblent la scissure occipitale interne, et au contraire deux plis de passage *profonds* qui laissent ouverte la scissure externe. Celle-ci apparaît comme une fente profonde et continue, dont la lèvre postérieure, formée par le bord antérieur du lobe occipital, se projette en opercule ou calotte sur la lèvre antérieure ou pariétale qu'elle recouvre. Elle porte en France le nom de perpendiculaire externe, en Allemagne celui de *fente simienne.*

IV. ***Scissure sous-frontale ou calloso-marginale.*** — La scissure sous-frontale, marquée *L* parce qu'elle est une partie de la scissure limbique des mammifères osmatiques, est la scissure *calloso-marginale* des auteurs anglais, dénomination qui ne peut donner qu'une idée fausse de ses rapports; c'est le *sulcus cinguli* de la *Nomenclature anatomique*. En général bien manifeste, elle occupe sur la face interne de l'hémisphère l'espace courbe qui sépare le lobe frontal du lobe calleux en avant et du pariétal en arrière.

Son trajet est celui d'un *S* italique, dont la branche intermédiaire aux deux crochets serait rectiligne. Née sous le genou du corps calleux, elle contourne la

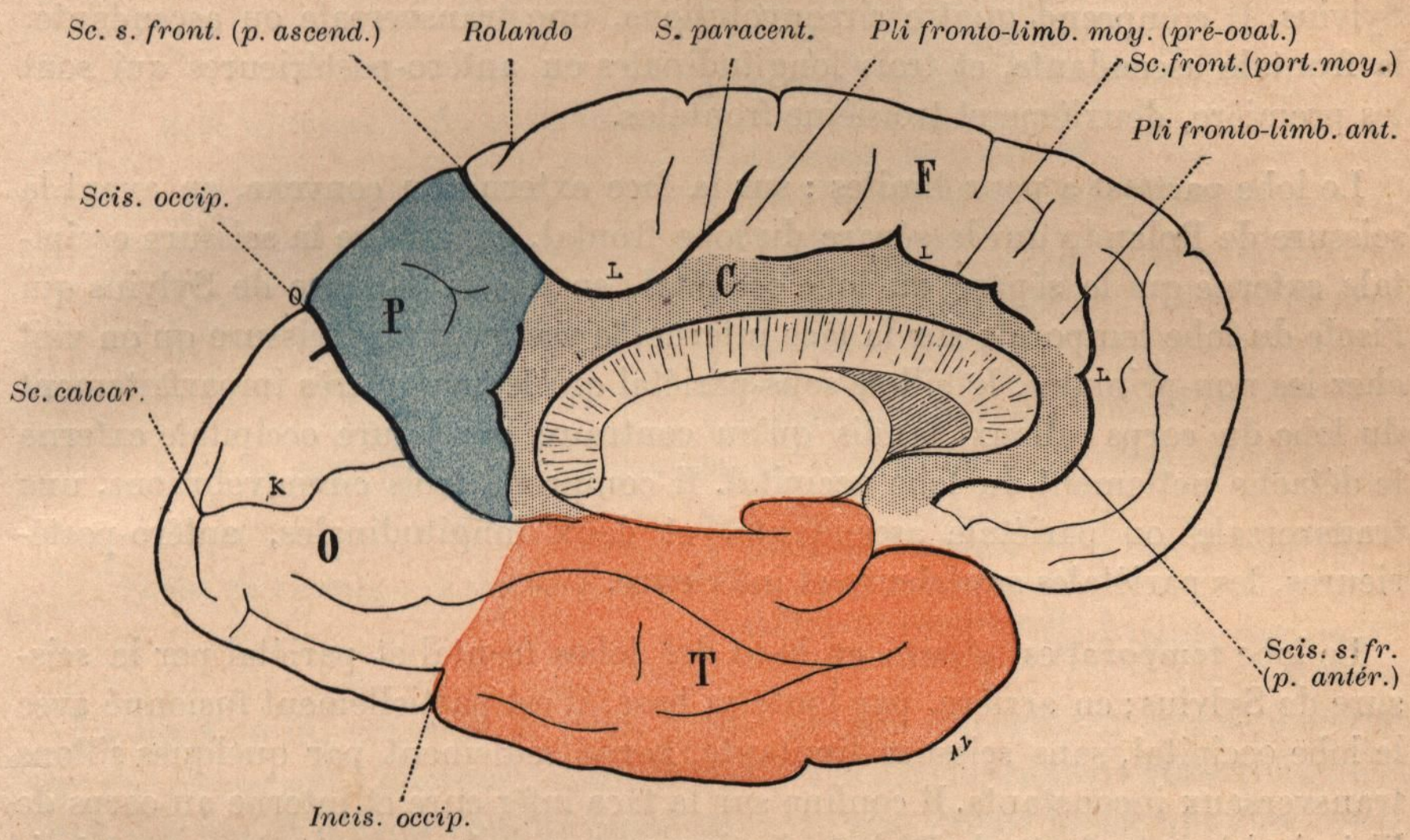

FIG. 211. — Lobes et scissures de la face interne du cerveau.

Le lobe pariétal en bleu, le lobe temporal en rose, le lobe du corps calleux en gris. — *O*, scissure occipitale; *K*, la calcarine; *L* (limbique), la sous-frontale ou calloso-marginale.

circonvolution qui borde cette commissure, devient comme elle horizontale, puis l'abandonne vers le quart postérieur pour remonter vers le bord sagittal de l'hémisphère où elle se termine. De là trois parties : une *antérieure*, oblique et courte; une *moyenne*, horizontale; une *postérieure* (*r. marginalis* de la *Nom. anat.*), ascendante, remarquable par les crénelures de ses bords qui lui ont fait donner le nom de scissure festonnée. La longueur totale est de 13 à 14 cm.; la profondeur, inférieure à 1 cm. dans la portion initiale, atteint son maximum dans la portion terminale. Il est à remarquer que, dans ses parties moyenne et postérieure, la scissure n'est pas taillée perpendiculairement, mais obliquement dans l'épaisseur de l'écorce; elle regarde en dedans et en haut, et son fond est plus près du corps calleux que son entrée.

Les trois portions ne sont pas seulement distinctes par les changements de direction, mais encore par la présence de deux plis de passage, un à chaque coude; ces *plis fronto-limbiques* interrompent la scissure quand ils sont superficiels, ou s'ils sont profonds lui donnent une configuration en escalier. Ils sont en outre accompagnés d'incisures, qui de la scissure se prolongent sur la face

[*CHARPY.*]

interne de la première frontale; celle qui suit le pli postérieur et limite en avant le lobule paracentral ou lobule ovalaire est l'incisure préovalaire ou *sillon paracentral.*

Les scissures que nous venons de décrire délimitent quatre grands lobes et deux plus petits. Les grands lobes sont les lobes frontal, pariétal, temporal et occipital; les petits lobes, le lobe de l'insula et le lobe du corps calleux.

Le lobe **frontal** est limité sur la face externe par la scissure de Sylvius en bas, par la scissure de Rolando en arrière; sur la face interne par la scissure sous-frontale, sur la face inférieure par la branche horizontale de la scissure de Sylvius. Il comprend quatre circonvolutions, une transversale ou ascendante, la frontale ascendante, et trois longitudinales ou antéro-postérieures qui sont les première, deuxième et troisième frontales.

Le lobe **pariétal** a pour limites : sur la face externe ou convexe, en avant la scissure de Rolando qui le sépare du lobe frontal, en arrière la scissure occipitale externe qui le sépare du lobe occipital, en bas la scissure de Sylvius qui l'isole du lobe temporal; sur la face interne, le vestige d'une scissure qu'on voit chez les non-primates, le sillon sous-pariétal qui le sépare très imparfaitement du lobe du corps calleux, tandis qu'au contraire la scissure occipitale externe le détache nettement du lobe occipital. Il comprend trois circonvolutions, une transversale ou pariétale ascendante, et deux longitudinales, antéro-postérieures, les pariétales supérieure et inférieure.

Le lobe **temporal** est séparé en haut des lobes frontal et pariétal par la scissure de Sylvius; en arrière, par toute sa base, il est partiellement fusionné avec le lobe occipital, sans scissure limitante, borné seulement par quelques sillons transversaux inconstants. Il confine sur la face inférieure et interne au corps de l'hémisphère; la fente de Bichat s'interpose à ce niveau entre le corps hémisphérique et le bord du manteau. On compte cinq circonvolutions temporales, toutes longitudinales, les première, deuxième, troisième, quatrième et cinquième temporales.

Le lobe **occipital** est séparé du lobe pariétal par les scissures occipitale externe et interne, mais continu en partie avec le lobe temporal, comme nous venons de le voir. Ses six circonvolutions, toutes longitudinales, s'échelonnent régulièrement de la première à la sixième.

Le lobe **du corps calleux**, qui occupe la face interne, est formé d'une seule circonvolution enroulée autour du corps calleux, séparée de lui par le sillon du corps calleux, séparée des lobes frontal et pariétal par la scissure sous-frontale et le vestige de la scissure sous-pariétale.

Le lobe **de l'insula**, enfoui dans la scissure de Sylvius, sur la face externe de l'hémisphère, est limité par les bords profonds du lit de cette scissure, bords qui constituent le sillon circulaire de Reil et s'interposent entre l'insula d'une part, les lobes frontal, pariétal et temporal de l'autre. Il comprend cinq circonvolutions dites de l'insula et disposées en sens radié.

Quatre lobes sur six ont une disposition en pyramide à sommet mousse; ce sommet porte le nom de *pôle* et constitue l'extrémité libre du lobe. On recon-

naît un pôle frontal, temporal, occipital, et un pôle de l'insula. Il n'y en a pas pour le lobe pariétal, ni pour le lobe calleux.

Le nombre des lobes et des circonvolutions est fixe; seul le nombre des plis secondaires peut varier. Il y a en tout 24 circonvolutions.

Lobe frontal. — 4 circonvolutions	première frontale F^1	
	deuxième frontale F^2	
	troisième frontale F^3	
	frontale ascendante Fa	
Lobe pariétal. — 3 circonvolutions	pariétale supérieure P^1	
	pariétale inférieure P^2	
	pariétale ascendante Pa	
Lobe temporal — 5 circonvolutions	première temporale T^1	
	deuxième temporale T^2	
	troisième temporale T^3	
	quatrième temporale T^4	
	cinquième temporale (ou de l'hippoc.) T^5	
Lobe occipital — 6 circonvolutions	première occipitale O^1	
	deuxième occipitale O^2	
	troisième occipitale O^3	
	quatrième occipitale O^4	
	cinquième occipitale O^5	
	sixième occipitale (ou cuneus) O^6	
Lobe du corps calleux — 1 circonvolution.	Circonvolution du corps calleux C.	
Lobe de l'insula — 5 circonvolutions	première insulaire I^1	insula antérieur
	deuxième insulaire I^2	
	troisième insulaire I^3	
	quatrième insulaire I^4	insula postérieur
	cinquième insulaire I^5	

La division du cerveau en lobes a une grande importance morphologique, car elle repose sur l'anatomie comparée et sur le développement embryologique; mais elle paraît n'avoir comme application qu'une valeur topographique, utile, nécessaire même pour l'orientation, et non une valeur fonctionnelle. C'est ainsi que les centres moteurs sont à cheval sur le lobe frontal et sur le lobe pariétal, que la scissure de Rolando réunit plus qu'elle ne les sépare; ce dernier lobe possède des centres visuels dont la majeure partie ressortit pourtant du lobe occipital. Chaque lobe contient des centres supérieurs d'association.

Il en est de même des circonvolutions. Chacune d'elle n'est qu'un agrégat de centres qui peuvent n'avoir aucun rapport fonctionnel; ainsi la troisième circonvolution frontale appartient par son origine à l'exercice du langage et par sa terminaison à la région olfactive. Les sillons ou scissures qui séparent les circonvolutions sont revêtus d'une couche corticale dont l'importance physiologique est peut-être aussi grande que la couche superficielle qui recouvre le dos ou crête de ces mêmes circonvolutions; tel est le cas de la fonction visuelle dans la scissure calcarine. Nous ne devons donc pas voir dans les circonvolutions, pas plus que dans les lobes, des entités anatomiques ou des organes; ce ne sont que des formes dont la raison d'être nous échappe encore.

Quant à la cause générale du plissement cortical, elle est la conséquence, comme l'a montré Baillarger, de la loi géométrique qui règle le rapport des surfaces avec les volumes. Les volumes croissent comme les cubes des diamètres, et les surfaces comme les carrés seulement. Pour que la surface hémisphérique s'accroisse autant que le volume du cerveau, il faut qu'elle se replie sur elle-

[*CHARPY.*]

même comme la muqueuse de l'intestin grêle. Aussi la plupart des animaux de petite taille sont-ils *lissencéphales* (cerveau lisse), alors que les espèces de taille moyenne ou grande sont *gyrencéphales* (cerveau plissé). Nous avons vu plus haut que, grâce à ce plissement, la surface de l'hémisphère triplait d'étendue et mesurait 2000 cm. carrés et plus. Malgré la richesse de ses circonvolutions qui l'ont fait classer dans une catégorie à part, celle des *archencéphales*, le cerveau humain n'a pas compensé entièrement l'amoindrissement cortical qui résulte du grand développement de sa masse, et sa surface rapportée à cette masse est inférieure à celles des animaux.

Il n'existe pas entre les sexes de différence *spécifique*, ni dans la précocité du développement ni dans les formes adultes. Le cerveau de la femme présente en général une plus grande simplicité et une plus grande régularité dans le plan de ses circonvolutions et les variations en sont moins nombreuses. Mais ces caractères ne diffèrent pas de ceux que l'on observe dans son système osseux ou musculaire. Telles sont les conclusions de ceux qni ont étudié à ce point de vue un grand nombre de cerveaux (Eberstaller, Retzius).

LOBE FRONTAL

Le lobe frontal est la partie de l'hémisphère qui s'étend en avant de la scissure de Rolando.

Il correspond à l'os frontal dont il occupe non seulement la partie verticale écailleuse, mais encore toute la face orbitaire; sur sa périphérie, il dépasse sensiblement cet os, surtout en arrière, où il est recouvert par le pariétal sur une étendue de plusieurs centimètres. Il a pour limites : en bas et en dehors la scissure de Sylvius qui le sépare du lobe temporal, en bas et en dedans la scissure sous-frontale qui le sépare du lobe du corps calleux, en arrière la scissure de Rolando qui borne en avant le lobe pariétal.

Broca a bien montré que l'homme est caractérisé par la *prédominance frontale* de son cerveau, tandis que les animaux non primates ont la prédominance pariétale (voy. les fig. 209 et 228.) Le lobe frontal comprend en poids total les 43 centièmes du poids du cerveau, en poids de son manteau cortical les 42 p. 100, en surface carrée les 40 ou 42 centièmes. Quelle que soit l'idée qu'on se fasse de ses fonctions, il est certain que, pris dans la généralité des cas, son développement marche de pair avec l'intelligence, surtout avec les hautes qualités intellectuelles de la conception et de la réflexion plutôt qu'avec celles de l'action; et l'opinion commune qui attribue un vaste front aux penseurs, c'est-à-dire un lobe frontal haut et large, aux courbes harmonieuses, est parfaitement justifiée par l'anatomie. Meynert a soutenu que la grandeur du lobe frontal de l'homme était surtout apparente, qu'elle dépendait du gros volume des corps striés et de l'insula dans le sens transversal et du surhaussement produit par le pôle temporal dans le sens de la hauteur; mais Eberstaller a fait voir que ces causes n'agissent que dans d'étroites limites. Il reste acquis que le cerveau humain est bien un cerveau frontal; et, dans ce grand développement antérieur, l'accroissement se fait en tout sens. Le front n'est pas seulement large en haut; de fuyant il devient droit, c'est-à-dire qu'il s'accroît dans le sens antéro-postérieur ou de l'épaisseur, et le visage tout entier prend le type orthognathe.

Le lobe frontal comprend quatre circonvolutions : une transversale, parallèle à la scissure de Rolando, qui est la *frontale ascendante*, et trois longitudinales que l'on compte de haut en bas, *première*, *deuxième* et *troisième frontales*. Ces trois circonvolutions longitudinales, insérées perpendiculairement sur la frontale ascendante, se dirigent parallèlement vers le bord sourcilier et là se replient sur elles-mêmes à angle aigu, pour suivre un trajet récurrent sur la face orbitaire. Elles ont donc, toutes, deux branches ou deux portions, une portion

supérieure ou dorsale, et une portion inférieure ou orbitaire; la première frontale possède en plus une portion interne. C'est à l'ensemble des portions orbitaires des trois frontales que l'on a donné, à la suite de Gratiolet, le nom de lobule orbitaire, terme qui tend à disparaître; quelques auteurs ont même décrit ces parties réfléchies des circonvolutions comme des *circonvolutions orbitaires* indépendantes.

La circonvolution transversale ou frontale ascendante est séparée des trois circonvolutions longitudinales par un sillon également transversal, le *sillon prérolandique*. Celles-ci à leur tour sont isolées les unes des autres par des sillons longitudinaux, le *sillon frontal supérieur* entre la première et la deuxième

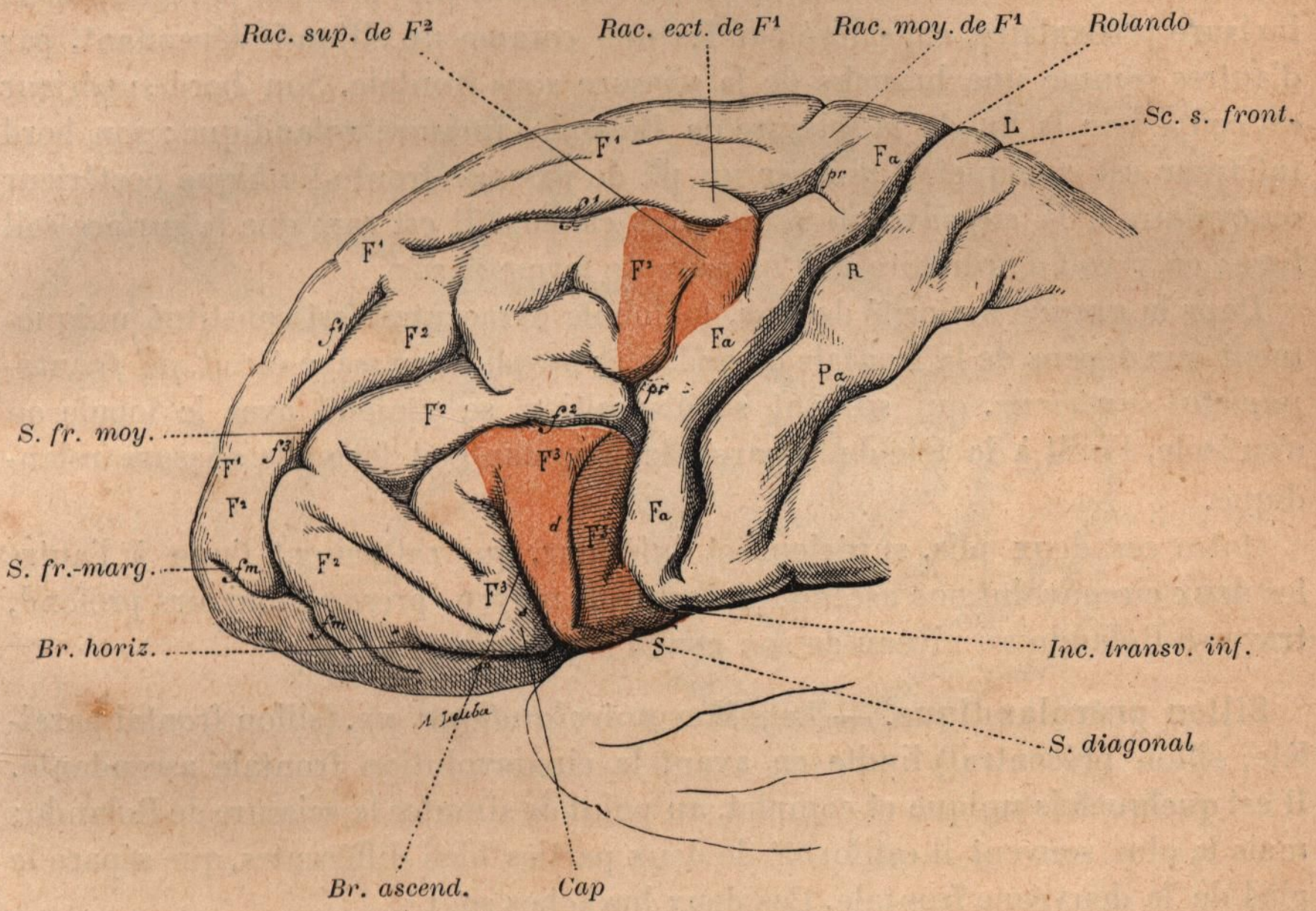

Fig. 212. — Face externe du lobe frontal.

Le pied de F^2 et celui de F^3 sont teintés en rose. — La partie basilaire ou postérieure du pied de F^3 est en teinte foncée.

circonvolution frontale, le sillon frontal *inférieur* entre la seconde et la troisième.

Circonvolution frontale ascendante. — La frontale ascendante, *Fa*, appelée encore quatrième frontale F^4, circonvolution *prérolandique*, circonvolution *centrale antérieure*, est une des plus faciles à reconnaître avec la pariétale ascendante. Elle est située en avant de la scissure de Rolando dont elle forme la limite antérieure, et répond sur le crâne non à l'os frontal, comme son nom pourrait le faire croire, mais à la partie antérieure du pariétal.

Elle commence à la scissure de Sylvius, monte en sens oblique sur la face convexe de l'hémisphère, parallèlement à la scissure de Rolando et sous un même angle d'inclinaison, et dépasse le bord sagittal pour se terminer sur la face interne. Son bord antérieur est limité par les tronçons du sillon prérolan-

dique et donne insertion aux racines des trois circonvolutions longitudinales; son bord postérieur forme la lèvre antérieure de la scissure de Rolando.

L'extrémité inférieure ou *pied* est unie à la pariétale ascendante par un pli transversal; c'est le *pli de passage fronto-pariétal inférieur* ou *opercule rolandique*. On observe ordinairement sur ce pli une incisure oblique, plus ou moins profonde, l'*incisure transverse inférieure* (Eberstaller).

L'extrémité supérieure ou *tête* est située sur la face interne. A l'inverse du pied, elle s'épanouit en une masse aplatie, de forme irrégulièrement quadrilatère, le *lobule paracentral* ou lobule *ovalaire* (voy. fig. 213). Il est borné en haut par le bord sagittal de l'hémisphère, en bas et en arrière par la branche ascendante de la scissure sous-frontale, en avant par le sillon paracentral ou incisure préovalaire, considéré par les uns comme un sillon indépendant, par d'autres comme une branche de la scissure sous-frontale. Son bord supérieur est coupé par la fin de la scissure de Rolando, incisure rolandique; son bord inférieur est quelquefois uni par un pli de passage fronto-limbique postérieur ou ovalaire à la circonvolution du corps calleux. Il est rare que la surface soit lisse; on y voit d'ordinaire une incisure de forme variée.

Dans la grande majorité des cas, le lobule paracentral est constitué uniquement aux dépens de la frontale ascendante; un pli de passage étroit, *pli fronto-pariétal supérieur*, qui suivant sa disposition se confond avec le lobule ou s'en isole, l'unit à la tête de la pariétale ascendante et ferme la scissure rolandique.

Outre ces deux plis, supérieur et inférieur, qui rattachent l'une à l'autre les deux circonvolutions ascendantes, un pli moyen, presque toujours profond, traverse Rolando au niveau de son genou supérieur.

Sillon prérolandique. — Le *sillon prérolandique*, *pr.* (sillon frontal parallèle, sillon précentral) limite en avant la circonvolution frontale ascendante. Il est quelquefois unique et complet, au point de simuler la scissure de Rolando; mais le plus souvent il est formé de deux parties bien différentes, que sépare le pied de la deuxième frontale. Ces deux branches sont :

1° Le **sillon prérolandique supérieur,** qui occupe le tiers supérieur de la face externe, entre les racines de F^1 et de F^2;

2° Le **sillon prérolandique inférieur,** peu profond, entre les racines de F^2 et de F^3, et continu ordinairement avec le second sillon frontal.

Première circonvolution frontale. — La première frontale, F^1 (frontale *supérieure* d'un grand nombre d'auteurs), est située sur le bord sagittal de l'hémisphère, entre la scissure sous-frontale en dedans et le premier sillon frontal f^1, prolongé lui-même par le sillon olfactif fo^1. Seule des circonvolutions de son lobe, elle occupe les trois faces de l'hémisphère et possède par suite trois portions distinctes, une externe, une inférieure ou orbitaire, et une interne, que l'on a souvent considérées comme trois circonvolutions distinctes.

1° **Portion externe ou dorsale.** — Cette portion s'étend sur la partie la plus élevée de la face convexe, entre le bord sagittal et la deuxième frontale. Elle naît de la frontale ascendante par trois racines : une racine moyenne, super-

ficielle, située sur le bord sagittal, c'est la racine normale ; une racine externe, accessoire, profonde, placée au-dessous de la précédente ; une racine interne, qui provient du lobule paracentral. De là elle se dirige d'arrière en avant, en diminuant de plus en plus, à tel point que dans le tiers antérieur elle est réduite à un pli étroit qui contourne en dedans le sillon fronto-marginal pour passer sur la face orbitaire.

Les *plis d'anastomose* avec la deuxième frontale sont constants et nombreux. On en compte ordinairement trois.

2° **Portion orbitaire** (fig. 228). — Cette portion, décrite sous le nom de *gyrus rectus*, fait suite à la portion externe dont elle est la branche réfléchie ; elle est

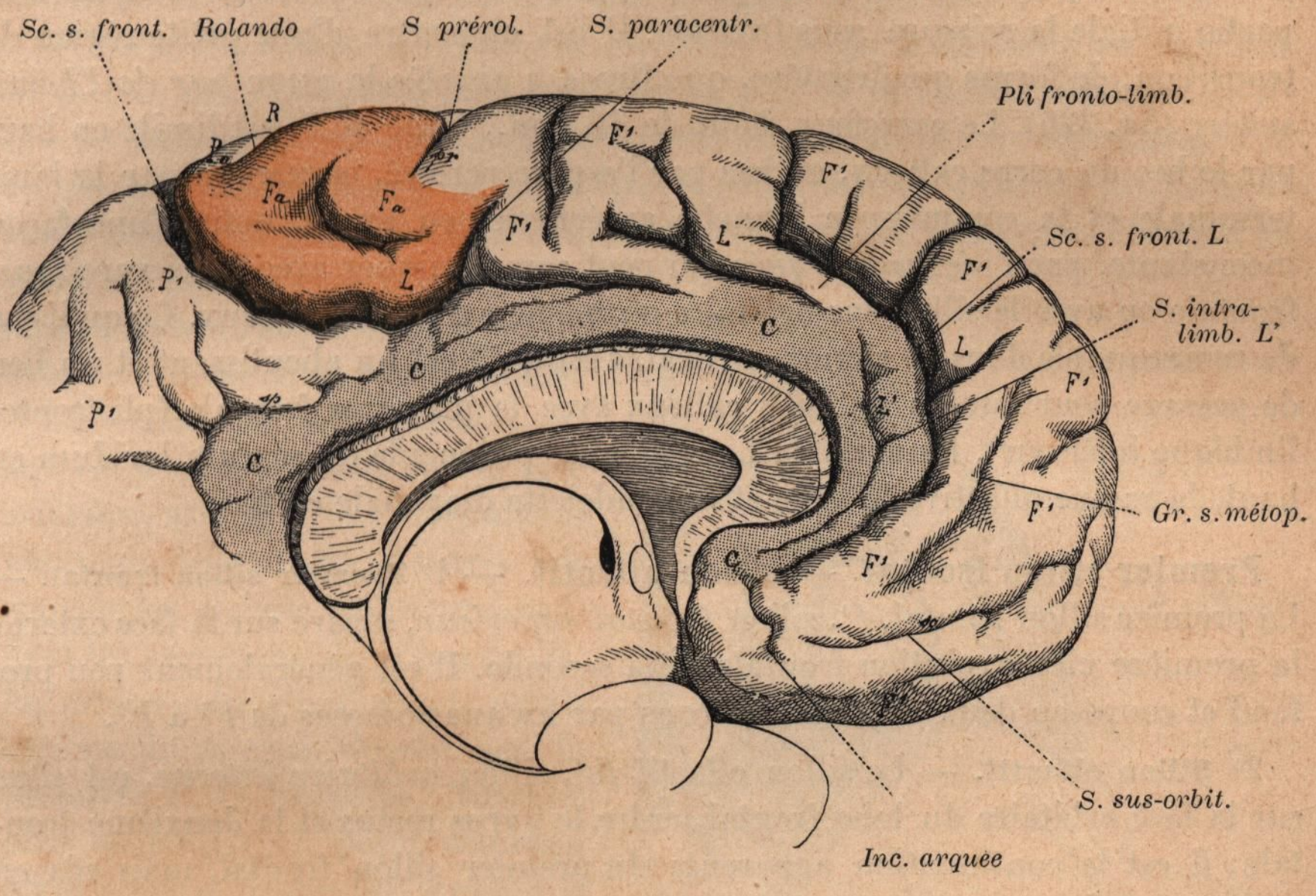

Fig. 213. — Face interne du lobe frontal.
Le lobe calleux teinté en gris, le lobule paracentral en rose.

limitée en dedans par la fente interhémisphérique, en dehors par le sillon olfactif qui loge le pédoncule olfactif, et elle s'étend de l'angle interne de l'hémisphère à l'espace perforé. Elle est étroite, un peu plus large en arrière (1 cm.) qu'en avant ; son trajet est rectiligne. Elle est sur un plan inférieur à la partie voisine de F^2 et se détache en un bourrelet saillant, plus marqué chez le nouveau-né, fortement accentué chez quelques microcéphales et chez les singes inférieurs, chez lesquels il constitue le *rostre* ou *bec ethmoïdal* (fig. 217) ; ce bec occupe la fosse ethmoïdale. On ne trouve à la surface du gyrus rectus qu'une incisure à peu près constante, en avant du sillon olfactif (*incisure olfactive transverse*).

3° **Portion interne.** — Cette portion (circonvolution *frontale interne* de quelques auteurs) occupe, sur la face interne de l'hémisphère frontal, tout ce qui est en dehors de la circonvolution du corps calleux, dont elle est séparée par la scissure sous-frontale, et avec laquelle elle présente des variations inverses

de développement. Le bord sagittal qui limite la frontale interne sur son contour excentrique n'est qu'une séparation topographique ; il n'y a ni sillon ni incisure, et la circonvolution est continue sur ce bord avec sa portion externe et sa portion orbitaire. Contrairement à la portion dorsale, la frontale interne va croissant d'arrière en avant et atteint son maximum d'expansion en avant et au-dessous du corps calleux. Sur sa partie inférieure, elle est coupée en sens sagittal par l'*incisure sus-orbitaire* ou *sillon rostral*, et quelquefois au-dessus par le *sillon métopique*.

Parmi les plis de passage nous signalerons plus particulièrement celui qui unit l'extrémité du corps calleux avec l'extrémité de la première frontale, pli *fronto-limbique inférieur*. Presque toujours superficiel et étroit, il ferme à sa partie initiale la scissure sous-frontale. Il est au centre d'une petite région de transition, de forme quadrilatère, que Broca a appelée le *carrefour de l'hémisphère* (fig. 226). Le carrefour, haut de 10 mm., large de 5, est limité en haut par le bec du corps calleux, en bas par l'espace perforé, en arrière par la lame terminale et la commissure blanche antérieure, en avant, mais d'une façon inconstante, par l'*incisure arquée* qui peut communiquer avec la scissure sous-frontale ou avec le sillon sus-orbitaire ou même avec tous les deux. Ce qu'il y a de remarquable dans ce champ cortical, c'est qu'il est un aboutissant et un lieu de passage pour l'union du lobe calleux avec la première frontale (pli fronto-limbique inférieur), les nerfs de Lancisi et le pédoncule du septum lucidum en haut, la racine olfactive interne et la bandelette diagonale en bas.

Premier sillon frontal. — Sillon olfactif. — 1° **Premier sillon frontal.** — Le premier sillon frontal, f^1, sillon *frontal supérieur*, sépare sur la face externe la première circonvolution frontale de la seconde. Il est généralement peu profond et coupé en deux ou trois tronçons par les anastomoses de F^1 à F^2.

2° **Sillon olfactif.** — Le sillon olfactif fo^1, sillon *orbitaire interne*, est situé sur la face orbitaire du lobe frontal, entre le gyrus rectus et la deuxième frontale; il est la continuation apparente du premier sillon frontal, mais n'a en réalité rien de commun avec lui. Son nom lui vient de ce qu'il loge le pédoncule et le bulbe olfactifs, qui sont appliqués contre lui par un pont arachnoïdien.

Ce sillon est remarquable par son apparition précoce, sa constance, l'absence totale d'interruption par des plis d'anastomose. Il se dirige d'arrière en avant, mais en obliquant vers la fente interhémisphérique. Son extrémité antérieure dépasse le bulbe olfactif. Son extrémité postérieure, élargie en fossette, contient la tubérosité olfactive; le plus souvent elle se recourbe en dehors en forme de crochet à concavité antérieure.

Deuxième circonvolution frontale. — La deuxième frontale, F^2, ou encore *frontale moyenne*, est située sur la partie moyenne de la face externe et de la face inférieure, entre le premier et le second sillon frontal. Elle comprend deux portions : une externe ou dorsale, et une inférieure ou orbitaire.

1° **Portion dorsale ou externe.** — Elle naît par deux racines : l'une supérieure, volumineuse, superficielle, qui se détache du milieu de *Fa* et suit d'abord

un trajet ascendant; elle constitue le *pied* de la deuxième frontale; — l'autre inférieure, profonde, qui provient du pied de F^3.

De la fusion des deux racines résulte une puissante masse lobulée, riche en plis et en incisures, qui fait de F^2 la plus large des trois frontales, et dans laquelle on reconnaît des flexuosités transversales rapprochées, anastomosées par leurs coudes avec les circonvolutions voisines. Elle atteint son maximum de développement au niveau du bord orbitaire qui est presque entièrement occupé par son épanouissement. Fréquemment elle est dédoublée, en arrière par une branche antérieure du sillon prérolandique, en avant par une longue incisure, dite *sillon frontal moyen*; ce dernier va lui-même se jeter dans le *sillon fronto-marginal* qui coupe horizontalement le rebord orbitaire.

2° **Portion orbitaire.** — Cette portion de F^2 occupe à elle seule les deux tiers de la face orbitaire entre le gyrus rectus de F^1 et la portion orbitaire de F^3. Elle est séparée de ces deux circonvolutions en dedans par le sillon olfactif fo^1 ou sillon orbitaire interne, en dehors par le sillon orbitaire externe, fo^2. Sa limite postérieure n'est pas nettement définie; on est pourtant à peu près d'accord aujourd'hui pour la fixer à la branche transversale du sillon en *H* que l'on voit au milieu de la face orbitaire.

La surface de cette portion est excavée pour se mouler sur la face orbitaire; sa forme est irrégulièrement quadrilatère ou d'autres fois cunéiforme à base antérieure, suivant les variations du sillon en *H*. En arrière, elle s'unit sur la partie externe du trigone olfactif avec la première et la troisième frontales pour constituer un point commun d'anastomose, considéré comme le pôle frontal. En avant, elle est lobulée soit par les branches sagittales antérieures du sillon en *H* qui la limite, soit par une *incisure intermédiaire*.

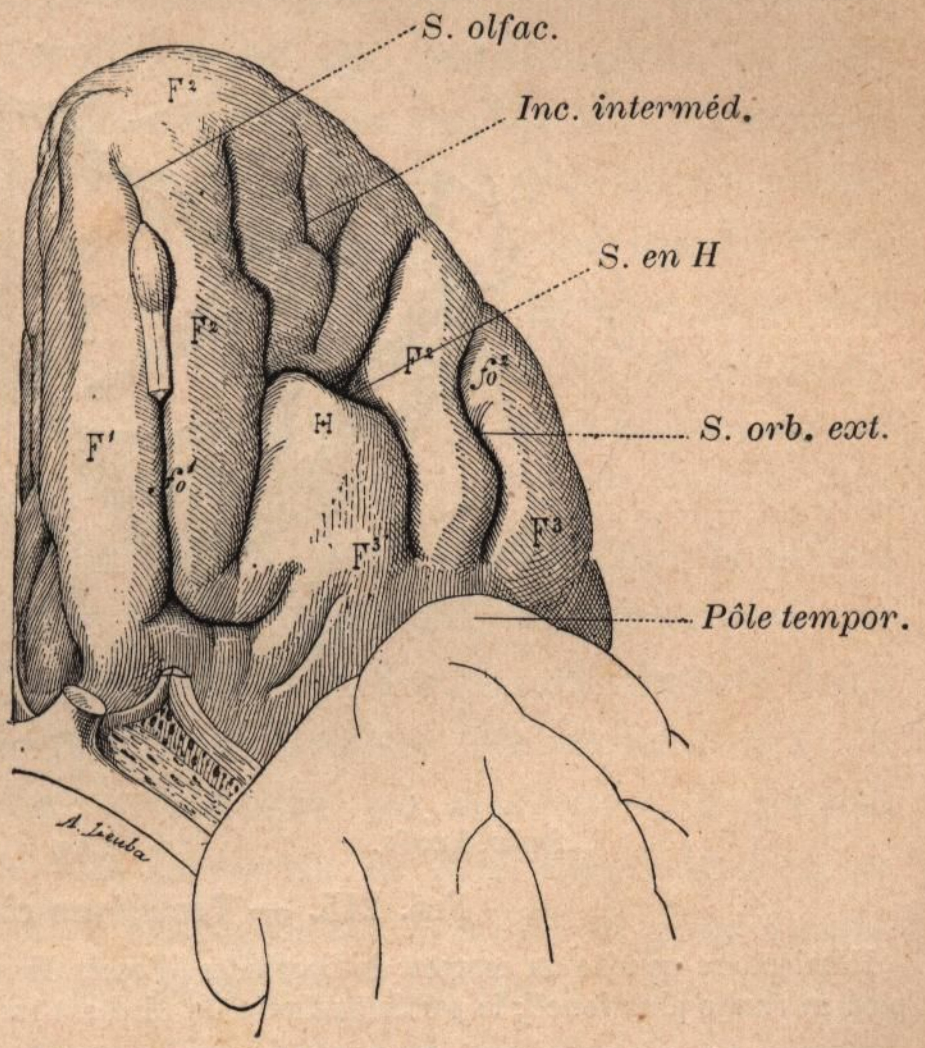

FIG. 214. — Face inférieure du lobe frontal (lobule orbitaire).

Le *sillon en H* qu'on voit au centre de la face orbitaire est un sillon constant chez l'homme et les primates. A côté de sa forme typique en *H*, c'est-à-dire avec deux branches latérales externe et interne unies par une branche transversale, on observe les formes les plus variées en *X*, en *K*, en *Z*, et surtout la forme triradiée, c'est-à-dire à trois branches diversement combinées, dont le centre est en général à l'angle orbitaire externe.

Deuxième sillon frontal. — Sillon orbitaire externe. — 1° **Deuxième sillon frontal.** La deuxième frontale est longée sur son bord inférieur par le *deuxième sillon frontal*, f^2, ou frontal *inférieur*, qui la sépare de la troisième circonvolution frontale. Ce sillon est parallèle à f^1, dirigé comme lui en sens

sagittal, mais un peu plus court. Il naît, en arrière, du sillon prérolandique inférieur, que beaucoup d'auteurs considèrent comme sa branche postérieure ou ascendante, se dirige d'arrière en avant en décrivant une courbe à concavité inférieure, et après un court trajet, arrivé à la base du cap de la troisième frontale, se bifurque en deux branches transversales.

2° **Sillon orbitaire externe** (Hervé). Sur la face orbitaire, parallèlement au sillon olfactif ou sillon orbitaire interne fo^1, parallèlement aussi au jambage externe du sillon en *H* et à 5 ou 10 mm. en dehors de lui, se trouve constamment le sillon orbitaire externe fo^2, qui est un sillon indépendant, ne s'unissant ni à la scissure de Sylvius ni aux sillons marginaux du bord sourcilier. C'est lui qui sépare le bord interne de F^3 du bord externe de F^2.

Troisième circonvolution frontale. — La troisième frontale, F^3,

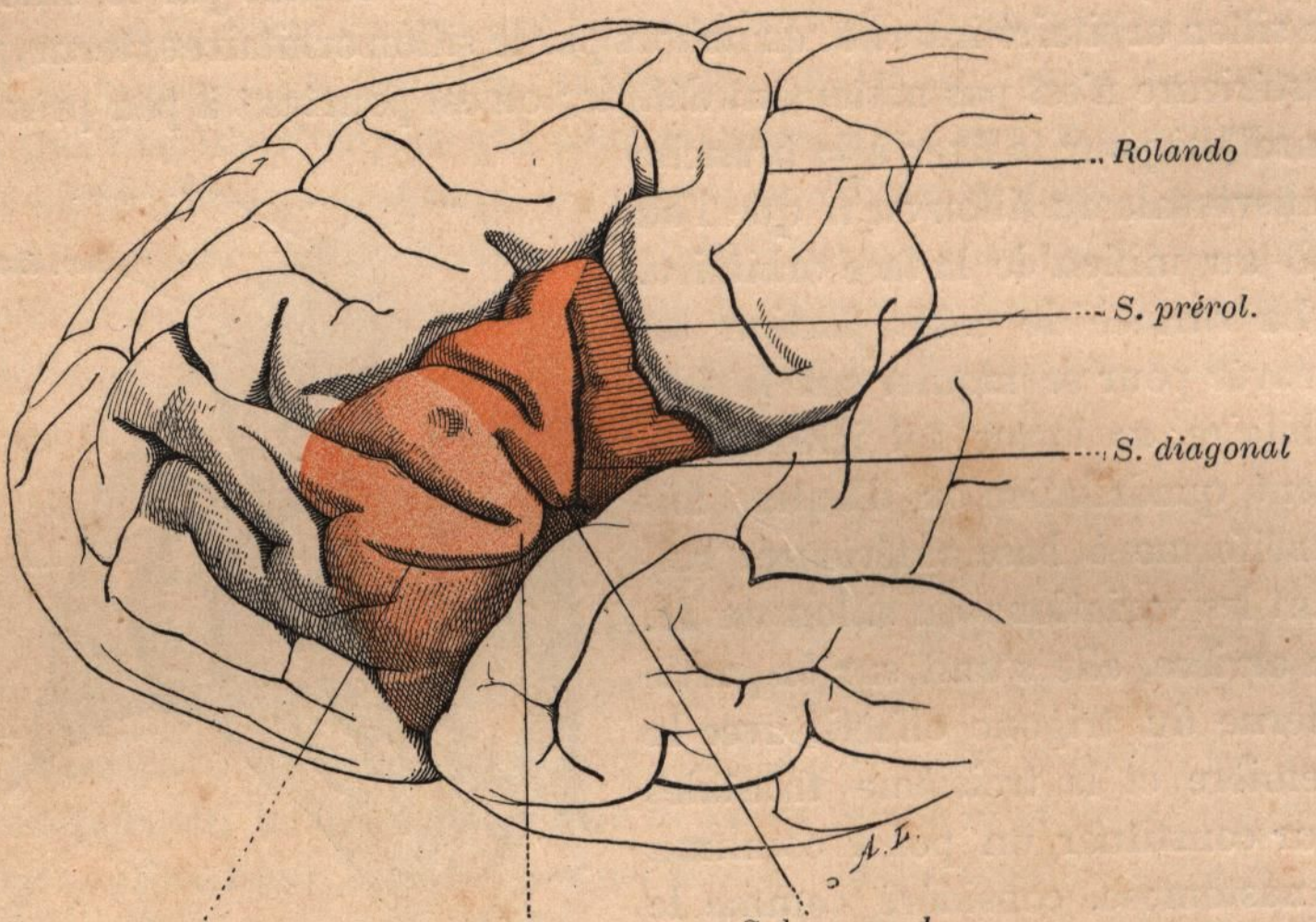

Fig. 215. — Troisième circonvolution frontale.

Hémisphère gauche du cerveau de Gambetta (d'après Hervé). — La troisième frontale est teinte en rouge, le pied en rouge plus foncé; la partie basilaire du pied est indiquée par des hachures.

appelée encore *frontale inférieure*, et par les Anglais *circonvolution de Broca*, parce qu'en 1861 Broca a découvert qu'elle était le centre du langage, est située sur la partie inférieure du lobe frontal, entre le deuxième sillon frontal et la scissure de Sylvius. Son bord supérieur convexe est en beaucoup de points mal séparé de F^2 en raison des nombreuses anastomoses qui les unissent; son bord inférieur concave est au contraire nettement délimité par la profonde scissure de Sylvius. C'est surtout la troisième frontale qui ferme la scissure et recouvre l'insula; aussi la non-occultation de l'insula indique-t-elle presque toujours un développement imparfait de cette circonvolution (voy. fig. 233).

La troisième frontale présente dans son trajet la forme d'un M, c'est-à-dire qu'elle subit deux inflexions autour des deux branches de la scissure de Sylvius qui s'enfoncent entre les angles de l'M, de la branche ascendante et de la branche horizontale. Les trois premiers jambages de l'M appartiennent à la

partie dorsale ou externe de la circonvolution, laquelle occupe la région latérale inférieure de l'os frontal en empiétant sur le pariétal ; le dernier jambage, celui de gauche si nous regardons un cerveau gauche, représente la portion orbitaire. A son tour la portion dorsale se subdivise en deux parties, le pied et le cap.

Reprenant d'arrière en avant les divisions de F^3 sur un type schématisé, nous aurons donc les parties suivantes : 1° le *pied*, qui est situé en arrière de la branche ascendante de Sylvius ; 2° le *cap*, qui occupe tout l'espace compris entre la branche ascendante et la branche horizontale ; 3° la portion orbitaire ou *tête*, placée en avant de la branche horizontale. Chose remarquable, à chacune des trois portions correspond une structure histologique différente (Betz) et vraisemblablement une fonction spéciale. La fonction du pied est seule connue, elle préside au langage articulé ; la portion orbitaire se rattache peut-être aux centres olfactifs.

1° **Pied de F^3.** — Le pied de F^3, ou *partie operculaire* des auteurs étrangers, naît de la partie inférieure de la frontale ascendante par une *racine* qui est en règle générale unique et profonde. Il forme un lobule quadrangulaire, plus haut que large, bordé en avant par la branche sylvienne ascendante, en arrière par le sillon prérolandique, en bas par le commencement de la branche postérieure de Sylvius, en haut par le deuxième sillon frontal f^2. Il mesure 30 mm. de hauteur sur 15 à 20 en largeur. C'est la partie la plus tardive dans son développement ; elle ne se forme qu'un mois avant la naissance, et ne commence à fonctionner, comme on sait, qu'un an plus tard. Le bord supérieur est presque toujours uni à F^2 par une ou deux anastomoses.

Généralement la surface du pied est divisée en deux parties par le *sillon diagonal* de l'opercule (Eberstaller). Ce sillon descend obliquement en bas et en avant sur une longueur qui peut atteindre 3 cm., et sépare deux parties inversement conformées, une partie antérieure ou *ascendante*, à grosse extrémité supérieure, une partie postérieure ou *basilaire*, à grosse extrémité inférieure. La partie basilaire est la partie la plus large de F^3 ; en haut, elle se bifurque pour donner le pli d'anastomose avec F^2 et pour s'unir avec la partie ascendante ; en bas, elle se réunit encore avec cette même partie. La partie ascendante qui longe la branche verticale de Sylvius établit la continuité avec le cap de F^3.

De la présence et des variations de ce sillon dépendent les formes simples ou compliquées du pied de F^3. Une erreur fréquente consiste à le prendre pour une seconde branche ascendante de Sylvius et à reconnaître la présence de deux caps ; mais le sillon diagonal se distingue d'une branche sylvienne vraie en ce que : 1° il est oblique en haut et *en arrière*, et non pas vertical ou incliné en haut et en avant ; 2° il ne coupe pas la totalité du bord inférieur de F^3 et, par conséquent, n'est pas une émanation du sillon circulaire de l'insula.

2° **Cap de F^3.** — Le cap, ou *partie triangulaire* des auteurs allemands, est compris entre la *branche ascendante* de Sylvius, qui le sépare de la partie ascendante du pied, et la *branche horizontale* antérieure, qui le sépare de la portion orbitaire. C'est lui qui forme la partie frontale de l'opercule fronto-orbitaire et

qui contribue le plus à recouvrir l'insula, notamment la première circonvolution I^1 avec laquelle il est souvent uni par un pli.

Sa forme est celle d'un triangle ou delta. Le sommet qui regarde en bas et un peu en arrière répond à la bifurcation de la scissure de Sylvius, par conséquent au coude qui marque la fin de son tronc transversal. La grandeur de son angle mesure le développement du cap. La base est longée en arrière par le deuxième sillon frontal, et coupée perpendiculairement par sa branche transversale terminale qui s'enfonce au milieu de la surface, jusque près du sommet, divisant ainsi le cap en deux plis, l'un antérieur, l'autre postérieur. Elle est unie avec la deuxième frontale par un ou plusieurs plis anastomotiques; on en compte ordinairement deux.

3° **Portion orbitaire.** — La portion orbitaire, la première qui commence à se dessiner chez le fœtus, fait plus manifestement suite à la portion dorsale que ce n'est le cas pour les autres frontales; c'est elle qui constitue l'opercule orbitaire. Elle est composée de deux branches coudées à angle droit. La branche externe, dirigée dans le sens antéro-postérieur, est comprise entre la branche antérieure de Sylvius et le sillon orbitaire externe; la branche interne, dirigée transversalement, forme le bord postérieur de la face orbitaire, entre le sillon en H qui est en avant et l'espace perforé qui est en arrière. On admet communément aujourd'hui que cette portion se prolonge jusqu'à l'angle orbitaire interne, au niveau du trigone olfactif, et s'unit à ce niveau avec la première et la deuxième frontales. Là serait donc le vrai *pôle frontal*, d'où partiraient comme des méridiens les trois circonvolutions pour s'irradier jusqu'à la frontale ascendante en franchissant le bord sourcilier.

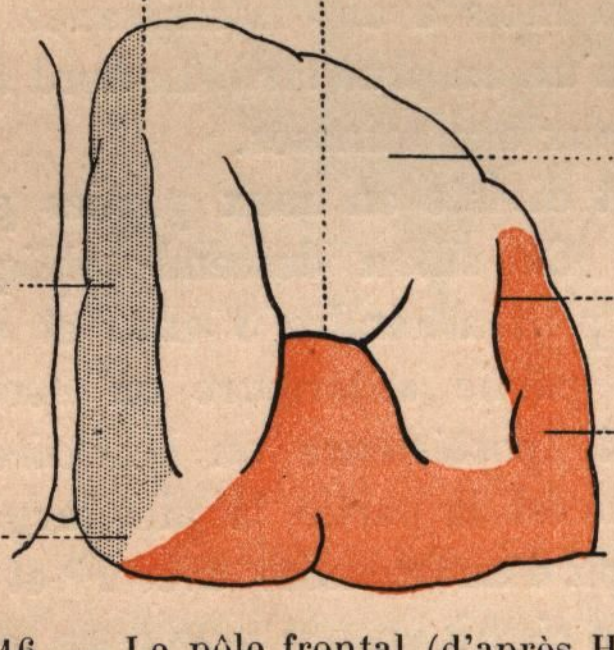

FIG. 216. — Le pôle frontal (d'après Hervé).

Signalons en terminant les anastomoses que la troisième frontale contracte avec le lobe de l'insula, plus particulièrement avec l'insula antérieur, à l'aide de petits plis, dits *plis obliques* ou *marginaux*, qui s'entre-croisent ou se fusionnent avec une ou plusieurs des trois circonvolutions insulaires antérieures.

Bibliographie. — Nous possédons sur la troisième circonvolution frontale deux monographies importantes : 1° celle de RÜDINGER : *Zur Anatomie des Sprach-centrums*, 1882, avec 50 dessins; 2° celle de HERVÉ : La Circonvolution de Broca, *Thèse de Paris*, 1888.

Variations de la troisième circonvolution frontale. — La *troisième frontale* manque chez les singes inférieurs ou n'est représentée que par une portion orbitaire très courte; il n'y a aucune branche antérieure ou ascendante de Sylvius. Avec les anthropoïdes apparaît une troisième circonvolution, constituée aux dépens de F^2; mais il n'y a encore qu'une branche de Sylvius, que l'on assimile à notre branche horizontale antérieure malgré sa direction ascendante, et une seule flexuosité autour de cette branche. La portion

dorsale ne peut donc pas se diviser en pied et cap, et avec l'absence du cap on voit manquer les deux premières circonvolutions insulaires qui lui correspondent. Il n'y a plus qu'une *partie arquée* avec deux branches et un genou, étendue de la racine de *Fa* à la portion orbitaire. Ce type inférieur se rencontre quelquefois chez l'homme, sur des cerveaux dégradés ou sur des cerveaux de sourds-muets.

Le type humain normal comprend deux branches sylviennes et deux flexuosités. La troisième frontale ne paraît pas être au point de vue de son volume influencée par la taille du sujet, comme le sont les rolandiques. D'après Rüdinger, elle est de forme plus simple et de diamètres moindres chez la femme que chez l'homme, et cela dès l'enfance. D'après lui aussi, elle offre en général un développement proportionnel à l'intelligence et aux facultés oratoires du sujet, comme le lui a montré l'étude de 17 cerveaux d'hommes célèbres; chez eux, la circonvolution est plus vaste, plus complexe, plus incisurée, l'asymétrie bila-

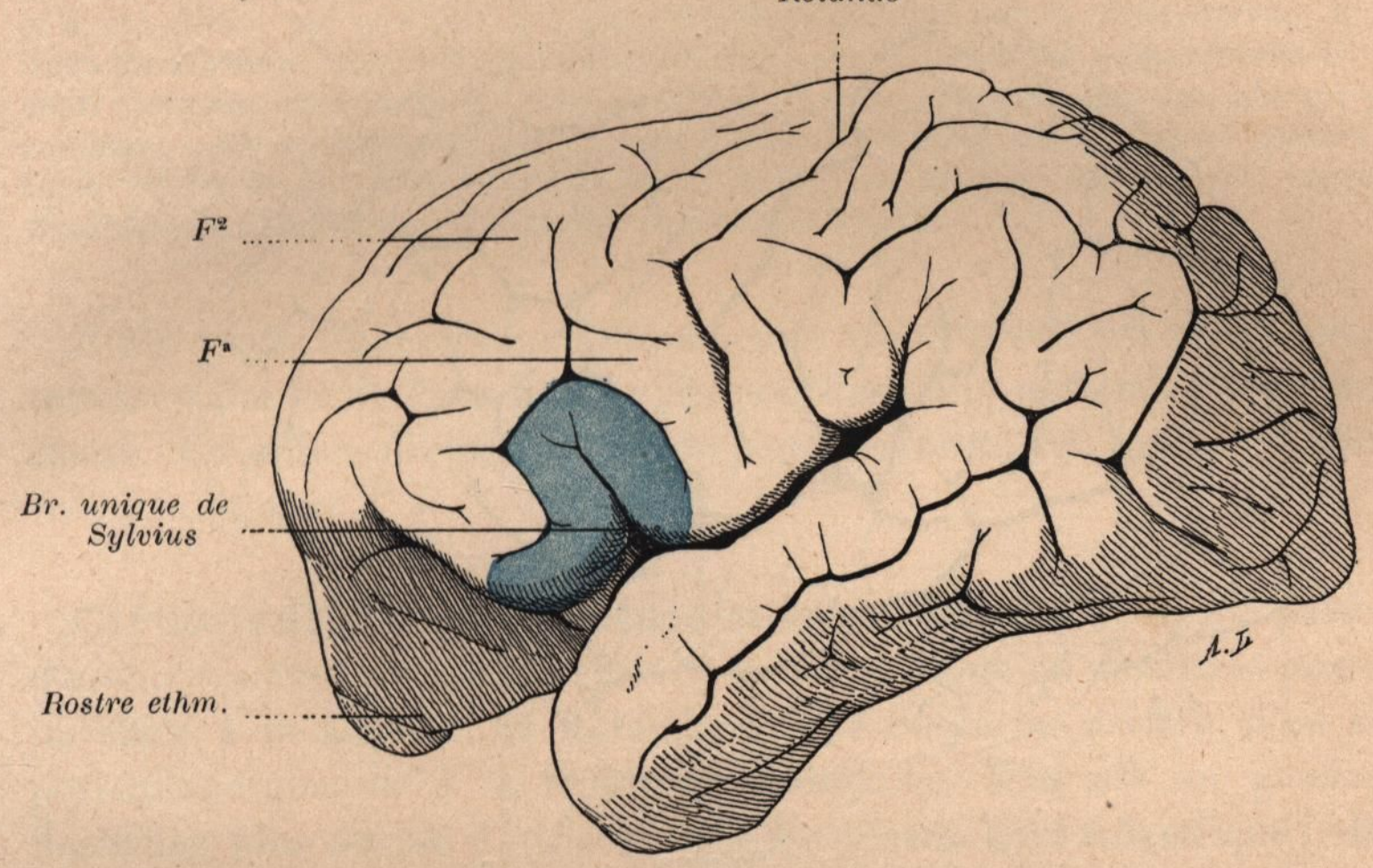

Fig. 217. — Type élémentaire de la 3e frontale.

Circonvolution arquée, une seule branche de Sylvius, une seule inflexion. — Cerveau d'orang (d'après Gratiolet).

térale est plus marquée, et il est plus fréquent de voir la circonvolution gauche supérieure à la droite. Toutefois je remarque que sur le cerveau du grand orateur Gambetta, la 3e circonvolution frontale *droite*, et en particulier son pied, était bien plus développée que la *gauche* qui ne présente rien d'excessif, à en juger du moins par les dessins d'Hervé, qui sont considérés comme exacts.

Inversement l'arrêt de développement de F^3 a été observé maintes fois chez les races inférieures, chez les sujets d'intelligence défectueuse et chez les sourds-muets de naissance. Giacomini signale chez trois sourds-muets sa petitesse, ses faibles inflexions, l'absence de ses plis d'anastomose avec F^3. Rüdinger la trouve, sur 5 sourds-muets, plus simple, plus petite à gauche, alors que le côté droit est normal ou même volumineux; l'atrophie porte surtout sur le pied, le cap et la première temporale. Il a vu aussi sur des microcéphales la circonvolution tout à fait rudimentaire ou même à peu près absente, en même temps que l'insula était resté lisse.

Ce sont là des faits positifs dont l'importance est considérable. Il importe de signaler, en opposition, des faits négatifs que peuvent expliquer la transmission héréditaire de formes acquises ou toute autre condition, et qui ne sauraient infirmer le résultat général; ils doivent seulement nous imposer une extrême réserve dans l'appréciation des cas particuliers et dans la reconstitution posthume de l'intelligence ou de l'élocution du sujet d'après l'étude de sa troisième frontale. Ainsi Eberstaller fait observer, ce que tous les anatomistes savent par expérience, que les cerveaux des salles de dissection présentent fréquemment un F^3 très compliqué; il a vu cette circonvolution parfaitement normale sur trois sourds-muets et sur deux crétins. De même Calori a constaté son développement habituel chez des sourds-muets et chez deux idiots qui ne pouvaient parler.

[CHARPY.]

Type quaternaire du lobe frontal. — En 1876 Benedikt avança que le cerveau des criminels possédait comme caractère distinctif un type à quatre circonvolutions longitudinales, produit par le dédoublement de la première frontale; c'était, suivant lui, une anomalie réversive ramenant le cerveau humain au type carnivore, la première frontale se résolvant en ses deux éléments primordiaux, les deux sagittales supérieures des mammifères. Il y avait dans cette affirmation une première erreur, le dédoublement se produisant plus souvent aux dépens de F^2 que de F^1; en second lieu, l'assimilation de notre première frontale aux deux pariétales supérieures des carnivores est de tous points inadmissible; enfin Benedikt ne prouvait pas par des chiffres précis que le type quaternaire fût plus fréquent sur le cerveau des criminels que sur celui des sujets normaux. Plus tard en 1879 (*Anatomische Studien an Verbrecher-Gehirnen*, Wien, 1879), il reconnut que F^1 n'était pas

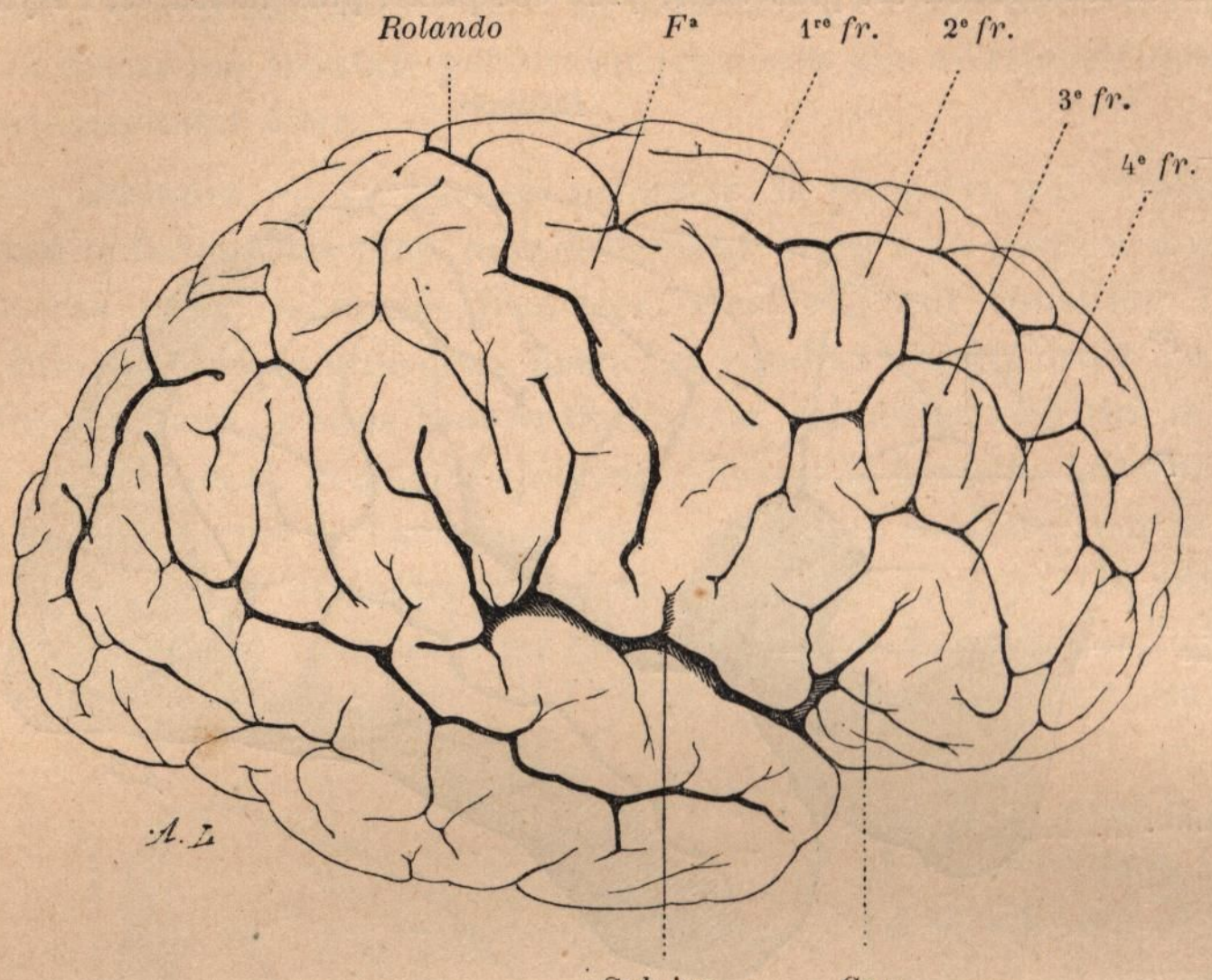

Fig. 218. — Type quaternaire du lobe frontal (d'après Giacomini).
Hémisphère droit.

seule à se dédoubler, mais il maintint ses conclusions premières basées dès lors sur 87 cerveaux de criminels qui se décomposaient ainsi :

42	cerveaux	à 3 circonvolutions	
40	—	à 4 circonvolutions	complètes 27 / incomplètes 13
5	—	à 5 circonvolutions	

Bientôt des observations se succédèrent dans le même sens, dix de Schweckendick, quatre de Hanot, trois de Bouchard (de Bordeaux), etc... et leurs auteurs crurent un moment que le type à quatre frontales était le stigmate principal, typique, du cerveau criminel.

Cette hypothèse ne tarda pas à être renversée par les deux faits suivants : 1° le dédoublement d'une frontale est aussi fréquent sur les cerveaux normaux que sur les autres, c'est ce qu'a établi Giacomini (*Varietá delle Circonvoluzioni*, 1882); on a pu croire au début à une fréquence plus grande sur les cerveaux criminels parce qu'on les étudiait avec plus de soin que les autres; 2° le cerveau humain dérive, non pas du type carnivore, mais du type simien binaire, qui en se dédoublant produit chez l'homme l'ébauche normale d'un type quaternaire. Celui-ci dans son développement n'est donc pas une anomalie atypique, réversive, mais bien au contraire l'exagération d'une forme normale, une anomalie progressive.

LOBE PARIÉTAL

Le lobe pariétal est situé à la partie moyenne et supérieure de l'hémisphère, au-dessus de la branche postérieure ou branche horizontale de la scissure de

Sylvius qui le sépare du lobe temporal, en arrière de la scissure de Rolando qui borde le lobe frontal, en avant de la scissure occipitale externe qui limite le lobe occipital.

Le lobe pariétal correspond à l'os pariétal de la voûte, mais celui-ci dépasse en tous sens le territoire cérébral sous-jacent et recouvre une partie des lobes frontal, temporal et occipital; le centre de la bosse pariétale répond à la circonvolution pariétale inférieure, à la jonction de ses deux lobules constitutifs.

Les limites du lobe sont nettement indiquées en avant par la scissure de Rolando, en-bas par la scissure de Sylvius; elles sont bien moins nettes en dedans et en arrière. En dedans, c'est-à-dire sur la face interne de l'hémisphère, le lobe pariétal, circonscrit sur son bord antérieur par la fin de la scissure sous-frontale, sur son bord postérieur par la scissure occipitale interne, est en partie fusionné par son bord inférieur avec la circonvolution du corps calleux; il en est séparé par un sillon inconstant le *sillon sous-pariétal*, et à son défaut par une incisure ramifiée. En arrière et sur la face externe, le lobe si distinctement coupé chez les singes inférieurs par la scissure perpendiculaire externe, est chez l'homme partiellement fusionné avec le lobe occipital par des plis de passage qui comblent cette scissure, chez lui *scissure occipitale externe*. On prend comme limite une ligne menée de la scissure occipitale qui forme une encoche sur le bord sagittal de l'hémisphère, à l'*incisure préoccipitale* du bord inférieur.

Il n'y a que trois circonvolutions, une transversale et antérieure, ou pariétale ascendante, et deux antéro-postérieures ou c. pariétales supérieure et inférieure. Un sillon unique, le *sillon interpariétal*, est interposé entre ces trois circonvolutions.

Circonvolution pariétale ascendante, *Pa*. — La pariétale ascendante (troisième pariétale, P^3, *c. post-rolandique* ou *centrale postérieure*) est parallèle à la scissure de Rolando qu'elle borde en arrière, d'où son nom de post-rolandique, et à la frontale ascendante. Elle est en général robuste, flexueuse, plus coupée d'incisures que *Fa* sur son bord rolandique ; elle s'amincit quand elle est bordée en arrière par un sillon post-rolandique bien marqué.

Son extrémité inférieure ou *pied* est unie par un pli de passage avec le pied de *Fa*, et par sa partie postérieure ordinairement avec le pied de la pariétale inférieure ; d'où un petit lobule ou *opercule rolandique*, formé par les origines de ces trois circonvolutions, qui se projette au-dessus de la partie postérieure de l'insula. De là, la pariétale ascendante monte entre la scissure de Rolando et le sillon interpariétal, arrive au bord supérieur de l'hémisphère et descend sur la face interne, pour se terminer par un second pli de passage étroit qui la soude à la frontale ascendante. Nous avons dit plus haut que les extrémités supérieures de *Fa* et de *Pa*, mais essentiellement de *Fa*, constituaient en se confondant le *lobule paracentral*, contourné en arrière par la terminaison de la scissure sous-frontale. Ainsi se trouve fermée en haut et en bas, par ces deux plis de passage fronto-pariétaux, la scissure de Rolando qui représente un bassin indépendant.

De même que la pariétale inférieure P^2 naît en bas de *Pa*, de même la pariétale supérieure P^1 a son origine, son pied, sur le bord postérieur de la tête de cette même circonvolution.

Circonvolution pariétale supérieure, P^1. — La pariétale supérieure ou première pariétale, P^1, fait pendant à F^1. Comme elle, elle s'insère par son pied sur une circonvolution rolandique ; comme elle, elle suit le bord

supérieur de l'hémisphère en empiétant sur les deux faces, et en décrivant des inflexions en *S*, dont la direction principale est verticale.

Son origine, ou *pied*, émane sur la face externe, près du bord sagittal, de la partie postérieure de la pariétale ascendante, tantôt par une ou deux branches, tantôt par une large base ; il semble ordinairement que *Pa* se prolonge dans la pariétale supérieure, car au delà elle se rétrécit en son pli de passage rolandique. La terminaison de P^1 en arrière est remarquable ; la circonvolution se ramasse en un pli unique, qui traverse la scissure occipitale externe et contourne son incisure supérieure par une flexuosité dont la concavité regarde ordinairement en haut ; de là elle va sur le lobe occipital se continuer avec la

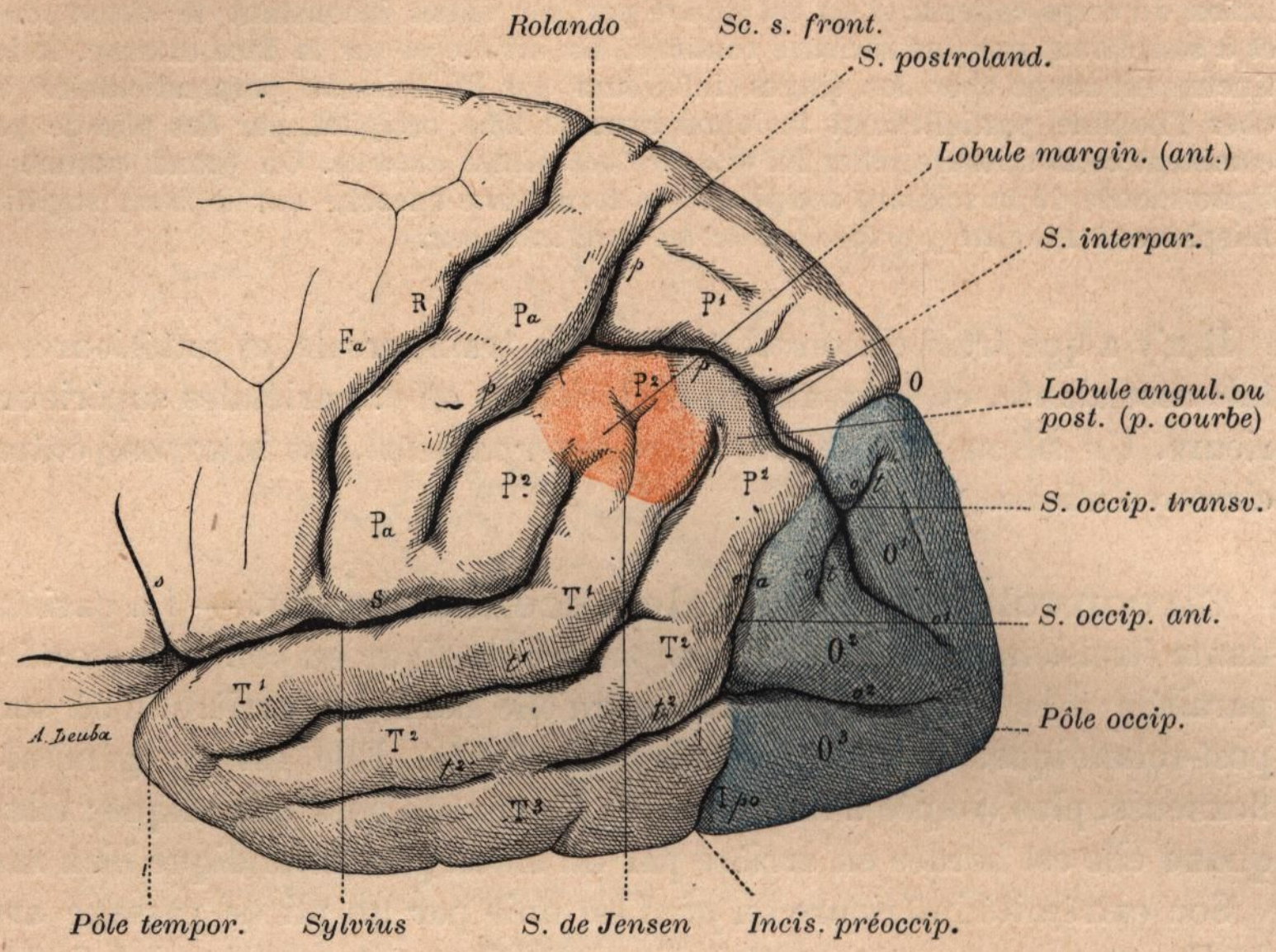

FIG. 219. — Face externe des lobes pariétal, temporal et occipital.

Le lobule antérieur (lobule marginal, lobule du pli courbe) de la seconde pariétale est teinté en rose ; le lobule postérieur (lobule angulaire, pli courbe) est teinté en gris.

première circonvolution occipitale, O^1. C'est là le *premier pli de passage pariéto-occipital externe*, si connu depuis Gratiolet. Superficiel dans les trois quarts des cas, c'est lui qui comble en haut la scissure occipitale externe (perpendiculaire externe des singes), et la rend méconnaissable.

La pariétale supérieure, à cheval sur le bord hémisphérique, déborde également sur les deux faces et présente un type carré par le grand développement transversal de ses deux parties qui s'infléchissent et se creusent d'incisures. Sur la face externe, le corps élargi de la circonvolution prend le nom de *lobule pariétal supérieur*, séparé de la seconde pariétale P^2 par le sillon interpariétal. Sur la face interne, il s'étale en un amas mamelonné de plis et d'incisures, qui forment le *lobule quadrilatère* ou lobe carré, ou encore *précuneus*, avant-coin, le cuneus étant la circonvolution occipitale qui lui fait suite en arrière. Le terme de précuneus tend à devenir plus usuel ; il est plus court et plus compréhensif. Ce lobule plan et vertical est limité en avant par la scissure sous-frontale qui remonte derrière le lobule paracentral, en arrière par la scissure

occipitale; en haut, il se continue sans démarcation avec le lobule pariétal supérieur; en bas, il est à peine séparé de la circonvolution du corps calleux par de faibles incisures, quelquefois par un sillon rudimentaire, *sillon sous-pariétal*, tous vestiges d'une scissure sous-pariétale qui existe chez certains animaux et qui est chez nous comblée par des plis de passage.

Circonvolution pariétale inférieure, P^2. — La pariétale inférieure, ou *deuxième pariétale*, P^2, est parallèle à la pariétale supérieure dont elle est séparée par le sillon interpariétal. Elle naît du pied de la pariétale ascendante, par une racine unique; quelquefois l'insertion de cette racine est profonde, et le plus souvent alors il y a une deuxième insertion sur le milieu de *Pa*. Cette origine ou *pied* fait partie de l'opercule rolandique qui recouvre l'insula. De là la circonvolution remonte le long de la pariétale ascendante, contourne l'extrémité de la scissure de Sylvius, puis redescend en s'élargissant, décrit une seconde inflexion qui embrasse l'extrémité du sillon temporal parallèle t^1, et, arrivée à sa terminaison, se divise en deux branches, une supérieure qui devient le deuxième pli de passage, une inférieure qui s'unit à la deuxième temporale.

Ce pli de passage, *deuxième pli pariéto-occipital externe*, est toujours superficiel; il oblitère avec le premier pli, et seul quand ce premier pli est profond, la scissure occipitale externe et se continue avec la deuxième circonvolution occipitale.

La pariétale inférieure est souvent difficile à débrouiller, à cause de ses sillons secondaires, de ses anastomoses et de ses plis de passage; comme P^1 elle représente deux circonvolutions distinctes chez la plupart des mammifères, et cette fusion est toujours irrégulière et accidentée. Par son bord supérieur, elle est fréquemment anastomosée avec la pariétale supérieure, grâce à un ou même deux plis qui traversent le sillon interpariétal; par son bord inférieur, elle reçoit la terminaison ou tête de deux circonvolutions, d'abord de la première temporale, à la jonction de ses deux inflexions (lobule marginal et lobule angulaire), puis de la deuxième temporale, au niveau de son extrémité postérieure. Pour se repérer, il faut suivre le bord inférieur qui est toujours plus simplement conformé, et se rappeler qu'il est abordé par deux sillons ascendants et parallèles, par la scissure de Sylvius en avant, et en arrière par le premier sillon temporal (scissure parallèle) t^1. La pariétale inférieure à cheval sur ces deux sillons décrit une double inflexion. La partie qui est à cheval sur la fin de Sylvius, surtout la branche postérieure, est renflée en une masse volumineuse avec incisure centrale; c'est le *lobule marginal* de Gratiolet et de presque tous les auteurs étrangers, ou pli supra-marginal, le *lobule du pli courbe* de la plupart des Français. Sans être particulier à l'homme, il est du moins très développé chez lui; les côtés droit et gauche sont ordinairement asymétriques. La partie de P^2, qui enfourche la terminaison du sillon temporal t^1, constitue un nouveau lobule en général moins tourmenté, nommé *pli courbe* par Gratiolet, pli ou *lobule angulaire* par Huxley et les auteurs étrangers. Les termes malheureux de lobule du pli courbe et pli courbe prêtent à une confusion constante; je me suis rallié aux dénominations de *lobule marginal* (marge de la scissure de Sylvius) et de *lobule angulaire* (angle formant le sillon temporal), mais il vaudrait encore mieux adopter les termes plus simples proposés par Giacomini

de *lobule antérieur* (lobule du pli courbe, lobule marginal) et de lobule *postérieur* (pli courbe, lobule angulaire).

Sillon interpariétal. — Le *sillon interpariétal*, *p*, terme employé par Ecker et qui a prévalu contre ceux de *s. intrapariétal* de Turner et de *s. pariétal* de Broca, sépare les unes des autres les trois circonvolutions pariétales.

Ce sillon, profond et précoce, offre de nombreuses variétés. Dans le type habituel, il présente deux branches unies en T couché : une branche verticale post-rolandique qui est antérieure, une branche horizontale qui est en arrière; la branche verticale à son tour comprend deux branches secondaires, une inférieure ou *ascendante*, une supérieure ou *descendante*, séparées par l'insertion de la branche horizontale.

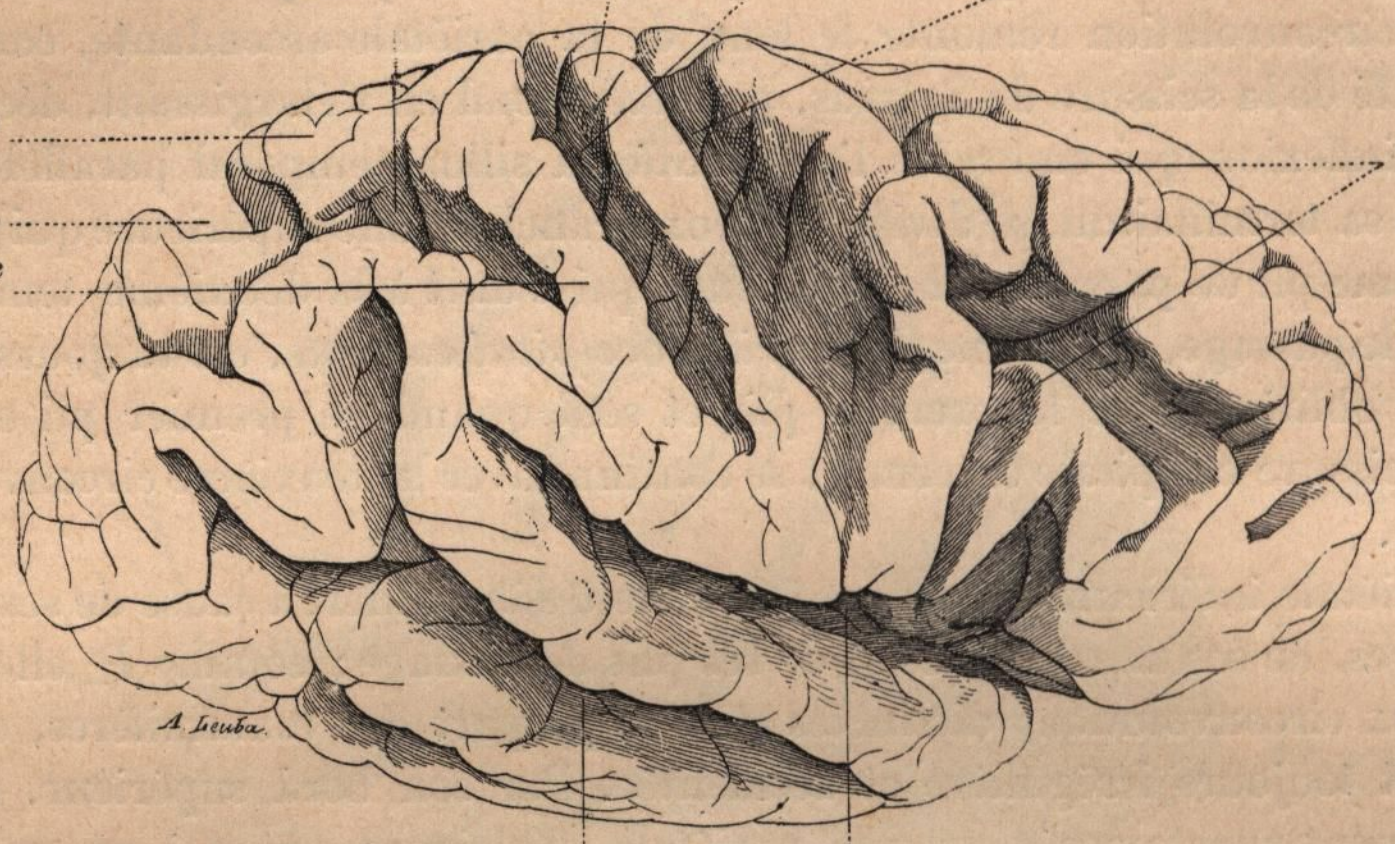

FIG. 220. — Sillon postrolandique typique, séparé de la branche horizontale du sillon interpariétal par un pli d'anastomose qui unit les pariétales supérieure et inférieure. (D'après Cunningham.)

Hémisphère droit.

La *branche verticale* ou post-rolandique, par son rameau ascendant, commence près de la scissure de Sylvius entre le pied de la pariétale ascendante et celui de la pariétale inférieure, monte obliquement entre ces deux plis; arrivée au milieu de *Pa*, elle se coude et se continue par un arc à concavité inférieure et postérieure avec la branche horizontale. Au même niveau, elle s'unit à la partie descendante ou supérieure. La continuation des deux parties supérieure et inférieure entre elles, en produisant la branche verticale qui longe le bord postérieur de la pariétale ascendante, fait ainsi apparaître un sillon parallèle à la scissure de Rolando; c'est le *sillon post-rolandique* de Giacomini, lequel devient tout à fait comparable à celui de Rolando, quand un pli d'anastomose isole la branche horizontale de la branche verticale.

La *branche horizontale*, branche sagittale de quelques auteurs, se dirige en arrière parallèlement au bord supérieur de l'hémisphère, entre les pariétales supérieure et inférieure, en décrivant un trajet un peu sinueux; elle franchit

la scissure occipitale externe entre le premier et le second pli de passage et se continue sur le lobe occipital.

Qu'elle se prolonge directement ou indirectement sur la face externe du lobe occipital, la branche horizontale du sillon interpariétal peut s'y terminer de deux façons : ou bien elle aboutit à un sillon qui lui est perpendiculaire, et qui se dirige verticalement, à 15 millimètres en arrière de la scissure occipitale externe, le *sillon occipital transverse* ; ou bien, croisée ou non par ce sillon transverse, elle se continue sans interruption au pôle occipital, et se confond alors avec le premier sillon occipital o^1 qui sépare O^1 et O^2.

Sur le lobe pariétal, voy. en particulier : Giacomini, Varietà delle circonvoluzioni, 1882; — Rudinger. Zur Anatomie der Affenspalte und der Interparietalfuche, 1889; — Cunningham. The intraparietal sulcus of the brain, in *Journal of Anatomy*, 1889.

LOBE TEMPORAL

Le *lobe temporal* est situé au-dessous du lobe pariétal, en avant du lobe occipital.

Il occupe la fosse crânienne moyenne, ou fosse temporo-sphénoïdale, constituée par la grande aile du sphénoïde, la face interne de l'écaille temporale et la face antérieure du rocher; il descend plus bas que tous les autres lobes.

Il a pour limites : à sa partie supérieure, la scissure de Sylvius qui le sépare du lobe frontal, de l'insula et du lobe pariétal; à sa partie interne, la fente de Bichat qui l'isole de la base et des formations centrales du cerveau. Sa limite postérieure est artificielle, car le lobe temporal se continue sans transition avec le lobe pariétal et le lobe occipital. On le sépare conventionnellement de ce dernier par une ligne transversale qui va de l'incisure préoccipitale à la circonvolution calleuse sous le bourrelet; il y a en outre une différence de forme, la face inférieure du lobe temporal est convexe, celle de l'occipital, concave; enfin presque toujours, à la jonction des deux lobes, se voit une dépression, parfois très profonde, bien nette sur les cerveaux fixés par les liquides durcissants, c'est l'*empreinte pétreuse*, qui correspond au bord supérieur du rocher et surtout à la saillie du canal demi-circulaire supérieur.

L'extrémité dirigée en bas et en avant, qui se détache en saillie arrondie au-dessous de la partie initiale de la scissure de Sylvius, est le *pôle temporal*. Elle est libre, située derrière l'orbite, sous la petite aile du sphénoïde. Le pôle est indivis ; de sa base partent en divergeant les sillons et les circonvolutions qui se portent sur les faces externe et inférieure du lobe temporal.

Il y a quatre sillons, dit sillons temporaux, et cinq circonvolutions temporales ; la cinquième n'appartient pas au pôle, elle reste à 2 centimètres en arrière et en dedans, séparée par le sillon limbique. Les trois premières occupent la face externe ; les deux autres, la face inférieure.

1° **Première circonvolution temporale** T^1. — La première temporale, T^1, ou temporale supérieure, simple, peu flexueuse, assez grêle, suit la scissure de Sylvius dont elle constitue la marge ou lèvre inférieure, et se relève comme elle pour aller se souder à la pariétale inférieure P^2, à la jonction du lobule marginal et du lobule angulaire. — Elle a pour limites sur son bord supérieur la scissure de Sylvius, sur son bord inférieur le premier sillon temporal.

Le *premier sillon temporal*, t^1, ou *sillon parallèle, sillon temporal supérieur*, est parallèle en effet à la branche postérieure de la scissure de Sylvius.

Il commence à 1 centimètre du pôle, suit d'abord un trajet rectiligne et horizontal, puis se coude pour devenir ascendant et finir sur les limites du lobe pariétal, à un niveau plus élevé que Sylvius. Souvent une incisure, dite *sillon intermédiaire* de Jensen, sépare sa terminaison de la fente sylvienne. — Sa constance, sa profondeur, qui peut atteindre 2 centimètres, la précocité de son apparition, au sixième mois fœtal, enfin sa grande diffusion chez les primates, puisqu'on le constate chez des singes qui ont le cerveau presque lisse, avaient conduit Gratiolet à l'élever au rang de scissure, sous le nom de *scissure parallèle*.

2° **Deuxième temporale** T^2. — T^2 ou c. temporale moyenne est une circonvolution plus large et plus flexueuse que T^1. A sa partie postérieure elle se divise en deux branches terminales, une branche supérieure, ascendante, plus grosse, qui s'unit à la pariétale inférieure, au niveau du lobule angulaire, et ferme ainsi en arrière l'anfractuosité du premier sillon temporal; une inférieure ou horizontale qui se continue dans O^3.

Nettement séparée de la première temporale par le sillon parallèle, elle l'est moins bien de la troisième; car le *deuxième sillon temporal*, t^2, ou s. temporal moyen, est inconstant et souvent interrompu.

3° **Troisième temporale** T^3. — La troisième temporale, ou temporale inférieure, occupe l'angle inférieur du lobe. Elle aboutit en arrière à l'incisure préoccipitale qu'elle franchit ou contourne par un pli profond pour s'unir à O^3.

Elle est ordinairement anastomosée en plusieurs points avec la deuxième et forme avec elle une sorte de lobule.

Au-dessous d'elle, le *troisième sillon temporal*, t^3, ou s. temporal inférieur, est comme t^2 inconstant et discontinu. Il correspond au troisième sillon occipital o^3, mais en est séparé soit par l'incisure soit par un pli de passage.

4° **Quatrième temporale** T^4. — La quatrième temporale occupe la face inférieure. Mince en avant, à son émergence du pôle, elle va toujours s'élargissant et rencontre la quatrième occipitale, qui a la même disposition en sens inverse; les deux bases de ces circonvolutions se soudent pour former une masse unique, que Huschke a appelée le *lobule fusiforme*, et dont on a fait la circonvolution temporo-occipitale proprement dite, ou première temporo-occip. ou temporo-occipitale externe. Il n'y a pas en effet de sillon ou de scissure transversale séparant les deux moitiés du fuseau, mais on peut cependant leur trouver une limite; la partie occipitale O^4 est concave; la partie temporale T^4 est convexe; à leur jonction est l'empreinte pétreuse. — La quatrième temporale, fréquemment anastomosée avec la troisième, mal séparée d'elle par conséquent par le sillon t^3, est au contraire bien isolée de la cinquième par le par le puissant sillon t^4. Elle présente souvent, dans sa partie élargie, des fossettes, des incisures, qui lui donnent un aspect lobulaire.

Le *quatrième sillon temporal* t^4, ou *sillon collatéral*, est comme le premier remarquable par son apparition précoce, sa constance, sa profondeur. Il sépare la quatrième circonvolution temporale de la cinquième, c'est-à-dire de l'hippocampe. Continu en arrière avec le quatrième sillon occipital o^4, d'où le

nom de *sillon occipito-temporal* donné à l'ensemble de ces deux portions, il se dirige en avant suivant un trajet curviligne à concavité interne, et cesse avant d'atteindre le pôle temporal. Il est prolongé par le *sillon limbique* (incisure limbique, incisure temporale, préuncique) qui semble en être la continuation, mais qui se rattache en réalité à la scissure limbique, comme nous le dirons plus loin. C'est la partie antérieure très profonde du quatrième sillon temporal, qui, refoulant la mince paroi ventriculaire, produit dans la corne temporale l'*éminence collatérale*, parallèle à la corne d'Ammon, et le plus souvent rudi-

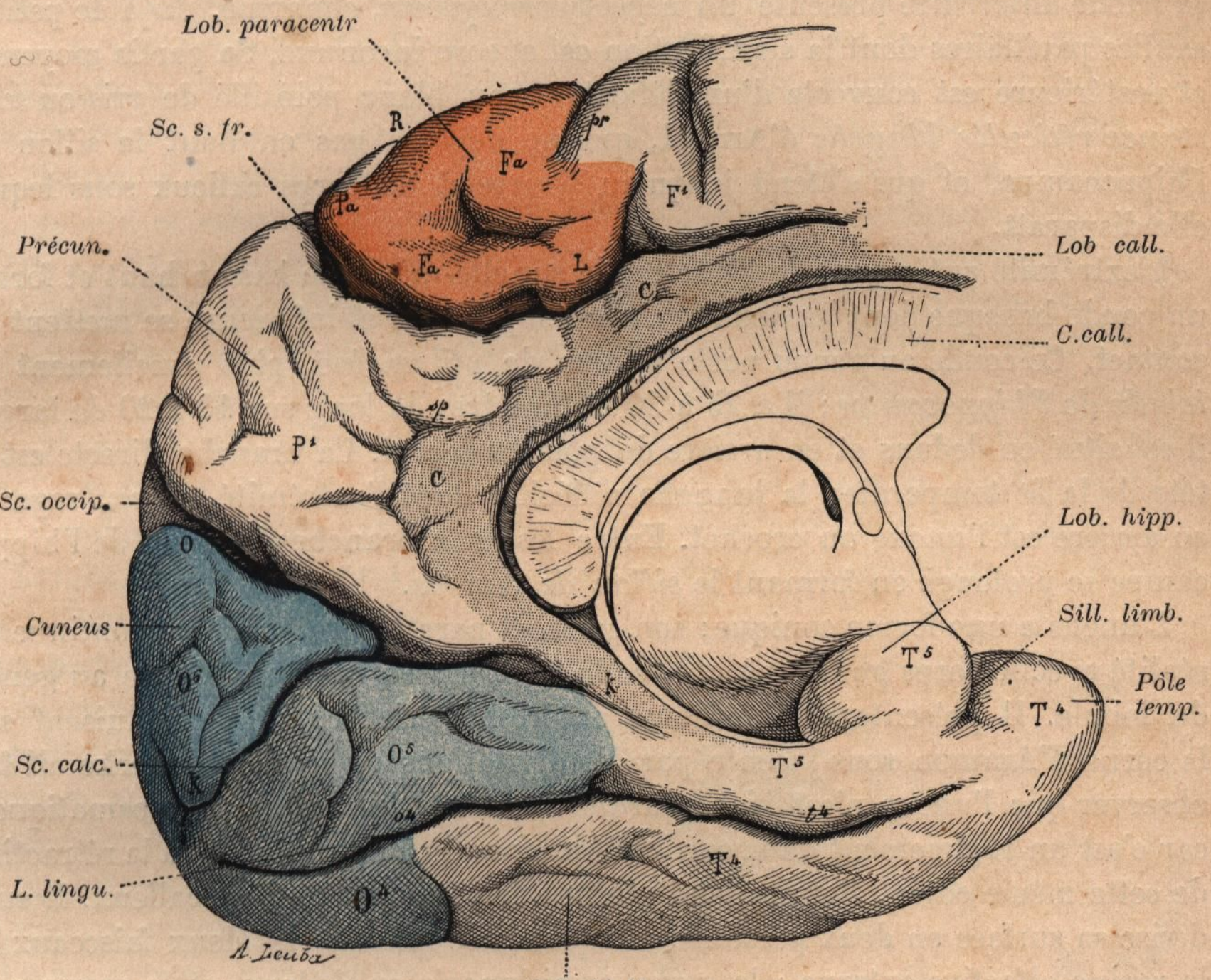

Fig. 221. — Lobe temporal et lobe occipital. Face interne.

La face inférieure de l'hémisphère est redressée pour permettre de voir O^4 et T^4. Le lobe occipital en bleu, le cuneus en bleu foncé, le lobule paracentral en rose.

mentaire ; de là le nom de *scissure collatérale* donné par quelques auteurs à t^4, de là aussi son classement dans les scissures totales des embryologistes, celles qui se traduisent par un pli intra-ventriculaire, comme la calcarine avec l'ergot de Morand. — Ce sillon est ordinairement entier, il n'est que rarement coupé par des anastomoses entre T^4 et T^5.

5° **Cinquième temporale** T^5, ou **circonvolution de l'hippocampe**. — La cinquième temporale ou *c. uncinée*, *unciforme*, c'est-à-dire à crochet, plus connue sous le nom de *circonvolution de l'hippocampe*, parce qu'elle correspond au grand hippocampe ou corne d'Ammon, occupe le bord interne et inférieur du lobe temporal. Elle est nettement limitée à sa partie externe par le quatrième sillon temporal constant et profond, à sa partie interne par la fente de Bichat dont elle constitue la lèvre inférieure. Son extrémité

postérieure effilée se continue par deux branches avec le lobe du corps calleux et avec la cinquième occipitale ou lobule lingual O^5. On réunissait autrefois ces deux circonvolutions T^5 et O^5 dans une même description sous le nom de deuxième circ. temporo-occipitale ou occipito-temp. interne ; elles sont cependant bien distinctes. L'extrémité antérieure n'arrive pas jusqu'au pôle temporal, elle en est séparée par le sillon limbique.

La circonvolution de l'hippocampe se fait remarquer par sa largeur insolite, par l'aspect de sa surface et par la forme de sa partie antérieure. A l'état frais, sa partie antérieure présente un aspect *verruqueux*, chagriné, dû à de petites saillies papillaires dont la signification est encore inconnue. Sa partie moyenne et postérieure est couverte d'un délicat réseau blanc pointillé de gris ou *substance réticulée blanche* d'Arnold, qui ne dépasse pas en haut le sillon de l'hippocampe, et qui s'étend jusqu'au bourrelet du corps calleux sous lequel elle disparaît.

L'extrémité antérieure de T^5 se replie sur elle-même de bas en haut et forme un coude brusque dont les deux branches supérieure et inférieure se mettent au contact. Ce coude ou genou porte le nom de *pli unciné*, plus usuellement de *lobule de l'hippocampe* ; il a 25 à 30 millimètres de long sur 18 à 20 de large ; il est situé en dedans et en arrière du pôle temporal. La branche directe est la tête de la 5e temporale ; la branche réfléchie dont l'extrémité, *apex*, regarde en arrière est l'*uncus* ou crochet. Entre les deux branches le sillon de l'hippocampe se prolonge en formant le *sillon de l'uncus*.

L'uncus a une forme conique ; son sommet paraît libre, mais se continue en réalité avec le corps godronné et avec la fimbria ; sa base est soudée au genou du lobule. Il présente des incisures antéro-postérieures qui se traduisent sur la corne d'Ammon sous-jacente par des digitations ou griffes. Zukerkandl fait observer que l'uncus n'est bien marqué que chez les animaux anosmatiques, car c'est un reploiement de la corne d'Ammon, dû à l'atrophie ou à la rétraction de cette même corne. Retzius tend plutôt à le rattacher au lobe calleux. Il subdivise sa surface en deux portions, auxquelles se rendent les deux faisceaux de la racine olfactive externe : le gyrus semi-lunaris en dedans, et le gyrus ambiens en dehors. Un léger sillon les sépare.

Le lobule de l'hippocampe est séparé, en dehors, de T^4 et du pôle temporal par le *sillon limbique* (Broca), scissure rhinique de Retzius, incisure temporale de Schwalbe. Reste de la scissure limbique, ce sillon forme une encoche à 2 centimètres en arrière du pôle temporal, et s'avance plus ou moins loin sur la face inférieure du lobe à la rencontre du quatrième sillon temporal t^4, mais sans se confondre ordinairement avec lui. Souvent il est représenté par une incisure isolée ou à son défaut par une fossette. Broca le considère comme le prolongement de la grande scissure limbique sur le lobe temporal ; ce serait un vestige de l'arc inférieur de cette scissure.

Le bord interne de la circonvolution de l'hippocampe, qui forme la marge de l'écorce cérébrale à ce niveau, présente une disposition compliquée à cause de l'enroulement de ce bord en volute, enroulement réel pour les uns, apparent pour les autres, qui y voient l'accolement de deux circonvolutions distinctes.

Il est nécessaire de s'orienter d'abord sur une coupe transversale passant un peu en arrière du lobule de l'hippocampe (fig. 222). Nous remarquons de

haut en bas sur cette coupe : la base du cerveau sur laquelle se détache à ce niveau la bandelette optique, la fente de Bichat au fond de laquelle pénètre la pie-mère, puis du côté interne, libre, extra-ventriculaire, une bandelette blanche, la fimbria, un cordon gris, le corps godronné, et la forte saillie du corps de T^5 séparée du corps godronné par le sillon de l'hippocampe; — du côté externe, la corne inférieure du ventricule latéral, dont la paroi externe est concave, tandis que la paroi interne, convexe, renflée, constitue la corne d'Ammon, accompagnée quelquefois en dessous par une seconde saillie semblable, appelée *éminence collatérale*, qui résulte de la projection du sillon t^4 dans la cavité ventriculaire. De toutes ces parties, la corne d'Ammon seule est intra-ventriculaire; tout le reste, fimbria et corps godronné, appartient à l'écorce, au manteau de l'hémisphère, qui a pour limite la fente de Bichat.

A. **Corne d'Ammon.** — La description de la corne d'Ammon ou *grand hippocampe* se rattache à celle du ventricule latéral, mais comme cette saillie est due au refoulement de la paroi ventriculaire par le sillon de l'hippocampe, sillon cortical, nous indiquerons dès maintenant ses traits fondamentaux. Le ventricule étant ouvert, elle se présente comme un bourrelet de la paroi interne, et s'étend d'avant en arrière en un croissant à concavité antérieure ou interne, qui embrasse le pédoncule cérébral sur une longueur de 5 centimètres environ. Elle a une forme conique. Sa partie antérieure ou tête, courte et large de 15 à 18 millimètres, engagée dans la partie la plus antérieure de la corne temporale, est limitée en dedans par l'uncus, dont la sépare une gouttière qui loge le plexus choroïde. Elle présente sur son bord antéro-externe des incisures qui la divisent en digitations (*griffes* ou *ongles*) au nombre de deux à quatre; la plus constante de ces incisures répond à une branche secondaire du sillon de l'hippocampe. Ces digitations manquent chez le fœtus et chez les animaux osmatiques; elles tiennent à une atrophie évolutive. La partie postérieure ou *queue*, plus étroite, large de 8 à 10 millimètres, mais plus longue, s'étend jusqu'au carrefour du ventricule latéral; elle est unie en dedans à la fimbria. Cette partie est notablement atrophiée chez l'homme et chez les primates (voy. fig. 261 et 263).

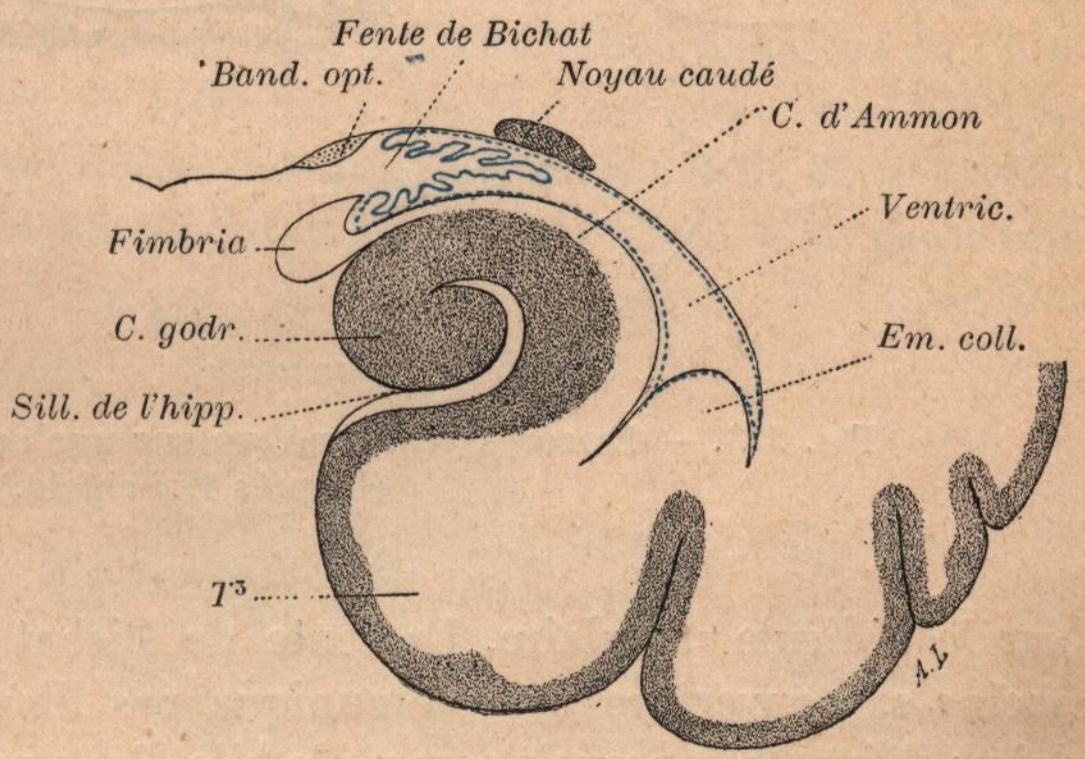

Fig. 222. — La corne d'Ammon et la corne temporale du ventricule vues en coupe transversale.
L'épithélium ventriculaire est teinté en bleu.

On appelle *alveus* ou *lit* la couche de substance blanche qui revêt la corne d'Ammon. La substance médullaire et la substance grise de la corne se continuent sans démarcation avec celles de l'uncus.

B. **Fimbria.** — La synonymie n'en est que trop riche : corps bordé, tænia de l'hippocampe, corps frangé; nous adoptons le terme de fimbria qui tranche mieux sur celui de corps godronné.

[*CHARPY.*]

C'est une bandelette *blanche*, qui court horizontalement le long du bord interne de la corne d'Ammon, auquel elle est soudée, au-dessus du corps godronné dont elle est séparée par le *sillon fimbrio-godronné*. Elle est aplatie de haut en bas, et frangée sur sa face inférieure. On voit sur une coupe transversale qu'elle a deux faces et deux bords. La face supérieure libre est la lèvre inférieure de la fente de Bichat. La face inférieure adhère en son milieu à la corne d'Ammon, au bord interne de son alveus ; de chaque côté de cette ligne de soudure, elle est libre et se projette en dehors dans le ventricule, en dedans sur le corps godronné qu'elle recouvre. Le bord interne est libre. Le bord externe ne l'est pas, car il donne attache au feuillet de la pie-mère qui s'invagine pour former les plexus choroïdes et à l'épithélium ventriculaire qui se réfléchit

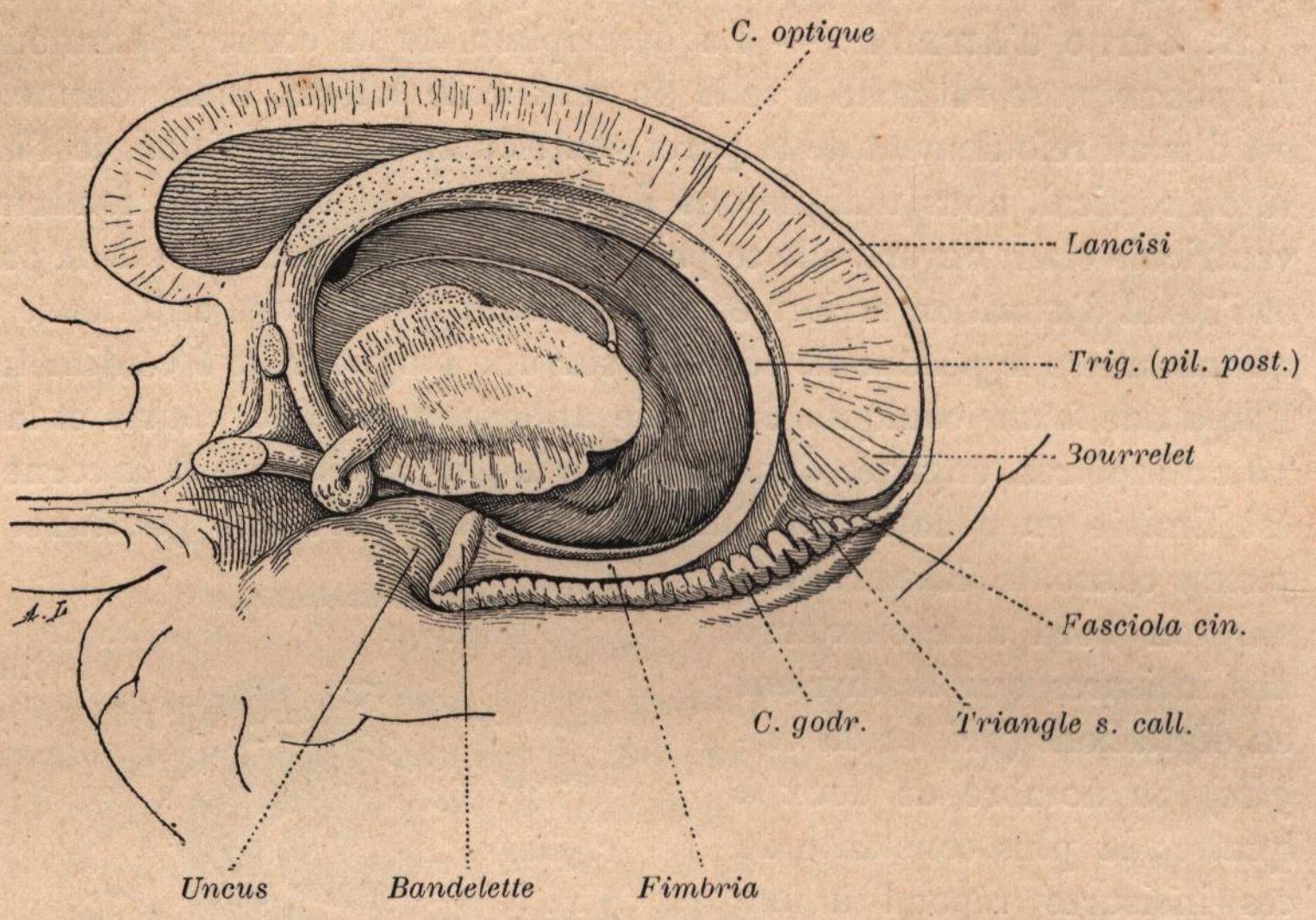

Fig. 223. — Le corps godronné, vu sur une coupe médiane du cerveau. (D'après Hirschfeld.)

sur le pédicule vasculaire. La fente de Bichat n'est donc pas ouverte, ou du moins son ouverture ne communique pas librement avec la cavité ventriculaire; il faut la concevoir comme le hile d'une poche mésentérique, dans lequel s'engagent des vaisseaux enveloppés par la pie-mère, elle-même séparée de la cavité par le feuillet épithélial réfléchi du ventricule. C'est pour cela que les injections de grains colorés insolubles, poussées avec précaution dans l'espace sous-arachnoïdien inférieur chez l'animal vivant, pénètrent dans le plexus choroïde, mais non dans la cavité même (Quincke). Nous avons dit, à propos des méninges, que plusieurs anatomistes, Merkel entre autres, admettaient cependant l'existence d'une perforation par atrophie et résorption du mince feuillet viscéral.

La fimbria se termine en avant dans le sommet du lobule de l'hippocampe, ou plus exactement à l'union de l'uncus et de la corne d'Ammon.

Elle se continue en arrière avec le trigone cérébral ou voûte à trois piliers. Comme nous le verrons plus loin, le pilier postérieur du trigone, arrivé sous le bourrelet du corps calleux, se divise en deux branches, une branche postérieure

courte, qui de suite prend une forme éparpillée et se continue avec l'alveus de la corne d'Ammon qu'il constitue en grande partie, une branche antérieure qui reste compacte et devient la fimbria.

C. **Corps godronné.** — Le corps godronné (fascia dentata, corps denté, corps bordant) est un ruban gris cendré, situé parallèlement à la fimbria, entre celle-ci et la partie supérieure de la circonvolution de l'hippocampe. Le sillon fimbrio-godronné et le sillon de l'hippocampe le séparent de ces deux organes. Il a 3 millimètres de largeur environ et présente ordinairement sur sa partie externe des incisures régulièrement espacées, au nombre de 12 à 14, qui le découpent en autant de plis transversaux ou godrons. Sa face supérieure est en partie libre, en partie adhérente ; elle est recouverte par la fimbria qu'il faut soulever pour voir le corps godronné. Sa face inférieure convexe forme la paroi supérieure du sillon de l'hippocampe. Son bord interne est libre à l'extérieur, son bord externe est adhérent à l'écorce grise de la corne d'Ammon.

On peut distinguer dans le corps godronné trois parties, une antérieure ou bandelette de l'uncus, une postérieure ou bandelette cendrée, et une moyenne, celle que nous venons de décrire.

1° **Bandelette de l'uncus.** — La bandelette de l'uncus, bandelette ou limbe de Giacomini, indiquée déjà par Luschka sous le nom de queue du corps godronné, mais plus exactement décrite par Giacomini, est la terminaison antérieure du corps godronné. Cette lamelle ténue, cendrée, gélatineuse, large de 1 mm. à 1,5, pénètre au fond du sillon de l'uncus, sillon terminal de l'hippocampe, contourne ce sillon et se réfléchit à angle droit pour traverser perpendiculairement la face interne du crochet sur une longueur de 25 à 30 mm. et finir près du sommet de l'uncus, au point où celui-ci s'unit à la paroi ventriculaire. Pour Retzius, la partie de l'uncus qui est située en arrière de la bandelette est distincte de la partie antérieure ; c'est le *gyrus intralimbicus*.

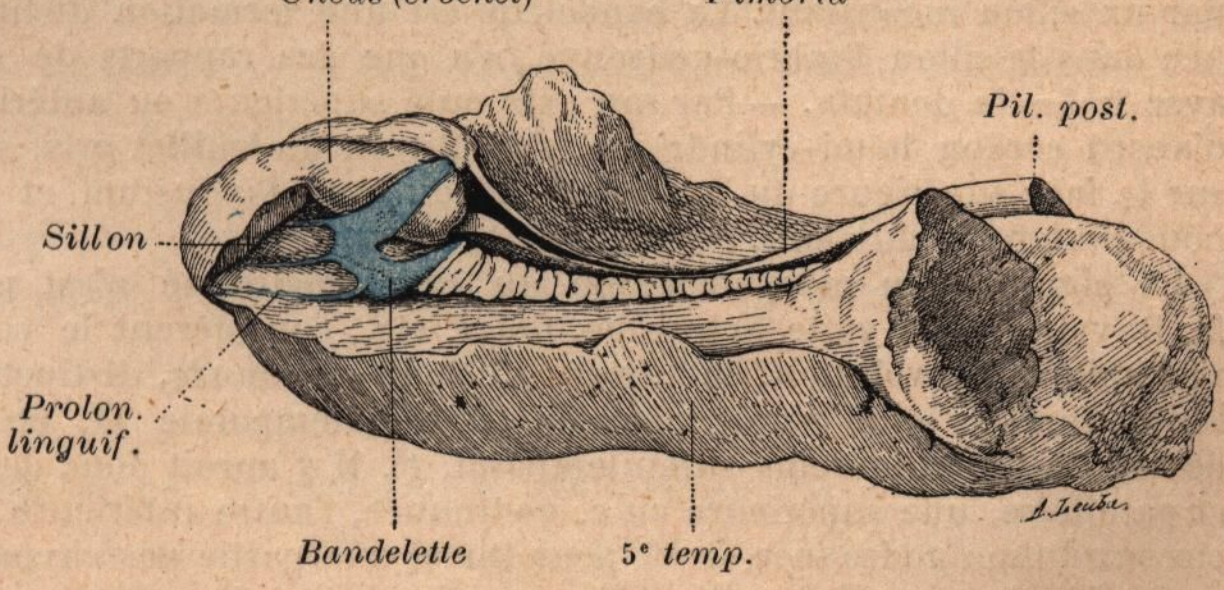

Fig. 224. — La bandelette de l'uncus (teintée en bleu) et le corps godronné. (D'après Giacomini.)
La partie antérieure de la 5e temporale a été excisée.

L'existence de cette bandelette est une particularité du cerveau de l'homme et des singes, en rapport avec la présence de l'uncus, lui-même produit par la rétraction atrophique de la corne d'Ammon. Elle fait défaut quand l'uncus manque, c'est-à-dire chez la plupart des mammifères (Zuckerkandl).

2° **Bandelette cendrée. — Éminences sous-calleuses.** — La bandelette cendrée, ou *fasciola cinerea*, décrite par Giacomini, est l'origine postérieure du corps godronné. Lisse, large de 2 mm. à peine, faisant un léger relief, cette

bandelette qui fait suite à la partie plissée commence au-dessous du corps calleux; dans son trajet rétrograde, elle s'écarte de plus en plus de la fimbria qui passe sous le corps calleux avec le trigone, tandis que la bandelette contourne le bourrelet du corps calleux dont elle entoure étroitement la partie postérieure. Elle vient sur la face supérieure se continuer avec les nerfs de Lancisi.

Dans ce trajet, la bandelette cendrée, au lieu d'être accolée et adhérente à la circonvolution de l'hippocampe, s'en éloigne de façon à intercepter entre elles deux un espace triangulaire long de 10 mm., large de 5 à 10 mm., qui correspond à la face interne de l'isthme du lobe calleux (voy. fig. 223). On y remarque trois ou quatre élevures ovalaires, grisâtres, qui semblent se détacher de la face interne de la circonvolution. Ces formations corticales, *éminences sous-calleuses*, étaient connues des anciens anatomistes ; la plupart des auteurs les considèrent comme un vestige des circonvolutions sous-calleuses de certains mammifères.

On observe en effet au-dessous du bourrelet du corps calleux, dans le sillon qui sépare la bandelette cendrée de la circonvolution de l'hippocampe, des tubercules ovoïdes dont le nombre varie de 1 à 7 et qui existent chez l'homme dans la moitié des cas. Ils se disposent en cordon de perles. Ordinairement ils sont étroitement unis à la face interne de la cinquième circonvolution temporale et n'en sont qu'une dépendance. Ces *éminences sous-calleuses*, atrophiées chez l'homme, sont le vestige de la circonvolution sous-calleuse des mammifères osmatiques, circonvolution sinueuse comme le corps godronné qu'elle continue et qui se prolonge sur le corps calleux dans la circonvolution de Lancisi. Vicq d'Azyr la considérait comme l'origine du corps godronné. Zuckerkandl leur a donné le nom impropre de *circonvolution calleuse*, réservant celui de circonvolution *sous-calleuse* aux pédoncules du corps calleux. G. Retzius propose de l'appeler *circonvolution d'André Retzius*, en l'honneur de l'anatomiste qui en a le premier donné une description précise (1856).

L'origine et la terminaison de la bandelette cendrée ne sont pas comprises de la même façon par tous les auteurs. Tandis que Giacomini admet que son extrémité antérieure ou inférieure est la continuation directe du corps godronné, Retzius soutient au contraire que ce dernier, effilé et aplati, se termine sur la partie externe de la bandelette, séparé d'elle par un sillon inconstant. La bandelette est une formation distincte (gyrus fasciolaris) qui, née dans le sillon fimbrio-godronné, n'a que des rapports de contiguïté ou d'anastomose avec le fascia dentata. — Par son extrémité supérieure ou antérieure, la bandelette cendrée, d'abord cordon hémi-cylindrique, s'aplatit en un feuillet gris, semilunaire, qui se continue sur la face supérieure du bourrelet calleux avec l'indusium et les nerfs de Lancisi, dont nous parlerons plus loin. (Voy. Corps calleux).

La signification morphologique du corps godronné n'est pas complètement élucidée. M. Duval, et à sa suite Schwalbe, Golgi, etc., considèrent le corps godronné comme une véritable circonvolution, la *circonvolution godronnée*, distincte de la circonvolution de l'hippocampe; elle serait alors la sixième temporale T^6, et le sillon de l'hippocampe deviendrait le cinquième sillon temporal, t^5. Il y aurait donc deux circonvolutions accolées et parallèles, une supérieure ou c. godronnée, l'autre inférieure ou c. de l'hippocampe. La circonvolution godronnée serait pour Duval une partie des circonvolutions sous-calleuses des mammifères; pour Schwalbe, elle appartiendrait à l'arc interne, concentrique au lobe limbique, arc constitué par le septum lucidum, le trigone cérébral et le corps godronné. Giacomini objecte à cette interprétation que la corne d'Ammon et le corps godronné sont vastes chez des animaux lissencéphales, tels que la chauve-souris, la taupe, le lapin, et qu'il serait étrange que ces cerveaux n'eussent qu'une seule circonvolution, la c. godronnée. L'opinion la plus accréditée est celle que Zuckerkandl a développée dans ses travaux d'anatomie comparée, à savoir que le corps godronné est la partie inférieure ou basale d'une circonvolution annulaire, concentrique au grand lobe limbique, dont les formations de Lancisi atrophiées chez les anosmatiques, mais bien développées chez les osmatiques, représentent la partie supérieure ou sus-calleuse.

Le corps godronné est sujet à de grandes variations. On a constaté une fois son absence, c'était chez un microcéphale. Tantôt il est bien dentelé et déborde à l'extérieur, tantôt il est caché et comme atrophié. Chez beaucoup d'animaux à odorat développé, il est superficiel et volumineux, la fimbria ne le recouvre pas et se trouve rejetée en dehors. On l'a vu

ainsi chez l'homme (Giacomini) : il était indépendant de la fimbria, et à découvert dans presque toute son étendue; ses incisures étaient fortes et nombreuses, le sillon de l'hippocampe presque nul.

D. **Sillon de l'hippocampe.** — Ce sillon, ou sillon arqué, est la partie inférieure du sillon d'Ammon qui chez l'embryon circonscrivait l'arc marginal. Le sillon de l'hippocampe sépare le corps godronné de la circonvolution de l'hippocampe. Sa forme est curviligne dans sa longueur, comme est le corps godronné lui-même, et curviligne en coupe transversale, avec une concavité dirigée en dedans. On ne voit extérieurement que son entrée et il paraît étroit, mais il est très profond, car en refoulant la paroi ventriculaire il produit la corne d'Ammon, c'est donc un sillon total au sens des embryologistes. Il est fermé; ses deux lèvres ou parois sont étroitement accolées, soudées même chez les rongeurs, grâce au prolongement de pie-mère qui s'insinue dans la fente avec des vaisseaux nombreux et serrés ; ces vaisseaux ne trouvant pas à s'étendre projettent leurs réseaux dans la couche superficielle (couche lacunaire) des deux parois, de là cette adhésion que nous venons d'indiquer. Des deux lèvres, la supérieure ou interne est formée par la face inférieure du corps godronné, l'inférieure ou externe par l'écorce grise de la corne d'Ammon et de la circonvolution de l'hippocampe.

En arrière, le sillon de l'hippocampe contourne le bourrelet et se continue avec le sillon du corps calleux. En avant, il s'enfonce entre les deux branches du lobule de l'hippocampe et y constitue le *sillon de l'uncus.*

Au-dessous du sillon de l'hippocampe est le corps ou ventre de la cinquième temporale. Nous avons fait observer que la surface de cette circonvolution, dans sa partie antérieure surtout, est recouverte d'un mince réseau blanc et gris, *la substance réticulée d'Arnold*; au voisinage du sillon de l'hippocampe, cette substance se condense en une lame blanche appelée *lame enroulée*, qui pénètre dans le sillon et se contourne plus ou moins complètement en S autour du corps godronné. Enfin on donne le nom de *subiculum* à la partie renflée de T^5, sur laquelle repose la corne d'Ammon.

E. **Noyau amygdalien.** — Dans la partie antérieure de la corne temporale du ventricule, la paroi interne est formée par la tête renflée de la corne d'Ammon, la paroi externe par la substance blanche du tapetum. La portion supérieure de cette dernière paroi se renfle en une épaisse saillie, large de 1 cm., qui se projette dans le ventricule au-dessus du cul-de-sac antérieur et recouvre la corne d'Ammon ; elle porte le nom de *tubercule amygdalien.*

Le tubercule renferme le *noyau amygdalien*, amas de substance grise ou gris jaunâtre, de la forme et du volume d'un noyau d'amande, dont la partie externe est parcourue par des stries radiées. C'est une formation corticale enfouie dans le lobule de l'hippocampe, dont elle occupe le genou et la branche réfléchie ou uncus. Sur trois de ses faces, externe, inférieure et interne, le noyau amygdalien est libre et n'est entouré que par la substance blanche ; mais sa face supérieure se fusionne avec l'écorce de la base, dont elle émane, et s'unit avec l'avant-mur, la base du noyau lenticulaire et l'espace perforé, toutes formations confondues à ce niveau (voy. fig. 255 et 263).

[*CHARPY.*]

Plis temporaux transverses. — En écartant les lèvres de la scissure de Sylvius, on remarque que le lobe temporal possède une face supérieure, triangulaire à sommet dirigé en avant, invisible sur un cerveau intact, et que cette face est parcourue par des plis transversaux ou mieux obliques en dedans, en haut et en arrière, de volumes très différents.

Il faut sur cette face distinguer deux parties, une antérieure et une postérieure. La partie antérieure, qui avoisine le pôle temporal, est presque lisse ; on y distingue cependant deux ou trois bourrelets, courts, faiblement saillants, qui vont de l'insula au pôle temporal, séparés par de légers sillons ; ce sont les *plis transverses antérieurs*.

Sur la partie postérieure de cette même face, se voient des plis beaucoup plus saillants, *plis transverses postérieurs*, qui sont de véritables circonvolutions temporales. Le territoire qu'ils occupent a été désigné par Féré sous le nom de *région rétro-insulaire* (fig. 229).

Le premier de ces plis, le plus antérieur, constitue le *pli temporo-pariétal profond* de Broca, la *circonvolution temporale transverse* de Heschl ; il est remarquable par sa constance, son apparition précoce et son grand développement.

Les autres plis situés en arrière sont inconstants, variables en nombre, de un à trois, et faiblement développés.

Broca a décrit les plis temporaux transverses comme des plis de passage unissant le lobe temporal au lobe pariétal, analogues à des plis temporo-pariétaux qu'on observe chez beaucoup d'animaux. Toutefois cette interprétation et cette assimilation sont contestables. Les plis transverses paraissent être exclusivement temporaux ; ils se terminent dans la scissure de Sylvius par une extrémité aplatie et ne la traversent pas pour se continuer sur le lobe pariétal ; ils sont seulement imbriqués avec les plis marginaux de P^2, qui arrivent de l'autre côté de la scissure.

Bibliographie. — Sur la disposition du corps godronné à ses extrémités, voyez : Giacomini, Bandelette de l'uncus de l'hippocampe, *Archives italiennes de biologie*, 1882 ; — Fascia dentata du grand hippocampe dans le cerveau de l'homme, *Id.*, 1884. — Retzius. *Biolog. Untersuch.*, t. VIII, 1898.

LOBE OCCIPITAL

Le lobe occipital est le plus petit et le plus mal différencié des grands lobes ; il occupe la partie postérieure de l'encéphale, et correspond aux fosses occipitales supérieures. Il recouvre la totalité du cervelet.

La *forme* de ce lobe est celle d'une pyramide triangulaire à sommet postérieur. La face externe convexe est en rapport avec la fosse occipitale supérieure, par conséquent avec la bosse occipitale extérieure. La face interne plane regarde celle du côté opposé, dont elle est séparée par la base de la faux du cerveau. La face inférieure, légèrement concave, repose sur la tente du cervelet inclinée en versant de toit, et par elle est en contact médiat avec la face supérieure de l'hémisphère cérébelleux.

Le *sommet* ou extrémité postérieure, ou *pôle occipital*, correspond à la partie supérieure et externe de la protubérance occipitale interne; quand cette protubérance fait une forte saillie, qui peut dépasser 1 cm., le sommet de l'hémisphère s'excave sur sa face interne pour la recevoir. Sur cette même extrémité se rencontre souvent une dépression plus ou moins profonde, oblique en bas et en dehors, décrite par quelques auteurs comme un sillon

anormal, mais que Giacomini a montrée être l'*empreinte du sinus*. C'est le sinus l. supérieur qui, soit parce qu'il se dévie de la ligne médiane, soit le plus souvent parce qu'il se divise prématurément en deux branches, imprime sa trace variable sur la face interne de l'hémisphère.

La *base* du lobe occipital, placée dans le plan frontal et soudée au reste de l'hémisphère, n'est pas facile à délimiter sur tout son contour. Sur la face interne, la scissure occipitale ou perpendiculaire interne établit une démarcation nette; mais, sur la face externe, les plis de passage pariéto-occipitaux effacent la séparation originelle, et il en est de même sur la face inférieure à cause de la fusion des circonvolutions temporales et occipitales. Pour la face externe, Schwalbe trace une ligne fictive allant de l'incisure profonde qui marque sur le bord supérieur la scissure occipitale à une autre encoche, à peu près constante, qu'on remarque sur le bord externe et inférieur de l'hémisphère à la jonction des lobes temporal et occipital. Cette encoche ou *incisure préoccipitale*, signalée déjà par d'autres auteurs, se prolonge souvent sur la face externe en un sillon ascendant, le *sillon préoccipital* de Meynert, qui aide encore à la limitation de la base. La Nomenclature anatomique a choisi pour limite le *sillon occipital transverse* d'Ecker, qui descend verticalement en arrière de la scissure occipitale externe. Sur la face inférieure, la limite est indiquée par l'*empreinte pétreuse*, dépression que produit le bord supérieur du rocher, ou à son défaut par une ligne menée de l'incisure préoccipitale à un point situé au-dessous du bourrelet du corps calleux.

Rüdinger a montré que les lobes occipitaux sont fréquemment asymétriques d'un côté à l'autre; la déviation latérale de la grande ou de la petite faux, l'excavation plus ou moins profonde d'une des fosses occipitales, et surtout les différences des sinus latéraux droit et gauche, sont les causes ordinaires de cette inégalité, qui se traduit par des écarts de 10 à 15 millimètres dans les diamètres.

Le lobe occipital possède cinq sillons et six circonvolutions qui, à l'exception de la dernière, ne sont pas toujours nettement différenciées entre elles ni bien distinctes des circonvolutions du lobe pariétal et du lobe temporal. On les compte de haut en bas, en commençant par la face externe et continuant par la face inférieure, pour remonter de là sur la face interne. Les cinq sillons antéro-postérieurs partent du pôle occipital qui reste indivis et sur lequel par conséquent ils ne se fusionnent pas, puis divergent sur les faces de la pyramide; on en compte trois sur la face externe, le troisième étant situé sur le bord inférieur et externe, un sur la face inférieure, un sur la face interne. Ecker a donné le nom de *lobulus extremus* à la partie interne du pôle occipital qui se trouve derrière l'origine de la scissure calcarine.

1° **Première circonvolution occipitale O^1.** — La première circonvolution occipitale se dirige parallèlement au bord supérieur de l'hémisphère et en dehors de lui; elle va du pôle occipital à la circonvolution pariétale supérieure P^1.

Sur son bord interne, elle n'est séparée de la circonvolution adjacente O^6 par aucun sillon, et seulement par des incisures inconstantes. Sur son bord externe, elle est limitée d'avec la deuxième occipitale par le *premier sillon occipital*, o^1. Ce sillon (*s. occipital supérieur* des Allemands) est dans la moitié des cas le prolongement du sillon interpariétal, dans l'autre moitié il en est indépendant. C'est un des plus constants des sillons occipitaux.

La première occipitale est unie à la première pariétale par le *premier pli de passage pariéto-occipital*. Ce pli, profond chez la plupart des singes et caché au fond de la scissure perpendiculaire externe, est superficiel chez l'homme et comble cette scissure dont il ne laisse que l'encoche du bord supérieur de l'hémisphère; il décrit une inflexion curviligne entre cette encoche et le sillon occipital transverse et vient se souder à O^1.

2° ***Deuxième occipitale*** O^2. — Située sur la partie moyenne de la face externe, elle va du pôle occipital à la pariétale inférieure P^2, à son lobule postérieur, auquel l'unit le deuxième pli de passage pariéto-occipital. Elle est bornée en haut par le premier sillon occipital o^1 ou occipital supérieur, en bas par le *deuxième sillon* o^2.

3° ***Troisième occipitale*** O^3. — Elle occupe la partie inférieure de la face externe. Le *troisième pli de passage*, premier pli temporo-occipital, superficiel,

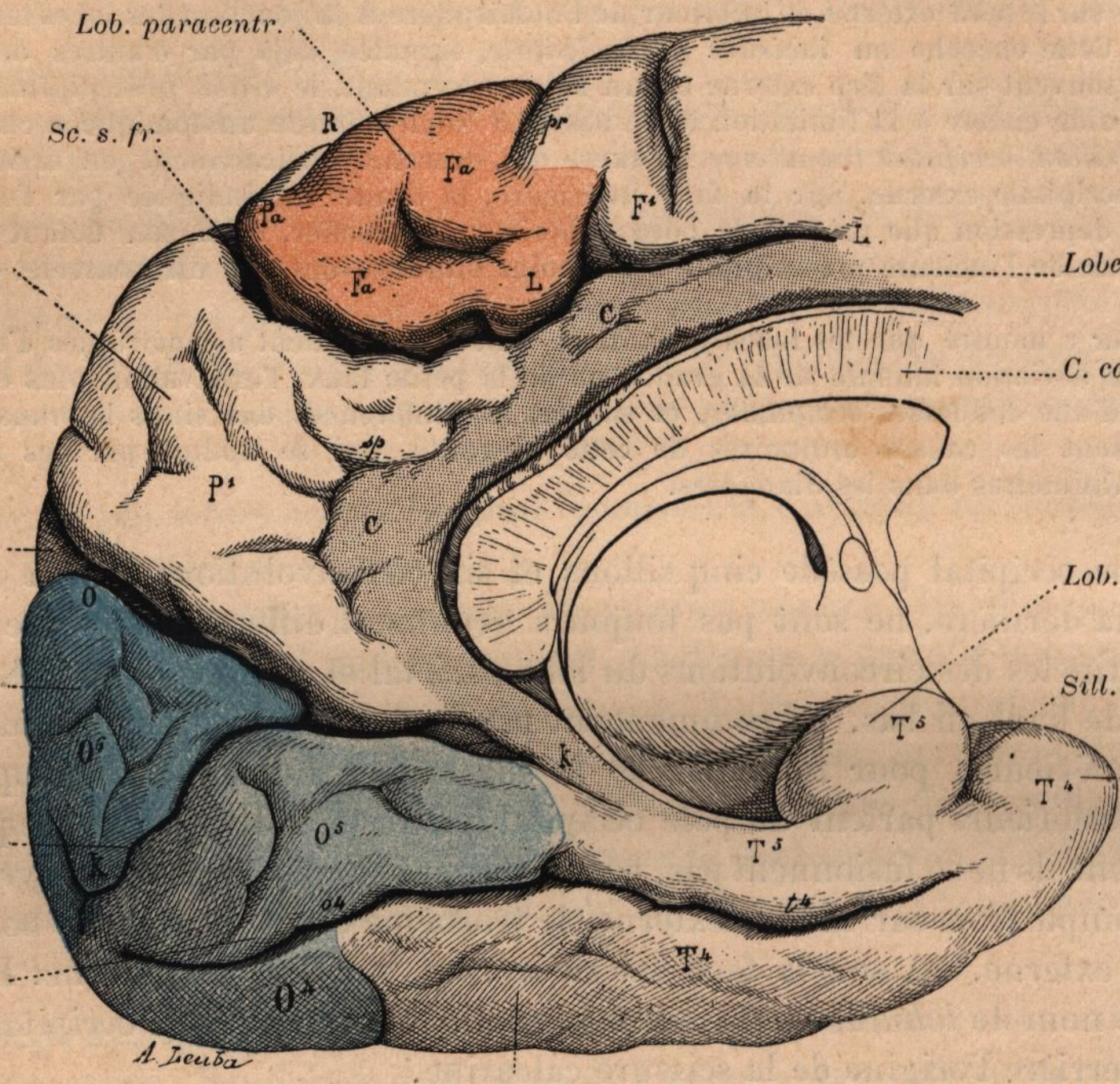

Fig. 225. — Lobe temporal et lobe occipital. Face interne.

La face inférieure de l'hémisphère est redressée pour permettre de voir O^4 et T^4. Le lobe occipital en bleu, le cunéus en bleu foncé, le lobule paracentral en rose.

l'associe à la seconde temporale T^2 et quelquefois à la pariétale inférieure ; elle est séparée de T^3 par l'*incisure préoccipitale*, dans laquelle se voit un pli d'union (quatrième pli de passage, deuxième pli temporo-occipital) avec cette circonvolution. Son extrémité antérieure est donc bifurquée en deux plis, un pour T^2, un pour T^3.

Le *troisième sillon occipital* o^3, ou s. occipital inférieur, qui la borne en dessous, court le long du bord inféro-externe de l'hémisphère, en arrière de l'incisure. Il est inconstant, variable dans sa forme, souvent contourné en S ou coupé par une incisure transversale.

4° ***Quatrième occipitale*** O^4. — Située sur la face inférieure, elle se continue en avant sans interruption avec la quatrième temporale, T^4; leur limite toute fictive est marquée par la ligne transversale qu'on mène de l'incisure

préoccipitale. Cette fusion des deux circonvolutions, toutes deux effilées à leurs extrémités opposées et soudées par leur base élargie, les a fait réunir sous le nom commun de première c. temporo-occipitale ou *lobule fusiforme* (Huschke).

Elle a en dehors d'elle le troisième sillon o^3, en dedans le *quatrième s. occipital* o^4. Ce dernier est, à l'inverse de o^3, remarquable par sa constance, sa profondeur, la précocité de son apparition. A partir du pôle occipital, il se dirige en ondulant vers le lobe temporal et s'y unit au quatrième sillon temporal t^4 avec lequel il forme la *scissure collatérale*, des auteurs étrangers.

5° **Cinquième occipitale O^5.** — Cette circonvolution, située en presque totalité sur la face inférieure, en petite partie sur la face interne, présente une large surface en arrière, tandis qu'en avant elle se rétrécit pour s'unir à la cinquième temporale T^5 par un pli assez étroit (pli de passage occipito-hippocampique de Broca). Sa forme lui a valu le nom de *lobule lingual*. Beaucoup d'auteurs l'ont décrite avec T^5 comme ne formant qu'une seule et même circonvolution, deuxième temporo-occipitale. Des incisures longitudinales peuvent la diviser en deux ou trois plis secondaires. Ses limites sont très nettes de chaque côté, car elle est bordée en dehors par o^4, en dedans par la scissure calcarine.

6° **Sixième occipitale O^6.** — La sixième occipitale, placée tout entière sur la face interne, est un peu irrégulière en surface, mais nettement triangulaire dans son contour, le sommet du triangle étant dirigé en avant. On l'appelle souvent le *cuneus* (Burdach) ou coin, lobule cunéiforme. Sa partie postérieure est séparée de la première occipitale par le bord sagittal de l'hémisphère, mais sans sillon notable et constant. Son bord supérieur est marqué par la scissure occipitale ou perpendiculaire interne, que traversent dans la profondeur des plis de passage allant au lobule quadrilatère et à la circonvolution du corps calleux. Son bord inférieur est la scissure calcarine. Sa surface n'est jamais lisse; dans les formes bien développées, elle est découpée par des incisures.

La *scissure calcarine K*, sillon du petit hippocampe, cinquième sillon occipital o^5, doit son nom de calcarine à sa pénétration dans la corne occipitale du ventricule latéral où elle va former le calcar ou ergot de Morand. Sa constance, sa précocité phylogénique et ontogénique lui ont fait attribuer la qualification de scissure au lieu de celle de sillon. Elle naît en arrière, à un demi-centimètre du pôle occipital, par deux branches, l'une *ascendante*. l'autre *descendante*, qui se prolonge sur le pli polaire (Broca) ou lobulus extremus (Ecker); puis elle se porte horizontalement en avant, un peu au-dessus du bord inférieur et interne de l'hémisphère, en suivant un trajet à double flexuosité, reçoit la scissure occipitale, et se coudant légèrement en bas va finir sur le bord externe de la circonvolution du corps calleux.

En s'unissant à la scissure occipitale, la calcarine forme un Y, dont les deux branches obliques circonscrivent le cuneus O^6. La branche antérieure, tige ou queue de l'Y, semble appartenir à la scissure occipitale dont elle prolonge la direction; mais elle est en réalité une dépendance de la calcarine, comme le montrent les faits d'anatomie comparée et la présence d'un petit pli de passage, toujours profond et constant, le *pli cunéo-limbique*, qui barre la scissure occipitale et ne laisse qu'une communication superficielle. Elle est longue de 2 cm. et très profonde; on y voit de nombreux vaisseaux; elle peut être bi- ou

trifurquée dans la profondeur, de là les variations d'aspect de l'ergot de Morand. La scissure calcarine se termine par une incisure sur le bord externe du lobe du corps calleux; quelquefois chez l'homme, en règle générale chez les singes inférieurs, la scissure semble couper en deux la circonvolution calleuse et aboutir à la fissure de l'hippocampe, mais presque toujours ce n'est là qu'une apparence et un pli de passage profond unit les deux parties de la circonvolution à travers l'entaille superficielle (Broca).

LOBE OU CIRCONVOLUTION DU CORPS CALLEUX

Le *lobe du corps calleux* (gyrus cinguli, circonvolution du corps calleux), ou par abréviation le lobe calleux, entoure le corps calleux qui lui est concentrique. Il est réduit à une seule circonvolution, qui présente cette particularité

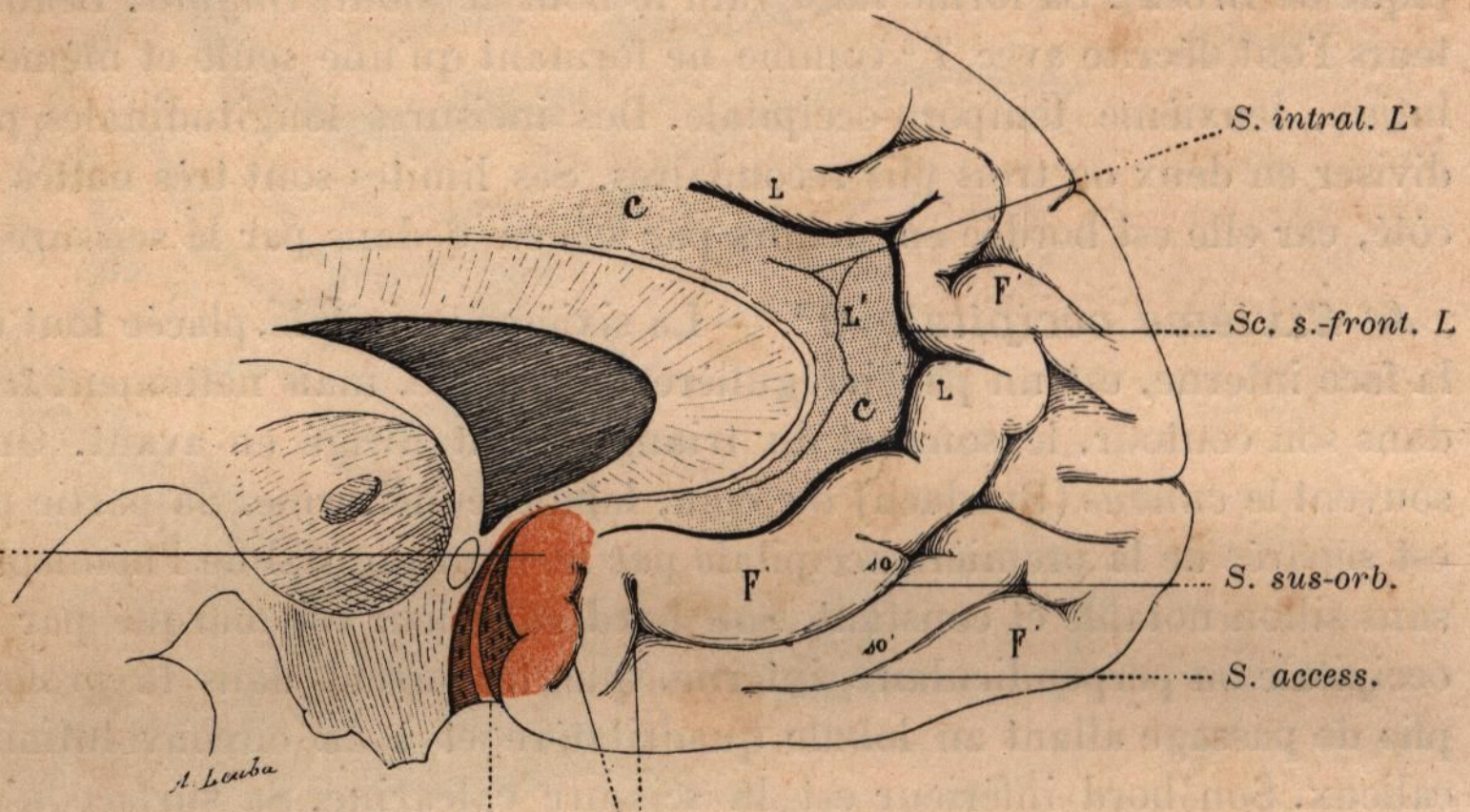

FIG. 226. — Origine du lobe calleux *C* et carrefour de l'hémisphère.
La surface du carrefour est teintée en rose. L'incisure arquée est dédoublée sur ce cerveau.

de passer au-dessous de deux autres lobes, du lobe frontal et du lobe pariétal, et d'aboutir à la limite du lobe occipital.

Cette circonvolution *C*, est limitée en dessus par la scissure sous-frontale ou calloso-marginale, et à partir du lobe pariétal, par le sillon sous-pariétal ; ce dernier n'est souvent qu'une incisure et la sépare si imparfaitement du lobule quadrilatère de P^1 que Rolando réunissait le lobe calleux et ce lobule sous le nom de circonvolution crêtée, par analogie avec une crête de coq. En dessous, la limite est nettement tracée par le sillon du corps calleux, dont la circonvolution forme la lèvre ou paroi supérieure (fig. 231).

Le lobe calleux naît en avant du bec du corps calleux par une languette étroite et courte, pli de passage qui l'unit avec la première frontale; puis, suivant un trajet arqué, contourne successivement le genou, la partie moyenne et le bourrelet du corps calleux, et sous ce bourrelet, s'unit à la circonvolution de l'hippocampe T^5. Le point de jonction est un pont étroit, large de 5 mm. à peine, appelé quelquefois *isthme*, et qui est un véritable pli de passage; c'est sur lui que finit en encoche la scissure calcarine, plus exactement la branche

commune de la calcarine et de l'occipitale interne. — L'isthme est le pli *temporo-limbique* de Broca. Il est constant, mais souvent profond, petit, lisse, effilé à sa partie antérieure et partiellement recouvert par le lobule lingual.

La surface de la circonvolution, c'est-à-dire sa face interne, est en général simple. On y rencontre parfois des sillons, parallèles à la direction générale, notamment le *sillon intra-limbique* qui semble la dédoubler, et plus souvent des incisures transversales ou étoilées, dont un certain nombre paraissent être des nervures vasculaires. Elle possède aussi une face inférieure très étroite qui surplombe le corps calleux en formant le toit de son sillon ou ventricule; cette face est en rapport avec l'artère cérébrale antérieure qui n'y marque pourtant aucune empreinte, et avec les prolongements du corps godronné décrits sous le nom de tractus gris de Lancisi. L'écorce cérébrale au fond du sillon calleux se termine, en apparence du moins, d'une façon simple, en biseau que rase horizontalement le plan transversal du corps calleux.

LOBE LIMBIQUE

Tous les cerveaux de mammifères, y compris l'homme, qu'ils aient ou non des circonvolutions, présentent à la face interne de l'hémisphère, autour du corps calleux, un anneau cortical distinct affecté en principe à l'organe de l'olfaction. Cet anneau fermé en arrière paraît ouvert en avant, mais là aussi il est complété par l'union de son extrémité supérieure avec la racine interne du pédoncule olfactif, de son extrémité inférieure avec la racine externe. Broca, dans un de ses plus mémorables travaux (1878), en a donné une étude approfondie; il l'a appelé *lobe limbique*, parce qu'il forme le limbe ou limite de la cavité générale de l'hémisphère, du hile de la vésicule hémisphérique.

Etudié chez un animal osmatique (chien, loutre, renard), c'est-à-dire doué d'une olfaction puissante, l'appareil olfactif, cérébral, est composé de deux parties, du lobe olfactif qui correspond à notre bulbe olfactif, et du lobe limbique. Le *lobe olfactif* est attaché à un volumineux *pédoncule*, qui, par deux *racines olfactives* externe et interne, véritables circonvolutions, se soude aux extrémités du lobe limbique; d'où l'aspect d'une raquette, dont le lobe olfactif est le manche, et le lobe limbique le cercle.

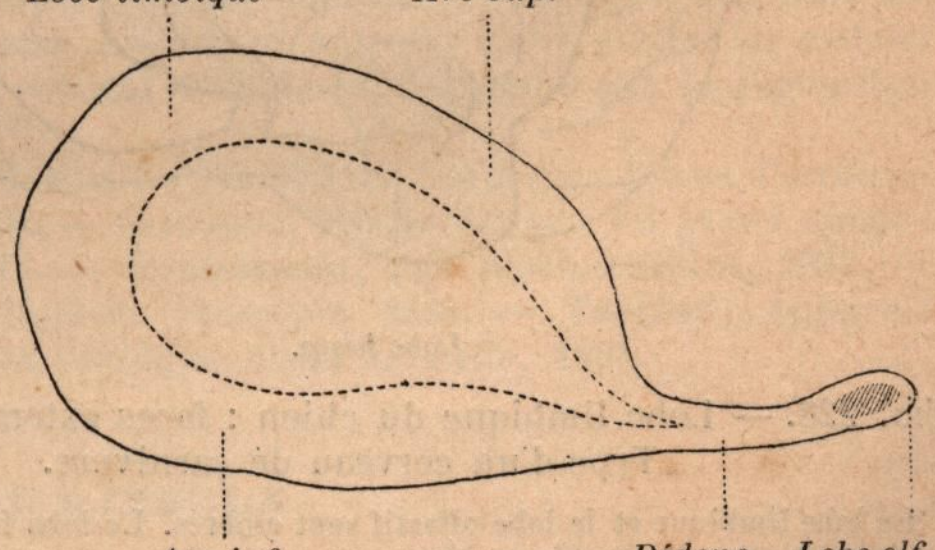

Fig. 227. — Schéma du lobe limbique.
Type en raquette.

Le lobe limbique est circonscrit en dedans, sur son bord interne et concave, par le sillon de l'hippocampe et le sillon du corps calleux qui sont les deux moitiés du sillon d'Ammon embryonnaire; en dehors, sur son bord externe convexe, par la *scissure limbique*, scissure profonde qui sépare la circonvolution d'avec le lobe pariétal et le lobe frontal, les seuls qui existent chez les non primates. Cette scissure n'est pas continue, des plis de passage la coupent, surtout le pli fronto-limbique, qui isole un tronçon antérieur ou scissure sous-frontale. Dans le lobe lui-même, on peut topographiquement distinguer deux parties ou arcs, un arc supérieur ou sus-calleux, qui entoure le bourrelet, la face supérieure et le genou du corps calleux; un arc inférieur ou sous-calleux, ou *lobe de l'hippocampe*, qui répond à la face inférieure du corps calleux et à la partie latérale de la fente de Bichat. Ces deux arcs, séparés en avant par un écartement que comblent les racines divergentes du pédoncule olfactif, sont continus en arrière; tout au plus, un pli de passage rétro-limbique, profond ou superficiel suivant l'animal considéré, situé au niveau du bourrelet du corps calleux, indique-t-il le point de la séparation future.

Ce vaste appareil, qui occupe sur la face inférieure et sur la face interne du cerveau une place considérable, est tout entier affecté à l'olfaction chez les animaux osmatiques,

pour qui l'odorat est le sens capital, que détrônera plus tard le sens de la vue chez les mammifères supérieurs.

Chez les animaux anosmatiques, à odorat peu ou pas développé, tels que sont les cétacés et les singes, le lobe limbique s'atrophie dans certaines de ses parties, se transforme dans d'autres, et surtout ses deux arcs se dissocient. Considérons l'homme, que l'on ne peut dire anosmatique au sens littéral du mot, mais qui est au moins *microsmatique* (Turner). Nous reconnaissons chez lui l'ancien lobe limbique à cette circonvolution qui entoure le corps calleux et va par ses deux extrémités aboutir à l'espace perforé antérieur, où là aussi son ouverture est fermée par les grêles racines de l'olfactif. Cette circonvolution, Foville l'appelait circonvolution de l'ourlet; Gerdy, circ. annulaire; Arnold, gyrus fornicatus. Seulement nous l'avons dissociée; nous avons décrit son arc supérieur comme lobe du corps calleux, son arc inférieur comme circonvolution de l'hippocampe T^5; les deux arcs sont toujours continus en arrière, mais non pas à plein jet et seulement par un pli de passage étroit, l'*isthme*, qu'entaille plus ou moins profondément la scissure calcarine. La limite interne n'a pas changé, c'est toujours le sillon de l'hippocampe et le sillon du corps calleux. La limite externe, la scissure limbique, n'existe plus sous ce nom et dans sa forme typique; elle est coupée en tronçons dont chacun est rattaché à un lobe voisin, mais on peut sans peine la reconstituer malgré ces interruptions; on la retrouvera dans la scissure sous-frontale, le sillon sous-pariétal, le quatrième sillon temporal t^4, qui est constant et profond, enfin le sillon limbique temporal.

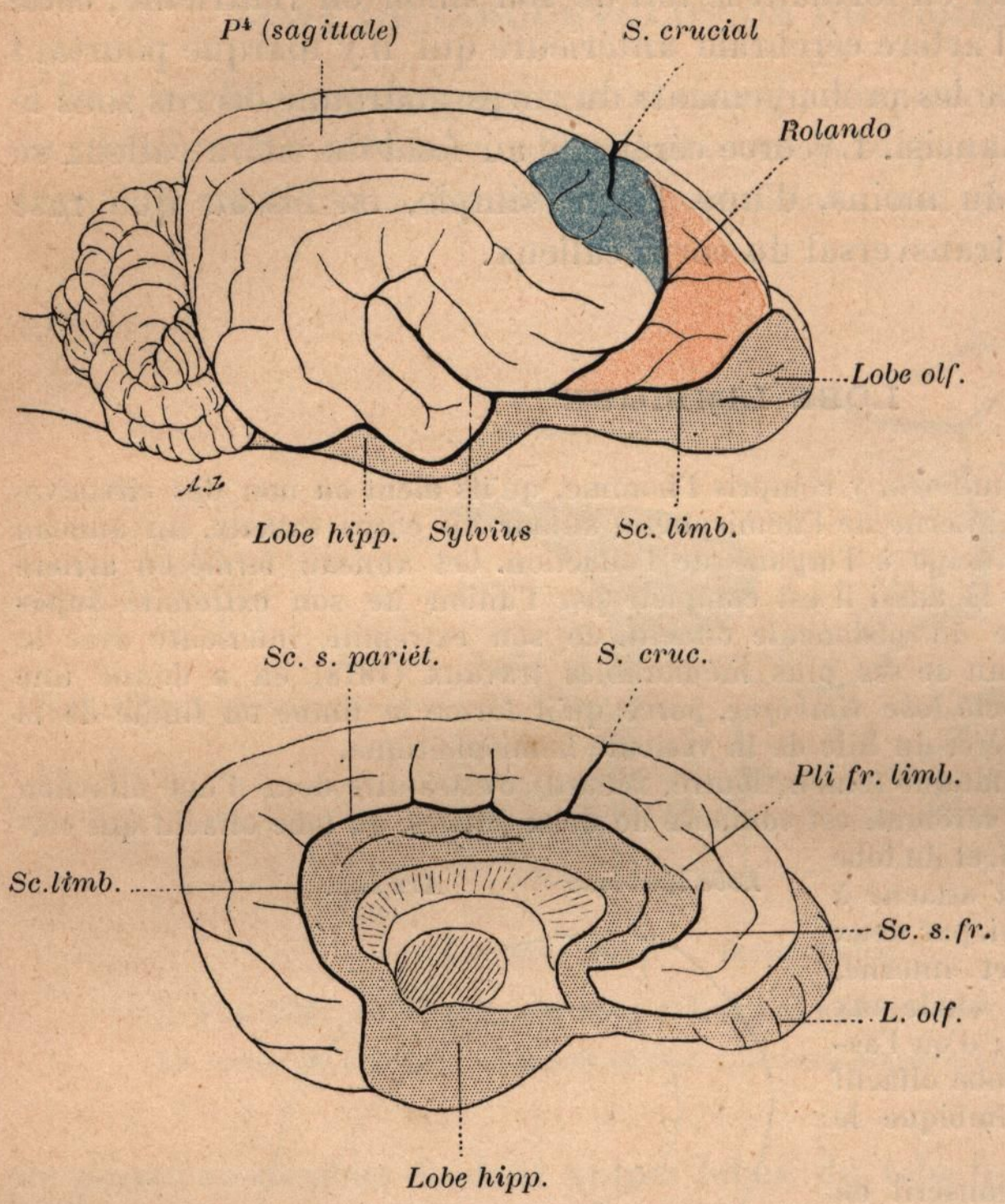

FIG. 228. — Lobe limbique du chien : faces externe et interne. Type d'un cerveau de carnivore.

Le lobe limbique et le lobe olfactif sont ombrés. Le lobe frontal est teinté en rose, le gyrus sigmoïde en bleu.

Les deux circonvolutions du lobe ont divorcé anatomiquement, et physiologiquement elles ont changé de fonction, et c'est cette adaptation à un autre travail, inconnu d'ailleurs, il faut bien le dire, qui a empêché ou amoindri leur atrophie. Ainsi la circonvolution du corps calleux, arc supérieur, est restée volumineuse et plissée chez les cétacés dont l'appareil olfactif est atrophié et la racine interne nulle; chez l'homme, elle semble, comme nous 'avons vu, devoir être absorbée par le lobe frontal. Seule son extrémité antérieure, qui reçoit des origines olfactives au niveau du carrefour, est peut-être encore un centre cortical de l'olfaction. La circonvolution de l'hippocampe T^5, n'est plus qu'une partie du lobe temporal, et là encore on ne peut plus chercher de centres olfactifs que dans son extrémité antérieure ou lobule de l'hippocampe, et dans les formations ammoniennes et godronnées de son bord interne. Les deux extrémités de l'anneau limbique seraient donc seules restées *olfactives*.

On a objecté à la magistrale description de Broca d'être incomplète, par omission d'un autre anneau cortical olfactif, et de comporter une appellation inexacte. M. Duval, considérant le corps godronné comme une circonvolution véritable et rappelant que certains animaux possèdent des circonvolutions sous-calleuses, pense qu'il existe un second limbe, concentrique au premier, le vrai limbe de la cavité hémisphérique, représenté par le corps

godronné et le trigone cérébral; là serait le lobe limbique réel, et la scissure limbique devrait être cherchée dans le sillon de l'hippocampe.

Cette manière de voir soulève deux objections : d'abord, elle suppose que la circonvolution du corps calleux ne se continue pas avec celle de l'hippocampe, ce qui est pourtant indéniable, ensuite elle fait terminer le corps godronné sous le corps calleux au lieu de le prolonger sur cette commissure par les nerfs de Lancisi.

Au même moment Schwalbe, pour les mêmes raisons, distinguait dans sa Névrologie deux lobes limbiques concentriques : un lobe limbique externe, qui n'est autre que celui de Broca, et un lobe limbique interne, constitué par le corps godronné, le trigone cérébral et le septum lucidum.

Giacomini admet lui aussi un second limbe autour du grand limbe de Broca. Ce limbe intérieur est représenté par le corps godronné, la fasciola cinerea avec les circonvolutions ou éminences sous-calleuses, et les nerfs de Lancisi qui passent sur le corps calleux, toutes parties qui sont continues, arquées, et s'étendent du lobule de l'hippocampe à l'espace perforé antérieur, comme le grand lobe limbique lui-même.

Zuckerkandl reconnaît dans l'appareil olfactif une disposition intermédiaire entre celles qu'ont indiquées Schwalbe et Giacomini. Il y a, suivant lui, trois cercles concentriques : le plus extérieur est le *grand lobe limbique* de Broca (circonvolutions de l'hippocampe et du corps calleux, auxquelles il ajoute les circonvolutions sous-calleuses des animaux, rudimentaires chez l'homme); le second est l'*arc marginal externe*, qui comprend le corps godronné et les nerfs de Lancisi, et qui passe par conséquent au-dessus du corps calleux; le troisième est l'*arc marginal interne*, que forment la fimbria, le trigone cérébral et le pédoncule du septum lucidum, et qui est situé sous le corps calleux.

Enfin plus récemment, Trolard et Bole ont soutenu des opinions à peu près analogues, Nous reviendrons d'ailleurs sur ces questions à propos des origines olfactives.

Quelle conclusion tirer de ce rapide exposé? Broca, malgré ces objections qu'il connaissait, a maintenu son nom et sa description du lobe limbique, et tous les auteurs étrangers que j'ai cités ont fait comme lui. Cette question ne touche d'ailleurs qu'indirectement l'anatomie de l'homme et des primates chez lesquels on ne décrit pas un lobe limbique, mais un lobe du corps calleux et une circonvolution de l'hippocampe; elle l'intéresse toutefois pour la dérivation et la comparaison des parties analogues. Mais qu'il s'agisse d'un lobe limbique typique (osmatiques) ou transformé (anosmatiques), il n'y a rien à changer ni à la terminologie ni à la conception de Broca. Le mot *lobe limbique* a un sens acquis et précis qui désigne un organe déterminé; y toucher serait produire la confusion. D'autre part, ce mot lobe ne peut vraiment s'appliquer qu'aux grandes circonvolutions qui entourent le corps calleux et non à ces productions atténuées, même chez les osmatiques, qui sont les nerfs de Lancisi et le corps godronné. Il reste seulement entendu qu'il existe, en dedans du grand limbe de l'hémisphère, un limbe cortical secondaire représenté par la *formation godronnée*.

Voy. sur la question du lobe limbique : Broca, Le grand lobe limbique, *Revue d'anthropologie*, 1878. — Schwalbe, *Neurologie*, 1881. — Giacomini, Fascia dentata du grand hippocampe, *Archives italiennes de Biologie*, 1884. — Zuckerkandl, Das Riechcentrum, 1887, et Das Riechbundel des Ammonshornes in *Anatom. Anzeiger*, 1888. — Trolard, *Appareil central de l'olfaction*, 1889. — Bole, Le lobe limbique, *thèse de Lille*, 1893.

LOBE DE L'INSULA

Le lobe ou lobule de l'insula de Reil occupe le fond de la scissure de Sylvius. Il faut écarter les lèvres de cette scissure, entre les lobes frontal et temporal, pour apercevoir l'insula dans l'excavation.

Il ressemble à un poing fermé ou à une coquille de bivalve, ou plus simplement il a la forme d'une pyramide triangulaire; le sommet du triangle regarde en bas et en avant, la base en haut, en direction horizontale; le bord antérieur est court, vertical; le bord postérieur, long et oblique. Il y a trois faces aplaties.

Au moment de son apparition, dans le cours du cinquième mois embryonnaire, l'insula est complètement à découvert dans la fosse de Sylvius; mais peu à peu les trois lobes qui l'environnent croissent à la rencontre les uns des autres et, passant par-dessus l'insula qui reste accolé au corps strié, finissent par le recouvrir complètement ou à très peu de chose près au moment de la

naissance; c'est là le phénomène du recouvrement ou de l'occultation de l'insula. De cette saillie des grands lobes surplombant le lobule central résulte la formation de sillons et d'opercules.

Les sillons sont les dépressions qui séparent le contour de l'insula de la face profonde des lobes qui se projettent par-dessus lui. L'insula tout entier est entouré comme d'un fossé par le *sillon de Reil* ou sillon circulaire, et chacun de ses trois côtés est bordé par une partie de ce grand sillon; de là un sillon de Reil antérieur, un sillon supérieur, un sillon inférieur ou postérieur. Le sillon de Reil ne fait pas le tour complet de l'insula. Il commence dans l'espace perforé ou vallée de Sylvius; mais après avoir contourné les trois côtés, l'extré-

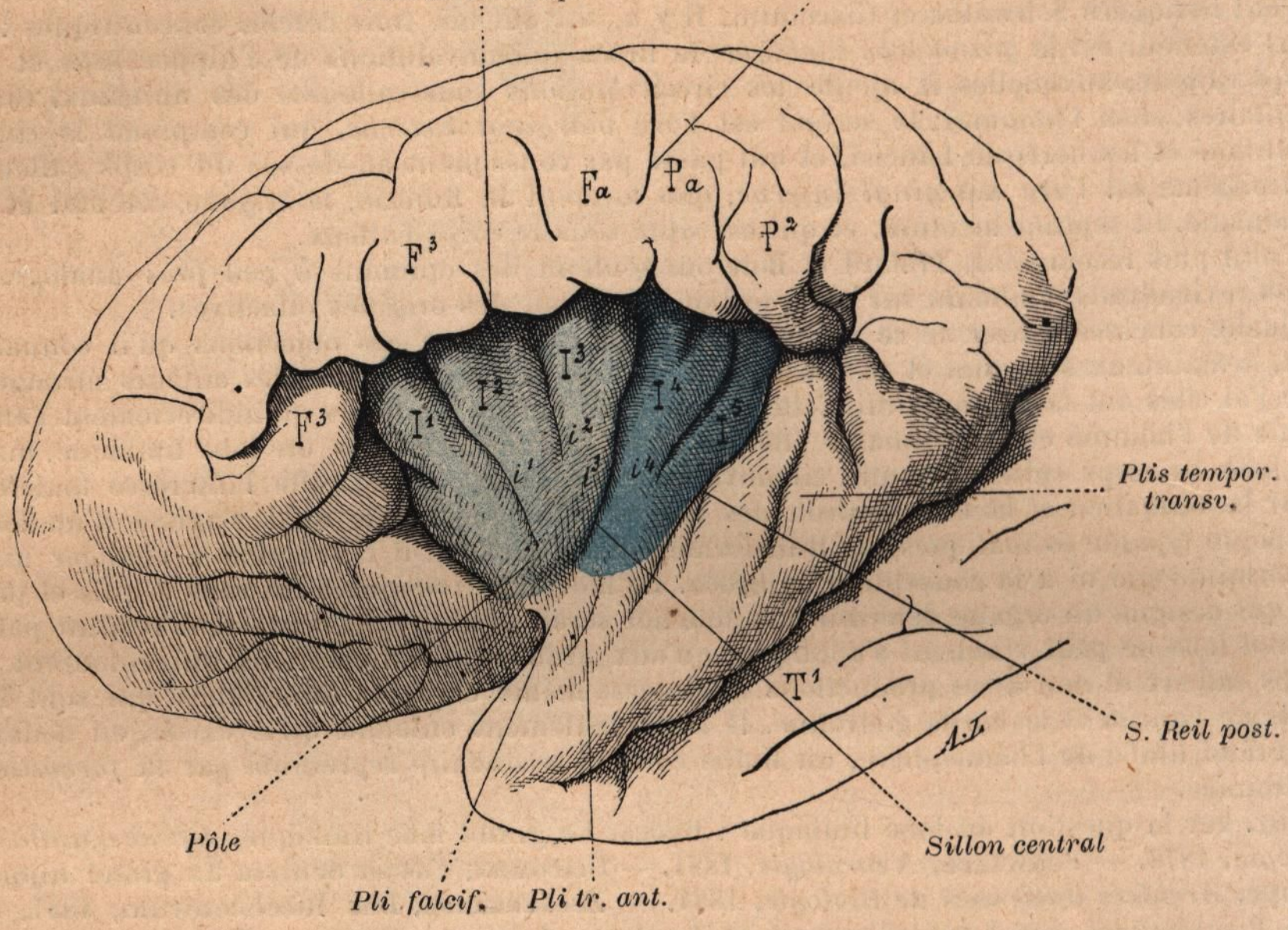

Fig. 229. — L'insula (teinté en bleu).

Insula antérieur. — Insula postérieur en bleu plus foncé. — Plis transverses du lobe temporal. (D'après Eberstaller.)

mité de sa branche inférieure, au lieu de revenir à l'espace perforé, remonte sur la face supérieure du lobe temporal et cesse un peu en arrière du sommet de ce lobe.

En se projetant par-dessus l'insula, les circonvolutions voisines lui constituent des couvercles ou *opercules*, qu'il faut soulever pour voir le lobe sur lequel ils s'appliquent. On distingue quatre opercules, entre chacun desquels s'engage une branche de la scissure de Sylvius. L'opercule orbitaire est l'extrémité antérieure de F^3; l'opercule frontal ou antérieur, le cap de la troisième frontale, entre les deux branches de Sylvius; l'opercule rolandique ou supérieur est constitué par le pied des deux circonvolutions rolandiques *Fa* et *Pa* et celui de F^3, il est donc en arrière de la branche ascendante de Sylvius; enfin l'opercule inférieur ou temporal est formé par la première temporale, le pôle temporal et la face interne du lobe (fig. 208).

A la jonction du sillon antérieur et du sillon inférieur de Reil, au point où la face externe de l'hémisphère s'unit à la face inférieure, le sommet arrondi de l'insula est séparé de l'espace perforé par le *pli falciforme*. Broca a nommé ainsi une crête antéro-postérieure qui sépare la vallée ou espace perforé de la scissure de Sylvius; sa couleur est gris blanchâtre et sa forme semi-lunaire. D'après Retzius, il représente la partie moyenne atrophiée de la circonvolution olfactive externe. Au pli falciforme aboutissent le sillon de Reil antérieur, le pôle de l'insula, le sillon central interinsulaire; c'est là aussi que l'artère sylvienne émet ses ramifications digitées; c'est pourquoi Schwalbe l'a appelé le *seuil* de l'insula (*limen insulæ*). Ajoutons que le pli falciforme n'est pas constant, et qu'il ne sépare qu'imparfaitement la scissure de Sylvius de l'espace perforé, tandis que chez les animaux à grand développement olfactif, l'insula est séparé de la base, non par une crête étroite, mais par la puissante racine externe du pédoncule olfactif et par la profonde scissure antérieure du rhinencéphale.

Le sommet du lobe porte le nom de *pôle de l'insula*. Du pôle partent en éventail les circonvolutions *insulaires*, appelées encore plis courts ou plis droits (gyri breves, gyri recti), au nombre de cinq ordinairement, qui se portent les unes verticalement en haut, les autres en haut et en arrière. On les compte d'avant en arrière, de I^1 à I^5; chacune d'elles a une forme conique, étroite à son origine polaire, large à sa terminaison dans le sillon de Reil. Dans ce sillon, elles s'entrecroisent avec de petits plis, *plis obliques*, émanés des circonvolutions voisines, c'est-à-dire de la troisième frontale et des frontale et pariétale ascendantes. Quatre sillons rectilignes, *sillons insulaires*, séparent ces circonvolutions. Il en est un, le troisième, qui est caractérisé par sa constance, sa profondeur, son apparition précoce, et a reçu le nom de *sillon central*; il sépare en deux parties le pôle de l'insula et se prolonge jusqu'au pli falciforme. Il divise l'insula en deux moitiés, l'insula antérieur et l'insula postérieur.

1° **Insula antérieur**. — Il comprend trois circonvolutions qui sont les *première*, *deuxième* et *troisième insulaires antérieures*; elles partent d'un point commun auquel Eberstaller réserve le nom de *pôle de l'insula*, et qu'on pourrait nommer le *pôle antérieur*. La première insulaire I^1 (gyrus brevis anterior), la plus volumineuse, est située dans la branche antérieure de Sylvius, sous le cap de la troisième frontale avec laquelle elle s'unit assez souvent. En avant d'elle est le sillon antérieur de Reil, en arrière le premier sillon insulaire ou sillon antérieur. — La deuxième insulaire I^2 (gyrus medius), la plus petite, plate, est séparée de la troisième par le deuxième sillon insulaire, ou *sillon précentral*. — La troisième I^3 (gyrus tertius seu posterior) est volumineuse. En arrière d'elle est le *sillon central* i^3, qui correspond au troisième sillon insulaire.

Eberstaller décrit en outre dans l'insula antérieur le pli transverse et le pli accessoire.

Le *pli transverse de l'insula* se détache du pôle de l'insula, se dirige en avant vers la partie orbitaire ou tête de la troisième frontale qui la recouvre et s'unit avec elle de façon très variable. Il forme une barrière entre le sillon de Reil antérieur et l'espace perforé. Retzius le rattache à la circonvolution olfactive externe. — Le *pli accessoire*, situé en dehors du précédent, sous l'opercule orbitaire formé par F^3, se détache de la première insulaire, suit le sillon de Reil antérieur et s'unit avec les plis profonds de la troisième frontale.

2° **Insula postérieur**. — Les deux circonvolutions de l'insula postérieur aboutissent, non au pôle de l'insula, mais à un sommet commun (que l'on pourrait appeler pôle postérieur), qui se prolonge sur la face supérieure du lobe temporal.

La première insulaire postérieure I^4 (gyrus longus, centrale postérieure) est remarquable par sa longueur; elle se dirige en haut et en arrière, recouverte par le pli temporal transverse, se divise en deux ou trois branches et arrive à l'intersection des sillons supérieur et inférieur de Reil; là, elle s'entrecroise avec les plis marginaux de la pariétale as-

cendante. — La deuxième insulaire postérieure I^5 (gyrus posterior secundus), séparée de la précédente par le quatrième sillon i^4, ou *sillon postcentral*, est limitée en arrière par le sillon de Reil inférieur; elle est plate, ordinairement mal différenciée de la première, surtout à leur origine antérieure commune.

Les circonvolutions et les sillons de l'insula montrent une grande concordance avec ceux du lobe frontal dont ils semblent être le prolongement.

L'insula, chez l'homme, est vaste; ses plis sont nombreux et bien développés comparativement à ceux des animaux. Son occultation complète par les opercules des lobes voisins tient au développement excessif du lobe frontal et principalement de la troisième circonvolution.

Avant-mur. — Que l'on fasse une coupe verticale ou une coupe horizontale à travers l'insula, on remarquera qu'il est en quelque sorte plaqué contre

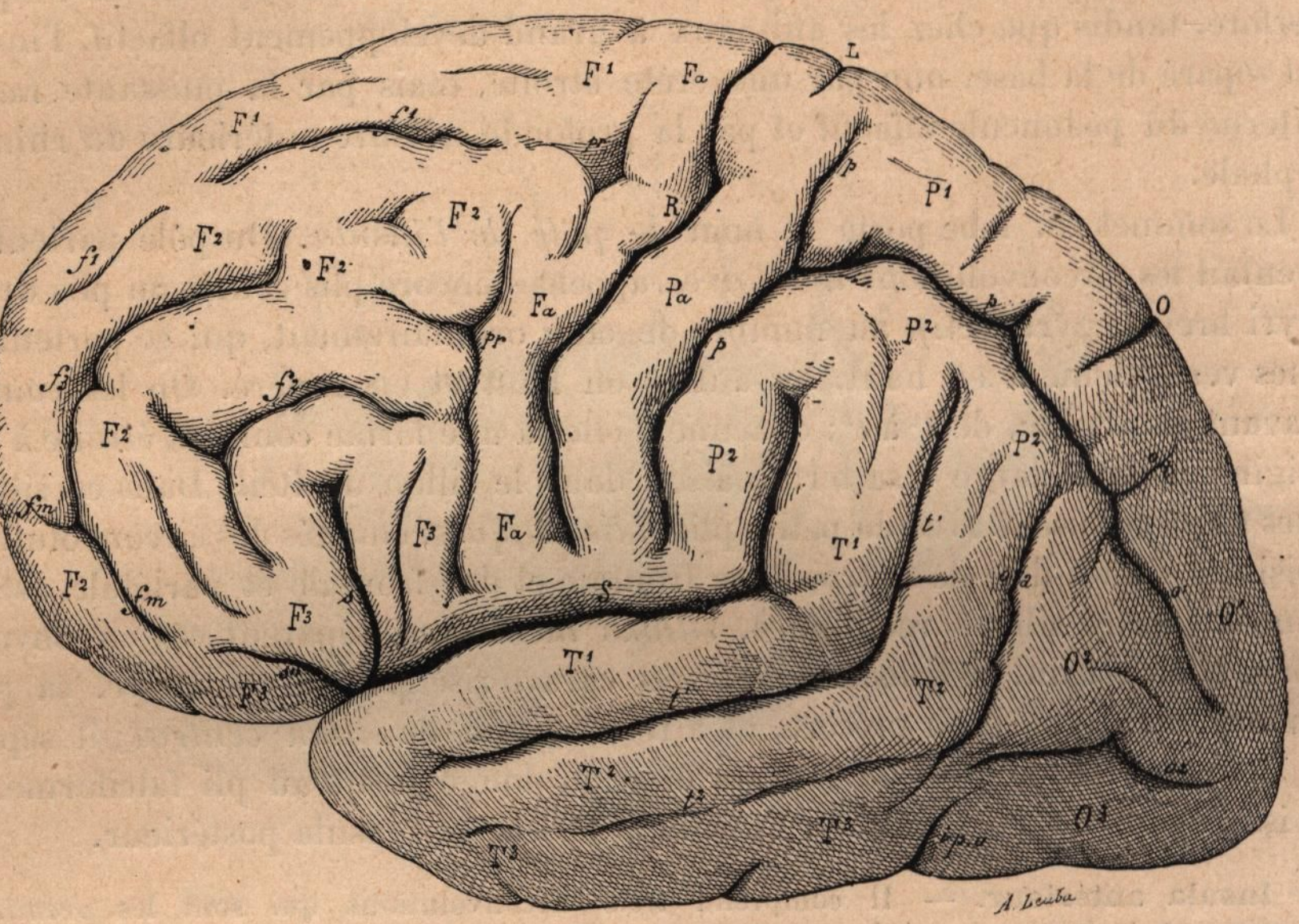

FIG. 230. — Circonvolutions cérébrales.
Face externe.

la face externe et convexe du noyau lenticulaire ou extra-ventriculaire du corps strié. Un espace de quelques millimètres seulement sépare l'écorce insulaire de la substance grise du corps strié. Entre le noyau lenticulaire et l'écorce de l'insula, on observe de dedans en dehors : une couche blanche, ou *capsule externe*, qui n'adhère pas au corps strié; une couche grise, l'avant-mur; une seconde couche blanche interposée entre l'avant-mur et l'écorce. Cette dernière couche, qui était pour Rolando la lame de la vallée de Sylvius, est connue sous le nom de *capsula extrema* (Voy. fig. 254 et 258).

L'*avant-mur*, claustrum de Burdach, noyau tæniforme d'Arnold, bandelette vermiculaire, est une lame de substance grise qui double la surface profonde de l'insula et la sépare de la capsule externe; elle ne dépasse en aucun sens le sillon de Reil. Elle est verticale, parallèle à la face externe du noyau lenticulaire, large de 1 à 2 mm. Sa face interne est lisse, légèrement concave; sa face externe, denticulée, présente de légères crêtes qui s'enfoncent dans les plis des circonvolutions de l'insula. Elle se recourbe sur sa périphérie, pour se rattacher à l'écorce

du lobe frontal et du lobe temporal, sur les limites de l'insula ; une coupe verticale montre qu'à sa partie inférieure elle double de largeur, en même temps qu'elle se rapproche du corps strié ; puis elle se replie en dedans, pour se continuer avec la substance grise de l'espace perforé, sur laquelle repose déjà le noyau lenticulaire.

L'avant-mur, constant chez les mammifères, est une *formation corticale* aberrante ; il représente la couche profonde des cellules fusiformes de l'écorce cérébrale, isolée de la couche moyenne par la pénétration des fibres arquées

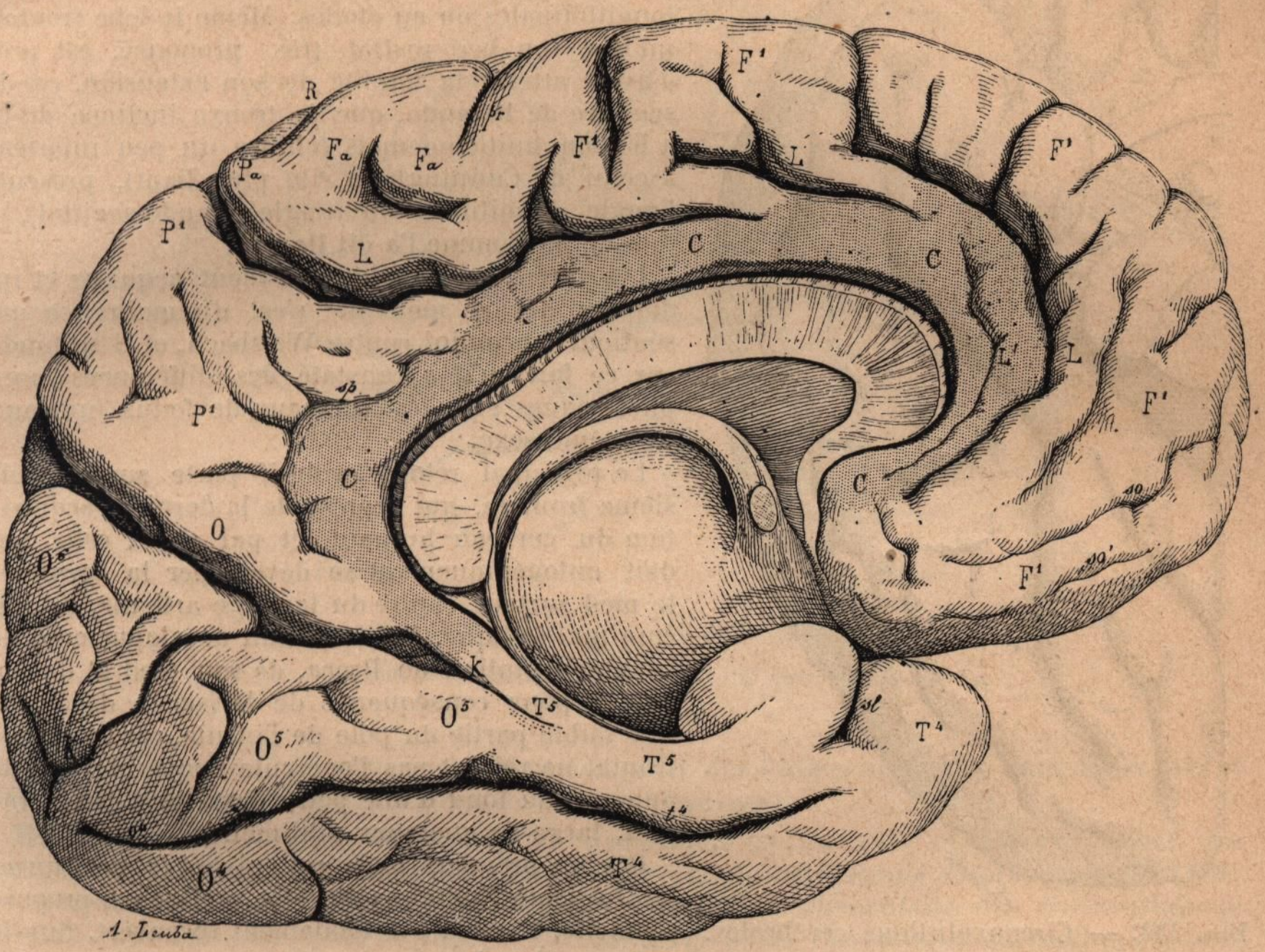

Fig. 231. — Circonvolutions cérébrales.

Face interne.

Ces deux dessins et le suivant sont l'assemblage des dessins partiels que nous avons donnés plus haut.

qui unissent les circonvolutions et qui sont, ailleurs, placées au-dessous de la couche cellulaire profonde. Cependant Brissaud et van Gehuchten le rattachent au corps strié.

Bibliographie. — Parmi les derniers travaux sur l'insula, il faut citer : Guldberg, Zur Morphologie der Insula Reilii, in *Anat. Anzeiger*, 1887 ; — Eberstaller, Zur Anatomie und Morphologie der Insula, in *Anat. Anzeiger*, 1887 ; — Cunningham, The sylvian fissure and the island of Reil, in *Journal of Anatomy*, 1890. — G. Retzius, Das *Menschenhirn*. 1896.

Sur l'anatomie comparée, le mémoire important de Clark. *Journ. of compar. Neurology*, 1896.

Cerveau du nouveau-né. — Au point de vue de ses circonvolutions, le cerveau du nouveau-né est une ébauche terminée ; c'est presque un cerveau d'adulte à une échelle

réduite (Retzius). Ce n'est point un type simple, il est seulement moins compliqué qu'il ne sera plus tard.

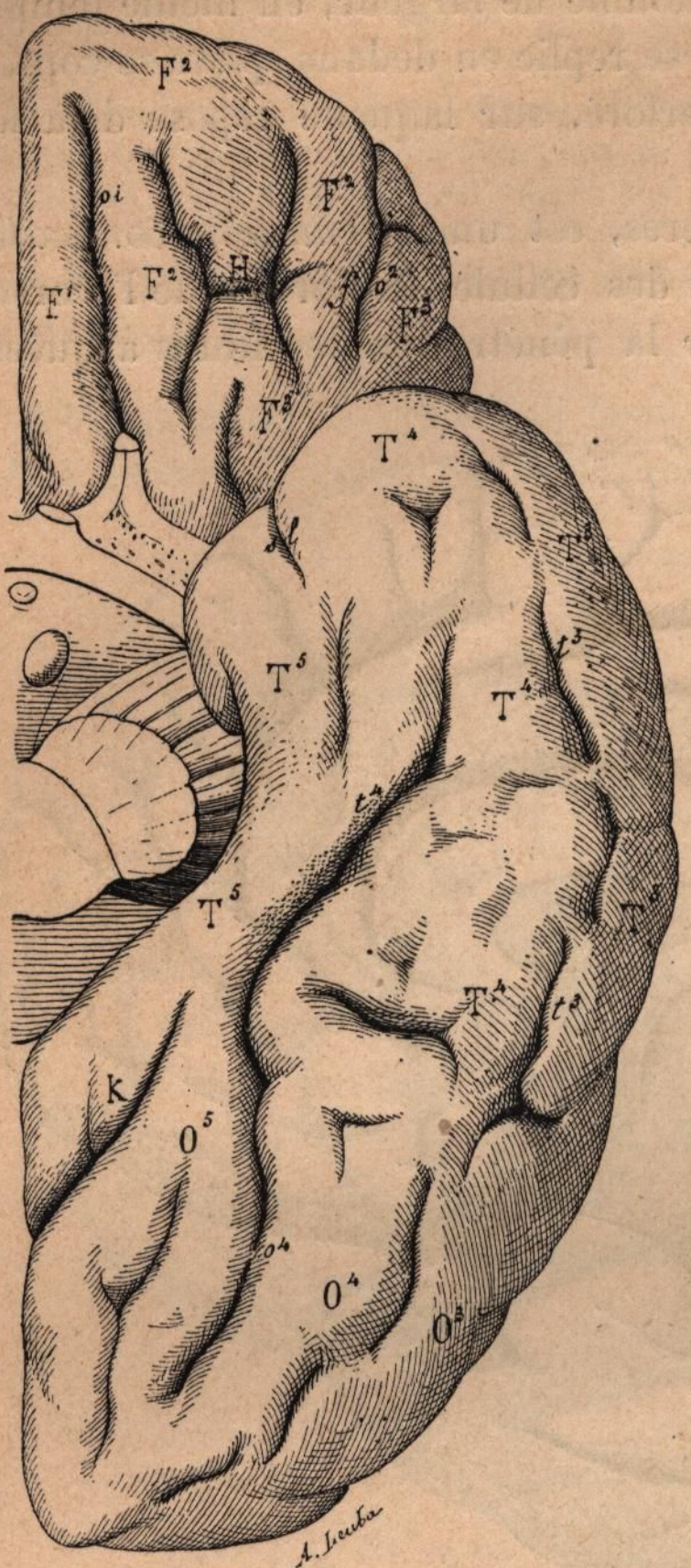

FIG. 232. — Circonvolutions cérébrales. Face inférieure.

L'avancement morphologique extérieur est remarquable, si on le compare au retard histologique de la structure interne. En effet, toutes les circonvolutions sont déjà formées et par leur petitesse donnent même l'illusion d'une richesse plus grande. Les plis de passage existent tous; les sillons primaires et secondaires aussi; seuls les sillons tertiaires ou incisures, surtout ceux que émanent des lèvres des grands sillons, n'ont pas tous paru, encore voit-on déjà beaucoup d'incisures longitudinales ou en étoiles. Même le lobe frontal, malgré son bec rostral très prononcé, est près d'avoir atteint la totalité de son extension, car la scissure de Rolando, que je trouve inclinée de 60 à 65° au huitième mois (chiffre un peu inférieur à celui de Cunningham cité plus haut), présente l'angle définitif de 70° (angle rolando-sagittal), et non de 50° comme l'a dit Hamy.

Les variations individuelles sont acquises et indiquées dès ce moment; c'est du moins ce qui soutient Giacomini contre Weisbach, et il se fonde sur ce fait qu'il a constaté des différences morphologiques sur des cerveaux de fœtus jumeaux du même sexe.

Le principal retard évolutif porte sur la troisième frontale, qui représente la dernière acquisition du cerveau humain, et par suite, celle qui doit ontogéniquement se développer la dernière; le pied surtout, centre du langage articulé, est encore mal indiqué. Cet imparfait développement de la circonvolution de Broca, de son pied et de son cap, a pour conséquence de laisser à découvert une faible partie du pôle de l'insula, car l'opercule frontal ne rejoint pas l'opercule temporal; le pôle apparaît au fond d'une petite fossette à bords radiés, large de quelques millimètres.

Dès les premiers mois qui suivent la naissance, la troisième frontale achève sa croissance proportionnelle, l'insula est totalement recouvert. Sur le reste de l'hémisphère, les sillons secondaires prennent leur importance définitive, sans qu'on sache s'il s'en forme de nouveaux. Il est probable, au contraire, que des sillons tertiaires ou incisures qui n'existaient pas encore peuvent se former, de là des circonvolutions plus flexueuses, plus divisées, et plus lobulées.

L'atlas de Retzius (*Das Menschenhirn*, 1896) contient les photographies de plusieurs cerveaux du 9ᵉ mois fœtal.

Cerveau du vieillard. — Les modifications de forme que l'on peut observer sur le cerveau du vieillard sont toutes les conséquences d'un seul processus général, l'atrophie. Les circonvolutions sont amincies en tous sens; Engel fait observer qu'il devient exceptionnel d'en rencontrer d'une largeur de 10 mm. comme à l'âge adulte, de là une forme plus sèche, plus ferme, plus anguleuse, au lieu de la forme large et arrondie. Les scissures et les sillons s'agrandissent et deviennent béants; un liquide céphalo-rachidien abondant les remplit, et ce même écartement des lèvres des scissures isole les circonvolutions qui les bordent et les détache plus nettement. Le dessin de la surface de l'hémisphère devient apparent.

Type inférieur du cerveau. — Les principaux caractères d'infériorité sont : la forme élémentaire des circonvolutions, qui sont rectilignes, simples, symétriques, atrophiées dans certaines parties ou bien présentant le type des circonvolutions primitives du 4ᵉ mois; — la pauvreté des plis d'union, plis de passage ou plis d'anastomose; — l'imparfait développement des sillons et des scissures; — la conformation réversive, simienne, de certaines régions, telle que la terminaison effilée en *rostre* de l'extrémité du lobe frontal, la projection d'un *opercule* occipital par-dessus la scissure occipitale externe.

Une seule de ces anomalies ne saurait mettre un cerveau en état d'infériorité, soit par ce qu'elle peut être un simple accident de forme extérieure, soit parce qu'elle peut être compensée. Mais quand elles s'accumulent, elle donnent au cerveau tout entier, ce qui est rare, ou à une partie déterminée du cerveau, une tournure tout à fait simienne, et il est bien difficile de penser qu'une imperfection histologique et fonctionnelle n'accompagne pas cette dégradation anatomique. Le type inférieur des circonvolutions s'observe à des degrès très divers et dans des combinaisons très variées chez les idiots, les microcéphales, les faibles d'esprit. Il est aussi celui d'un grand nombre de races inférieures.

Quant au cerveau des criminels-nés, ils ne présentent ni un type général dégénéré, inférieur, ni des anomalies propres, que l'on puisse invoquer comme des stigmates caractéris-

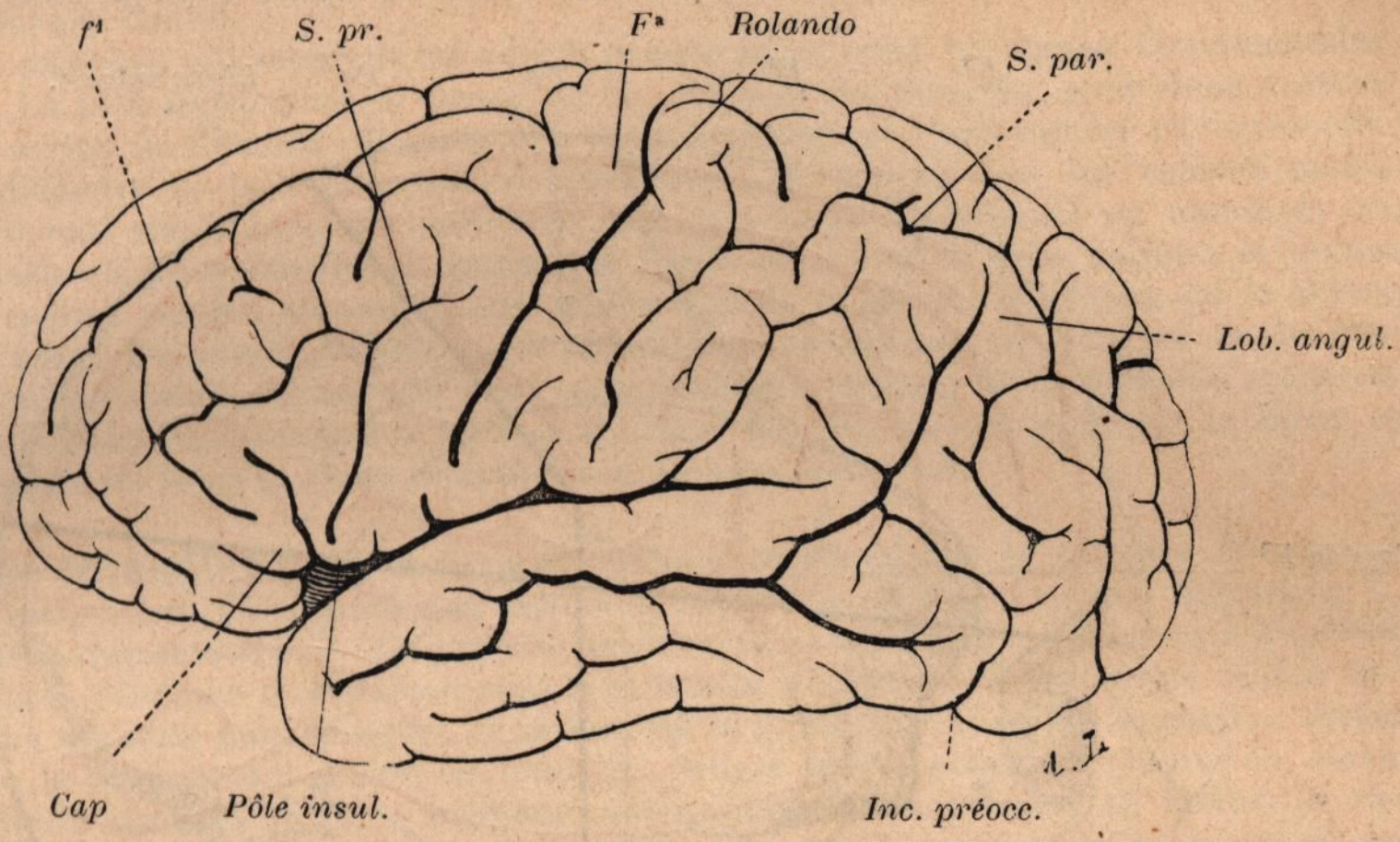

Fig. 233. — Type simple des circonvolutions.
Cerveau d'une femme faible d'esprit. (D'après Pozzi.)

tiques. Ce sont plutôt des cerveaux irréguliers, avec des formes atypiques dans leurs plis et leurs sillons et des inégalités régionales de développement.

Bibliographie. — Pour la description d'ensemble je me suis inspiré avant tout des publications de Broca. Anatomie comparée des circonvolutions, *Revue d'anthropologie*, 1878; — Nomenclature cérébrale, *Ibidem*, 1878; — Description élémentaire des circonvolutions cérébrales de l'homme, *Ibidem*, 1883; — de l'article de Pozzi. Circonvolutions cérébrales, dans le *Dictionnaire des sciences médicales*, 1876; — de la *Névrologie* de Schwalbe (1881), qui lui-même a utilisé les travaux antérieurs classiques d'Ecker (1869) et de Pansch (1879).

Voy. aussi: Eberstaller, *Das Stirnhirn*, 1890; — Giacomini, *Guido allo studio detle Circonvoluzioni cerebrali*, 1884; — Retzius, *Das Menschenhirn*, 1896, et *Biolog. Untersuch.*, tome VIII, 1898.

TOPOGRAPHIE CRANIO-CÉRÉBRALE

Dans une première période purement *anatomique* (Gratiolet, Broca), ce fut au point de vue de la morphologie que l'on étudia les rapports entre les circonvolutions du cerveau et les lignes naturelles du crâne extérieur, c'est-à-dire la *topographie crânio-cérébrale.* On reconnut bientôt qu'il n'existait aucune concordance rigoureuse de forme entre les productions écailleuses de la voûte crânienne et la division conventionnelle des lobes cérébraux. Il n'y a que des relations d'ensemble entre la surface nerveuse et la surface osseuse, bien que cette dernière soit faite uniquement pour protéger la première. Ainsi les bosses frontale, pariétale et occipitale répondent approximativement au centre des lobes de même nom; l'écaille temporale recouvre la partie antérieure du lobe temporal; la scissure occipitale est à peu près sous-jacente à la suture lambdoïde, et la scissure de Sylvius longe sur un certain trajet le bord supérieur de l'écaille temporale. Mais cette dernière scissure s'étend aussi chez l'adulte sous le sphénoïde et sous le pariétal, et chez le nouveau-né elle est bien au-dessus de la suture temporo-pariétale; la scissure de Rolando est loin de la suture coronale, de telle sorte que le lobe frontal est au point de vue crânien en partie pariétal;

[CHARPY.]

la scissure occipitale du nouveau-né est à 12 et 15 mm. en avant de la suture lambdoïde; enfin les circonvolutions ont une direction en complète discordance avec les fibres rayonnantes des plaques osseuses qui les recouvrent.

La découverte des localisations cérébrales, en permettant de diagnostiquer le siège précis de certaines lésions circonscrites et en engageant le chirurgien à attaquer ces lésions par une brèche à la voûte crânienne, ne devait pas tarder à exiger une connaissance plus exacte et plus minutieuse des rapports crânio-cérébraux. C'est la deuxième période ou période *chirurgicale*, dirigée surtout dans un sens pratique, celui de l'intervention opératoire. On dut alors s'occuper beaucoup moins de la forme du crâne et de ses divisions en os distincts, et beaucoup plus des lignes géométriques que l'on peut tracer sur la surface de la tête d'un homme vivant, en correspondance avec les lignes sous-jacentes de la sur-

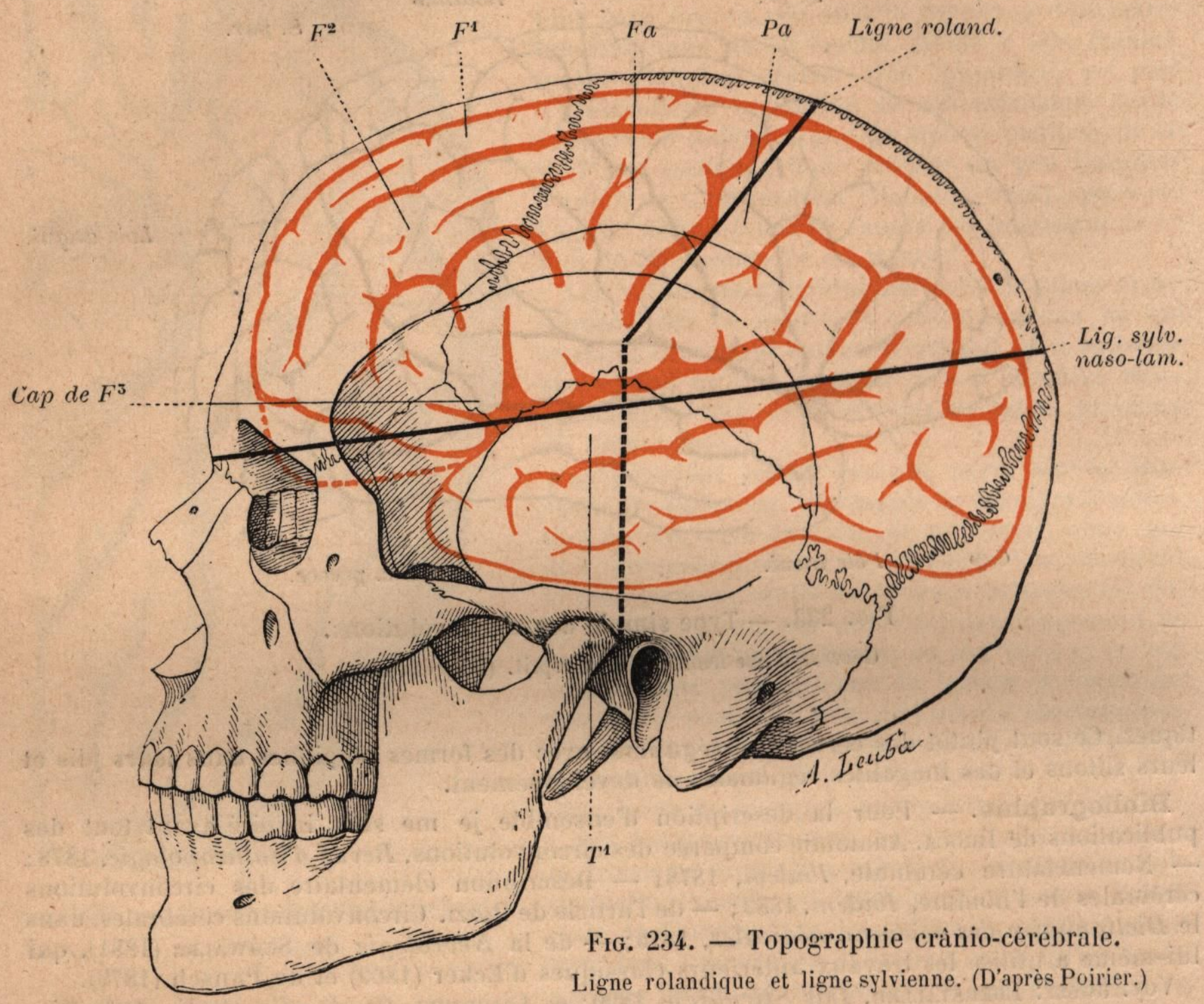

Fig. 234. — Topographie crânio-cérébrale.
Ligne rolandique et ligne sylvienne. (D'après Poirier.)

face cérébrale; le crâne fournit simplement des points saillants, des *repères* ou jalons pour le tracé du terrain. La topographie cérébrale de crâniologique est devenue céphalométrique.

A ce point de vue nouveau, la question est surtout du domaine de l'anatomie chirurgicale; aussi renverrons-nous le lecteur aux ouvrages spéciaux. Il trouvera une étude approfondie du sujet dans la *Topographie crânio-encéphalique* de P. Poirier (1891), œuvre complétée depuis lors par la thèse de Lefort, de Lille (1890), celle de Woolonghan, de Bordeaux (1891); un chapitre spécial de l'*Anatomie médico-chirurgicale* de P. Poirier (1892) et de la *Chirurgie opératoire du système nerveux* de Chipault, t. I, 1894; enfin par plusieurs communications nouvelles (d'Antona, *Semaine médicale*, 1891; — Kœhler, *Deutsch. Zeitschr. f. Chir.*, 1891; — Clado, *Congrès de chirargie*, 1893; — Masse et Woolonghan, Bordeaux, 1894. — Waldeyer. *Rapport au Congrès international de* 1900).

Nous nous contenterons d'indiquer les données fondamentales sur lesquelles est basée à l'heure actuelle la topographie crânio-cérébrale.

Pour déterminer sur le vivant les relations topographiques entre les circonvolutions et la surface extérieure, il faut éviter les repères difficiles à trouver, les mesures difficiles à prendre, les instruments difficiles à manier. C'est ainsi qu'on a renoncé à chercher sur la ligne médiane le *bregma*, point qui marque la rencontre des sutures coronale et bi-pariétale et que rien ne révèle au toucher; les plans vertico-transversaux, celui de Merkel no-

tamment, passant par les apophyses mastoïdes, ne sont pas commodes à tracer; même il n'est pas aisé de dessiner une simple ligne horizontale du crâne, et l'on a dû abandonner les procédés de Lucas-Championnière qui, malgré leur imperfection, ont rendu pourtant de réels services. Les seuls repères utilisés sont : l'angle fronto-nasal qui sépare le nez du front; le lambda, point où se rencontrent les trois branches des sutures lambdoïde (pariéto-occipitale) et sagittale (bi-pariétale); l'inion, terme anthropologique employé pour abréger son synonyme protubérance occipitale externe; le trou auditif et l'apophyse orbitaire externe. Les trois premiers sont placés sur la ligne médiane antéro-postérieure qui a reçu le nom de *ligne sagittale*. Quant aux mesures d'angles qu'emploient un certain nombre de chirurgiens, elles sont données par les cyrtomètres ou encéphalomètres, instruments formés par des lames de métal flexible qui se moulent sur la convexité de la tête et s'inclinent à volonté l'une sur l'autre.

Les trois scissures qui séparent les quatre grands lobes sont les lignes fondamentales à construire. La plus importante de toutes est la scissure de Rolando, pour deux raisons : d'abord le milieu de Rolando est au milieu de la longueur de l'hémisphère et représente le centre du diamètre de la courbe antéro-postérieure; en second lieu les centres moteurs connus sont tous situés dans son voisinage. Si à la scissure de Rolando on ajoute la scissure occipitale ou perpendiculaire externe qui limite en arrière le lobe pariétal et qu'avoisinent les centres visuels, on pourra déjà dessiner toute la surface cérébrale, car la scissure de Sylvius longe l'extrémité inférieure de Rolando à une distance et sous un angle déterminés (30°, Woolonghan), et par elle nous connaissons la position de la première temporale. Pour plus de précision toutefois il est bon de tracer par des repères spéciaux la ligne sylvienne, comme on trace la ligne rolandique et la ligne occipitale.

1° **Ligne rolandique.** — La ligne rolandique correspond à la scissure de Rolando. Pour la tracer, il faut déterminer son extrémité supérieure et son extrémité inférieure.

Extrémité supérieure. — Le *procédé américain*, procédé des chirurgiens d'Angleterre et d'Amérique, l'indique d'une façon simple et exacte. Il consiste à prendre le milieu de la ligne courbe sagittale naso-iniaque; ce milieu est le point central ou mi-sagittal. « Mesurer « avec soin la distance qui sépare le fond de l'angle naso-frontal de l'inion, en suivant « bien la ligne sagittale ou ligne médiane antéro-postérieure, prendre la moitié de cette « distance à partir du point nasal, y ajouter 2 cm. en arrière (un travers de doigt), et marquer ce point qui donne certainement à 1 cm. près le point de la voûte qui répond au « haut de Rolando (Poirier). » C'est donc au fond une mesure relative et par conséquent excellente, applicable à tous les sujets; ceci revient à dire en effet que l'extrémité de la scissure est situé au 53/100 de la ligne sagittale. Il se trouve qu'en chiffres absolus ce point rolandique est à 18 cm. 5 en moyenne de la suture nasale, quelquefois à 19 et même à 20, d'après Kœhler; à 17 chez les dolichocéphales et 18 chez les brachycéphales, d'après Lefort.

Extrémité inférieure. — Pour la déterminer, le procédé le plus sûr est celui de la verticale préauriculaire, qui est avec variantes la ligne de Poirier et de Merkel. « Reconnaître et tracer au crayon l'arcade zygomatique qui est sensiblement horizontale; sur « cette ligne de l'arcade élever une perpendiculaire passant juste au-devant du tragus, par « la fossette ou *dépression préauriculaire*, et compter à partir du trou-auditif, 7 cm. sur « cette perpendiculaire (Poirier). » C'est là encore une mesure qu'on peut transformer en mesure proportionnelle, car on peut à tout âge prendre, au lieu des 7 cm., chiffre absolu et vrai pour l'adulte, la moitié, moins un travers de doigt, de la distance auri-sagittale. J'ai vu ce chiffre varier de 2 cm., c'est-à-dire entre 60 et 80 mm., comme aussi la verticale abaissée du sillon peut tomber en avant de l'articulation temporo-maxillaire et non en arrière, et cela d'un côté seulement. La ligne auri-sagittale mesure de 15 à 17 cm. d'après Kœhler sur 51 cadavres, 16 dans les 2/3 des cas; il compte pour le bas de Rolando 6 cm. au-dessus du méat, ou en mesure relative le point entre le milieu et l'union du 1/3 moyen avec le 1/3 inférieur.

Woolonghan, qui a contrôlé le procédé de Poirier, l'a trouvé très exact.

En réunissant les deux points extrêmes, on obtient la ligne rolandique qui correspond à la direction générale de la scissure, mais non à son trajet détaillé; car la scissure marche en zig-zag, infléchie ou ondulée, souvent fortement convexe en arrière dans sa partie supérieure et quelquefois coudée en crochet sur le bord supérieur de l'hémisphère, ce qui la reporte à 10 ou 15 mm. plus en arrière. On se rappellera que les deux circonvolutions qui la bordent, *Fa* et *Pa*, ont ensemble une largeur moyenne de 30 mm., soit 15 mm. en avant et en arrière de la scissure.

On peut encore construire la ligne rolandique d'une autre façon par une simple mesure d'angle, quand on a obtenu son extrémité supérieure. En effet la scissure de Rolando fait avec la ligne médiane antéro-postérieure un angle (angle rolando-sagittal) qui est de 70°. Ce chiffre est excellent, quoi qu'on en ait dit; je l'ai vérifié sur de nombreux cerveaux, Le-

fort et Woolonghan aussi. On mène donc une ligne oblique de 70° sur la ligne sagittale, ce que l'on peut faire avec un des cyrtomètres ou encéphalomètres construits dans ce but, ou même sans instrument en construisant au point supérieur un angle droit avec la ligne sagittale, angle que l'on partage deux fois en son milieu, c'est-à-dire d'abord en un angle de 45° et celui-ci à son tour en un angle de 22°. La ligne étant tracée, on compte à partir du point supérieur 11 cm. et on obtient ainsi l'extrémité inférieure de Rolando. La scissure n'a que 8 à 9 cm. de long, mais on en prend 11 à cause des parties molles.

Clado construit autrement la ligne rolandique, la ligne clé, comme il l'appelle. Du point supérieur connu (point mi-sagittal, plus un travers de doigt) il mène une ligne au sommet de l'angle de l'os malaire; cette ligne passe par Rolando, l'origine de Sylvius et la pointe du lobe temporal.

On remarquera que *le milieu* de la ligne rolandique est situé, par rapport au plan frontal, à 50 ou 60 mm. au-dessous du point central ou mi-sagittal du crâne, et par rapport au plan antéro-postérieur au milieu du diamètre sagittal ou grande longueur du cerveau.

2° **Ligne occipitale.** — Cette ligne correspond à la branche externe de la scissure occipitale ou perpendiculaire. Pour déterminer son extrémité supérieure, il faut d'abord chercher le lambda, c'est-à-dire le point d'union des sutures lambdoïde et sagittale; il est sur la ligne médiane, immédiatement en avant d'une petite saillie qui marque l'angle supérieur de l'occipital. Le lambda correspond presque toujours à l'origine de la scissure ou mieux à la rencontre de ses deux branches externe et interne. Il est quelquefois de 2 à 5 mm. en arrière d'après Poirier; je l'ai observé à 15 mm., et Woolonghan signale des écarts de 5 à 25 mm.

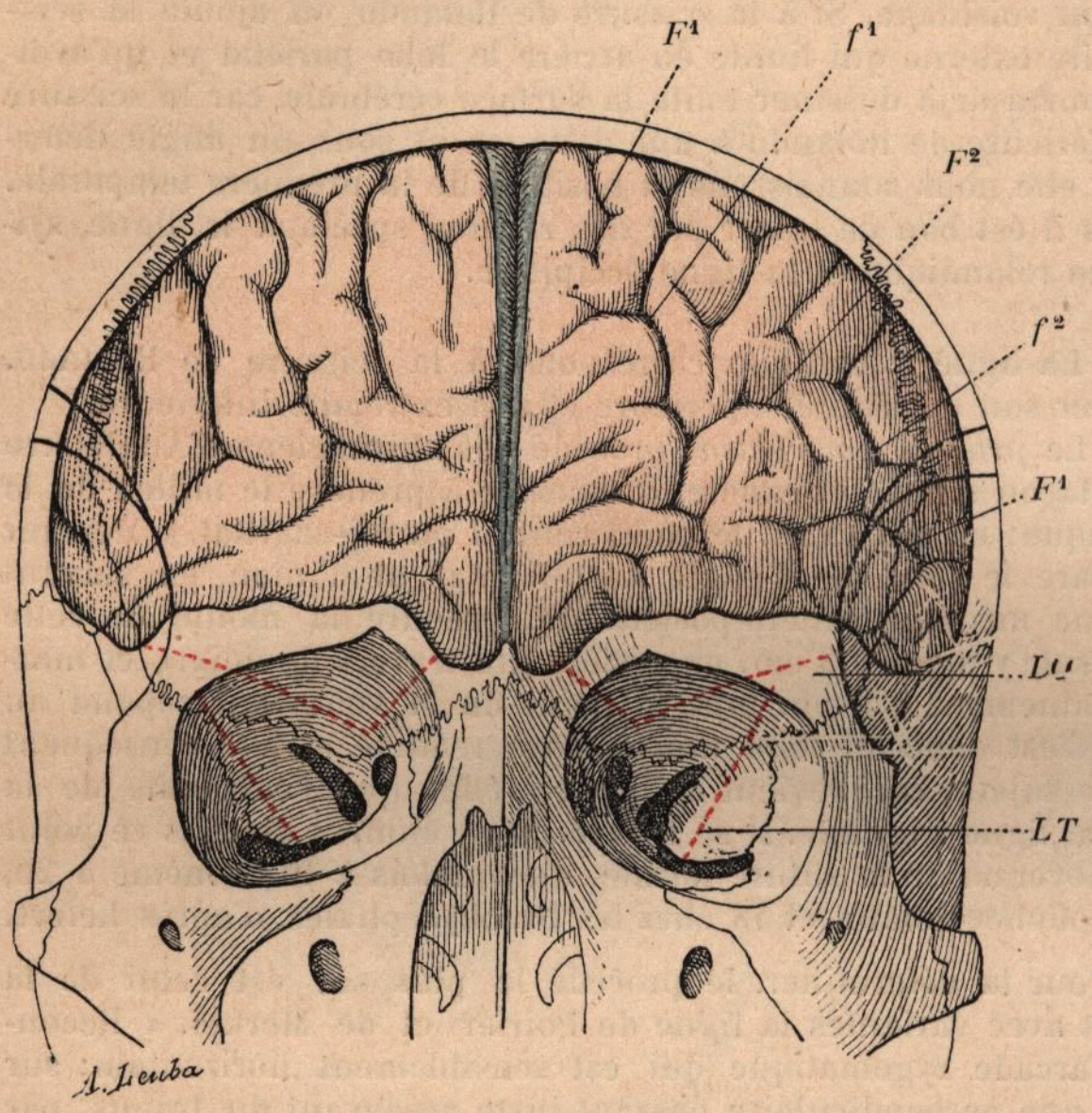

Fig. 235. — Rapports de l'orbite avec le cerveau.

La ligne *LO* indique l'étendue des rapports du lobule orbitaire avec la voûte orbitaire: la ligne *LT*, les rapports du pôle temporal avec le tiers postérieur de la paroi ext. de l'orbite. (D'après Poirier.)

Si l'on n'a pas trouvé le lambda par le toucher, ce qui arrive surtout sur les crânes âgés, on compte 7 cm. au-dessus de l'inion (Poirier); je trouve plus fréquemment 6. Lefort indique 7 et 6 selon le type de tête.

Du point lambdoïdien on mène une perpendiculaire à la ligne sagittale; elle correspond à la scissure occip. externe, qui est, comme on le sait, toujours plus ou moins comblée par des plis de passage.

3° **Ligne sylvienne.** — Il existe plusieurs manières de reproduire la direction de la scissure de Sylvius.

La ligne la plus pratique est la *ligne de Poirier* ou *ligne naso-lambdoïdienne*. Cette ligne oblique réunit l'angle fronto-nasal au lambda; elle passe environ à 6 cm. au-dessus du trou auditif. On trouve sur cette ligne, en partant du lambda : à 7 cm., le lobule angulaire (pli courbe); à 10 cm., le lobule marginal (lobule du pli courbe); au-dessus du trou auditif, la scissure de Sylvius que la ligne suit sur une longueur de 4 à 6 cm.; au-dessus du milieu de l'arcade zygomatique, le cap de la troisième frontale.

Rapport des bosses de la voûte. — Le centre de la bosse frontale correspond à tout âge à la deuxième circonvolution frontale, en moyenne à l'union de son tiers interne avec ses deux tiers externes (Poirier); la bosse pariétale, au lobule marginal ou du pli courbe.

Ajoutons encore que le bord inférieur et externe du lobe frontal s'élève de 6 à 12 mm. au-dessus de la moitié externe de l'arcade orbitaire, qu'il se relève un peu (8 à 15 mm.)

au niveau de l'apophyse orbitaire externe, tandis qu'en dedans il s'abaisse et répond à peu près à la suture fronto-nasale. La pointe mousse du lobe temporal, logée dans l'excavation sphénoïdale, est à 15 mm. en arrière du bord postérieur de l'apophyse orbit. externe et à 2 cm. au-dessus de l'arcade zygomatique; le bord inféro-externe du lobe temporal passe de 4 à 10 mm. au-dessus du trou auditif (P.).

Variations. — Les variations topographiques peuvent être le fait de l'individualité, de l'âge, du sexe ou de malformations crâniennes.

1° Les variations *individuelles* sont peu étendues et n'excèdent pas 2 cm. Pour le point rolandique supérieur, je l'ai trouvé de 10 à 30 mm. en arrière du point central. On voit fréquemment des asymétries bilatérales, de droite à gauche; leur moyenne est de 5 mm., mais elles peuvent atteindre 2 cm., pour le haut et le bas de Rolando. Le point central a les mêmes rapports chez les brachycéphales et chez les dolichocéphales; les premiers ont la scissure occipitale plus près de l'inion. Les variations qu'on observe chez les aliénés, les dégénérés, les anciens amputés, sont inconstantes et sans règles fixes.

2° Les variations qui sont le fait de l'*âge* ne portent que sur la première enfance. A partir de l'âge de 8 à 9 ans, d'après Symington, les rapports sont fixés et ne changeront plus; le crâne a acquis son type définitif et s'immobilise de plus en plus par la soudure de ses articulations. Dans la première enfance, les rapports crâniologiques sont très différents de ceux de l'adulte; mais les mesures céphalométriques proportionnelles sont les mêmes. L'angle rolando-sagittal est déjà de 70° (Cunningham et moi-même) chez le nouveau-né; chez ce dernier, le point mi-sagittal conduit au haut de Rolando, comme chez l'adulte; il faut seulement compter 1 cm. en arrière au lieu de 2 cm. Je signalerai la difficulté de trouver l'inion sur ces crânes arrondis. La scissure de Sylvius est un peu plus haut que chez l'adulte et dépasse de 1 cm. en haut la ligne naso-lambdoïdienne de Poirier.

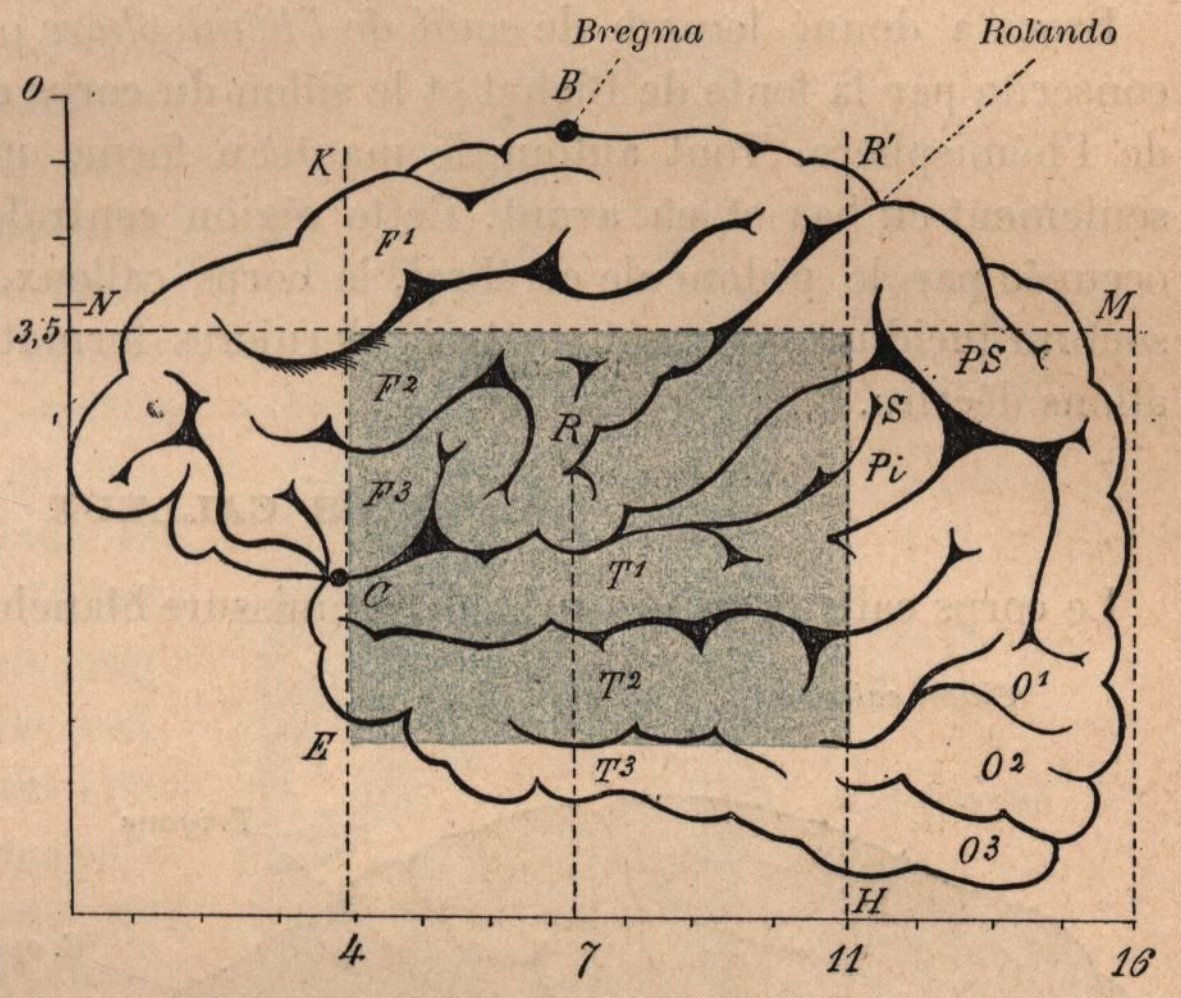

Fig. 236. — Topographie des corps opto-striés et du ventricule latéral.

Le carré bleu indique l'étendue des rapports du ventricule latéral. (D'après Féré.)

3° Les variations d'origine *sexuelle* sont tout à fait négligeables.

4° Les *déformations* crâniennes artificielles n'ont pas encore été étudiées au point de vue de la topographie crânio-cérébrale, à l'exception de la déformation dite *toulousaine*. Ambialet (Thèse de Toulouse, 1893) a montré que ces têtes normalement brachycéphales sont rendues dolichocéphales par une compression transversale qu'exerce un bandeau appliqué sur le crâne des enfants. Dans ces cas, 1° le haut de Rolando est parfois repoussé de 1 cm. en plus que la distance habituelle en arrière de la suture coronale, ce qui n'empêche pas que huit fois sur treize le procédé américain a conduit à peu près exactement sur l'extrémité supérieure de la scissure; trois fois la scissure était à 30 mm. en arrière du point central, une fois elle lui correspondait; — 2° l'extrémité inférieure de Rolando est presque constamment abaissée et reportée *en avant*, d'où un angle rolandique de 60° au lieu de 70°, la longueur de la scissure restant la même, 9 à 10 cm. Le bas de Rolando est de 55 à 70 mm. sur la verticale préauriculaire de Poirier; — 3° le pied de F^3 n'est pas abaissé mais repoussé en avant, de 5 à 15 mm. — 4° La scissure occipitale externe correspondait 5 fois sur 13 au lambda, 7 fois elle était de 3 à 10 mm. en arrière.

En résumé, propulsion du bas de Rolando, rétropulsion de la scissure occipitale.

Topographie des Ganglions centraux et des Ventricules latéraux. — Les ganglions centraux (couche optique et corps striés) sont limités par trois plans, deux vertico-transversaux ou frontaux et un horizontal. — 1° Le premier plan transversal passe à 4 cm. en arrière de l'extrémité antérieure du cerveau, à 18 mm. de l'apophyse orbitaire externe;

2° le deuxième plan transversal, par le haut de Rolando, à 1 cm. en arrière de l'apophyse mastoïde; 3° le plan horizontal, à 45 mm. de la convexité de la tête; il limite en haut les noyaux ganglionnaires (Féré).

Les limites du ventricule latéral sont à peu de chose près celles des ganglions qu'il contourne; il se prolonge seulement un peu plus en arrière. Le carrefour où convergent les trois cornes ventriculaires est situé à la base du lobule marginal de P^2, sur l'extrémité postérieure de la première temporale; c'est un des points les plus favorables pour la ponction (Masse). Il est à 45 mm. de profondeur. L'étage inférieur avec ses deux cornes, temporale et occipitale, est également à une profondeur de 40 mm. environ à partir de la peau. Il correspond assez exactement à la deuxième circonvolution temporale, elle-même située chez l'adulte à 4 cm. au-dessus du conduit auditif (Poirier). On a déjà eu l'occasion d'ouvrir et de drainer les ventricules latéraux dans l'hydrocéphalie interne.

§. II. — COMMISSURES ET TRIGONE CÉRÉBRAL

Broca a donné le nom de *seuil de l'hémisphère* ou *limen* à l'ouverture circonscrite par la fente de Bichat et le sillon du corps calleux, sur la face interne de l'hémisphère. Tout autour le manteau forme un anneau complet ouvert seulement en bas et en avant. Cette région centrale n'est pas libre; elle est occupée par le pédoncule cérébral, le corps calleux, le trigone cérébral et le septum lucidum. Ce sont ces trois dernières formations nerveuses que nous allons décrire.

A. CORPS CALLEUX

Le corps calleux est une grande commissure blanche tendue transversalement entre les deux hémisphères. On l'aperçoit en écartant les faces opposées de la scissure médiane. Son nom lui vient de ce qu'il rappelle la callosité des cicatrices soit par sa blancheur, soit par sa consistance ferme.

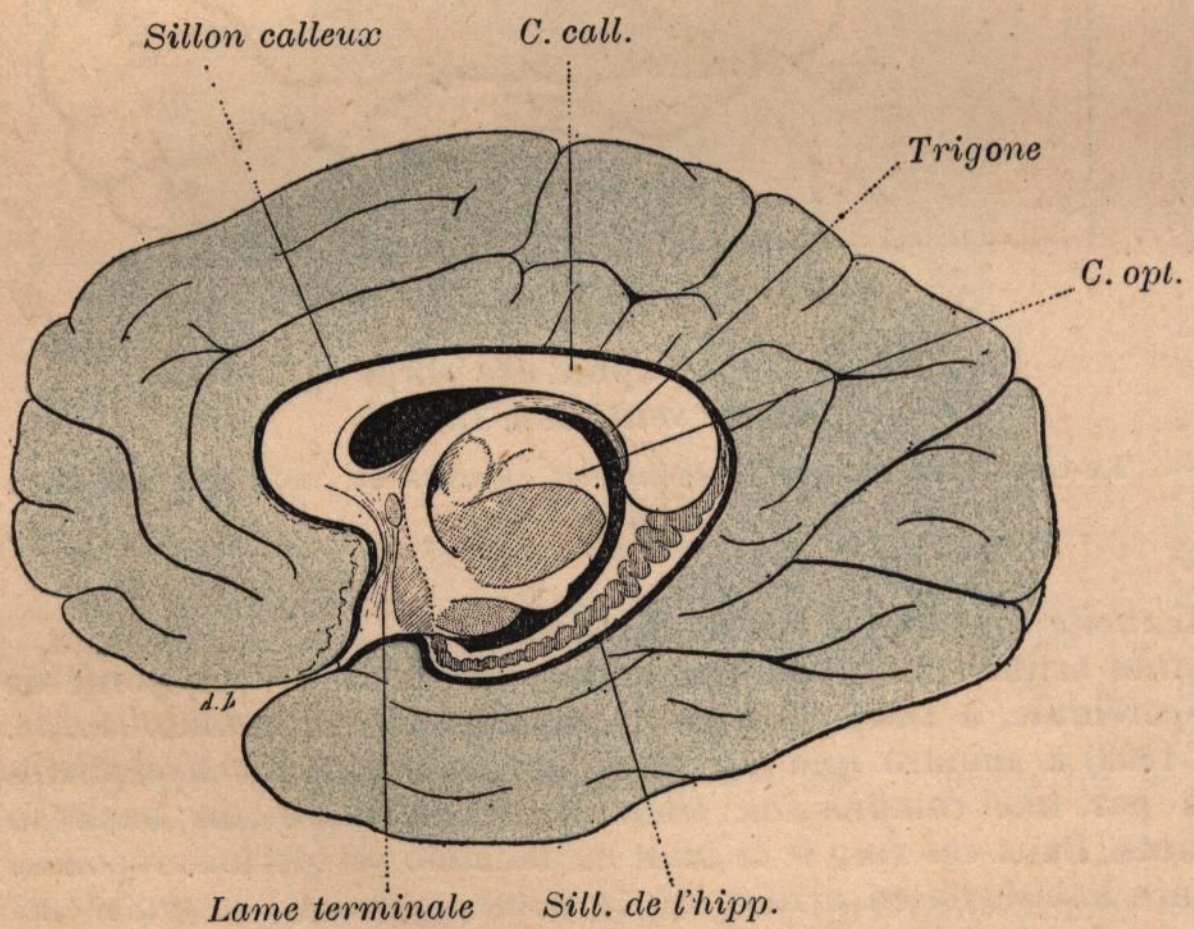

Fig. 237. — Le seuil de l'hémisphère.
L'hémisphère est teinté en bleu, le seuil est réservé en blanc.

Il est courbé en arc dans le sens antéro-postérieur et couvre comme une voûte les ventricules latéraux. Cet arc peut être très bombé ou très aplati dans sa partie moyenne; souvent aussi les courbes des faces supérieure et inférieure ne sont point parallèles, et l'on observe par places des amincissements qui me paraissent tenir à une forte saillie des lobules susjacents, du précuneus surtout. Sa longueur varie entre 7 et 9 cm. Sa largeur moyenne est de 15 mm., mais s'abaisse à 12 en avant et s'étend jusqu'à 20 en arrière où elle atteint sa plus grande extension; ces chiffres ne concernent d'ailleurs que la partie libre du corps calleux. L'épaisseur est de 10 mm. au niveau du genou, 6 à 8 à la partie moyenne, 15 sur le

bourrelet. Les chiffres de 8 cm., 1,5 et 1 correspondent sensiblement aux trois dimensions.

On distingue dans le corps calleux : une partie libre ou tronc, une partie adhérente ou radiations calleuses.

1° Tronc du corps calleux

La partie libre, partie moyenne ou *tronc*, la seule qui se voie sans préparation spéciale, présente une face supérieure, une face inférieure, deux extrémités et deux bords.

1° **Face supérieure**. — Cette face, large de 15 à 20 mm., plus large que la scissure interhémisphérique au fond de laquelle on voit sa partie médiane, est quadrilatère dans son ensemble, plane ou légèrement concave en sens transversal, nettement arquée d'avant en arrière; au sommet de sa courbe elle se rapproche à 3 cm. du bord sagittal de l'hémisphère. Elle est en rapport au milieu avec la faux du cerveau, dont le bord inférieur tranchant et logeant le sinus long. inférieur ne la touche nulle part; ce bord est séparé du bourrelet par une distance de 1 mm., du genou par un intervalle de 3 mm., qui contient un espace sous-arachnoïdien. Sur les côtés, elle est recouverte par la circonvolution du corps calleux qui surplombe et limite une anfractuosité profonde de 5 mm., profonde surtout en arrière, appelée sillon, sinus, rainure, ventricule du corps calleux; celle-ci loge l'artère cérébrale antérieure qui occupe le plus souvent son entrée. Je conserverai le nom de *sillon*, sillon du corps calleux, à cette fente, car elle est l'ancien *sillon d'Ammon*, qui, chez l'embryon, circonscrivait extérieurement l'arc marginal; aussi se prolonge-t-il en arrière dans la fissure de l'hippocampe, tandis qu'en avant il se continue avec cette dépression qui sépare le trigone olfactif de l'espace perforé antérieur et qui est l'ancien sillon postérieur du rhinencéphale ou lobe olfactif.

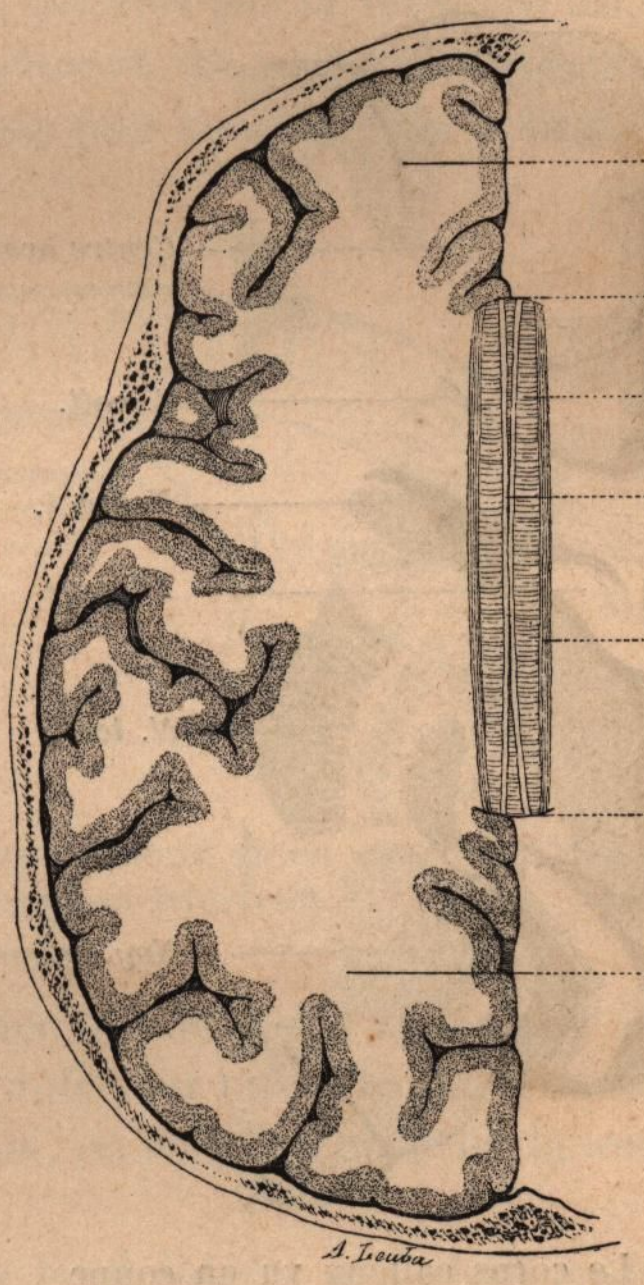

Fig. 238. — Centre ovale de Vieussens et face supérieure du corps calleux.

Le demi-centre ovale gauche est seul figuré. — Le corps calleux et les nerfs de Lancisi.

La face supérieure est striée transversalement; ces stries indiquent les plans de séparation de feuillets de 1 mm. de large. On y remarque une mince couche grise ou *indusium*, parcourue par des stries longitudinales blanches ou *nerfs de Lancisi*. Ces stries sont : les unes médianes, et interceptent entre elles le

sillon médian ou *raphé* du corps calleux, quelquefois transformé en crête, les autres latérales. Nous les décrirons plus loin.

2° **Face inférieure.** — Cette face légèrement convexe dans le sens transversal, fortement concave dans le sens antéro-postérieur, est tout à la fois plus large (25 à 40 mm.) que la face supérieure et beaucoup plus courte (5 à 6 cm.). Par sa partie médiane elle repose sur le septum lucidum en avant, sur le trigone cérébral en arrière; ses parties latérales sont libres, recouvertes seulement par l'épendyme, et forment le toit des ventricules latéraux. Elle est striée transversalement de crêtes qui lui donnent parfois un aspect côtelé.

3° **Extrémités.** — Les deux extrémités sont renflées. A leur niveau le corps calleux se replie sur lui-même, et les feuillets vertico-transversaux qui le constituent, suivant ce mouvement d'inflexion, deviennent horizontaux au sommet de la courbure, pour reprendre plus bas une direction frontale.

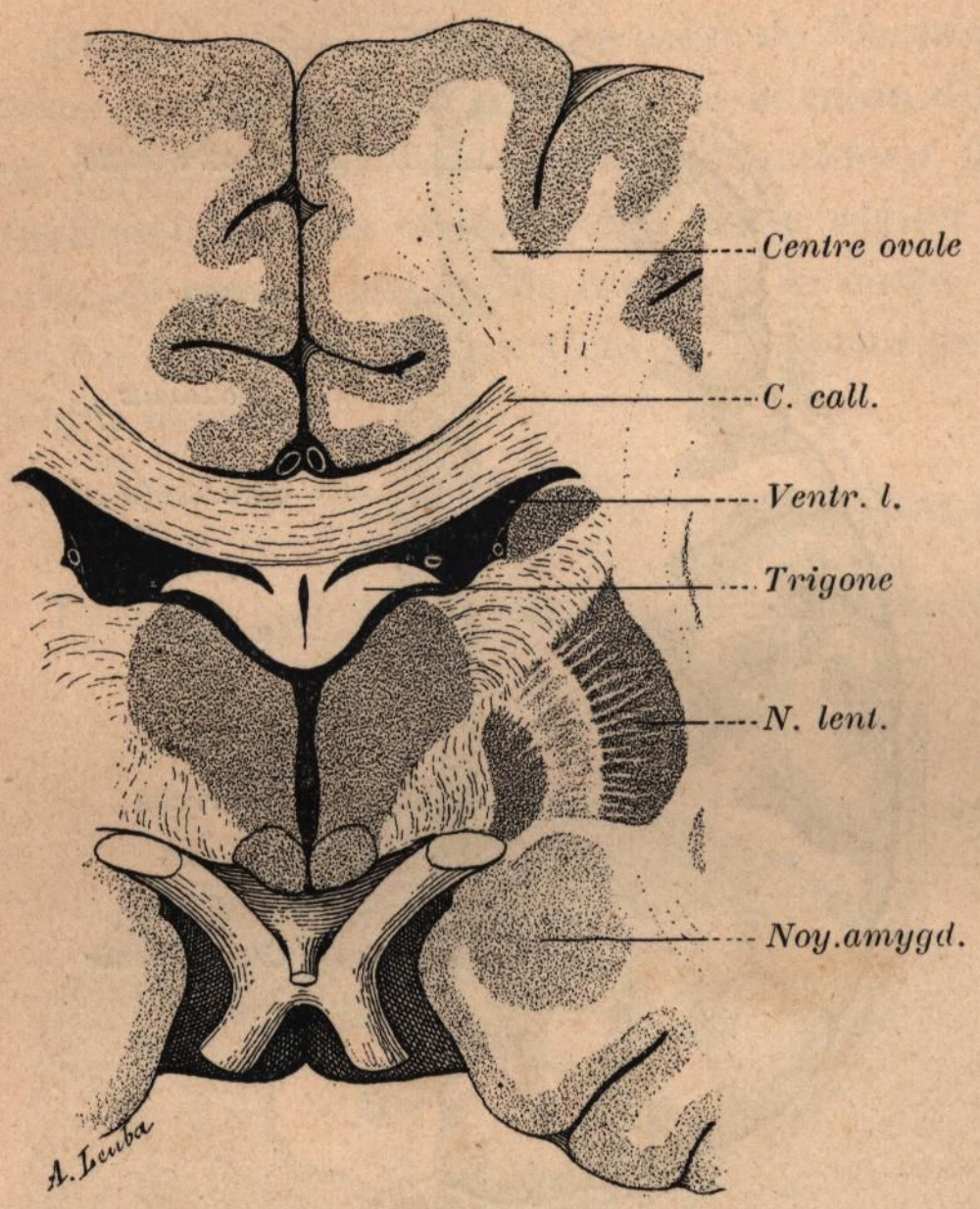

Fig. 239. — Le corps calleux vu en coupe transversale.

Ses rapports avec le trigone et le ventricute latéral. — En partie d'après Merkel.

L'extrémité antérieure ou *genou* proémine en avant dans la scissure médiane, séparée de l'extrémité antérieure de l'hémisphère par un espace de 3 cm. Elle est formée par la réflexion à angle aigu du corps calleux, qui décrit une courbe à concavité postérieure embrassant l'extrémité du corps strié et fermant les ventricules latéraux ainsi que le ventricule de la cloison. Le feuillet inférieur, ou feuillet réfléchi du genou, s'étend à 2 cm. en arrière; puis il s'effile en une lame mince, cunéiforme, de 1 cm. de longueur, appelée *bec* ou *rostrum*, qui descend en avant du ventricule moyen et s'unit au bord supérieur de la lame terminale ainsi qu'à la circonvolution du corps calleux. Ce même feuillet est croisé sur sa face antérieure par deux faisceaux blancs à direction sagittale, auxquels Vicq d'Azyr a donné le nom tout à fait impropre de *pédoncules du corps calleux*. Ces soi-disants pédoncules n'ont qu'un rapport de contiguïté avec le corps calleux et se retrouvent chez les animaux qui n'ont pas de commissure calleuse. Nous verrons plus loin qu'ils sont constitués par la réunion de deux tractus, les nerfs de Lancisi qui sont sus-calleux et le faisceau olfactif du trigone qui est sous-calleux, et qu'ils se continuent dans la bandelette diagonale de l'espace perforé. Zuckerkandl les appelle : gyri sub-callosi.

La partie du bec à striation transversale, qu'on aperçoit entre les pédoncules,

a reçu de quelques auteurs le nom impropre de commissure blanche des pédoncules ou comm. blanche de la base.

En regardant un cerveau par sa base et en écartant les lèvres de la fente interhémisphérique, on reconnaîtra le feuillet réfléchi, le bec et les pédoncules du corps calleux (fig. 203).

L'extrémité postérieure ou *bourrelet* (*splenium* dans la terminologie latine, d'où fibres spléniales), plus épaisse, mieux détachée que le genou, est à une distance double de la pointe cérébrale, soit 6 cm. du sommet du lobe occipital. Elle est légèrement concave dans le sens transversal. Elle repose sur les T. quadrijumeaux et forme la lèvre supérieure de la partie moyenne de la fente de Bichat.

Le bourrelet est, comme le genou, produit par la réflexion du corps calleux sur lui-même; seulement ici ce reploiement, dû au développement du lobe occipital en bas et en arrière, est beaucoup plus complet; les deux feuillets s'appliquent l'un contre l'autre, pour former une masse d'apparence homogène; on reconnaît cependant que le feuillet inférieur ou réfléchi, long de 15 mm., se termine en avant par un bord aminci, en sorte qu'on peut là aussi distinguer un genou et un *bec postérieur*.

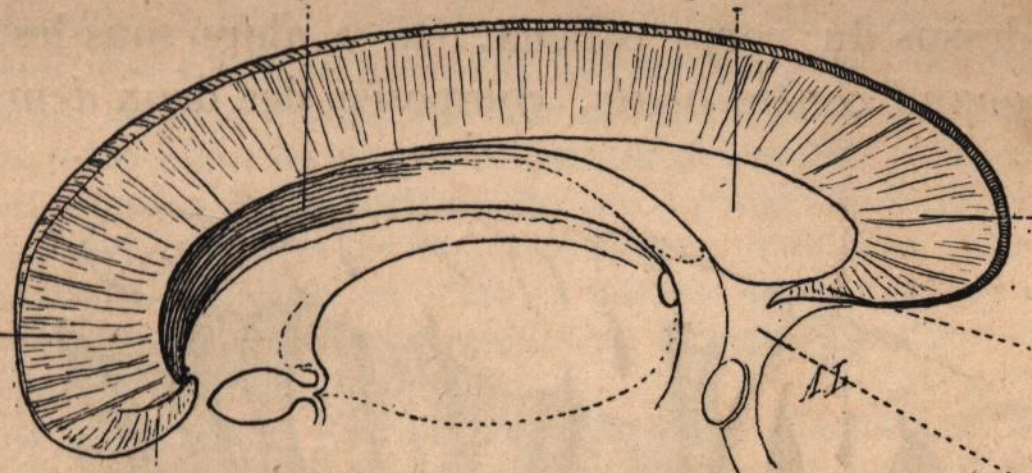

Fig. 240. — Le tronc du corps calleux vu en coupe sagittale. Son genou et son bourrelet.

4° **Bords**. — De chaque côté, le bord latéral et antéro-postérieur a pour limite *apparente*, en dessus, le fond du sinus du corps calleux où se réfléchit la pie-mère; en dessous et beaucoup plus en dehors, l'union de la voûte du ventricule latéral avec sa paroi externe.

2° Radiations calleuses

Il est facile de voir sur les coupes frontales que les bords du corps calleux, sur toute leur étendue, ne sont pas nettement limités, et qu'ils se continuent avec le noyau blanc central des hémisphères, auquel Vieussens a donné le nom de *centre ovale*. Les fibres du corps calleux sont groupées en paquets de 1 mm. de D. formant eux-mêmes des lamelles à direction transversale comme le montre la coupe antéro-postérieure. Elles pénètrent dans le centre ovale et, plus ou moins reconnaissables, constituent la partie adhérente ou irradiée. Leur champ de distribution comprend la totalité de l'écorce, à l'exception du lobe olfactif et de la partie ventrale du lobe temporal.

Pour voir le centre ovale de Vieussens sous sa forme typique et dans sa plus grande extension, il faut pratiquer sur le cerveau entier une coupe horizontale

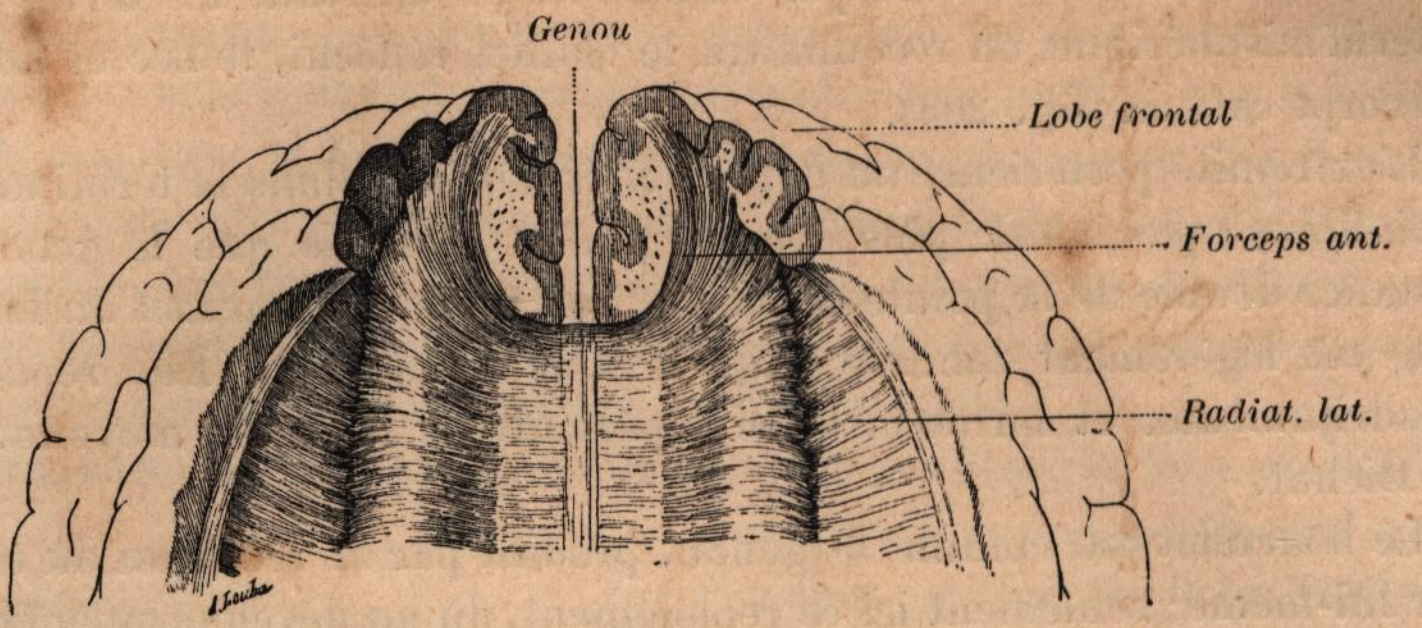

Fig. 241. — Forceps anterior ou radiations antérieures du corps calleux (d'après Hirschfeld).

passant juste au-dessus du corps calleux. On a alors sous les yeux une vaste surface blanche, *grand centre ovale*, composée des deux *demi-centres ovales*

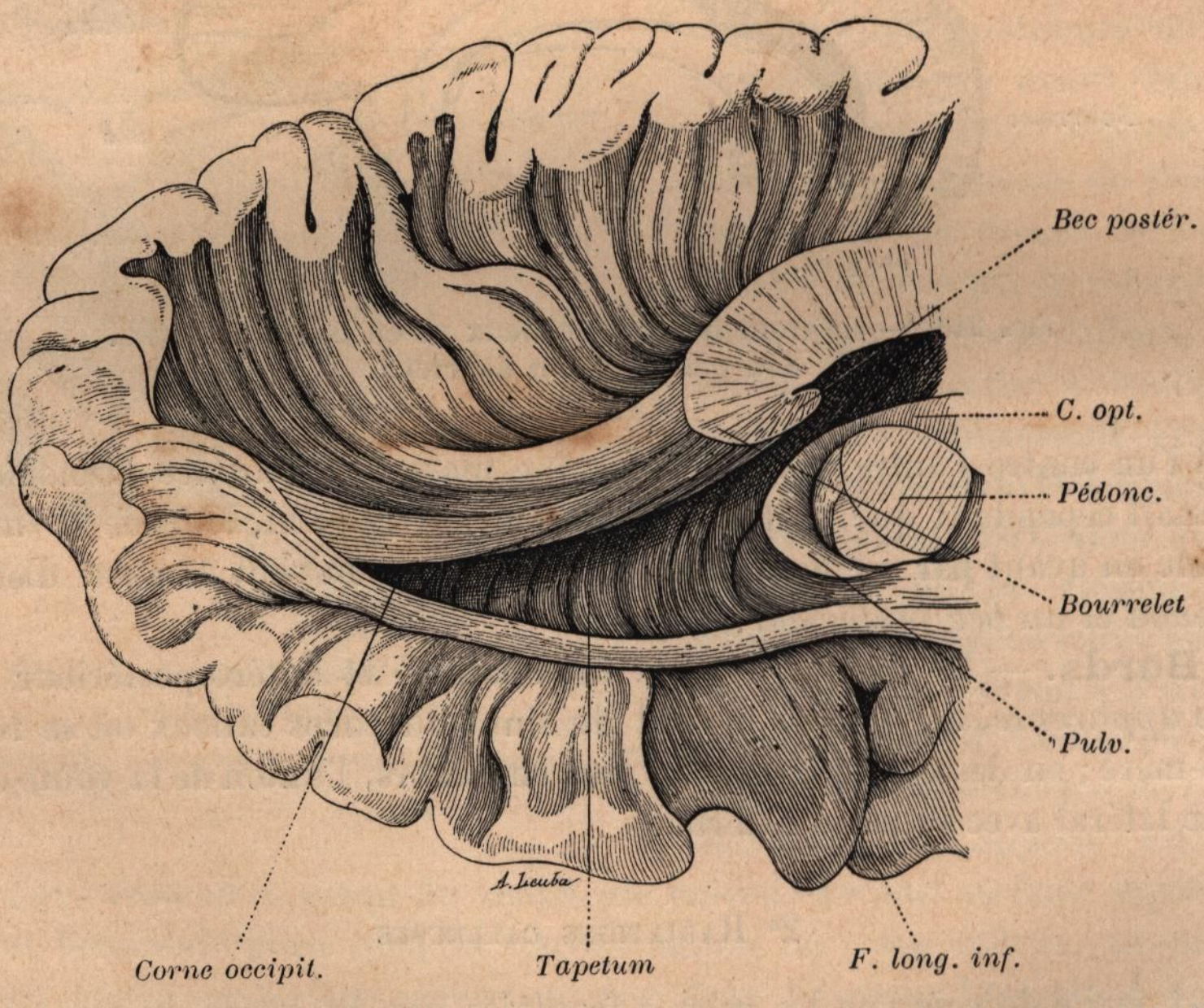

Fig. 242. — Forceps posterior ou radiations postérieures du corps calleux dans le lobe occipital (d'après Schwalbe).

La corne occipitale du ventricule latéral est ouverte par sa face interne.

des hémisphères droit et gauche avec leur bordure de substance grise irrégulièrement festonnée ; elle est rétrécie à sa partie moyenne, où le corps calleux unit comme un isthme les deux moitiés opposées. Le mot *centre ovale* seul désigne toute la substance blanche intra-hémisphérique, à quelque niveau que porte la coupe (voy. fig. 238).

Les irradiations du corps calleux dans le centre ovale ne se voient qu'avec quelque difficulté et seulement sur une certaine partie de leur trajet. Si, avec le doigt introduit dans le sillon, on rejette en dehors l'hémisphère après l'avoir libéré au couteau en avant et en arrière (procédé de Foville), on peut sans trop de délabrement isoler la face supérieure de la commissure jusqu'au bord externe du ventricule latéral et du corps strié; on voit alors qu'elle présente une dépression médiane et deux soulèvements latéraux, et que le corps calleux se prolonge en avant et en arrière sous forme de cornes, comme la cavité du ventricule latéral; ces cornes émanent des angles antérieurs et postérieurs. Au delà la dissection devient artificielle.

On distingue les radiations de la partie moyenne, celles du genou et celles du bourrelet. Des bords latéraux du tronc, des angles du genou et du bourrelet, des fibres calleuses se portent à travers le centre ovale à l'écorce des différents lobes du cerveau.

1° Les *radiations moyennes* émanent de toute la longueur du bord latéral et s'enfoncent en éventail à déploiement vertical dans le noyau blanc de l'hémisphère; les supérieures ascendantes décrivent une courbe à concavité interne. Elles sont destinées au lobe pariétal, à la partie postérieure du lobe frontal et à une partie du lobe temporal.

2° Les *radiations antérieures* ou du genou partent des angles intérieurs pour se disperser dans le lobe frontal. Comme elles décrivent un arc à concavité interne, les parties droite et gauche figurent les deux branches d'une pince courbe, d'où leur nom de *forceps anterior* ou forceps minor. D'après Déjerine, ce n'est là qu'une apparence qui ne correspond point à la structure histologique; la partie antérieure du forceps appartient aux fibres de la couronne rayonnante et non aux fibres calleuses.

3° Les *radiations postérieures* ou du bourrelet sont affectées au lobe occipital et à la partie postérieure du lobe pariétal. Outre les fibres émanées du feuillet supérieur du bourrelet, on observe deux systèmes de radiations spéciales, issues du genou du bourrelet et de son feuillet inférieur ou réfléchi : ce sont le tapetum et le forceps posterior.

Le *tapetum* ou tapis n'est pas un faisceau compact, mais une nappe de fibres qui, du coude du bourrelet, descendent en bas et en dehors en suivant une ligne courbe à concavité interne, et se déploient d'avant en arrière autour des cornes temporale et occipitale des ventricules latéraux. Elles occupent leur paroi supérieure et externe.

Il est certain que la couche épaisse de fibres blanches décrite par les classiques sous le nom de tapetum sur la paroi externe soit de la corne occipitale, soit des deux cornes occipitale et temporale des ventricules latéraux, ne saurait être admise aujourd'hui. Cette couche persiste dans les cas d'absence totale du corps calleux et n'est pas atteinte dans les dégénérations de cette commissure; elle est essentiellement constituée par les radiations optiques et par des faisceaux d'association à direction antéro-postérieure, notamment par le faisceau longitudinal inférieur. Malgré cela il semble bien qu'il existe sur la paroi externe de ces cornes ventriculaires, sous l'épendyme, une mince nappe médullaire qui appartient au corps calleux et qui doit conserver le nom de tapetum.

Le *forceps posterior* ou major (grande pince, de l'aspect que présentent les faisceaux droit et gauche se regardant par leur concavité) est un faisceau compact émané du feuillet réfléchi et du bec du bourrelet. En se repliant sur lui-même, le bourrelet a produit la torsion spiralée de ses fibres, qui ont pris l'aspect d'un cordon et par un trajet à forte concavité interne suivent la paroi interne de la corne occipitale. La saillie de l'ergot de Morand les dissocie en deux faisceaux, un faisceau supérieur, principal, qui est le forceps proprement dit et proémine dans la cavité sous le nom de *bulbe* de la corne occipitale; un faisceau inférieur accessoire. En arrière de l'ergot, les deux faisceaux se rejoignent en une couche unique qui enveloppe en cornet la pointe du ventricule et s'épanouit dans le lobe occipital (fig. 242 et 264).

NERFS DE LANCISI

La face supérieure du corps calleux est recouverte par les vestiges d'une circonvolution olfactive atrophiée; pour les uns, c'est la circonvolution sus-calleuse; pour d'autres, la partie supérieure d'un arc marginal qui, par le corps godronné et l'espace perforé antérieur, contourne le limbe de l'hémisphère. Rudimentaire chez l'homme et chez les animaux microsmatiques, et par suite sujette aux plus grandes variations individuelles, elle n'a

que des rapports topographiques avec le corps calleux qu'elle contourne et elle appartient à la substance corticale.

On y distingue des parties grises et des filaments blancs. On appelle *indusium griseum* la mince couche de substance grise, souvent incomplète sur la ligne médiane, qui semble être une partie de l'écorce cérébrale entraînée par le corps calleux. Sur le bourrelet, l'indusium se confond avec la bandelette cendrée et par elle avec le corps godronné, et sur le genou avec la face interne de l'hémisphère.

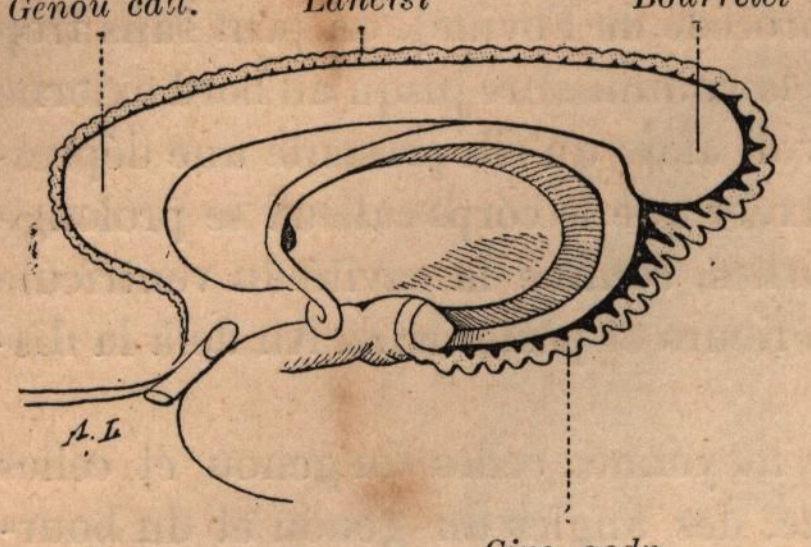

FIG. 243. — Nerfs de Lancisi.

Figure schématique montrant les tractus gris (tæniæ tectæ, nerfs latéraux) sous la forme d'une petite circonvolution lancisienne, continue en bas avec la circonvolution godronnée (corps godr.).

Les filaments longitudinaux, ordinairement blancs, mais quelquefois aussi de couleur grisâtre, sont les *nerfs* ou *stries de Lancisi*; on distingue celles-ci en médianes et latérales (fig. 238).

Les *stries médianes*, séparées par un sillon ou réunies en raphé, large de 1 millimètre, le plus souvent de couleur blanche, naissent en arrière, sous le bourrelet calleux, par une extrémité aplatie qui se confond avec la terminaison du corps godronné. En avant, subdivisées ou fusionnées, elles contournent le genou et se continuent dans les pédoncules du corps calleux qui eux-mêmes se rendent au lobule de l'hippocampe; au moins est-ce l'opinion commune. Zuckerkandl soutient que les stries sont indépendantes de ces pédoncules et se perdent dans l'écorce de la face interne de l'hémisphère.

Les *stries latérales* ou tæniæ tectæ, stries couvertes, parce qu'elles sont cachées dans le sillon du corps calleux, plus larges, plus plates, souvent de couleur grise, et adhérentes à l'écorce voisine au-dessus du sillon, proviennent de la bandelette cendrée qui prolonge le corps godronné et les formations voisines. Ordinairement elles sont limitées à la portion postérieure du corps calleux et n'atteignent pas le genou. Dans d'autres cas elles se réunissent aux stries médianes et partagent leur terminaison.

Nous nous sommes déjà expliqué sur la signification de l'indusium et des nerfs de Lancisi (p. 322 et 330). Ajoutons que d'après Elliot Smith on observe, dans la série des mammifères toutes les transitions entre l'hippocampe supra-commissural des marsupiaux et la fine couche grise de l'indusium des primates et des cétacés. Celui-ci représente l'hippocampe des mammifères inférieurs extrêmement aplati; la strie médiane est leur fascia dentata à l'état vestigial (*Anat. Anzeiger*, 1897).

B. TRIGONE CÉRÉBRAL ou VOUTE A TROIS PILIERS.

Le trigone cérébral est une lame médullaire, de forme cintrée, qui s'étend d'avant en arrière, de la base du cerveau au bord interne du lobe temporal. En arrière il est sous-jacent au corps calleux, en avant il s'en sépare en décrivant une courbe inscrite dans celle du corps calleux; la cloison transparente remplit cet intervalle. Le nom de trigone lui vient de sa forme en triangle isocèle à sommet antérieur; on l'a appelé aussi *voûte à trois piliers* (Winslow), à tort car il y a deux piliers postérieurs et deux piliers antérieurs, ceux-ci très rapprochés il est vrai; *fornix*, forme latine du mot voûte; *bandelettes géminées* (Reil), parce qu'il est formé de deux cordons juxtaposés. Comme la plus grande partie de ses fibres se rattachent au système olfactif, il est relativement peu développé chez l'homme et chez les animaux à faible odorat. C'est un ensemble de faisceaux à destination différentes. Par

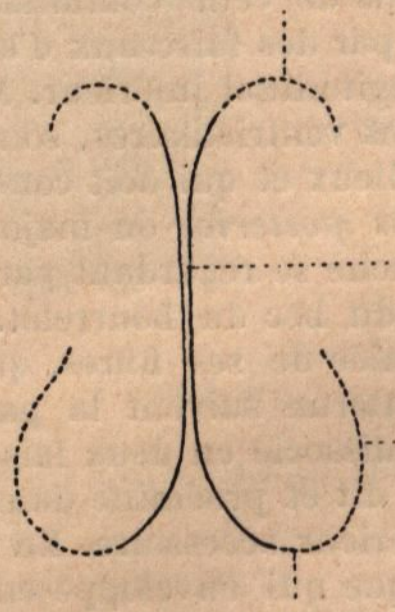

FIG. 244. — Forme en X du trigone cérébral.

Les lignes pointillées indiquent la partie adhérente (Schwalbe).

les fibres de la lyre, il appartient aux commissures inter-hémisphériques; par son faisceau olfactif, aux fibres d'association intra-hémisphériques; par une autre partie de ses fibres, au système de projection qui unit l'écorce hémisphérique au cerveau intermédiaire. On ne saurait donc lui assigner une place exclusive dans tel ou tel système anatomique.

En découvrant la voûte après avoir enlevé avec précaution le corps calleux, on voit qu'elle est formée d'un corps et de piliers qui émanent des extrémités du corps. Ceux-ci ont à leur tour une partie libre et une partie adhérente. Le tout forme un X dont les quatre extrémités sont recourbées. La longueur de la partie libre ou apparente du trigone est de 8 à 9 cm. Les deux moitiés sont asymétriques; la bandelette droite est plus large, plus plate et moins fortement cintrée que la gauche (Retzius).

1° **Corps**. — Le corps du trigone, long de 2 cm. environ, large de 1 cm. et épais de 5 mm., s'étend du tubercule antérieur de la couche optique au triangle de l'habenula. Il est triangulaire, son sommet est dirigé en avant. Sa *face supérieure*, faiblement convexe, est en rapport sur la ligne médiane avec la cloison transparente en avant, avec le corps calleux en arrière, et adhère assez fortement à ce dernier chez l'adulte; sur les côtés, elle est libre, sous-jacente au corps calleux, et fait partie du plancher des ventricules latéraux. Sa *face inférieure*, parcourue par un sillon médian que limitent deux reliefs latéraux, repose sur la toile choroïdienne et par elle sur la face supérieure de la couche optique. Ses *bords*, qui sont externes, sont nets, minces, appliqués sur le sillon choroïdien de la couche optique; ils répondent à la jonction de la toile choroïdienne avec les plexus choroïdes, ces derniers se repliant souvent sur la face supérieure de la voûte. La voûte sépare donc les trois cavités du ventricule moyen et des ventricules latéraux.

On peut voir, par les coupes transversales, qu'en avant les deux bandelettes constitutives du trigone sont intimement unies en une masse triangulaire à base supérieure (fig. 239), tandis qu'en arrière elles s'écartent l'une de l'autre et forment une lame plate qui mesure à peine 2 mm. d'épaisseur. L'espace triangulaire produit par cet écartement est comblé par des fibres transversales qu'on voit bien surtout à la face inférieure. L'ensemble de ces fibres, comparées à des cordes d'instrument, des deux piliers sur les côtés et du bourrelet calleux qui forme une base postérieure, s'appelle la *lyre* (lyre de David, corpus psalloïdes, psalterium, d'où l'épithète fibres psaltériales). Les fibres transversales de la lyre sont en grande partie une commissure ammonienne, inter-hémisphérique par conséquent, qui unit les cornes d'Ammon d'un côté à l'autre; une petite partie semble appartenir au corps calleux.

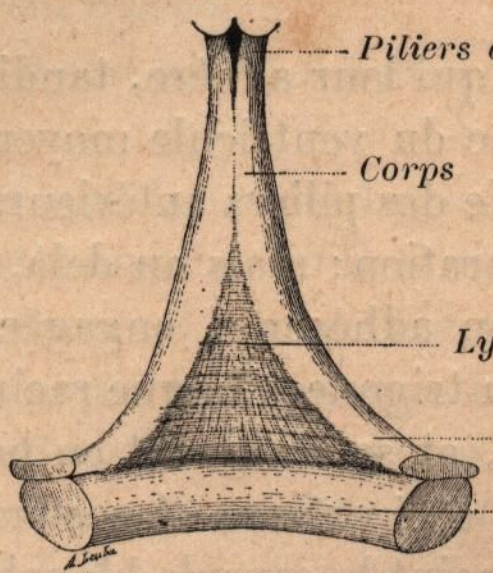

Fig. 245. — La Lyre ou psalterium.
Le trigone est vu par sa face inférieure. (D'après Sappey.)

2° **Piliers antérieurs**. — L'angle antérieur ou sommet du corps est bifide; chacune de ses branches se prolonge en cordons larges de 3 mm. appelés

[*CHARPY.*]

piliers antérieurs, colonnes de la voûte. Ces piliers, s'écartant à angle aigu, descendent verticalement en contournant l'extrémité antérieure de la couche optique; à ce niveau ils forment un demi-anneau antérieur convexe que complète en arrière le demi-anneau concave du sommet de la couche optique; ainsi est délimité le *trou de Monro* qui fait communiquer les ventricules latéraux avec le ventricule moyen. Les piliers écartés reposent sur le bord supérieur de la commissure blanche antérieure et s'y bifurquent; la grosse masse passe en arrière, une petite partie (faisceau olfactif) se dirige en avant. Entre les piliers et la commissure blanche qui les croise par-devant est un intervalle qui répond au ventricule de la cloison transparente, c'est la *fossette triangulaire* (recessus, vulve, dépression vulvaire); les piliers dans ce point sont tapissés en avant par

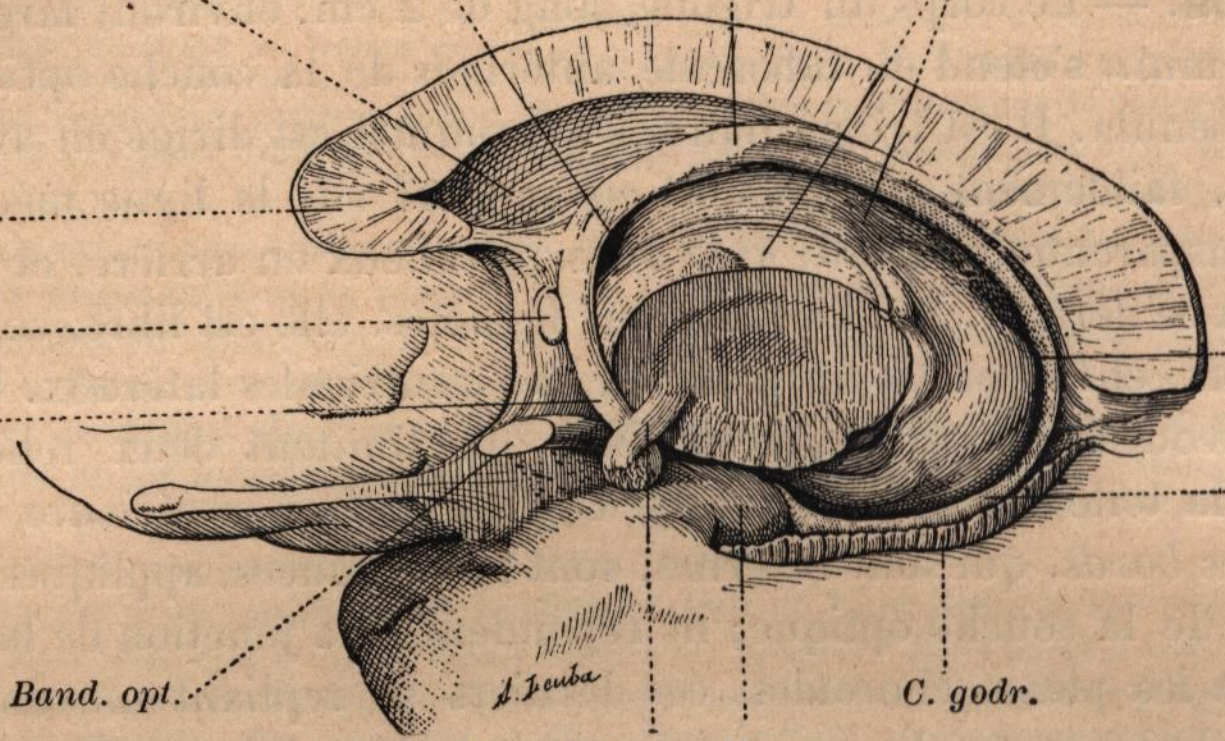

Fig. 246. — Le trigone cérébral (d'après Hirschfeld).
Vu dans le sens antéro-postérieur.

la cloison qui leur adhère, tandis qu'en arrière ils sont libres et recouverts par l'épendyme du ventricule moyen.

La partie des piliers antérieurs que nous venons de décrire est libre et se voit sans préparation; mais au delà, c'est-à-dire au-dessous du trou de Monro, est une portion adhérente, engagée dans la base du cerveau, qu'on appelle les *racines* du trigone. Chaque racine plonge dans la substance grise du troisième ventricule, et se dirigeant en bas et en arrière, à travers le tuber cinereum, aboutit au côté externe et postérieur du tubercule mamillaire, dont elle constitue en ce point la capsule blanche, adjacente au noyau gris externe de ce ganglion. De la partie antérieure et interne de ce même tubercule mamillaire part un second faisceau compact, qui monte en haut et en dehors sous la substance grise du troisième ventricule, puis se coude horizontalement pour se terminer dans le tubercule antérieur de la couche optique.

Comme ces deux cordons, la racine du trigone et le faisceau ascendant, se croisent en X à leur émergence du tubercule mamillaire, ils semblent être la continuation l'un de l'autre, et depuis Vicq d'Azyr jusqu'à Meynert on a admis que le pilier antérieur se contourne en anse ou en 8 de chiffre dans le tubercule mamillaire, pour se terminer réellement dans la couche optique; de là la dis-

tinction de deux racines pour chaque pilier, une racine ascendante et une racine descendante, la racine ascendante (descendante pour d'autres auteurs) allant du tubercule antérieur optique au corps mamillaire, la racine descendante (ou ascendante) de ce corps mamillaire au trou de Monro. Mais Gudden, confirmé par Monakow, a montré que le tubercule mamillaire est composé de deux noyaux cellulaires différents : un externe d'où émerge le pilier antérieur, un interne d'où part le faisceau de la couche optique. Ils sont bien distincts, et, pour éviter toute confusion, Forel a proposé d'appeler *faisceau de Vicq d'Azyr* le cordon qui va de la couche optique au corps mamillaire (racine ascendante de Meynert).

Le pilier antérieur naît donc du tubercule mamillaire, des cellules nerveuses de son noyau externe; mais comme, au niveau du trou de Monro, il est plus

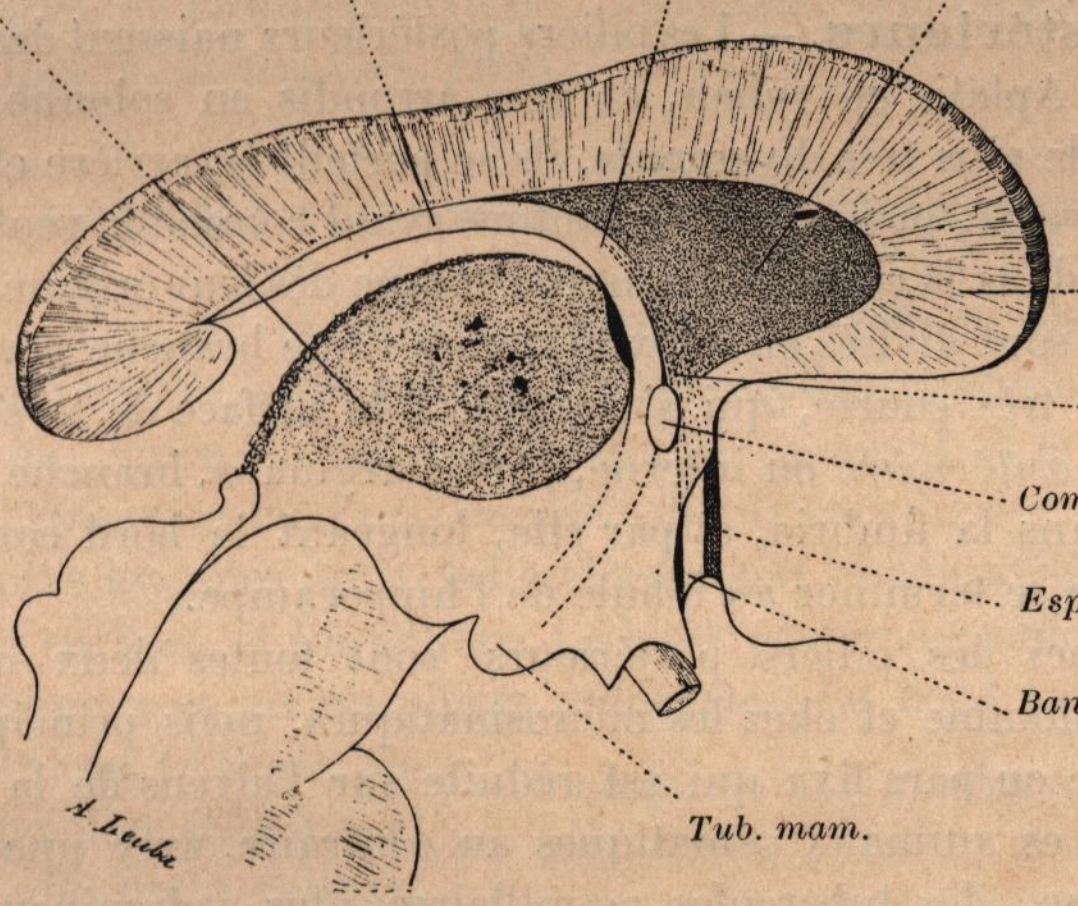

Fig. 247. — Faisceau olfactif du trigone.

Le pilier antérieur se bifurque et donne le faisceau olfactif qui descend en avant de la commiss. blanche.

volumineux qu'à son émergence mamillaire et que le corps du trigone a une section plus large que ses piliers réunis, il faut admettre qu'il a d'autres origines. Ces fibres accessoires lui viennent : 1° encore du tubercule mamillaire par la *strie blanche* aberrante (faisceau aberrant du trigone) que nous avons décrite à la base du cerveau ; 2° des fibres du septum lucidum, de son bord postéro-inférieur; 3° probablement des fibres de l'espace perforé antérieur, qui longent le pédoncule du corps calleux, en avant de la commissure blanche antérieure; peut-être aussi des fibres du tuber cinereum.

Faisceau olfactif du pilier antérieur. — Ce faisceau traverse le septum lucidum, passe en avant de la commissure blanche et, parvenu sur les côtés du bec calleux, devient partie intégrante et principale du pédoncule du corps calleux dont il partage la terminaison.

Foville, le premier, avait expressément décrit et figuré une bifurcation des piliers antérieurs du trigone; il avait reconnu que chaque pilier antérieur possède, outre sa branche postérieure classique, une *branche antérieure* qui passe en avant de la commissure et va s'unir au lobe olfactif.

[*CHARPY.*]

Zuckerkandl l'a étudiée récemment en détail chez les osmatiques et chez l'homme, et lui a donné le nom de *faisceau olfactif* de la corne d'Ammon. Au moment où le pilier antérieur de la voûte longe le bord postérieur du septum lucidum, il se bifurque; la grosse masse compacte descend *en arrière* de la commissure blanche pour se diriger vers le tubercule mamillaire, tandis que la partie antérieure, sensiblement moindre et éparpillée (*faisceau olfactif*), s'engage à travers la paroi du septum lucidum qu'elle parcourt verticalement, et contribue à former sa couche blanche externe. Au niveau de l'angle postéro-inférieur, les fibres se rassemblent pour passer *en avant* de la commissure antérieure, atteindre le carrefour de l'hémisphère, entre le bec du corps calleux et l'espace perforé, et se jeter dans le pédoncule antérieur du corps calleux qu'elles constituent entièrement, d'après Zuckerkandl, en majeure partie seulement, suivant la plupart des auteurs, le reste étant formé par les nerfs de Lancisi. On sait que ce pédoncule, arrivé sur l'espace perforé, le traverse sous le nom de bandelette diagonale et aboutit au lobule de l'hippocampe. Zuckerkandl admet qu'à l'angle interne, au tournant de l'hémisphère, le pédoncule calleux ne passe pas tout entier dans la bandelette diagonale, mais qu'une partie s'en détache pour suivre la gouttière qui sépare la lame perforée du tubercule olfactif et aboutir au pédoncule olfactif avec la racine olfactive interne.

3° **Piliers postérieurs**. — Les piliers postérieurs naissent des angles, au niveau de la lyre. Aplatis en ruban, et non arrondis en colonne comme les piliers antérieurs, de plus très divergents, ils se portent en arrière et en bas en contournant le pulvinar, puis se recourbent en avant comme le ventricule latéral et se terminent dans la corne d'Ammon. Presque dès leur origine, au niveau du bourrelet, ils se sont divisés en deux branches : une branche *postérieure* ou externe, pars fixa, très courte, qui s'éparpille à la surface de la corne d'Ammon; une branche *antérieure* ou interne, pars marginalis, branche libre, compacte, qui passe dans la fimbria, et par elle, longeant le bord concave de la corne d'Ammon, va se terminer au lobule de l'hippocampe.

Les deux branches des piliers postérieurs sont toutes deux notablement amoindries chez l'homme et chez les microsmatiques, mais principalement la branche postérieure ou pars fixa qui est réduite sur l'alveus de la corne à un ruban très grêle, Les animaux osmatiques au contraire, avec une voûte plus large et plus épaisse, des tubercules mamillaires plus volumineux, ont une fimbria plus grosse et surtout un énorme alveus.

Ventricule de Verga ou ventricule du trigone. — Un anatomiste italien, Verga, a découvert en 1851 un espace libre qu'on observe chez tous les nouveau-nés entre le trigone et le corps calleux, mais qui s'oblitère peu après la naissance et ne persiste que très rarement chez l'adulte. Ce ventricule se présente comme une fente étroite sur la coupe; il est triangulaire, son sommet se continue avec le ventricule du septum lucidum par un canal appelé *aqueduc*; sa base est en arrière, confondue avec la base de la lyre et formée par l'union du bourrelet calleux avec le trigone; les deux côtés sont fermés par les bandelettes du trigone adhérentes au corps calleux. Il mesure environ 15 mm. dans le sens antéro-postérieur chez le nouveau-né.

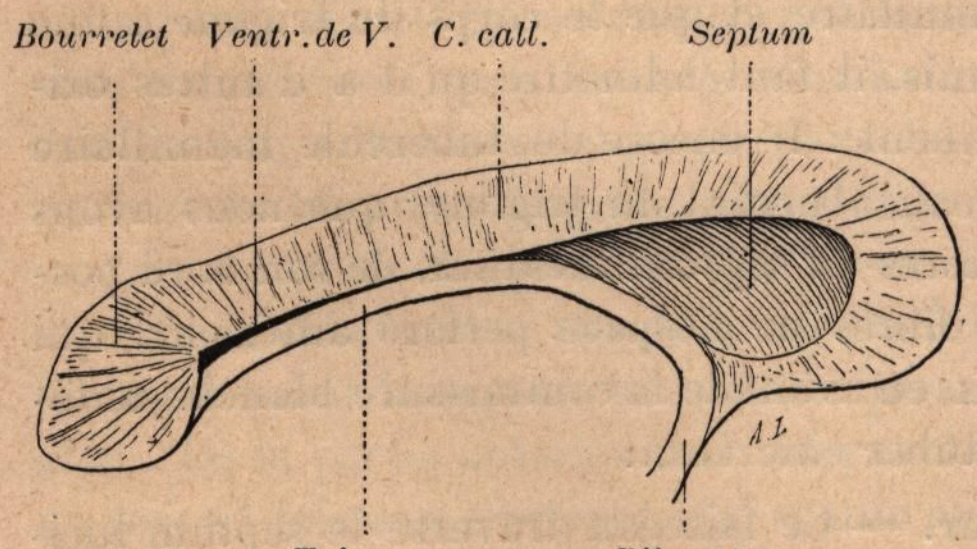

Fig. 248. — Ventricule de Verga.
Cerveau de nouveau-né.

Les parois seraient alors tapissées par un feuillet épendymaire (Tenchini). On l'a vu dilaté par hydropisie.

Chez quelques animaux, notamment chez le cheval, ce diverticule s'étend jusqu'au bourrelet du corps calleux et s'insinue entre son feuillet supérieur et son feuillet réfléchi.

Les rapports des nerfs de Lancisi, de la bande diagonale, de l'espace perforé, des pédoncules du corps calleux et des pédoncules du septum lucidum sont encore obscurs sur plusieurs points, même de l'anatomie extérieure, et les auteurs sont souvent en désaccord.

On consultera : Foville, *Système nerveux cérébro-spinal*, 1844 ; — Broca, *Le grand lobe limbique*, 1878 et *Recherches sur les centres olfactifs*, 1879 ; — Zuckerkandl, *Das Riechbundel des Ammonshornes*, 1888 ; — Trolard, *Appareil central de l'olfaction*, 1889 ; — Brissaud, *Anatomie du cerveau*, 1893. — Retzius, *Das Menschenhirn*, 1896.

C. SEPTUM LUCIDUM ou CLOISON TRANSPARENTE.

Le *septum lucidum* ou *cloison transparente* est un diaphragme mou et translucide qui sépare les chambres antérieures des ventricules latéraux. Il est placé de champ, entre le corps calleux qui est en avant et le trigone qui est en arrière. Sa forme est celle d'un triangle à bords curvilignes. Le bord supérieur convexe, le plus long des trois, est embrassé par la concavité du corps calleux, de son genou surtout, et lui adhère. Le bord postérieur concave s'applique sur le corps du trigone et sur ses piliers antérieurs. Le bord inférieur, très court, convexe, base du triangle, repose sur la portion réfléchie et sur le bec du corps calleux. Des trois angles, le postérieur ou queue, très aigu et très long, se prolonge jusque vers le tiers postérieur du corps calleux, quelquefois jusqu'au bourrelet ; l'antéro-inférieur est arrondi comme le genou dans lequel il s'enchâsse ; le postéro-inférieur répond à la jonction du bec du corps calleux et des piliers antérieurs de la voûte, au-dessus de la commissure blanche antérieure. Les faces externes, humides et lisses, forment la paroi interne des ventricules latéraux dans leur étage supérieur.

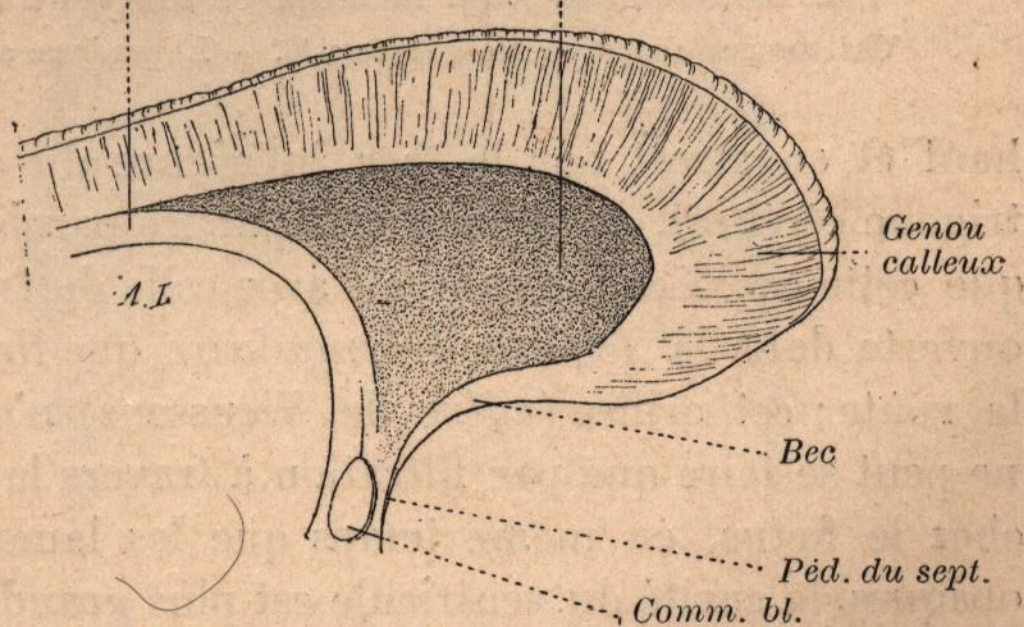

Fig. 249. — Le septum lucidum ou cloison transparente.
Vue latérale.

La cloison est formée de deux lames nerveuses parallèles, dirigées dans le sens antéro-postérieur, interceptant entre elles une cavité très aplatie, bien marquée en avant et en bas, plus effacée en arrière et en haut, où elle se prolonge plus ou moins suivant l'agglutination des parois ; elle contient de la

[CHARPY.]

sérosité. Chaque lame est composée : 1° d'une couche grise interne, couche corticale analogue à celle du cerveau, et comme elle présentant à sa surface ventriculaire une zone blanche de fibres tangentielles ; 2° d'une couche blanche externe, mince, en grande partie formée par l'éparpillement d'une portion du trigone. Il n'est pas toujours facile de distinguer nettement ces deux couches à l'œil nu. Sur la face interne, celle qui regarde la cavité du septum, il n'y a ni endothélium ni épithélium, mais seulement un tissu conjonctif analogue à la pie-mère ; sur la face externe qui est tournée vers le ventricule latéral, l'épendyme se superpose à la couche blanche.

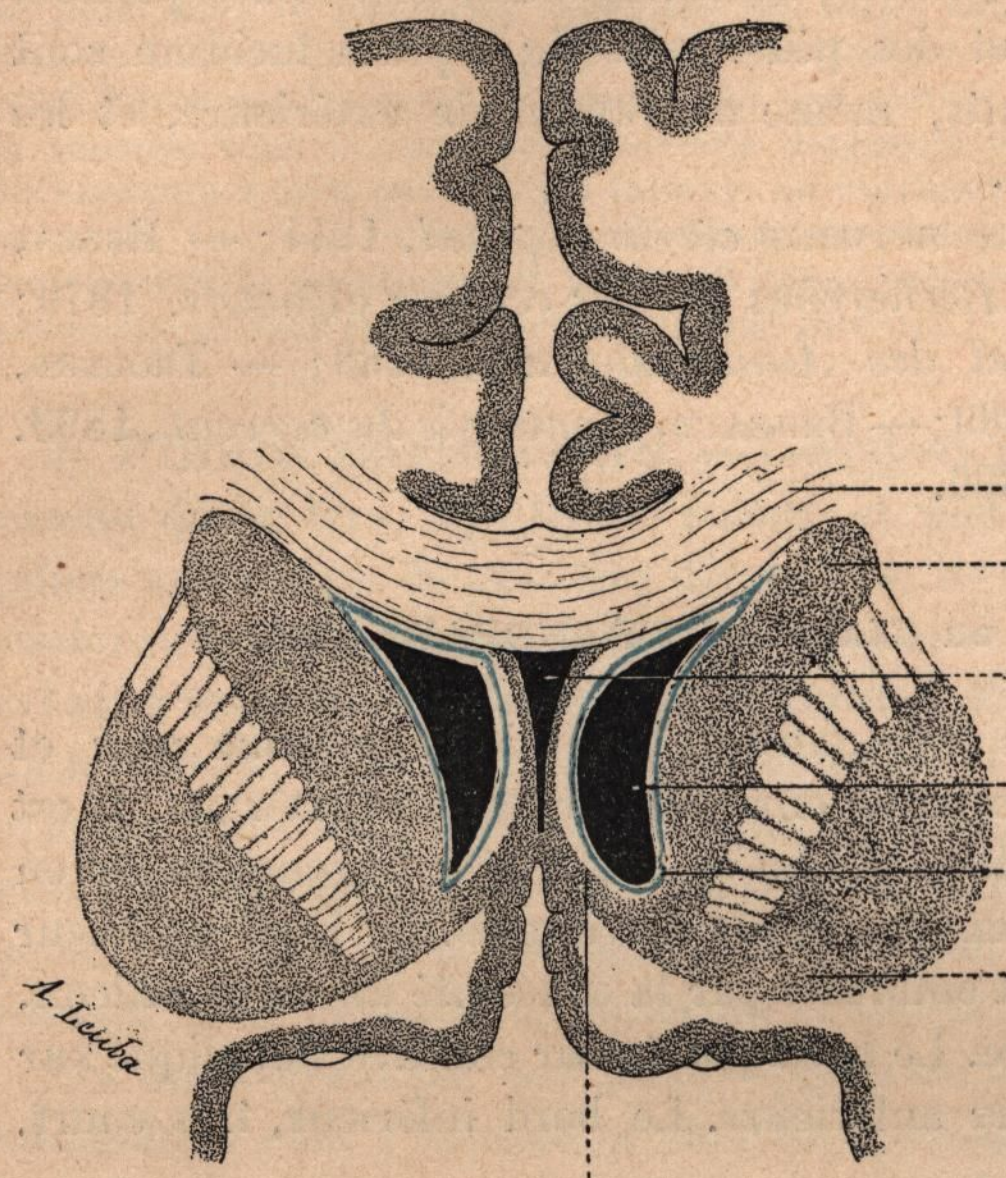

Fig. 250. — Le septum lucidum et son ventricule.
Vus sur une coupe vertico-transversale. — L'épendyme en bleu.

La cavité porte le nom de *ventricule de la cloison* ou *du septum* (cinquième ventricule, ventricule de Sylvius, sinus du septum). Elle mesure 2 mm. d'épaisseur, 12 à 15 dans sa plus grande hauteur et 40 au plus dans le sens antéro-postérieur. Elle est fermée en bas, en haut et en avant par la face inférieure du corps calleux, en arrière par le trigone cérébral, de chaque côté par les parois du septum. On a cru longtemps que cette cavité communiquait avec celle du troisième ventricule, par une fente ouverte dans la *fossette triangulaire* que limite l'écartement des colonnes de la voûte ; cet orifice (*vulve* de Vieussens) n'existe pas, et la communication ne peut se faire que par filtration à travers la paroi ventriculaire. En revanche chez le fœtus, en même temps que les lames du septum sont plus épaisses et opaques, la cavité du ventricule est plus grande et se prolonge par un aqueduc dans un diverticulum placé tout à fait en arrière et en haut, sous le bourrelet calleux, et que nous avons décrit sous le nom de ventricule de Verga.

Que l'on fasse une coupe antéro-postérieure, ou bien une coupe frontale passant entre le bec du corps calleux et les piliers antérieurs, on remarque qu'une partie de la substance blanche, qui constitue la couche externe de chacune des lames de la cloison, se rassemble en un mince tractus ; celui-ci émerge de l'angle postéro-inférieur, descend en bas, en dehors et en avant, et se porte vers l'espace perforé antérieur. Ce tractus est le *pédoncule du septum lucidum*. Nous avons expliqué plus haut : 1° que ce pédoncule n'est qu'une branche de bifurcation des piliers antérieurs du trigone ; 2° que, sur les côtés du bec calleux, il se fusionne avec le pédoncule antérieur du corps calleux et passe avec lui dans la bandelette diagonale.

Le septum lucidum se présente chez les mammifères sous des formes diverses. Tantôt

les deux lames sont comme chez l'homme séparées par un ventricule; tantôt elles sont soudées sur toute leur étendue, et ne laissent aucune cavité. Dans ce dernier cas, le septum peut former un noyau gris médian, volumineux, qu'on a appelé le *ganglion du septum.*

La cloison transparente existe même chez d'autres vertébrés, notamment chez les oiseaux (fait contesté toutefois par Osborn); mais comme ceux-ci n'ont pas de corps calleux, la fente entre les lames n'est pas close et il n'y a pas de ventricule; un état semblable se voit chez l'homme dans les cas où manque le corps calleux. On a observé plusieurs fois l'absence du septum. Ordinairement dans ces cas le corps calleux fait aussi plus ou moins complètement défaut; cependant Tenchini a constaté sur un enfant de 2 ans l'absence complète de la cloison transparente avec intégrité de tous les organes environnants.

En se reportant à l'embryogénie (voy. p. 45), il est facile de comprendre que le terme de ventricule est un terme impropre, appliqué à la cavité du septum. Cet espace n'est point une dilatation d'une cavité embryonnaire primordiale, comme le sont les autres ventricules; c'est une partie de la surface du manteau, de la scissure interhémisphérique, qui a été séquestrée par l'adossement des deux écorces grises opposées et leur suture suivant un contour triangulaire. La cavité n'est donc qu'une partie isolée de la fente du manteau, et ses parois sont l'écorce d'une portion des anciens lobes frontaux droit et gauche; de là cette couche grise interne, sans épendyme, qui constitue en partie la cloison et qui représente une substance grise corticale atrophiée.

D. COMMISSURE BLANCHE ANTÉRIEURE.

La commissure blanche antérieure devrait logiquement être décrite avant le corps calleux, car elle paraît avant lui chez l'embryon humain, et elle existe même chez des vertébrés inférieurs, alors que le corps calleux ne se montre qu'avec les mammifères. Elle est une commissure de la base, tandis que le corps calleux est une commissure de la convexité du manteau.

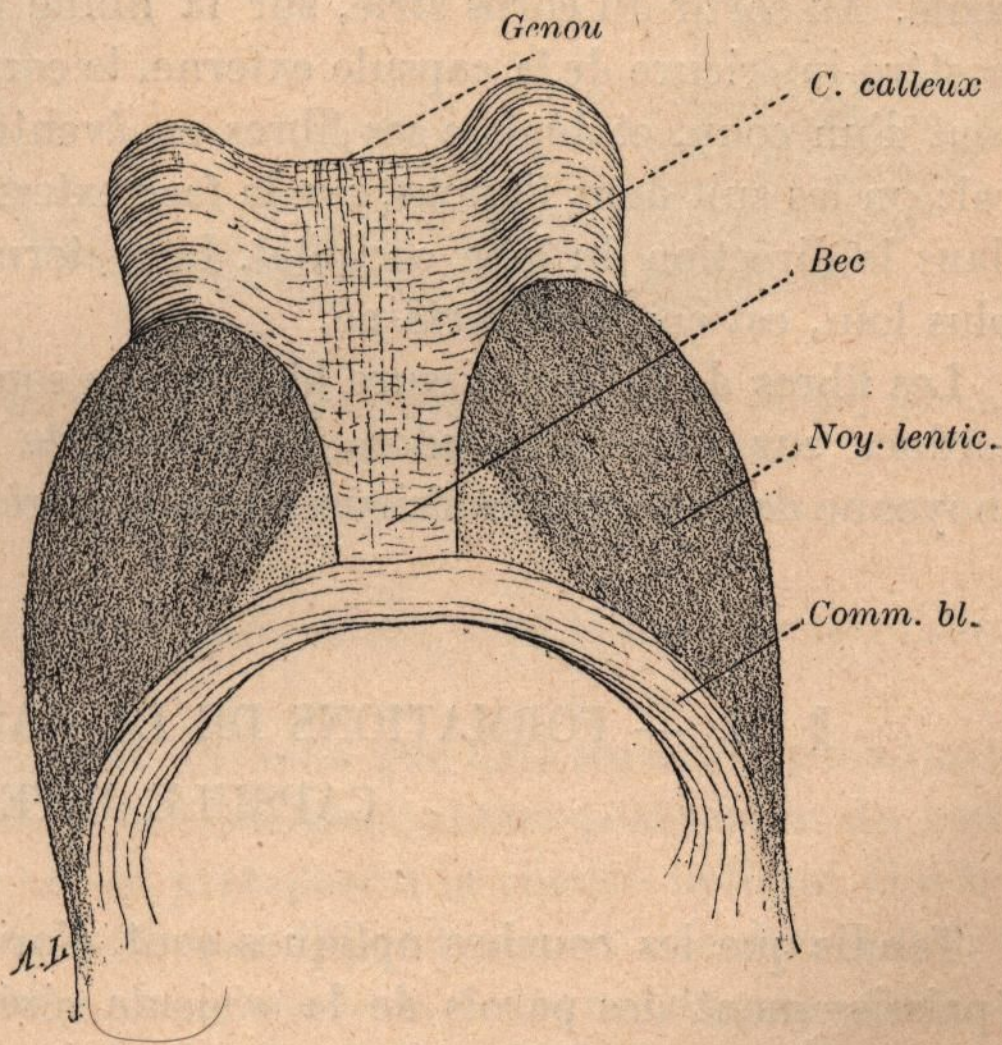

Fig. 251. — La commissure blanche antérieure (d'après Foville).

Sa forme est celle d'un cordon compact, à section elliptique, mesurant 5 mm. dans son grand D. qui est vertical, et 4 mm. en sens transversal; elle a à peu près le volume du nerf optique, mais avec des variations individuelles assez marquées. Elle parcourt horizontalement la base du cerveau et s'étend d'un lobe temporal à l'autre, en décrivant un arc de cercle en fer à cheval à concavité postérieure, comme la bandelette optique à laquelle elle est parallèle en arrière, et dont elle est séparée par l'espace perforé antérieur ainsi que par l'anse pédonculaire de Gratiolet.

On peut lui distinguer trois portions : une moyenne, une latérale et une terminale ou irradiée.

1° La portion *moyenne*, impaire et médiane, tantôt convexe, tantôt légèrement concave en avant, est très courte; elle mesure 7 mm. sur son bord infé-

rieur qui est plus long que le supérieur à cause de la convergence des piliers antérieurs du trigone. Cette portion se voit sans préparation dès qu'on a ouvert le ventricule moyen; elle est en effet située en avant de son bord antérieur, sous la cloison transparente, au-dessus de la lame terminale. Sa face postérieure est libre et tapissée par l'épendyme. Les deux piliers de la voûte qui la croisent en arrière limitent avec elle la *fossette triangulaire* du troisième ventricule (voy. fig. 189). A quelques millimètres de la ligne médiane, elle reçoit des tractus blancs qui proviennent de la racine olfactive moyenne, après avoir traversé l'espace perforé et la lame terminale.

2° La portion *latérale*, paire et symétrique, n'est libre nulle part; elle est tout entière enfouie dans la base du cerveau, mais on l'isole facilement, car elle occupe un espace creux, appelé par Gratiolet le *canal de la commissure*, et constitué en haut par une gouttière du corps strié, en bas par une gouttière creusée dans l'espace perforé. Ramassée en un cordon cylindrique et compact, elle se dirige en arrière et en dehors, en suivant une ligne à concavité postérieure, passe au-dessus de l'espace perforé, au-dessous de la tête du noyau caudé, puis sous le noyau extra-ventriculaire. On la voit successivement sous le deuxième membre, plus loin entre le deuxième et le troisième segments (fig. 256).

3° La portion *terminale* ou *irradiée* ne peut être reconnue par la dissection seule. Au sortir du corps strié, sur la limite de l'espace perforé et de la partie postéro-inférieure de la capsule externe, le cordon devient lamelleux, se dissocie tout d'un coup, et déploie ses fibres en éventail dans la pointe du lobe temporal; on les suit dans l'uncus, sur la face externe du noyau amygdalien et même dans la direction du lobe occipital. Leur terminaison, comme nous le verrons plus loin, est encore incertaine.

Les fibres de la commissure blanche ne sont pas parallèles, mais légèrement tordues sur l'axe du cordon, de telle sorte que les antérieures de la partie moyenne deviennent postérieures à leur extrémité, et inversement.

§ III. — FORMATIONS DE LA BASE. — CORPS STRIÉS. CAPSULE INTERNE

Tandis que les couches optiques sont d'origine centrale et représentent un épaississement des parois de la vésicule cérébrale moyenne, les corps striés, comme l'a montré Wernicke, sont d'origine corticale. Ils naissent de la base de la vésicule cérébrale antérieure, de l'écorce dont ils constituent une excroissance intérieure et à laquelle ils restent toujours attachés par leur face inférieure au niveau de la substance perforée; cette substance ne prend elle-même qu'un développement imparfait.

Les *corps striés*, ainsi nommés des stries blanches de la capsule interne qui les traverse, comprennent de chaque côté deux ganglions ou noyaux gris distincts : le *noyau caudé*, qui se voit sans préparation dès qu'on a ouvert le ventricule latéral, et le *noyau lenticulaire*, placé contre la face externe du premier, et qui, étant enfoui dans la masse blanche de l'hémisphère, ne

peut s'étudier que sur des coupes, surtout frontale et horizontale, ou par des dissections artificielles.

Noyau caudé. — Le *noyau caudé* ou *intra-ventriculaire* (corps strié proprement dit des auteurs allemands) appartient à la paroi du ventricule latéral; il en occupe le plancher dans l'étage supérieur et le toit dans l'étage inférieur. Son nom lui vient de son prolongement caudal postérieur; il est en effet piriforme. On l'a comparé à un crochet, une virgule, une larme batavique, ou plus simplement à un anneau placé verticalement, ouvert seulement en bas et en avant.

Sa longueur en ligne droite est de 6 cm. jusqu'à 7 cm.; sa largeur atteint en avant 10 mm. sur 25 à 30 mm. en épaisseur; ces deux dimensions se réduisent en arrière à 5 mm. et même moins.

On lui distingue une tête, un tronc et une queue.

La *tête*, large de 20 mm., située en avant et renflée en ovoïde à convexité antérieure et interne, s'étend sur une longueur de 20 à 25 mm., depuis le corps calleux dont le genou la contourne jusqu'au trou de Monro. Sa face interne, libre, regarde la cloison transparente et appartient au plancher ventriculaire; sa face externe et son sommet antérieur sont continus avec la substance blanche du lobe frontal; sa base adhère à l'espace perforé antérieur, par conséquent à l'écorce cérébrale; elle fait même saillie extérieurement en avant de la bandelette diagonale, sous le nom de *colliculus* du noyau caudé.

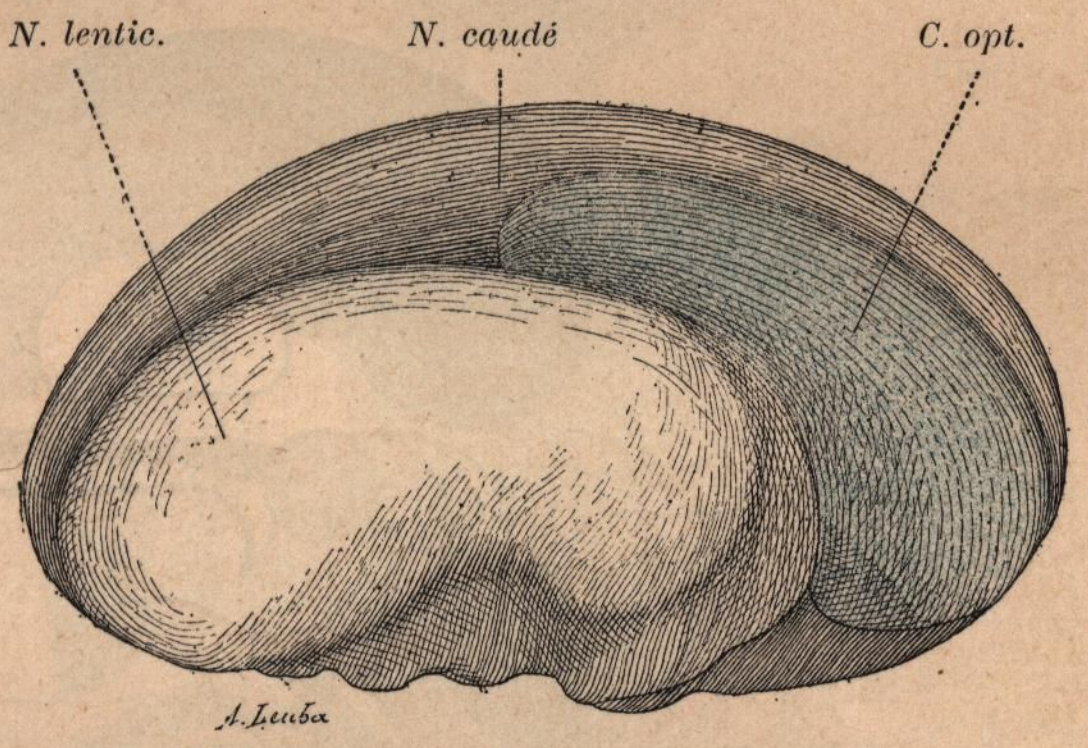

FIG. 252. — Les trois ganglions, noyau caudé, noyau lenticulaire et couche optique.

Vus en place par leur face externe, côté gauche. (D'après Féré.)

Le *tronc* ou corps, ou partie moyenne, division que tous les auteurs n'admettent pas, a pour limite conventionnelle l'étendue antéro-postérieure du ventricule moyen, soit 30 à 35 mm.; il est juxtaposé à la couche optique. Il a lui aussi une face interne, libre, recouverte par l'épendyme, et une face externe adhérente au centre ovale. Son bord externe, convexe, festonné, répond à l'union du plancher du ventricule avec la voûte calleuse; son bord interne, concave, circonscrit la couche optique, séparé d'elle par le sillon opto-strié qui renferme la bandelette demi-circulaire et la veine du corps strié.

La *queue*, qui fait suite insensiblement au corps, s'effile peu à peu jusqu'à n'avoir plus que 3 mm. de D.; elle contourne latéralement la couche optique, passe dans la corne inférieure du ventricule et se prolonge vers la pointe du lobe temporal. Dans cette portion réfléchie, sa face libre de supérieure est devenue interne; elle occupe la partie externe du toit ventriculaire, sous forme d'un ruban de 3 mm. de large, tantôt saillant sous l'épendyme, tantôt caché par la substance blanche; elle arrive à la partie postérieure du noyau amygda-

lien. Chez les singes elle s'y termine par un nouveau renflement en massue; un petit renflement irrégulier existe quelquefois chez l'homme.

Le noyau caudé a donc une forme arquée ou plutôt annulaire; il est enroulé autour du prolongement du pédoncule cérébral et occupe toute l'étendue du ventricule latéral, en bas comme en haut. C'est pourquoi, sur un grand nombre de sections horizontales ou vertico-transversales de la couche optique, il est coupé deux fois et forme dans le dessin deux champs distincts et éloignés.

Il présente deux faces : une *face libre*, ventriculaire, une *face adhérente* à la capsule interne; et deux bords, un *bord interne* qui répond au sillon opto-strié, un *bord externe* qui suit l'angle latéral du ventricule.

Sa coupe transversale est biconvexe. Au niveau du tronc, elle semble se pro-onger en crochet sur la voûte du ventricule (fig. 254); mais ce crochet appartient à la substance grise ventriculaire dont il est un épaississement local. Sa

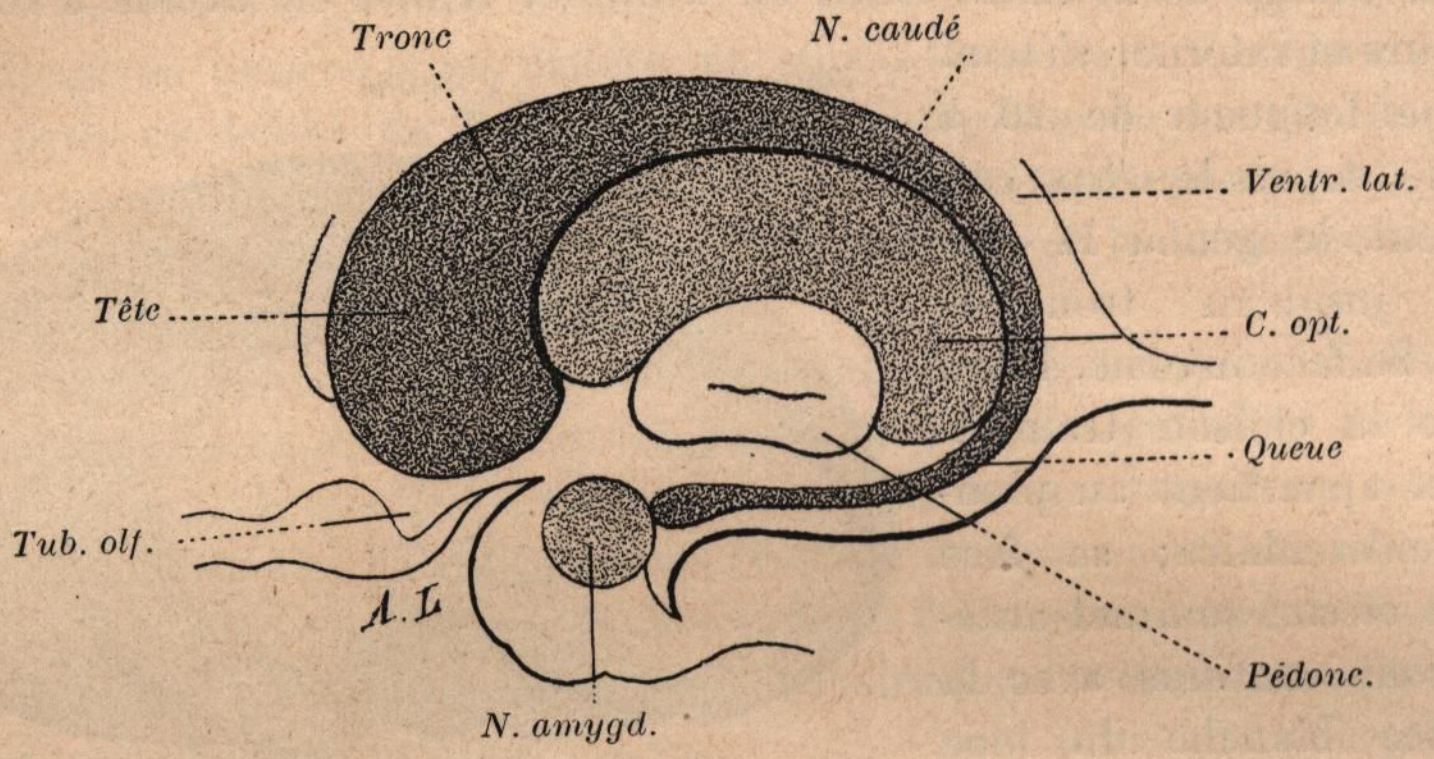

Fig. 253. — Le noyau caudé.
Face interne du côté droit.

couleur est gris rougeâtre. La substance grise est finement striée par la pénétration des fibres médullaires.

2° **Noyau lenticulaire**. — Le noyau lenticulaire, en forme de lentille convexe, ou noyau extra-ventriculaire, parce qu'il est dans toute son étendue en dehors du ventricule latéral, est un ganglion situé en dehors et en dessous du noyau caudé, entre la couche optique et l'insula de Reil.

On a comparé sa forme à un segment d'ovoïde à grosse extrémité antérieure, ou encore à une *lentille* biconvexe en coupe horizontale. En avant et en arrière, le noyau lenticulaire ne présente en effet que deux faces, externe et interne, et sa coupe frontale est presque semi-lunaire, la face interne étant plutôt concave; mais dans toute sa partie moyenne, cette face interne se projette en une saillie arrondie dirigée en bas et en dedans, qui donne aux coupes frontale et horizontale une forme plutôt en coin ou en triangle; à ce niveau qui est d'ailleurs le plus caractéristique, le noyau lenticulaire a la forme d'une *pyramide* à sommet interne et présente trois faces, externe, interne et inférieure.

La face *externe*, convexe, verticale, est la base du coin; elle regarde l'insula, auquel Cruveilhier en raison de ce rapport avait donné le nom de *lobule du*

corps strié. Elle fait saillie au fond de l'excavation de Sylvius et n'est séparée de l'écorce grise de l'insula que par une mince couche de substance blanche, appelée *capsule externe*. Elle n'adhère à cette capsule que par de rares fibres nerveuses, aussi est-elle lisse et facile à énucléer. De gros vaisseaux artériels et veineux, artères et veines striées et optiques, sillonnent cette face.

La face *interne*, oblique en bas et en dedans, est en rapport avec la couche

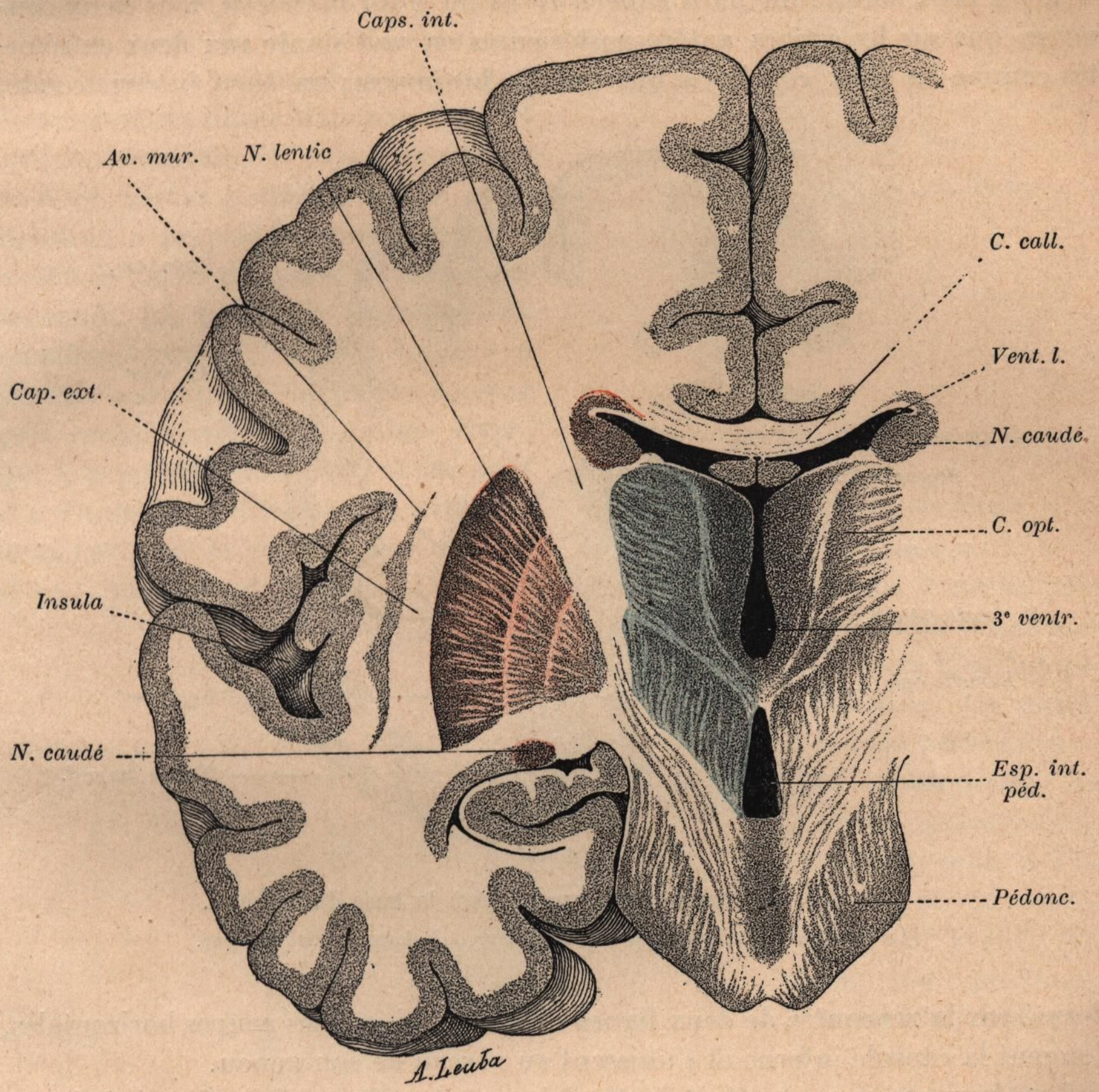

Fig. 254. — Rapports des corps striés sur le plan transversal.
Coupe passant par les pédoncules cérébraux.

optique et le noyau caudé; entre ces trois ganglions s'interpose une couche épaisse de substance blanche, la *capsule interne*.

La face *inférieure*, horizontale, face *basale* pour certains auteurs, est unie à la base du cerveau dont elle a émergé originellement; elle est longée par la commissure blanche antérieure à laquelle elle fournit une gouttière. Cette face présente des rapports complexes; elle répond successivement, d'avant en arrière, à l'espace perforé au niveau du pli falciforme et à la partie horizontale de l'avant-mur, puis à l'anse pédonculaire de Gratiolet, enfin au noyau amygdalien et à la queue du noyau caudé.

L'*extrémité antérieure*, volumineuse, arrive au contact de celle du noyau

caudé, mais est un peu dépassée par elle (fig. 252). L'*extrémité postérieure*, amincie, est située en dehors du corps genouillé externe, et là encore est dépassée par la queue du noyau intra-ventriculaire. Celui-ci, dont la longueur atteint 6 cm., déborde en avant et surtout en arrière le noyau extra-ventriculaire, qui ne mesure que 45 à 50 mm. dans sa plus grande étendue, sur 3 cm. de hauteur.

Il y a trois bords : un *bord supérieur* et un *bord inférieur*, tous deux convexes, que sur les coupes antéro-postérieures on voit s'unir aux deux extrémités comme les deux courbes d'une lentille biconvexe; un *bord interne* coudé,

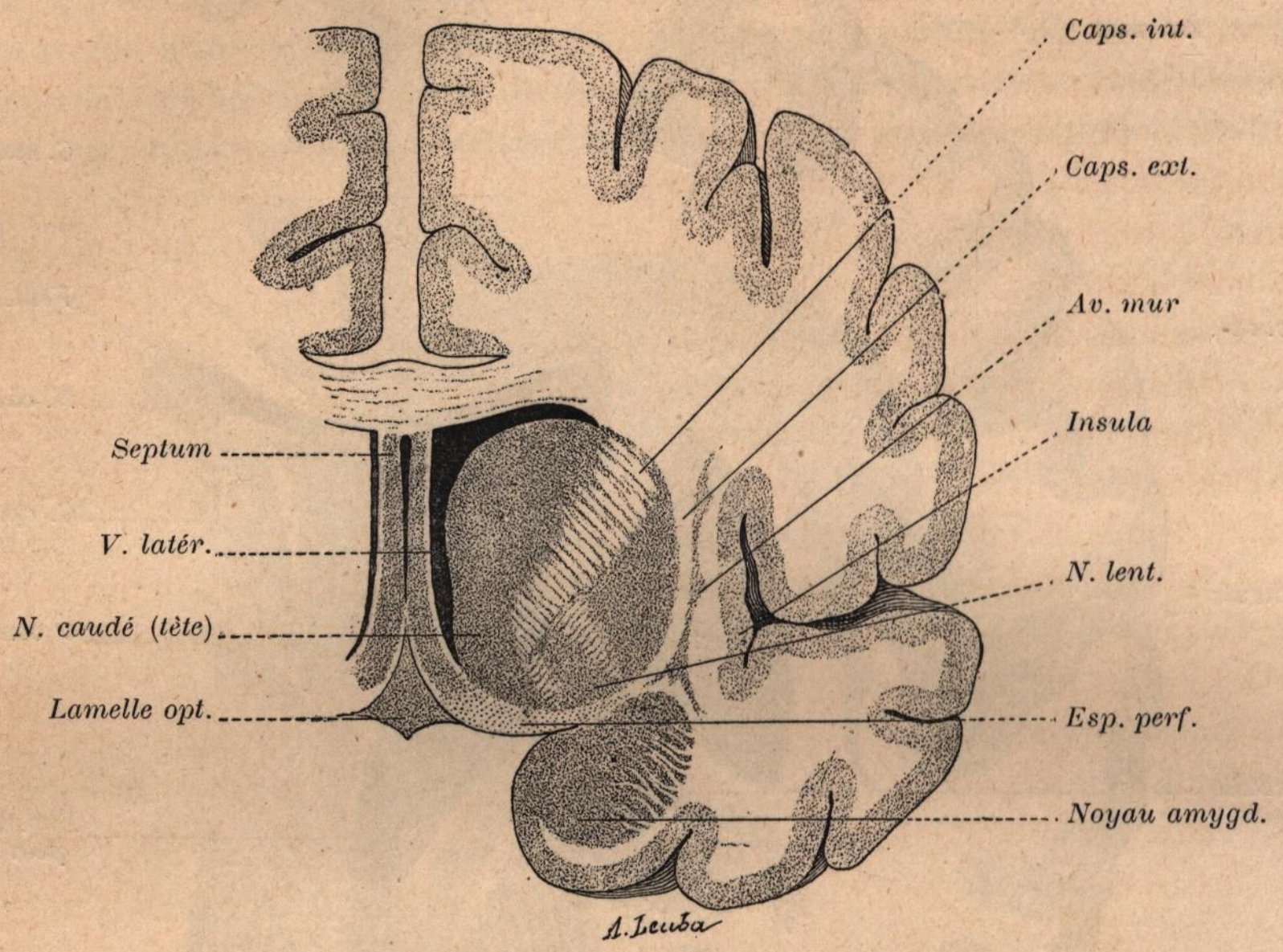

Fig. 255. — Attache des corps striés à la base du cerveau.
Coupe passant par l'espace perforé antérieur et la lamelle grise optique.

formé par la rencontre de deux lignes obliques qui, sur les coupes horizontales, longent la capsule interne et s'unissent au niveau de son genou.

Les deux noyaux, caudé et lenticulaire, sont unis par leur face inférieure, sur toute leur moitié antérieure, et constituent à ce niveau une masse unique; en haut ils sont reliés par des ponts de substance grise qui vont de l'un à l'autre à travers la capsule interne. L'union de leurs faces inférieures répond à l'espace perforé et donne aux coupes frontales qui passent par ce niveau une forme en U dont l'ouverture, tournée en haut, est occupée par la capsule interne (voy. fig. 255). Plus en arrière, la queue du noyau caudé est encore reliée à l'extrémité postérieure du noyau lenticulaire.

De cette union des deux bases, il résulte que le pédoncule cérébral ne peut passer entre elles à ce niveau, et qu'il s'engage dans la boutonnière que limite leur écartement en arrière.

Le noyau lenticulaire est divisé en trois parties par deux lames blanches curvilignes, dirigées en bas et en dehors, les *lames médullaires interne et*

externe. Chacune de ces parties, dont le volume va décroissant de l'insula à la ligne médiane, est appelée *membre* ou *segment* du noyau lenticulaire; on les compte de dedans en dehors, le premier membre est interne, le second est moyen, et le troisième est externe. Les deux premiers, qu'une ou deux lamelles accessoires peuvent encore rediviser, ont une teinte claire, gris jaunâtre, à cause de la dissociation de leurs cellules à pigment jaunâtre par de nombreuses fibres blanches; ils sont ordinairement décrits ensemble sous le nom de *globus pallidus*, noyau pâle. Brissaud a proposé le terme de *globus medialis* pour désigner le deuxième segment. Le troisième membre ou membre externe, appelé *putamen* (écorce, coque), tranche par sa couleur gris rouge sombre ou ambre foncé, qui le rapproche du noyau caudé dont il a d'ailleurs la structure. Il est quadrilatère sur la coupe horizontale. C'est le plus grand de tous; il dépasse de tous côtés, sauf en bas, le noyau pâle qui forme le sommet du coin. C'est lui qui constitue les extrémités antérieure et postérieure du noyau extra-ventriculaire; seul, il s'unit au noyau caudé, soit en avant, soit par son prolongement temporal.

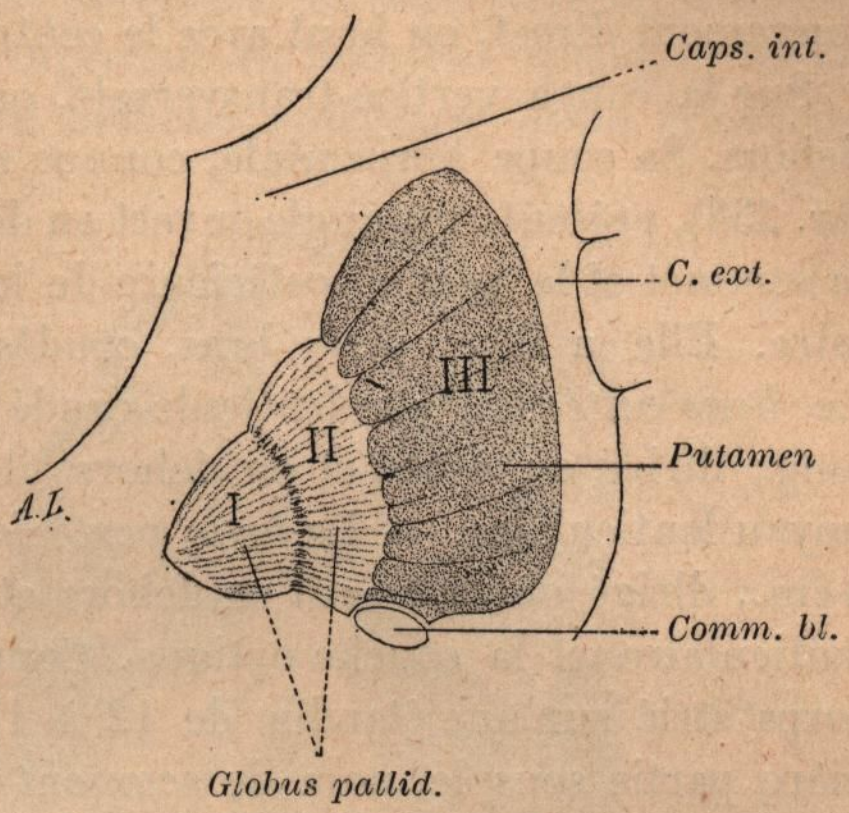

Fig. 256. — Les trois membres du noyau lenticulaire.

Vus sur une coupe frontale, côté gauche.

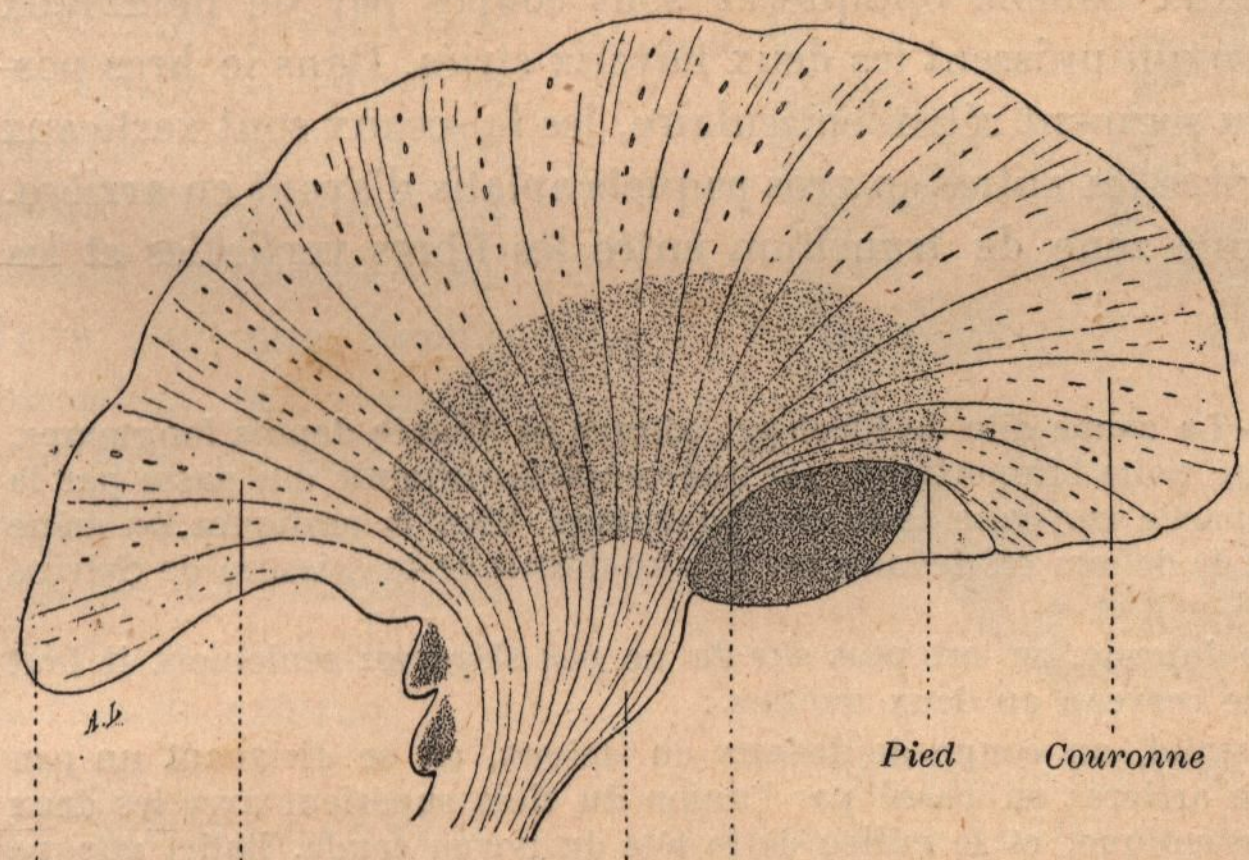

Fig. 257. — Éventail de la capsule int. se déployant pour former la couronne rayonnante (figure schématique).

Le noyau lenticulaire est vu par sa face interne. Les fibres calleuses sont en pointillé. On n'a pas figuré les ganglions qui interrompent les fibres du lobe occipital (rad. opt.).

3° **Capsule du noyau lenticulaire.** — Le noyau lenticulaire est enveloppé sur ses faces externe et interne par une couche de substance blanche que Reil a comparée à une capsule à deux valves, et distinguée en capsule interne et capsule externe.

1° La **capsule interne**, la plus épaisse, 8 mm. en moyenne, 5 à 10 suivant les points, est la valve interne qui sépare le noyau lenticulaire du noyau caudé et de la couche optique. Foville la comparait plus justement à une tige portant des

cotylédons (ganglions opto-striés). Gratiolet l'assimilait à un éventail ou encore à un cornet ouvert en dehors, entouré par le noyau caudé, entourant le noyau lenticulaire, et incliné suivant l'axe de divergence des pédoncules cérébraux. Elle se continue en bas avec le pédoncule cérébral dont elle est en partie le prolongement direct, en haut avec le centre ovale.

Sur la coupe vertico-transversale, on voit qu'elle est dirigée en haut et en dehors. Sa coupe horizontale, connue sous le nom de *coupe de Flechsig* (voy. fig. 258), présente un angle ouvert en dehors, qui embrasse la partie antérieure, le sommet et la partie postérieure de la face interne du noyau extra-ventriculaire. Elle a donc deux bras, coudés presque à angle droit, et un genou. Le *bras antérieur* ou lenticulo-caudé est le plus court. Il mesure 2 cm. de long; dirigé en avant et en dehors, il sépare la tête du noyau caudé d'avec le noyau lenticulaire. — Le *bras postérieur* ou lenticulo-optique, le plus long, 3 cm., dirigé obliquement en dehors et en arrière, s'interpose entre le noyau lenticulaire et la couche optique. Comme il déborde en arrière le noyau du corps strié sur une étendue de 12 à 15 mm., on peut distinguer cette dernière partie sous le nom de *segment rétro-lenticulaire* (Déjerine); elle est remarquable par la direction horizontale de ses fibres qui contiennent les radiations optiques. — Le *genou*, sommet arrondi, est à la rencontre des deux bras.

La capsule interne est composée de faisceaux blancs. Dans le bras antérieur, leur direction est principalement horizontale; ils sont formés surtout par le pédoncule antérieur de la couche optique et sont coupés par de nombreux ponts de substance grise qui unissent les deux noyaux striés. Dans le bras postérieur, à l'exception du segment rétro-lenticulaire, les faisceaux sont verticaux et disposés les uns derrière les autres en gros paquets aplatis d'avant en arrière. Le genou représente une zone de transition entre les fibres verticales et les fibres horizontales.

Coupe de Flechsig. — La coupe dite de Flechsig, connue et figurée depuis longtemps, mais dont Flechsig a montré toute l'importance, est une coupe horizontale qui passe par la tête du noyau caudé et la partie moyenne de la couche optique. Pour la pratiquer, on mène le couteau horizontalement de dehors en dedans, un peu au-dessus de la scissure de Sylvius et parallèlement à elle.

En attaquant par la face interne, on est plus sûr de ne pas s'égarer; seulement il faut au préalable avoir séparé le cerveau en deux moitiés.

Dans le procédé de Brissaud, on coupe de dedans en dehors, en se dirigeant un peu obliquement en avant et en arrière; on passe par l'union du tiers supérieur avec les deux tiers inférieurs de la couche optique, et le milieu de la tête du noyau caudé. Ballet attaque par dehors, comme Flechsig, en suivant un plan qui correspond en arrière un peu au-dessus de la pointe du lobe occipital, en avant à la jonction du 1/3 supérieur et des 2/3 inférieurs du pied de F^3. Déjerine, comme Brissaud, commence par la face interne et pratique une coupe encore plus oblique sur le plan horizontal; il prend comme repères le tubercule antérieur de la couche optique et l'extrémité antérieure du pli cunéo-limbique.

Disons enfin qu'ordinairement on débite le cerveau par tranches horizontales de 5 à 10 millimètres d'épaisseur, sériées de haut en bas, et qu'on s'arrête quand on a sous les yeux l'aspect typique de la figure 258.

2° **La capsule externe**, ou valve externe de la capsule, est appliquée contre la face externe convexe du noyau lenticulaire; mais elle ne lui adhère pas et ne reçoit d'elle que de rares fibres, de sorte qu'on peut l'en séparer facilement, et, sans qu'on puisse parler de vide ou de cavité, il existe au moins à ce niveau

une zone décollable traversée par les grosses artères striées, sources fréquentes d'hémorragies cérébrales. Elle n'appartient pas, en effet, comme la capsule interne, à l'épanouissement du pédoncule, mais à un système complexe de fibres, parmi lesquelles on observe des fibres courtes d'association, élément principal, les faisceaux longitudinaux supérieur et inférieur, quelques fibres issues du corps calleux, de la commissure blanche antérieure et de la couche optique. Son épaisseur est de 1 mm. 5 en moyenne; elle varie de 1 à 2 mm. suivant les ondulations de l'avant-mur.

La capsule externe sépare le noyau lenticulaire du lobe de l'insula. Dans toute cette région, ce lobe est doublé sur sa partie profonde d'une lame grise ou *avant-mur* (claustrum) que nous avons décrite avec l'insula. C'est donc l'avant-mur qui limite en dehors la capsule externe. A son tour, l'avant-mur est séparé de l'écorce insulaire par une couche blanche, la *capsula extrema* de Reil, que constituent des fibres courtes d'association et des fibres émanées de la capsule externe.

FIG. 258. — Coupe de Flechsig.
La capsule interne et ses bras vus sur une coupe horizontale.

Couronne rayonnante.— Au sortir de la filière qui sépare les corps striés et la couche optique, les faisceaux de la capsule interne s'engagent dans cette grande masse de substance blanche que nous avons appelée le *centre ovale* de Vieussens. Vicq d'Azyr a donné le nom inutile de *petit centre ovale*, ou centre ovale latéral, au plan de section unihémisphérique qui passe à un centimètre ou plus au-dessus du corps calleux. Sur un cerveau frais, on ne distingue aucun trajet de fibres dans cette masse d'aspect homogène et pâteux; mais déjà Vieussens (1604), en faisant bouillir le cerveau dans l'huile, avait reconnu dans le centre ovale une structure fibrillaire qui lui fit assimiler cette partie à la substance médullaire, et plus tard Reil (1809), sur des pièces durcies par l'alcool, put distinguer les irradiations

du pédoncule cérébral de celles du corps calleux. Toutes deux, dans la partie moyenne de l'hémisphère, se font dans le plan frontal et s'intersèquent en alternant et en se coupant à angle droit.

C'est à ces irradiations du pédoncule cérébral ou de la capsule interne dans le centre ovale, que Reil a donné le nom de *couronne rayonnante*. Regarde-t-on le cerveau de profil, par sa face externe, les feuillets vertico-transversaux des rayons, au lieu de se voir par leurs faces antérieure ou postérieure, seront vus par leur côté externe et donneront l'idée de tiges ou de *rayons*. Les rayons de la partie moyenne montent verticalement à l'écorce cérébrale ; les rayons antérieurs s'inclinent en avant et les postérieurs en arrière. Le *pied* ou *base* de la couronne rayonnante de Reil est l'émergence des faisceaux sur le bord supérieur de la capsule interne, qui correspond au bord externe du noyau caudé. Cette émergence se fait sur une ligne arquée; en ce point les feuillets sont

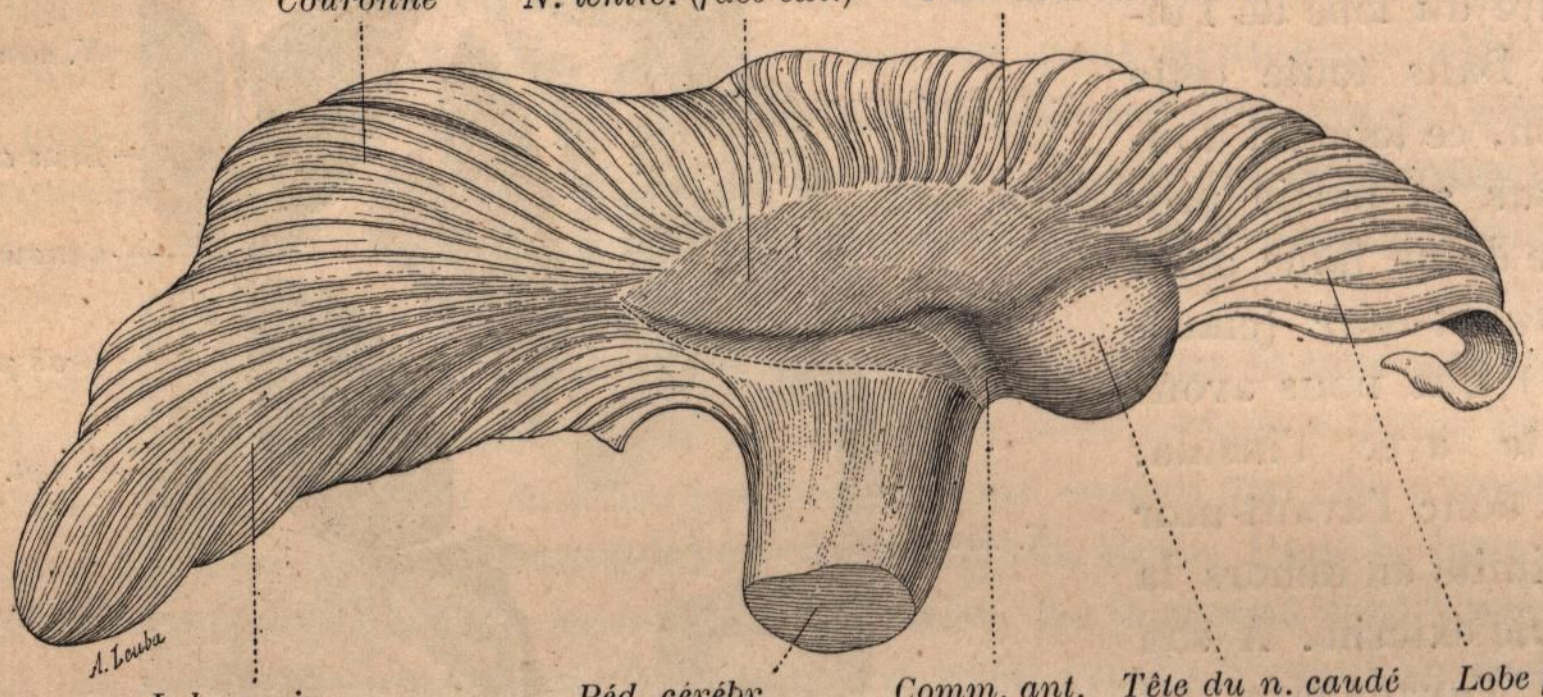

Fig. 259. — La couronne rayonnante (d'après Schwalbe).

encore rassemblés et ne se sont pas dissociés par l'interposition des lames du corps calleux.

On voit par là que le centre ovale est composé de plusieurs parties : des irradiations du corps calleux et des irradiations pédonculaires de la capsule interne (couronne rayonnante); il faut y joindre, près de l'écorce cérébrale, des faisceaux d'association qui unissent entre elles les circonvolutions.

§ IV. — VENTRICULES LATÉRAUX.

Tandis que le troisième ventricule est unique, impair et médian, les ventricules latéraux, qui sont les premier et second ventricules et qu'on désigne sous le nom de ventricules droit et gauche, sont pairs, situés symétriquement de chaque côté de la ligne médiane, dans l'épaisseur de l'hémisphère cérébral. Ils ne communiquent entre eux qu'indirectement, par l'intermédiaire du ventricule moyen.

Chacune de ces cavités figure un canal qui commence dans l'épaisseur du lobe frontal, se dirige horizontalement en arrière, puis se réfléchit autour de la couche optique pour se diriger de nouveau en avant et en bas et se ter-

miner près de la pointe du lobe temporal, un peu au-dessous et en arrière de leur point de départ. Ce canal annulaire s'enroule autour des ganglions opto-striés et par eux autour du pédoncule cérébral; il est circumpédonculaire. Les deux ventricules ne sont pas exactement dans le plan antéro-postérieur, à direction parallèle; leur paroi interne qui, en avant, n'est qu'à 2 mm. de la ligne médiane, en est à 25 ou 30 en arrière; ils sont donc divergents par leur portion directe. Leur portion réfléchie est très légèrement convergente. Cet enroulement du ventricule, analogue à celui du noyau caudé, est la conséquence de la courbure à concavité antérieure que subit l'hémisphère dans le cours de son développement.

Cette partie circulaire du ventricule qui occupe les trois lobes frontal, pariétal et temporal, est sa partie fondamentale, celle qui se montre de bonne heure chez l'embryon humain. Il s'y adjoint ultérieurement un diverticulum accessoire, d'apparition tardive, propre à un très petit nombre d'animaux, qui se détache de la cavité au niveau de son coude et s'étend en arrière dans l'épaisseur du lobe occipital. Le ventricule se trouve alors divisé en trois cavités communicantes ou *cornes*, dirigées vers les trois pointes de l'hémisphère; aussi a-t-on pu dire que le ventricule latéral est la répétition du type de l'hémisphère tout entier et par celui-ci du crâne moulé sur le cerveau. La jonction de ces trois cornes est le *carrefour* du ventricule.

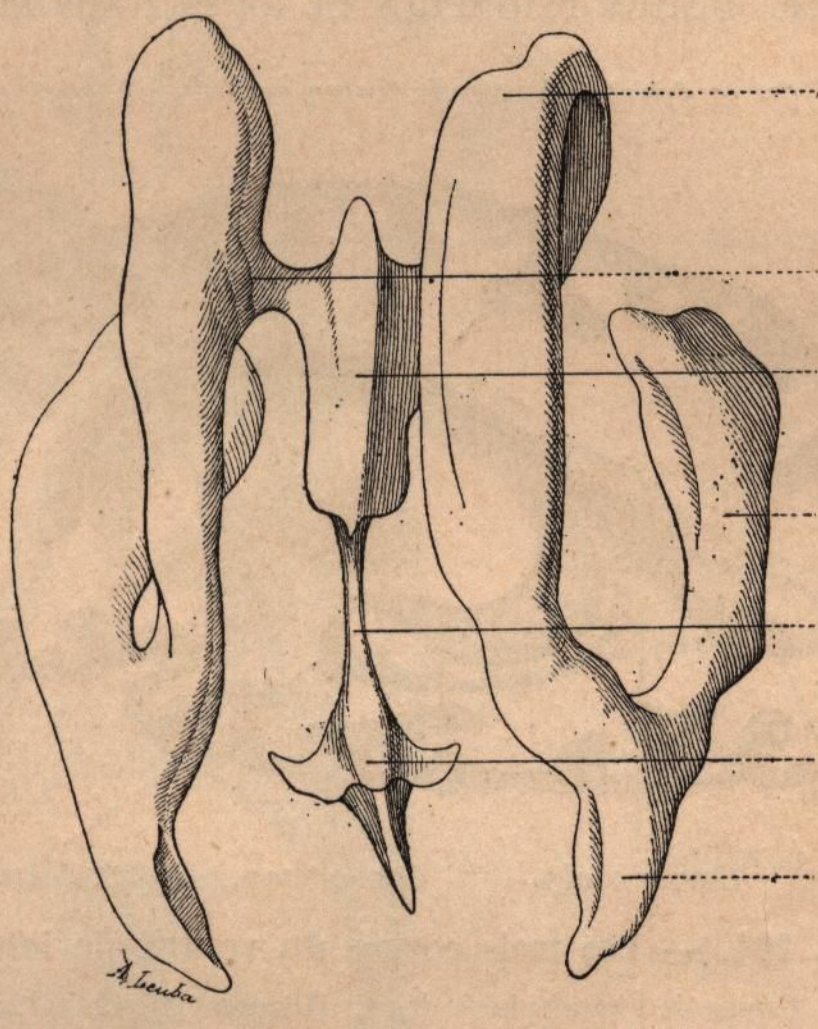

Fig. 260. — Moule des ventricules (d'après Welcker).

Nous décrirons successivement les cornes frontale, temporale et occipitale.

1° **Corne frontale.** — La *corne frontale*, corne ou étage supérieur, est horizontale, un peu arquée à convexité supérieure; sa longueur atteint 6 à 7 cm.

On peut lui distinguer deux portions, une antérieure et une postérieure, dont la limite est au niveau du trou de Monro.

La *portion antérieure* (corne antérieure de Schwalbe) est une fente en croissant vertical, à concavité postéro-externe moulée sur la tête du noyau caudé. Son extrémité antérieure est à 30 mm. de l'extrémité du cerveau. Son bord antérieur répond au genou du corps calleux, son bord postérieur s'ouvre dans la seconde portion de la corne frontale. Sa paroi externe est formée par la tête du noyau caudé; sa paroi interne par le septum lucidum, les piliers antérieurs du trigone et la partie adjacente de la substance grise du troisième ventricule. Le corps calleux contourne tout l'espace en haut, en avant et en bas.

La *portion postérieure*, décrite encore sous le nom de *cella media*, est beaucoup plus étroite. Elle n'est plus verticale, mais horizontale et mesure en largeur 15 mm. On lui décrit une voûte, un plancher et deux bords.

La *voûte* ou *toit* ou paroi supérieure, concave, est formée par la face inférieure du corps calleux. Le *plancher* ou paroi inférieure comprend de dehors en dedans : la face interne ou ventriculaire du tronc du noyau caudé, le sillon opto-strié qui contient la bandelette demi-circulaire, le liseré le plus externe de la face supérieure de la couche optique, le sillon choroïdien fermé par l'insertion de l'épithélium qui recouvre les plexus choroïdes et la partie oblique de la face supérieure du trigone. Les plexus choroïdes, qui sortent par le sillon choroïdien en refoulant l'épithélium épendymaire, sont tantôt étalés sur le plancher, tantôt retournés et logés dans le recessus ventriculaire formé par le corps calleux et la face libre du trigone. Key et Retzius ont signalé l'existence fréquente d'une lamelle nerveuse émanée du bord du trigone, recouverte sur ses deux faces par l'épithélium épendymaire, et flottant par-dessus le plexus choroïde. Parfois cette lamelle contracte avec la voûte du ventricule des adhérences vasculaires; dans ce cas le recessus interne est encore plus isolé et la cella media est divisée en deux cavités juxtaposées (voy. fig. 193).

Fig. 261, — Les trois cornes du ventricule latéral. Coupe de l'hémisphère droit. (D'après Hirschfeld.)

Les bords sont aigus. Le *bord externe* répond à l'union du corps calleux et du noyau caudé; il est contourné par un crochet de la substance grise ventriculaire. Le *bord interne* est la jonction du trigone avec le corps calleux.

Le **trou de Monro**, qu'on voit à l'union des deux portions de la corne frontale, est un orifice qui fait communiquer le ventricule latéral avec le ventricule moyen. Il est falciforme et mesure 2 à 3 mm. de D.; son bord antérieur convexe est formé par le pilier antérieur du trigone, son bord postérieur concave par le sommet légèrement excavé de la couche optique. Il est tapissé par l'épendyme, et laisse filtrer le liquide ventriculaire; les plexus choroïdes longent sa paroi qu'ils soulèvent en se glissant sous l'épendyme, au moment où ils passent du ventricule moyen dans les ventricules latéraux. Le trou de Monro est très vaste chez le fœtus, grand encore chez l'enfant; mais il se rétrécit progressivement par rapprochement de ses bords, et M. Duval prétend que chez l'adulte il est normalement oblitéré. Il s'élargit de nouveau dans l'atrophie sénile.

Dans le sillon opto-strié sont contenues la lame cornée, la bandelette demi-circulaire et la veine du corps strié. Le long du bord externe du ventricule et

du noyau caudé, Foville et Cruveilhier ont remarqué plusieurs fois une bandelette semblable à la bandelette demi-circulaire, avec le même trajet et les mêmes terminaisons.

Lame cornée. — La lame cornée est superficielle. Ce ruban, de 2 à 3 mm. de large, de teinte opaline ou ambrée, assez consistant, est soulevé par la veine du corps strié; il commence large en avant vers le trou de Monro, au niveau duquel il s'étale sur le noyau caudé en recouvrant les origines de la veine striée; en arrière il se rétrécit et se perd insensiblement au point de réflexion

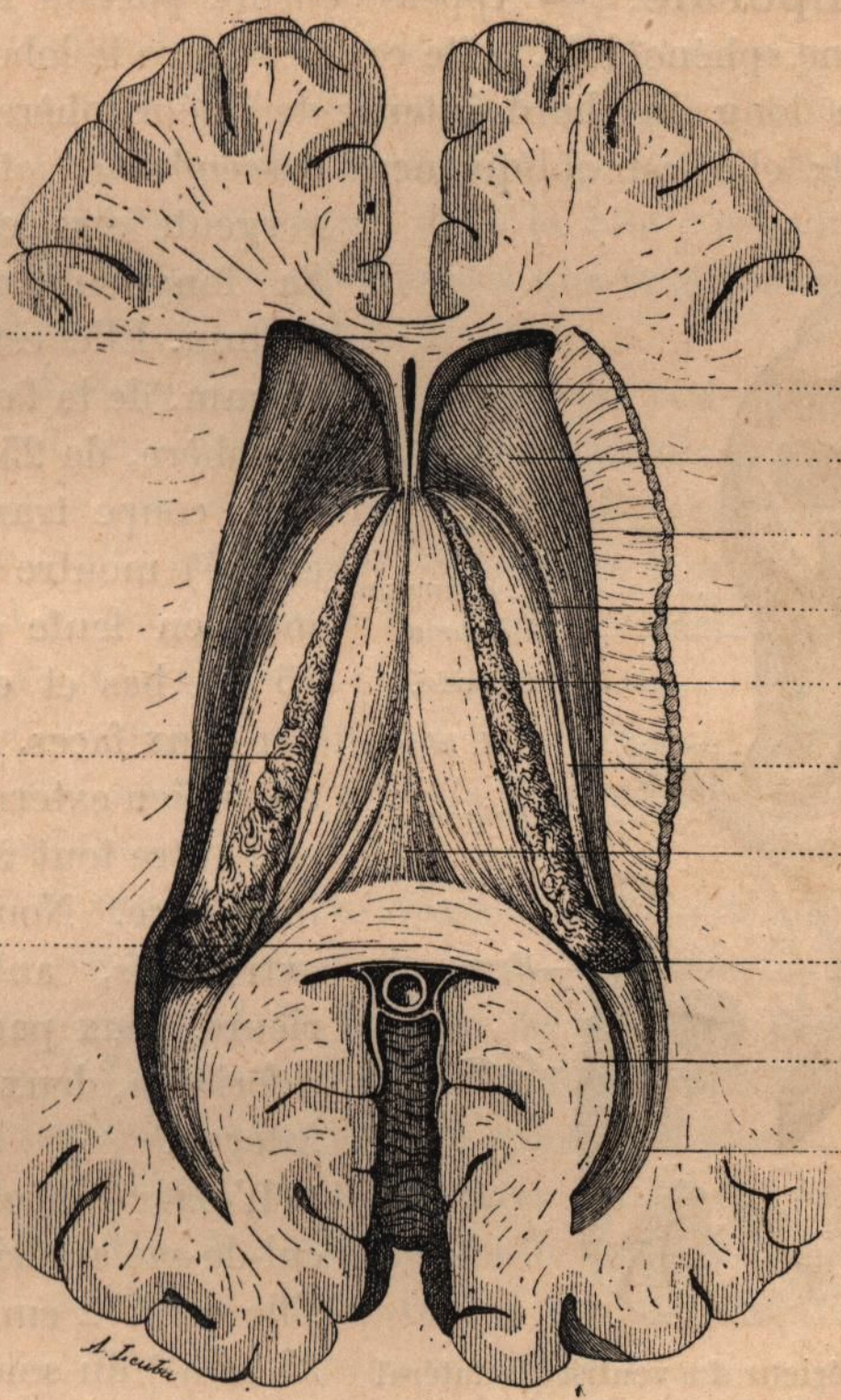

Fig. 262. — Plancher de la corne frontale et de la corne occipitale du ventricule latéral (d'après Hirschfeld).

de la corne frontale. La lame cornée (*lamina affixa*, de His) est un reste de la paroi interne de l'hémisphère; elle se continue par le tænia chorioïdea avec l'épithélium du plexus choroïde latéral.

Bandelette demi-circulaire. — La bandelette demi-circulaire, *tænia semi-circularis*, est la *strie terminale* des auteurs allemands. C'est un ruban blanc de fibres nerveuses situé en dessous et en dehors de la veine du corps strié, dont le volume et la réplétion variables donnent à ces organes une teinte plus ou moins brune ou bleuâtre; quelques fibres sont sus-jacentes à la veine et contiguës à la lame cornée. La bandelette commence, vers l'extrémité antérieure de la couche optique, par des fibres dissociées qui se confondent avec le septum lucidum et le pilier antérieur du trigone, à travers lequel on les aurait suivies

soit dans la couche optique soit dans les tubercules mamillaires, ou encore dans la commissure blanche antérieure. De là, elle suit le sillon opto-strié, réduite à une largeur de 1 à 2 mm., contourne le pédoncule cérébral, comme un lien entoure une gerbe, sur le bord interne du toit de la corne temporale dont le noyau caudé occupe le bord externe, et, après avoir traversé le noyau amygdalien, finit à la pointe du lobe temporal, dans la substance grise du lobule de l'hippocampe.

2° **Corne temporale.** — Appelée encore portion réfléchie, corne ou étage inférieur, corne sphénoïdale, cette cavité occupe le lobe temporal. Elle se dirige en avant, le long du bord interne de l'hémisphère, parallèlement à la fente de Bichat; elle est obliquement descendante, et légèrement convergente vers celle du côté opposé. Sa longueur mesure de 30 à 40 mm. Elle est éloignée de 20 à 25 mm. de la face externe de l'hémisphère, de 25 mm. de la base.

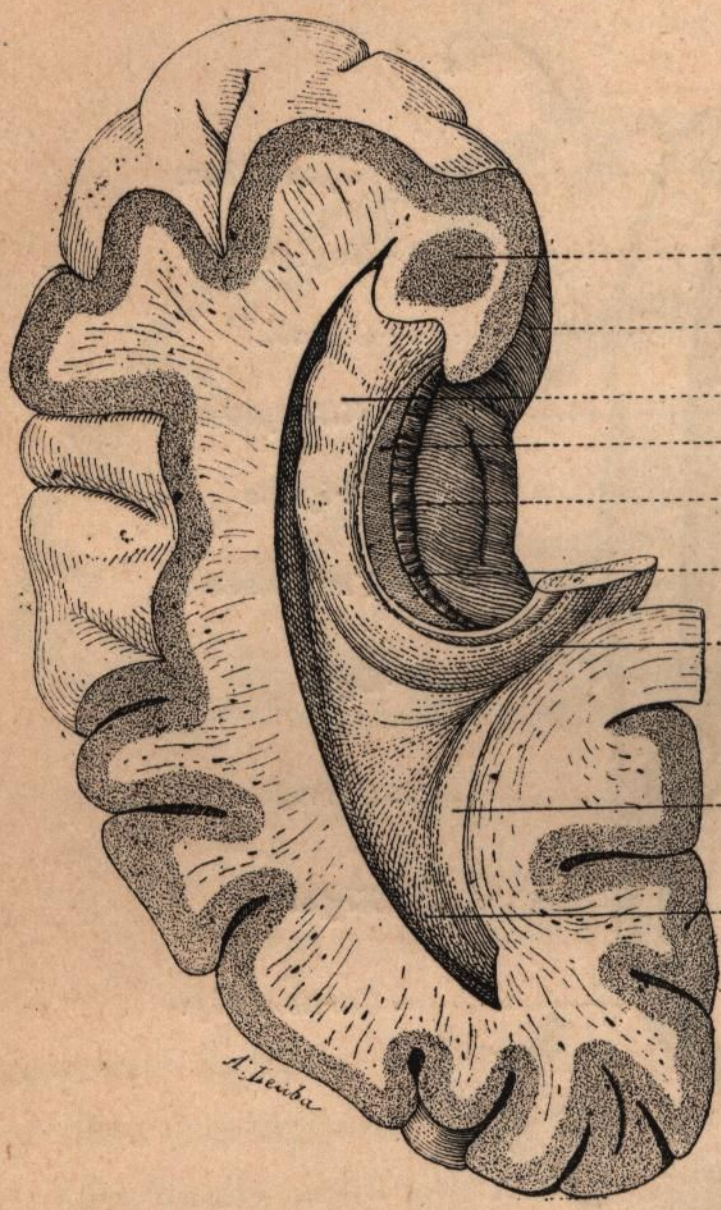

Fig. 263. — Etage inférieur du ventricule latéral (d'après Hirschfeld), modifié.

La coupe transversale (fig. 222 et 254) montre qu'elle est conformée en fente courbe, oblique à 45° en bas et en dehors, limitée par deux faces, dont l'une est tout aussi bien externe que supérieure, et l'autre tout à la fois interne et inférieure. Nous décrirons deux extrémités, antérieure et postérieure, deux parois, supérieure et inférieure, deux bords, externe et interne.

L'*extrémité antérieure* forme le cul-de-sac antérieur du ventricule. Elle est à 2 cm. seulement (10 à 25 mm.) du sommet du pôle temporal. En avant et au-dessus, elle est fermée par une saillie arrondie, le *tubercule amygdalien* (Schwalbe), de 1 cm. de D., qui proémine dans l'intérieur de la cavité et contient le noyau amygdalien. La bandelette demi-circulaire s'enfonce dans ce tubercule, le noyau caudé se termine un peu en arrière de lui. Sur sa face interne, le cul-de-sac a pour paroi le *voile terminal* d'Aeby, mince lamelle corticale, de forme triangulaire, située en avant des plexus choroïdes et continue par son bord externe avec l'épithélium qui les recouvre.

L'*extrémité postérieure*, libre, s'ouvre dans la partie commune aux trois cornes.

La *paroi supérieure* ou externe est concave et se moule sur la corne d'Ammon. Elle contient en dedans la bandelette demi-circulaire, en dehors la queue du noyau caudé saillante ou cachée. Cette face, qui forme le toit de la corne temporale, est constituée par des fibres nerveuses que l'on rapporte au *tapetum*

du corps calleux, à la partie temporale de ce tapetum, mais qui appartiennent en grande partie aux fibres d'association fronto-occipitales.

La *paroi inférieure* ou interne, convexe, est représentée par la face libre et saillante (alveus) de la corne d'Ammon, sur laquelle s'est épanouie la branche postérieure des piliers du trigone, par la fimbria et par le corps godronné. La fimbria, ou corps frangé, reçoit en arrière la branche antérieure des piliers du trigone et se termine en avant dans la substance blanche du lobule de l'hippocampe; le corps godronné s'unit en avant et en arrière avec la substance grise de la cinquième circonvolution temporale et reçoit aussi par son extrémité postérieure les tractus gris de Lancisi. Quant à la corne d'Ammon, que nous avons décrite avec les circonvolutions cérébrales (p. 319), elle se montre sous sa forme de bourrelet bosselé et arqué, dont la tête s'encadre en avant dans le crochet du lobule de l'hippocampe tandis que sa queue effilée va se confondre avec le pilier du trigone et l'ergot de Morand.

En dehors et en dessous de la corne d'Ammon, concentriquement à sa courbe et séparée d'elle par un sillon, se voit une seconde saillie semblable, appelée *éminence collatérale* (ou accessoire du pied d'hippocampe, cuissart de Malacarne). Elle est produite par le quatrième sillon temporal ou *sillon collatéral*, qui anormalement profond, refoule la substance blanche dans la cavité ventriculaire. Elle est souvent aplatie et peu distincte.

Le bord *externe*, en même temps inférieur, répond à la jonction de la corne d'Ammon ou de son accessoire avec la face supérieure, par conséquent de l'alveus avec le tapetum.

Le bord *interne* et supérieur, curviligne à concavité interne, est percé d'une fissure qui est la partie latérale de la *fente de Bichat*. La bandelette optique forme sa lèvre supérieure, et la fimbria de la corne d'Ammon sa lèvre inférieure. D'une lèvre à l'autre s'étend un feuillet épithélial, ancienne paroi de la vésicule hémisphérique embryonnaire conservée sous sa forme primitive; ce feuillet est refoulé en dedans par la pie-mère qui s'engage à travers la fente de Bichat et bourgeonne dans la cavité en touffes vasculaires ou *plexus choroïdes* (fig. 236). La fente de Bichat est en réalité fermée; l'épithélium ventriculaire qui coiffe les plexus choroïdes sépare la cavité d'avec la pie-mère, et celle-ci à son tour sépare la paroi épithéliale de l'espace sous-arachnoïdien central. Comme nous l'avons exposé, quelques auteurs pensent qu'il se fait ultérieurement une résorption dans la paroi épithéliale et pie-mérienne qui comble la fente de Bichat, et que le liquide intra-ventriculaire peut communiquer avec le liquide céphalo-rachidien.

3° **Corne occipitale.** — La corne occipitale ou corne postérieure, appelée encore cavité *digitale*, cavité *ancyroïde*, en forme de doigt courbé ou d'ancre, se détache du canal ventriculaire au-dessous et en dehors du bourrelet du corps calleux et se dirige horizontalement, dans le lobe occipital, en inclinant vers la ligne médiane. Sa forme est arquée à concavité interne. C'est un diverticulum de la corne inférieure produit par l'extension postérieure du cerveau.

Sa longueur est des plus variables suivant les différents sujets et même d'un côté à l'autre du cerveau; elle mesure 3 cm. en moyenne. Dans les 2/3 des cas, la cavité gauche est plus considérable.

Sa coupe transversale montre que la cavité est un canal en forme de pyramide triangulaire. Le sommet ou extrémité postérieure est effilé en pointe et séparé de l'extrémité postérieure du lobe occipital par une distance très variable, depuis quelques millimètres jusqu'à 3 cm. (25 mm. en moyenne). L'extrémité antérieure s'unit au ventricule latéral, au niveau de son coude de réflexion. Ce coude est le *carrefour* (*trigone* du ventricule, Schwalbe), d'où partent les trois cornes. C'est la partie la plus large; elle est triangulaire sur la coupe et occupée par un renflement du plexus choroïde, le glomus ou glomérule choroïdien. — La face *inférieure*, plane, est horizontale. — La face *externe*, concave, est plutôt latéro-supérieure; elle est constituée par la portion occipitale du *tapis* du corps calleux, étendue en nappe très mince, et autour du tapis, par les radiations optiques. — La face *interne*, convexe, très amincie en certains points où elle n'est qu'à 3 mm. de la face interne du cerveau, présente deux saillies superposées. La saillie supérieure, inconstante (*bulbe* de la corne occipitale), est due au relief du forceps postérieur, irradiation du bourrelet du corps calleux et aussi à l'enfoncement de la scissure occipitale. La saillie inférieure, plus considérable, est l'*ergot de Morand*.

Fig. 264. — La corne occipitale, coupée transversalement.

On appelle ainsi (et encore : petit hippocampe, calcar, c'est-à-dire éperon ou serre d'oiseau) une saillie blanche, courbe à convexité supérieure et externe, qui longe la partie inférieure de la face interne et se continue en avant avec la corne d'Ammon. L'ergot varie beaucoup dans ses dimensions; il est grand ou petit, lisse ou plissé, large ou allongé. Il manque quelquefois, 1 fois sur 20 (Wenzel). Dans sa forme compliquée, il a 8 mm. de large, occupe toute la hauteur de la face interne et présente de légers sillons transversaux. Une coupe vertico-transversale montre qu'il est tout simplement, non pas une circonvolution retournée comme on l'a dit longtemps, mais la partie profonde de la scissure calcarine faisant relief dans la cavité ventriculaire. Il répond à la branche antérieure de cette scissure, c'est-à-dire à la tige qui lui est commune avec la scissure occipitale interne ou queue de l'Y. Les variations nombreuses de l'ergot sont liées à celle de la partie terminale de la calcarine. J'ai vu plusieurs fois un ergot à peine apparent et dédoublé en

deux bourrelets de faible saillie correspondre à une scissure calcarine bifurquée dans sa profondeur. A de rares exceptions près, la corne occipitale et

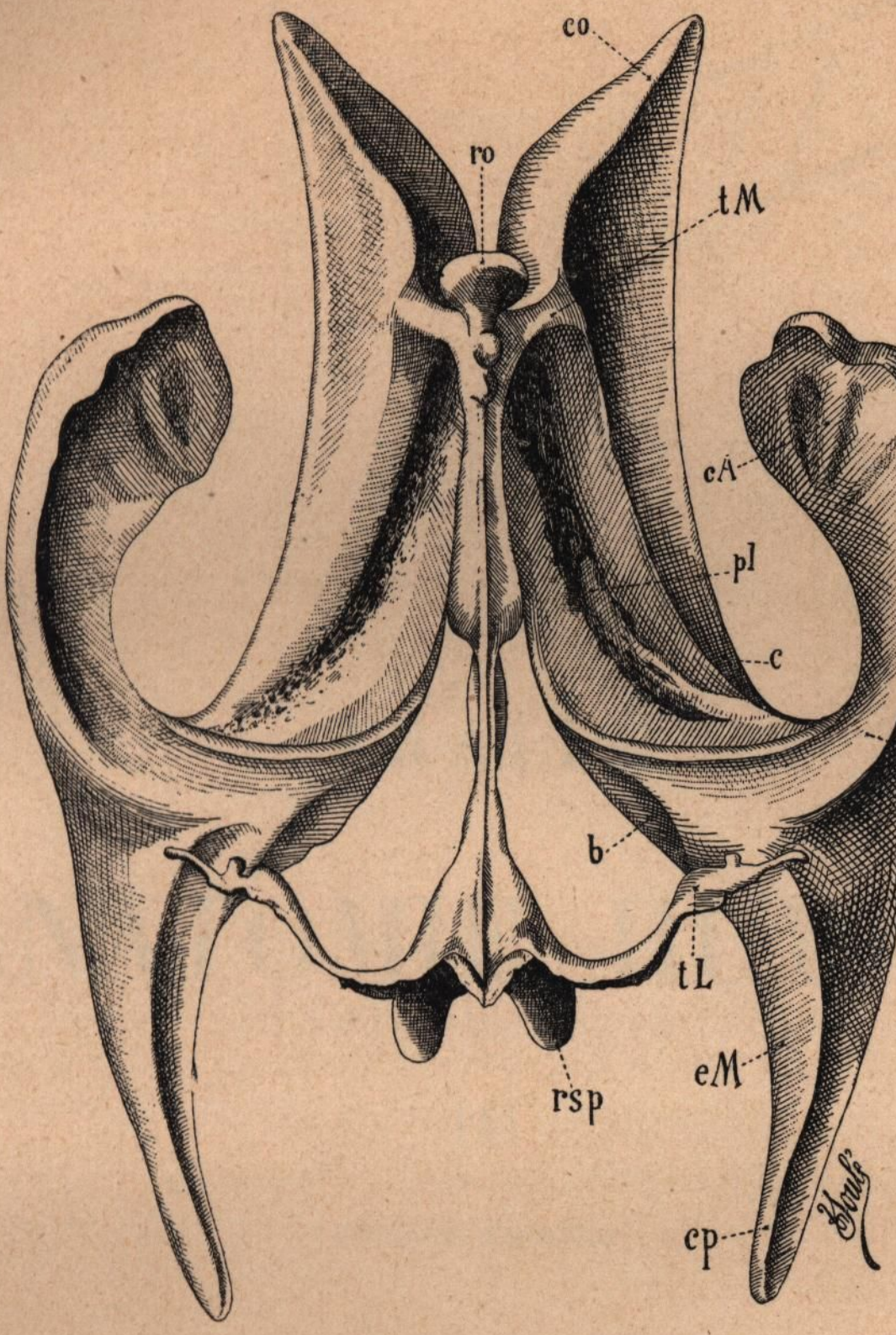

Fig. 265. — Moule des ventricules, avec l'alliage de Wood, vu par la face inférieure (d'après Retzius).

On remarque : sur la ligne médiane le 3e ventricule, terminé en avant par le recessus optique, *ro*, et communiquant avec les ventricules latér. par le trou de Monro, *tM*. — En arrière, l'aqueduc et le 4e ventricule avec ses recessus latéraux qui s ouvrent par le trou de Luschka, *tL*, et ses recessus postérieur et supérieur, *rsp*.

Dans les ventricules latéraux : les trois cornes, *co*, *ci* et *cp* ; — les empreintes des plexus choroïdes, *pl* ; de la queue du noyau caudé, *c* : de la corne d'Ammon, *cA* ; de l'émin. collatér. *ec* ; de l'ergot de Morand, *eM*, et du bulbe de la corne postér., *b*.

l'ergot n'existent que chez l'homme et chez les singes ; ils sont liés au développement de la partie postérieure du cerveau et à la formation du lobe occipital, laquelle entraîne à son tour l'apparition de la scissure calcarine.

TRAITÉ

D'ANATOMIE HUMAINE

III

DEUXIÈME FASCICULE

ÉTAT DE LA PUBLICATION

DU

TRAITÉ D'ANATOMIE HUMAINE

au 1er Décembre 1901

TOME I. — **Introduction. — Notions d'Embryologie. — Ostéologie. — Arthrologie.** *Deuxième édition.* 1 fort volume grand in-8, avec 807 figures noires et en couleurs . . . . **20** fr.

TOME II. — 1er fascicule : **Myologie.** *Deuxième édition.* 1 volume grand in-8, avec 331 figures . . . . **12** fr.

2e fascicule : **Angéiologie** (Cœur et artères). Histologie. *Deuxième édition.* 1 volume grand in-8, avec 145 figures. **8** fr.

3e fascicule : **Angéiologie** (Capillaires. Veines.) 1 volume grand in-8, avec 75 figures. . . . . **6** fr.

4e fascicule : **Les Lymphatiques** . . . . (sous presse).

TOME III. — 1er fascicule : **Système nerveux.** Développement. Histologie. Méninges. Moelle. Encéphale. *Deuxième édition.* 1 volume grand in-8, avec 265 figures.. . . . **10** fr.

2e fascicule : **Système nerveux.** Encéphale. *Deuxième édition.* 1 volume grand in-8, avec 131 figures. . . . **12** fr.

3e fascicule : **Système nerveux** Les nerfs. Nerfs crâniens. Nerfs rachidiens. 1 volume grand in-8, avec 205 figures . . . . **12** fr.

TOME IV. — 1er fascicule : **Tube digestif.** Développement. Bouche. Pharynx. Œsophage. Estomac. Intestins. *Deuxième édition.* 1 volume grand in-8, avec 201 figures . . . . **12** fr.

2e fascicule : **Appareil respiratoire.** Larynx. Trachée. Poumons. Plèvre. Thyroïde. Thymus. Un volume grand in-8, avec 121 figures . . . . **6** fr.

3e fascicule : **Annexes du Tube digestif.** Dents. Glandes salivaires. Foie. Voies biliaires. Pancréas. Rate. **Péritoine.** 1 volume grand in-8, avec 361 figures. **16** fr.

TOME V. — 1er fascicule : **Organes génito-urinaires.** Reins. Uretère. Vessie. Urètre. Prostate. Verge. Périnée. Appareil génital de l'homme. Appareil génital de la femme. 1 volume grand in-8, avec 431 figures. . . . . **20** fr.

2e fascicule : **Les Organes des sens.** . . . . (sous presse).

45861. — Imprimerie LAHURE, rue de Fleurus, 9, à Paris.

TRAITÉ
D'ANATOMIE HUMAINE

PUBLIÉ PAR

P. POIRIER
Professeur agrégé à la Faculté de Médecine
de Paris
Chirurgien des Hôpitaux

ET

A. CHARPY
Professeur d'anatomie
à la Faculté de Médecine
de Toulouse

AVEC LA COLLABORATION DE

O. AMOEDO — A. BRANCA — CANNIEU — B. CUNÉO — PAUL DELBET
P. FREDET — GLANTENAY — A. GOSSET — P. JACQUES
TH. JONNESCO — E. LAGUESSE — L. MANOUVRIER
A. NICOLAS — P. NOBÉCOURT — O. PASTEAU — M. PICOU
A. PRENANT — H. RIEFFEL — CH. SIMON — A. SOULIÉ

TOME TROISIÈME

DEUXIÈME FASCICULE

SYSTÈME NERVEUX

Encéphale : A. CHARPY
Poids de l'encéphale : L. MANOUVRIER

DEUXIÈME ÉDITION, ENTIÈREMENT REFONDUE
AVEC 131 FIGURES EN NOIR ET EN COULEURS

PARIS
MASSON ET Cie, ÉDITEURS
LIBRAIRES DE L'ACADÉMIE DE MÉDECINE
120, BOULEVARD SAINT-GERMAIN

1902

Tous droits réservés.

LIVRE CINQUIÈME

STRUCTURE DU TRONC CÉRÉBRAL

Le *tronc cérébral* est la partie des centres nerveux qui est intermédiaire à la moelle et au cerveau proprement dit, et qui contient les origines des nerfs crâniens, le premier ou olfactif excepté. Il comprend donc le bulbe, la protubérance avec le cervelet, le pédoncule cérébral et la couche optique, c'est-à-dire l'arrière-cerveau postérieur, le cerveau moyen et le cerveau intermédiaire. En deçà est la moelle, au delà l'hémisphère. Toutefois, pour la clarté de l'exposi-

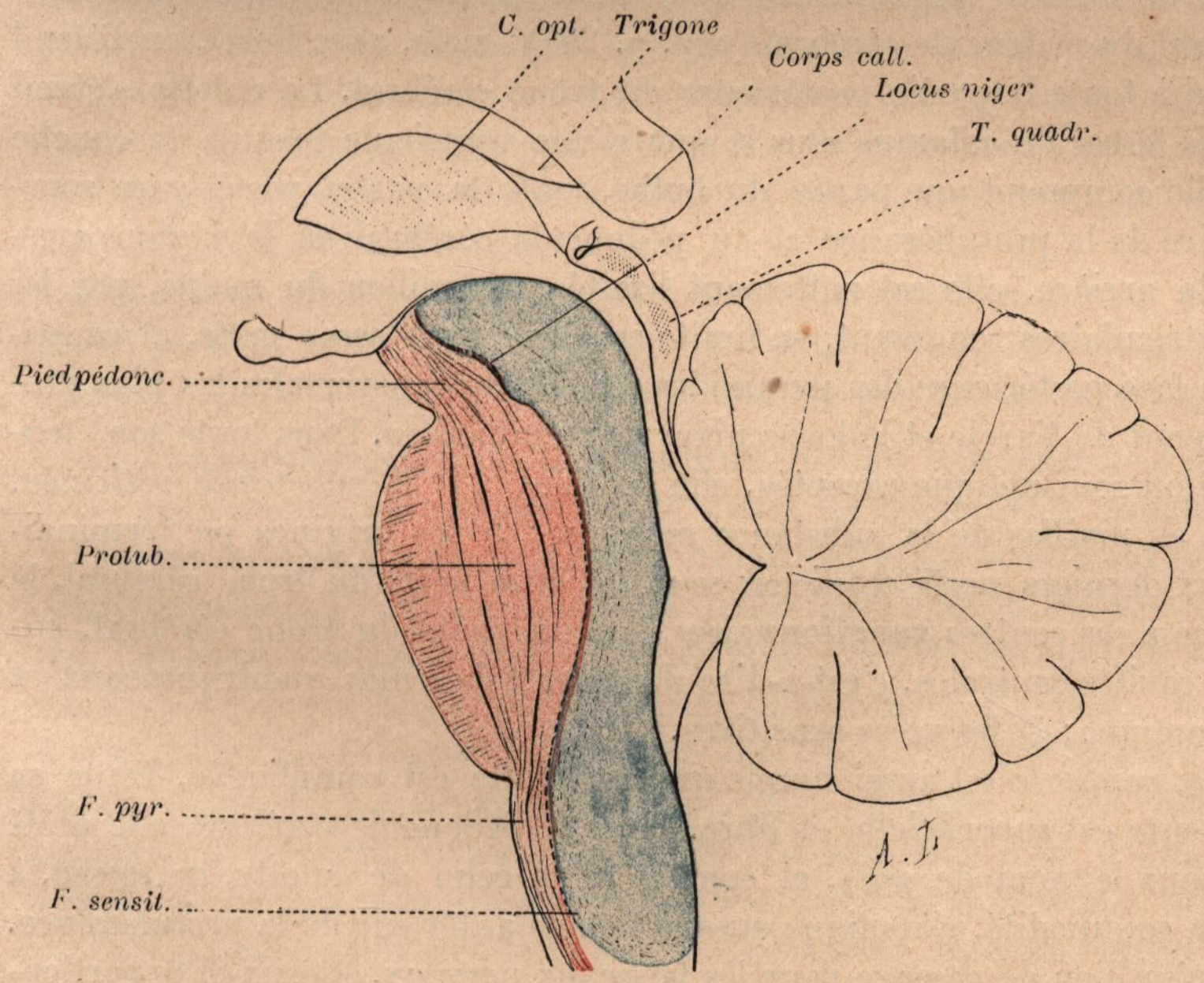

Fig. 266. — Régions du tronc cérébral. Pied et calotte.

Le pied en rouge, la calotte en bleu. — Le faisceau pyramidal d'après nature, le faisceau sensitif (ruban de Reil) schématisé. — La coupe est médiane au-dessus des cavités ventriculaires ; au-dessous, elle est un peu latérale pour permettre de voir le passage des faisceaux.

tion, nous rattacherons la couche optique au cerveau et nous nous arrêterons, comme limite supérieure, au *seuil de l'hémisphère* (fig. 237).

Nous étudierons successivement :

1° La substance grise et la substance blanche du tronc cérébral.

2° Les origines des nerfs crâniens, l'olfactif et l'optique exceptés.

3° La disposition topographique de chacune des grandes régions.

4° La structure du cervelet.

Pied et calotte. — Auparavant il est nécessaire d'indiquer les couches constitutives du tronc cérébral et de définir les termes qui les désignent.

[*CHARPY.*]

Une coupe verticale antéro-postérieure nous montre, d'arrière en avant, quatre couches ou régions superposées :

1° En arrière et en haut, la voûte du quatrième ventricule réduite à l'état d'obex, de ligula et d'épithélium épendymaire, toutes formations atrophiques que nous avons déjà décrites ; plus haut, le cervelet et la valvule de Vieussens, puis les tubercules quadrijumeaux et la couche optique avec l'épithélium de la voûte du troisième ventricule.

2° Au-dessous de cette région dorsale, les cavités centrales, quatrième ventricule, aqueduc de Sylvius, ventricule moyen.

3° Au-dessous des cavités ventriculaires, la masse nerveuse, pleine et subdivisée en deux étages, l'étage postérieur ou dorsal (rappelons-nous que le tronc cérébral est presque vertical), appelé couramment la *calotte* ;

4° L'étage antérieur ou ventral, qui en est le *pied* ou la *base*.

Le terme de *calotte* (*tegmentum*) a d'abord été appliqué exclusivement à l'étage dorsal du pédoncule cérébral (voy. p. 261) ; mais, avec Forel, on l'étend aujourd'hui à toute la partie postérieure du tronc cérébral. La calotte s'étend donc depuis le bec du calamus sous le quatrième ventricule jusqu'à la couche optique ; elle comprend une partie du bulbe, toute la partie postérieure sous-ventriculaire de la protubérance et du pédoncule cérébral, et la région sous-optique. En arrière, elle est nettement limitée, au milieu du moins, par les cavités ventriculaires ; en avant, sa limite est également assez nette, et constituée par la face postérieure des pyramides, les fibres transversales les plus profondes du pont de Varole et le locus niger de Sœmmering. Dans toute son étendue, la région sous-optique exceptée, elle contient : 1° la *substance réticulée*, disposition en mailles de la substance nerveuse ; 2° les origines ou terminaisons des dix derniers nerfs crâniens ; seul des onze nerfs du tronc cérébral, le nerf optique a ses centres ganglionnaires dans la voûte du tronc cérébral, au-dessus des cavités centrales, c'est-à-dire dans les tubercules quadrijumeaux et la couche optique ; 3° les voies sensitives.

La *partie ventrale* est aussi simple que la calotte est compliquée. Toute sa face antérieure est superficielle et libre. Dans le pédoncule cérébral, elle a été désignée sous le nom de *pied*, et comme pour celui de calotte, ce terme, à cause de sa commodité, s'applique aussi à l'étage antérieur de la protubérance. Ce n'est qu'un lieu de passage pour les faisceaux nerveux, et ceux-ci appartiennent essentiellement aux voies motrices. Ces faisceaux sont longitudinaux ; ils sont croisés par des fibres transversales extérieures qui sont les fibres arciformes externes du bulbe, les fibres protubérantielles, et dans le pied du pédoncule, le tænia pontis et le tractus pédonculaire transverse.

On peut dire que la calotte est un champ de substance grise traversé par des faisceaux blancs, tandis que le pied est un champ de substance blanche parsemé de quelques noyaux gris.

CHAPITRE PREMIER

SUBSTANCE GRISE ET SUBSTANCE BLANCHE DU TRONC CÉRÉBRAL

§ 1. — SUBSTANCE GRISE.

L'aspect de la substance grise dans la moelle est celle d'un H, dont les branches longitudinales renflées à leurs extrémités constituent les cornes, et dont la branche transversale est percée par le canal de l'épendyme. Ici rien de pareil ; dès la portion inférieure du bulbe, la forme typique profondément altérée devient méconnaissable, et seules les coupes sériées ont permis d'établir la continuité des parties fondamentales. Les causes de ces changements sont avant tout l'énorme infiltration des *éléments cérébelleux*, qui ne jouaient dans la moelle qu'un rôle accessoire, mais qui, au voisinage du cerveau, envahissent tout le tronc cérébral ; accessoirement, la spécialisation des noyaux d'origine des nerfs crâniens, qui ne rappellent plus que de loin la disposition simple des nerfs rachidiens, et quelques accidents locaux, tels que l'entre-croisement en masse des faisceaux moteurs et sensitifs.

Examinons rapidement d'une part les transformations subies par les différentes portions de la substance grise, et d'autre part les masses ganglionnaires nouvelles qui viennent s'adjoindre aux centres médullaires anciens.

A. ***Transformation de la substance grise centrale***. — La substance grise qui entoure immédiatement le canal de l'épendyme s'étale en couche mince sur le plancher du quatrième ventricule, grâce à la disparition des cordons postérieurs et de la commissure postérieure qui en est une dépendance. Que l'on supprime par la pensée, dans la figure 295, les cordons de Goll et de Burdach ainsi que la commissure grise adjacente, et l'on aura reconstitué la forme de la nappe ventriculaire. La substance centrale reprend autour de l'aqueduc de Sylvius la forme tubulée et se continue, à son débouché, avec celle qui revêt le ventricule moyen. Elle est parsemée d'un grand nombre de cellules de formes et de grosseurs variables. Dans certains points elles se réunissent en groupes : tels sont le *noyau du funiculus teres* ou noyau médian du plancher, en dedans du noyau de l'hypoglosse, sur la lèvre interne du sillon médian, et les deux noyaux de l'aqueduc de Sylvius, au niveau des tubercules quadr. postérieurs.

Faisceau de Schütz. — Une partie des fibres fines qui parcourent la substance centrale se rassemble en un faisceau, compact à sa partie supérieure, éparpillé dans le bulbe, dit *faisceau longitudinal dorsal* ou *faisceau de Schütz*. Il naît dans la couche optique et dans la substance grise du ventricule moyen, parcourt tout le tronc cérébral et se termine dans la partie inférieure du bulbe autour du canal de l'épendyme. Ses fibres et leurs collatérales sont en connexion avec la substance réticulée, les noyaux d'origine des nerfs crâniens et les cornes antérieures de la moelle. C'est donc une voie d'association. (Schütz, *Arch. f. Psych.*, 1890.)

B. ***Transformation de la corne antérieure***. — La corne antérieure de la moelle contient deux groupes cellulaires principaux, l'un interne et l'autre externe, mélange de cellules radiculaires motrices et de cellules de cordon ; les

racines antérieures sortent de ces deux noyaux. A partir du 4e ou du 5e nerf cervical, il se fait une disjonction anatomique et fonctionnelle. Le groupe interne est réservé aux racines antérieures des quatre premiers nerfs cervicaux, tandis que la plupart des cellules du groupe externe ou latéral sont affectées aux origines du nerf spinal. Il en est ainsi jusqu'à l'extrémité supérieure de la moelle.

Dès l'origine du tronc cérébral, s'opère la *dislocation de la corne antérieure*. La séparation et la fragmentation des deux colonnes sont complètes. Le croisement des pyramides a pour effet de décapiter la corne antérieure; la base se confond avec la substance grise ventriculaire, tandis que la tête, isolée et refendue en sens longitudinal, laisse ses deux colonnes cellulaires se poursuivre indépendamment. La colonne interne, fragmentée en trois tronçons, donne successivement le noyau de l'hypoglosse, celui du moteur oculaire externe, et les deux noyaux continus du pathétique et du moteur oculaire commun, tous nerfs qui sortent près de la ligne médiane. La colonne externe ou latérale, divisée elle aussi en trois segments, présente de bas en haut : le noyau ambigu, origine motrice du spinal bulbaire, du pneumogastrique et du glosso-pharyngien, le noyau du facial et celui du trijumeau moteur ; ces nerfs émergent sur la partie latérale. Il faut y joindre le noyau de l'aile grise, s'il est définitivement démontré qu'il appartienne aux origines motrices du vague et du spinal.

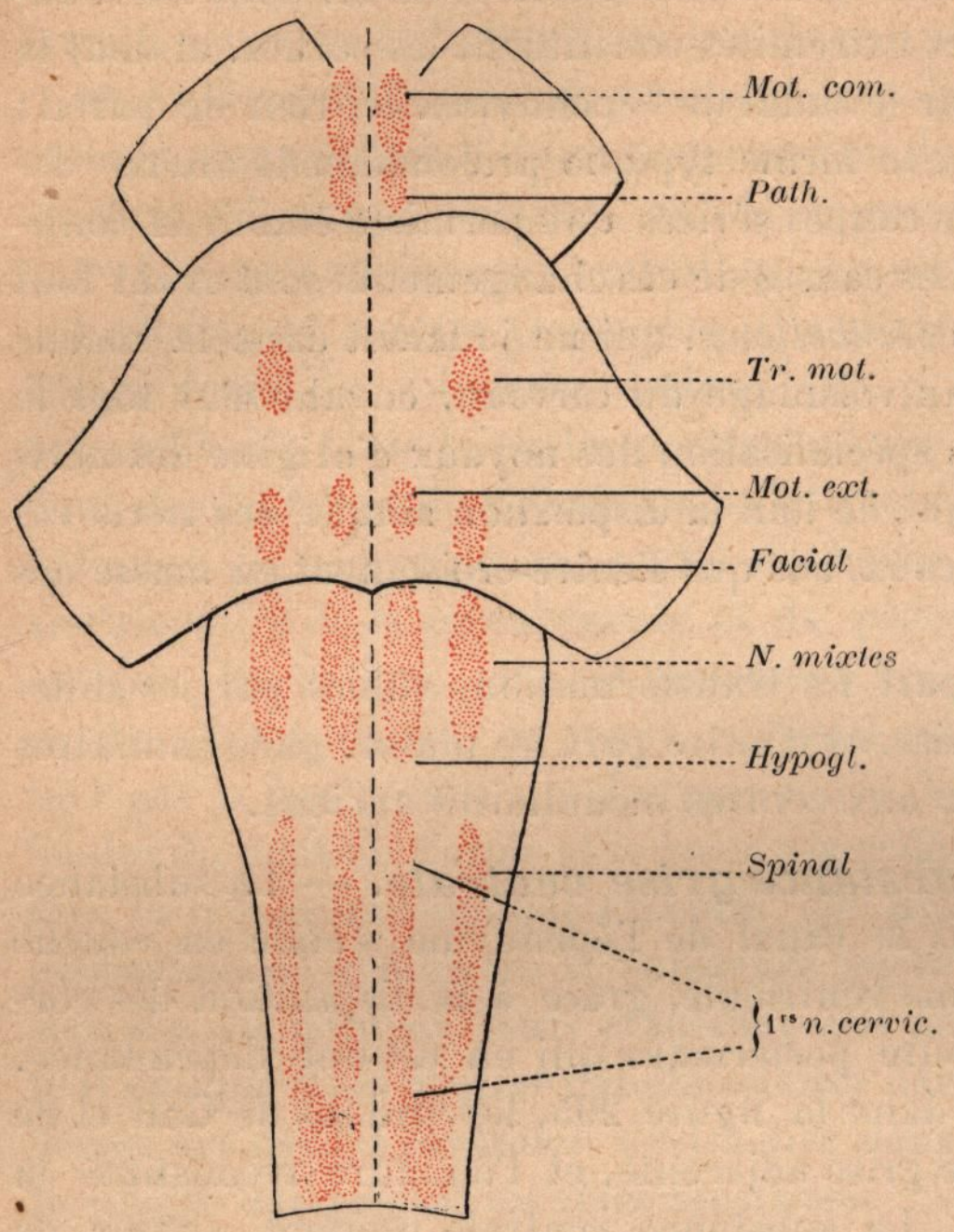

FIG. 267. — Continuation de la substance grise motrice de la moelle dans le tronc cérébral.

Séparation en deux chaînes ou colonnes, correspondant aux groupes homonymes de la moelle et constituant les origines des nerfs crâniens moteurs.

La substance motrice de la moelle finit en pointe à l'extrémité antérieure de l'aqueduc de Sylvius. Nous exposerons plus loin en détail les différents noyaux dont elle se compose.

On trouve encore, mais dans le bulbe seulement, deux autres portions de la corne antérieure disloquée. L'une est le *reste de la corne antérieure*, petite traînée cellulaire que l'on voit en dehors du faisceau fondamental antérieur ; l'autre est le *noyau du cordon latéral*, que nous décrirons plus loin, car il est en partie une formation nouvelle.

C. **Transformations de la corne postérieure**. — Les changements que subit la corne postérieure, substance grise sensitive de la moelle, sont encore

plus considérables. Ils consistent principalement dans la formation des noyaux de Goll et de Burdach, la décapitation de la corne et l'apparition de noyaux sensitifs spéciaux.

1° *Noyaux de Goll et de Burdach.* — Sur la base de la corne postérieure se produisent deux excroissances, deux cornes accessoires, destinées à suppléer la corne principale affectée désormais au trijumeau, et à recevoir la terminaison des cordons postérieurs. Ces deux excroissances se dirigent d'avant en arrière, dans l'épaisseur des faisceaux correspondants et portent le nom de noyau de Burdach et de noyau de Goll. Tous les deux commencent au niveau du croisement des pyramides, par conséquent au collet du bulbe, et finissent à quelques millimètres au-dessus du bec du calamus ; le noyau de Goll commence et finit un peu plus bas que l'autre. En avant, ils sont toujours rattachés par un pédicule à la base de la corne postérieure ; en arrière, ils sont séparés de l'extérieur par une couche blanche, d'épaisseur variable suivant le point considéré.

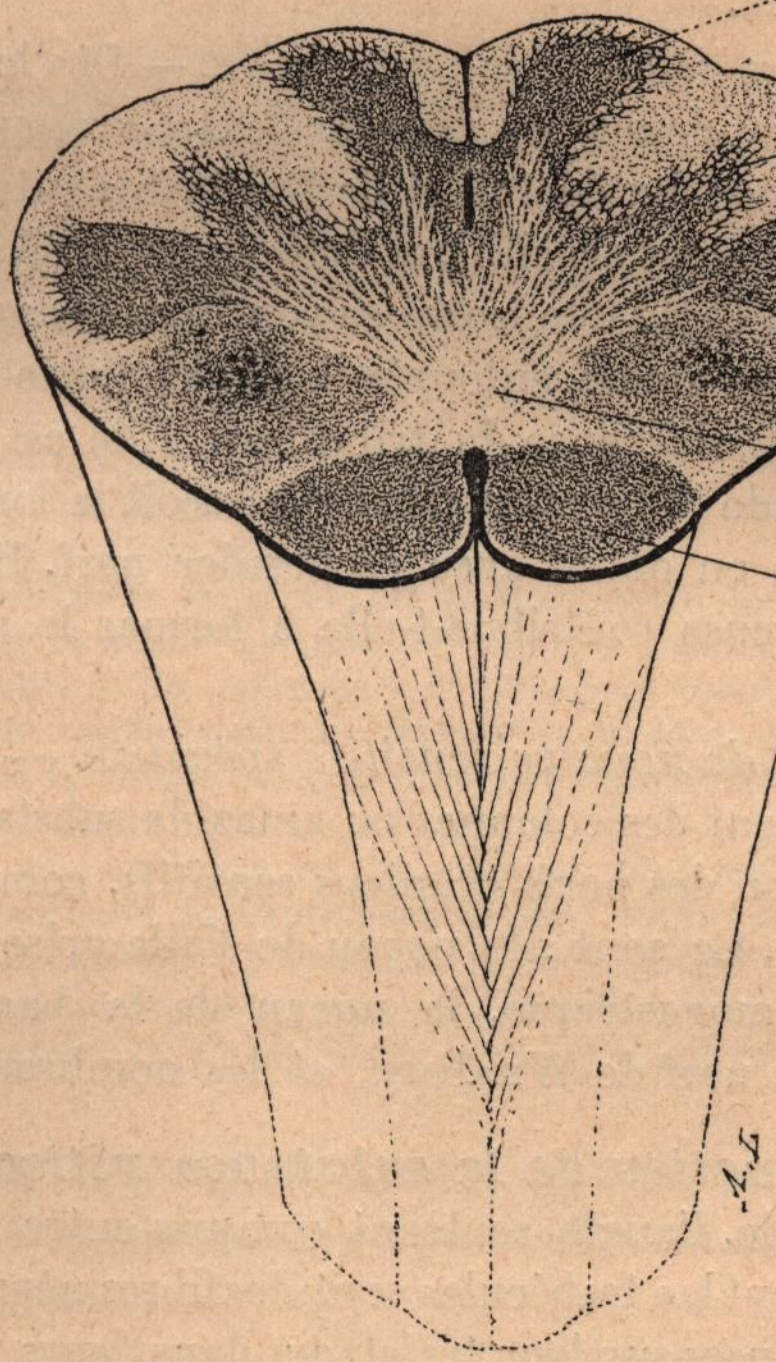

Fig. 268. — Noyaux de Goll et de Burdach.

Coupe transversale du bulbe. — Entre-croisement sensitif, c'est-à-dire des fibres provenant des noyaux de Goll et de Burdach. — Décapitation de la corne postérieure.

Le noyau de Goll (noyau du cordon grêle, noyau postpyramidal, *clava*) a une forme de massue ; un mince pédicule le relie à la base de la corne. Son plus grand développement correspond à la saillie que nous avons décrite près du V du calamus, sous le nom de *clava* (massue) ou de pyramide postérieure (p. 225). Il est composé d'îlots de fibres et de cellules assez régulièrement répartis. Les cellules de Golgi à cylindre-axe court y abondent.

Le noyau de Burdach (noyau cunéiforme) est plus considérable ; d'aspect piriforme, il est attaché à la corne postérieure par un large pédicule. Il atteint son plus grand développement dans le renflement que nous avons désigné sous le nom de tubercule cunéiforme (p. 226). On y trouve, comme dans le noyau de Goll, des cellules nerveuses multipolaires et des arborisations fibrillaires très serrées. Les fibres ascendantes du faisceau de Burdach le divisent en deux amas, que relient des ponts de substance grise : un *noyau externe* ou *noyau*

de Monakow, à cellules plus grandes, qui s'engage par son extrémité supérieure dans le corps restiforme, où il reçoit la terminaison des deux premiers nerfs cervicaux ; un *noyau interne*, à petites cellules prédominantes.

C'est dans les noyaux de Burdach et de Goll que viennent se terminer la presque totalité des fibres des cordons postérieurs, qui y forment un plexus abondant. Quant aux cylindre-axes des cellules constitutives, ils se dirigent en dedans pour se croiser sur la ligne médiane et former le ruban de Reil, voie sensitive principale qui continue vers le cerveau les cordons postérieurs de la moelle. Un certain nombre de fibres se rendent probablement au cervelet par le corps restiforme.

2° *Décapitation de la corne postérieure.* — Dès le commencement du bulbe, immédiatement au-dessus du plan de l'entre-croisement pyramidal, les fibres qui naissent des noyaux de Goll et de Burdach s'entre-croisent sur la ligne médiane (entre-croisement sensitif), et dans ce trajet séparent la tête du reste de la corne postérieure. Cette tête isolée se continue presque sans changement sous forme de colonne arrondie, entourée de sa substance de Rolando. On la suit jusqu'au niveau de l'émergence du trijumeau. Elle est devenue le noyau sensitif terminal du nerf de la 5e paire, dont elle reçoit la longue branche descendante. Nous la décrirons en détail avec ce dernier nerf. Peut-être une partie de sa substance gélatineuse contribue-t-elle à former le noyau du faisceau solitaire (9e et 10e paires).

3° *Apparition de noyaux sensitifs spéciaux.* — Dans le bulbe et la protubérance se montrent des colonnes ou amas de substance grise, destinés à recevoir la terminaison des nerfs crâniens sensitifs, comme le faisait à la moelle la corne postérieure. Ce sont : le noyau de l'aile grise pour les nerfs glosso-pharyngien et pneumogastrique, le noyau de la bandelette solitaire pour ces mêmes nerfs et le nerf de Wrisberg, et les nombreux noyaux de l'acoustique.

D. **Transformation de la substance réticulée.** — Sur toute la longueur de la moelle, l'angle rentrant compris entre les deux cornes est occupé par un réseau, dont les trabécules sont des fibres névrogliques épaisses contenant des cellules nerveuses sur leur trajet ou dans leurs points nodaux, et dont les mailles laissent passer les fibres profondes du cordon latéral ; c'est la *formation réticulée*. Celle-ci atteint son plein développement dans le haut de la région cervicale (fig. 295).

La *substance réticulée* du tronc cérébral, qui règne sur toute son étendue dans la région de la calotte et s'épuise dans la région sous-optique, n'est pas la simple continuation de la formation réticulée de la moelle. Elle semble se constituer aux dépens de la corne latérale et de la portion intermédiaire entre les cornes antérieure et postérieure. Le réseau est formé par des fibres transversales arciformes d'origine variée, parsemées de cellules nerveuses. Ces dernières sont en général de grande taille, de forme étoilée, pourvue de longs et forts prolongements protoplasmiques. Ce sont des cellules de cordon, les unes directes, les autres commissurales, et leur cylindre-axe se prête, comme dans la moelle, à toutes les combinaisons d'inflexion, de bi- ou trifurcation, de trajet ascendant ou descendant, homo- ou bilatéral.

Les éléments de la substance réticulée sont en général diffus. Ils semblent

cependant s'agglomérer par places, ce qui a permis à Bechterew de distinguer trois noyaux : le noyau *central inférieur* ou *de Roller*, bien marqué vers l'extrémité supérieure de l'olive bulbaire, le noyau *réticulé* de la calotte, qui répond à la partie inférieure de la protubérance, et le noyau *central supérieur*, dans le tiers supérieur du pont.

La substance réticulée, comme nous le verrons, reçoit la majeure partie des fibres du faisceau fondamental antéro-latéral qu'elle continue et remplace. C'est comme lui, une voie courte, voie d'association directe et croisée, utilisée très probablement comme voie sensitivo-motrice accessoire.

Dans le bulbe, la substance réticulée occupe un vaste espace, tout l'espace compris entre les pyramides en avant, les cordons postérieurs ou la substance grise du plancher en arrière; latéralement elle s'étend sur presque toute la largeur du bulbe. On l'a subdivisée en deux parties, la substance ou formation *blanche*, ou champ interne, de forme triangulaire, comprise entre le raphé médian et les racines de l'hypoglosse; la substance *grise* ou champ externe, allant de ces mêmes racines à celles des nerfs mixtes. La formation blanche est ainsi appelée parce qu'elle est composée presque uniquement de fibres médullaires et ne renferme que de rares cellules nerveuses. C'est seulement près du raphé que se voient de petits amas de cellules, analogues à celles du noyau arciforme et désignées parfois du nom de noyaux arciformes du raphé. Ce champ interne de la formation réticulée blanche n'est autre que la couche interolivaire, que nous savons être constituée presque exclusivement par les fibres ascendantes du ruban de Reil, et dans la partie tout à fait dorsale par le commencement du faisceau longitudinal postérieur.

Dans la protubérance, la formation réticulée est uniformément grise, les cellules étant réparties sur toute son étendue, et même les grandes cellules habitent de préférence près du raphé; on peut toutefois, mais à un point de vue purement topographique, distinguer un champ interne limité par le raphé et par les racines du moteur oc. externe. Le champ réticulé occupe à peu près toute la calotte entre le plancher ventriculaire et les fibres transversales du pont, et d'un pédoncule cérébelleux à l'autre.

Dans le pédoncule cérébral, son territoire est de plus en plus restreint par le passage des pédoncules cérébelleux supérieurs et l'interposition des noyaux rouges; il correspond à l'espace compris entre la substance grise centrale, le locus niger et le ruban de Reil. C'est sous cette forme extrêmement amoindrie que la formation réticulée pénètre dans la région sous-optique, pour se fondre en partie dans la couche optique, en partie dans la paroi du ventricule moyen.

E. ***Formations grises nouvelles***. — Ces formations sont des noyaux cellulaires limités à l'un des segments du tronc cérébral et qui se classent ainsi au point de vue topographique :

Noyaux du bulbe.	Olive inférieure et parolives. Noyau arciforme. Noyau du cordon latéral. Noyaux restiformes.
Noyaux de la protubérance. . .	Noyaux protubérantiels. Olive supérieure. Noyau du corps trapézoïde. Locus cœruleus.
Noyaux du pédoncule cérébral. .	Tubercules quadrijumeaux. Noyau rouge. Locus niger. Ganglion interpédonculaire.

1° **Olive inférieure ou bulbaire.** — L'olive du bulbe est une lame nerveuse irrégulièrement plissée, qui a la forme d'un sac ou d'une bourse dont l'ouverture ou *hile* est située au milieu de son côté interne. Ce sac aplati d'avant en arrière, présentant par suite deux feuillets, l'un antérieur, l'autre postérieur, mesure 15 mm. en hauteur, 6 en sens transversal, et 5 en sens sagittal. Recouvert extérieurement par une couche blanche d'épaisseur variable, que lui fournissent les fibres arciformes externes, il contient dans son intérieur un

noyau médullaire. L'olive n'est très nette que chez les mammifères et n'est même fortement plissée que chez l'homme. Les plis sont rudimentaires chez les singes et font défaut chez la plupart des animaux. Les oiseaux n'ont pas d'olive et seulement des cellules éparses.

La lame nerveuse jaunâtre qui constitue l'olive, épaisse de 0 mm. 3, est un assemblage d'un très grand nombre de petites cellules nerveuses, remarquables par leurs dendrites ramifiées et repliées sur elles-mêmes, qui forment autour de la cellule un buisson touffu. Sur la périphérie se voient quelques cellules marginales de grande taille, d'un type tout à fait différent. Les cellules olivaires sont noyées dans un inextricable plexus, auquel prennent part leurs dendrites compliquées, leurs propres axones, les collatérales issues des faisceaux voisins et notamment des pyramides, la terminaison de fibres venues du cervelet et de la protubérance. Nous verrons plus loin que l'olive est un ganglion cérébelleux, et que très probablement les cylindre-axes de ses cellules se rendent dans l'écorce du cervelet, par la voie du corps restiforme.

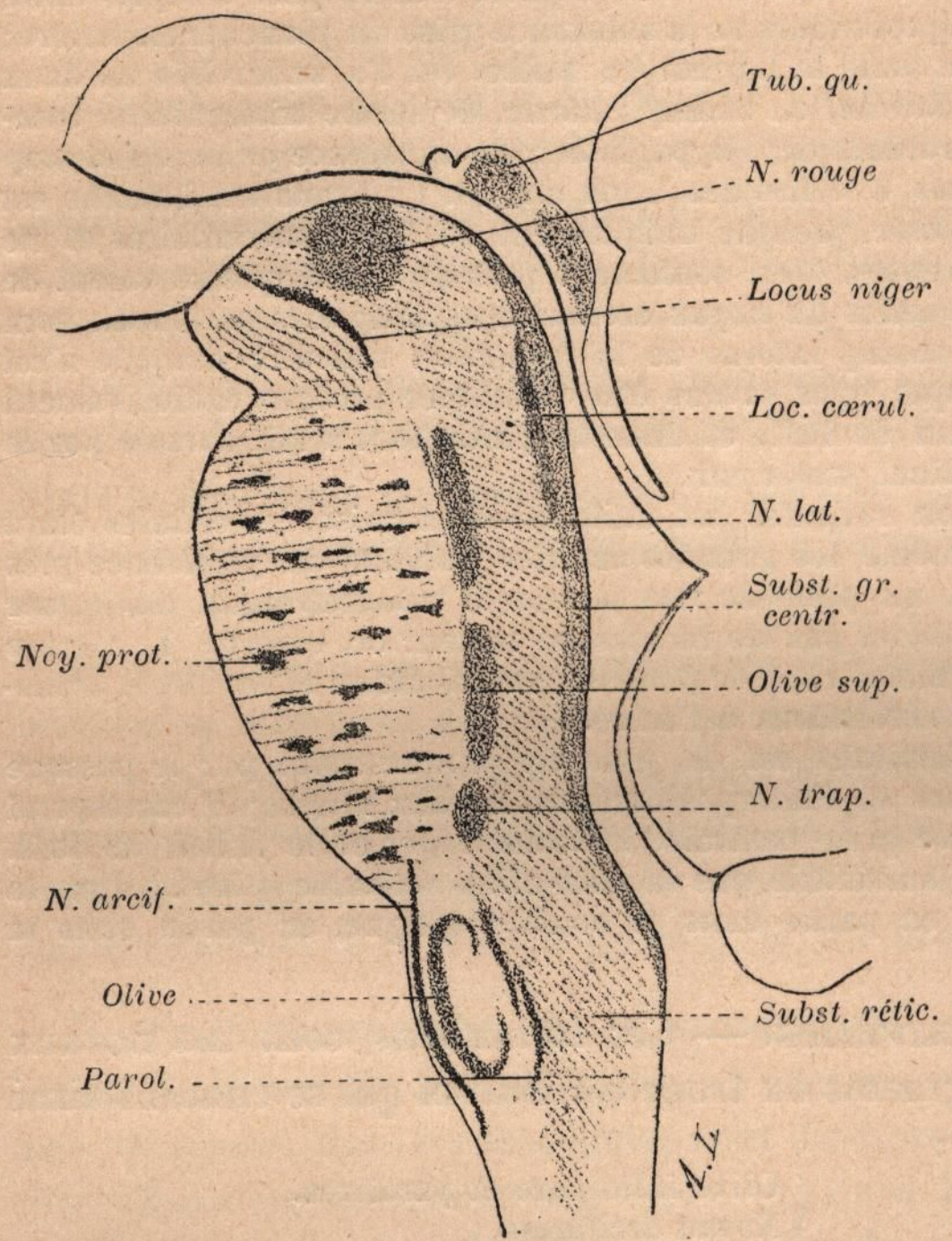

Fig. 269. — Centres ganglionnaires du tronc cérébral. Figure schématique.

Parolives. — L'olive est accompagnée de deux petits noyaux, appelés olives accessoires ou *parolives*. On les distingue en externe et interne (fig. 297).

La *parolive externe* ou *dorsale* est un noyau plat, transversal et rectiligne, en certains points courbé en arc, situé derrière le feuillet postérieur de l'olive. Il correspond au hile, par conséquent à la partie moyenne de l'olive et se confond en haut avec la parolive interne.

La *parolive interne* est un noyau long et étroit, composé de deux lamelles, coudées l'une sur l'autre à angle obtus; une de ces lamelles est transversale, longue de 3 à 4 mm. et placée derrière la pyramide antérieure; l'autre est sagittale, un peu plus courte, et s'enfonce dans la couche interolivaire; cette dernière existe seule à la partie postérieure. Le noyau olivaire interne commence plus bas que l'olive et se prolonge moins haut; il lui est relié par des ponts de substance grise.

Les parolives externe et interne ont la même structure que l'olive, dont elles représentent des parties aberrantes.

2º **Noyau arciforme.** — Le noyau arciforme, noyau des pyramides, est un mince feuillet superficiel qui, de bas en haut, apparaît d'abord à la face antérieure des pyramides, puis sur leur face interne le long du sillon médian (voy. fig. 297). Il commence un peu au-dessous de l'olive et se prolonge plus haut qu'elle, dans la protubérance, où il se présente sous une forme triangulaire.

Dans ce long trajet, il envoie dans la pyramide des prolongements qui se confondent avec les petits noyaux inconstants que contient cet organe. Il fait défaut chez les mammifères non primates.

On le considère généralement comme une expansion des noyaux protubérantiels, avec lesquels il se continue par son extrémité supérieure et dont il présente la structure. Il s'atrophie en même temps que l'olive voisine, après extirpation de l'hémisphère cérébelleux opposé.

3° **Noyau du cordon latéral.** — Reste en partie de la portion latérale de la corne antérieure dissociée, en partie formation nouvelle, ce noyau occupe l'épaisseur du faisceau latéral du bulbe et s'étend à peu près sur la hauteur de l'olive. Il est d'abord arrondi, puis disposé en un feuillet qui peut être arqué ou divisé en deux portions; il se prolonge en dedans jusqu'à la parolive externe. C'est un centre cérébelleux périphérique, qui reçoit une partie du faisceau de Gowers et qui communique avec le cervelet.

4° **Noyaux restiformes.** — Les *noyaux* ou *ganglions restiformes* sont de petits amas cellulaires qui semblent continuer le noyau externe de Burdach dans le corps restiforme.

5° **Noyaux protubérantiels.** — A travers les fibres transversales, et même au milieu du faisceau pyramidal à son passage dans le pont de Varole, sont infiltrés de très nombreux îlots de couleur gris foncé, les uns formant des masses importantes, les autres de simples nids. Ils sont disséminés dans toute l'épaisseur du pied et la protubérance, comblant les espaces libres que laissent entre elles les fibres des couches profondes ou superficielles; les plus importants sont situés en avant du faisceau pyramidal. Ce sont les *noyaux gris protubérantiels* ou *noyaux du pont*. Ils se prolongent dans le bulbe en constituant le noyau arciforme (voy. fig. 298).

Ils sont composés de nombreuses cellules de petite taille, fusiformes, étoilées ou triangulaires, plongées dans un riche plexus que forment les fibres afférentes. Celles-ci leur arrivent en grand nombre de l'écorce cérébrale, en passant par le pied du pédoncule où elles se mêlent aux fibres pyramidales.

6° **Olive supérieure ou protubérantielle.** — L'olive supérieure est située en dedans du noyau d'origine du nerf facial. Sa longueur est de 5 mm. et son diamètre antéro-postérieur de 2 mm. 8. Très grosse chez les cétacés, volumineuse encore chez beaucoup d'animaux, le chat, le lapin, elle présente chez eux la plus grande analogie avec l'olive bulbaire. Chez l'homme, cet organe est petit et sans plis. Ses cellules ont le type olivaire que nous avons indiqué au bulbe. Elles sont en connexion avec les voies acoustiques centrales; une autre partie des fibres, formant le *pédoncule* de l'olive, émerge de la face postérieure et va se perdre dans le noyau d'origine du nerf moteur oculaire externe.

L'olive supérieure est prolongée vers le haut par des traînées cellulaires qui constituent le *noyau latéral du pont* ou noyau du ruban latéral.

7° **Noyau du corps trapézoïde.** — Ce noyau, voisin de l'olive supérieure, en avant et en dedans de ce ganglion, est peu développé chez l'homme. Il est placé au milieu des fibres du corps trapézoïde. Il est remarquable par ses cellules sphériques ou oviformes qu'enveloppent les *calices acoustiques* de Held. Les fibres nerveuses, provenant des noyaux acoustiques du côté opposé, se termi-

nent en une mince plaque membraneuse, homogène, unie ou garnie de franges sur son contour, qui s'applique étroitement sur la cellule sphérique nue ou pourvue de rares prolongements protoplasmiques. Ces plaques, qui rappellent un calice entourant un bourgeon, sont analogues aux ménisques tactiles des corpuscules de Merkel; elles sont, d'après Cajal, un des plus beaux exemples de l'articulation par contact des cellules nerveuses (fig. 283).

8° **Locus cœruleus** ou **Substantia ferruginea.** — Nous avons déjà signalé (p. 252) sous ce nom une traînée brune ou bleuâtre qui s'étend dans la partie supérieure du plancher du quatrième ventricule, en dehors du funiculus teres, en avant de la fossette antérieure. Toujours superficielle, dissimulée ou non par une mince couche blanche, elle a une longueur apparente de 5 mm. environ, mais se poursuit en réalité sur une étendue de 1 cm. jusqu'à l'émergence du pathétique, par conséquent jusqu'aux tubercules quadr. postérieurs. Sur la coupe, le locus cœruleus occupe le bord externe du ventricule, en avant et en dedans de la racine ascendante ou cérébrale du trijumeau, entre elle et le faisceau longitudinal postérieur. Il est composé de cellules moyennes et grosses, très grosses même puisqu'elles atteignent jusqu'à 60 et 70 μ en longueur, de forme multipolaire et contenant un pigment gris qui les colore intensivement. Ce pigment fait défaut chez l'enfant et chez la plupart des animaux. Amaldi signale chez l'adulte des cellules non pigmentées mêlées aux autres, et des cellules pigmentées éparses qui se prolongent jusqu'au noyau rouge et relient ce ganglion au locus cœruleus.

La signification du locus cœruleus est incertaine. Held et Cramer le rattachent en partie aux origines motrices du trijumeau.

9° **Tubercules quadrijumeaux.** — Ces tubercules sont une condensation de la lame quadrijumelle, qui recouvre la calotte du pédoncule cérébral et l'aqueduc de Sylvius. Bien qu'ils présentent de grandes analogies dans leur structure et leur fonction, ils possèdent cependant une individualité propre.

1° *Tubercules quadrijumeaux antérieurs.* — Énormes chez les vertébrés non mammifères, dont ils constituent les lobes optiques, ils sont avant tout un des centres ganglionnaires des voies optiques, accessoirement des nerfs acoustiques.

La substance nerveuse dont ils sont composés est disposée en couches stratifiées, assez peu limitées à la partie profonde. Leur structure est encore mal connue. Cajal distingue les couches suivantes : 1° le stratum zonale, de fibres médullaires, épais chez l'homme et chez les singes, qui donne à ces ganglions leur couleur blanchâtre; — 2° la couche corticale ou superficielle grise (coiffe cendrée de Tartuferi), dont les petites cellules ont des formes variées; — 3° la couche moyenne, blanc cendré, qui contient de grosses cellules multipolaires, et la terminaison plexiforme des fibres rétiniennes émanées de la bandelette optique; — 4° la couche profonde, également blanc cendré; elle renferme de petites cellules.

2° *Tubercules quadrijumeaux postérieurs.* — Ils ne sont pas stratifiés comme les précédents. Ils sont surtout constitués par une grosse masse grise elliptique, appelée *noyau* ou *ganglion*; une capsule blanche l'enveloppe complètement et forme au-dessus le stratum zonale, au-dessous la couche médullaire profonde. On y voit de nombreuses cellules de petite taille, à prolongements

feutrés. Ils sont reliées aux tubercules quadr. antérieurs et aux corps genouillés internes. Un grand nombre de fibres du faisceau acoustique central viennent s'y terminer.

10° **Noyau rouge.** — Le noyau rouge (voy. p. 260) est un ganglion situé dans la calotte du pédoncule cérébral. Il a une teinte rougeâtre, une forme globuleuse, un diamètre de 6 à 7 mm. Il occupe la partie supérieure ou proximale du pédoncule, celle qui correspond aux tubercules quadrijumeaux antérieurs, et se prolonge dans la région sous-optique. En arrière de lui (en sens distal), sous les tubercules quadrijumeaux postérieurs, est le croisement des pédoncules cérébelleux supérieurs qui, après décussation, pénètrent dans le ganglion et s'y terminent en grande partie. Les fibres radiculaires du moteur oc. commun le traversent sans s'y arrêter.

Le noyau rouge est composé surtout de grandes cellules étoilées, dont le corps et les branches protoplasmiques sont engainées dans un épais feutrage fibrillaire, comme le sont les cellules de Purkinje. Il existe aussi de petites cellules, qui se rapportent peut-être aux éléments à cylindre-axe court. Un plexus intercellulaire extrêmement riche est disséminé dans tout le ganglion, qui contracte d'importantes connexions avec l'olive cérébelleuse, l'olive bulbaire et l'écorce cérébrale.

11° **Locus niger de Sœmmering.** — Le locus niger ou substantia nigra, que nous avons indiqué p. 260, est une couche ardoisée, épaisse de 1 à 2 mm. Conformée sur la coupe en croissant à concavité supérieure, étendue du sillon latéral de l'isthme au sillon de l'oculo-moteur commun, elle sépare dans le pédoncule cérébral, les régions du pied et de la calotte (voy. fig. 185). Elle dépasse le pédoncule par ses deux extrémités, sinon comme tache noire du moins comme amas cellulaire; car des cellules non pigmentées la prolongent en bas dans le pont sur 5 à 6 mm. d'étendue, jusqu'au noyau latéral du faisceau acoustique, en haut dans la région sous-optique jusqu'au corps de Luys (Amaldi).

Ses cellules, de forme variable et sans orientation régulière, se font remarquer par la complexité des ramifications de leurs collatérales qui rappellent celle des cellules de Golgi. Leur cylindre-axe est souvent bifurqué en T.

Comme les noyaux du pont auxquels il ressemble, le locus niger reçoit, de l'écorce cérébrale et principalement des régions rolandiques, des fibres afférentes qui lui arrivent par le pied du pédoncule (Déjerine).

12° **Ganglion interpédonculaire.** — Ce petit ganglion, découvert par Gudden, occupe l'espace perforé postérieur, entre les pédoncules cérébraux, au-dessus du trou borgne. Chez l'homme il est à l'état de vestige. Chez les rongeurs, il est bien développé et reçoit, au milieu de ses cellules réparties en plusieurs couches, la terminaison du faisceau rétroflexe de Meynert qui provient du ganglion de l'habenula.

Enfin Bechterew a signalé dans l'épaisseur du pédoncule cérébral, entre le noyau rouge et le locus niger, un petit amas mince, allongé, qu'il appelle noyau du *tractus pédonculaire transverse*, parce qu'il est l'aboutissant des fibres de ce faisceau.

[*CHARPY.*]

§ 2. — SUBSTANCE BLANCHE DU TRONC CÉREBRAL.

La substance blanche de la moelle se compose d'un certain nombre de faisceaux, groupés dans les cordons, et dont les principaux sont : les faisceaux de Goll et de Burdach dans le cordon postérieur, les faisceaux fondamental, pyramidal, de Gowers et cérébelleux direct dans le cordon antéro-latéral. Que deviennent ces faisceaux dans le tronc cérébral ?

1° **Faisceau fondamental du cordon antéro-latéral.** — Ce faisceau de fibres de faible longueur, à direction ascendante et descendante, passe presque tout entier dans la substance réticulée que l'on peut regarder comme sa continuation ou son équivalent, et qui elle-même s'étend depuis la partie inférieure du bulbe jusqu'à la couche optique. Ses dégénérations ascendantes s'épuisent presque dès leur entrée dans le bulbe; ses fibres les plus élevées doivent donc se terminer dans les noyaux inférieurs plus ou moins diffus de la réticulée, tels que le noyau de Roller ou central inférieur. Il y a de cette façon un système de voies courtes, qui se poursuit d'une façon ininterrompue de l'extrémité inférieure de la moelle à l'entrée du cerveau, et qui, entre autres fonctions, est vraisemblablement une voie accessoire de la sensibilité et de la motricité.

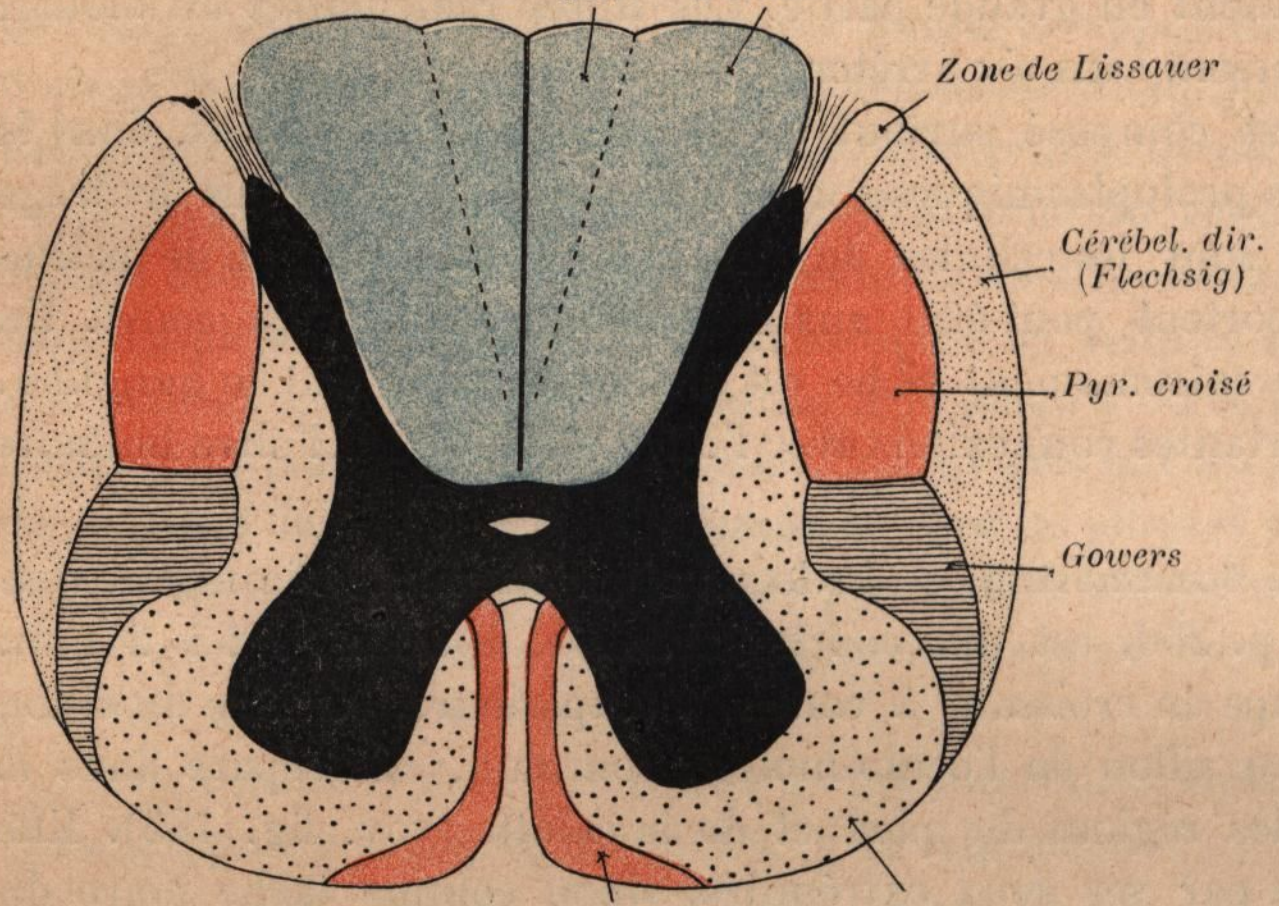

Fig. 269 *bis*. — Faisceaux de la moelle.

Figure schématique. — Topographie des faisceaux à la région cervicale. — Le faisceau pyramidal en rouge.

Un certain nombre de fibres du fondamental se continuent : 1° avec la bandelette longitudinale postérieure, que nous décrirons avec les nerfs crâniens, auxquels elle sert de voie d'association; 2° avec le ruban de Reil ou faisceau sensitif du tronc cérébral; 3° avec des faisceaux qui proviennent des tubercules quadrijumeaux antérieurs et du noyau rouge, dont nous parlerons bientôt.

2° **Faisceaux de Goll et de Burdach.** — Ces deux faisceaux se terminent dans les noyaux correspondants que nous avons décrits plus haut; mais ce n'est là qu'un relais. En effet une deuxième section du trajet sensitif s'étend de ces noyaux à la couche optique; une troisième, de la couche optique à l'écorce cérébrale. La deuxième section appartient entièrement au tronc cérébral et constitue le *ruban de Reil* médian ou faisceau sensitif. Les fibres de ce faisceau naissent dans les cellules des noyaux de Burdach et de Goll dont elles sont le prolongement nerveux, se croisent dès leur origine avec celles du côté opposé (entre-croisement

sensitif), un peu au-dessus de l'entre-croisement moteur des pyramides, et, réunies en faisceau compact, parcourent toute la longueur de la protubérance et du pédoncule cérébral, toujours situées dans la région de la calotte (fig. 357). Elles se terminent dans la couche optique (centre médian et noyau externe). Nous décrirons en détail le ruban de Reil avec les voies cérébrales sensitives.

Toutes les fibres des cordons postérieurs ne s'épuisent pas dans les noyaux du bulbe. On n'admet plus qu'un certain nombre monte directement dans le cerveau; mais il paraît acquis qu'un groupe d'entre elles se continue sans interruption avec les fibres arciformes externes et postérieures du corps restiforme et arrive au cervelet avec le faisceau cérébelleux direct.

3° **Faisceau pyramidal.** Le faisceau pyramidal est le faisceau moteur. Son trajet est des plus simples et des plus faciles à observer à l'œil nu. Nous l'indiquerons sommairement, réservant l'étude des voies motrice et sensitive pour une description d'ensemble qui sera mieux placée à propos du cerveau. Les deux faisceaux, direct et croisé, antérieur et latéral, se réunissent en un seul à l'origine même de la moelle, au collet du bulbe. Pour cela, le faisceau croisé ou latéral, de beaucoup le plus volumineux, traverse la moelle en diagonale, au milieu de la substance grise, décapite la corne antérieure et passe du côté opposé : *entre-croisement* ou *décussation des pyramides*. Désormais compact, homogène, formé de deux portions l'une croisée, l'autre non, réunies en une seule masse, le faisceau pyramidal monte sur la face antérieure du bulbe dont il constitue les pyramides antérieures, puis dans le *pied* du tronc cérébral. Il disparaît dans la protubérance sous la nappe superficielle des fibres transversales, reparaît à la face inférieure du pédoncule cérébral, sur sa partie moyenne, flanqué en dehors du faisceau de Meynert, en dedans du faisceau géniculé, et enfin plonge dans la masse cérébrale, entre la couche optique et le noyau lenticulaire (capsule interne) pour atteindre son point d'origine, l'écorce cérébrale rolandique.

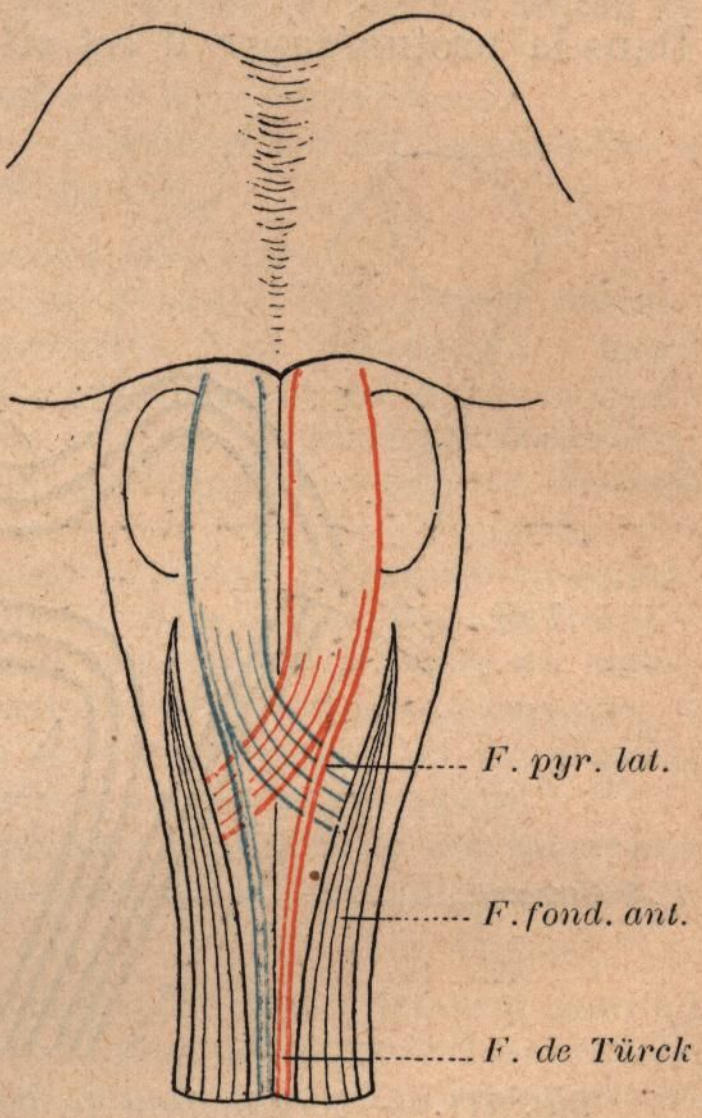

Fig. 270. — Entre-croisement des pyramides.

Face antérieure du bulbe. Figure schématisée.

4° **Faisceau cérébelleux direct ou F. de Flechsig.** — Nous avons vu (p. 226) que, chez le nouveau-né, on pouvait suivre à l'œil nu le trajet du faisceau de Flechsig sur la face externe du bulbe. On le voit longer d'abord le sillon latéral postérieur, puis le tubercule cendré de Rolando, se diriger ensuite obliquement en arrière en croisant les insertions du nerf spinal et, après avoir contourné la racine descendante du trijumeau, disparaître dans le corps restiforme. Il suit ce dernier dont il occupe la partie centrale suivant les uns, externe suivant d'autres, et pénètre dans le cervelet en passant en partie en avant, en partie en arrière du corps dentelé et se termine dans les vermis supérieur et postérieur,

sur un plan supérieur à la terminaison du faisceau de Gowers. Avant sa terminaison, la majorité de ses fibres se sont entre-croisées et ont passé du côté opposé. Le faisceau de Flechsig relie donc en voie ascendante, centripète, la colonne de Clarke, dont il émane, avec l'écorce cérébelleuse; cette voie est principalement croisée et accessoirement directe.

5° **Faisceau de Gowers.** — Le faisceau de Gowers a pour origine probable les cellules de la corne postérieure de la moelle, en partie du même côté, en partie du côté opposé. Il est, au moins pour la plus grande partie de ses fibres, celles des deux tiers supérieurs de la moelle, une voie longue qui se continue dans le tronc cérébral. A la partie inférieure du bulbe, il se sépare du faisceau cérébelleux de Flechsig, avec lequel il était jusque-là confondu et qui se dirige en arrière. Il monte dans le faisceau latéral, en dehors et en arrière des olives. Dans la protubérance il est situé entre le nerf facial et l'olive supérieure, en avant et en dedans de la racine descendante du trijumeau, au milieu du corps trapézoïde. Au niveau de l'émergence du trijumeau, il se dirige en arrière et en dehors, prend une position excentrique et aborde le côté externe des pédoncules cérébelleux supérieurs, immédiatement en arrière des tubercules quadrijumeaux. De là, suivant un trajet rétrograde, il contourne ces pédoncules en croisant leur face externe et leur face supérieure; quelquefois même il s'y dessine en relief (*faisceau arqué supérieur*, de Retzius). C'est par leur bord interne et par la valvule de Vieussens qu'il pénètre dans le cervelet et se disperse dans l'arbre de vie. Son point de terminaison est dans l'écorce du vermis supérieur, sur un plan inférieur à celui du faisceau de Flechsig, et aussi dans le vermis antérieur. La majorité de ses fibres paraît s'entre-croiser dans la commissure antérieure du cervelet. On ne peut dire toutefois si ces fibres croisées sont les mêmes que les fibres qui se sont déjà croisées à leur origine dans la moelle, ce qui équivaudrait à des fibres directes, ou bien si le croisement ne porte que sur les fibres médullaires directes et réciproquement.

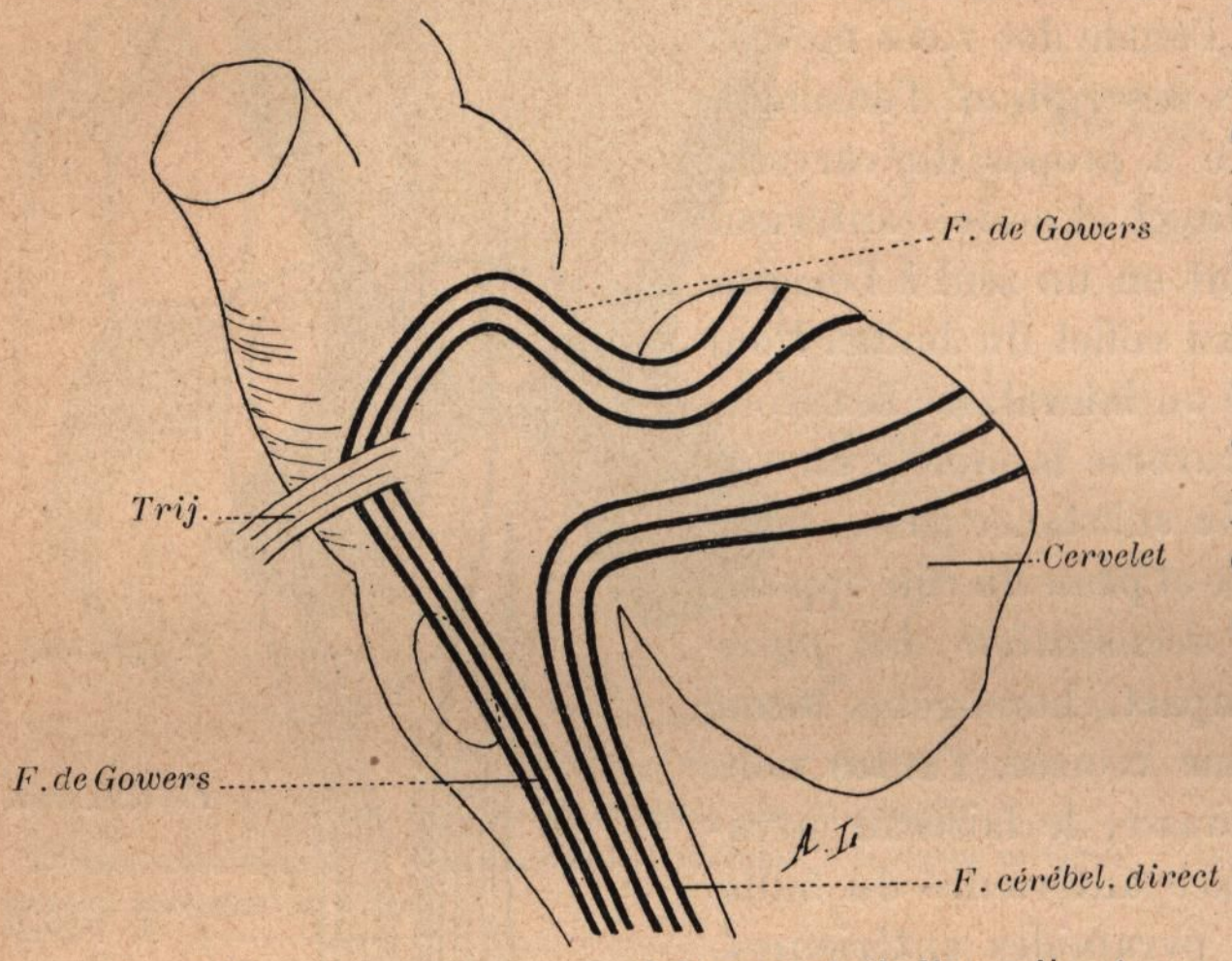

Fig. 271. — Terminaison du faisceau cérébelleux direct de Flechsig et du faisceau de Gowers (d'après Mott). (Schéma.)

Outre sa terminaison dans l'écorce cérébelleuse, qui est fondamentale, le faisceau de Gowers abandonne un certain nombre de ses fibres au noyau du toit, et dans le bulbe au noyau du cordon latéral, qui paraît être un centre cérébelleux périphérique. D'autres le quittent au niveau de son coude supérieur et,

continuant la direction première, se rendent au tubercule quadrijumeau postérieur, peut-être même à la couche optique.

Voy. Van Gehuchten. Les voies ascendantes du cordon antéro-latéral de la moelle. *Le Névraxe*, 1901.

FAISCEAUX PROPRES DU TRONC CÉRÉBRAL

Le tronc cérébral possède un certain nombre de faisceaux qui lui sont propres. La plupart sont encore mal connus et surtout n'ont pas été suffisamment contrôlés chez l'homme. Nous ne mentionnerons que les principaux. Ils occupent tous la région de la calotte. Or dans celle-ci il n'existe, au point de vue anatomique, c'est-à-dire groupés en une masse plus ou moins compacte que l'on reconnaît sur des coupes colorées de pièces normales, en dehors des dégénérations, il n'existe, dis-je, que deux faisceaux, le ruban de Reil ou faisceau sensitif et le faisceau longitudinal postérieur, peut-être encore le faisceau central de la calotte.

Faisceau longitudinal postérieur. — Nous le décrirons avec les nerfs crâniens.

Faisceau de Schütz ou *faisceau longitudinal dorsal.* — Ces fibres ont été mentionnées à propos de la substance grise centrale qu'elles parcourent (p. 375).

Deux faisceaux descendent des tubercules quadrijumeaux antérieurs :

1° Le *Faisceau prédorsal.* — *Syn.* : faisceau longitudinal prédorsal (Thomas); f. descendant de la calotte (Cajal); f. mésencéphalo-bulbaire antérieur (Van Gehuchten); f. tecto-bulbaire (Münzer et Wiener; Pawlow; tecto, c'est-à-dire provenant du toit optique). — Ce faisceau dit *prédorsal*, parce qu'il est situé en avant du faisceau longitudinal postérieur, naît dans la couche superficielle et externe du tubercule quadrijumeau antérieur, descend dans la calotte du pédoncule cérébral pour s'entre-croiser avec celui du côté opposé, au-dessous de l'aqueduc de Sylvius, dans ce que les Allemands appellent la décussation dorsale ou entre-croisement de Meynert, entre-croisement en fontaine; puis il passe dans la protubérance et dans le bulbe, et se termine suivant les uns dans la substance réticulée du bulbe, suivant d'autres dans le faisceau fondamental de la moelle cervicale. Dans son parcours, il fournit de nombreuses collatérales au noyau rouge, à la substance réticulée, et aux origines des nerfs moteurs de l'œil. C'est sans doute une voie réflexe optique et acoustique.

2° Le *Faisceau tecto-protubérantiel* ou *Faisceau de Münzer.* — Il s'étend des tubercules quadrijumeaux antérieurs aux noyaux gris du pont qui avoisinent le faisceau pyramidal.

Deux faisceaux descendent du noyau rouge :

1° Le *Faisceau rubro-spinal* ou *Faisceau de V. Monakow.* — *Syn.* : faisceau aberrant du cordon latéral (V. Monakow); f. de Monakow (Probst); f. intermélio-latéral (Lœwenthal); f. triangulaire prépyramidal (Thomas). — Ce faisceau naît dans le noyau rouge dont les cellules subissent après sa section une chromolyse complète. Il s'entre-croise avec celui du côté opposé dans la décussation ventrale de la calotte ou décussation de Forel, descend dans la protubérance et le bulbe à côté du faisceau de Gowers, plus ou moins mélangé avec lui, et arrive ainsi à la moelle. Dans celle-ci, il forme un faisceau triangulaire, enclavé entre les faisceaux de Flechsig et de Gowers, et entremêlé par ses fibres internes avec le faisceau pyramidal. Il diminue de haut en bas; on l'a suivi jusqu'à la partie inférieure de la moelle sacrée.

C'est sans doute une voie courte motrice, accessoire. Il ne contient que des fibres descendantes. On l'a constaté chez l'homme et chez les mammifères. C'est la dégénérescence de ses fibres qui fait que la dégénérescence du faisceau pyramidal est plus étendue en surface à la suite d'une lésion du bulbe ou de la moelle qu'à la suite d'une lésion corticale, ainsi qu'on l'avait reconnu depuis longtemps sans savoir d'où venaient ces fibres surajoutées.

(Van Gehuchten. Les voies ascendantes du cordon antéro-latéral et leurs rapports avec le faisceau rubro-spinal. *Le Névraxe*, 1901).

2° Le *Faisceau central de la calotte.* — Il occupe le centre de la substance réticulée et s'étend du noyau rouge à l'olive bulbaire.

Sur ces faisceaux : Thomas. Faisceaux descendants de la moelle. *Journal de Physiologie*, 1899. — Van Gehuchten. *Anatomie des centres nerveux*, 3e édition, II, p. 206. — Pawlow. *Le Névraxe*, 1900.

CHAPITRE DEUXIÈME

ORIGINE DES NERFS CRANIENS

(L'OLFACTIF ET L'OPTIQUE EXCEPTÉS)

Classification. — Il y a 31 paires rachidiennes, il n'y a que 12 paires crâniennes. Willis, dans son *Anatomie du cerveau* (1664), avait distingué dix paires crâniennes, et sa classification a été conservée longtemps par les auteurs anglais. Sœmmering (1788) en reconnut douze, dont les six premiers seulement concordent avec ceux de Willis, ainsi que le montre le tableau suivant, et sa classification est universellement suivie aujourd'hui.

CLASSIFIC. ANCIENNE (DE WILLIS)	NERFS CRANIENS	CLASSIFIC. ACTUELLE (DE SŒMMERING)
1	Nerf olfactif.	I
2	Nerf optique	II
3	Nerf moteur ocul. commun. . .	III
4	Nerf pathétique	IV
5	Nerf trijumeau.	V
6	Nerf moteur ocul. externe . . .	VI
7	Portion dure — Nerf facial. . .	VII
	Portion molle — Nerf acoustique .	VIII
8	Nerf glosso-pharyngien	IX
	Nerf pneumo-gastrique	X
	Nerf accessoire ou spinal . . .	XI
9	Nerf grand hypoglosse	XII
10	Nerf sous-occipital ou 1er cervical.	

Dans les deux séries on compte, comme pour les nerfs rachidiens, de haut en bas, c'est-à-dire dans l'ordre d'origine à partir du point le plus élevé; le premier nerf est celui qui naît le plus haut et ainsi de suite; on est toutefois obligé de suivre un ordre un peu conventionnel, car le facial et l'auditif naissent sur la même ligne transversale et le spinal (11e) descend beaucoup plus bas que l'hypoglosse (12e). Sœmmering a rejeté dans les nerfs rachidiens le nerf sous-occipital, devenu le premier cervical, et séparé le facial de l'auditif. La huitième paire de Willis a été dédoublée et a fourni trois nerfs qui se suivent par ordre alphabétique (glosso-pharyngien, pneumo-gastrique et spinal) et se succèdent sur une même ligne d'émergence. Ce dédoublement n'est peut-être pas au fond suffisamment justifié, car ces trois nerfs, comme nous le verrons, ont le même noyau moteur d'origine, les mêmes noyaux sensitifs terminaux; mais il est incontestablement commode.

Quoi qu'il en soit, la classification de Sœmmering a depuis longtemps prévalu, sans avoir même subi aucune modification; celle de Willis n'est plus qu'un souvenir. Récemment Sapolini a cru devoir considérer le nerf intermédiaire de Wrisberg, qui naît entre le facial et l'auditif, comme un nerf à part dont il a fait le *treizième nerf cérébral;* mais il est, pour le moment, plus simple de le regarder comme une dépendance du nerf facial, dont il figure la portion sensitive.

Origine. — Il faut distinguer l'origine apparente et l'origine réelle.

1° L'*origine apparente* ou émergence des nerfs crâniens se fait sur deux lignes, une ligne interne ou médiane qui comprend les nerfs moteurs de la colonne interne, une ligne externe qui est affectée non seulement aux nerfs moteurs de la colonne latérale, mais encore aux nerfs sensitifs, et le long de laquelle s'échelonnent, de haut en bas, le trijumeau, le facial, l'auditif, les nerfs mixtes et le spinal. En outre, toutes ces émergences ont lieu sur la face

antérieure ou ventrale du cerveau, ce qui concorde avec la position des trous de sortie qui sont situés à la base du crâne; une seule exception a lieu pour le pathétique, dont l'émergence présente cette double particularité d'être tout à fait dorsale, sur la ligne médiane du cerveau moyen, et complètement croisée.

2° L'*origine réelle* est très différente, suivant que les nerfs sont moteurs ou sensitifs.

Les nerfs moteurs naissent de la substance grise motrice du bulbe, de la protubérance, des pédoncules cérébraux, substance que Stilling et Schrœder van der Kolk ont depuis longtemps reconnue chez l'adulte comme la continuation de la corne antérieure de la moelle. Cette substance grise motrice est segmentée en masses distinctes, dites *noyaux moteurs*; les noyaux sont constitués par un assemblage de cellules radiculaires, dont le cylindre-axe devient fibre de la racine du nerf moteur. La disposition est donc identique à celle de la moelle.

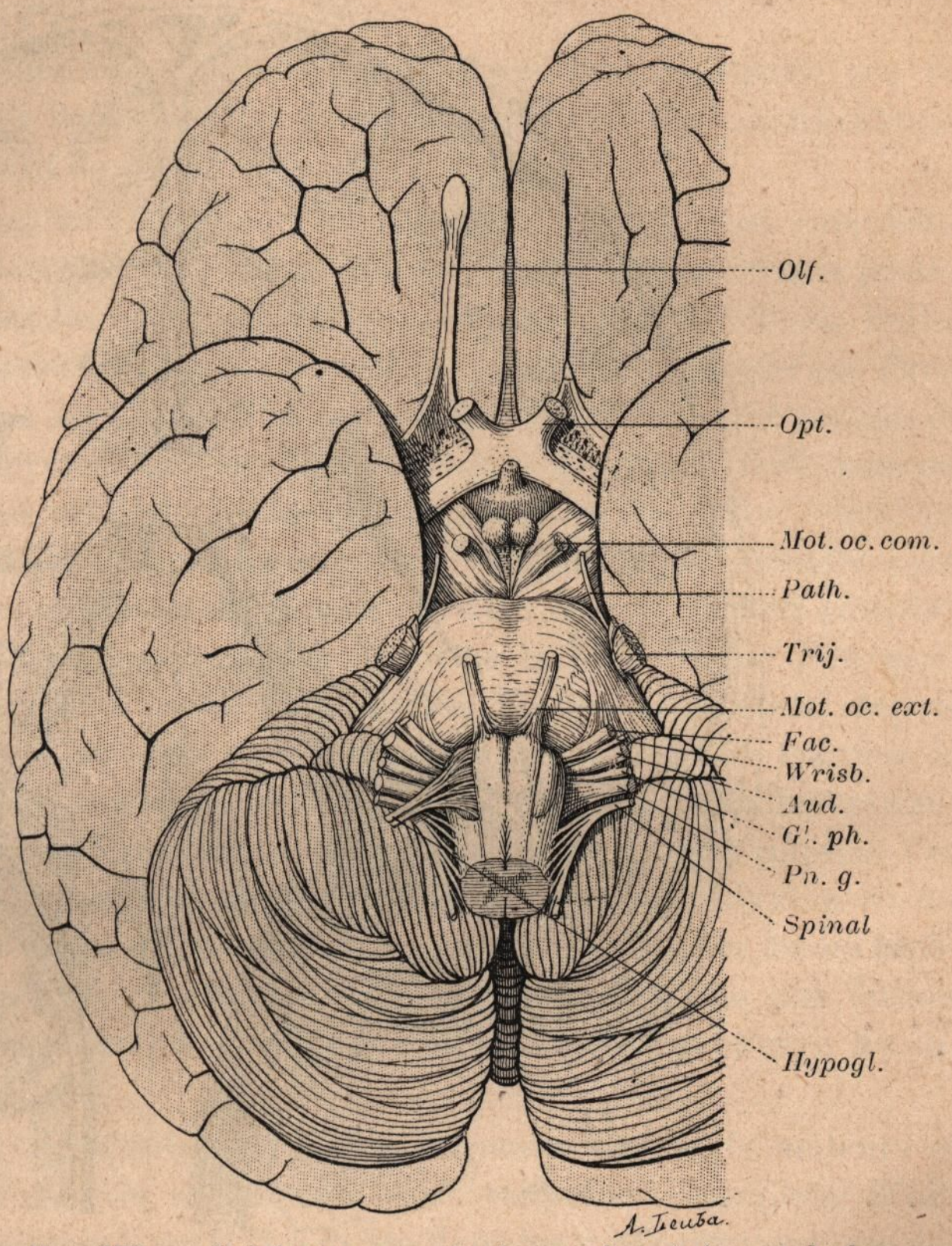

Fig. 272. — Origine apparente des nerfs crâniens à la base de l'encéphale (d'après Hirschfeld).

Pour étudier ces centres moteurs, on a eu recours dans ces dernières années aux phénomènes de *chromolyse* qui suivent la section ou l'arrachement des nerfs. A l'état normal, la substance chromophile s'accumule dans les nœuds du réseau protoplasmique et y constitue une réserve nutritive. La section des racines provoque dans les cellules de leur noyau d'origine une réaction irritative qui augmente l'activité de la cellule et l'oblige à consommer sa substance chromophile; celle-ci se dissout au fur et à mesure dans le suc cellulaire et disparaît. Tel est le phénomène dit chromolyse ou chromatolyse. Les cellules qui ont subi la réaction chromolytique sont donc celles qui correspondaient aux racines nerveuses sectionnées.

La simple section des nerfs ne produit qu'une chromolyse partielle, bientôt suivie d'une phase de régénération. L'arrachement au contraire, sans doute par la violence du traumatisme, entraîne une achromatose totale, absolue, qui

est suivie de l'atrophie et de la disparition complète des cellules nerveuses. (Voy. Fritz de Beule. *Le Névraxe*, 1901).

Les nerfs sensitifs ont pour *noyaux d'origine* des ganglions en tout semblables aux ganglions rachidiens, c'est-à-dire à cellules primitivement bipolaires, plus tard unipolaires à fibres en T. Ces ganglions sont le ganglion de Gasser pour le trijumeau, le ganglion pétreux ou d'Andersch pour le glosso-pharyngien, les ganglions jugulaire et plexiforme pour le pneumo-gastrique, le ganglion géniculé pour le nerf de Wrisberg qui est accolé au facial. La branche

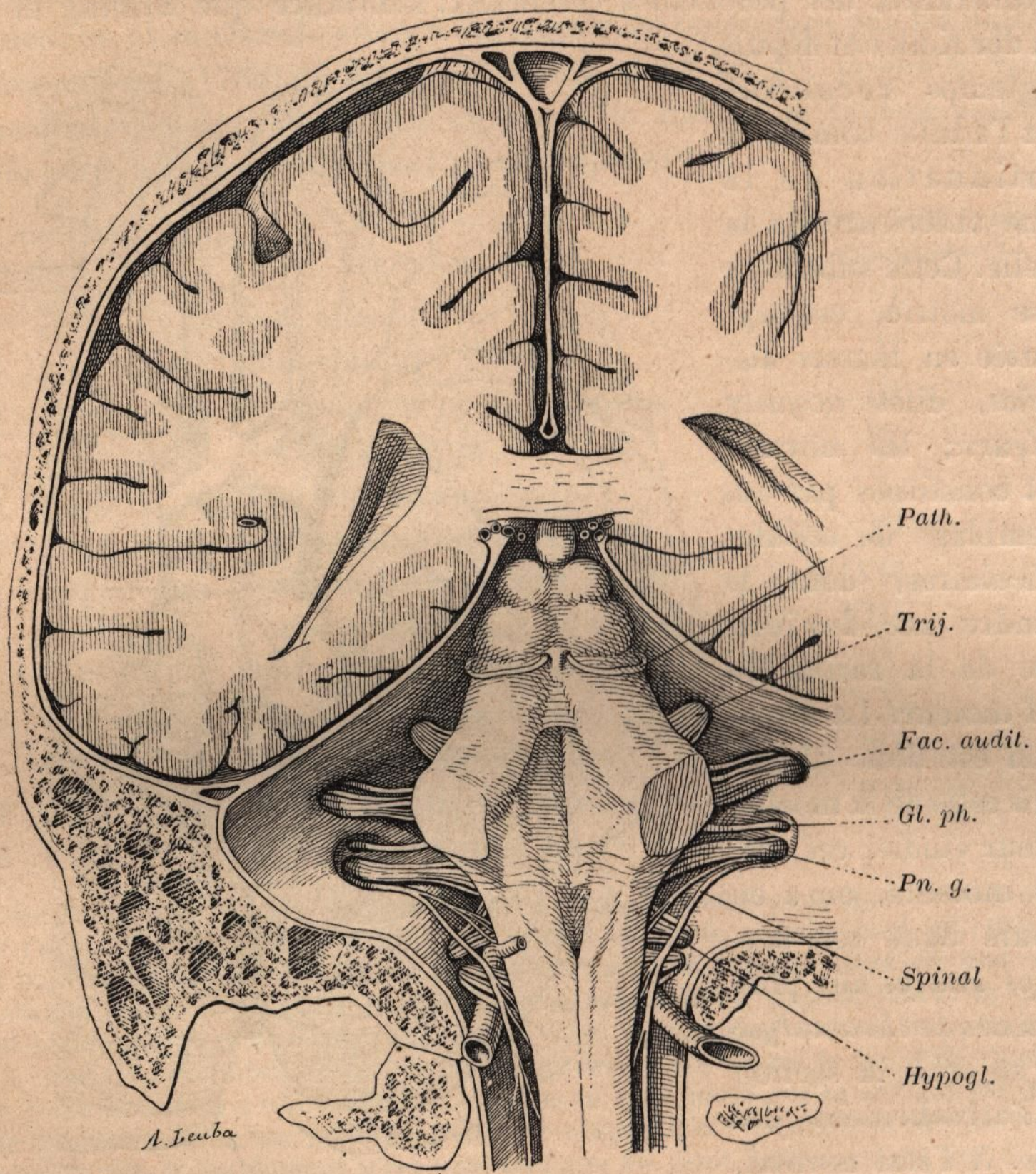

Fig. 273. — Les nerfs crâniens vus par la face postérieure du tronc cérébral (d'après Merkel).

périphérique du ganglion est celle qui vient des organes ; la branche centrale, étendue entre le ganglion et le cerveau, est identique à la racine postérieure des nerfs rachidiens. Comme celle-ci, elle aboutit dans la substance cérébrale à un *noyau terminal*, assemblage de cellules nerveuses, autour desquelles la racine finit librement ; ces cellules, comparables à celles de la corne postérieure, conduisent à leur tour vers le cerveau les impressions qu'elles ont reçues du nerf périphérique. Les noyaux terminaux sensitifs peuvent être considérés comme le prolongement cérébral de la corne postérieure ; ils sont fragmentés, comme les noyaux moteurs, et le même nerf crânien peut avoir plusieurs noyaux terminaux.

La disposition des racines sensitives au point de leur terminaison est analogue à celle des racines postérieures rachidiennes. Elles se bifurquent en branches ascendante et descendante, et émettent des collatérales à terminaison arborisée. Seulement cette forme typique se modifie sur plusieurs nerfs. Tandis que, dans les racines rachidiennes, la branche descendante est très courte, l'ascendante très longue, c'est la disposition inverse qu'on observe dans les racines crâniennes. Ainsi le trijumeau, les nerfs glosso-pharyngien et pneumo-gastrique, et le nerf acoustique ont une branche descendante très longue et très forte, tandis que leur branche ascendante est courte, presque horizontale et à fibres disséminées.

Les nerfs sensoriels, olfactif, optique et acoustique sont construits sur le même plan que les nerfs de sensibilité générale, mais avec des modifications profondes dans le dispositif de détail.

Le nerf olfactif n'a pas de ganglions ; ses cellules d'origine sont complètement périphériques, intercalées dans la muqueuse olfactive, et sa racine postérieure est représentée par les nerfs olfactifs qui vont de la pituitaire au bulbe ethmoïdal ; celui-ci équivaut au noyau terminal. — Le nerf optique est dans le même cas : ses cellules sont dans la rétine, seulement elles y sont réunies et non plus dispersées, et forment une couche continue, un ganglion étalé ; comme il y a plusieurs couches cellulaires superposées et articulées entre elles, les racines postérieures n'existent que virtuellement, sous forme de cylindre-axes très courts. Le nerf optique est déjà une voie centrale et non un nerf périphérique. — Enfin le nerf acoustique présente la forme la plus simple. Son ganglion est dans l'intérieur de l'oreille, et sa racine postérieure s'étend depuis l'aqueduc de Fallope jusqu'au bulbe ; en effet sa branche cochléaire traverse le ganglion spiral ou de Corti qui occupe la base du limaçon, et sa branche vestibulaire, le ganglion de Scarpa, qui est au fond du conduit auditif interne. Ces deux ganglions ne sont pas seulement remarquables par leur éloignement du centre et leur proximité de la surface sensitive, mais encore par la forme bipolaire de leurs cellules adultes ; ce double caractère les rapproche des formes primordiales qu'on observe chez les vertébrés les plus inférieurs et chez les invertébrés.

Les nerfs mixtes se comportent en tous points comme les nerfs moteurs et les nerfs sensitifs crâniens, ou comme les nerfs rachidiens complets. D'ailleurs, les nerfs sensoriels mis à part, il n'existe dans les nerfs crâniens que des nerfs moteurs et des nerfs mixtes.

Topographie des noyaux d'origine et de terminaison. — La figure ci-après (fig. 274) a pour but de montrer les rapports qui existent entre les origines des nerfs crâniens et la surface extérieure du tronc cérébral, bulbe, protubérance et pédoncule. Le lecteur voudra bien se reporter à la description détaillée que nous avons donnée du plancher du quatrième ventricule, à la page 250.

On remarquera que les noyaux d'origine des nerfs moteurs (en rouge) sont disposés sur deux colonnes, une médiane et une latérale, suites des colonnes cellulaires interne et externe de la moelle ; en bleu sont figurés les noyaux de terminaison des nerfs sensitifs, qui occupent la partie externe du plancher, tandis que les origines motrices sont confinées dans la partie centrale. L'aile grise correspond

à la double origine, motrice et sensitive, des nerfs mixtes, glosso-pharyngien et pneumogastrique; l'aile blanche interne appartient à l'hypoglosse, l'éminentia teres au moteur oc. externe, l'aile blanche externe à l'acoustique et au trijumeau. Il ne faut point croire que tous ces noyaux sont superficiels, qu'ils affleurent le plancher; les noyaux moteurs du spinal, du pneumo-gastrique et du glosso-pharyngien, le noyau du facial, ceux du trijumeau moteur et sensitif, et enfin autour de l'aqueduc de Sylvius, les noyaux du pathétique et du moteur oculaire commun, sont tous profonds, à plusieurs millimètres de distance de la surface libre dont ils sont séparés par des faisceaux de fibres ou par des groupes cellulaires mal définis. Ils ne seraient donc pas atteints par une lésion superficielle. Au contraire les noyaux moteurs de l'hypoglosse et du moteur oc. externe, les noyaux sensitifs des nerfs mixtes et deux des noyaux acoustiques sont tout à fait superficiels.

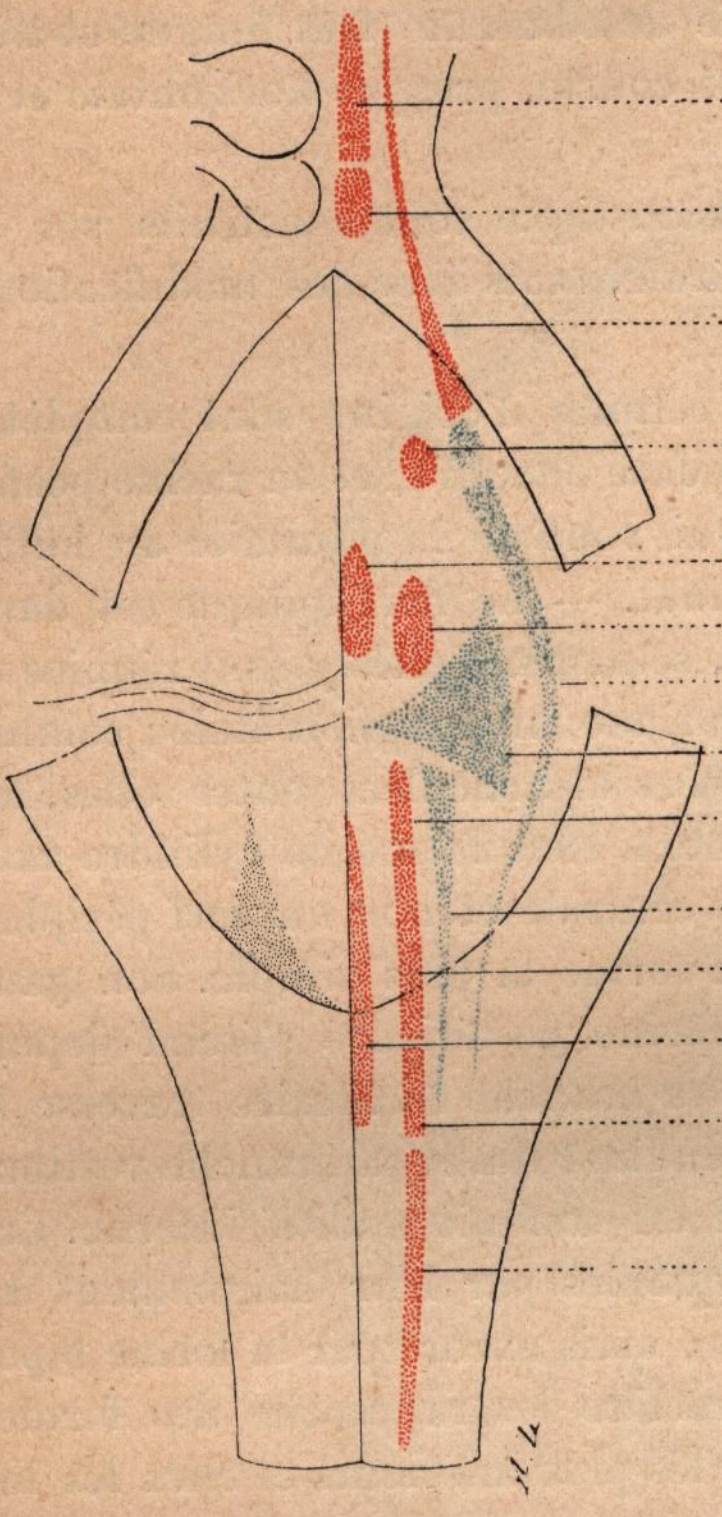

Fig. 274. — Topographie des noyaux des nerfs crâniens sur le plancher du 4e ventricule.

Les noyaux moteurs en rouge; les noyaux sensitifs en bleu (comp. avec fig. 178).

Je ferai encore observer que tous les noyaux de terminaison sensitive ne sont pas représentés dans ce dessin qui eût été trop compliqué. Il y manque des noyaux acoustiques et quelques origines accessoires.

Nous décrirons les nerfs crâniens de bas en haut, du dernier au premier, afin de les rattacher plus aisément à la moelle qui nous est connue. Cette étude comprendra seulement leur trajet périphérique, de leur émergence ou origine apparente à leur origine réelle; celle de leurs voies centrales sera reportée à la structure du cerveau.

Sur les nerfs crâniens en général, l'olfactif et l'optique exceptés, consulter : Mathias Duval, Recherches sur l'origine réelle des nerfs crâniens. *Journal de l'Anatomie*, 1876 à 1880; — Vincenzi, Note sull' origine di alc. nervi cerebr. *Arch. per le Sc. med.*, 1884, et *Arch. de Biologie*, 1885. — His, Die Entwickelung der ersten Nervenbahnen *Arch. f. Anat.*, 1887. — Held, Die Endigungsweise der sensiblen Nerven in Gehirn. *Arch. f. Anatomie*, 1892. — Cramer, *Beiträge zur feineren Anatomie der Medulla oblongata...*, 1894. — Cajal, *Beiträge z. Studium der Medulla oblongata*, 1896. — Van Gehuchten,

Recherches sur l'origine réelle des nerfs crâniens. *Journal de Neurologie*, 1898; et Recherches sur la terminaison centrale des nerfs sensibles périphériques. *Le Névraxe*, t. I, 1900, et t. II, 1901. — Voy. aussi les traités généraux de Kœlliker, Bechterew, Edinger, Van Gehuchten.

XII. NERF GRAND HYPOGLOSSE. — 12e paire

Le nerf *grand hypoglosse*, ou plus simplement l'hypoglosse (le *petit hypoglosse*, appellation tombée en désuétude, étant le lingual, branche du trijumeau), est un nerf exclusivement moteur destiné aux muscles de la langue. Son origine apparente ou émergence est dans le sillon, dit de l'hypoglosse ou collatéral antérieur, qui, sur la face antérieure du bulbe, sépare la pyramide de l'olive.

Noyau d'origine. — Son *noyau d'origine, noyau principal*, est la continuation du groupe interne des cellules de la corne antérieure. Dès le milieu de la région cervicale, les deux groupes de cellules radiculaires que nous avons décrits dans la corne antérieure de la moelle sont affectés à des nerfs différents; le groupe externe devient le noyau d'origine du spinal, surtout par sa colonne postérieure; le groupe interne donne naissance aux racines antérieures des premiers nerfs cervicaux. On peut voir au collet du bulbe que les racines du premier nerf cervical sont continuées sans interruption par celles de l'hypoglosse; il en est de même de leur colonne cellulaire, malgré l'interposition d'une zone de transition un peu confuse.

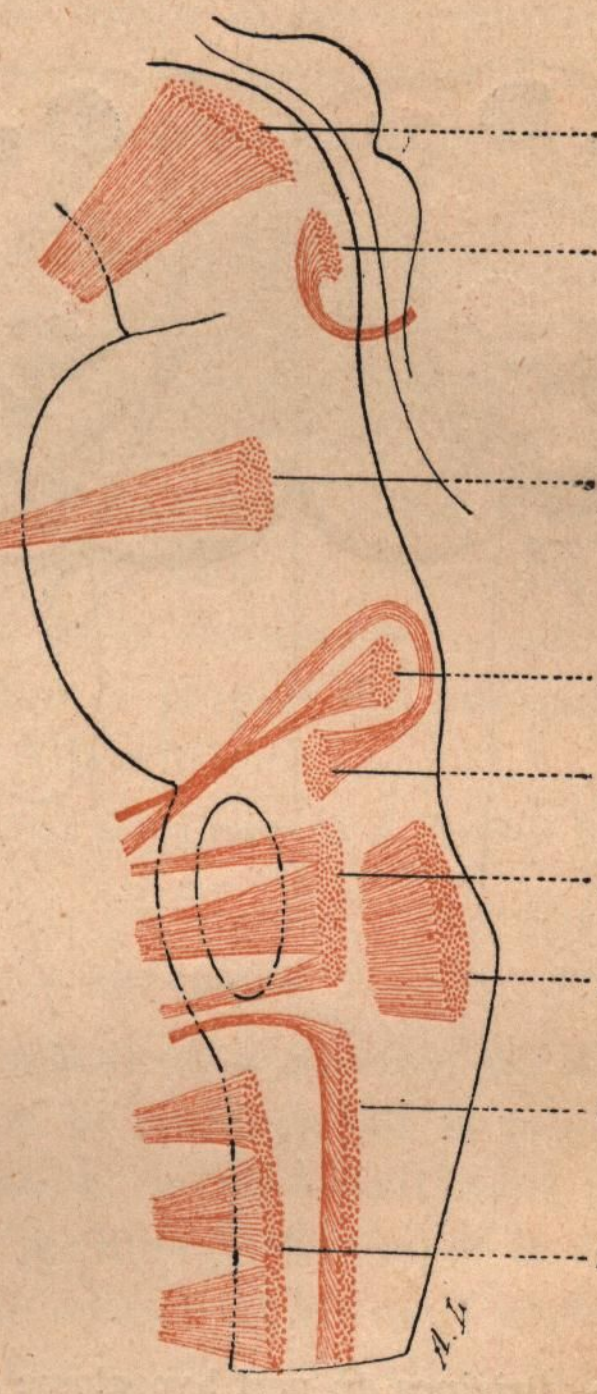

Fig. 275. — Noyaux d'origine des nerfs crâniens moteurs (figure schématique).
Les noyaux sont vus latéralement à travers le tronc cérébral supposé transparent.

Le noyau de l'hypoglosse a la longueur de l'olive à laquelle il correspond dans le sens de la hauteur. Dans la partie inférieure du bulbe (fig. 296), il est situé en avant et en dehors du canal central et en rapport avec sa substance grise; en dedans il s'adosse au noyau opposé dont il n'est séparé que par le raphé, et cette contiguïté explique peut-être la fréquence des lésions bilatérales de l'hypoglosse dans les maladies centrales. — Dans la partie ventriculaire, de beaucoup la plus considérable, il présente les rapports suivants (fig. 276). Les deux noyaux sont placés côte à côte, séparés l'un de l'autre par le sillon médian, et bordés en dehors par les noyaux sensitifs des nerfs vague et glosso-pharyngien. Ils sont sous-jacents au plancher ventriculaire et correspondent à *l'aile blanche interne* ou triangle de l'hypoglosse (voy. p. 252); mais une couche plexiforme épaisse de fibres médullaires, capsule du noyau de l'hypoglosse, s'interpose entre le groupe cellulaire et l'épendyme et donne au triangle de l'hypoglosse sa couleur blanche.

Le noyau est composé de deux parties, de cellules nerveuses et d'un plexus nerveux.

Les *cellules radiculaires*, de grande taille, ressemblent à celles des cornes antérieures de la moelle. Elles émettent un cylindre-axe dirigé en avant et en dehors, et de riches prolongements protoplasmiques qui rayonnent en tous sens; les expansions des cellules les plus internes vont s'entrelacer avec celles du côté opposé, comme l'a vu Van Gehuchten, et former, ainsi que dans la moelle, une *commissure protoplasmique*. Elles sont réparties chez l'homme en deux groupes, externe et interne.

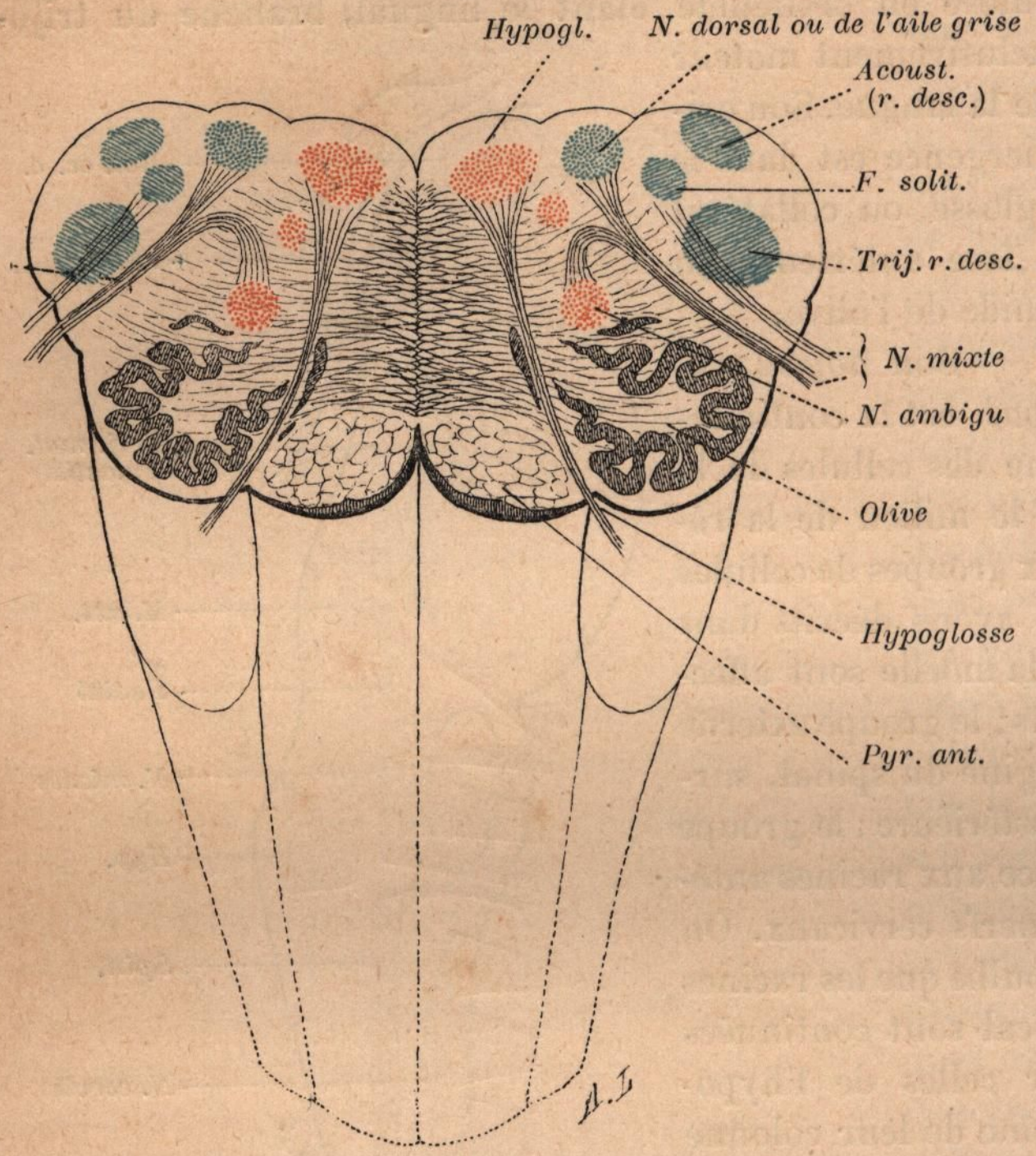

Fig. 276. — Origines du nerf hypoglosse et du pneumogastrique.

Coupe transversale par la partie supérieure de l'olive. Grossie trois fois. — Pour Van Gehuchten, le noyau de l'aile grise est le noyau dorsal *moteur* du pn. gastrique et du spinal bulbaire.

Le *plexus nerveux* est un des plus considérables qui existent dans les nerfs crâniens et n'a de comparable que celui du moteur oculaire commun. Il remplit dans l'intérieur du noyau tous les intervalles intercellulaires (plexus central) et entoure le noyau entier d'une capsule blanche épaisse (plexus périphérique). Le plexus central est formé de fibres fines qui sont des collatérales sensitives, émanées, non des fibres radiculaires, mais des noyaux sensitifs centraux du pneumo-gastrique, du glosso-pharyngien et du trijumeau. Le plexus périphérique, dont les grosses fibres semblent former une commissure entre les deux noyaux, est composé de fibres de passage qui proviennent de la substance réticulée du côté opposé et vont se jeter dans le faisceau longitudinal postérieur, et de fibres à terminaison intra-nucléaire d'origine douteuse. Kœlliker présume qu'elles émanent du faisceau pyramidal. L'existence de fibres et de cellules commissurales, autres que les commissures protoplasmiques, n'est pas mentionnée par les auteurs récents.

Origines secondaires. — Le noyau que nous venons de décrire est le *noyau principal* d'origine du nerf hypoglosse, le noyau classique reconnu en 1843 par Stilling. On a signalé d'autres origines, dont deux seulement méritent d'être indiquées, ce sont le noyau accessoire et le noyau de Roller.

1° *Noyau accessoire* ou *noyau de M. Duval et Koch.* — Indiqué par Meynert comme noyau antérieur, par M. Duval comme noyau accessoire ou antéro-externe, il est situé en

avant et en dehors du noyau principal. M. Duval et Koch le considèrent comme une des origines des fibres motrices; mais, bien que la question ne soit pas définitivement tranchée, on n'a pas jusqu'à présent confirmé leurs observations.

2° *Noyau de Roller.* — Ce noyau est placé immédiatement en avant du noyau principal, en dehors des racines de l'hypoglosse. Ses rapports avec le nerf de la 12e paire sont encore plus douteux.

Trajet des fibres. — Nées des cellules du noyau principal, les fibres radiculaires se dirigent obliquement en avant et en dehors, passant successivement entre la couche sensitive et la formation réticulée, puis entre l'olive et la parolive interne, entre l'olive et le faisceau pyramidal. Assez souvent un faisceau traverse la partie interne de l'olive ou même sa cavité centrale, ou plus rarement la pyramide antérieure. Ces variétés se reconnaissent même extérieurement à l'émergence de certaines fibres. Ce trajet est ordinairement arqué et se fait sur un plan horizontal.

Une décussation ou croisement partiel, par laquelle une partie des fibres du noyau droit traverserait le raphé pour aller sortir au côté gauche ou inversement, est formellement niée par tous les observateurs. La méthode de Nissl après extirpation a montré que toutes les fibres sont directes.

L'*émergence* des racines de l'hypoglosse se fait dans le sillon collatéral antérieur ou dans les lèvres de ce sillon, par 10 à 12 filets en éventail qui se réunissent en deux faisceaux, lesquels, hors de la dure-mère, constitueront le tronc unique du nerf grand hypoglosse. Chez la plupart des animaux, le nerf sort en dehors et non en dedans de l'olive (Obersteiner).

Voy. : Vincenzi, *loc. cit.* — Koch, Untersuch. über die Ursprung d. Nervus hypoglossus. *Arch. f. microsc. Anatomie*, 1888.

XI. NERF SPINAL. — 11e paire.

La onzième paire crânienne est le *nerf spinal* ou *accessoire de Willis*; spinal, parce que c'est le seul nerf crânien qui se prolonge sur la moelle; accessoire, parce que Willis, dans sa classification, le réunissait dans une paire commune avec le glosso-pharyngien et le pneumo-gastrique, et le considérait comme un accessoire de ces deux nerfs. Le spinal est un nerf exclusivement moteur. On lui distingue deux portions : une portion supérieure ou bulbaire, une portion inférieure ou médullaire.

Sa *portion bulbaire* se compose de quatre à cinq filets radiculaires, qui sortent horizontalement du sillon collatéral postérieur ou sillon des nerfs mixtes, derrière la moitié inférieur de l'olive, sur une étendue verticale de 10 mm., comprise entre la dernière racine du pneumogastrique dont les racines spinales se distinguent par leur bifidité, et la première racine du spinal bulbaire, dont elle continue la ligne d'émergence. Cette portion devient la *branche interne* du spinal qui, dès sa sortie du crâne, se fusionne avec le pneumogastrique; par lui elle va innerver un certain nombre de muscles sur lesquels on est loin d'être d'accord, et que Van Gehuchten, comme Cl. Bernard, restreint au larynx (Van Gehuchten et Bochenek. Le nerf de Willis. *Le Névraxe*, t. II, 1901). — La *portion médullaire*, beaucoup plus longue et ascendante, comprend six à sept filets qui s'échelonnent verticalement sur une étendue de 5 cm., depuis le cinquième nerf cervical, jusques et y compris le premier nerf cervical; ces racines émergent, un peu en avant (un quart de millimètre) des racines postérieures de la moelle, de la lèvre antérieure du sillon collatéral postérieur, entre les racines postérieures et le ligament dentelé. Les plus élevées, qui correspondent au premier nerf cervical, sortent du fond même du sillon, confondues avec les racines de ce nerf. La portion bulbaire devient la branche externe du spinal, destinée à deux muscles du cou, le sterno-mastoïdien et le trapèze.

Nous examinerons successivement les origines des deux portions.

1° Portion médullaire du spinal. Spinal médullaire. — Le *spinal médullaire*, spinal inférieur, est l'homologue d'une racine antérieure.

Son *noyau d'origine*, noyau moteur du spinal, occupe la corne antérieure de la moelle cervicale; il n'est autre que le groupe externe ou latéral des cellules de cette corne, le groupe interne étant réservé aux racines motrices des cinq premières cervicales. Il commence en haut, un peu au-dessus du premier nerf cervical; en bas il finit entre le cinquième et le sixième nerf cervical ou au niveau du cinquième. Il est formé de grandes cellules multipolaires, identiques à celles des cornes antérieures.

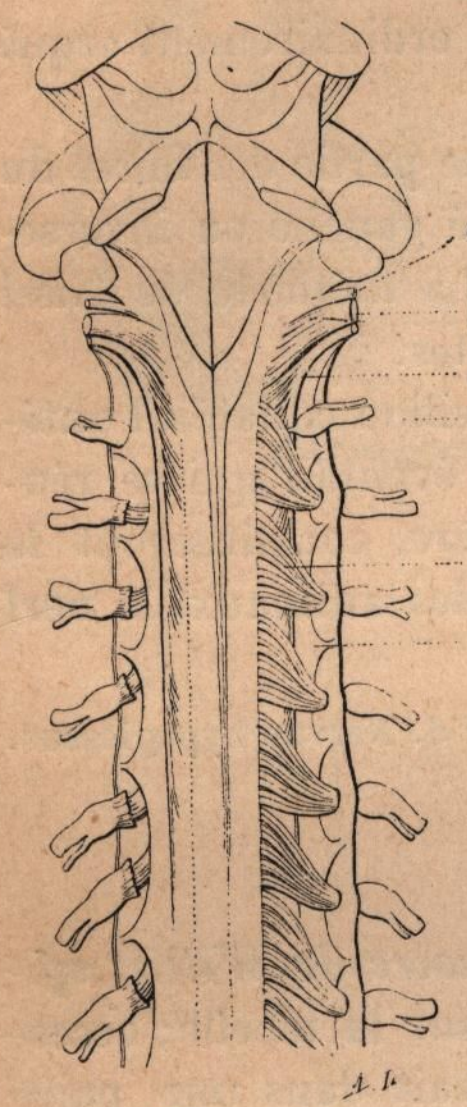

Fig. 277. — Origine apparente du nerf spinal.

La moelle et le bulbe sont vus par leur face postérieure.

Les racines qui sortent à l'état pénicillé de ce noyau, comme cylindre-axes des cellules, et qui constituent sur le même plan un, deux, rarement trois et quatre fascicules de fibres fortes, présentent un trajet intra-médullaire remarquable à un double point de vue. Tout d'abord au lieu de se diriger en avant, comme les racines motrices ordinaires de la moelle, elles se dirigent en arrière et en dehors pour aller rejoindre les racines postérieures, en avant desquelles elles sortent de la moelle. Pour arriver à la lèvre antérieure du sillon collatéral postérieur, elles traversent successivement la formation réticulée, le faisceau pyramidal croisé, en avant de la substance de Rolando, et le faisceau cérébelleux, c'est-à-dire le champ postérieur du cordon latéral. En second lieu, elles sont coudées en Z dans le plan vertical. Dès son origine des cellules du groupe externe, chaque fibre se dirige horizontalement en dehors sur un court trajet; arrivée hors de la substance grise dans la formation réticulée, elle se coude à angle droit, monte verticalement au milieu de cette formation, puis se coude de nouveau (genou des racines du spinal), pour traverser alors horizontalement tout le cordon latéral, en ligne droite ou encore en ligne courbe à concavité antérieure et externe, et venir sortir près des racines postérieures. Cette double inflexion fait que le trajet total de la fibre ne peut se suivre que sur des coupes frontales; on comprend aussi que la dernière racine du spinal puisse n'émerger qu'au niveau du quatrième nerf cervical, alors que par sa branche verticale elle peut naître de cellules placées beaucoup plus bas, vers le cinquième nerf cervical,

Toutes les fibres du spinal ne présentent pas ce trajet coudé et ascendant. Un certain nombre sont directement horizontales ou faiblement infléchies, ce qui serait particulièrement le cas, d'après Kœlliker, des petits faisceaux antérieurs, quand les racines sortent par deux ou trois faisceaux parallèles. On a également signalé des fibres à trajet infléchi descendant.

2° Portion bulbaire du spinal. Spinal bulbaire. — Le spinal bulbaire ou supérieur est encore appelé l'*accessoire du pneumogastrique*.

Schwalbe et d'autres auteurs tendent à le séparer complètement du spinal médullaire et à le rattacher au nerf pneumogastrique; il naît du même noyau que ce dernier nerf, il se fusionne avec lui au delà du ganglion jugulaire, il est composé surtout de fibres fines et non de fibres fortes comme les racines médullaires. C'est cette portion qui correspond au tiers ou à la moitié inférieure de l'olive, entre la dernière racine du nerf vague et la première du spinal bulbaire; la séparation des deux portions est donc à la pointe de l'olive.

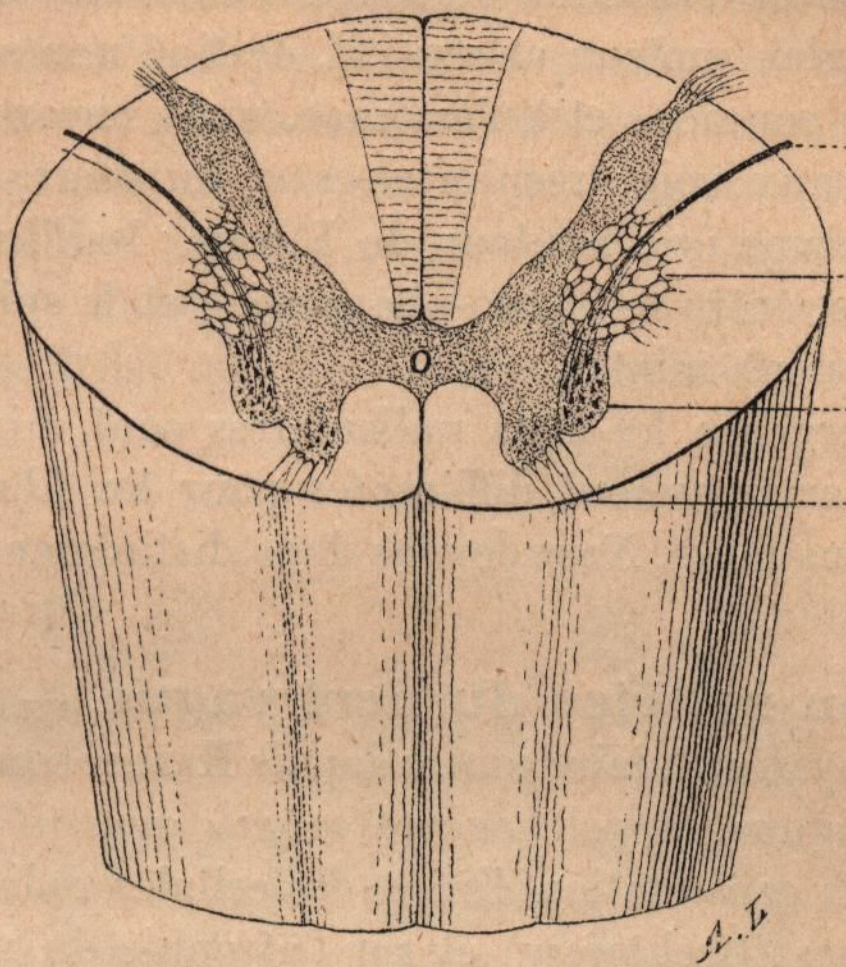

Fig. 278. — Noyau d'origine du spinal médullaire.
Coupe passant au niveau du 2e nerf cervical.

Son noyau d'origine est le *noyau ambigu*, *nucleus ambiguus*, colonne cellulaire qui donne aussi naissance au pneumogastrique et au glosso-pharyngien, et que nous décrirons avec ces nerfs. Le spinal a pour territoire la partie la plus inférieure du noyau ambigu. Ses fibres sortent horizontalement et non plus infléchies, en avant du corps restiforme et de la racine du trijumeau; leur trajet n'est pas direct; elles se dirigent d'abord en arrière, puis se coudent pour reprendre un trajet antéro-postérieur, comme le font les fibres du nerf vague. Kœlliker signale un second noyau d'origine assez important, placé en dehors du noyau ambigu, et composé d'îlots espacés.

D'après Van Gehuchten, le spinal bulbaire ne provient pas du noyau ambigu, comme l'enseigne l'opinion classique. Il a pour origine exclusive le *noyau de l'aile grise*, considéré à tort comme sensitif, en réalité une des origines motrices du nerf vague et celle du spinal. Ce sont les deux tiers inférieurs de ce noyau, qu'il appelle aussi le *noyau dorsal moteur*, qui sont affectés au spinal, sur un trajet qui commence un peu au dessous de l'hypoglosse et finit à la pointe du ventricule. Il est situé en arrière du noyau de l'hypoglosse et du canal central, plus haut sur les côtés de ce canal.

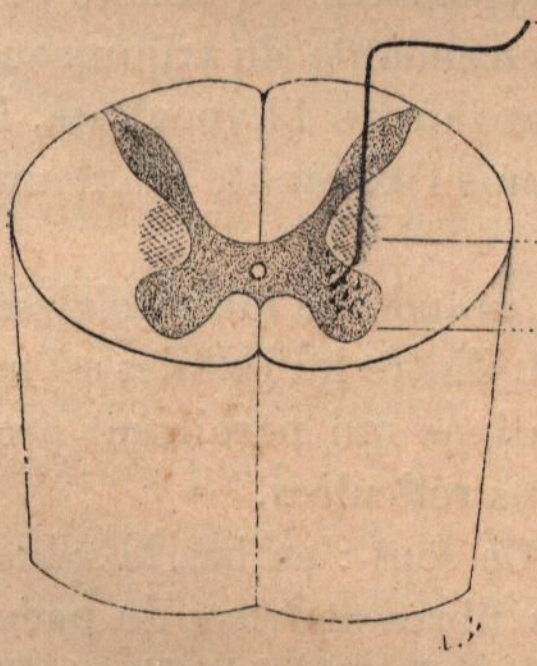

Fig. 279. — Trajet intramédullaire des racines du spinal.
Coude en Z.

Sur les origines du spinal : Roller, Der centrale Verlauf des N. accessorius, in *Zeitschr. f. Psych.*, 1881. C'est Roller qui a découvert le trajet infléchi des racines du spinal et leur origine dans le groupe externe de la corne antérieure; — Darkschewitsch, Ueber den Ursprung des N. accessorius, in *Arch. f. Anatomie*, 1885; — Van Gehuchten. Recherches sur l'origine réelle des nerfs crâniens. *Journal de neurologie*, 1898.

X. NERF PNEUMOGASTRIQUE — 10e paire.

Le nerf *pneumo-gastrique* ou nerf de la dixième paire, appelé encore *nerf vague*, à cause de l'étendue de son territoire, est un nerf mixte, tout à la fois et dès son origine moteur et sensitif, destiné non seulement, comme l'indique son nom, aux poumons et à l'estomac, mais encore à la partie supérieure du tube digestif, aux voies respiratoires et au cœur. Son origine apparente ou émergence occupe une hauteur de 5 mm.; les filets nerveux sortent en plusieurs groupes, entre le glosso-pharyngien et le spinal bulbaire, dans le sillon collatéral des nerfs mixtes.

A leur émergence les filets radiculaires sont mixtes; mais, dans l'intérieur du bulbe, les origines sont différentes pour les fibres de la motricité et pour celles de la sensibilité. Nous devons donc distinguer une portion motrice et une portion sensitive.

1° Portion motrice du nerf vague. — Les fibres motrices ont pour origine un noyau cellulaire connu depuis Krause sous le nom de *noyau ambigu*, nucleus ambiguus, appelé encore *noyau ventral* du vague. Cette assertion s'appuie sur la constatation directe des cellules radiculaires, sur les recherches embryologiques (Bechterew) et sur l'atrophie du noyau consécutive à l'extirpation du nerf pneumo-gastrique (Gudden, Dees).

Le *noyau ambigu* peut être considéré comme le prolongement bulbaire du groupe externe de la corne antérieure de la moelle, groupe qui dans la région cervicale donne naissance au spinal médullaire, et qui, dans le bulbe, devenu noyau ambigu, émet les racines du spinal bulbaire, du pneumogastrique et du glosso-pharyngien, tandis que le groupe interne des cellules motrices a pour continuation dans la moelle allongée le noyau de l'hypoglosse. Il est profond, et non superficiel comme le noyau de l'hypoglosse qui est sous le plancher ventriculaire; il est au milieu de la formation réticulée, au centre d'un espace limité en avant par l'olive et la parolive externe, en arrière par le noyau sensitif des nerfs mixtes, en dedans par les fibres de l'hypoglosse, en dehors par les fibres horizontales des nerfs mixtes et la racine descendante du trijumeau. Sa longueur est un peu plus grande que celle du noyau de l'hypoglosse, il mesure près de 2 cm. de hauteur et se prolonge depuis l'extrémité inférieure de l'olive jusqu'au noyau du facial.

Le noyau ambigu est composé de cellules nerveuses grandes et multipolaires. On trouve aussi quelques cellules à cylindre-axe court. Entre les cellules est un plexus relativement pauvre, formé de fines arborisations qui paraissent provenir des collatérales du trijumeau et de celles des fibres réticulées.

Trois nerfs échelonnés naissent du noyau ambigu. Ce sont : en bas le spinal bulbaire ou accessoire du vague, au-dessus de lui les fibres motrices du pneumogastrique, et à l'extrémité supérieure celles du glosso-pharyngien. Il est difficile de déterminer le territoire de chacun de ces nerfs.

Les fibres nées des cellules radiculaires du noyau ambigu, et d'abord espacées à leur origine, se constituent en faisceaux qui, au lieu de se diriger en avant par le plus court chemin, se dirigent en arrière vers le noyau sensitif du vague; là elles se recourbent brusquement pour s'unir aux fibres sensitives et suivre avec elles un trajet oblique en avant et en dehors, presque parallèle au

premier. Ce trajet est direct, homolatéral; on n'a pas observé de façon certaine l'entre-croisement de fibres d'un côté à l'autre.

2° **Portion sensitive du nerf vague.** — La portion sensitive a son noyau d'origine dans les ganglions jugulaire et plexiforme du pneumogastrique. Ces ganglions, pareils aux ganglions rachidiens, contiennent des cellules nerveuses unipolaires à branche divisée en T; la branche périphérique ou externe est celle qui arrive des organes respiratoire ou digestif; la branche centrale ou interne gagne le bulbe, entre par le sillon des nerfs mixtes et, mêlée aux fibres motrices, se dirige en ligne droite en arrière et en dedans, sous forme de minces faisceaux qui traversent la racine du trijumeau et sa substance gélatineuse. Avant d'atteindre la substance grise du plancher, la racine sensitive, pareille aux racines postérieures de la moelle, se bifurque en deux branches : une branche courte, horizontale, qui pénètre et se termine dans le noyau dorsal du pneumogastrique, une branche descendante longue, beaucoup plus importante, qui s'incorpore au faisceau solitaire. Cette dernière se prolonge jusqu'à l'entre-croisement des pyramides.

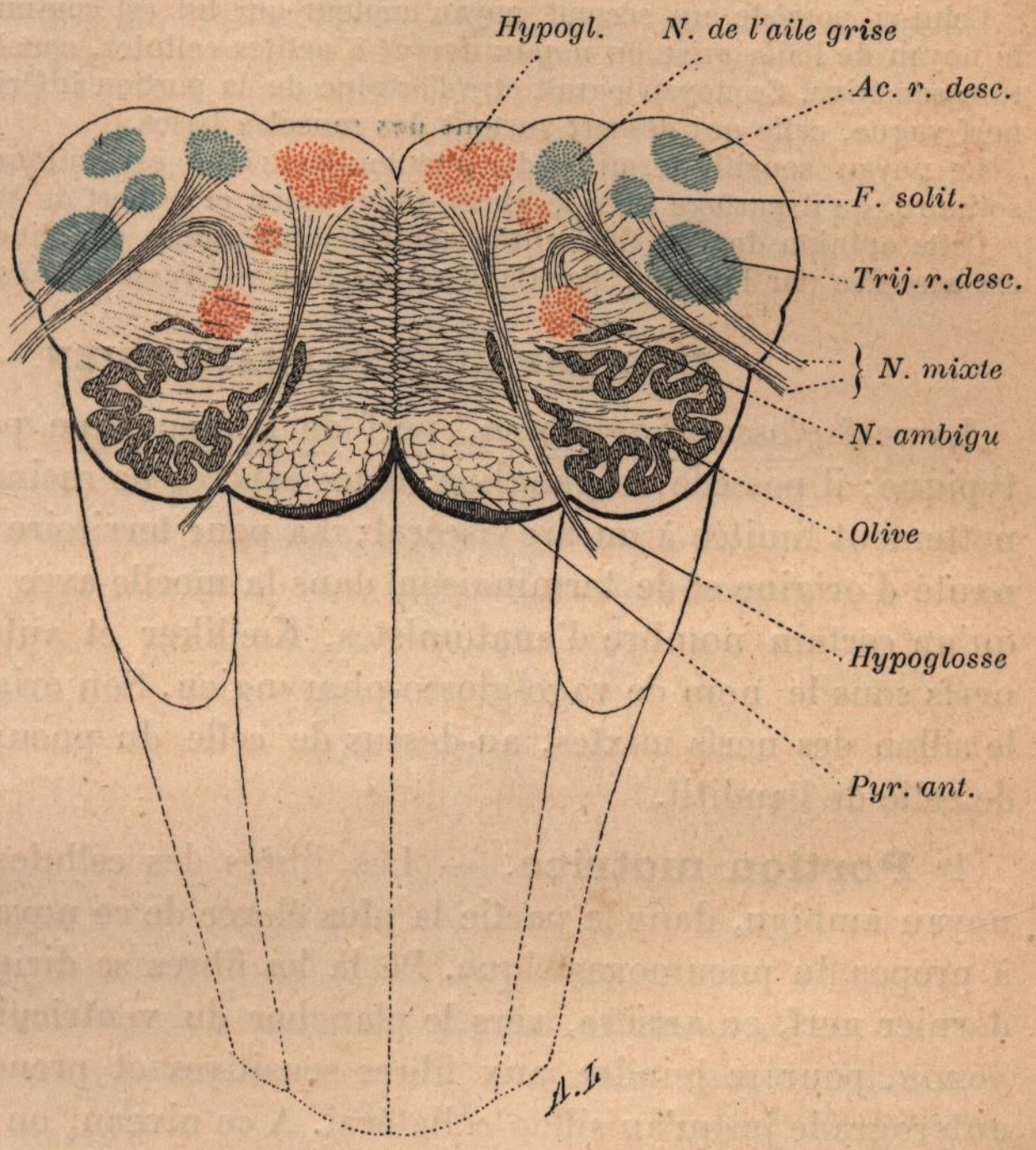

FIG. 280. — Origines du nerf hypoglosse et du pneumogastrique. Coupe transversale par la partie supérieure de l'olive. Grossie trois fois. — Pour Van Gehuchten, le noyau de l'aile grise est le noyau dorsal *moteur* du pneumogastrique.

Il existe donc deux *noyaux terminaux* sensitifs pour le nerf vague, le noyau dorsal, sous-ventriculaire ou *noyau de l'aile grise*, et le noyau du *faisceau solitaire*; dans l'un comme dans l'autre, les fibres afférentes se terminent par des arborisations libres, autour des cellules nerveuses. Le cylindre-axe de ces cellules passe, non pas dans les racines du pneumogastrique, mais dans le ruban de Reil qui le conduit au cerveau; cellules et cylindre-axes représentent la voie centrale ou cérébrale.

Le *noyau de l'aile grise* ou *noyau dorsal* s'étend depuis l'extrémité inférieure de l'olive jusqu'aux stries acoustiques. Dans le plancher ventriculaire, il est superficiel et correspond à l'aile grise ou trigone du pneumogastrique. Un petit amas de cellules nerveuses de signification inconnue, indi-

qué sous le nom de *noyau intercalaire* de Staderini, le sépare du noyau de l'hypoglosse.

Le *noyau du faisceau solitaire* est un long amas vertical de petites cellules que nous décrirons à propos du glosso-pharyngien. Ces deux noyaux sensitifs et le noyau ambigu moteur sont communs aux nerfs de la 10e et de la 9e paire.

Opinion de Marinesco et de Van Gehuchten. — Nous venons d'exposer la description classique, celle de Kœlliker et de Bechterew. Van Gehuchten, qui se fonde surtout sur les phénomènes de chromolyse cellulaire consécutifs à l'extirpation des nerfs, est arrivé à des résultats bien différents que nous résumons ainsi :

Le noyau ambigu, noyau ventral à grandes cellules, est bien un noyau moteur, mais il est exclusivement affecté au pneumo-gastrique.

Celui-ci possède un second noyau moteur qui lui est commun avec le nerf spinal, c'est le noyau de l'aile grise ou *noyau dorsal* à petites cellules, considéré à tort comme de nature sensitive. Ce noyau paraît être l'origine de la portion inférieure sous-pharyngienne du nerf vague, celle qui dessert surtout des muscles lisses.

Le noyau sensitif terminal du pneumo-gastrique est uniquement le noyau du faisceau solitaire, qu'il partage avec le glosso-pharyngien et le nerf de Wrisberg.

Cette opinion de Van Gehuchten avait déjà été émise par Vincenzi et par Marinesco; elle est acceptée par Edinger, par Cajal et par Bruce (*Presse médicale*, 1899).

IX. NERF GLOSSO-PHARYNGIEN. — 9e paire.

Le nerf *glosso-pharyngien*, nerf de la neuvième paire, est un nerf mixte typique; il possède un ganglion, deux espèces de racines, et sa distribution est nettement limitée à un arc viscéral; il a pour territoire le pharynx. Sa communauté d'origine et de terminaison dans la moelle avec le pneumogastrique fait qu'un certain nombre d'anatomistes, Kœlliker et autres, réunissent ces deux nerfs sous le nom de vago-glosso-pharyngien. Son origine apparente est dans le sillon des nerfs mixtes, au-dessus de celle du pneumogastrique, au-dessous de celle de l'auditif.

1° **Portion motrice.** — Les fibres des cellules motrices naissent du noyau ambigu, dans la partie la plus élevée de ce noyau que nous avons décrit à propos du pneumogastrique. De là les fibres se dirigent, comme celles de ce dernier nerf, en arrière, vers le plancher du ventricule, puis se recourbent en *genou*, pour se joindre aux fibres sensitives et prendre avec elles un trajet antérograde jusqu'au sillon collatéral. A ce niveau, on voit sortir cinq ou six filets qui se réunissent en deux faisceaux, lesquels à leur tour vont constituer le tronc du glosso-pharyngien. Comme pour le nerf vague, les fibres motrices sont fortes et peu nombreuses; les fibres sensitives sont fines et prédominent en nombre. Quelques auteurs admettent une décussation partielle.

2° **Portion sensitive.** — Son origine est dans le ganglion pétreux ou d'Andersch, situé à la base du crâne. Les cellules de ce ganglion, unipolaires, mais à prolongement en T, émettent une branche périphérique qui se distribue à la muqueuse de la langue et du pharynx, une branche centrale qui se dirige vers le bulbe, pénètre par le sillon collatéral, traverse en ligne droite ou légèrement arquée, au milieu de la racine du trijumeau, et se divise en deux branches terminales, l'une horizontale, l'autre descendante. La branche horizontale courte, aboutit au noyau dorsal; la branche descendante longue pénètre dans le faisceau solitaire. De là deux *noyaux terminaux*, au milieu desquels les fibres sensitives déploient leurs arborisations terminales.

1° **Noyau dorsal** ou de *l'aile grise, noyau sensitif proprement dit.* — Nous

avons décrit ce *noyau de l'aile grise* à propos du pneumogastrique dont il est la principale terminaison. Il ne laisse au contraire qu'un territoire restreint au glosso-pharyngien, qui se distribue à sa partie supérieure étroite, de plus en plus profonde ; tandis que le faisceau solitaire absorbe la grande majorité des fibres de la neuvième paire qui descendent jusqu'à son tiers moyen.

2° **Noyau du faisceau solitaire.** — Ce faisceau, appelé ainsi par Lenhossèk, faisceau respiratoire par Krause, *bandelette solitaire* par Mathias Duval, racine ascendante ou descendante du vago-glosso-pharyngien par d'autres auteurs, représente bien réellement, comme nous venons de le voir, la racine descendante ou mieux les *branches descendantes des racines sensitives du pneumogastrique, du glosso-pharyngien* et du nerf de Wrisberg, unies à leur noyau terminal ; il est l'équivalent de la branche descendante d'une racine postérieure.

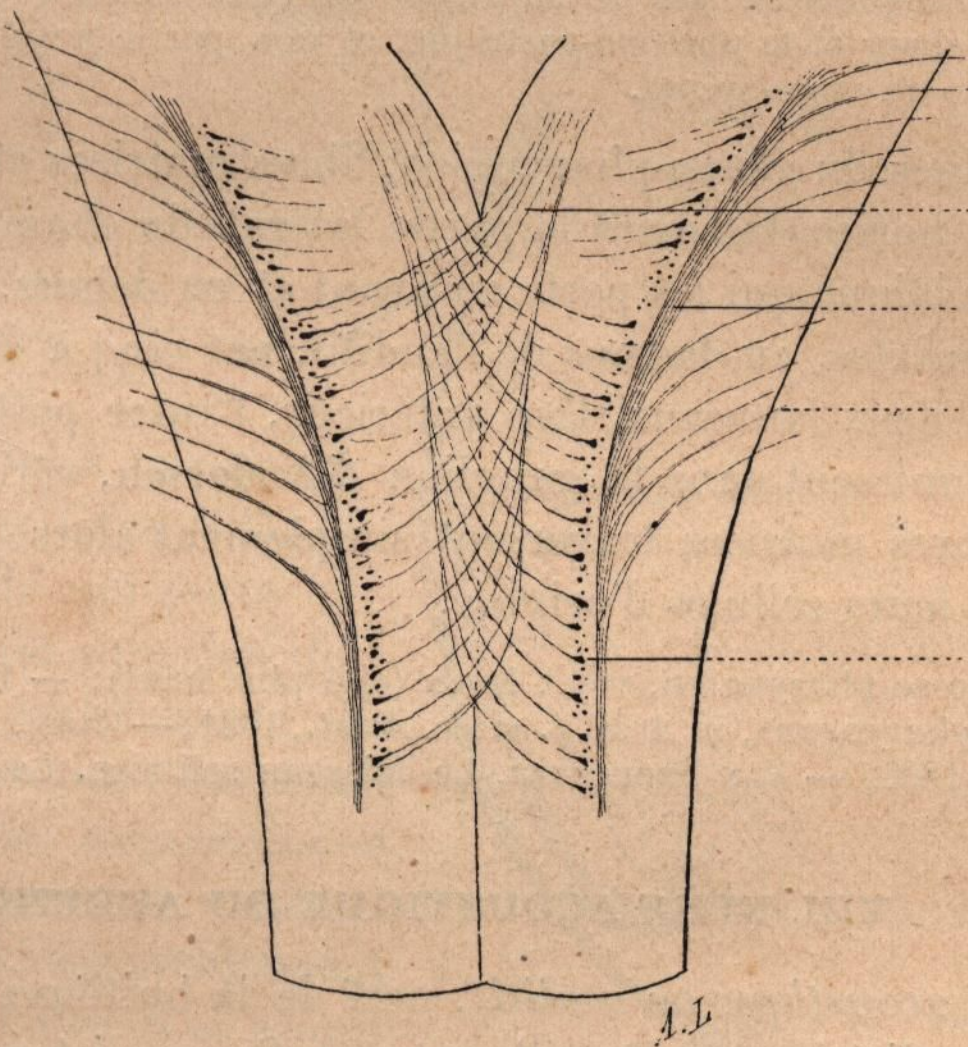

Fig. 281. — Le faisceau solitaire.

Figure schématique montrant les rac. sensitives descendantes du glosso-pharyngien et du pneumogastrique et leur colonne de cellules nerveuses terminales.

On le reconnaît à l'œil nu sur des pièces durcies, grâce à sa coupe nette et arrondie ; il est quelquefois dédoublé ; son volume est relativement plus grand chez l'homme que chez les animaux.

Ce faisceau, qui occupe la substance réticulée, en dehors de l'aile grise et des noyaux moteurs du vague, descend verticalement sur une longueur de 25 mm. environ, en se rapprochant de plus en plus de la ligne médiane. Dans les trois quarts supérieurs de son trajet, il est accompagné d'un noyau de petites cellules nerveuses (*noyau du faisceau solitaire, noyau vertical* ou *descendant*) qui paraît être la continuation d'une partie de la substance gélatineuse de Rolando, l'autre partie étant affectée à la racine spinale du trijumeau.

Les fibres qui le composent représentent la portion sensitive ou racine descendante de trois nerfs qui s'échelonnent de haut en bas : du facial (par le nerf intermédiaire de Wrisberg), du glosso-pharyngien et du pneumo-gastrique. Aucune de ces racines n'occupe toute la longueur du faisceau ; c'est seulement à la partie moyenne qu'elles sont juxtaposées, et la coupe montre que les fibres radiculaires, à mesure qu'elles pénètrent, repoussent les fibres supérieures préexistantes en avant et en dehors. A l'extrémité supérieure, le nerf de Wrisberg est seul et ne forme pas un groupe compact. A l'extrémité inférieure, il n'y a plus que les fibres basses du pneumogastrique qui se terminent en partie dans le *ganglion commissural.* Ce ganglion, reconnu par Cajal, est situé en

arrière du canal de l'épendyme, en avant de la commissure grise postérieure. Il est formé par la fusion des extrémités inférieures des deux colonnes cellulaires, droite et gauche, du faisceau.

Le faisceau solitaire ne s'épuise pas avec son noyau satellite. Il reste encore un quart de ses fibres qui, au-dessous du ganglion commissural, descendent jusqu'au niveau de l'entre-croisement des pyramides, par conséquent jusqu'à la partie inférieure du bulbe, et se terminent au fur et à mesure dans un petit noyau gris situé à la base de la corne postérieure ou du noyau de Burdach.

Opinion de Van Gehuchten. — La description que Van Gehuchten a déduite de ses recherches sur les origines des nerfs crâniens (1898) est entièrement différente. D'après lui le noyau moteur n'est pas le noyau ambigu, mais une petite colonne de cellules nerveuses, située en dedans de l'extrémité supérieure du noyau ambigu, immédiatement en dessous du noyau du facial. C'est donc un noyau propre. Quant au noyau sensitif terminal, il est représenté uniquement par le noyau du faisceau solitaire qui lui est commun avec le nerf de Wrisberg et le pneumo-gastrique, et non par le noyau de l'aile grise, qui est l'origine motrice du vago-spinal.

Les racines du glosso-pharyngien, fibres motrices et fibres sensitives réunies, traversent horizontalement la partie latérale du champ de la coupe, en suivant un trajet oblique qui les porte en avant et en dehors. Elles émergent du sillon des nerfs mixtes, au-dessous de l'auditif, par cinq à six filets, qui se groupent bientôt en deux faisceaux, l'un antérieur, l'autre postérieur plus volumineux; ceux-ci s'unissent dans le ganglion d'Andersch, véritable ganglion rachidien, que les fibres motrices traversent simplement alors que les fibres sensitives y possèdent leurs cellules d'origine.

Sur le Glosso-pharyngien, voy.: Holm (cité plus haut); — Roller, Centralverlauf d. Nervus glosso-pharyngeus, in *Arch. f. micr. Anat.*, 1881; — Cajal, *Beitr. z. Studium der Medulla oblongata*, 1896; — Van Gehuchten, Le faisceau solitaire. *Le Névraxe*, t. I, 1900.

VIII. NERF ACOUSTIQUE OU AUDITIF. — 8e paire.

Le nerf *acoustique* ou *auditif*, nerf de la huitième paire, est un nerf sensoriel qui se distribue à l'oreille interne. Sa consistance est molle, pulpeuse; il contient même en plusieurs points des cellules nerveuses entre ses faisceaux.

Il est formé par l'accolement de deux racines ou de deux nerfs dont l'origine, la terminaison et très probablement les fonctions sont différentes; ce sont le nerf *cochléaire* ou limacien, destiné au limaçon, et le nerf *vestibulaire* qui se répand dans le vestibule membraneux. Ces deux nerfs sont distincts sur tout leur trajet chez un certain nombre d'animaux; mais, chez la plupart d'entre eux et chez l'homme surtout, ils se réunissent à leur sortie du labyrinthe en un seul tronc d'apparence homogène; à son tour ce tronc unique, au moment où il aborde le bulbe, se bifurque en deux racines qui passent l'une en dedans du corps restiforme, l'autre en dehors. La première est la racine antérieure, la seconde la racine postérieure. Flourens le premier (1842) reconnut que ces racines sont le prolongement des branches d'origine, et non un tronc mixte, car il dit : « le vrai nerf acoustique, le nerf du limaçon, n'a qu'une seule racine; cette racine est postérieure et se porte par-dessus le corps restiforme jusqu'à la ligne médiane du quatrième ventricule. » Cette notion oubliée a été pleinement confirmée et développée par les recherches de Bechterew (1885); cet auteur a montré que les deux racines et leurs nerfs ont chacun leur époque de myélinisation, que le nerf cochléaire en sortant du tronc commun de l'acoustique se reconstitue pour passer tout entier dans la racine postérieure, tandis que le nerf vestibulaire se continue dans la racine antérieure.

Au moment où le nerf acoustique arrive au contact du bulbe dans la fossette latérale, il se divise en deux racines qui pénètrent immédiatement dans la substance nerveuse. C'est le bord antérieur du corps restiforme qui sépare les

deux nappes de fibres et les rejette l'une en dedans, l'autre en dehors. La racine qui passe en dedans du corps restiforme est la racine antérieure ou interne, pour nous *racine vestibulaire*, puisque nous savons qu'elle est la continuation du nerf de ce nom; la racine qui passe en dehors est la racine postérieure ou externe, pour nous *racine cochléaire*.

Disons de suite qu'une des grandes difficultés dans l'intelligence des origines bulbaires du nerf auditif tient à la profusion des termes synonymes pour désigner les racines et les noyaux; il n'y en a pas moins de vingt à vingt-cinq. Nous adopterons les dénominations les plus claires et les plus simples.

1° Nerf cochléaire. — Le *nerf cochléaire*, branche cochléaire, branche limacienne du nerf acoustique, a son noyau d'origine dans le *limaçon* de l'oreille interne, accessoirement dans le saccule et le canal demi-circulaire inférieur. Le limaçon contient en effet des cellules nerveuses bipolaires, découvertes par Corti (1851), et disposées en une bande qui porte le nom de *ganglion spiral* ou *ganglion de Corti*. Le prolongement périphérique des cellules bipolaires se termine librement entre les cellules épithéliales sensorielles et conduit à la cellule les impressions sonores. Le prolongement central, essentiellement nerveux, se dirige vers le bulbe et se réunit aux prolongements voisins pour constituer le nerf cochléaire. Celui-ci est donc l'équivalent d'une racine postérieure; il est formé par l'ensemble des prolongements centraux des cellules du ganglion spiral.

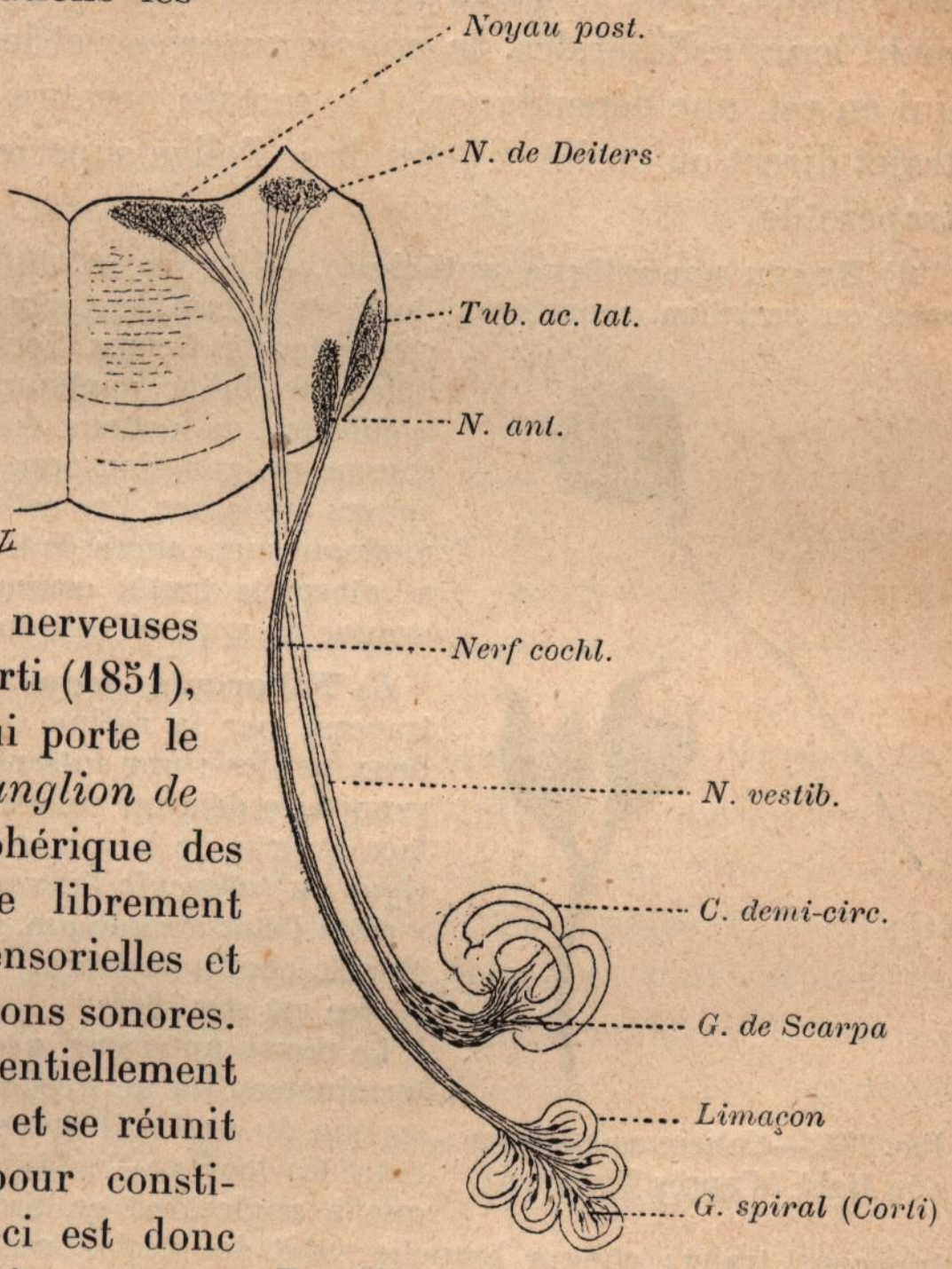

FIG. 282. — Origines et terminaisons du nerf acoustique. Figure schématique

Étroitement confondu, dans son trajet libre, avec le nerf vestibulaire et formant avec lui un seul tronc, il s'en sépare de nouveau dans la fossette latérale du bulbe, et pénètre dans le bulbe en devenant la racine cochléaire. Tronc et racine se distinguent du nerf vestibulaire par la finesse plus grande de leur fibre et l'époque plus tardive de leur myélinisation.

La *racine cochléaire* est dite *postérieure* par la plupart des auteurs, parce qu'elle se dirige en arrière de la racine vestibulaire, et comme à son origine elle lui est au contraire antérieure, le limaçon étant situé en avant du vestibule, les deux racines se croisent en X dans leur trajet, — *externe* ou *superficielle*, parce qu'elle est presque à la surface du corps restiforme, — *inférieure*, parce qu'elle occupe un plan inférieur, elle est tout entière intra-bulbaire, alors que la racine vestibulaire est intra-protubérantielle.

[CHARPY.]

Arrivée au bord antérieur du corps restiforme, elle se dirige en dehors et en arrière, contourne en arc de cercle la face externe de ce corps restiforme et s'engage dans une masse ganglionnaire, le *noyau antérieur*; elle s'y divise en une branche ascendante courte et une branche descendante plus longue. Sur tout son trajet, elle est infiltrée de nombreuses cellules nerveuses, fusiformes, isolées ou groupées, qui occupent surtout sa partie externe, au point de la rendre noueuse.

Le *territoire terminal* de la racine cochléaire est représenté par deux noyaux principaux, entre lesquels passent des fibres nombreuses en émettant incessamment leurs collatérales, le *noyau antérieur* et le *tubercule acoustique latéral* qui en est une dépendance. Un certain nombre de fibres radiculaires vont en trajet direct ou croisé se jeter dans l'olive supérieure et dans le noyau du corps trapézoïde.

A) **Noyau acoustique antérieur.** — Ce noyau, dit encore latéral ou ventral ou accessoire ou ganglion acoustique, long de 5 mm., est situé sur la face externe du pédoncule cérébelleux inférieur. Tout à fait en avant, il est presque en dehors du bulbe, appliqué contre la face externe de la racine cochléaire, en dedans du flocculus, et s'y détache en relief comme un ganglion appendiculé. Il contient des cellules nerveuses arrondies. Ces cellules sont entourées d'une enveloppe analogue aux calices de Held du noyau trapézoïde, ce que l'on a interprété tantôt comme une capsule péricellulaire, tantôt comme un appareil terminal de contact des fibres cochléaires.

Fig. 283. — Calices acoustiques de Held (d'après Vincenzi).

B) **Tubercule acoustique.** — Le noyau antérieur étant traversé par la racine cochléaire est par là même divisé en deux parties : une interne et antérieure, c'est celle que nous venons de décrire, une latérale et postérieure, située sur la face externe de la racine et qu'on appelle le *tubercule acoustique* ou *tubercule latéral*. A peine indiqué chez l'homme, il y est à l'état atrophique. Chez certains animaux au contraire, chez le chat notamment, il est saillant, bien développé et son écorce est stratifiée.

Le noyau antérieur, avec son tubercule latéral, est la vraie terminaison du nerf cochéaire, car il s'atrophie soit après la section du nerf soit après la destruction du limaçon. Arrivée entre les deux parties du noyau, la racine cochléaire se bifurque à angle droit en branches ascendante et descendante à très court trajet; chaque branche subit des dichotomisations successives qui abandonnent de nombreuses collatérales et se terminent par des arborisations d'une extrême richesse. Les cellules du noyau entrent en contact avec ces plaques terminales du nerf sensoriel, et aussi avec d'autres arborisations qui paraissent venir des stries acoustiques; à leur tour, elles émettent des cylindre-axes qui entrent dans les voies centrales de l'audition. Quant aux stries acoustiques ou barbes du calamus, qui semblent au premier abord continuer quelques-unes des racines postérieures, nous verrons plus loin qu'il n'en est rien et qu'elles émergent du tubercule acoustique lui-même (Voy. fig. 349).

2° **Nerf vestibulaire.** — La branche vestibulaire du nerf acoustique naît, comme la branche cochléaire, d'un ganglion situé dans l'oreille interne, le *ganglion de Scarpa*, dont les cellules également bipolaires ont un prolongement périphérique qui se termine dans les taches acoustiques de l'utricule et des canaux demi-circulaires supérieur et horizontal, et un prolongement central qui devient fibre de la branche vestibulaire. Dans la fossette du bulbe, les fibres vestibulaires se séparent du tronc commun de l'acoustique, et constituent la racine vestibulaire qui pénètre dans la protubérance. Ces fibres sont plus grosses, et leur gaine de myéline se forme plus tardivement.

La *racine vestibulaire*, racine *antérieure* d'un grand nombre d'auteurs, —

racine *interne* ou *profonde*, — racine *supérieure* parce qu'elle s'engage dans la protubérance et non dans le bulbe, se dirige en arrière et en dedans, passe entre le noyau acoustique antérieur et le pédoncule cérébelleux inférieur qui sont sur son côté externe, et la racine du trijumeau qui est à son côté interne; elle arrive près du plancher du quatrième ventricule. Là elle se divise en deux branches, une branche ascendante très courte qui de suite s'irradie par arborisations dans les noyaux voisins, le noyau postérieur et celui de Deiters; une *branche descendante*, très longue et compacte, tout à fait comparable à la branche descendante du trijumeau et surtout des nerfs mixtes. Cette branche descendante est la racine ascendante de l'acoustique de Roller et des classiques à sa suite.

Le champ de terminaison du nerf vestibulaire occupe un large espace sur le plancher du ventricule. Il comprend l'aile blanche externe de la partie bulbaire, la fossette antérieure de la partie protubérantielle et entre les deux, au niveau des stries acoustiques, presque toute la largeur du plancher, y compris le tubercule acoustique postérieur, en débordant par-dessus le sommet de l'aile grise. Il n'y a pas un noyau terminal, mais plus encore que pour la racine cochléaire un *territoire terminal*, qui embrasse plusieurs noyaux. Les observateurs les plus récents, qui ont suivi la méthode de Golgi, sont d'accord pour admettre que ce territoire comprend quatre centres : le *noyau postérieur*, le *noyau de Deiters* avec le *noyau de Bechterew* qui en est une dépendance, et au-dessous d'eux le noyau de la *racine descendante*.

Indépendamment de cette racine bulbaire, il existe une *racine cérébelleuse*, longtemps contestée, aujourd'hui démontrée par différentes méthodes. Elle constitue le faisceau cérébelleux acoustique de Cajal, le faisceau cérébello-vestibulaire de Thomas. D'après Cajal, dont les recherches n'ont porté d'ailleurs que sur quelques animaux, ce ne sont pas les fibres radiculaires tout entières qui pénètrent dans le cervelet, mais seulement leur branche ascendante de bifurcation. Ces branches suivent le corps restiforme au milieu de traînées cellulaires et vont se terminer dans le noyau du toit, peut-être aussi dans le corps denté et l'écorce des hémisphères. Nous reviendrons sur ces connexions à propos du cervelet.

Noyau postérieur. — Appelé encore *noyau principal* ou triangulaire, ce noyau un peu diffus présente sur la coupe transversale une figure triangulaire dont le sommet mousse regarde en avant, dont la base large occupe le plancher ventriculaire. Cette base ou surface ventriculaire atteint sa plus grande largeur au milieu du plancher, où les stries acoustiques la divisent en deux moitiés; à ce niveau, elle n'est séparée du sillon médian que par le noyau du funiculus teres et se prolonge en dehors jusqu'au pédoncule cérébelleux inférieur. Les cellules de ce noyau sont petites et espacées.

Noyaux de Deiters et de Bechterew. — Le noyau de Deiters, noyau latéral ou externe, *noyau à grandes cellules*, est situé également sous le plancher, mais en dehors du précédent. Ses cellules multipolaires sont remarquables par leur grande taille.

D'après Thomas (*Soc. de biol.*, 1896), le noyau de Deiters envoie des fibres au noyau de la 6e paire homolatérale et au noyau du moteur commun de l'autre côté; cette disposition expliquerait la synergie des yeux dans le regard latéral, et, en cas de destruction d'un noyau de Deiters, leur déviation conjuguée.

En arrière et en dehors de ce noyau, on en trouve un autre situé à l'angle externe du plancher ventriculaire, qui porte le nom de *noyau angulaire* ou *noyau de Bechterew*; Kœlliker le regarde comme n'étant que la partie externe du noyau de Deiters. Il reçoit comme lui une partie des nerfs acoustiques.

Noyau de la racine descendante. — La branche descendante du nerf vestibulaire

est remarquable par sa longueur et son volume ; aussi Roller l'a-t-il reconnue dès 1880 et lui a donné le nom de *racine ascendante* du nerf acoustique.

Elle est de tous points comparable à la forte racine descendante du glosso-pharyngien et du pneumo-gastrique, qui constitue le faisceau solitaire. Elle est accompagnée d'une colonne cellulaire, dite le *noyau descendant*, qui se prolonge jusqu'au niveau du noyau de Goll. Ce noyau, composé de cellules de tailles différentes, paraît continuer vers le bulbe tout à la fois le noyau de Deiters et le noyau postérieur. Il reçoit les innombrables collatérales de la racine qui l'accompagne et ses fibres terminales.

Sur les racines et les noyaux bulbaires de l'acoustique : Roller, Eine aufsteigende Acusticus-wurzel. *Arch. f. micr. Anat.*, 1880; — Bechterew, Ueber den achten Hirnnerven. *Neurol. Centralbl.*, 1885; et Ueber den Ursprung des Hœrnerven. *Neurol. Centralbl.*, 1887; — Sala, Origine de l'acoustique. *Arch. ital. de Biologie*, 1891; et *Arch. f. microsc. Anat.*, 1893; — Held, Die Endigungsweise der sensiblen Nerven. *Arch. f. Anat.*, 1892; et *Arch. f. Anat.*, 1893; — Martin, Zur Endigung der Nervus acusticus. *Anat. Anzeiger*, 1894; — Cajal, *Beiträge zur Studium...*, 1896.

VII. NERF FACIAL ET NERF INTERMÉDIAIRE DE WRISBERG. — 7e paire.

Le nerf *facial*, nerf de la septième paire, est un nerf exclusivement moteur destiné aux muscles peauciers de la face et du cou, muscles qui sont surtout expressifs ou mimiques. Mais il est accompagné, depuis son origine bulbaire jusqu'à son coude dans le rocher, par un cordon nerveux, signalé par Wrisberg, cordon qui aboutit au *ganglion géniculé* et dont la nature sensitive est aujourd'hui hors de doute. La septième paire crânienne constitue donc un nerf mixte, dans lequel il y a lieu de décrire une grosse portion motrice, le nerf facial, et une petite portion sensitive, le nerf intermédiaire de Wrisberg.

I. — PORTION MOTRICE DE LA 7e PAIRE. — NERF FACIAL

Noyau d'origine. — Le *noyau d'origine* tout à la fois profond et latéral, situé dans l'épaisseur de la protubérance, peut être considéré comme le prolongement à distance du noyau ambigu, lui-même suite du groupe externe de la corne antérieure. Il est situé dans la partie antérieure de la formation réticulée, en arrière des fibres transversales de la protubérance et du corps trapézoïde, en avant du plancher ventriculaire qui est à 4 mm. derrière lui, en dedans de la racine du trijumeau, en dehors des racines du moteur oculaire externe et de l'olive supérieure dans sa partie la plus élevée.

Il a une forme allongée, un peu renflée vers le bas ; sa longueur est de 4 mm. Son extrémité inférieure répond au bord inférieur de la protubérance, au bord supérieur de l'olive ; elle est à une faible distance du bout terminal du noyau de l'hypoglosse et du noyau ambigu. Son extrémité supérieure est à son tour rapprochée du noyau moteur du trijumeau.

Les cellules radiculaires sont grandes, légèrement pigmentées, de forme multipolaire ; leur cylindre-axe est dirigé en dedans et en arrière. Elles sont entourées de fines arborisations, dont l'origine a pu être suivie dans la racine du trijumeau homolatéral et dans le faisceau pyramidal opposé à travers le raphé ; ce sont là les voies réflexes sensitives et les voies motrices cérébrales. D'autres connexions moins certaines relient le noyau au corps trapézoïde, à la petite olive et aux cellules du cordon latéral.

Les cellules radiculaires émettent comme cylindre-axes les fibres efférentes. Celles-ci, au lieu de se diriger en avant et de sortir par le plus court chemin, décrivent dans l'épaisseur de la protubérance un trajet compliqué, paradoxal. Elles se dirigent d'abord en arrière, comme le font aussi les fibres motrices du

glosso-pharyngien et du pneumogastrique, se coudent une première fois pour devenir ascendantes, puis une seconde (*genou* du facial) pour redevenir horizontales et se diriger cette fois en avant, de façon à venir sortir presque au niveau de leur point d'origine, à 2 mm. plus haut seulement. De là deux coudes et trois branches, rappelant la forme d'un fer à cheval ; il faut ajouter que le fer à cheval est tordu sur lui-même en hélice, de sorte qu'aucune coupe ni transversale, ni sagittale, ni autre ne peut montrer le trajet total du facial. La figure 285 que j'emprunte à Schwalbe, et qui nous présente non pas une

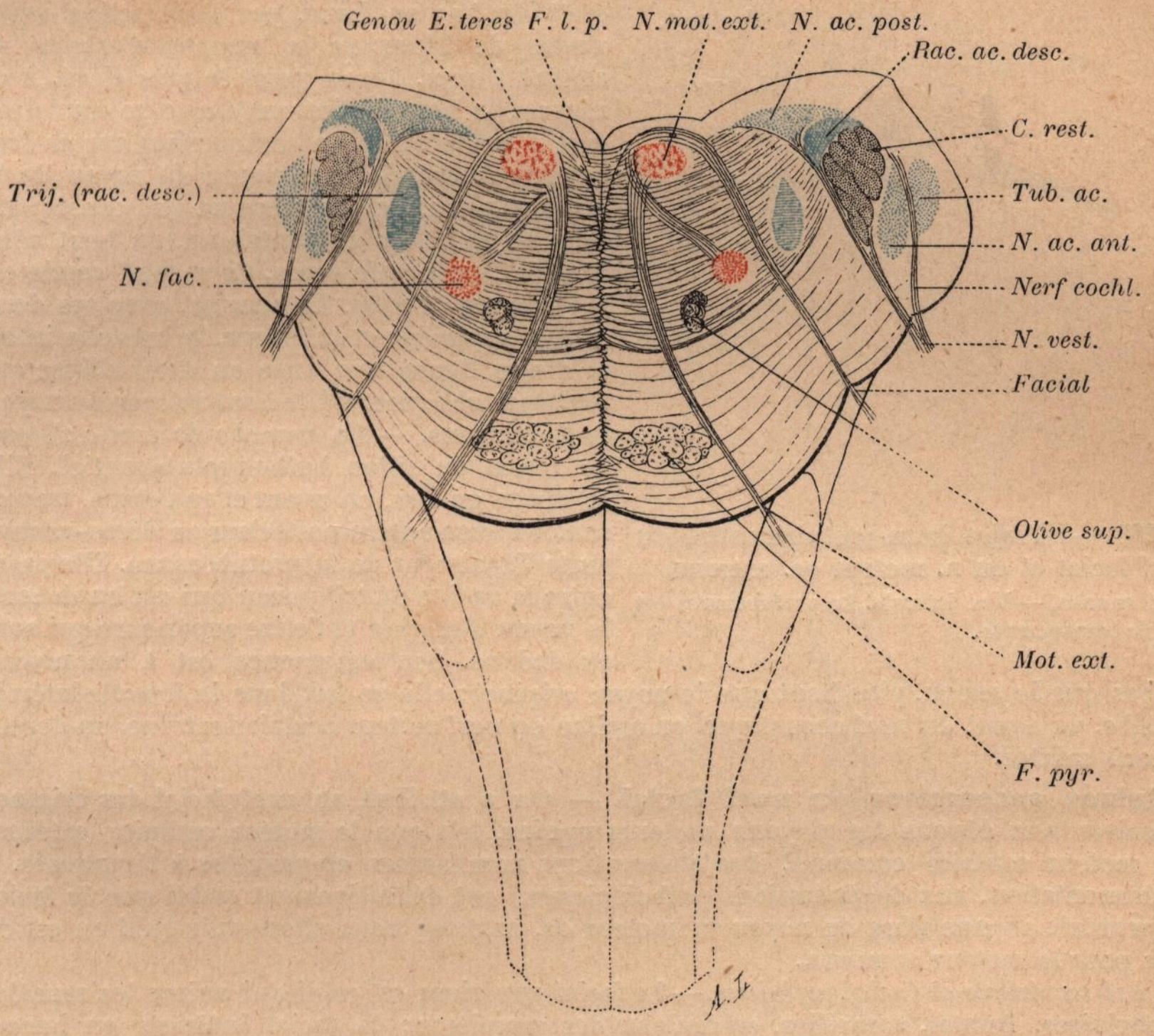

FIG. 284. — Origines du nerf facial et du nerf moteur oc. externe.
Coupe transversale de la protubérance, passant par l'eminentia teres.

coupe, mais une vue en relief du facial à travers la protubérance supposée transparente, est celle qui permet le mieux de suivre la description.

Les fibres radiculaires sont-elles toutes directes ?

Ce point est controversé, comme pour tous les nerfs crâniens moteurs. Les observateurs sont partagés en deux camps : ceux qui, avec M. Duval, Van Gehuchten, etc., affirment que toutes les fibres sont directes et sortent du même côté, et ceux qui, avec Cajal, Bechterew et autres soutiennent qu'une petite partie des fibres est croisée et provient du noyau d'origine opposé.

Le facial, avons-nous dit, présente deux coudes et trois branches entre son point d'origine et son point de sortie. Le deuxième coude s'appelle le *genou* du facial; les trois branches, qui ont reçu des désignations multiples, sont la branche d'origine, la branche intermédiaire et la branche de sortie. Ce n'est là au fond que l'exagération du trajet récurrent que nous avons déjà constaté pour les nerfs de la 9e et de la 10e paire.

La *branche d'origine* n'est pas un faisceau serré, mais une série de radicules penni-

formes qui naissent de la face postérieure du noyau radiculaire. Elle se dirige d'avant en arrière vers le plancher; elle est également légèrement ascendante, en même temps qu'elle s'incline en dedans pour aborder le noyau du moteur oc. externe par son bord interne. A ce niveau elle s'infléchit à angle droit, premier coude du facial, et les fibres disséminées se rassemblent en un faisceau compact, branche intermédiaire. — La *branche intermédiaire* (branche longitudinale ou ascendante de plusieurs auteurs) longue de 5 mm., cordon compact, monte verticalement entre le raphé et le noyau du moteur oc. externe, au-dessus et en dehors du faisceau longitudinal postérieur. Elle est superficielle le long du sillon médian, sous-épendymaire, et contribue avec le noyau qu'elle longe à former l'*eminentia teres* (tubercule du facial, de Kœlliker). Son volume s'accroît de bas en haut, par l'adjonction continuelle de fibres de la branche d'origine, et atteint 1 mm. à son point le plus élevé. A ce niveau, la branche intermédiaire se coude encore à angle droit, en contournant sur sa face externe l'extrémité supérieure du noyau de la sixième paire, qu'elle recouvre par conséquent sous le plancher du ventricule, au bout cérébral de l'eminentia teres. Ce second coude est le *genou du facial*. En somme, avec ses deux coudes supérieur et inférieur, la branche intermédiaire figure une anse ou demi-ellipse qui enchâsse obliquement le bord interne du noyau de l'abducens. — La *branche de sortie* s'étend du genou au sillon bulbo-protubérantiel. Elle se dirige en bas, en avant et en dehors, traversant en sens antéro-postérieur ou dorso-ventral toute l'épaisseur de la protubérance. Elle passe entre la racine du trijumeau qui est en dehors, le noyau d'origine et l'olive supérieure qui sont en dedans. Son émergence est à un niveau plus bas que le genou, plus haut que le noyau originel; elle se fait dans la fossette latérale du bulbe, en avant du nerf acoustique, en arrière du nerf moteur oculaire externe, au-dessus des nerfs mixtes.

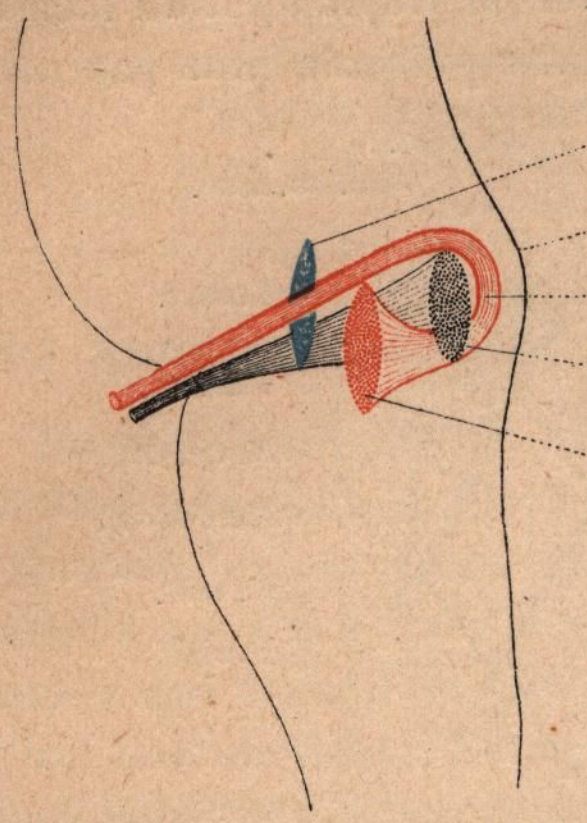

Fig. 285. — Trajet intra-protubérantiel du nerf facial et du n. moteur oc. externe.

Côté gauche. — Vue latérale. La protubérance est supposée transparente.

Origines accessoires du nerf facial. — On a attribué au nerf facial des origines accessoires, aux dépens des noyaux moteurs voisins, tels que le moteur oculaire externe, et le moteur oculaire commun. Des observations nombreuses empruntées à l'anatomie, à l'expérimentation, aux dégénérations pathologiques, ont définitivement établi que le facial n'empruntait aucune fibre au noyau du moteur oc. externe; nous allons voir qu'il en est de même pour le moteur commun.

Facial supérieur et facial inférieur.— Le facial supérieur est celui qui anime les muscles péri-oculaires, frontal, sourcilier, orbiculaire des paupières; le facial inférieur ou buccal innerve les muscles des joues, des lèvres, du cou. Certains faits de dissociation pathologique, dans les paralysies centrale et périphérique du nerf de la 7ᵉ paire, avaient fait croire qu'il devait exister deux centres d'origine distincte. Mendel avait cru pouvoir indiquer la partie la plus postérieure du noyau du moteur oculaire commun comme étant le noyau du facial supérieur. Les expériences de section du facial et l'étude des phénomènes de chromolyse consécutifs, pratiquée par Van Gehuchten et par Marinesco, paraissent avoir tranché la question et résolu le problème.

Tout le nerf facial naît dans un seul et même noyau, celui que nous avons décrit. Ce noyau est divisé chez les animaux et chez l'homme en noyaux secondaires, dont le groupement n'est pas identique suivant les espèces considérées. Il existe chez les animaux observés (lapin, chien, chat) trois groupes ou noyaux affectés, l'un aux muscles de l'oreille (pavillon, étrier), l'autre au facial supérieur, et le troisième au facial inférieur. Ce dernier est subdivisé à son tour en deux sous-groupes, le premier pour les muscles bucco-labiaux supérieurs, le second pour les muscles bucco-labiaux inférieurs. (Marinesco, *Revue neurologique*, 1898. — *Presse médicale*, 1899. — Van Gehuchten, *Journal de Neurologie*, 1898).

II. — PORTION SENSITIVE DE LA 7e PAIRE. — NERF INTERMÉDIAIRE DE WRISBERG

On appelle ainsi un cordon nerveux de petit volume, intermédiaire comme situation entre l'auditif et le facial, et qui s'étend de l'émergence bulbaire de ces deux nerfs au ganglion geniculé du facial.

Sa signification est restée longtemps douteuse. A plusieurs reprises, les anatomistes et les physiologistes l'avaient considéré comme la portion sensitive du nerf facial, mais sans preuve précise, alors que Duval, en raison de ses origines centrales, le rattachait au glosso-pharyngien dont il représentait une partie

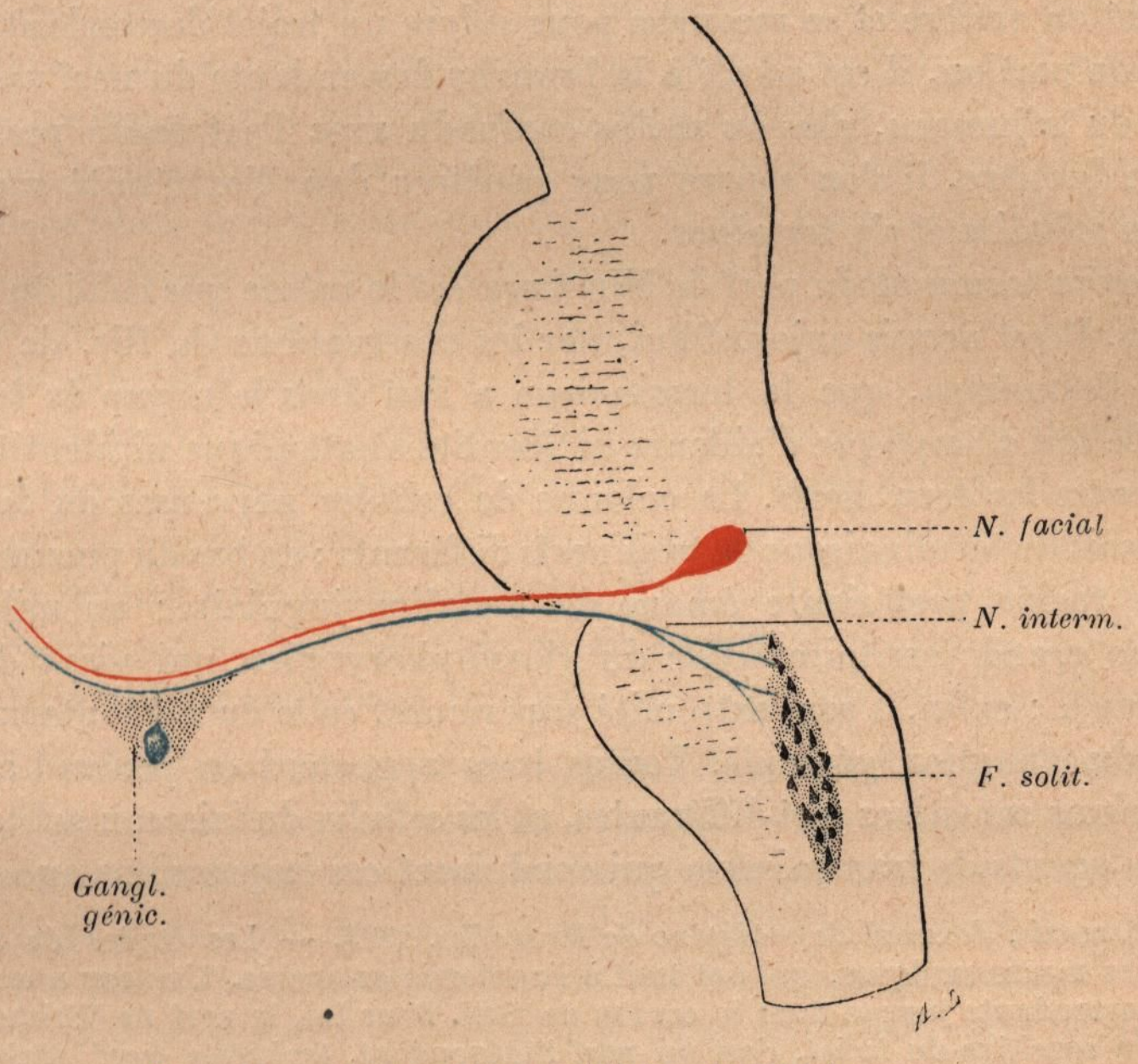

Fig. 286. — Le nerf intermédiaire de Wrisberg.
Figure schématique.

détachée ou aberrante. Une série de recherches, dont les premières remontent à Sapolini (1883), ont établi définitivement qu'il est l'équivalent d'une racine postérieure rachidienne ; il est la racine postérieure du facial, dont le ganglion est le *ganglion géniculé*. En effet, ce petit ganglion qu'on voit accolé au tronc du facial, à son coude dans l'aqueduc, présente une origine indépendante et émet une double expansion, une centrale qui se dirige vers le bulbe, une périphérique qui se dirige vers l'extérieur. Il contient chez l'homme et chez les animaux des cellules nerveuses primitivement bipolaires, plus tard unipolaires à cylindre-axe en T, tout comme un ganglion rachidien, le ganglion de Gasser, le ganglion d'Andersh ou le ganglion jugulaire. La branche externe ou périphérique de la fibre nerveuse passe dans la corde du tympan, à l'exception de quelques fibres qui sortent avec le facial par le trou stylo-mastoïdien (Van Gehuchten); la branche interne ou centrale gagne le tronc cérébral. C'est cette branche centrale ou l'ensemble des branches centrales qui, véritable racine

postérieure issue du ganglion, constitue le nerf de Wrisberg, nerf embryologiquement et physiologiquement centripète.

Que deviennent les branches périphériques au delà du ganglion? Elles passent dans la corde du tympan, dont elles sont sans doute les fibres sensorielles gustatives; mais la corde du tympan ne contient-elle pas d'autres fibres, issues du facial, notamment les fibres sécrétoires? c'est un point encore en discussion, sur lequel nous n'avons pas à nous arrêter ici.

Revenons à la branche centrale afférente, au nerf de Wrisberg. Il pénètre dans le bulbe par la fossette latérale et, dissocié en fascicules dans son trajet intra-médullaire, suit tantôt le facial et tantôt l'acoustique, se dirige horizontalement en arrière et se recourbe pour suivre un trajet descendant. Dans cette deuxième portion, il est accolé à la branche descendante du nerf vestibulaire et à celle du trijumeau, plus ou moins confondu avec l'extrémité postéro-interne de cette dernière. Il s'en sépare pour pénétrer dans l'extrémité supérieure du faisceau solitaire et s'y terminer.

Le noyau terminal du nerf de Wrisberg est le même que celui du glosso-pharyngien. Il est acquis aujourd'hui, par les observations de His, de Kœlliker et de Van Gehuchten, que la terminaison a lieu dans le noyau du faisceau solitaire. Ce fait n'implique d'ailleurs ni identité anatomique ni identité physiologique entre les deux nerfs. La colonne de cellules nerveuses du faisceau solitaire reçoit les terminaisons de trois nerfs différents : en bas du pneumo-gastrique dont la racine postérieure émane du ganglion jugulaire; au milieu et dans son plus grand territoire, celle du glosso-pharyngien qui vient du ganglion d'Andersch ; enfin, à son extrémité supérieure, celle du nerf intermédiaire qui arrive du ganglion géniculé. Toutes trois apportent ou peuvent apporter des impressions sensitives fort différentes, et les cellules du faisceau solitaire ne sont que des agents de transmission qui conduisent ces impressions au cerveau.

Voy. SAPOLINI, *Journal de médecine de Bruxelles*, 1884. — Les études de Sapolini sont des études macroscopiques, qui ont trait à l'anatomie comparée. L'auteur a cru suivre une racine descendante jusque dans le cordon de Goll. Pour lui, le nerf de Wrisberg n'est pas la portion sensitive du facial, c'est un nerf indépendant, *treizième nerf cérébral*. — VAN GEHUCHTEN. Le nerf intermédiaire de Wrisberg. *Le Névraxe*, t. I, 1900.

VI. NERF MOTEUR OCULAIRE EXTERNE. — 6e paire.

Le nerf *moteur oculaire externe* ou *abducens*, nerf de la sixième paire, est un nerf exclusivement moteur, destiné au muscle droit externe, lequel est abducteur du globe oculaire. Il possède deux centres d'origine : un noyau principal et un noyau accessoire.

1° *Noyau principal ou dorsal*. Ce noyau, situé près de la ligne médiane, peut être considéré comme faisant suite au noyau de l'hypoglosse dont il est d'ailleurs séparé par un certain espace, notamment par le noyau du funiculus teres; il continue donc le groupe interne de la corne antérieure de la moelle. Il appartient à la moitié supérieure du plancher ventriculaire et correspond à l'*eminentia teres*, placée comme on sait à côté du sillon médian, au-dessus des stries acoustiques; cette éminence est constituée par le noyau de l'oculo-moteur externe et le genou du facial qui le contourne sans lui emprunter de fibres. Sa forme est globuleuse, allongée dans le sens vertical qui mesure 4 à 5 mm.

Ses cellules multipolaires, de moyenne taille, sont entourées d'un plexus fibrillaire auquel prennent part des fibres d'origines diverses, du faisceau longitudinal postérieur, du faisceau descendant des tubercules quadr. antérieurs, sans doute aussi du faisceau pyramidal et de la voie sensitive centrale. Elles ont des connexions multiples avec le noyau de Deiters qui leur envoie des collatérales, avec l'olive supérieure dont elles reçoivent un faisceau connu sous le nom de pédoncule de l'olive, peut-être enfin avec le noyau du côté opposé par des fibres commissurales.

M. Duval a indiqué une connexion spéciale entre le noyau de l'abducteur et celui du moteur oculaire commun. Il croit avoir constaté l'existence de fibres radiculaires qui, issues du premier de ces noyaux, traverseraient le raphé et, pénétrant dans le noyau du moteur commun, iraient s'adjoindre à ses racines directes. Ces racines mêlées ressembleraient aux doubles rênes d'un attelage et expliqueraient la synergie musculaire des deux yeux. Les histologistes n'ont pas retrouvé ces fibres radiculaires croisées, et les dernières recherches (embryologie, méthode de Nissl) contredisent formellement leur existence. L'association entre les deux noyaux existe sans doute, mais elle se fait par la voie secondaire du faisceau longitudinal postérieur.

2° *Noyau accessoire ou ventral, noyau de Gehuchten.* — Van Gehuchten a découvert un second noyau moins important, dont Pacetti a confirmé l'existence chez l'homme. Ce noyau est situé en avant et un peu en dehors du noyau principal, entre ce dernier et le noyau du facial. On a contesté son rattachement au nerf de la sixième paire ; les observations de paralysie nucléaire publiées par Kaplan et Finkenlburg viennent à l'appui de l'opinion de Van Gehuchten.

Les cellules radiculaires émettent les cylindre-axes des fibres efférentes. Celles-ci émergent surtout de la face interne et postéro-interne du noyau ; d'abord espacées, elles se réunissent en plusieurs fascicules qui traversent d'arrière en avant toute la protubérance, passant en dedans de l'olive supérieure, en dehors du faisceau pyramidal et en partie à travers ses faisceaux externes.

Leur émergence ou *origine apparente* est dans la fossette olivaire du sillon bulbo-protubérantiel. Elle se fait par deux faisceaux, dont le postérieur sort par la lèvre protubérantielle de la fossette et l'antérieur, plus gros, par la pyramide antérieure ou même par l'olive.

Les racines du moteur oculaire externe sont pour la plupart directes ; Van Gehuchten a constaté un entre-croisement partiel.

Van Gehuchten, 1re édition, 1893. — Kaplan et Finkenlburg, *Arch. f. Psych.*, 1900.

V. NERF TRIJUMEAU. — 5e paire

Le nerf *trijumeau*, nerf de la cinquième paire, est un nerf mixte destiné à la face. A l'inverse du nerf facial, qui a une petite portion sensitive, le nerf de Wrisberg, et une grosse portion motrice, le facial proprement dit, le trijumeau possède une petite portion motrice, le nerf masticateur, et une grosse portion sensitive, le trijumeau proprement dit.

I. — PORTION MOTRICE DU TRIJUMEAU ; NERF MASTICATEUR

Ce nerf, qui accompagne le tronc du trijumeau, s'accole à la branche maxillaire inférieure au delà du ganglion de Gasser, et va se distribuer aux muscles

masticateurs, masséter, temporal, ptérygoïdiens, mylo-hyoïdien et digastrique.

Il possède deux noyaux d'origine, un noyau principal et un noyau accessoire :

1° *Noyau principal* ou *noyau masticateur*. — Ce noyau est situé dans la calotte protubérantielle, sur la face interne de la racine sensitive, assez loin du plancher ventriculaire. On peut le considérer comme faisant suite au noyau du facial, bien qu'il ne lui soit pas relié, et comme appartenant à la colonne cellulaire latérale de la moelle prolongée dans le tronc cérébral. Les cellules multipolaires de grande taille, pourvues de longues dendrites épineuses, émettent des axones sans collatérales. Au milieu d'elles est un riche plexus formé par les innombrables collatérales qu'abandonnent les fibres du noyau accessoire et par d'autres collatérales venues de la racine sensitive. Les fibres sortent directement en sens antéro-postérieur. — Chez les poissons électriques, ce noyau forme à lui seul un lobe central spécial, le *lobe électrique* (Bechterew).

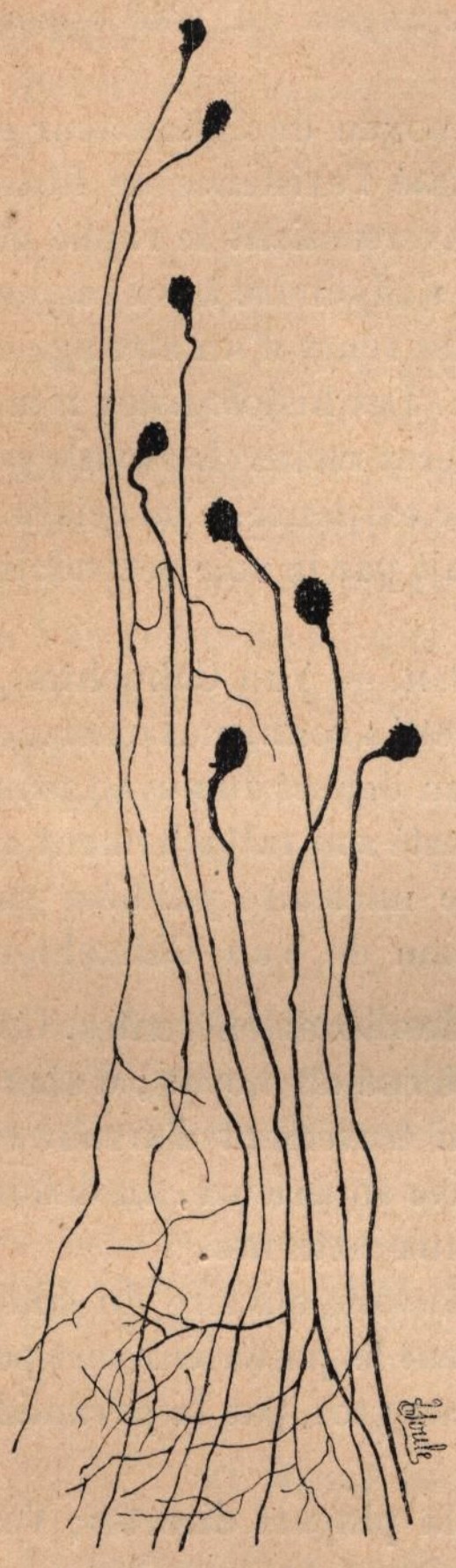

Fig. 287. — Cellules de la petite racine motrice ou noyau accessoire du trijumeau.

Imprégnation au Golgi. — D'après Cajal.

2° *Noyau accessoire*. — La nature de ce noyau a été longtemps discutée. Les travaux récents de Lugaro, de Cajal et de Van Gehuchten paraissent avoir tranché la question dans le sens d'une origine motrice du nerf masticateur.

Il se compose d'une traînée cellulaire verticale, longue de 15 à 18 mm., qui s'étend depuis la bifurcation du trijumeau jusqu'aux tubercules quadr. antérieurs sous lesquels elle se perd ; elle suit le bord externe de l'aqueduc de Sylvius. Les cellules qui le constituent sont d'un type exceptionnel. Grosses, sphériques ou piriformes, d'aspect boursouflé, ce qui leur a valu le nom de cellules *vésiculeuses*, elles sont unipolaires, dépourvues de prolongements protoplasmiques, ou n'en possédant qu'exceptionnellement; ces derniers sont remplacés par des épines qui hérissent la surface. Les cylindre-axes qui en émanent sont tous descendants et constituent par leur ensemble un faisceau décrit sous les noms variés de *racine supérieure*, ou cérébrale, ou ascendante, petite racine motrice. Ils présentent cette particularité, unique dans les fibres motrices, qu'ils émettent un nombre considérable de collatérales, les unes au nombre de 2 à 3, destinées aux cellules du noyau accessoire, les autres beaucoup plus abondantes qui s'échappent au niveau du coude et se répandent en plexus serré dans le noyau principal (fig. 287). Cette disposition est sans doute en rapport avec la synergie des mouvements de mastication. Arrivées au niveau du noyau principal, les fibres descendantes se coudent pour devenir transversales et se joignent aux fibres du noyau masticateur.

Les fibres motrices des deux noyaux se dirigent en avant; elles émergent à côté du trijumeau sensitif, sur le bord externe de la protubérance. Toutes les fibres sont directes. Ni Van Gehuchten ni Cajal n'ont pu constater d'entre-croisement.

II. — PORTION SENSITIVE DU TRIJUMEAU; TRIJUMEAU SENSITIF. TRIJUMEAU PROPREMENT DIT.

Le trijumeau sensitif a pour noyau d'origine le *ganglion de Gasser*, qui occupe sur le rocher la cavité de Meckel. Ce ganglion, tout à fait semblable à un ganglion rachidien, renferme des cellules nerveuses, bipolaires à la période

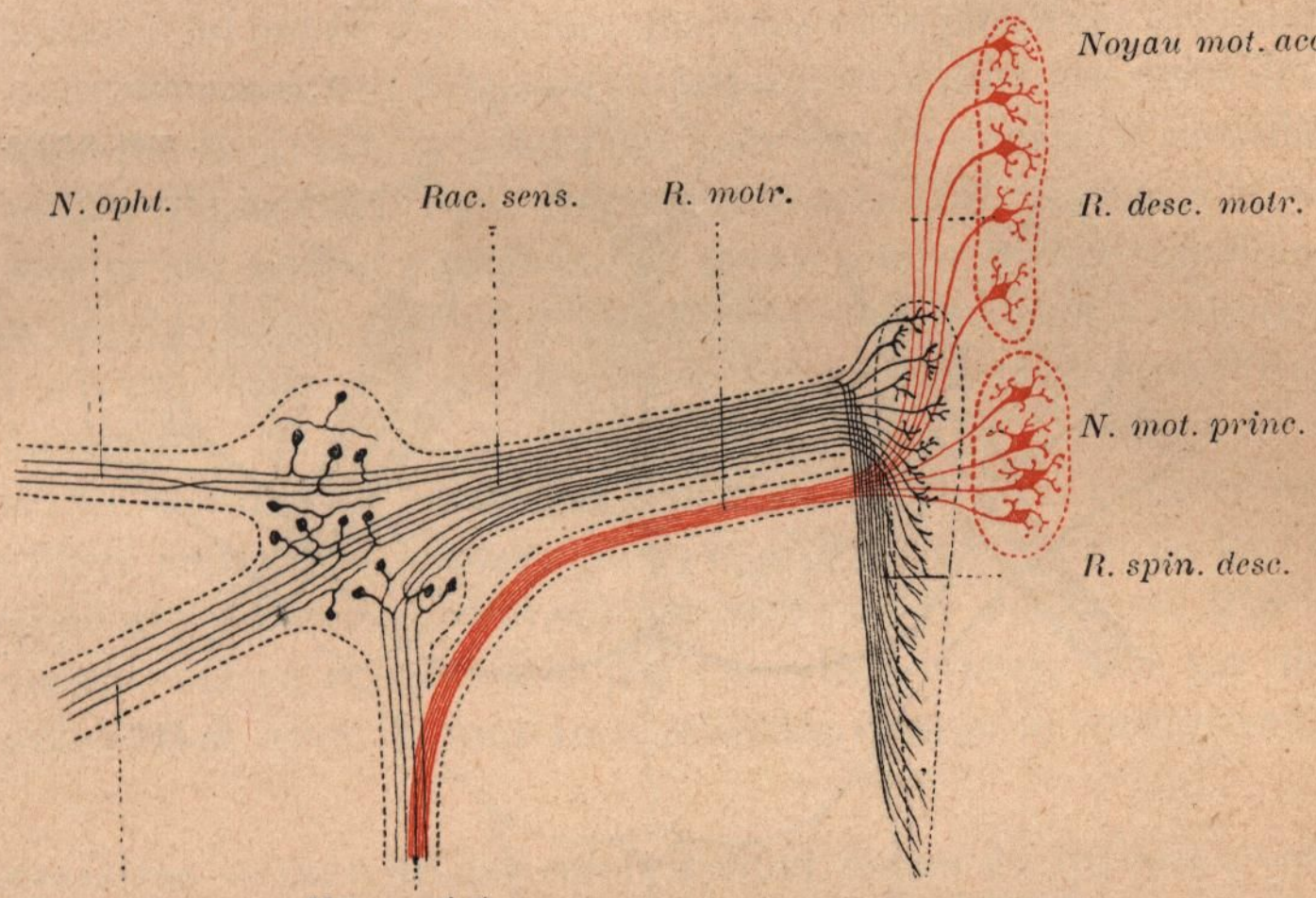

Fig. 288. — Schéma des origines réelles et de la constitution du trijumeau (d'après Van Gehuchten).

embryonnaire, unipolaires à l'état adulte avec division en T du cylindre-axe (voy. *les Nerfs*, p. 802). Les branches périphériques ou externes de division vont constituer les nerfs ophtalmique, maxillaire supérieur et maxillaire inférieur; les branches centrales forment un tronc, véritable racine postérieure, qui se dirige vers le pont de Varole, pénètre (origine apparente) dans celui-ci à son point de jonction avec le pédoncule cérébelleux moyen, et suit dans l'épaisseur de la protubérance un trajet rectiligne antéro-postérieur, un peu oblique en dedans. Arrivé dans la partie postérieure ou calotte de la protubérance, le trijumeau, abandonnant quelques fibres horizontales, s'infléchit en bas pour former la *racine descendante* ou *spinale* qui traverse la protubérance et le bulbe, presque partout superficielle sur le côté de ces organes, et de plus en plus inclinée en arrière, puisqu'elle aboutit aux cordons postérieurs de la moelle cervicale. Dans tout ce trajet, elle recouvre le noyau gélatineux de Rolando.

Noyau gélatineux et racine descendante. — La racine *descendante*, racine *inférieure* ou *spinale*, est remarquable par sa longueur, par la précocité de son développement et par la localisation de certaines maladies dégénératives. Sa longueur n'atteint pas moins de 30 à 35 mm., et s'étend depuis le haut de la protubérance jusqu'à l'origine de la moelle; elle ne nous surprendra

pas, si nous nous rappelons que cette racine représente la partie sensitive d'une longue colonne motrice, dissociée chez les vertébrés supérieurs, et formant les noyaux distincts, autonomes, du facial, du masticateur et des trois nerfs moteurs de l'œil, noyaux probablement tous reliés par des collatérales avec la branche sensitive. L'apparition de sa gaine de myéline est précoce ; elle est contemporaine de celle du faisceau de Burdach dans sa zone radiculaire, ce qui rapproche encore l'une de l'autre ces deux catégories de racines. Enfin, Pierret a montré que, dans l'ataxie locomotrice, la branche descendante du trijumeau pouvait être atteinte tout comme une racine postérieure ou le faisceau

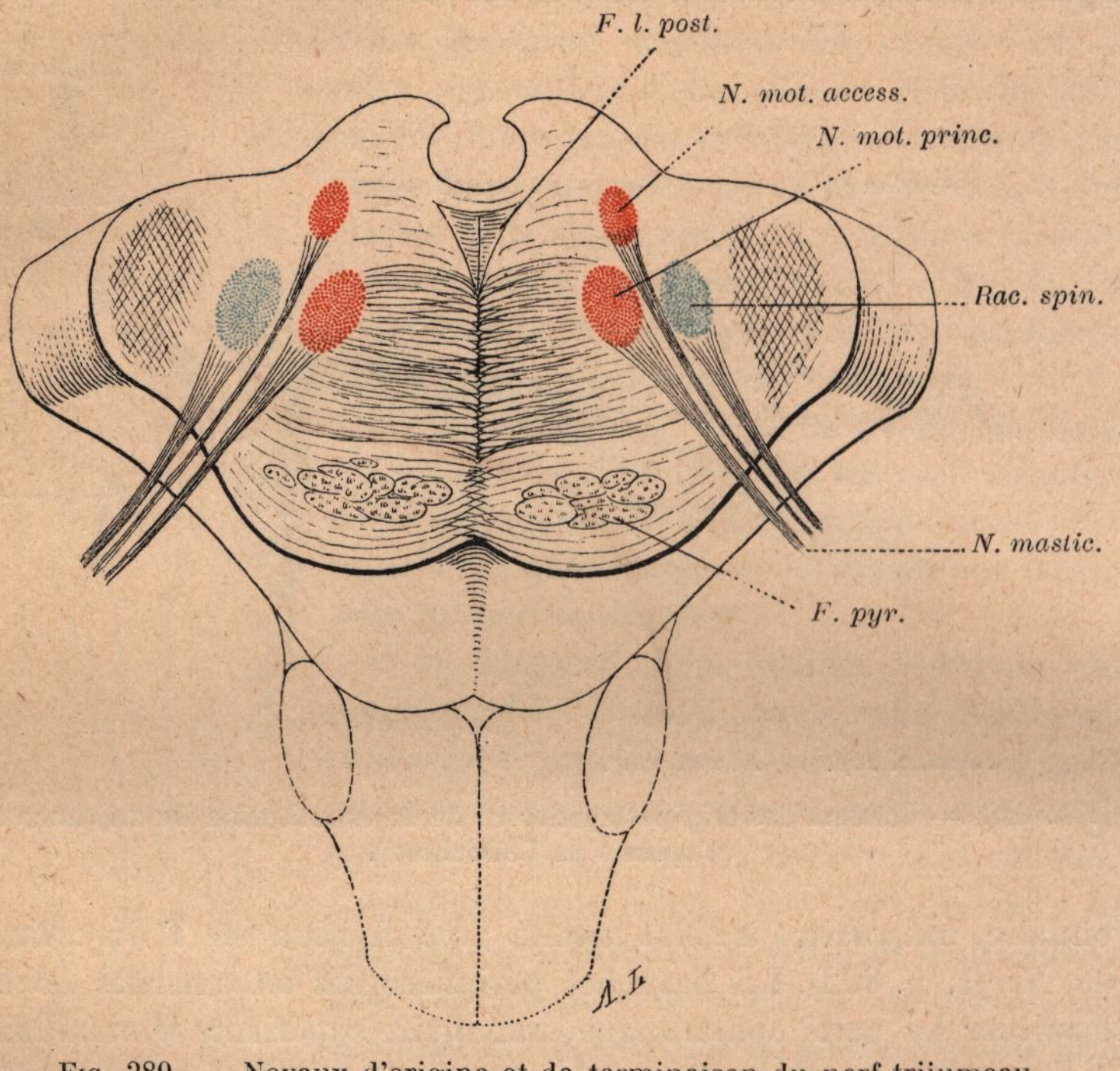

Fig. 289. — Noyaux d'origine et de terminaison du nerf trijumeau.
Coupe passant par la partie supérieure de la protubérance.

de Burdach, et déterminer des douleurs fulgurantes et des anesthésies de la face.

La racine spinale s'étend jusqu'à la jonction de la moelle au bulbe, c'est-à-dire au-dessus du premier nerf cervical, au-dessous de l'entre-croisement des pyramides ; au-dessous de l'extrémité inférieure du faisceau solitaire et au niveau à peu près du tubercule cendré de Rolando. Chez les animaux domestiques, elle se prolongerait jusqu'au quatrième nerf cervical : Van Gehuchten, chez le lapin, l'a vu se terminer entre le 2e et le 3e segment cervical. La coupe montre le faisceau en forme de croissant appliqué contre la face externe de la substance gélatineuse de Rolando. Ce faisceau va grossissant de bas en haut, ou plus exactement diminue de haut en bas, à mesure que les fibres descendantes se terminent dans les divers étages de la colonne cellulaire (Voy. fig. 274).

Les fibres de la racine descendante aboutissent au noyau gélatineux.

Le *noyau gélatineux*, véritable noyau sensitif terminal, est une longue colonne constituée par la substance gélatineuse de Rolando, qui accompagne d'un bout à l'autre le faisceau nerveux. A l'extrémité supérieure de la moelle, la substance gélatineuse de la corne postérieure se divise en deux colonnes, l'une plus petite qui devient le noyau terminal du faisceau solitaire des nerfs mixtes, c'est-à-dire de leur branche descendante, l'autre plus considérable qui reçoit la branche descendante du trijumeau. On trouve dans ce noyau, comme dans la substance de Rolando, de nombreuses cellules nerveuses de petite taille et quelques cellules géantes.

Les fibres radiculaires de la branche spinale sont appliquées contre la face externe et postérieure du noyau gélatineux, quelques-unes plus fines descendent dans son épaisseur. Chacune des branches du trijumeau occupe une place déterminée : l'ophtalmique en avant, le maxillaire inférieur en arrière, le maxillaire supérieur au milieu (Bochenek). Dans leur trajet descendant, les fibres se subdivisent en rameaux qui restent parallèles, en même temps qu'elles émettent à angle droit de nombreuses collatérales qui se ramifient en plexus autour des cellules. Cajal n'a pu constater de relation avec les noyaux moteurs de l'hypoglosse ou du facial.

A leur tour, les cellules du noyau gélatineux envoient leurs cylindre-axes, sous forme de fibres arciformes internes, dans la couche du ruban de Reil qui se croise au raphé et va porter au cerveau les impressions sensitives. D'autres relations paraissent encore exister, soit par ces cylindre-axes, soit par leurs nombreuses collatérales, avec la substance réticulée et avec le cordon antéro-latéral.

Origines accessoires. — On a indiqué encore d'autres racines du trijumeau, notamment une racine cérébelleuse et la racine descendante externe de Meynert.

1° **Racine cérébelleuse.** — Meynert a décrit une racine qui, par le pédoncule cérébelleux supérieur, irait au cervelet. Edinger, qui admet pour tous les nerfs crâniens sensitifs une racine sensorielle cérébelleuse, dit que ces fibres cérébelleuses de la cinquième paire sont peu nombreuses chez l'homme, mais que, chez les vertébrés inférieurs, notamment chez les poissons, elles constituent la masse principale du nerf. Homen, dans un cas d'hémiatrophie faciale, a constaté la dégénérescence de la racine descendante médullaire et celle de la racine cérébelleuse, tandis que la racine supérieure était à peu près intacte. En regard de ces opinions concordantes, citons Kœlliker, Bechterew et Van Gehuchten qui nient toute racine cérébelleuse.

2° **Racine descendante externe** ou *racine du locus cœruleus*. Meynert a avancé qu'une racine du trijumeau, qu'il appelle *descendante externe*, et qui suit surtout un trajet horizontal sous le plancher, va se mettre en rapport, par des fibres directes et par des fibres croisées, avec les cellules du locus cœruleus. Le *locus cœruleus* ou *substance ferrugineuse* est un amas cellulaire situé près de l'angle supérieur du quatrième ventricule, en dedans de la racine supérieure du trijumeau. L'atrophie de ces cellules aurait été observée en même temps que celle du trijumeau (Mendel).

Kœlliker et Edinger ont observé eux aussi des fibres, en partie directes, en partie croisées, qui paraissent s'étendre du locus cœruleus aux racines du trijumeau, mais ils ne peuvent affirmer qu'elles constituent une racine ; ce sont peut-être de simples fibres d'association ou bien des fibres de la voie centrale. Van Gehuchten n'a constaté chez le lapin aucune connexion avec la substance ferrugineuse.

Sur le Trijumeau : Pierret, Symptômes céphaliques du Tabes dorsalis. *Thèse de Paris*, 1876 ; — Bechterew, Ueber den Faserursprung der grossen aufsteigenden Trigeminus Wurzel. *Arch. f. Anat.*, 1886 et 1887 ; — Homen, Zur Kenntniss des Ursprungs des Nervus trigeminus. *Neurolog. Centralblatt*, 1890. — Lugaro, *Archivio di Oftalmol.*, 1894. — Cajal, *loc. cit.* — Van Gehuchten, *Journal de Neurologie*, 1898 et 1899 ; et *Le Névraxe*, t. II, 1901.

[*CHARPY.*]

IV. NERF PATHÉTIQUE — 4e paire.

Le nerf *pathétique*, nerf *trochléaire*, nerf de la 4e paire, est un nerf exclusivement moteur qui se distribue à un seul muscle, le grand oblique, lequel porte l'œil en bas et en dehors, et non, comme on le croyait, en haut et en dedans (expression pathétique). Il appartient, comme le moteur oculaire commun, au cerveau moyen, à la région des pédoncules cérébraux et des tubercules quadrijumeaux.

Noyau d'origine. — Son *noyau d'origine*, noyau trochléaire, situé près de la ligne médiane, est la suite de la colonne motrice interne, qui plus bas donne le noyau du moteur oculaire externe et plus haut celui du moteur oculaire commun. Il correspond à un plan transversal passant par l'extrémité cérébrale des tubercules quadrijumeaux postérieurs. Il est en avant, c'est-à-dire en dessous de l'aqueduc de Sylvius, dans l'épaisseur de la substance grise centrale ; sa face interne convexe fait saillie dans cette substance, tandis que sa face externe s'enchâsse dans un angle rentrant du faisceau longitudinal postérieur. Son extrémité supérieure est contiguë à l'extrémité inférieure du noyau moteur commun ; ces deux noyaux ne forment même qu'une seule masse chez l'embryon (voy. fig. 293).

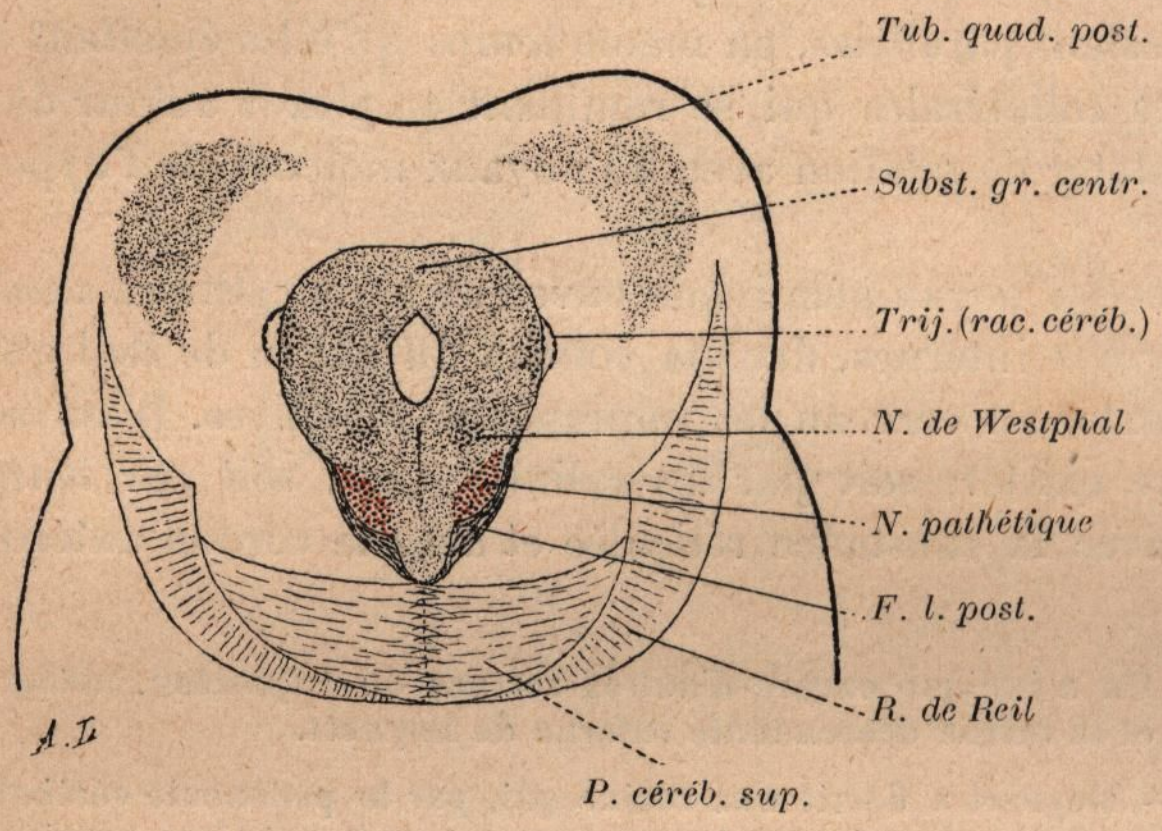

Fig. 290. — Origine du nerf pathétique.
Coupe du pédoncule cérébral, passant par les tub. quad. postér.

Hémisphérique, épais de 1 mm. à 1,5, le noyau du pathétique contient des cellules radiculaires multipolaires, légèrement pigmentées en jaune et de moyenne grosseur. Entre ces cellules est un plexus serré d'arborisations terminales qui représentent peut-être des fibres collatérales du faisceau pyramidal et des fibres sensitives.

Nous avons déjà dit, en décrivant le trijumeau, que la racine supérieure de ce nerf était accompagnée de grandes cellules rondes et claires, et que plusieurs auteurs, notamment Deiters et Golgi, rattachaient ces cellules, non au trijumeau, mais au pathétique dont elles seraient une des origines. Il est à remarquer d'ailleurs que, chez certains animaux, le cheval, les rongeurs, la racine cérébrale du trijumeau et celle du pathétique sont intimement entrelacées et se traversent réciproquement, ce qui rend plus difficile encore l'attribution des cellules concordantes. La plupart des auteurs toutefois rapportent ces éléments au trijumeau. Citons entre autres raisons ce fait observé par M. Duval et consigné dans Schwalbe que chez les animaux à vue très réduite, tels que la taupe, les noyaux du moteur commun et du pathétique ont presque complètement disparu, alors que la branche supérieure du trijumeau et les cellules qui l'accompagnent conservent leur plein développement.

Trajet de la racine nerveuse. — La racine efférente du noyau du pathétique suit un trajet intra-cérébral remarquable à plusieurs titres. Le pathétique est le seul nerf crânien qui s'entre-croise complètement avec celui du côté opposé et le seul qui émerge à la face dorsale ou postérieure du tronc cérébral. Ce trajet

ressemble à celui du facial ; il décrit un fer à cheval dont l'ouverture est en dedans, et non en dehors comme pour le nerf de la septième paire. Le pathétique est donc deux fois coudé et présente trois branches à angle droit les unes sur les autres, deux horizontales et une longitudinale.

1° *Branche antérieure* ou *branche d'origine*. — Cette branche est constituée par les fibres qui naissent du côté externe du noyau, et qui se dirigent en dehors, en sens horizontal, et aussi en arrière, en contournant la substance grise centrale ; elles se rassemblent en faisceau, quand elles atteignent la racine supérieure du trijumeau, et se coudent à angle droit en passant dans la branche moyenne,

2° *Branche moyenne* ou *descendante*. — Cette portion longitudinale, composée d'un ou de plusieurs fascicules, longe l'aqueduc de Sylvius, en dedans de la racine supérieure du trijumeau dont elle occupe la concavité. Elle passe sous les tubercules quadrijumeaux postérieurs et, arrivée sur leur limite postérieure, elle se coude de nouveau à angle droit pour redevenir horizontale.

3° *Branche postérieure* ou *branche de sortie*. — Transversale comme la première, à laquelle elle est à peu près parallèle, et dirigée de dehors en dedans, cette branche traverse la voûte de l'aqueduc de Sylvius qu'elle constitue d'ailleurs avec l'extrémité antérieure de la valvule de Vieussens, et, décrivant un arc à convexité postérieure, se croise avec la branche du nerf opposé pour sortir à travers la voûte ventriculaire.

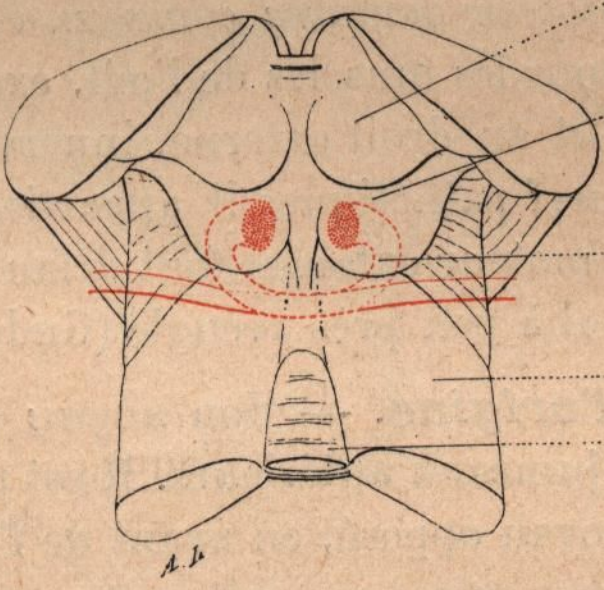

Fig. 291. — Entre-croisement du nerf pathétique.

Les racines du pathétique vues par transparence (partie pointillée) sur la face postérieure du pédoncule cérébral.

Dans tout ce trajet la racine du pathétique se porte de plus en plus en arrière et l'émergence se fait en un point bien plus élevé que le noyau d'origine. Cette émergence a lieu de chaque côté du frein de la valvule de Vieussens, derrière les testes. On peut sur des cerveaux frais distinguer le croisement dans l'épaisseur du sommet de la valvule.

Le croisement est complet, soit chez l'homme, soit chez les mammifères et les oiseaux. Il n'est pourtant pas impossible que certaines fibres, en nombre minime d'ailleurs, suivent un trajet direct, ainsi que le pensent plusieurs observateurs (Van Gehuchten) ; cependant Bechterew dit que sur les cerveaux embryonnaires, à l'époque où le pathétique tranche nettement sur les parties voisines, il n'a observé aucun fibre directe ; de même Cramer, et Gudden par ses expériences sur le lapin (méthode des atrophies, arrachement des nerfs moteurs) a constaté que, chez cet animal, le croisement est total pour le pathétique, partiel pour le moteur commun, et que toutes les fibres du moteur externe sont directes.

Le noyau du pathétique que nous avons décrit est le noyau classique. Westphal a découvert en 1887 un second noyau, *à petites cellules*, situé en arrière du noyau précédent, dans l'épaisseur de la substance grise centrale (fig. 290) ; il s'est fondé sur une observation de paralysie et d'atrophie pour en faire un des noyaux moteurs du pathétique, opinion qu'il a lui-même abandonnée aujourd'hui. Ce groupe n'est probablement qu'un

des ganglions à petites cellules qu'on rencontre le long de la substance grise ventriculaire.

Plus tard Westphal et Siemerling ont reconnu l'existence d'un troisième noyau, situé également au-dessus, c'est-à-dire en arrière du noyau classique, dans la substance grise, et ayant à peu près les mêmes limites en étendue longitudinale. Ils se sont basés sur certaines particularités anatomiques et sur des observations d'atrophie nucléaire pour le considérer comme le noyau pathétique vrai, et l'ont appelé *noyau trochléaire principal;* en même temps ils rattachaient le noyau classique au territoire du moteur ocul. commun, peut-être même comme centre du facial supérieur et le désignaient du nom de *noyau ventral postérieur* du moteur commun.

Les recherches plus récentes de Kausch sont contraires aux conclusions de Westphal. Pour lui le noyau pathétique des auteurs est bien le centre d'origine de ce nerf, tandis que le noyau de Westphal ne possède aucun caractère moteur ; ses cellules sont plutôt petites et de forme ronde, il ne possède pas de plexus intercellulaire, on ne voit pas de racines émerger de sa surface.

Voy. : Westphal et Siemerling. Ueber die progr. Læhmung der Augenmuskeln. *Arch. f. Psychiatrie*, 1891 ; — Kausch, Ueber die Lage des Trochleariskern. *Neurol. Centralbl.*, 1894.

III. NERF MOTEUR OCULAIRE COMMUN. — 3e paire.

Le *nerf moteur oculaire commun* est un nerf exclusivement moteur qui se distribue à tous les muscles de l'œil, excepté au grand oblique, innervé par le pathétique, et au droit externe, innervé par le nerf moteur oculaire externe. Comme le nerf pathétique, il appartient au cerveau moyen. Ces deux nerfs, ainsi que le moteur externe, font défaut, eux et leurs noyaux d'origine, chez la taupe, animal à peu près aveugle (Gudden).

Noyau d'origine. — Son *noyau d'origine* est situé au niveau des tubercules quadrijumeaux antérieurs. Il est près du raphé, par conséquent très rapproché du noyau opposé, en avant de l'aqueduc de Sylvius et dans le plancher de sa substance grise, en arrière et en dedans du faisceau longitudinal postérieur, lequel est fortement excavé pour le recevoir. Son extrémité supérieure correspond à la commissure blanche postérieure, un peu en arrière d'elle. Son extrémité inférieure est tangente au plan de séparation des tubercules quadr. antérieurs d'avec les postérieurs ; elle se continue presque sans démarcation avec le noyau du pathétique, qui se distingue d'ailleurs par ses faibles dimensions transversales. La coupe du noyau a la forme d'un triangle équilatéral à base supérieure ; les deux noyaux droit et gauche se touchent par le bord interne de leur triangle qui est occupé par le raphé, et semblent s'enfoncer en coin entre les faisceaux longitudinaux postérieurs.

Le noyau du moteur commun mesure 5 mm. de long, si l'on ne tient compte que du noyau principal, à signification incontestée, et 10 mm. si on y joint les noyaux antérieurs découverts récemment, dont la nature radiculaire n'est d'ailleurs pas démontrée. Sa largeur est de 4 mm. Il contient de nombreuses cellules multipolaires, de taille moyenne, un peu moins grosses que celles du pathétique ; elles sont légèrement pigmentées en jaune. Outre les fortes et nombreuses racines des faisceaux nerveux, on remarque dans l'épaisseur du noyau, principalement dans sa partie postérieure et jusque dans la substance grise ventriculaire un plexus serré de fibres nerveuses fines, qui représentent sans doute les terminaisons des fibres cérébrales motrices, des fibres sensitives de la voie réflexe et des fibres d'association des autres noyaux du plancher, mais à vrai dire ce ne sont là que des probabilités. Thomas admet qu'il reçoit des fibres croisées du noyau vestibulaire de Dei-

ters, lequel est d'autre part en relation directe avec le noyau du moteur oculaire externe.

Trajet des racines. — Les racines naissent surtout de la face externe ou ventrale du triangle, un certain nombre de sa face médiane. Elles se dirigent presque horizontalement en avant en décrivant des courbes à concavité interne, plus prononcées sur les fibres externes, parfois même arquées en S; elles convergent vers leur point d'émergence. Dans ce trajet intra-cérébral, elles traversent successivement le faisceau longitudinal postérieur, la calotte du pédoncule avec

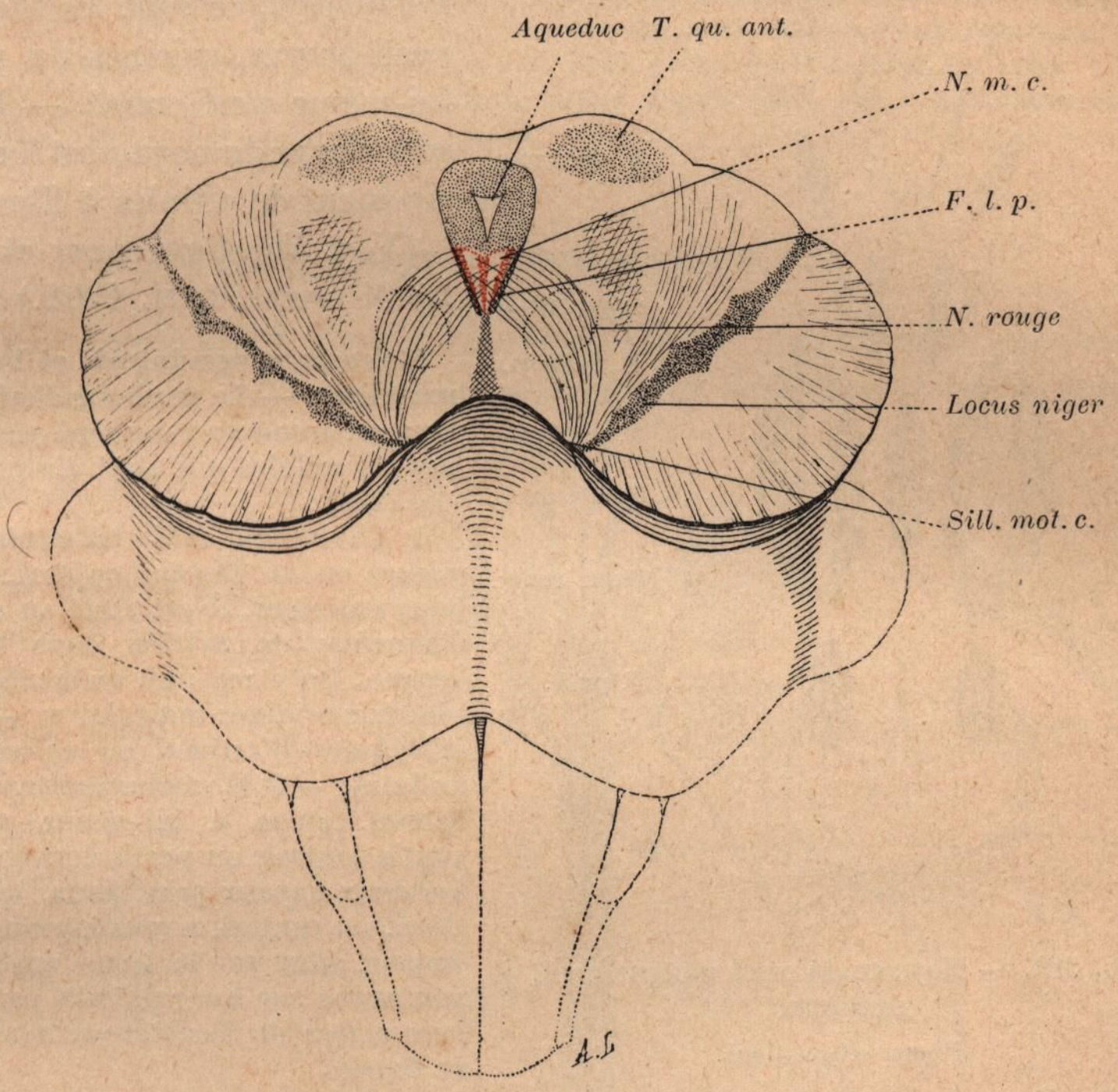

Fig. 292. — Origine du nerf moteur oculaire commun.
Coupe du pédoncule cérébral, passant par les tub. quadr. antérieurs.

le noyau rouge et le locus niger. On compte en moyenne dix à douze fascicules sur la coupe.

Ces fascicules se rassemblent dans la partie externe du pied du pédoncule cérébral et sortent (émergence, origine apparente) par le sillon de l'oculo-moteur, creusé sur la face interne du pédoncule cérébral. Il n'est pas rare qu'un ou plusieurs faisceaux traversent le pédoncule cérébral en dehors du tronc commun et ne rejoignent celui-ci qu'à une certaine distance; c'est ce qu'on appelle la ou les *racines latérales* ou *externes*. Schwalbe présume qu'elles viennent des parties dorsales du noyau et qu'elles sont peut-être de nature sensitive.

Entre-croisement. — Les fibres radiculaires du moteur commun ne sont pas toutes directes, un certain nombre sont croisées. Cette *décussation partielle*, que l'on pouvait prévoir à cause de la synergie bilatérale des muscles

de l'œil, a été constatée non seulement chez l'homme, mais encore chez les mammifères, les oiseaux, les amphibies; c'est donc un fait très général. L'observation directe et l'expérimentation par la méthode des atrophies ont établi les points suivants : l'entre-croisement est constant chez les animaux; — il est toujours partiel, les fibres directes étant de beaucoup les plus nombreuses; — les fibres croisées appartiennent bien au moteur oculaire commun et non au moteur oculaire externe; — ces fibres proviennent surtout de la partie dorsale du noyau, c'est-à-dire de celle qui est le plus près de l'aqueduc, et d'après Bechterew, ce sont les fibres les plus postérieures, voisines du pathétique, lui-même nerf croisé. — L'extrémité supérieure du noyau est formée exclusivement de cellules à fibres directes. (Voy. Van Gehuchten et Biervliet. *Le Névraxe*, t. II, 1901.)

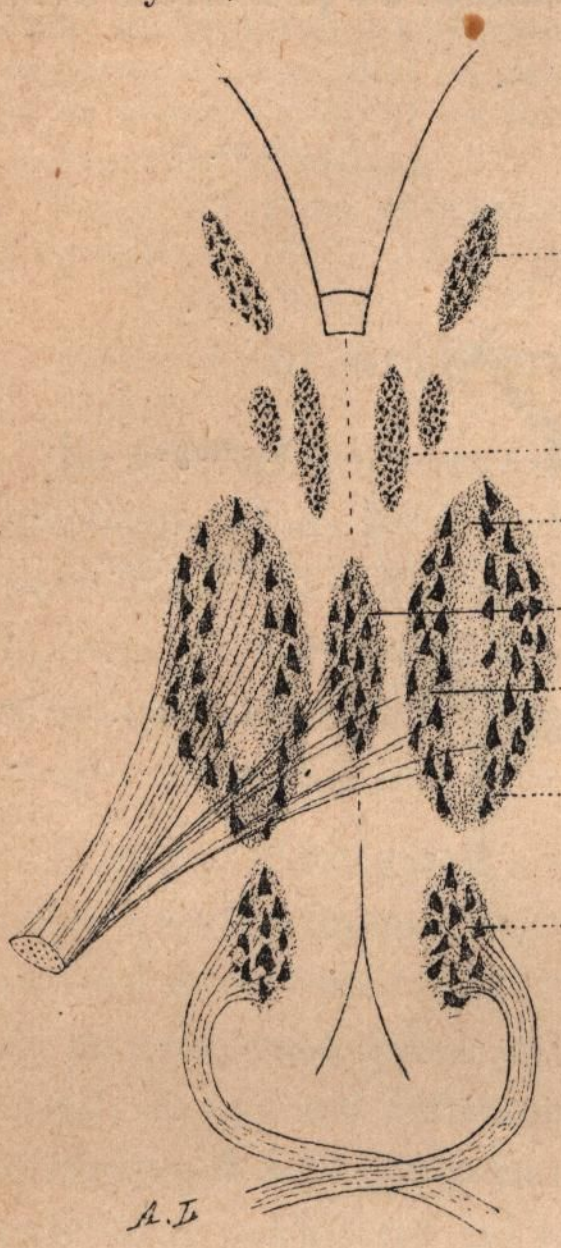

Fig. 293. — Noyaux du nerf moteur ocul. commun.

Figure schématique.

Noyaux secondaires et localisations motrices. — Le territoire d'origine du moteur oc. commun comprend plusieurs groupes de cellules qui sont d'avant en arrière (fig. 293) :

1° Le *noyau de la commissure postérieure* ou de *Darkschewitsch*. — C'est le plus antérieur, il est situé au débouché de l'aqueduc de Sylvius dans le ventricule moyen. On a reconnu qu'il n'appartient en rien aux origines radiculaires; — 2° le *noyau d'Edinger-Westphal* ou noyau des petites cellules; — 3° le *noyau principal* ou noyau latéral, qu'on a lui-même subdivisé en partie ventrale ou partie dorsale; — 4° entre les deux noyaux principaux, le *noyau médian*, ou central, noyau à grandes cellules, impair, situé sur la ligne médiane, et accompagné sur son extrémité par les *noyaux accessoires* de Bechterew, non figurés sur ce dessin.

La signification de ces noyaux reste encore incertaine. Les nombreuses recherches expérimentales ou pathologiques poursuivies dans ces dernières années ont conduit aux résultats suivants :

La disposition des noyaux varie suivant les espèces animales, elle n'est pas la même chez le lapin et chez le singe. — Le noyau principal n'est pas divisé en noyaux secondaires anatomiquement distincts : il y a seulement des groupements fonctionnels, qui eux aussi sont très différents suivant l'animal considéré. — Il est probable que chez le singe (Bernheimer), le noyau principal ou grand noyau latéral est le centre des muscles extrinsèques de l'œil, et que le noyau médian avec celui d'Edinger-Westphal innerve les muscles intrinsèques (fibres lisses de la pupille, de l'accommodation).

Quant à l'homme, on peut vraisemblablement lui appliquer les résultats obtenus sur le singe. Par une autre voie, celle de l'étude des paralysies nucléaires, on a essayé de déterminer chez lui le centre de chacun des muscles de l'œil, et Starr (1882) a construit un diagramme que nous avons figuré dans notre première édition (p. 516). Ce diagramme, d'ailleurs différent des schémas proposés par d'autres observateurs, est aujourd'hui fortement contesté; tout au plus admet-on que le releveur de la paupière doit occuper la partie antérieure du noyau principal. La question reste donc ouverte.

Synergie binoculaire. — Les mouvements conjugués des deux yeux nécessitent dans certains cas l'action simultanée de muscles antagonistes ; ainsi dans le regard à droite sur le plan de l'horizon, le muscle droit externe de l'œil droit se contracte en même temps que le muscle droit interne de l'œil gauche, chacun de ces muscles ayant un nerf moteur différent, moteur oculaire externe et moteur oculaire commun.

On a imaginé de nombreuses hypothèses anatomiques pour expliquer ces synergies physiologiques; mais ce ne sont que des hypothèses, aucune d'elles ne repose sur des faits établis. Nous avons déjà mentionné (p. 411) l'association que M. Duval croyait avoir constatée entre le noyau d'origine de la 6ᵉ et de la 3ᵉ paire, et (p. 405) les relations du noyau de Deiters avec ces mêmes nerfs. Au fond tous les mouvements des yeux supposent des actions synergiques et la mise en jeu des trois nerfs moteurs ; le dispositif de ces associations compliquées nous est inconnu.

Sur l'origine du nerf moteur oculaire commun, voy. : Duval et Laborde, De l'innervation des mouvements associés des globes oculaires. *Journal de l'Anatomie*, 1880; — Darkschewitsch, Ueber den oberen Oculomotoriuskern. *Arch. f. Anat.*, 1889 ; — Perlia, Die Anatomie des Oculomotorius centrum. *Arch. f. Ophthalm.*, 1889; — Kœlliker, Ueber den Ursprung des Oculomotorius, 1892 ; — Van Gehuchten, Origine du nerf oculomoteur commun. *La Cellule*, 1892; — Les recherches d'Édinger sont de 1885, celles de Westphal de 1888.

Pour la bibliographie des travaux nombreux, parus depuis 1895, voy. : Van Gehuchten, 3ᵉ édition, et Bechterew, *Les voies de conduction*, 1900.

Faisceau longitudinal postérieur.

Ce faisceau, appelé aussi *bandelette longitudinale postérieure*, est connu depuis longtemps. Il s'étend sur toute la longueur du tronc cérébral, depuis l'extrémité supérieure de l'aqueduc de Sylvius jusqu'au collet du bulbe, où il se confond avec la moelle. Il occupe constamment la partie la plus postérieure de la calotte, le long du raphé et du sillon postérieur, juxtaposé au côté opposé. On le voit en coupe dans les figures 284, 290 et 298.

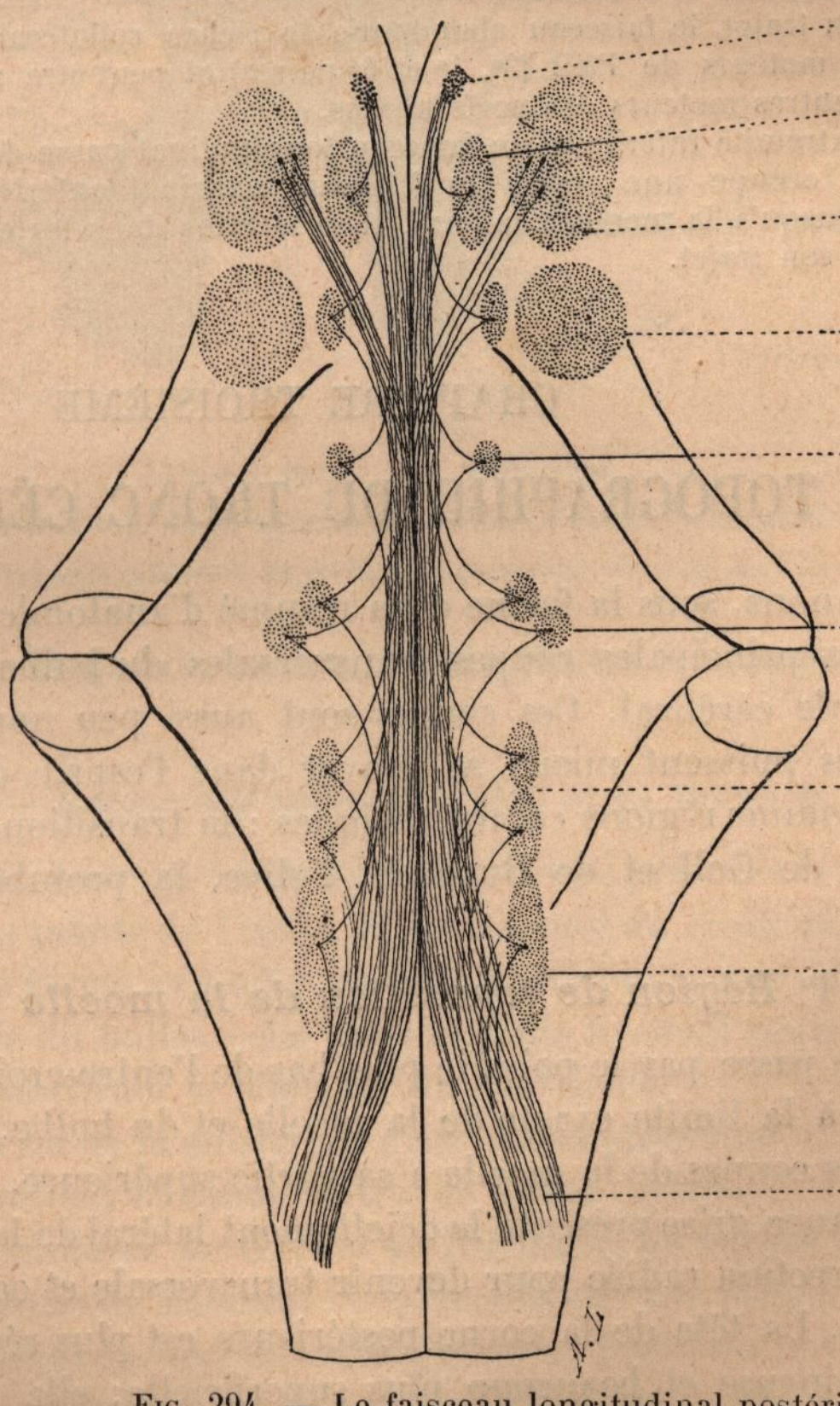

Fig. 294. — Le faisceau longitudinal postérieur.
Figure schématique.

Son importance est sans doute considérable, car il existe chez tous les vertébrés et sa formation embryologique est très précoce. C'est une voie d'association qui relie les cornes antérieures de la moelle et ses cellules motrices avec les noyaux moteurs et sensitifs des nerfs crâniens, et ceux-ci entre eux. C'est grâce à lui sans doute que s'accomplissent les mouvements symétriques des yeux, de la tête

[*CHARPY.*]

et du cou, et certains mouvements d'équilibration en rapport avec les excitations du nerf vestibulaire.

Il est difficile pour le moment d'être plus explicite et les derniers travaux sont loin d'avoir conduit à des résultats concordants, car nous voyons, d'une part, Van Gehuchten le considérer comme une voie descendante, en grande partie motrice, alors que Cajal affirme que c'est un faisceau ascendant uniquement sensitif.

Van Gehuchten. Plusieurs mémoires résumés dans son *Syst. nerveux*, 1900; — Cajal, *Beitr. z. Studium der Medulla oblongata*, 1896.

Voici les principaux faits indiqués par ces auteurs :

1° Le faisceau longitudinal contient des fibres ascendantes et des fibres descendantes, car, d'après les expériences de Thomas, il dégénère dans les deux sens. Les fibres ascendantes sont principalement des fibres croisées, et les descendantes, des fibres directes.

2° Ses fibres naissent de plusieurs centres : 1° A son extrémité supérieure, d'un petit noyau qui est, pour Van Gehuchten, un centre spécial, le *noyau du faisceau l. postérieur*, placé au-devant du canal de Sylvius, un peu au-dessus du noyau moteur oc. commun et qui, pour Betcherew, est simplement le noyau de la commissure ou de Darkschewitsch. Pour Cajal, ce sont là des terminaisons et non des origines. — 2° Du noyau vestibulaire de Deiters, origine principale pour Cajal, ce qui lui semble indiquer un rôle dans l'équilibration. Ces fibres sont croisées et ascendantes; elles abandonnent de nombreuses collatérales aux noyaux des nerfs moteurs de l'œil. — 3° Du noyau gélatineux de la racine descendante du trijumeau et plus particulièrement de ses cellules géantes. — 4° Des grandes cellules de la substance réticulée. Ces fibres sont également croisées et ordinairement bifurquées en branches ascendante et descendante.

3° Dans son trajet, le faisceau abandonne de riches collatérales et des fibres terminales aux noyaux moteurs de l'œil (3e, 4e et 6e paires) et peut-être au facial, à l'hypoglosse et même aux centres moteurs des nerfs mixtes.

4° A son extrémité inférieure, le faisceau longitudinal passe dans le cordon antérieur de la moelle. Il occupe une partie du faisceau marginal antérieur et ses dégénérations se poursuivent jusqu'à la moelle lombaire. Il se termine dans les cornes antérieures au fur et à mesure de son trajet.

CHAPITRE TROISIÈME

TOPOGRAPHIE DU TRONC CÉRÉBRAL

Nous donnons, sous la forme d'un résumé d'anatomie topographique, la description des principales coupes transversales du bulbe, de la protubérance et du pédoncule cérébral. Ces coupes sont aussi peu nombreuses que possible, afin qu'elles puissent mieux se graver dans l'esprit du lecteur. Elles comprennent, comme régions caractéristiques : la transition de la moelle au bulbe, les noyaux de Goll et de Burdach, l'olive, la protubérance et le pédoncule cérébral.

1° *Région de transition de la moelle au bulbe.*

La coupe passe par le point le plus bas de l'entre-croisement des pyramides, c'est-à-dire à la limite exacte de la moelle et du bulbe. La section a la forme arrondie des coupes de la moelle à sa partie supérieure.

La substance grise présente le déjettement latéral de la corne postérieure, qui quitte la direction radiée pour devenir transversale et occuper le champ latéral de la coupe. La tête de la corne postérieure est plus régulièrement sphérique, plus volumineuse et beaucoup plus superficielle; elle affleure en ce point la surface, et quand elle la dépasse, elle constitue le *tubercule cendré* de Rolando. Le col très aminci s'effile en pédoncule et contient les racines postérieures des premiers nerfs cervicaux. La base étalée se confond avec une épaisse commis-

sure grise postérieure ; elle est sur le point de fournir les deux noyaux de Goll et de Burdach, et son volume tient surtout à ce qu'elle reçoit la terminaison des racines postérieures des deux premiers nerfs cervicaux, la tête de la corne étant réservée au trijumeau.

Dans la substance blanche, les cordons postérieurs sont considérablement accrus et c'est leur accroissement excentrique qui a écarté les cornes postérieures et les a rejetées en dehors ; ils rassemblent toutes leurs fibres pour se terminer un peu plus haut dans leurs noyaux respectifs. La formation réticulée est beaucoup plus marquée ; déjà elle commence à être traversée par les premiers paquets du faisceau pyramidal latéral marchant vers son croisement. La commis-

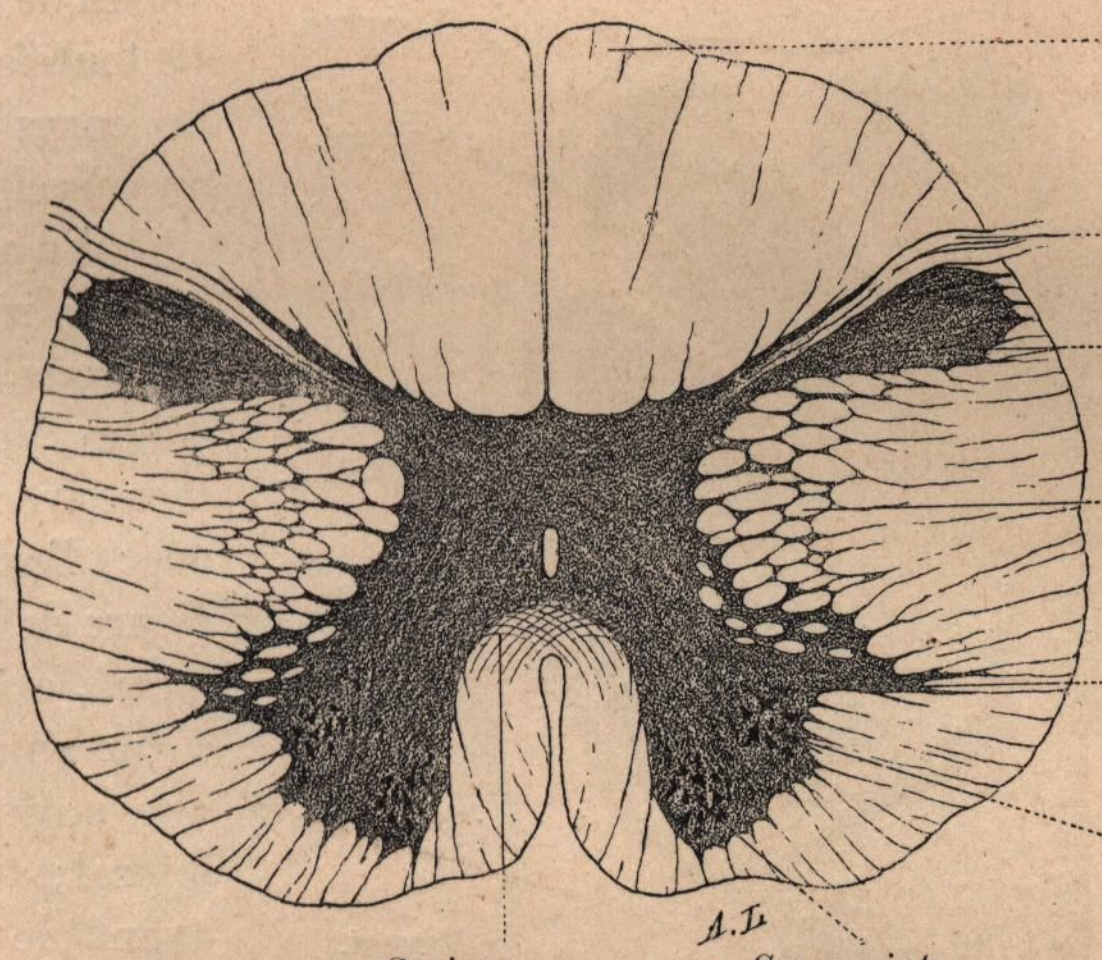

Fig. 295. — Région de transition de la moelle au bulbe (d'après Schwalbe, modifiée).
Coupe transversale par la partie inférieure du croisement pyramidal. Grossie environ 6 fois.

sure blanche antérieure disparaît, remplacée par l'entre-croisement des pyramides.

2° **Bulbe.** — *Région des noyaux de Goll et de Burdach.*

La coupe passe à 1 cm. environ au-dessus de la coupe précédente ; elle atteint l'extrémité inférieure ou pointe de l'olive, et correspond au croisement sensitif. La section conserve une forme arrondie, car nous sommes encore dans ce qu'on appelle la *partie fermée* du bulbe, celle dans laquelle le canal central n'est pas fendu en arrière pour constituer le plancher du ventricule.

En suivant la périphérie de la substance grise, nous observons :

1° En arrière et au milieu, le canal central en forme de tube ;

2° A côté de lui, les *noyaux de Goll et de Burdach*, ou cornes accessoires, projetés en arrière en forme de massue, et rattachés par un pédicule à la base de la corne postérieure dont ils sont des excroissances ; à côté du noyau de Burdach, son petit noyau accessoire. Le noyau de Goll n'est séparé de la surface que par une mince couche blanche ; il correspond à la clava ou pyramide postérieure. Le noyau de Burdach, toujours recouvert d'une épaisse couche médullaire, répond à la saillie extérieure du tubercule cunéiforme ;

3° La *décapitation* de la corne postérieure par le croisement des cordons postérieurs. La tête, séparée de son tronc ou base, persistera désormais comme colonne arrondie et isolée, recevant les fibres de la racine descendante du trijumeau ; elle est coiffée par son croissant de substance gélatineuse ;

4° Au centre de la coupe, la *substance réticulée*, constituée à ce niveau, pour ses fibres transversales ou arciformes, par les fibres du croisement sensitif, c'est-à-dire par des fibres qui, nées des noyaux de Goll et de Burdach, se dirigent vers le raphé médian et passent du côté opposé. C'est là le croisement sensitif, ou supérieur (par rapport au croisement moteur). Cette nappe de fibres est la partie initiale du ruban de Reil ; une partie toutefois est destinée au corps restiforme et au cervelet.

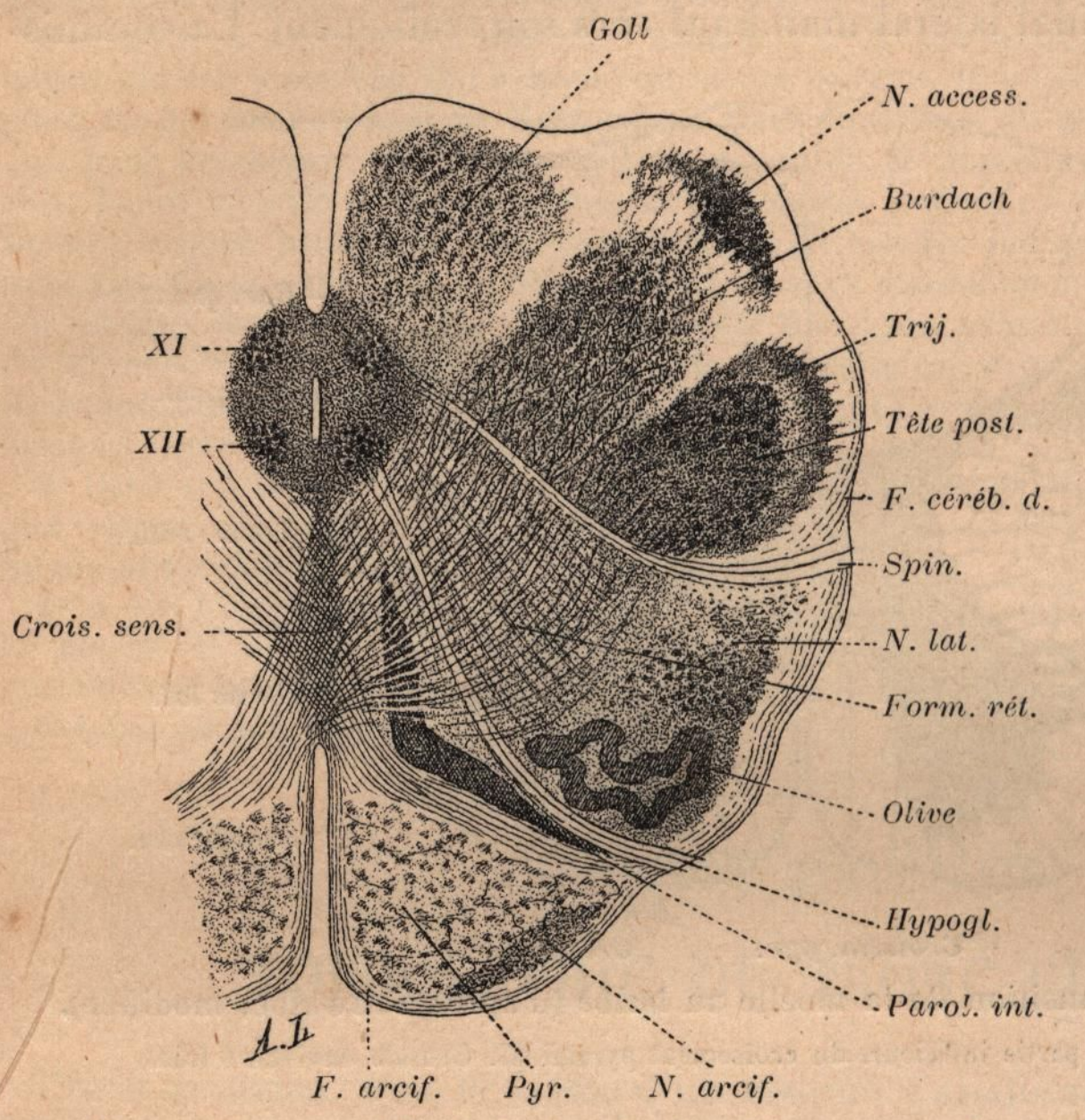

Fig. 296. — Topographie du bulbe. Région des noyaux de Goll et de Burdach (d'après Schwalbe, modifiée).

Coupe transversale par la partie inférieure de l'olive. Grossie environ cinq fois.

5° En avant de la formation réticulée, nous trouvons, de dedans en dehors : la *parolive interne* avec sa forme coudée ; l'extrémité inférieure de l'olive en sac fermé, et le reste de la corne antérieure, devenue noyau du cordon latéral ; tout à fait en avant le noyau arciforme encore peu développé et placé sur la face antérieure des pyramides.

6° La substance blanche périphérique nous présente : la *pyramide antérieure*, constituée par le faisceau pyramidal latéral, qui s'est croisé un peu au-dessous, et le faisceau de Türck qui est direct dans cette région, — le faisceau fondamental antérieur, rejeté en dehors par l'intercalation de la pyramide antérieure, — le faisceau intermédiaire ou faisceau latéral du bulbe, placé entre l'olive et la tête postérieure, un peu plus haut entre le sillon rétro-olivaire et le sillon des nerfs mixtes. Ce faisceau, reste du cordon latéral, très amoindri par la disparition du faisceau cérébelleux direct et du faisceau pyramidal, finit avec le bulbe à l'origine de la protubérance. Il contient un reste de la corne antérieure, le noyau du cordon latéral ou *noyau latéral* qui, mieux développé plus haut, reçoit la terminaison d'une petite partie du faisceau de Gowers ; — dans la partie postérieure de la circonférence, les cordons postérieurs extrêmement réduits, car ils se sont épuisés dans les noyaux de Burdach et de Goll, et un peu en avant d'eux, en dehors de la tête de la corne postérieure, le faisceau cérébelleux direct qui se dirige en arrière pour aborder le corps restiforme.

3° **Bulbe**. — *Région de l'olive.*

C'est la coupe typique du bulbe; elle atteint en effet l'olive dans le milieu de sa hauteur et correspond à la *partie ouverte* de la moelle allongée, celle dans laquelle le canal central semble s'être fendu et étalé pour former le plancher ventriculaire. La section n'est plus arrondie, mais cordiforme ; un angle rentrant sur la face postérieure, ici supérieure, marque l'excavation ventriculaire.

La substance blanche périphérique nous présente : en avant (en bas sur le dessin) la pyramide antérieure, ou faisceau pyramidal, entourée extérieurement

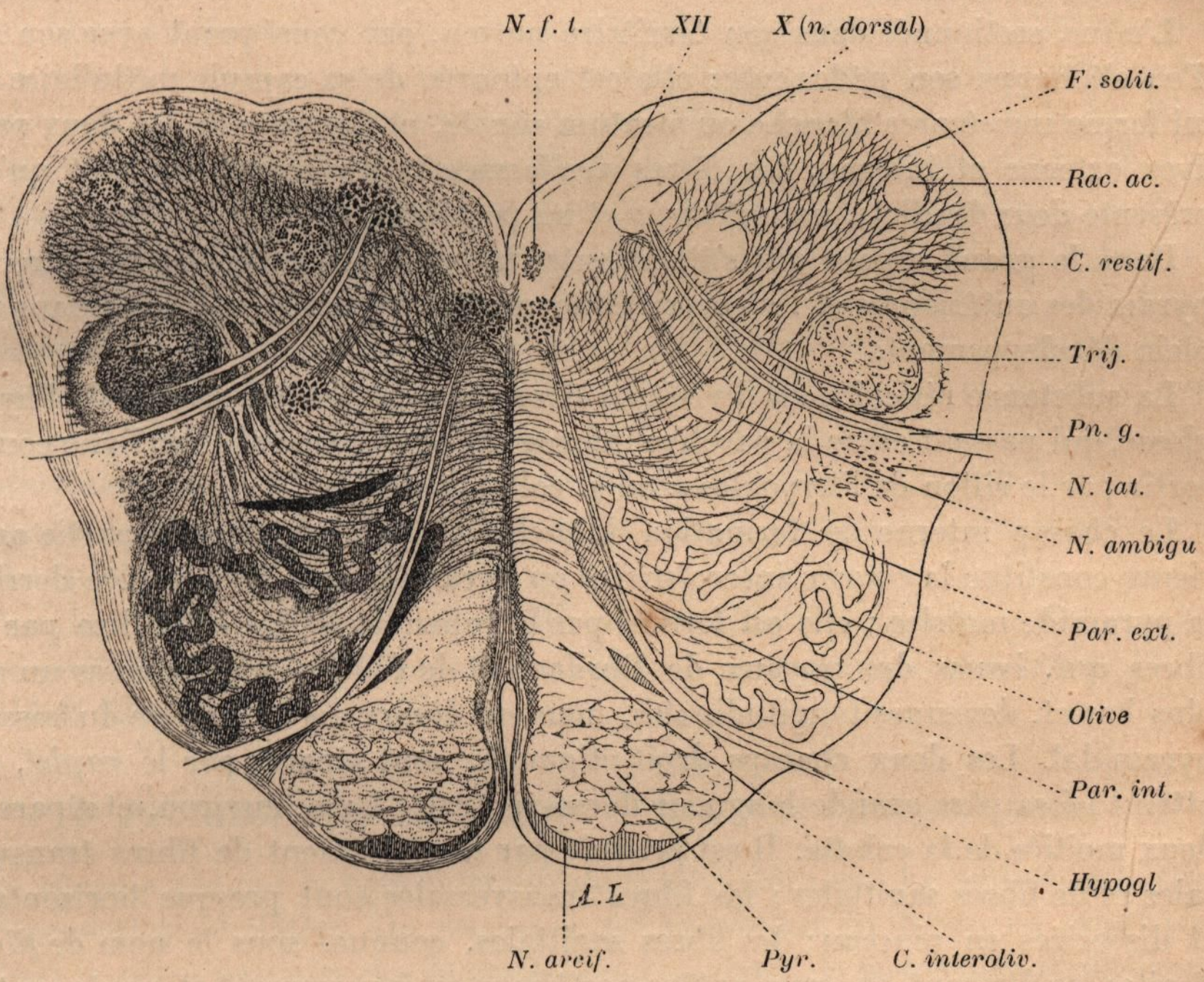

Fig. 297. — Topographie du bulbe. Région de l'olive (d'après Sappey et Mathias Duval, modifiée).

Coupe transversale par le milieu de l'olive. Grossie environ quatre fois.

par le *noyau arciforme*, qui est ici dans son plein développement et se prolonge le long du sillon médian, — sur le côté, le faisceau latéral et son noyau près de disparaître, — en arrière, la masse arrondie du *corps restiforme* ou pédoncule cérébelleux inférieur, contenant sur sa face dorsale le faisceau cérébelleux direct qui ne peut se distinguer à l'état normal chez l'adulte.

Les cordons postérieurs n'existent plus; ils sont remplacés par le ruban de Reil. Une partie du faisceau fondamental antérieur, devenue tout à fait postérieure et médiane, se continue dans le *faisceau longitudinal postérieur* ; l'autre partie s'est fondue dans la substance réticulée.

Dans le vaste champ de la calotte, qui comprend toute la région située en arrière des pyramides antérieures, nous observons :

La disparition des noyaux de Goll et de Burdach, et, à leur place, sous le plancher qui recouvre une couche médullaire, les noyaux des nerfs crâniens.

Au centre et le long du sillon médian ou tige du calamus, le noyau moteur de l'hypoglosse sous la saillie de l'aile blanche interne; en dehors de lui, le noyau dorsal des nerfs mixtes (pneumo-gastr. ou gloss.-phar.) qui répond à l'aile grise. En avant et en dehors de ces noyaux, dans la formation réticulée, sont le noyau ambigu, noyau moteur des nerfs mixtes, et la bandelette solitaire, noyau sensitif de ces mêmes nerfs; enfin la racine descendante de l'acoustique;

La tête de la corne postérieure, racine du trijumeau, et le noyau latéral, tous deux persistants.

L'*olive*, sectionnée dans son territoire moyen, par conséquent avec son *hile* d'où s'échappe son *pédoncule*; elle est entourée de sa capsule médullaire qui lui forme une écorce blanche ou stratum zonale, et flanquée de ses deux parolives externe et interne; des fibres arciformes la traversent. On voit qu'elle présente deux feuillets, un antérieur et un postérieur;

Dans le grand espace qui s'étend entre la substance grise ventriculaire, les pyramides antérieures et les corps restiformes, la formation réticulée dans son plein développement.

La substance réticulée est divisée en deux champs par les racines de l'hypoglosse, qui passent entre la parolive interne et l'olive, pour aller en ligne courbe sortir par le sillon de l'hypoglosse ou s. collat. antérieur.

Le champ interne ou formation blanche est triangulaire. Sa partie antérieure constitue la *couche interolivaire* ou pyramide sensitive, placée derrière la pyramide motrice ; elle est formée par le ruban de Reil, c'est-à-dire par les fibres qui, issues des noyaux de Burdach et de Goll, se sont croisées un peu plus bas et, devenues longitudinales, montent désormais en arrière du faisceau pyramidal. Les deux champs droit et gauche sont séparés par le *raphé*, qui atteint ici sa plus grande longueur dorso-ventrale, 1 cm. environ, et sépare les deux moitiés de la calotte. Il est produit par le croisement de fibres transversales et de fibres sagittales ; les fibres transversales sont presque horizontales et dissociées en pinceau; les fibres sagittales, connues sous le nom de *fibres droites*, se dirigent en sens antéro-postérieur ou inversement et, après un trajet plus ou moins long, se croisent à angle très aigu. L'origine de toutes ces fibres de croisement du raphé est très complexe; elles proviennent du corps restiforme, de l'olive, de la formation réticulée, de fibres du faisceau pyramidal allant aux noyaux crâniens moteurs, de fibres des noyaux crâniens sensitifs allant au ruban de Reil. On trouve dans le raphé de petits noyaux ganglionnaires, *noyaux du raphé;* le plus important est en avant et peut être considéré comme un prolongement du noyau arciforme.

Le champ externe de la substance réticulée, ou substance grise, s'étend depuis les racines de l'hypoglosse jusqu'aux racines des nerfs mixtes et même, un peu en arrière d'elles, jusqu'au corps restiforme. C'est le *champ moteur* de la calotte d'Edinger. Il contient entre autres le noyau ambigu.

La formation réticulée est constituée, outre ses cellules propres, par deux espèces de fibres, des fibres longitudinales, ici coupées en travers, qui passent dans les mailles du réseau, et des fibres transversales ou arciformes. Les fibres longitudinales sont celles du ruban de Reil et des faisceaux prolongés de la moelle.

Les *fibres arciformes* ou transversales, ou fibres arquées, sont de deux ordres, les fibres internes et les fibres externes.

Les fibres arciformes *internes* ou profondes sont contenues dans l'intérieur de la coupe. Elles proviennent en majeure partie des irradiations du corps restiforme, et dans celui-ci des irradiations du faisceau olivaire, en moindre partie des noyaux de Goll et de Burdach, du pédoncule de l'olive, et de la formation réticulée. On les a distinguées, au point de vue topographique, en pré-, intra- et rétro-trigéminales, la racine descendante du trijumeau servant de repère, ou en pré-, intra- et rétro-olivaires.

Les fibres arciformes *externes* ou superficielles constituent à l'extérieur des couches ou rubans d'importance très variable, en sens inverse ordinairement du développement des fibres internes (voy. p. 226). Nous avons signalé les faisceaux périolivaires ou de la silique, de Burdach, et l'avant-pont d'Arnold. On distingue dans le système arciforme externe : 1° les fibres *postérieures* ou dorsales qui entourent le corps restiforme ; elles représentent les fibres de Goll et de Burdach, allant au cervelet, et le faisceau cérébelleux direct qui s'y dirige également ; 2° les fibres *antérieures* ou ventrales qui émergent du sillon antérieur ou du sillon de l'hypoglosse ; elles entourent l'olive (fibres périolivaires recouvrant le stratum zonale de l'olive) ou la pyramide antérieure (fibres péripyramidales) ou toutes les deux à la fois. Ces fibres émanent du noyau arciforme ou des noyaux des pyramides, ou bien de la profondeur, des noyaux du cordon postérieur.

(Voy. sur les fibres arciformes : Mingazzini, Ulteriori ricerche intorno alle fibræ arciformes, *Intern. Monatschr.*, 1893 ; — Kœlliker, *Gewebelehre*, 1893, p. 210 et 236).

4° **Protubérance annulaire**. — *Région de l'éminentia teres.*

La coupe passe par le tiers inférieur de la protubérance. La section est irrégulièrement quadrilatère. On remarque sur le contour du dessin en avant (ici en bas) le sillon basilaire, les bourrelets pyramidaux, le pédoncule cérébelleux moyen sectionné, et sur la face postérieure ou supérieure le plancher du quatrième ventricule.

Le pied de la protubérance est formé par les faisceaux pyramidaux, encore compacts, dissociés plus haut, qui sont ici vus en coupe, et par les fibres transversales du pédoncule cérébelleux moyen. Ces fibres se terminent du même côté ou du côté opposé, ces dernières plus nombreuses, dans les noyaux gris protubérantiels infiltrés au milieu d'elles. Un grand nombre se croisent sur la ligne médiane et constituent un raphé, dans lequel un certain nombre prennent momentanément un trajet sagittal (faisceau *médian*). On divise les fibres transversales en trois couches : le *stratum superficiale*, placé en avant du faisceau pyramidal ; le *stratum profundum*, situé en arrière, et le *stratum complexum* ou medium qui pénètre et dissocie les faisceaux pyramidaux. Cette dernière couche n'apparaît qu'au-dessus du niveau du noyau moteur externe, par conséquent un peu plus haut que le niveau de notre coupe (Voy. Mingazzini, Sur le trajet du pedunculus medius, *Intern. Monatschr.*, 1891).

[*CHARPY*.]

Dans la calotte, nous observons de haut en bas : le noyau moteur oculaire externe entouré par le genou du facial, tous deux formant la saillie de l'*eminentia teres*. La saillie du funiculus teres, d'où dépend cette éminence, est produite par la substance grise centrale disposée en cordons, renforcée par les noyaux de l'hypoglosse et du moteur externe, — la racine du moteur externe, — le noyau du facial et sa branche radiculaire de sortie, — en dehors, la petite olive ou *olive supérieure*, centre ganglionnaire acoustique, — la racine spinale ou descendante du trijumeau avec la tête de la corne postérieure ; — au milieu, le *raphé* de la calotte, flanqué en haut par les faisceaux longitudinaux postérieurs à coupe triangulaire, en bas par le *ruban de Reil* ou faisceau sensitif, de forme triangulaire aussi, avec ses fibres vues en coupe ; — enfin sur les limites

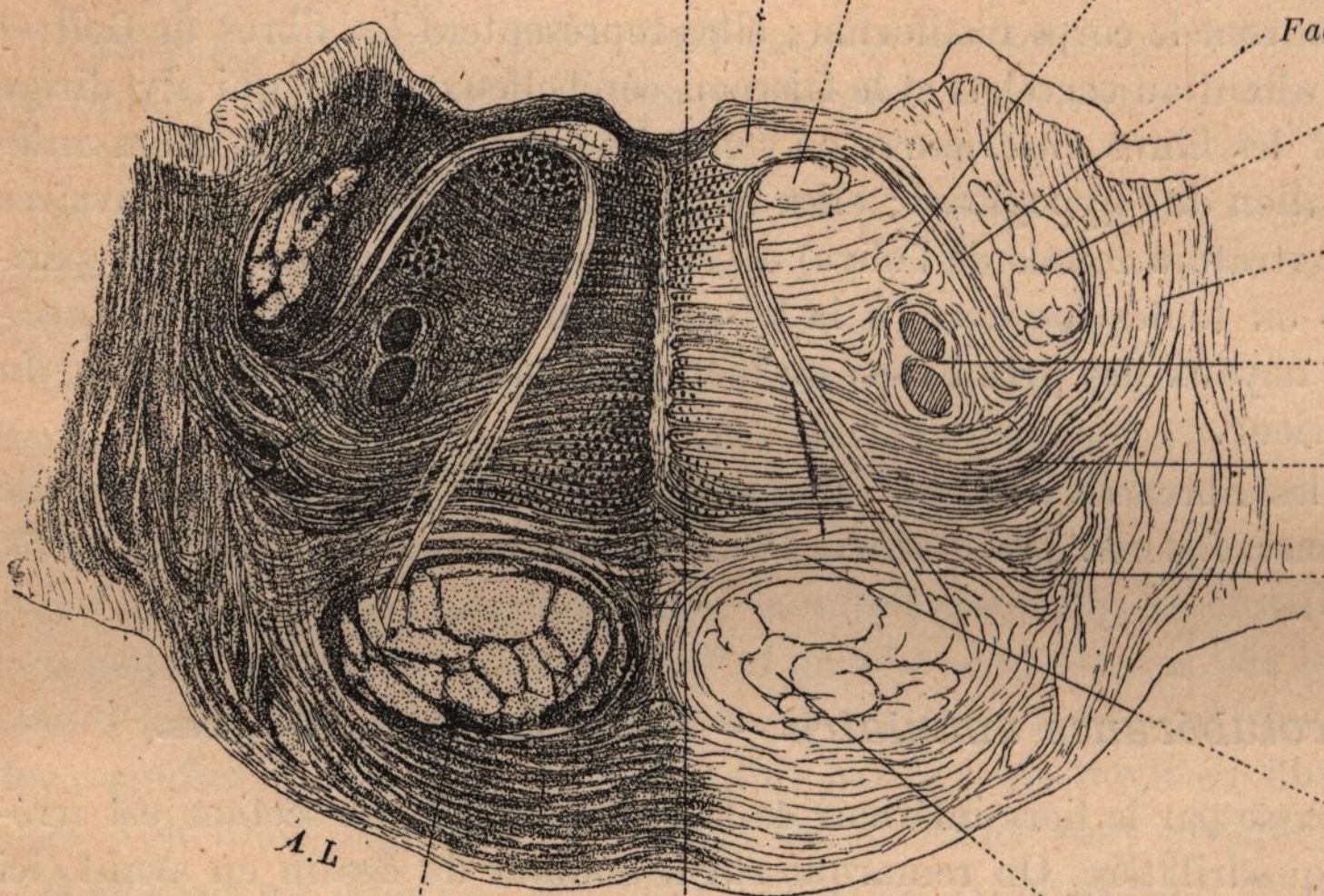

Fig. 298. — Topographie de la protubérance. Région de l'eminentia teres (d'après Kœlliker).

Coupe transversale, par la partie inférieure de la protubérance. Grossie environ trois fois.

du pied et de la calotte, les fibres transversales du *corps trapézoïde*, origine principale du faisceau acoustique central.

La substance réticulée occupe encore la presque totalité de la calotte entre les racines du trijumeau. Le passage des racines du moteur oc. externe la divise aussi en deux champs, mais qui n'offrent aucune différence structurale.

5° *Pédoncule cérébral*. — *Région du noyau rouge*.

La coupe passe par les tubercules quadrijumaux antérieurs et le noyau rouge ; elle a la forme d'un trapèze aux côtés arrondis.

Le locus niger de Sœmmering la divise en deux régions, le pied et la calotte. Le locus niger s'étend du sillon latéral de l'isthme en dehors au sillon du mo-

teur oc. commun en dedans; on remarque dans sa partie externe la coupe de fibres aberrantes (pes lemniscus) émanées du faisceau pyramidal.

Le *pied* est composé de substance blanche à direction radiée. On voit sur sa périphérie la coupe de plusieurs sillons qui le divisent en faisceaux ; mais il faut bien savoir que la division apparente en faisceaux est toujours superficielle et qu'elle ne correspond pas à la division physiologique ou anatomique réelle. Celle-ci ne se constate que chez le fœtus à cause de la différence de couleur suivant l'état de la myélinisation, et dans les cas de dégénération secondaire. En observant la surface du pied, on remarque que les fascicules peuvent être rectilignes et parallèles, ce qui n'est pas la règle, et sous cette forme divisés en deux

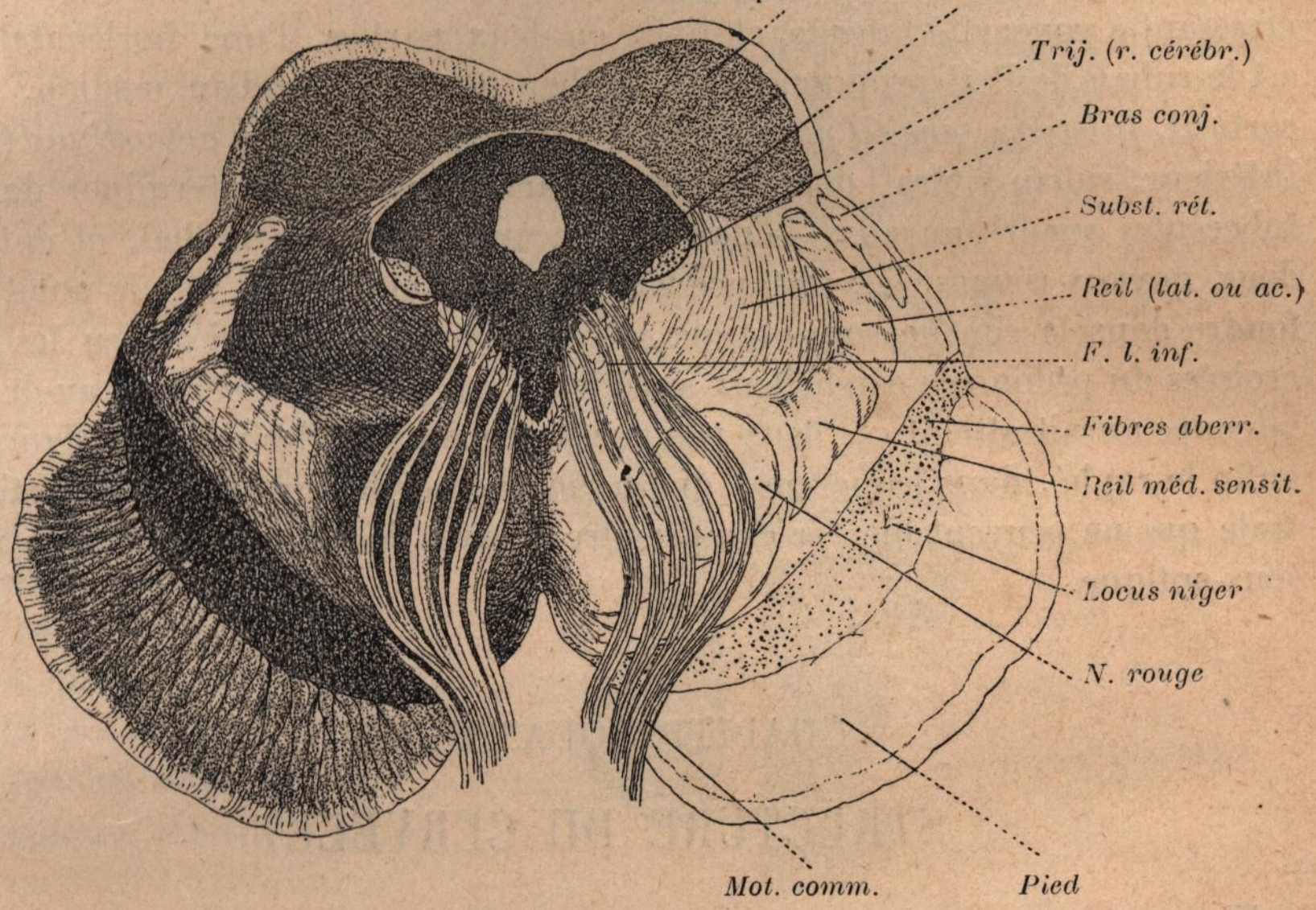

Fig. 299. — Topographie du pédoncule cérébral. Région du noyau rouge (d'après Kœlliker, modifiée).

ou trois faisceaux, ou bien tordus et divisés en deux faisceaux externe et interne. Gudden a montré que, dans le plus grand nombre des cas, la surface pédonculaire se compose d'un faisceau externe, rectiligne, et d'un faisceau interne qui s'enroule de dedans en dehors et d'arrière en avant autour du faisceau externe et recouvre en partie son extrémité supérieure ou antérieure. Cette torsion de la partie interne peut être portée à l'extrême dans une anomalie assez rare, signalée par Féré sous le nom de *faisceau en écharpe* et que nous avons décrite p. 257.

On ne confondra pas le faisceau en écharpe avec le tractus pédonculaire transverse, en général plus grêle, beaucoup plus fréquent, et qui se porte en haut sous les tubercules quadrijumeaux.

Le pied du pédoncule atteint chez l'homme son plus grand développement, soit absolument, soit relativement; ce grand volume est en rapport avec les vastes circonvolutions d'où naissent ses faisceaux (Meynert).

Dans la calotte, les deux moitiés droite et gauche ne sont séparées qu'en bas

[CHARPY.]

par le raphé. Nous remarquons : au milieu, l'aqueduc de Sylvius avec son sillon médian inférieur, — autour de lui, la substance grise centrale qui contient à sa partie inférieure le noyau d'origine du moteur oc. commun, dont les fibres arquées descendent à travers le noyau rouge, pour se rassembler vers le sillon de la face interne, où se fait leur émergence, — sur la périphérie de la substance grise, le commencement de la racine supérieure ou cérébrale du trijumeau, le faisceau longitudinal postérieur, — en haut et appartenant à la voûte du cerveau moyen et non à la calotte, les tubercules quadr. postérieurs avec leur stratum zonale.

Au-dessous et en dehors de la substance grise se voient, le bras conjonctival postérieur qui vient des tubercules testes, — le ruban de Reil conformé en croissant à concavité interne, et divisé en deux parties, l'une horizontale, qui est le ruban de Reil proprement dit (ruban supérieur, ruban médian, ruban cortical, *faisceau sensitif*), une verticale qui est le *faisceau acoustique* (ruban inférieur, ruban latéral) déjà épuisé en partie et prêt à se terminer dans les tubercules quadrijumeaux, — dans la concavité du ruban de Reil, et entre les deux noyaux rouges, la substance réticulée, très amoindrie, sur le point de se fondre dans la couche sous-optique, — le *noyau rouge*, qui a reçu les fibres croisées du pédoncule cérébelleux supérieur ; un peu en arrière ou au-dessous, la coupe aurait atteint ces deux pédoncules constituant les noyaux *blancs ;* — enfin le raphé, dans lequel on a distingué une partie dorsale et une partie ventrale qui ne peuvent bien se comprendre qu'avec la connaissance de la région sous-optique.

CHAPITRE QUATRIÈME

STRUCTURE DU CERVELET

Nous avons vu que le cervelet constituait un organe indépendant, surajouté et superposé au tronc cérébral, que sa surface était plissée comme celle du cerveau et comme elle formée par une écorce grise recouvrant sans interruption toutes les circonvolutions, enfin que ce centre nerveux était uni par trois paires de pédoncules au reste de l'axe encéphalo-médullaire. Nous étudierons successivement : l'écorce cérébelleuse avec les noyaux ganglionnaires centraux, les pédoncules cérébelleux et la constitution d'ensemble du cervelet.

I. — ECORCE DU CERVELET ET NOYAUX GRIS CENTRAUX.

A. **Substance grise corticale**. — L'écorce du cervelet est plissée plusieurs fois sur elle-même pour constituer les lobules, les lames et les lamelles. Les plis élémentaires, c'est-à-dire les plus petits et de forme simple, qui par leur réunion forment les lames, elles-mêmes éléments des lobules, sont les *lamelles* ou *circonvolutions*. Il y en a de 600 à 800 dans le cervelet tout entier. Il est important de remarquer que presque toutes sont alignées transversalement, comme des vagues pressées les unes derrière les autres ; elles ont par conséquent une *orientation frontale*, qui influence le sens d'extension des cel-

lules nerveuses qu'elles contiennent. Chaque lamelle ou circonvolution mesure en moyenne 3 mm. en longueur sur 2 mm. au point le plus large ; elle a deux faces libres, une crête élargie qui est son bord libre, une base étroite qui est son pédicule ; un sillon interlamellaire la sépare de la lamelle adjacente.

Une nappe continue de substance grise recouvre la surface du cervelet, se moulant sur toutes les saillies et sur toutes les dépressions, comme sur la surface du cerveau. La coupe d'une lamelle nous présente donc son revêtement extérieur de substance grise et son axe central de substance blanche ; le revêtement gris est plus considérable qu'au cerveau, il représente en poids et en volume le tiers de l'écorce totale.

Nous renvoyons l'étude de la couche médullaire de l'écorce au paragraphe suivant qui traite de la substance blanche du cervelet, et nous décrirons uniquement la substance grise corticale.

La *substance grise corticale* ou écorce proprement dite a une épaisseur de 1 mm. à 1 mm. et demi, et moins de 1 mm. au fond des sillons interlamellaires.

Elle se compose de trois couches, qui sont, de la surface à la profondeur :

La couche *moléculaire*, ou granuleuse externe ;

La couche *intermédiaire*, ou des cellules de Purkinje ;

La couche *granuleuse*, ou granuleuse interne.

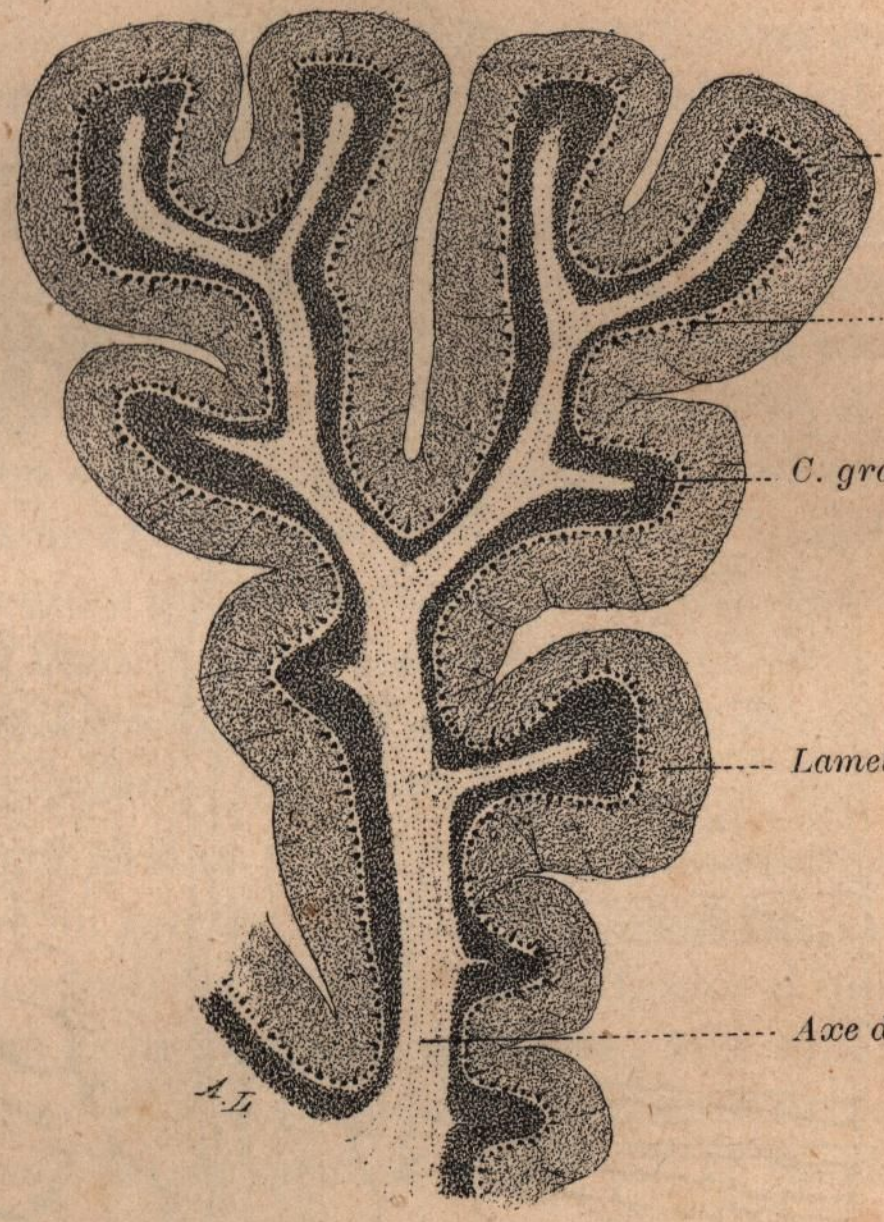

Fig. 300. — Lamelles du cervelet (d'après Ranvier).
Coupe sagittale d'une lame cérébelleuse chez le chien.

Les couches extrêmes ont à peu près la même épaisseur. La couche moléculaire mesure 0 mm. 5 ; la couche intermédiaire, 1 dixième de millimètre au plus, et la granuleuse, qui est la plus profonde, 0 mm. 5.

1° **Couche moléculaire.** — Appelée encore granuleuse externe, couche externe, couche superficielle, cette zone offre une teinte grisâtre, et au microscope un aspect très finement grenu que l'on a rapporté tantôt à la présence d'un ciment interstitiel, tantôt, et c'est l'opinion la plus généralement admise, à la coupe d'un plexus serré de filaments cylindraxiles, névrogliques et protoplasmiques. Elle renferme comme éléments caractéristiques les *petites cellules étoilées*, cellules nerveuses de petite dimension, de forme aplatie, qui occupent surtout les deux tiers internes de la couche. Leur cylindre-axe très long, non myéliné, court en sens transversal par rapport au sens des lamelles, c'est-à-dire en sens antéro-postérieur pour le cervelet, parallèlement à la coupe sagittale d'une lamelle et au plan des arborisations des cellules de Purkinje. Il émet dans son trajet des collatérales ascendantes insignifiantes et d'importantes collatérales

descendantes qui vont, comme d'ailleurs l'extrémité du cylindre-axe lui-même, former autour du corps des cellules de Purkinje, et jusque sur l'origine de son prolongement nerveux, des plexus connus sous le nom de *corbeilles terminales*.

2° **Couche intermédiaire ou des cellules de Purkinje.** — Beaucoup d'auteurs rangent cette couche dans la zone moléculaire, car les ramifications protoplasmiques des cellules de Purkinje occupent la zone moléculaire, et seul le corps de la cellule en est indépendant ; mais le fait que ce corps cellulaire peut em-

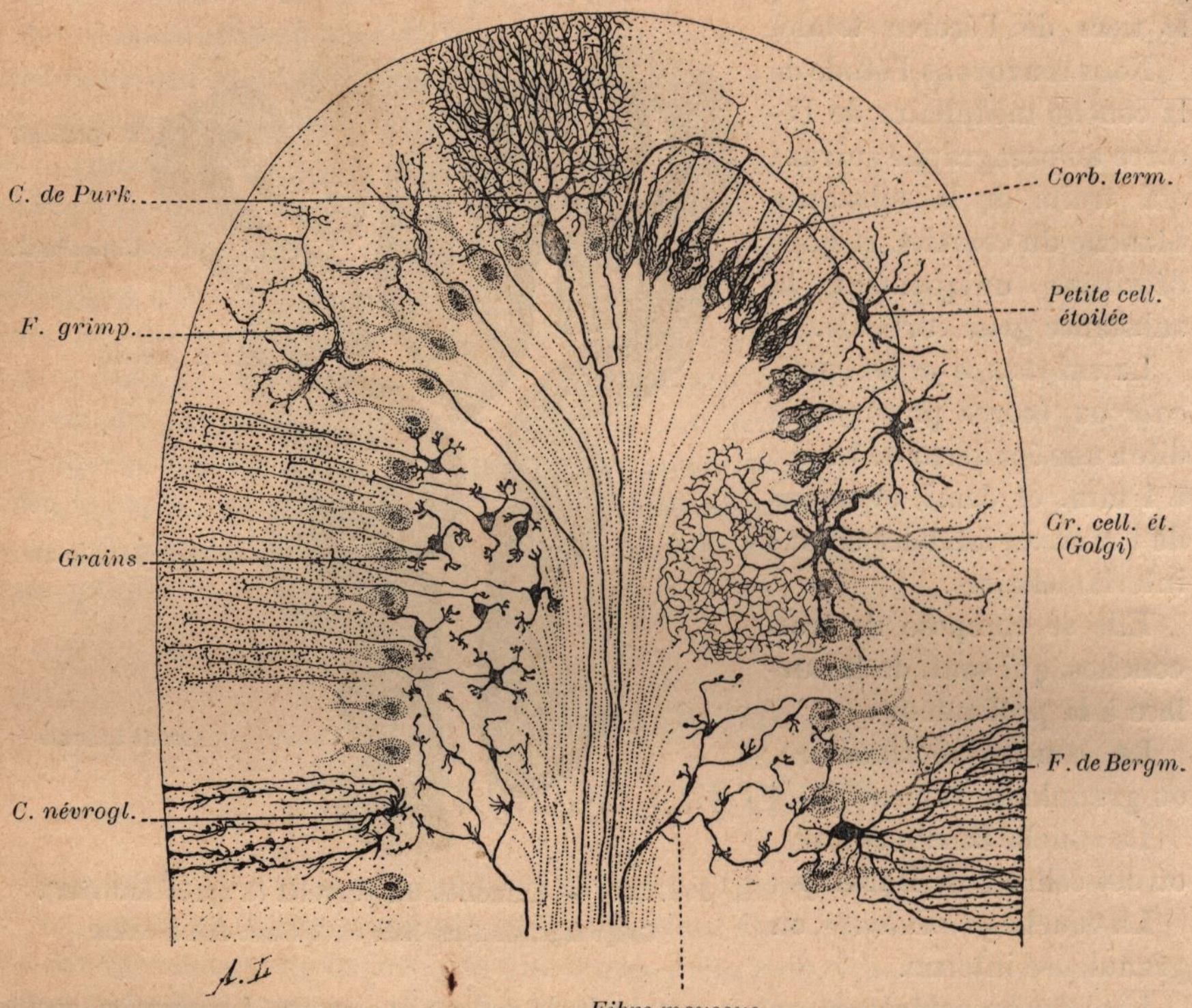

Fig. 301. — Structure de l'écorce cérébelleuse. Figure schématique (d'après Cajal, à peine modifiée).

Coupe sagittale d'une circonvolution. La cellule de Purkinje est vue de face.

piéter également sur la couche granuleuse profonde, comme chez le nouveau-né, et l'importance capitale de ces éléments justifient leur attribution à une zone spéciale. Les *cellules de Purkinje* sont des cellules de grande taille, appartenant aux cellules nerveuses les plus différenciées de tout le corps humain, découvertes par Purkinje en 1837. Elles sont disposées sur une seule rangée chez l'homme, les mammifères et les oiseaux ; il y en a deux chez les reptiles, et plusieurs irrégulières chez les amphibiens et les poissons. Meynert estime qu'il y a environ 10 millions de ces cellules dans le cervelet de l'homme. Le corps de la cellule aplati en lentille, de forme ovale ou piriforme, en grenade ou raquette, nettement strié, mesure en longueur 40 μ, 30 en lar-

geur et 25 à 30 en épaisseur ; il possède un gros noyau rond, un nucléole très distinct, et presque pas de granulations pigmentaires. — Du pôle supérieur de la cellule, celui qui est dirigé vers l'extérieur, émane une *arborisation protoplasmique* tout à fait remarquable. De grosses branches, d'abord dichotomiques, se subdivisent ensuite de façon irrégulière en une infinité de rameaux épineux qui se terminent par des extrémités libres soit dans la couche moléculaire, soit à la surface même de l'écorce ; l'ensemble figure une végétation luxuriante, plus considérable chez l'homme que chez tous les autres animaux. Les rameaux ne s'anastomosent ni entre eux, ni avec ceux des arborisations voisines. Il est à remarquer que l'arborisation ne ressemble pas à un buisson arrondi, développé en tous sens, mais à une feuille de thuya ou à un arbre fruitier en espalier ; elle est aplatie, orientée en sens sagittal, dans un plan parfaitement perpendiculaire à la longueur de la lamelle ; suivant donc que les coupes de la lamelle seront transversales ou longitudinales, on verra des arborisations étalées ou en profil. — Le *prolongement nerveux* cylindraxile, délicat, part du pôle inférieur et suit un trajet descendant ; il traverse la couche granuleuse et pénètre dans l'axe de substance blanche où on le perd. Près de son origine, où il est enlacé par les corbeilles terminales des cellules étoilées, il prend une gaine de myéline, et au niveau de petits étranglements de cette gaine, il émet à angle droit ou aigu 2 à 3 collatérales récurrentes, qui se ramifient en partie dans la couche des grains, en partie montent dans la zone inférieure de la couche moléculaire pour se terminer auprès des cellules de Purkinje voisines, constituant peut-être une voie d'association entre ces cellules nerveuses.

3° **Couche granuleuse** ou des grains profonds, ou couche interne. — Cette couche, de coloration jaunâtre ou rouillée, est d'une épaisseur très variable, qui paraît proportionnelle au nombre des cellules de Purkinje, et qui contraste avec l'épaisseur assez uniforme de la couche moléculaire ; très mince au fond des sillons, elle égale sur le bord libre des lamelles les dimensions de la couche moléculaire. Sur les coupes colorées au carmin, tandis que la couche moléculaire est presque incolore et finement ponctuée de rose, la couche granuleuse se montre comme un amas serré de grains polyédriques fortement teintés en rouge. Chaque *grain* est une petite cellule nerveuse de 4 à 6 μ, qui ne possède que de courts prolongements protoplasmiques, mais émet un long et grêle prolongement nerveux qui monte à travers la couche des grains, la couche intermédiaire et la couche moléculaire, et se termine en T dans cette dernière. La branche transversale du T porte le nom de *fibre parallèle ;* sa direction est exclusivement longitudinale, c'est-à-dire parallèle à la longueur de la lamelle et perpendiculaire aux arborisations sagittales des cellules de Purkinje ; elle suit un très long trajet et va se terminer aux deux bouts de la lamelle par un simple épaississement. La couche moléculaire est striée dans toute sa hauteur par ces fibres parallèles. Dans ce parcours si étendu, chaque fibre parallèle entre en contact avec les rameaux latéraux de toute la file des cellules de Purkinje, sur lesquels elle repose comme un fil télégraphique sur les isolateurs des poteaux ; aussi Cajal pense-t-il que ce fil relie ainsi un nombre considérable de grandes cellules nerveuses.

Outre les grains, on trouve encore dans la couche granuleuse, ordinairement au-dessous des cellules de Purkinje, et en nombre à peu près égal à celui de

ces dernières, les *grandes cellules étoilées*, ou cellules de Golgi, éléments nerveux à corps plutôt volumineux, à ramifications protoplasmiques divergentes en tous sens. Leur cylindre-axe, du type court, se résout rapidement en un nombre considérable de rameaux qui forment au sein de la couche granuleuse un inextricable plexus. — Enfin, Cajal a signalé récemment la présence d'autres cellules de grande taille, rares d'ailleurs, dont les dendrites vont se ramifier dans la couche moléculaire, alors que l'axone descend dans la substance blanche. Peut-être s'agit-il d'une forme aberrante des cellules de Purkinje ?

Nous venons de décrire les éléments cellulaires de la substance grise ainsi que leurs fibres cylindraxiles nues ou myélinées ; mais on trouve aussi, au sein de cette substance, des fibres nerveuses afférentes qui arrivent du dehors et

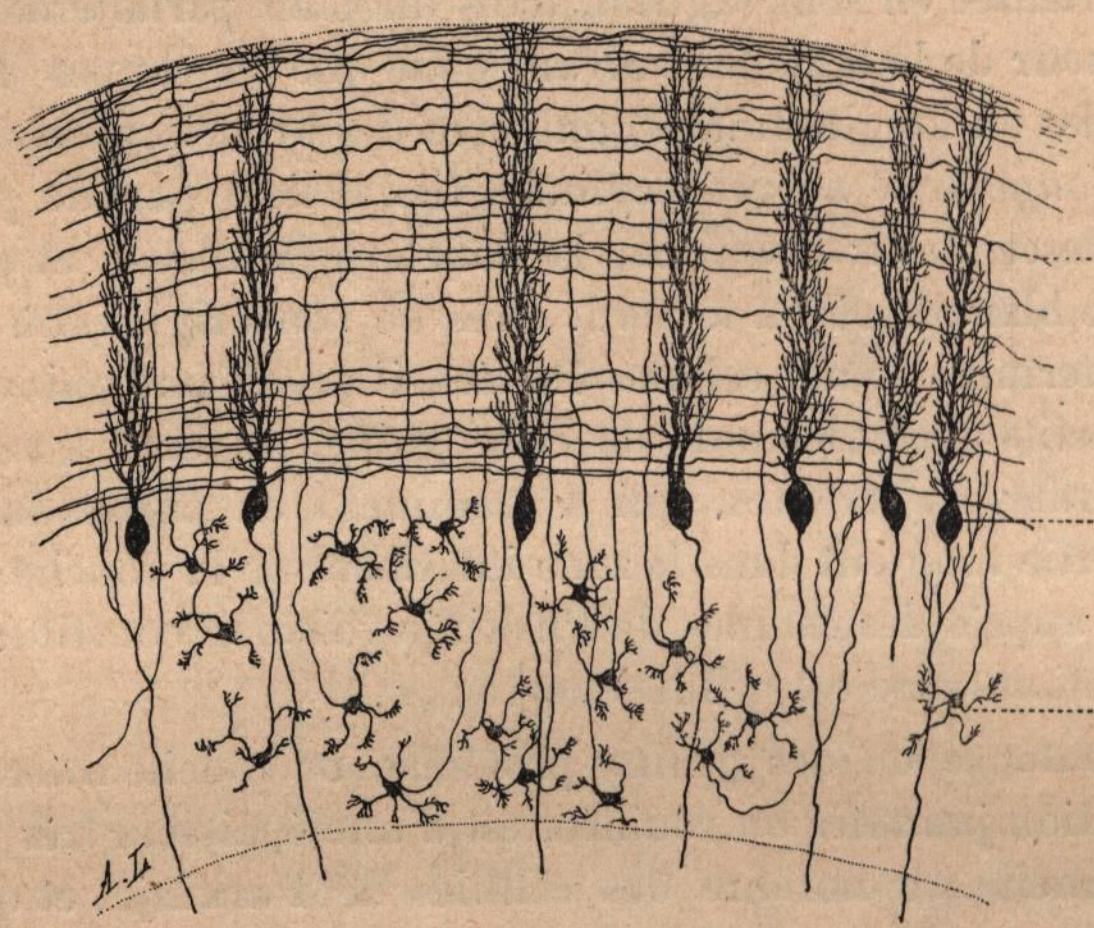

Fig. 302. — Structure de l'écorce cérébelleuse (d'après Kœlliker).

Coupe frontale d'une circonvolution. — Les cellules de Purkinje sont vues de profil et les fibres parallèles de face.

présentent des particularités remarquables dans leur terminaison ; ce sont les fibres moussues et les fibres grimpantes de Cajal.

Les *fibres moussues*, grosses, très ramifiées, portent de distance en distance des nœuds ou rosaces, en forme de plaques de mousse, à courtes expansions divergentes. Elles se terminent dans la couche des grains par des nodosités libres ou par une rosace finale. Ces fibres ont été rencontrées chez tous les vertébrés et sont peut-être les voies cérébelleuses ascendantes de la moelle. — Les *fibres grimpantes*, également volumineuses et myélinées, traversent sans se diviser la couche des grains et abordent la couche moléculaire à laquelle elles sont destinées. Collées comme des lianes sur les branches et les gros rameaux protoplasmiques des cellules de Purkinje, le long desquelles elles grimpent, elles les couvrent de leurs arborisations plexiformes. Un certain nombre de ces fibres paraissent provenir des cellules ganglionnaires de la protubérance.

D'après la description qui précède et dans laquelle nous avons suivi pas à pas l'exposé de Ramón y Cajal, il semble que l'élément fondamental de l'écorce du cervelet est la cellule de Purkinje, non seulement à cause de sa grande taille et de la haute différenciation de sa forme, mais aussi parce que seule elle pos-

sède un prolongement nerveux qui sort de l'écorce pour aller actionner des éléments situés hors du cervelet. Dans toutes les autres cellules, le cylindre-axe s'épuise sur place, et il est difficile d'y voir autre chose que des éléments d'association. On remarquera la complexité des rapports de la cellule de Purkinje. Elle est associée en effet aux cellules de même espèce et cela sur une très grande longueur, par ses propres collatérales, par les fibres parallèles des grains, par les corbeilles terminales des petites cellules étoilées; elle reçoit les impressions périphériques, extra-cérébelleuses, par les fibres grimpantes et aussi peut-être par les grains qui les ont reçues eux-mêmes des fibres moussues, et elle transmet son impulsion centrifuge par son prolongement cylindraxile.

Nos connaissances sur la structure de l'écorce du cervelet ont été profondément remaniées dans ces dernières années. Golgi le premier a reconnu la nature nerveuse des petites cellules étoilées et des grains, découvert les grandes cellules étoilées et décrit plus exactement les cellules de Purkinje. Tout le reste est presque entièrement l'œuvre de Cajal : rappelons, en passant, que c'est à propos des petites cellules étoilées qu'il a découvert la terminaison des cylindre-axes par arborisation libre, fait qu'il devait bientôt généraliser à tous les éléments du système nerveux.

Golgi, *Sulla fina anatomia del cerveletto*, 1874; — Cajal, Sur les fibres nerveuses de la couche granuleuse du cervelet. *Intern. Monatsch.*, 1889.

Voy. aussi comme recherches complémentaires : Kœlliker, in *Zeitschrift f. wiss. Zool.*, 1890; — Van Gehuchten, *la Cellule*, 1891; — Retzius, in *Biolog. Untersuch.*, 1892; — Falcone, *Archives ital. de biol.*, 1894; — Bechterew, *Voies de conduction*, 1900.

Substance de soutien. — La substance de soutien de l'écorce est représentée par les prolongements conjonctifs qui accompagnent les vaisseaux et par la névroglie. Dans toute la substance médullaire et dans la zone profonde de la couche des grains, les cellules névrogliques ne diffèrent en rien de leur disposition habituelle dans la substance blanche; elles sont peu nombreuses, petites et irrégulièrement placées entre les faisceaux. Mais il n'en est plus de même dans la zone superficielle de la couche granuleuse et dans la couche moléculaire. Là, se montrent de grandes cellules, pressées les unes contre les autres ; elles présentent deux catégories de prolongements, des prolongements centraux ou internes courts, peu nombreux, et des prolongements périphériques ou externes, au nombre de 12 à 15, qui montent parallèlement en branches de chandelier à la surface de l'écorce et se terminent sous la pie-mère par un renflement triangulaire.

Les plus remarquables de ces cellules sont situées dans la zone externe de la couche granuleuse, immédiatement au-dessous des cellules de Purkinje. Leurs prolongements périphériques, très nombreux (Gehuchten en a compté jusqu'à trente) rigides, un peu épineux, ordinairement indivis, s'élèvent régulièrement à travers la couche moléculaire qu'ils strient en sens vertical. Ce sont ces prolongements que Bergmann a décrits en 1857 et qui sont connus sous le nom de *fibres radiées* ou *fibres de Bergmann* (voy. fig. 301). Elles aboutissent à la surface et sous la pie-mère à une membrane dite *limitante*, basale ou cuticulaire, qu'elles semblent tendre. Bergmann avait déjà reconnu le caractère amorphe de cette membrane et l'avait justement comparée à la limitante interne de la rétine. Elle est probablement formée par l'expansion des fibres radiées, c'est-à-dire par l'accolement de leurs épaississements terminaux. Au-dessous d'elle est une couche névroglique assez épaisse, analogue à celle de la moelle.

Sur la névroglie du cervelet, voy. : Retzius, *Biolog. Untersuch.*, 1892 ; —

Azoulay, *C. R. Soc. de Biologie*, 1894; — Van Gehuchten, *Bibliogr. anatom.*, 1894.

Vaisseaux de la substance grise. — Ranvier dit qu'un même réseau capillaire alimente les trois couches et qu'il y est partout également serré. D'après Obersteiner, on rencontre dans la couche moléculaire des artères et des veines pénétrantes à direction perpendiculaire à la surface et un réseau capillaire allongé en sens radié; la couche granuleuse possède également un réseau à mailles étroites. Les mailles s'agrandissent dans la substance blanche et s'allongent dans le sens des fibres nerveuses. Ce même auteur signale aussi autour des cellules de Purkinje des artérioles et des veinules assez développées, parallèles à la surface.

B. — **Noyaux centraux.**

La substance blanche du cervelet contient dans chacune de ses moitiés quatre ganglions nerveux, qui sont par conséquent pairs et symétriques. Le plus gros, le *corps dentelé*, était connu depuis longtemps; Stilling a découvert les trois autres. Parmi ces trois ganglions nouveaux, deux sont situés dans le noyau blanc de l'hémisphère et peuvent être considérés comme des corps dentelés accessoires : ce sont le *bouchon* ou *embolus*, et le *noyau sphérique*; le troisième ou *noyau du toit* occupe la substance blanche du vermis.

Nous pouvons les répartir ainsi :

Ganglions centraux.	Dans l'hémisphère.	Corps dentelé.	
		Noyaux dentelés accessoires.	Bouchon ou embolus.
			Noyau sphérique.
	Dans le vermis.	Noyau du toit.	

On peut les voir tous à la fois sur une coupe horizontale du cervelet passant par le noyau central dû vermis supérieur et par le grand sillon circonférentiel, en rasant la valvule de Vieussens. On remarquera qu'ils sont tous voisins de la partie antérieure de la voûte du quatrième ventricule.

1° ***Corps dentelé.*** — Nous avons déjà décrit le corps dentelé ou olive cérébelleuse (p. 244); nous avons vu qu'il présente la forme d'un sac, dont le hile s'ouvre à l'extrémité antérieure de la face interne. La lame plissée qui constitue le ganglion est composée de cellules nerveuses et d'un plexus fibrillaire. Les cellules à corps globuleux, de taille plutôt moyenne, se font remarquer par la richesse de leurs dendrites; leurs axones se dirigent pour la plupart vers le noyau rouge qu'ils abordent par le pédoncule cérébelleux supérieur. Quant à l'inextricable plexus dans lequel ces éléments sont plongés, il renferme entre autres la terminaison des fibres de Purkinje, du vermis seul (Van Gehuchten), et des collatérales qui proviennent soit des cellules dentelées, soit peut-être aussi des fibres du corps restiforme.

Le corps dentelé, qui a été appelé aussi corps ciliaire, est en outre recouvert sur sa face externe d'une couche blanche d'aspect feutré, qui a reçu les noms variés de *plexus extra-ciliaire*, *toison* ou capsule du corps dentelé; un amas semblable de fibres intriquées remplit son noyau médullaire et constitue le *plexus intra-ciliaire*, en communication avec le premier. Plus en dehors, la substance médullaire dans laquelle il est plongé présente des faisceaux curvilignes, visibles dans certains modes de préparation et connus sous le nom de *fibres semi-circulaires*. Les unes, *externes* ou *circumdentelées*, contournent la convexité des faces externe et supérieure du corps dentelé en se continuant dans les pédoncules cérébelleux moyen et inférieur; les autres, *internes* ou

périventriculaires, signalées par Déjerine, émanent de la partie interne du corps dentelé, sur les parois latérales du 4e ventricule. Ces fibres semi-circulaires sont l'épanouissement de faisceaux qui proviennent du bulbe ou de la protubérance, auxquels s'ajoutent des fibres émanées de l'écorce cérébelleuse.

2° ***Noyaux*** ou ***corps dentelés accessoires***. — Ces deux petits ganglions, qui paraissent être des satellites détachés du corps dentelé principal, ne sont bien reconnaissables que chez l'homme. Le plus externe des deux, par consé-

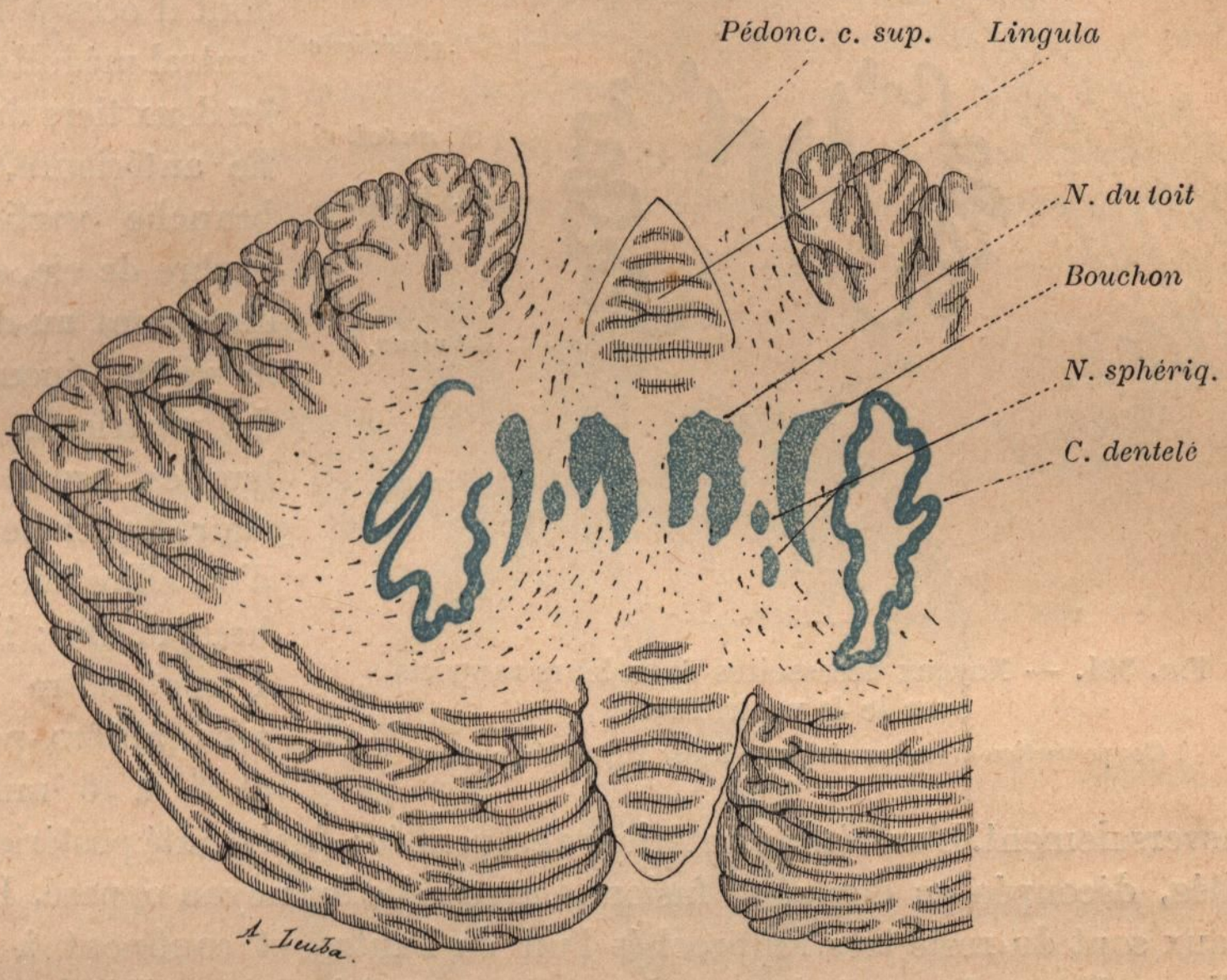

Fig. 303. — Les ganglions centraux du cervelet.

Coupe horizontale, un peu oblique, rasant la valvule de Vieussens. — Le noyau sphérique est sectionné deux fois à droite.

quent le plus rapproché du corps dentelé, est le bouchon ; le plus interne, le noyau sphérique.

Noyau du bouchon ou de **l'embolus**, nucleus emboliformis. — Ce noyau, qui commence à 4 millimètres en arrière de la lingula, s'étend en direction antéro-postérieure le long de la face interne du corps dentelé, en avant du hile qu'il semble oblitérer en partie. Il rappelle la parolive interne. Sa longueur est de 13 à 15 millimètres ; il présente une extrémité antérieure renflée, large de 3 à 4 millimètres, une extrémité postérieure effilée. Sa substance grise a une structure analogue à celle du corps dentelé, avec lequel elle est d'ailleurs fusionnée en arrière.

Noyau sphérique ou noyau globulaire ; nucleus globulus. — Situé en dedans et un peu en dessous du bouchon, le long des deux tiers antérieurs de ce ganglion, au-dessus du nid d'hirondelle, il a la forme d'un ruban à direction sagittale, long de 13 à 14 millimètres, composé d'un pédoncule en avant, et d'une tête renflée, en arrière. Les coupes le montrent parfois sectionné en deux ou trois tronçons. Son extrémité antérieure se fusionne avec le noyau

[CHARPY.]

dentelé et le noyau du toit. Au point de vue structural, il appartient au type des noyaux dentelés.

3° ***Noyau du toit***, *noyau médian* ou noyau de Stilling. — Ce noyau paraît être plus important que les corps accessoires ; il est situé, non plus dans l'hémisphère, comme ceux-ci, mais dans le lobe médian ou vermis, dont il occupe le noyau central médullaire dans les deux tiers de sa partie antérieure, sous la branche verticale de l'arbre de vie, et immédiatement au-dessus de la voûte épendymaire du ventricule. Sa couleur est brune ou gris clair. Sa forme est celle d'un ellipsoïde aplati de haut en bas ; il mesure 1 centimètre dans le sens antéro-postérieur et 5 à 6 millimètres transversalement. L'extrémité antérieure est renflée ; l'extrémité postérieure, mal limitée, découpée en dents, se fusionne avec celle du noyau opposé. Les deux noyaux sont du reste très rapprochés l'un de l'autre et confinent à la ligne médiane. Ils renferment de grandes cellules multipolaires. Weidenreich les considère comme étant l'extrémité supérieure d'une colonne nerveuse, formée plus bas par les noyaux vestibulaires de Deiters et de Bechterew, auxquels elle est unie chez certains mammifères.

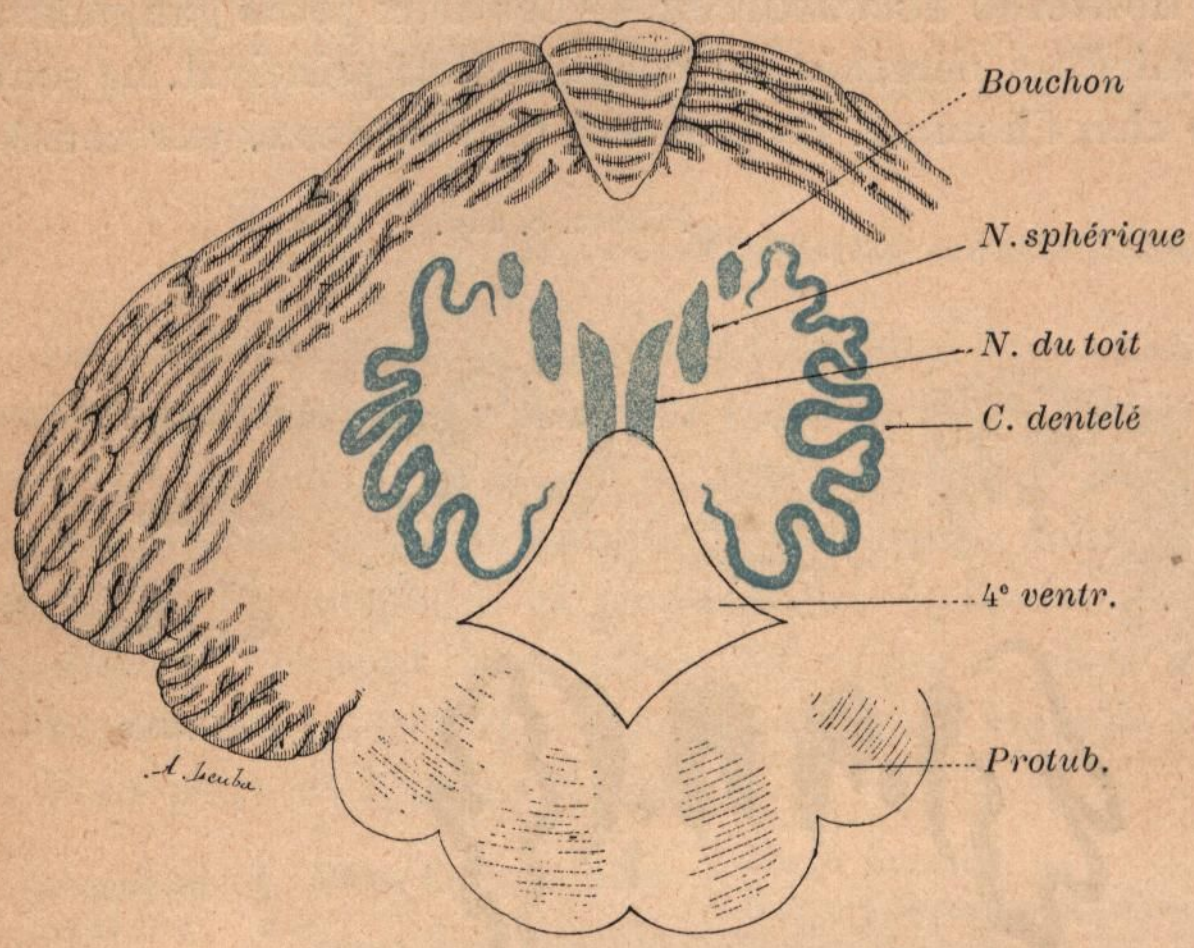

Fig. 304. — Noyaux accessoires dans leurs rapports avec le 4e ventricule.
Coupe vertico-transversale passant par la protubérance.

Sur l'anatomie comparée des noyaux centraux : Weidenreich. Zur Anatomie der centr. Kleinhirnkerne. *Dissert. inaug.*, Strasbourg, 1899, et *Zeitschr. f. Morphol.*, 1899.

II. — PÉDONCULES CÉRÉBELLEUX.

Nous avons distingué trois paires de pédoncules cérébelleux : les inférieurs ou corps restiformes qui émanent du bulbe, les moyens qui viennent de la protubérance, et les supérieurs qui sortent du pédoncule cérébral en dessous des tubercules quadrijumeaux. La figure 173 montre la position réciproque de ces trois pédoncules. En observant le côté droit de la figure, on remarquera que le pédoncule cér. inférieur émerge en haut entre le pédoncule moyen et le pédoncule supérieur ; il y a là dans le noyau médullaire une sorte de trou (*porte de sortie*, de Stilling), par où le corps restiforme et les faisceaux inférieurs du pédoncule moyen pénètrent dans le cervelet.

A. — **Pédoncules cérébelleux supérieurs**. — On voit déjà à l'œil nu que la plus grande partie du pédoncule cérébelleux supérieur sort de

la cavité du corps dentelé par le hile ouvert en avant et en dedans, et qu'à son autre extrémité, dans la partie supérieure du pédoncule cérébral, il se croise avec le pédoncule opposé et pénètre dans le noyau rouge où il se perd. Ce croisement atteint son plein développement sous les tubercules quadrijumeaux postérieurs. Schwalbe compare cette disposition des pédoncules cérébelleux à deux branches de ciseaux à demi ouvertes; le croisement répond à l'articulation des branches, et les noyaux rouges figurent les anneaux.

La caractéristique du pédoncule cérébelleux supérieur est de contenir la presque totalité des fibres afférentes ou centrifuges du cervelet; ces fibres émanent à peu près toutes du noyau dentelé. Il y a lieu de distinguer le pédoncule proprement dit et le faisceau de Gowers.

1° **Pédoncule proprement dit.** — Les fibres proviennent des grosses cellules du corps dentelé ou olive cérébelleuse, dont elles sont le prolongement cylin-

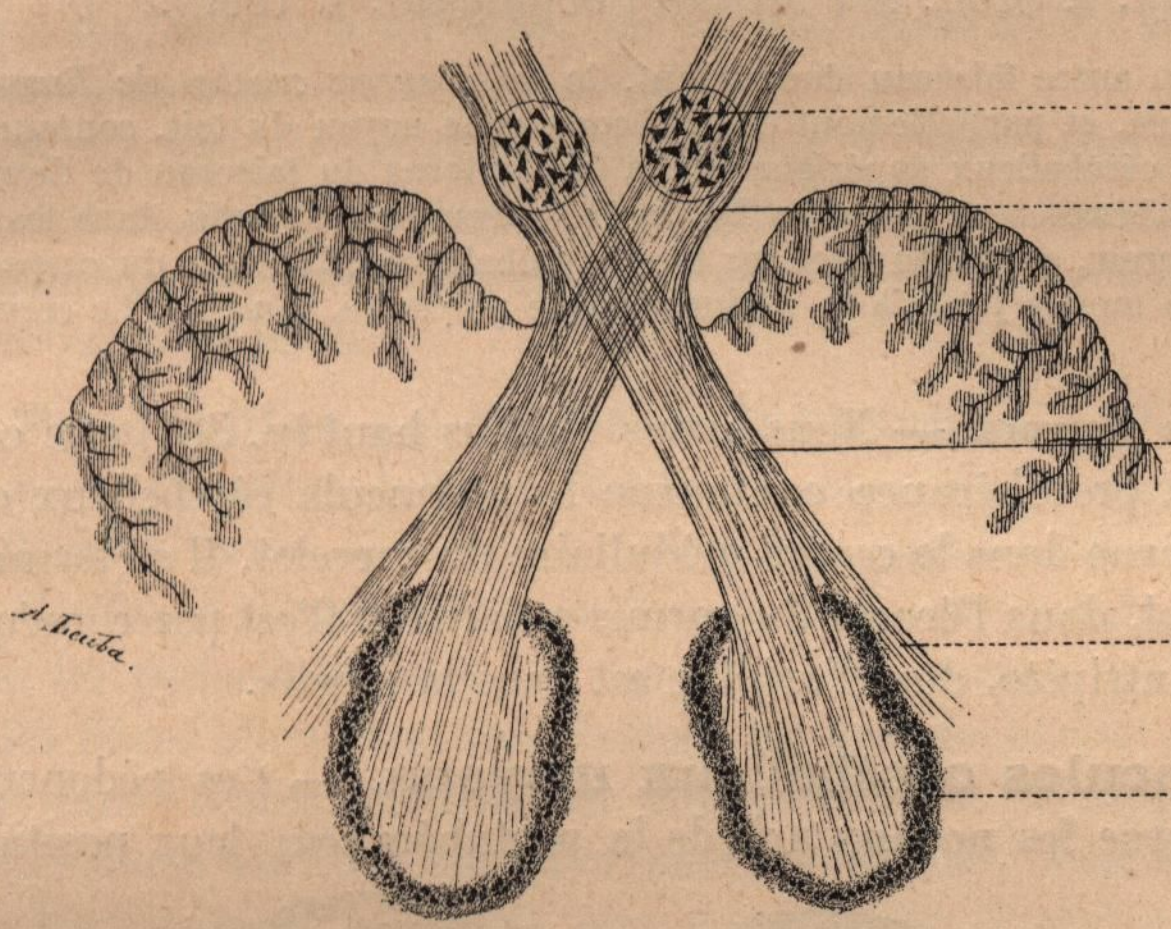

Fig. 305. — Les pédoncules cérébelleux supérieurs.
Origine et entrecroisement. — Figure demi-schématique.

draxile; ces cellules sont, comme nous l'avons vu, en connexion avec la terminaison des fibres de Purkinje. Un petit nombre de fibres nerveuses ont pour origine l'écorce même, et par conséquent les cellules de Purkinje (Marchi, Cajal, Van Gehuchten). Les observateurs récents admettent que toutes ces fibres sans exception subissent l'entrecroisement sous les tubercules quadrijumeaux. Elles aboutissent au noyau rouge ; une partie s'y termine, l'autre se poursuit directement jusqu'à la couche optique. Le noyau rouge étant à son tour uni au thalamus (noyau externe ou interne), ou même directement à l'écorce cérébrale, le pédoncule cérébelleux supérieur constitue une voie centrifuge cérébello-corticale, coupée par des relais variés (neurones rubro-cérébelleux, rubro-thalamiques et thalamo-corticaux).

A côté de ces fibres efférentes existent, mais en très petit nombre, des fibres afférentes centripètes.

Le noyau rouge n'est pas le seul aboutissant ou le seul lieu de passage du pédoncule supérieur. Cajal a découvert qu'un grand nombre de fibres, après avoir subi l'entre-croisement (Van Gehuchten), se bifurquent en deux bran-

ches, l'une ascendante qui continue son trajet vers le noyau rouge, l'autre descendante, ou bien émettent une grosse collatérale descendante. Branches de division ou bien collatérales, ces fibres se réunissent en un faisceau longitudinal qui descend dans la protubérance et le bulbe, en dedans du noyau gélatineux du trijumeau. Elles abandonnent des collatérales au noyau masticateur, aux noyaux du facial, du moteur externe, des nerfs mixtes et à la substance réticulée, et se terminent dans la moelle, on ne sait où, car on n'a pu les suivre plus loin que l'olive.

Cajal appelle ces fibres faisceau cérébelleux descendant latéral. Ce nom est déjà appliqué à un groupe de fibres décrit par Thomas. Nous le désignerons sous le nom de *faisceau descendant de Cajal*. Il est difficile, pour le moment, de l'identifier avec d'autres faisceaux indiqués par Marchi, par Edinger et par Bechterew.

(Cajal, *Beitrag. z. Stud. der Medulla oblongata*, I, 1896).

Thomas décrit un autre faisceau descendant, le *faisceau en crochet de Russell*, qui, né dans le corps dentelé, et partiellement dans l'écorce et le noyau du toit, contourne en crochet le pédoncule cérébelleux supérieur sur la face externe du faisceau de Gowers et descend dans la protubérance et dans le bulbe. Il se termine en partie dans les noyaux de Deiters et de Bechterew, confondu avec les fibres cérébello-vestibulaires du corps restiforme, et en partie dans la moelle jusqu'à la région dorsale moyenne. (Thomas. Le cervelet. *Thèse de Paris*, 1897.)

2° **Faisceau de Gowers.** — Nous avons vu plus haut (p. 386) que ce faisceau émergeant de la protubérance contourne le pédoncule cérébelleux et pénètre sur son bord interne dans le centre médullaire du cervelet. Il se termine, après croisement partiel, dans l'écorce du vermis antérieur. C'est par conséquent une voie afférente, centripète, dont l'origine est dans la moelle.

B. — **Pédoncules cérébelleux moyens.** — Ces pédoncules unissent le cervelet avec les noyaux gris de la protubérance; leur position excen-

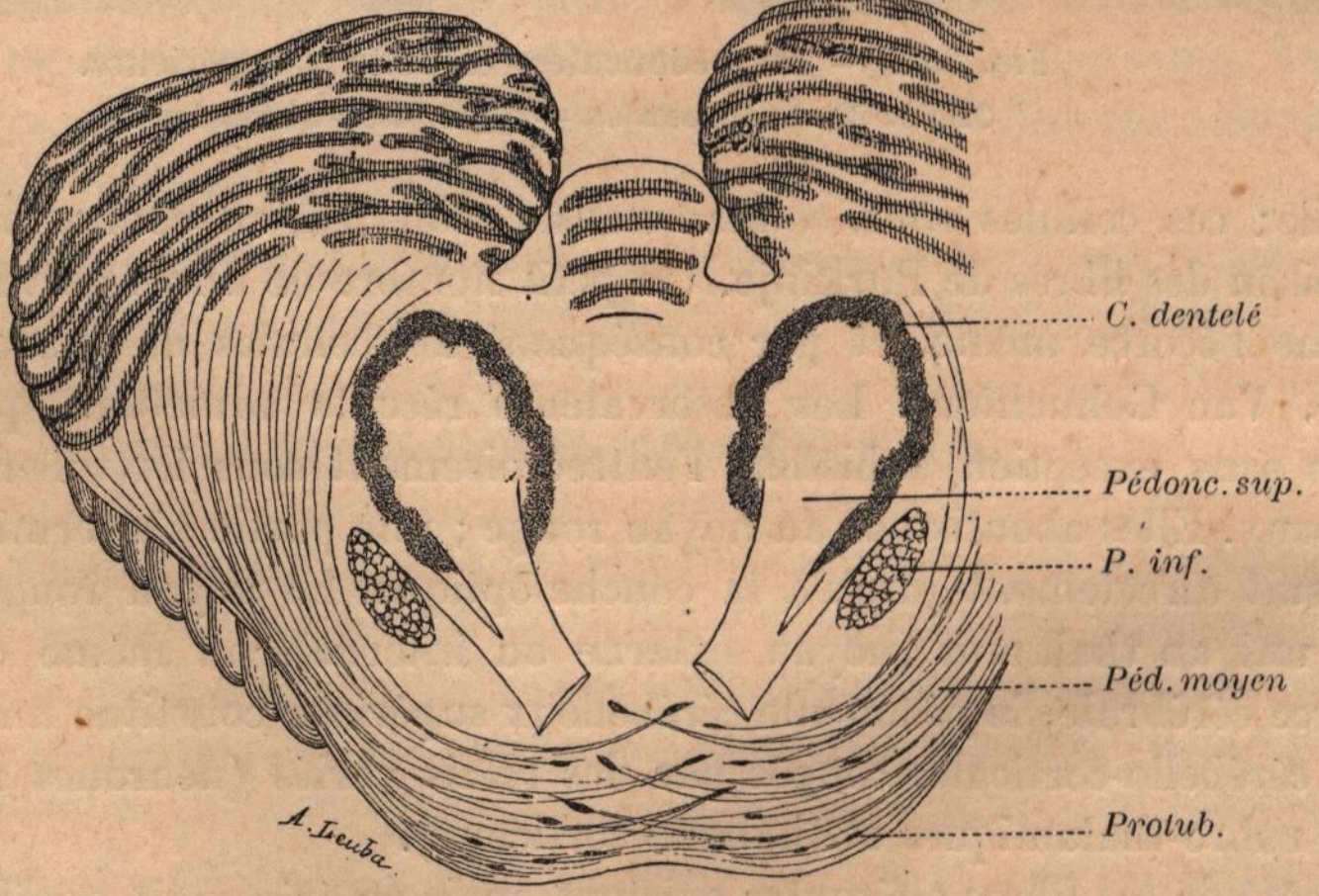

Fig. 306. — Les pédoncules cérébelleux moyens.
Coupe horizontale du cervelet. — Figure demi-schématique.

trique fait déjà présumer qu'ils sont surtout en rapport avec l'hémisphère cérébelleux, bien plus qu'avec le lobe médian ou le corps dentelé. Ce sont leurs

fibres qui constituent la plus grande partie des *fibres semi-circulaires*, que l'on observe dans le noyau blanc de l'hémisphère.

Le pédoncule moyen est essentiellement une voie afférente du cervelet, voie centripète ou *ponto-cérébelleuse*. Les fibres naissent dans les cellules des noyaux gris du pont; elles occupent les trois couches transversales connues sous le nom de stratum superficiel, intermédiaire et profond. Quelques-unes sont directes (fibres homo-latérales), mais la plupart sont croisées (fibres contro-latérales de quelques auteurs). Elles se terminent dans l'écorce hémisphérique.

Il est important de remarquer que ces noyaux protubérantiels sont, à leur tour, en rapport avec l'écorce cérébrale par un double système de fibres : par d'innombrables collatérales émanées du faisceau pyramidal, et surtout par des fibres terminales qui proviennent des régions centrales du manteau et passent par le pied du pédoncule cérébral. Ils ne sont donc qu'un relais, une station interposée sur la voie cérébro-cérébelleuse.

A côté de ces fibres centripètes qui forment le contingent principal, il existe un petit nombre de fibres centrifuges ou efférentes, constatées chez l'homme et chez les animaux, qui proviennent de l'écorce même du cerveau et se terminent dans les noyaux du pont.

C. — **Pédoncules cérébelleux inférieurs**. — Nous employons ce terme comme synonyme de corps restiforme, bien que quelques auteurs réservent ce dernier terme à la moitié inférieure, juxta-ventriculaire, des pédoncules, et d'autres à la partie externe de ces mêmes pédoncules.

Comme les pédoncules moyens, les inférieurs contiennent presque exclusivement des fibres afférentes, centripètes, en grande partie croisées et qui se terminent dans l'écorce cérébelleuse, sans contracter de rapport avec le corps dentelé. Ces fibres sont, les unes d'origine médullaire : faisceau cérébelleux de Flechsig; les autres, de beaucoup plus nombreuses, d'origine bulbaire : fibres des noyaux postérieurs, faisceau olivaire et faisceau vestibulaire.

1° **Faisceau cérébelleux direct** ou **de Flechsig**. — Nous avons décrit déjà (p. 206 et 385) le trajet de ces fibres qui, nées dans les cellules de la colonne de Clarke, contournent la face externe du bulbe, pénètrent dans le corps restiforme et dans le cervelet, et vont, après s'être en majeure partie croisées, se terminer dans les vermis supérieur et postérieur du lobe médian, au-dessus et en arrière de la terminaison du faisceau de Gowers.

2° **Fibres des noyaux de Goll et de Burdach**. — Elles proviennent des noyaux du cordon postérieur, principalement de leur partie externe (noyau externe ou de Monakow), et, comme on le sait, ces noyaux ont, à leur tour, reçu la terminaison des fibres radiculaires longues de la moelle, en même temps que la grosse masse de leurs cellules envoient leurs cylindre-axes, non pas au cervelet, mais dans le ruban de Reil ou ruban sensitif. Ces fibres bulbaires aboutissent à l'écorce cérébelleuse après un croisement partiel. Peut-être un certain nombre prennent-elles la voie indirecte de l'olive.

Thomas et d'autres auteurs mettent en doute l'existence de ces fibres ascendantes des noyaux. En revanche ils admettent :

1° Des fibres médullaires directes, qui proviendraient des racines postérieures ou des fibres de cordon, sans passer par les noyaux;

2° Des fibres descendantes, d'ailleurs peu nombreuses, qui, de l'écorce hémisphérique, iraient se terminer dans le noyau de Burdach, dans le noyau du cordon latéral et dans la substance réticulée.

D'autre part, le noyau du cordon latéral, dans lequel se termine une partie du faisceau de Gowers, enverrait des fibres ascendantes au cervelet.

3° **Faisceau olivaire.** — Depuis longtemps, des observations d'anatomie pathologique chez l'homme, et l'expérimentation chez les animaux, ont démontré les rapports croisés qui unissent l'olive et le cervelet. Elles ont lieu par le *faisceau olivaire* qui constitue la plus grosse part du corps restiforme. Les fibres naissent des cellules olivaires et aussi des parolives et du noyau arciforme, dont les dégénérations accompagnent celles de l'olive bulbaire. Quelques-unes paraissent être directes ; mais la grande majorité sortant du hile se croise dans le raphé, dans la couche inter-oliv. (fibres arciformes antérieures) et monte dans la partie externe du corps restiforme. Elles aboutissent, non pas au corps dentelé, comme on l'a cru longtemps, mais, ainsi qu'il est de règle pour les fibres afférentes, dans l'écorce cérébelleuse. Le lobe médian et accessoirement les hémisphères reçoivent leurs arborisations.

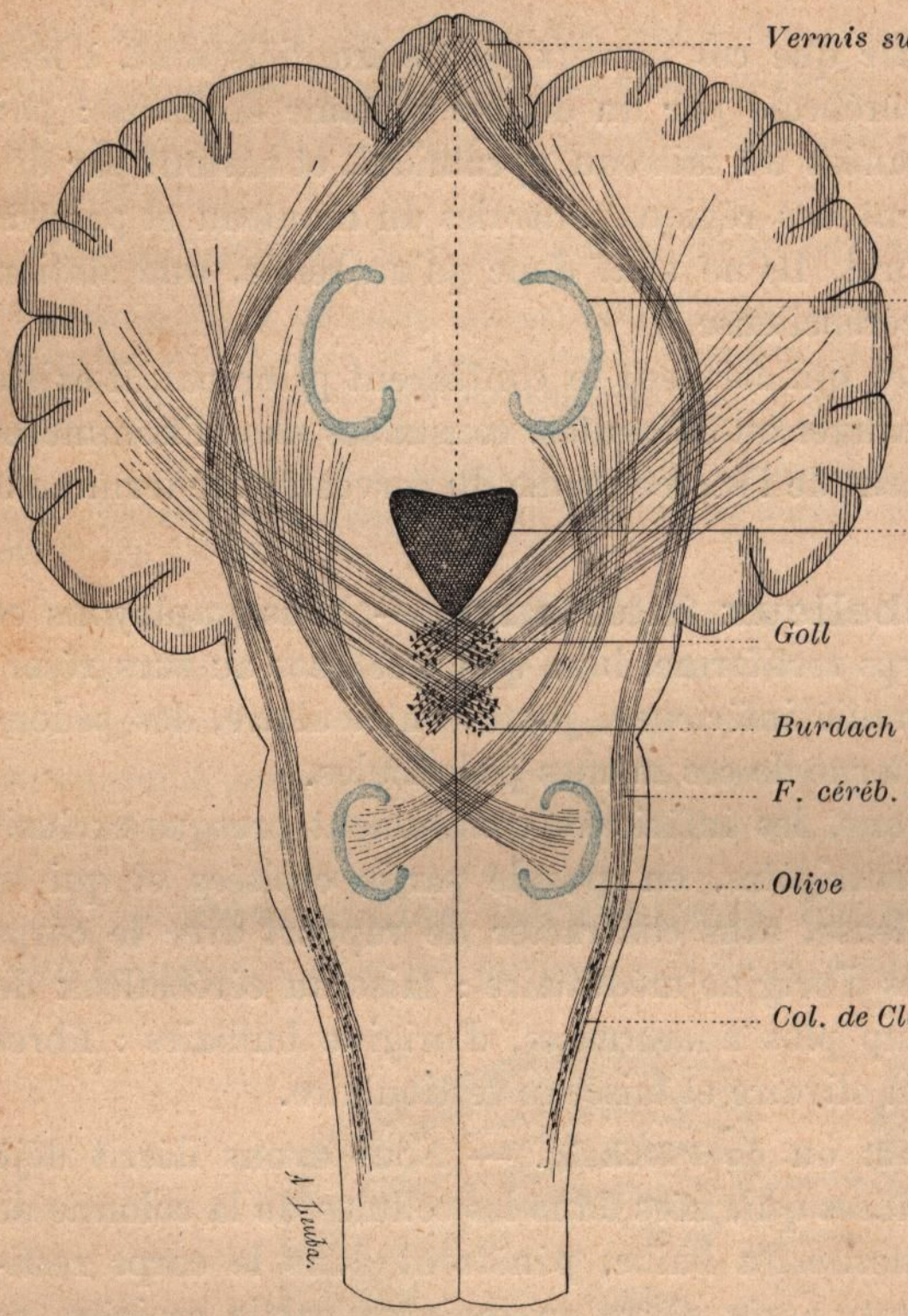

Fig. 307. — Les pédoncules cérébelleux inférieurs.
Figure schématique.

L'olive bulbaire, à son tour, est en connexion avec le cerveau ; elle représente une station intermédiaire entre cet organe et le cervelet. On n'admet plus qu'elle soit unie à la moelle ; on n'a pas retrouvé les faisceaux spinaux indiqués par Kœlliker et par Luys ; toutefois, elle pourrait encore lui être indirectement reliée, s'il est vrai qu'elle reçoit des fibres des noyaux de Goll et de Burdach. On ne connaît d'une façon certaine que ses connexions avec des centres plus élevés, par le *faisceau central de la calotte* de Bechterew (faisceau olivaire cérébral de Luys), faisceau qui passe dans la calotte protubérantielle entre l'olive supérieure et le ruban de Reil, et que Bechterew et Flechsig auraient suivi jusque dans le noyau lenticulaire des corps striés, tandis que, suivant Déjerine, il se termine dans la capsule du noyau rouge, lui-même uni

directement à l'écorce cérébrale. On a observé sa dégénération descendante.

4° **Faisceau vestibulaire.** — Ces fibres occupent dans le pédoncule inférieur une partie connue sous le nom de *segment interne du corps restiforme*, partie infiltrée de traînées de substance grise (noyaux ou ganglions restiformes) qui se rattachent, d'une part au noyau de Deiters et au noyau du toit, d'autre part aussi aux noyaux de Goll et de Burdach, car Van Gehuchten a constaté que les racines des deux premiers nerfs cervicaux remontaient jusqu'à ce niveau. Elles proviennent des noyaux dans lesquels se terminent le nerf vestibulaire, noyaux de Bechterew, de Deiters et noyau descendant de Roller. Un certain nombre, comme nous l'avons dit (p. 405), ne sont, d'après Cajal, qu'une branche de bifurcation du nerf vestibulaire et représentent, par suite, des fibres radiculaires directes, unies seulement par des collatérales aux noyaux précédents. Ces fibres montent sur la face interne du pédoncule et se terminent dans le cervelet. Leur aboutissant est mal déterminé ; on a indiqué les noyaux du toit, le corps dentelé et l'écorce cérébelleuse.

Ce faisceau contient en outre des fibres descendantes, dont l'origine précise et le croisement sont encore plus mal définis.

Le faisceau vestibulaire est le *faisceau cérébello-vestibulaire* de Thomas, le faisceau *cérébelleux acoustique* de Cajal, le faisceau *cérébelleux sensoriel d'Edinger*. Ce dernier auteur fait observer que chez les vertébrés inférieurs un faisceau puissant, issu du ganglion de Gasser, pénètre avec le trijumeau dans le pont et se rend directement dans le cervelet. Chez les vertébrés supérieurs, le faisceau direct n'est plus représenté que par les faisceaux vestibulaires que nous avons décrits, et peut-être par quelques fibres ascendantes du trijumeau (Edinger, *Neurol. Centralblatt*, 1899).

III. — CONSTITUTION DU CERVELET

Comme on vient de le voir, il reste encore bien des incertitudes sur les connexions anatomiques du cervelet, et encore, pour conserver la clarté nécessaire à un livre d'enseignement général, avons-nous dû choisir les opinions les plus accréditées et laisser les autres dans l'ombre ; mais en réalité il n'est pas un seul faisceau dont l'origine, le trajet et la terminaison ne soient contestés.

Quelques données générales ont pu se dégager des faits que nous avons exposés plus haut :

1° Le cervelet est en connexion avec la totalité de l'axe cérébro-spinal. Il est uni directement aux noyaux ganglionnaires du pédoncule cérébral, de la protubérance et du bulbe ; directement ou indirectement au cerveau et à la moelle. Ces connexions sont à double voie, ascendante et descendante ; en d'autres termes, il y a des fibres centripètes qui vont au cervelet et des fibres centrifuges qui du cervelet vont à la moelle ou à l'encéphale. — 2° Le territoire cérébelleux est limité à l'axe cérébro-spinal. Toutes les fibres qu'il reçoit ou qu'il émet proviennent des centres nerveux ou y aboutissent ; il ne lui arrive aucune fibre nerveuse de la peau, des muqueuses, des muscles ou des viscères, et il ne leur en envoie aucune. Il reste un organe central dans toute l'étendue du mot. — 3° Ses fibres afférentes ou efférentes ne subissent qu'une semi-décussation ; elles appartiennent au type du chiasma. Les fibres croisées sont de beaucoup les plus nombreuses. Grâce au nouvel entre-croisement que

subissent à leur tour les fibres cérébrales ou médullaires (faisceau pyramidal, etc.), chaque moitié du cervelet est en rapport avec les deux moitiés du corps, mais principalement avec la moitié correspondante ou homologue.

L'anatomie nous a montré que le cervelet est un organe appendiculaire et non intermédiaire, je veux dire par là qu'il n'est pas intercalé entre la moelle et le cerveau, mais surajouté et à distance. C'est un centre autonome, indépendant comme le cerveau, et, comme lui, il possède deux systèmes de fibres, un système d'association et un système de projection.

A. — SYSTÈME D'ASSOCIATION

Ce système comprend les fibres *intérieures* qui unissent entre elles les différentes parties du cervelet, pour en faire un organe solidaire, homogène. Elles sont de deux ordres, les fibres d'association proprement dites ou unilatérales, et les fibres commissurales.

1° Les *fibres propres d'association* unissent deux régions d'une même moitié du cervelet. Elles sont représentées par les *fibres arquées* ou *fibres en guirlande*, qui courent à la base de l'écorce en faisceaux assez épais (0 mm. 3 à 0 mm. 5), se moulant sur les sillons interlamellaires et interlobulaires. Elles relient les lamelles entre elles dans un même lobule ou d'un lobule à l'autre. Leurs cellules d'origine sont inconnues.

Les dégénérations révèlent en outre l'existence de fibres isolées qui, dans chaque hémisphère, relient les parties supérieure et inférieure, externe ou interne, quelquefois sur un long parcours, et de même dans le vermis (Déjerine).

Il est juste de ranger dans ce système, et à titre de fibres d'association intracorticales, celles qui, sous des formes diverses, s'étendent dans l'épaisseur de l'écorce. Ainsi, les cellules de Purkinje sont reliées entre elles par leurs propres collatérales, par les cylindre-axes des petites cellules isolées, par les fibres parallèles des grains. Ces relations comprennent tous les degrés en espace dans une même lamelle; les unes sont rapprochées, limitées à trois cellules contiguës, les autres sont éloignées et se prolongent d'un bout d'une circonvolution à l'autre.

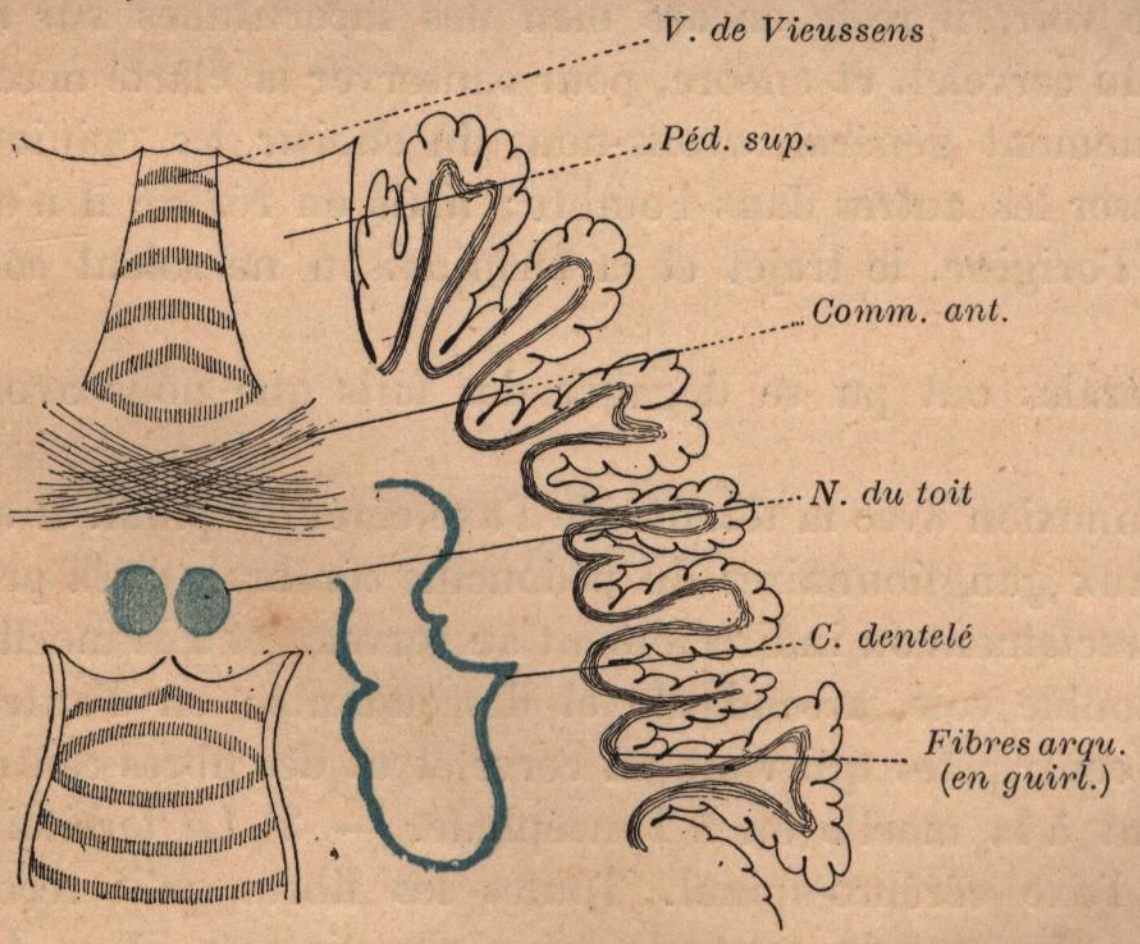

Fig. 308. — Fibres d'association et commissures du cervelet.
Commissure antérieure de Stilling et fibres arquées ou en guirlande, schématisées sur une coupe horizontale. — Côté droit.

2° Les *fibres commissurales* unissent deux moitiés symétriques ou non d'un centre. Elles sont puissamment développées dans le cerveau (corps calleux). Mais il faut observer que

le cervelet n'est pas formé de deux moitiés séparées; bien au contraire, il se développe par un lobe médian, le vermis, auquel s'adjoignent ou non des masses latérales, les hémisphères. En tous cas, les fibres commissurales paraissent faire défaut ou être rares, car l'atrophie et l'extirpation d'une moitié de l'organe ne fait pas dégénérer l'autre moitié. L'union d'un côté à l'autre se fait par la continuité même de l'écorce; il semble que les vermis du lobe médian soient le centre de l'organe et le véritable lien entre les deux hémisphères.

Stilling a le premier décrit dans la substance blanche du vermis deux commissures ou croisements transversaux de fibres, séparées l'une de l'autre par le noyau du toit :

La *commissure antérieure*, plus grande, dont l'épaisseur peut atteindre 1 millimètre; elle est située en avant et au-dessus du corps dentelé et du noyau du toit, à la base de la lingula et du lobule central; — la *commissure postérieure*, plus petite, qui occupe la base de la branche horizontale dans le noyau blanc.

On considère aujourd'hui que ces commissures ne sont que des lieux de croisement pour les faisceaux pédonculaires.

B. — SYSTÈME DE PROJECTION

Ce système comprend toutes les fibres *extérieures*, celles qui, directement ou indirectement, sortent du cervelet pour entrer en relation avec les organes voisins.

Le cervelet est en rapport, à l'aide de ses fibres pédonculaires, en majeure partie croisées, avec le cerveau, le tronc cérébral et la moelle, et chacune de ces voies comprend, en proportion inégale pour chacune d'elles, des fibres d'aller et des fibres de retour.

1° **Connexions avec le cerveau.** — La voie d'aller, fibres efférentes du cervelet, emprunte exclusivement le chemin du pédoncule supérieur. Elle est coupée de relais et le chemin comprend de 2 à 4 neurones. Les cellules de Purkinje actionnent celles du corps dentelé qui, à leur tour, transmettent leur excitation au noyau rouge et à la couche optique, et de là au cerveau. Nous avons mentionné des trajets collatéraux plus directs.

La voie de retour, fibres afférentes, est également indirecte, discontinue. Elle se compose : 1° d'un très petit nombre de fibres centripètes contenues dans le pédoncule supérieur; 2° des fibres cérébrales qui, par le pied du pédoncule cérébral, aboutissent aux noyaux protubérantiels, eux-mêmes unis au cervelet par le pédoncule moyen. C'est là le contingent fondamental; et il faudrait y joindre les fibres du faisceau pyramidal qui, en traversant le pont de Varole, abandonnent à ses noyaux gris de nombreuses collatérales; 3° du faisceau central de la calotte, s'il est démontré qu'il s'étend du noyau lenticulaire à l'olive bulbaire, laquelle envoie ses cylindre-axes au cervelet par le pédoncule inférieur.

2° **Connexions avec le tronc cérébral.** — Elles sont considérables, puisqu'elles embrassent en somme la très grande majorité des fibres de projection; presque toutes les fibres cérébelleuses, alors même qu'elles sont destinées au cerveau ou à la moelle, s'arrêtent dans des centres intermédiaires. Nous pou-

vons les classer en deux catégories, celle des noyaux ganglionnaires et celle des nerfs crâniens.

Noyaux ganglionnaires. — Le noyau rouge du pédoncule supérieur, les noyaux gris de la protubérance, dans le bulbe : l'olive, le noyau arciforme et le noyau du cordon latéral, sont tous reliés au cervelet. Nous avons vu que les

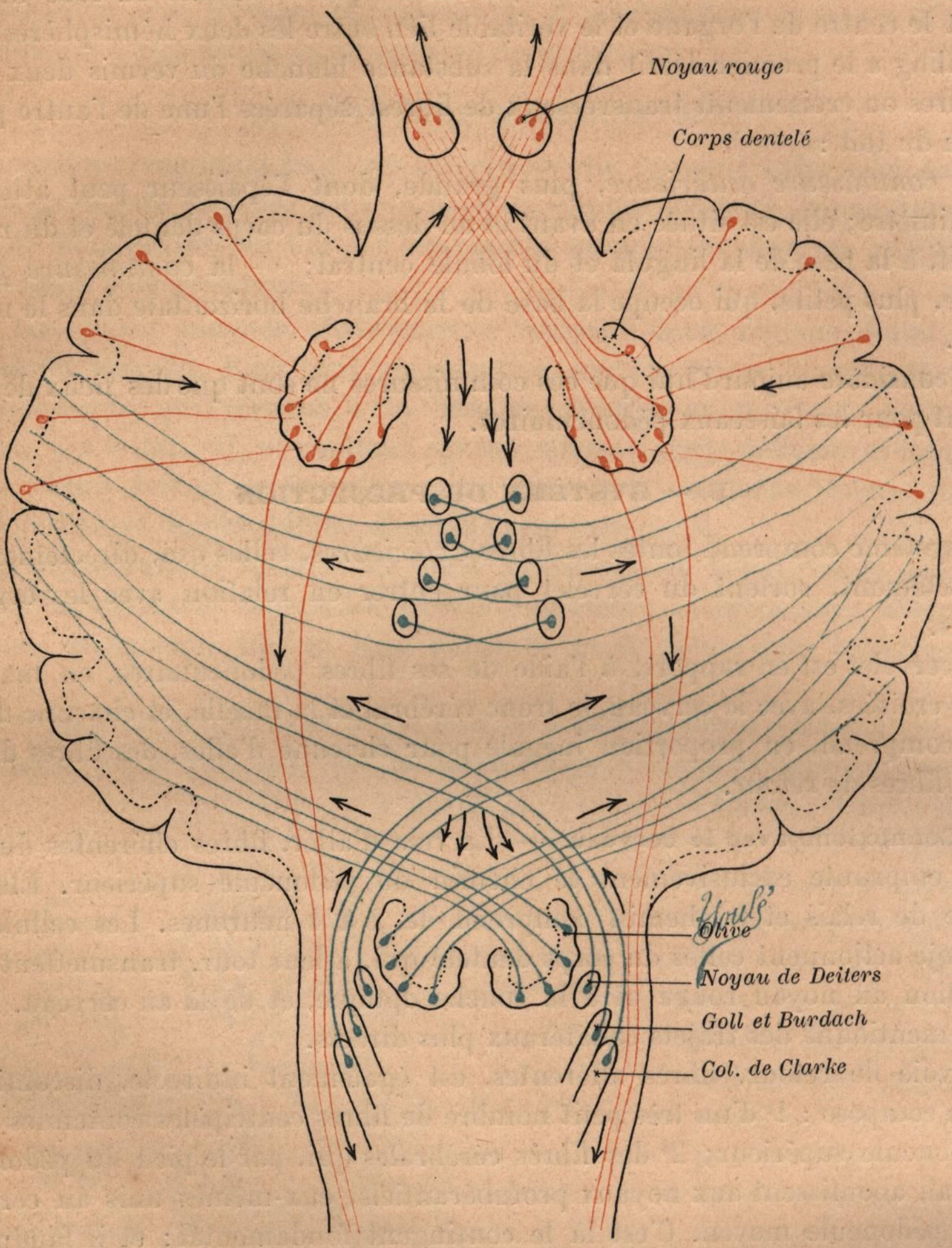

Fig. 309. — Connexions du cervelet, schéma.

Les fibres efférentes ou centrifuges en rouge ; les fibres afférentes ou centripètes en bleu ; les petits cercles, au centre du dessin, indiquent les noyaux protubérantiels.

fibres sont principalement efférentes pour la voie qui unit le cervelet au noyau rouge, afférentes au contraire pour les autres centres. On a considéré tous ces ganglions, disséminés sur le prolongement de la moelle, comme de petits *cervelets périphériques* (Luys), formations aberrantes détachées du corps principal et réparties sur sa frontière.

Nerfs crâniens. — Chez les vertébrés inférieurs, les poissons notamment,

les nerfs crâniens sensitifs présentent avec le cervelet des relations directes qui rappellent celles des cordons postérieurs de la moelle; une partie de leurs fibres radiculaires pénètrent directement dans l'organe (Edinger). Chez les mammifères, chez l'homme, il n'y a plus que des rapports indirects ou à peu près. Les noyaux moteurs reçoivent des excitations cérébelleuses, par les collatérales ou les fibres terminales que leur abandonne le faisceau descendant de Cajal (branche descendante du pédoncule supérieur). Les noyaux sensitifs, trijumeau et nerfs mixtes, ont sans doute des connexions centripètes; elles nous sont inconnues. La seule relation précise est celle de la branche vestibulaire de l'acoustique, branche que nous savons issue d'un organe périphérique de l'équilibration, les canaux demi-circulaires de l'oreille interne. Le faisceau vestibulaire, composé en partie de fibres radiculaires de ce nerf, en partie de fibres du noyau de Deiters-Bechterew, dans lequel se termine le nerf vestibulaire, s'étend en direction ascendante du bulbe au cervelet et lui apporte les impressions labyrinthiques.

3° **Connexions avec la moelle.** — La voie ascendante prédomine ici. Elle comprend au moins trois catégories de fibres : le faisceau de Gowers, qui passe en majeure partie par le pédoncule supérieur, accessoirement par le pédoncule inférieur, en s'interrompant dans le noyau latéral; — le faisceau direct de Flechsig, qui monte par le corps restiforme; — les fibres des noyaux de Goll et de Burdach (eux-mêmes terminaison des cordons postérieurs), qui entrent directement, d'autres peut-être en passant par l'olive, dans ce même corps restiforme. Edinger et Thomas admettent même que les fibres des racines postérieures s'élèvent jusqu'au cervelet sans s'interrompre dans les noyaux.

En revanche, il est difficile d'indiquer la voie descendante, centrifuge, en tous cas bien réduite. Le faisceau descendant de Thomas, le faisceau en crochet de Russell, le faisceau de Cajal, toutes fibres qui descendent du pédoncule cérébelleux supérieur, sont encore bien mal précisés, et surtout n'ont pas été reconnus chez l'homme. Il reste cette donnée générale : que le cordon antéro-latéral de la moelle, et plus particulièrement le faisceau marginal du cordon antérieur, contient vraisemblablement des fibres d'origine cérébelleuse.

Sur le trajet des fibres du cervelet et sur sa physiologie, voy. : THOMAS, Le cervelet. *Thèse de Paris*, 1897, travail considérable fait dans le laboratoire de Déjerine. On a peu ajouté depuis aux recherches qu'il contient; ces additions sont indiquées dans Van Gehuchten et dans Bechterew.

Fonction du cervelet. — Le cervelet est un organe d'une importance considérable dans l'édifice nerveux. Il existe chez tous les vertébrés, présentant chez tous la même structure, et à mesure que l'on arrive aux types les plus élevés de l'embranchement, aux mammifères, on le voit s'accroître de plus en plus, suivant une marche parallèle à celle du cerveau, pour atteindre chez l'homme son point culminant; il pèse quatre fois plus que la moelle et égale le septième du poids cérébral. Il a des connexions multiples avec toutes les parties de l'axe cérébro-spinal, au sein duquel il plonge par mille racines, et cependant il garde son autonomie, il est un centre supérieur, comme le cerveau.

Cet organe important est un organe *moteur*, étranger à la vie psychique, à la vie sexuelle, aux phénomènes sensitifs proprement dits. C'est ainsi que, suivant les observations d'Édinger, il atteint un développement insolite chez les poissons fort nageurs et chez les reptiles aquatiques, comparés à ces mêmes animaux sédentaires; on a signalé aussi ses fortes cellules de Purkinje chez les oiseaux de haut vol, comme est l'aigle. Les cellules de Purkinje ont le type moteur; leur grande taille, leur long prolongement cylindraxile à direction centrifuge et n'émettant que de rares collatérales, la richesse de leur arborisation protoplasmique et ses connexions multiples, tout cela rappelle les grandes cellules motrices

de la moelle et de l'écorce cérébrale. Leur développement à la naissance chez les divers animaux paraît aller de pair avec la faculté de la marche et de la station. Enfin les observations de lésion cérébelleuse, les atrophies précoces de l'organe, les ablations expérimentales, produisent toutes des troubles moteurs de vertige, de titubation, de déséquilibration dans les muscles volontaires du tronc, des membres (nerfs rachidiens) et de la tête (nerfs crâniens moteurs des yeux et de la langue).

Quel est le caractère de sa motricité ? pour les uns, il est coordinateur des mouvements; pour les autres, il est seulement un équilibrateur, les mouvements coordonnés existant chez les animaux sans cervelet; pour d'autres enfin, il est, plus simplement encore, un accumulateur de force nerveuse, que Rolando avait déjà comparé à une pile voltaïque. Luciani, qui a le plus approfondi la question dans ces derniers temps, conclut que le cervelet communique, on pourrait dire injecte, aux autres centres nerveux une force lente, tranquille et continue. C'est au fond l'idée de Rolando, une source de force qui charge les appareils nerveux. Cette influence, dit Luciani, se manifeste de trois manières : par une action sthénique, qui augmente l'énergie potentielle dont disposent les appareils neuro-musculaires; par une action tonique, qui accroît la tension de ces appareils pendant les pauses fonctionnelles ; par une action statique, équilibratrice, qui assure dans les éléments en action le rythme et la continuité.

Le cervelet paraît être un organe homogène, doué de l'unité anatomique et physiologique; on n'y a pas reconnu de territoires comme dans le cerveau. On trouve la même structure dans toutes ses régions; son système d'association relie tous les champs de l'écorce, et les faisceaux pédonculaires, contrairement à ce que croyait Stilling, semblent tous se distribuer, inégalement il est vrai, à la fois au lobe médian et aux hémisphères. Il présente cependant, au cours de son évolution, une variation inverse remarquable entre sa partie centrale et ses masses latérales. Le vermis ou lobe médian existe seul chez les amphibies, les poissons et les reptiles; il apparaît aussi le premier sur le cerveau humain embryonnaire. Avec les oiseaux se montrent les hémisphères, et désormais ceux-ci grandissant toujours vont finir par étouffer chez l'homme le lobe médian et occuper la place principale. Le vermis ne fait pourtant jamais défaut chez l'homme, le cas cité par Rossi sur un nouveau-né paraît être d'ordre pathologique; mais son exagération, coïncidant ou non avec une fossette occipitale médiane, est un état réversif, qui s'observe surtout sur les cerveaux inférieurs (14 à 18 fois sur 100 chez les criminels-nés ou aliénés, 4 p. 100 chez les sujets normaux, *Lombroso*). Malgré cet amoindrissement du lobe médian, Bechterew le considère comme étant cependant plus important que les hémisphères; il reçoit et il émet la plupart des faisceaux pédonculaires, et ses lésions restent rarement silencieuses. Pour Luciani, son action est bilatérale, et s'exerce surtout sur les membres inférieurs ou train postérieur. Mais il est difficile d'admettre que les hémisphères cérébelleux avec leur développement colossal, leur vaste pont de Varole, leur accroissement parallèle à celui des hémisphères cérébraux, leurs noyaux ganglionnaires, ne soient qu'un département secondaire dans le territoire du cervelet.

Cervelet du nouveau-né. — Au moment de la naissance, le cervelet ne possède encore qu'une organisation très imparfaite, inférieure à celle de la moelle épinière. Ainsi la couche moléculaire est divisée en deux couches secondaires, une couche profonde qui a la structure de la couche moléculaire de l'adulte, et une superficielle formée d'éléments transitoires embryonnaires. Cette couche moléculaire superficielle ou couche des grains superficiels, située sous la membrane basale qui recouvre l'écorce du cervelet, possède de petites cellules polyédriques à signification douteuse, que Cajal présume être la forme épithélioïde et transitoire des petites cellules nerveuses de la zone moléculaire adulte. Elle disparaît en se transformant dans le cours du développement. — Les cellules de Purkinje ont un corps effilé; le cylindre-axe et ses collatérales sont hérissés de globules protoplasmiques; les ramifications dendritiques faiblement divisées ne s'étendent pas jusqu'à la surface de l'écorce et sont recouvertes par la couche moléculaire externe. Tant que les dendrites et leur panache terminal ne sont pas développés, les fibres grimpantes s'appliquent sur le corps cellulaire; à mesure que s'étendent les prolongements protoplasmiques, ces fibres montent avec eux et les enlacent, laissant ainsi libre le corps de la cellule qui contracte des rapports nouveaux avec les corbeilles des cellules d'association (Athias).

D'études comparatives portant sur l'homme, la brebis, le chien et les oiseaux, Lui a cru pouvoir conclure que l'écorce du cervelet n'atteignait son plein développement histologique qu'à l'époque où l'animal peut se tenir debout et marcher, époque variable suivant les animaux considérés.

Deux points méritent encore de fixer l'attention.

1° A la naissance et déjà plusieurs semaines avant, tous les éléments histologiques, cellules nerveuses et cellules névrogliques, existent, imparfaits sans doute et de petit volume,

mais aussi nombreux que ceux de l'adulte, ainsi que le montrent les coupes comparatives portant sur des cervelets d'âges différents. Ce n'est donc pas le nombre des cellules qui augmente par la croissance de l'organe, mais uniquement leur volume et leur étendue.

Le cervelet de l'adulte pèse environ cinq fois plus que celui du nouveau-né ; cet accroissement tient à la formation des gaines de myéline, à l'agrandissement des cellules névrogliques, à l'extension de leurs ramifications, aux vaisseaux plus larges qui les nourrissent. Pour le cervelet, comme pour les autres centres nerveux, les éléments apparaissent tous à la fois, dès la vie embryonnaire, puis cessent de se multiplier et ne font plus que s'accroître individuellement (V. Gehuchten).

2° Le corps dentelé se distingue par la précocité de son développement; ses cellules devancent celles de Purkinje et sont organisées bien avant la naissance, fait jusqu'à présent inexpliqué. D'autre part, Azoulay a observé que toutes les cellules de Purkinje ne sont pas à développement tardif; un certain nombre, mêlées aux autres, sont achevées au huitième mois fœtal, et destinées, présume-t-il, à quelque acte instinctif s'exerçant dès les premiers jours de la vie.

Voy. la Bibliographie dans Bechterew, p. 449, 1900.

Cervelet sénile. — Le cervelet se fait remarquer par sa résistance à l'atrophie que l'âge provoque dans les centres nerveux. Il maintient son accroissement plus longtemps que le cerveau, et sa déchéance sénile est moins forte, car il ne perd que les 4 centièmes de son poids, au lieu de 7 p. 100. « Les corpuscules amyloïdes qui, à un âge avancé, se montrent en masse en beaucoup d'endroits du système nerveux central, sont ici très rares. On les trouve principalement à la surface. Les cellules de Purkinje montrent moins de tendance aux processus de dégénérescence que les cellules de l'écorce du cerveau ; les dégénérescences graisseuses et pigmentaires y sont extrêmement rares (Obersteiner) ».

Hétérotopies de substance grise. — Les hétérotopies de la substance grise sont plus communes dans le cervelet que partout ailleurs. Sur 107 observations recueillies par Otto en 1887, 80 concernaient le cervelet, 20 le cerveau, 6 la moelle et 1 la protubérance. Pfleger, qui a recherché systématiquement les hérétopies sur tous les cervelets, en a observé 75 cas sur 400 autopsies; la proportion de fréquence était la même chez les sujets sains d'esprit et chez ceux qui avaient succombé à une maladie mentale.

Ces anomalies se présentent sous la forme de foyers gris, du volume d'un grain de mil à un noyau de 1 cm. de longueur, siégeant ordinairement entre l'écorce et le corps dentelé. On y trouve des plexus de fibres à myéline, et des cellules nerveuses irrégulièrement disposées qui rappellent, soit les cellules des grains, soit celles de Purkinje. S'il est vrai, comme le soutient Lœwe, que primitivement et normalement c'est une même couche grise qui constitue l'écorce du cervelet et son noyau dentelé, et que ces deux parties sont séparées plus tard par l'envahissement des fibres nerveuses, on peut croire que les hétérotopies reconnaissent une même origine : des portions profondes de l'écorce seraient disjointes et refoulées à l'intérieur dans le cours du développement embryonnaire.

Voy. : Pfleger, *Centralblatt f. med. Wissensch.*, 1880 ; — Otto, Hyperplasie der Hirnrinde. *Virchow's Arch.*, 1887.

[*CHARPY.*]

LIVRE SIXIÈME

STRUCTURE DU CERVEAU

Le cerveau proprement dit de l'anatomie descriptive comprend : d'une part, les couches optiques, centres nerveux du cerveau intermédiaire, avec la substance grise du troisième ventricule ; d'autre part, les grandes formations du cerveau antérieur, l'écorce cérébrale, le rhinencéphale et les corps striés. Sans nous astreindre à cet ordre embryologique, nous étudierons successivement les voies optiques, les voies olfactives, les couches optiques, les corps striés, enfin l'écorce cérébrale avec ses faisceaux d'association et de projection.

CHAPITRE PREMIER

VOIES OPTIQUES

NERF OPTIQUE, 3e paire. — CENTRES GANGLIONNAIRES. — CENTRE CORTICAL

On ne peut assimiler le nerf optique aux autres nerfs crâniens, car la rétine d'où il provient est déjà une partie cérébrale. En effet l'œil, dans sa partie sensorielle, dérive embryologiquement de la vésicule oculaire primitive, elle-même prolongement du cerveau antérieur primordial, et le nerf optique n'est que le pédicule qui unissait la vésicule oculaire à la vésicule cérébrale. Le nerf optique a la structure des faisceaux centraux, ses fibres possèdent une gaine de myéline sans gaine de Schwann; son tissu interstitiel est névroglique; sectionné, le nerf peut retrouver sa continuité anatomique, apparente au moins, mais non physiologique; il ne conduit plus les impressions lumineuses.

Tout le système conducteur, depuis le globe oculaire, appartient donc aux *voies centrales* et non aux voies périphériques. Le *noyau d'origine* des fibres optiques doit être cherché dans la rétine, et spécialement dans la couche de cellules nerveuses la plus extérieure, cellules bipolaires comme celles des ganglions de l'oreille et des ganglions spinaux embryonnaires. Ces cellules, par leur prolongement protoplasmique, reçoivent les excitations lumineuses des cônes et des bâtonnets, et par leur prolongement nerveux les transmettent aux grandes cellules ganglionnaires des couches moyennes de la rétine. Toute la voie extérieure, le neurone périphérique sensitif, est ainsi réduite à quelques dixièmes de millimètre, alors que dans les autres nerfs elle mesure la longueur même des nerfs, acoustique, trijumeau, sciatique. — Le *noyau terminal* est représenté par la couche nerveuse profonde de la rétine, où sont les cellules ganglionnaires géantes, dont le prolongement cylindraxile sort du globe de l'œil en devenant fibre du nerf optique. Ainsi le nerf optique n'est assimilable ni à un nerf périphérique ni à une racine postérieure; c'est un faisceau central détaché, projeté hors du cerveau.

Les voies optiques centrales, de la rétine où elles naissent jusqu'à l'écorce du cerveau où elles se terminent, comprennent deux parties différentes : 1° une partie *extra-cérébrale* ou antérieure, superficielle et libre, connue de tout temps, facile à voir, qui s'étend du globe de l'œil à la base du cerveau et dans laquelle se rangent le nerf optique, le chiasma, la bandelette optique et les centres ganglionnaires (pulvinar, corps genouillé externe et tubercule quadrijumeau antérieur); 2° une partie *intra-cérébrale* ou postérieure, profonde, de même longueur à peu près que la première et comme elle dirigée en sens antéro-postérieur; elle s'étend des centres ganglionnaires à l'écorce cérébrale et comprend les radiations optiques et le centre visuel cortical.

A. — PARTIE EXTRA-CÉRÉBRALE

La partie extra-cérébrale des voies optiques comprend, avons-nous dit, le nerf optique, le chiasma, la bandelette optique et les centres ganglionnaires.

1° **Le nerf optique** émerge en dedans du pôle postérieur de l'œil, le pôle étant occupé par la macula lutea, point de la vision parfaite alors que le nerf répond à une partie aveugle, le punctum cæcum. Tandis que les deux yeux de l'homme sont presque parallèles et ne divergent que sous un angle de 10°, les nerfs optiques qui en partent sont beaucoup plus obliques et convergent pour aboutir aux angles antérieurs du chiasma.

2° **Le chiasma**, masse blanche, quadrangulaire, à côtés curvilignes, repose sur la partie antérieure de la tente pituitaire; sa face antérieure ou ventrale est libre, sa face supérieure ou dorsale est adhérente au plancher du troisième ventricule et notamment à la lamelle grise optique ou lame terminale du cerveau intermédiaire. Les quatre angles se continuent avec les nerfs et les bandelettes optiques.

3° **La bandelette optique** ou *tractus optique* sort de l'angle postérieur du chiasma. Conformée en faisceau plat, large de 5 à 6 mm., libre par sa face inférieure, mais adhérant par sa face supérieure à la base du cerveau, elle se porte en arrière et en dehors entre l'espace perforé et le tuber cinereum, suit la grande fente de Bichat dont elle constitue en partie la lèvre interne, contourne en spirale le pédoncule cérébral et arrive aux corps genouillés. Dans la plus grande partie de ce trajet, la bandelette est sus-jacente à la cinquième circonvolution temporale qui la déborde et la masque, quand on regarde le cerveau par sa base (p. 282). Sur les côtés du pédoncule cérébral et de la partie postérieure de la couche optique, elle se divise en deux racines, l'une externe, l'autre interne.

4° **Les centres ganglionnaires**, *centres primaires*, *centres optiques inférieurs*, sont par ordre d'importance le corps genouillé externe, le pulvinar et le tubercule quadrijumeau antérieur.

Le *corps genouillé externe* est un petit ganglion, long de 8 à 10 mm., et large de 6, accolé à l'extrémité externe du pulvinar de la couche optique. Il a la forme d'un cœur dont le sommet regarde en dehors. Sa coupe montre un aspect strié, dû à l'alternance de couches grise et blanche enroulées. La substance blanche constitue sa capsule ou stratum zonale et les lames médullaires; la substance grise contient des cellules moyennes et petites.

Le *pulvinar* est ce tubercule postérieur de la couche optique qui proémine par-dessus les corps genouillés. Mal limité, variable dans sa forme et ses dimensions, tantôt régulièrement arrondi et tantôt conique à sommet mousse et à base antérieure, le pulvinar fait défaut ou reste rudimentaire chez la plupart des animaux ; il ne se dessine bien que chez les primates et atteint chez l'homme son plein développement (fig. 189 et 191). Il appartient par sa structure au noyau interne de la couche optique.

Les *tubercules quadrijumeaux antérieurs* ont été décrits plus haut (p. 258). Ils sont unis au corps genouillé externe par un bras conjonctival, dont une branche se porte à la bandelette optique, en traversant ou non le pulvinar.

Connexions de la bandelette avec les centres ganglionnaires. — La bandelette optique se divise en deux racines, l'une externe et l'autre interne.

1° La *racine externe* est de beaucoup la plus considérable. Elle se subdivise à son tour en deux branches. La branche antérieure est destinée au corps genouillé externe et au pulvinar ; elle enveloppe le premier de ces ganglions dans une capsule médullaire, tandis qu'elle le pénètre par ses fibres profondes et contribue à former ses lames médullaires. Une partie de ces deux espèces de fibres se poursuit au delà du corps genouillé et aboutit au pulvinar, à son stratum zonale et à ses couches profondes. — La branche postérieure (branche intermédiaire ou moyenne, Gratiolet et Stilling), grossie de quelques-unes des fibres précédentes, passe entre les deux corps genouillés et se continue dans le bras du tubercule quadrijumeau antérieur, par lui dans ce ganglion. Elle est petite chez l'homme et chez le singe, forte chez beaucoup d'animaux. Le tubercule antérieur reçoit donc des fibres optiques par deux voies, directement de la bandelette, indirectement de la nappe radiculaire qui rampe à la surface du pulvinar et du corps genouillé ; toutes lui arrivent par le bras antérieur.

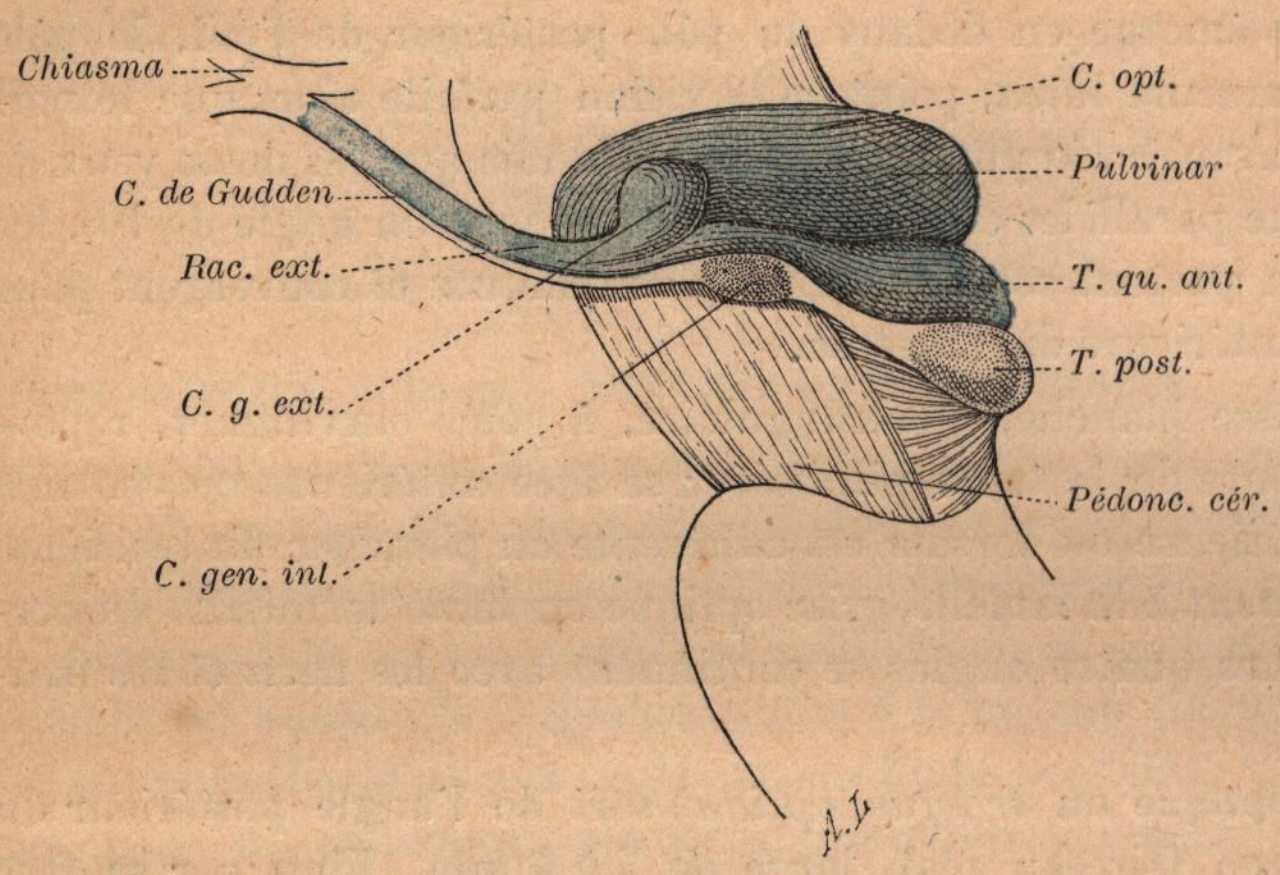

Fig. 310. — Racines et centres ganglionnaires optiques.
Face latérale gauche du tronc cérébral. — La partie optique est teintée en bleu.

2° La *racine interne*, bien moins développée, se rend ou paraît se rendre au corps genouillé interne, uni lui-même par un bras au tubercule quadrijumeau postérieur. Elle n'appartient pas aux voies optiques.

Telle est la description de nos classiques français. C'est aussi celle de Stilling (*Arch. f. micr. Anat.*, 1880). Mais les grandes variations individuelles que présente cette région chez l'homme ont conduit quelques auteurs à un exposé différent. Retzius, entre autres, après avoir revisé ce point d'anatomie, conclut qu'il y a deux racines : une racine antérieure, qui va au corps genouillé externe et à la couche optique (pulvinar) ; une racine postérieure,

qui se rend au tubercule quadrijumeau antérieur. Cette dernière répond à notre racine interne et n'est pas destinée au corps genouillé homonyme (*Biolog. Untersuch.*, t. VIII, 1898, p. 65). — Ces divergences qui portent sur l'anatomie macroscopique, apparente, sont sans importance pour la structure réelle.

D'autres racines ont encore été indiquées, dont l'existence n'a pas été vérifiée chez l'homme ou qui se rapportent à d'autres systèmes. Telles sont : la *racine descendante* de Stilling qui par la voie du pédoncule se prolongerait jusqu'au bulbe; — la *racine basale*, composée de fibres qui vont du chiasma ou de la bandelette à la substance grise du troisième ventricule et que l'on a attribuée aux fibres pupillaires réflexes; — enfin le *tractus pédonculaire transverse* de Gudden, que l'on a tour à tour rapporté aux voies optiques, aux racines du moteur oculaire commun, aux fibres aberrantes du pédoncule cérébral (voy. p. 257).

Trajet des fibres rétiniennes. — Le nerf optique et la bandelette qui le prolonge contiennent environ 450 000 fibres, les unes fines, les autres très fines. Elles appartiennent probablement toutes à l'appareil visuel. Un certain nombre d'animaux possèdent, plus ou moins fusionné avec le chiasma et le tractus optique, un système de fibres connu sous le nom de *commissure de Gudden* et dépendant des corps genouillés internes, sans relation aucune avec la vision. Déjerine, se fondant sur des observations où l'atrophie des yeux a entraîné la dégénérescence totale de la bandelette, pense que, chez l'homme, celle-ci et le chiasma sont entièrement affectés aux voies rétiniennes; la commissure de Gudden serait représentée par des fibres noyées dans le plancher du troisième ventricule.

Nous étudierons successivement la terminaison des fibres optiques dans les ganglions, leur entre-croisement, leur groupement en faisceaux et leur position topographique.

1° ***Terminaison des fibres optiques dans les ganglions centraux.*** — Ces fibres, nous l'avons dit, sont les cylindre-axes des grandes cellules ganglionnaires qui occupent la couche la plus interne de la rétine et dont les dendrites s'entrelacent à leur tour avec le prolongement central des cellules bipolaires; ces dernières sont elles-mêmes unies aux cellules visuelles des cônes et des bâtonnets. A leur autre extrémité, les fibres rétiniennes, pénétrant dans les ganglions centraux, leur abandonnent d'abord des collatérales, puis s'y terminent par de vastes arborisations qui se juxtaposent aux ramifications dendritiques des cellules nerveuses.

Les ganglions reçoivent toutes les fibres rétiniennes; il ne semble pas exister, chez l'homme, de fibres directes allant sans interruption du globe oculaire à l'écorce cérébrale; ils sont les noyaux terminaux du premier neurone. Mais il s'en faut qu'ils aient tous les trois la même valeur.

Le *corps genouillé externe* est le centre principal. Cruveilhier a depuis longtemps consigné dans son Anatomie la remarque suivante : « Un fait important, c'est que dans un grand nombre de cas d'atrophie des nerfs optiques que j'ai eu l'occasion d'examiner chez l'homme, l'atrophie portait sur le corps genouillé externe, et nullement sur les tubercules quadrijumeaux antérieurs. » Les observations récentes rapportées par Henschen confirment celles de Cruveilhier. V. Monakow estime que le corps genouillé externe reçoit 80 pour 100 des fibres optiques.

Le *pulvinar* vient en seconde ligne; son contingent de fibres est très réduit, 20 pour 100 des fibres visuelles, d'après V. Monakow.

Quant au *tubercule quadrijumeau antérieur*, si important chez les vertébrés inférieurs dont il est le centre optique fondamental (lobes optiques), il diminue à mesure que les autres centres s'accroissent, et n'est plus chez l'homme qu'un organe rétrogradé, affecté en partie à l'appareil oculaire, en partie aux voies acoustiques. Il peut être lésé, sans provoquer de trouble visuel, ce qui n'est jamais le cas du corps genouillé, et l'atrophie de l'œil le laisse souvent indemne. On le considère aujourd'hui comme étant le *centre réflexe* des mouvements pupillaires et accommodateurs, et accessoirement un centre de transmission des impressions lumineuses aux noyaux gris de la protubérance et du bulbe.

Fibres rétiniennes centrifuges. — L'immense majorité des fibres optiques sont des fibres centripètes, afférentes aux ganglions. Il existe toutefois un nombre fort restreint de fibres centrifuges, que Cajal a découvertes et qu'il a observées chez tous les vertébrés. Elles naissent des ganglions et se terminent dans la couche profonde de la rétine autour des spongioblastes. Leur action est énigmatique. Quelques-unes sont probablement des fibres sympathiques, issues du ganglion ciliaire et du ganglion cervical supérieur.

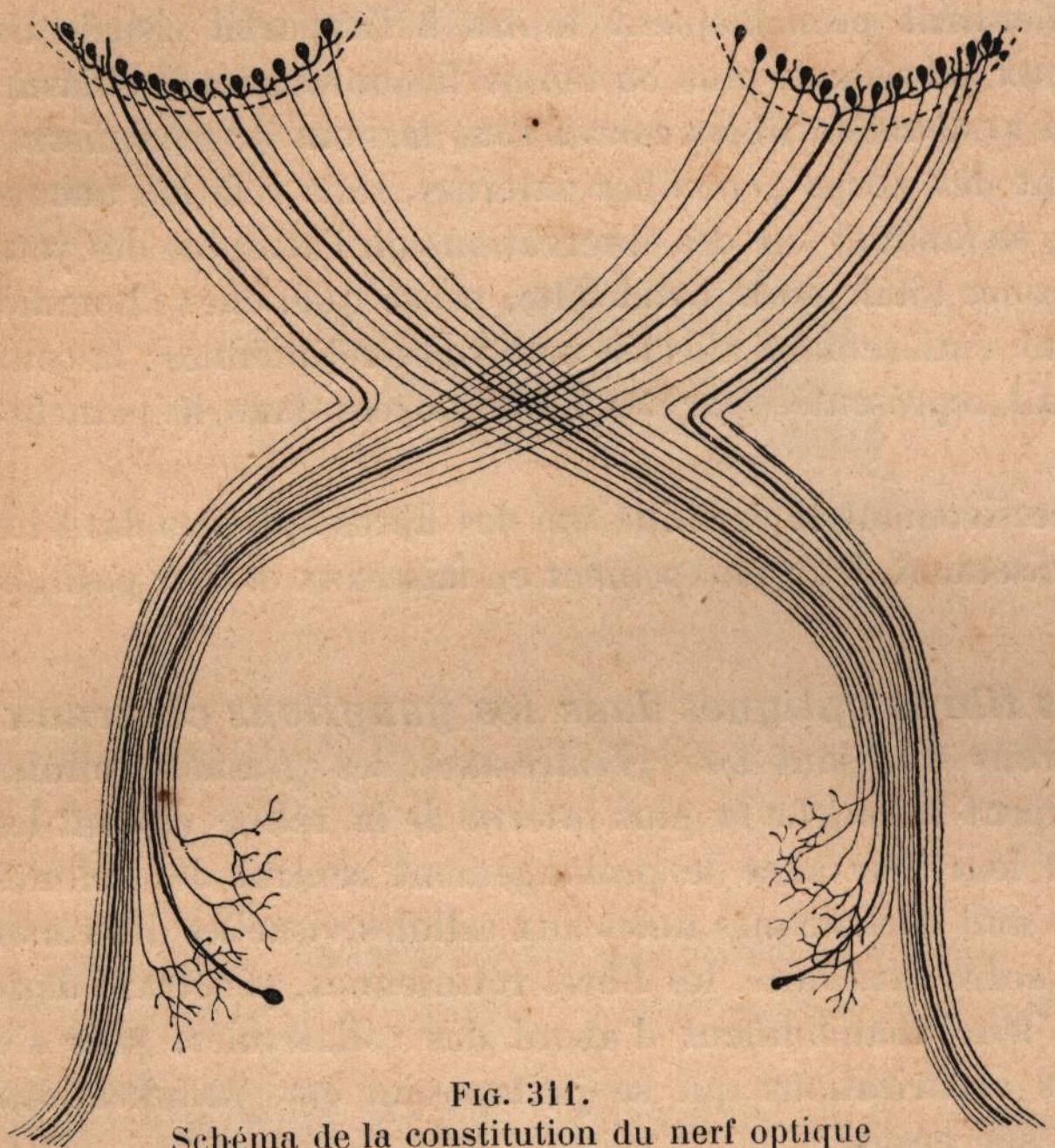

Fig. 311.
Schéma de la constitution du nerf optique (d'après Van Gehuchten).

2° **Entre-croisement.** — Conformément à la loi générale d'après laquelle, chez les vertébrés supérieurs, les faisceaux des centres nerveux sont composés de deux espèces de fibres, des fibres croisées prédominantes et des fibres directes moins nombreuses, les fibres du nerf optique subissent dans le chiasma un entre-croisement partiel. Il y a pour chaque œil un faisceau croisé, et un faisceau direct qui représente au plus le tiers de celui-ci. Cet *entre-croisement* ou *décussation*, déjà établi par Cruveilhier d'après des observations de dégénération consécutive à la perte du globe oculaire, est aujourd'hui définitivement confirmé par l'anatomie pathologique, par la méthode expérimentale et aussi par les observations directes.

L'entre-croisement est total chez les vertébrés non mammifères, oiseaux, reptiles, poissons; tout le nerf optique d'un côté passe dans la bandelette opposée. Il est partiel au contraire chez la plupart des mammifères, c'est-à-dire qu'ils possèdent un faisceau direct, souvent très grêle comme chez les ron-

geurs, plus gros chez le chat et le singe, et surtout chez l'homme. Gudden avait pensé que le croisement total est lié à la vision monoculaire, tandis que la vision binoculaire, dans laquelle les champs visuels se superposent quand on fixe un objet, comporterait un croisement seulement partiel; l'homme a la vision binoculaire la plus parfaite, puisque ses deux yeux sont presque parallèles. Mais cette explication ne s'accorde guère avec les différences que l'on observe chez les animaux très voisins, ni avec ce fait que des oiseaux à vision binoculaire, tels que la chouette, ont pourtant une décussation complète.

La décussation se fait sur un plan vertical; elle est dorso-ventrale. Un grand nombre de fibres, au lieu de suivre la diagonale du rectangle, décrivent des *anses* qui pénètrent jusque dans le nerf optique opposé et simulent des fibres arquées.

Outre ces deux espèces de cylindre-axes à trajet univoque, le chiasma contient un certain nombre de fibres bifurquées, dont une branche est directe tandis que l'autre passe du côté opposé. On ignore la signification de ces fibres découvertes par Cajal. Hannover avait en outre décrit des fibres *arquées antérieures* ou fibres commissurales, qui allaient d'un œil à l'autre en passant par le chiasma; elles sont encore admises par quelques observateurs récents, qui leur font jouer un rôle dans l'ophtalmie sympathique.

3° ***Groupement en faisceaux***. — D'après leur origine dans le champ de la rétine, les fibres optiques se divisent en fibres périphériques et fibres centrales; les premières se subdivisent en fibres temporales et fibres nasales. De là trois faisceaux : le faisceau temporal, le faisceau nasal et le faisceau central ou maculaire (macula lutea).

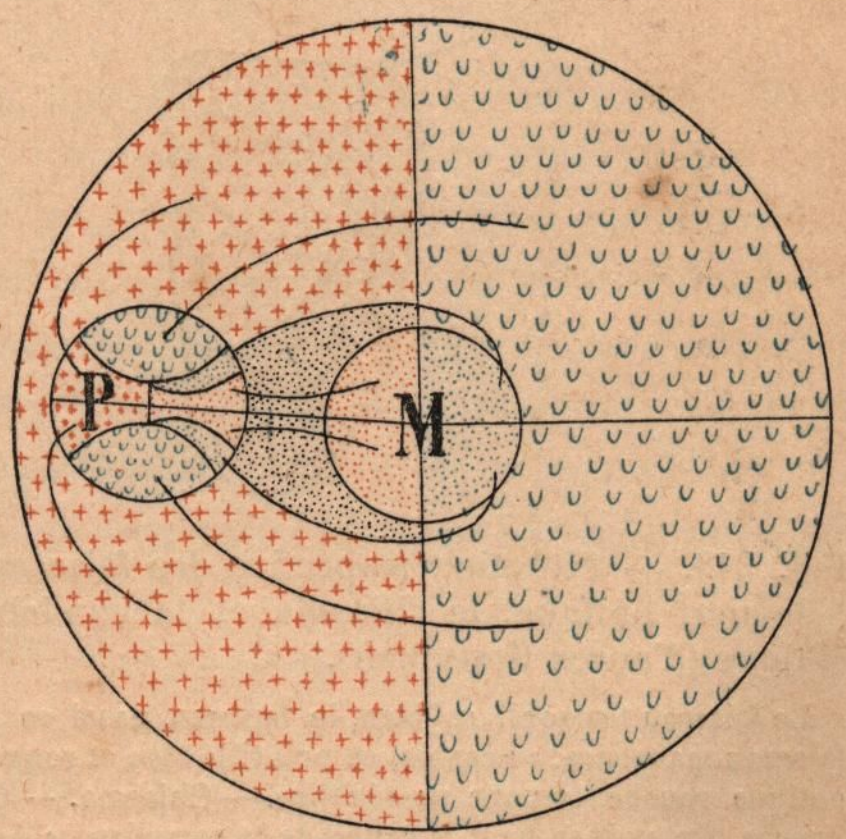

Fig. 312. — Situation des faisceaux dans la rétine, œil gauche. — M, macula lutea. P, papille (d'après Henschen).

Les lignes courbes indiquent que le faisceau temporal (en bleu à droite) vient se placer dans les parties supérieure et inférieure de la papille; le faisceau nasal (en rouge, à gauche), dans la partie interne; le faisceau maculaire (pointillé rouge et bleu), dans la partie externe.

Le *faisceau temporal* ou *direct* est composé uniquement de fibres directes. Il a pour territoire d'origine la partie externe ou temporale de la rétine, partie moins étendue que le segment interne, car le plan de séparation est un méridien vertical qui passe par la macula lutea, à plusieurs millimètres en dehors de la papille.

Le *faisceau nasal* ou *croisé* ne comprend que des fibres croisées. Il naît de la moitié interne ou nasale de la rétine dont la surface est sensiblement plus grande que la précédente.

Le *faisceau maculaire* ou *f. central*, constitué aux dépens des deux moitiés de la rétine, contient par suite des fibres directes et des fibres croisées. Son origine est dans la tache jaune ou *macula lutea*, point central de la vision, situé au pôle postérieur de l'œil, en dehors de la papille. Cette région possède une structure spéciale : elle n'a que des cônes et pas de bâtonnets; les cellules ganglionnaires s'accumulent sur sa périphérie. Son importance fonc-

tionnelle est considérable, car elle est le centre de fixation et de la vision distincte ; sa lésion se traduit par un scotome central. Le faisceau maculaire occupe la macula et l'espace qui la sépare du nerf optique ; les fibres croisées et directes qui le constituent ne paraissent pas nettement séparées dans la rétine et chaque moitié de la macula possède une innervation bilatérale. Dans les voies optiques, il représente un peu plus du quart du champ total.

4° ***Situation homologue des faisceaux***. — Henschen a fait voir, par l'analyse d'un grand nombre d'observations, que les faisceaux conservent le long des voies optiques une situation semblable à celle qu'ils avaient dans la rétine. Les schémas suivants que nous lui empruntons et que l'on comparera avec celui des champs rétiniens (fig. 312) nous montrent cet ordre de position.

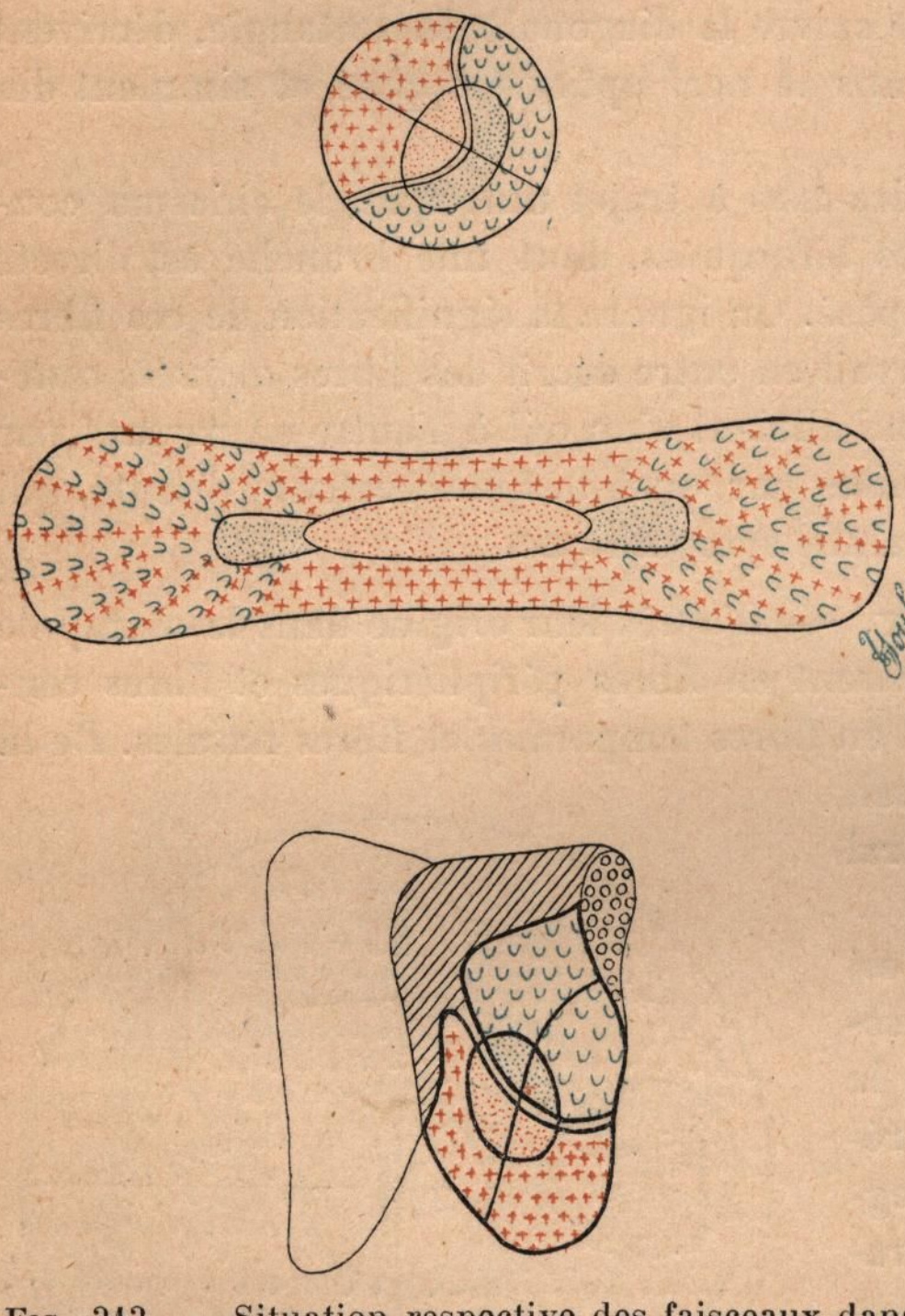

Fig. 313. — Situation respective des faisceaux dans le nerf optique, le chiasma et la bandelette optique (d'après Henschen).

Le faisceau temporal en bleu, le faisceau nasal en rouge : le faisceau maculaire, au centre, en pointillé bleu et rouge. — Nerf optique gauche, tranche postérieure. — Chiasma. — Bandelette gauche. On voit en haut la coupe de la commissure de Gudden.

Le faisceau temporal occupe la partie externe du nerf optique, la partie supéro-externe de la bandelette. Le faisceau nasal est au côté interne du nerf, inféro-interne de la bandelette ; comme il est croisé, c'est le faisceau du nerf optique droit que l'on voit sur cette coupe de la bandelette gauche. Le faisceau maculaire garde la position centrale et, seul dans la bandelette, comprend encore deux espèces de fibres, directes et croisées.

L'étude de la coupe vertico-transversale du chiasma est intéressante. Elle nous montre : au centre le faisceau maculaire avec ses deux parties temporale ou directe, nasale ou croisée ; — au milieu, dans les segments supérieur et inférieur, la partie principale des fibres nasales seules ; — sur les côtés, des couches horizontales feuilletées contenant les fibres temporales ou directes et la partie la plus externe des fibres nasales. La décussation se fait donc sur un plan vertical.

Henschen conclut de ces faits que les faisceaux optiques gardent leur individualité et leur position respective non seulement jusqu'au corps genouillé, mais, comme nous le verrons, jusqu'à l'écorce occipitale ; la rétine, c'est-à-dire le champ visuel périphérique, se projette verticalement dans ses centres cérébraux, et chacun de ses quadrants, supérieur, inférieur, externe, interne, est représenté par un segment homonyme auquel le relie un conducteur isolé.

Ainsi le segment dorsal du corps genouillé externe correspond au segment dorsal de la rétine (quadrants supérieurs) et ce territoire reçoit les fibres mêlées des deux moitiés supérieures de cette membrane ; il est probable que chaque secteur de ce ganglion représente un secteur des deux rétines de situation symétrique.

Fibres pupillaires. — Les voies optiques contiennent, outre les fibres visuelles, des fibres dites *pupillaires*, fibres centripètes, sensitives, qui transmettent au noyau du moteur oculaire commun l'excitation lumineuse et provoquent la contraction réflexe de la pupille. Le trajet de ces fibres est tout à fait incertain. Henschen présume qu'elles occupent les bords latéraux du chiasma et la partie supéro-externe de la bandelette ; Bechterew dit qu'elles sont partiellement croisées et affirme qu'elles abandonnent le tractus un peu avant le corps genouillé, pour s'enfoncer dans la base du cerveau. Quelques auteurs les conduisent directement au noyau du moteur commun, au noyau secondaire qui préside aux mouvements de la pupille et de l'accommodation, mais la plupart pensent, avec V. Monakow, que les fibres pupillaires se terminent dans les tubercules quadrijumeaux antérieurs, dont elles représentent l'unique contingent oculaire ; ces ganglions à leur tour sont reliés par des fibres descendantes aux noyaux du moteur commun et des nerfs moteurs de la face. Ils sont les centres réflexes des mouvements que détermine l'impression lumineuse.

B. — PARTIE INTRA-CÉRÉBRALE.

Ce segment postérieur se compose des radiations optiques et du centre visuel cortical.

1° **Radiations optiques.** — On appelle ainsi les faisceaux de fibres qui relient les centres ganglionnaires à l'écorce cérébrale. Gratiolet, qui leur donna ce nom, avait reconnu en effet que les nerfs optiques ne s'arrêtent point définitivement dans leurs centres inférieurs, mais qu'ils envoient des expansions cérébrales aux centres supérieurs de l'hémisphère ; seulement il croyait que ces expansions se distribuaient à la totalité de l'écorce et il en avait déduit des conséquences philosophiques qui ne peuvent plus se maintenir. On sait aujourd'hui que les radiations ont pour territoire terminal le lobe occipital seul, et encore uniquement dans sa face interne.

Les radiations optiques émanent : 1° principalement du corps genouillé externe, de sa face inférieure, d'où elles se placent profondément au-dessous des expansions du pulvinar ; 2° du pulvinar, des deux mêmes couches qui marquent l'arrivée des fibres rétiniennes, c'est-à-dire du stratum zonale superficiel et de la lame médullaire profonde ; 3° des tubercules quadr. antérieurs, pour les auteurs qui admettent l'existence de fibres centripètes fournies par ces ganglions.

L'entre-croisement des radiations du pulvinar avec celles du corps genouillé externe produit une masse compacte de fibres qui enveloppent en corne d'abondance la partie externe du pulvinar et du corps genouillé ; c'est le *champ de Wernicke* (Déjerine).

Pour arriver du bord externe de la couche optique au lobe occipital, les radiations optiques, éparses à leur origine, puis ramassées en un faisceau qui constitue le *pédoncule postérieur* de la couche optique, traversent d'abord le

bras postérieur de la capsule interne. Elles occupent dans celui-ci la partie la plus reculée (*segment rétro-lenticulaire*), puis s'engagent dans le centre ovale du lobe occipital qu'elles parcourent d'avant en arrière, en décrivant autour de la corne occipitale du ventricule latéral une courbe à concavité interne. Le centre ovale du lobe occipital est constitué sur sa périphérie, au-dessous de l'écorce grise, par des fibres d'association, et dans son centre par une couche médullaire à direction antéro-postérieure que Wernicke a nommée la *substance sagittale*. Celle-ci se voit très bien sur des pièces un peu durcies. On y reconnaît trois faisceaux également à direction sagittale : 1° autour de la corne ventriculaire, immédiatement sous l'épendyme, le *tapetum* du corps calleux qui revêt en couche mince les deux faces externe et interne du ventricule, et présente deux renforcements (forceps) le long de la face interne, au-dessus et au-dessous de l'ergot de Morand ; — 2° en dehors du tapetum, les *radiations optiques*, sous forme d'un large faisceau blanc, haut de 1 centimètre, qui contourne la face externe du ventricule, puis son extrémité postérieure pour aborder la pointe du lobe occipital et la face interne de ce même lobe. Dans la partie postérieure de la corne, une mince nappe de fibres optiques (*voile sagittal interne*, de Sachs) passe sur la face interne du ventricule ; — 3° en dehors du faisceau optique et reconnaissable à sa teinte légèrement grise, le *faisceau longitudinal inférieur*, qui s'étend du lobe occipital aux lobes antérieurs.

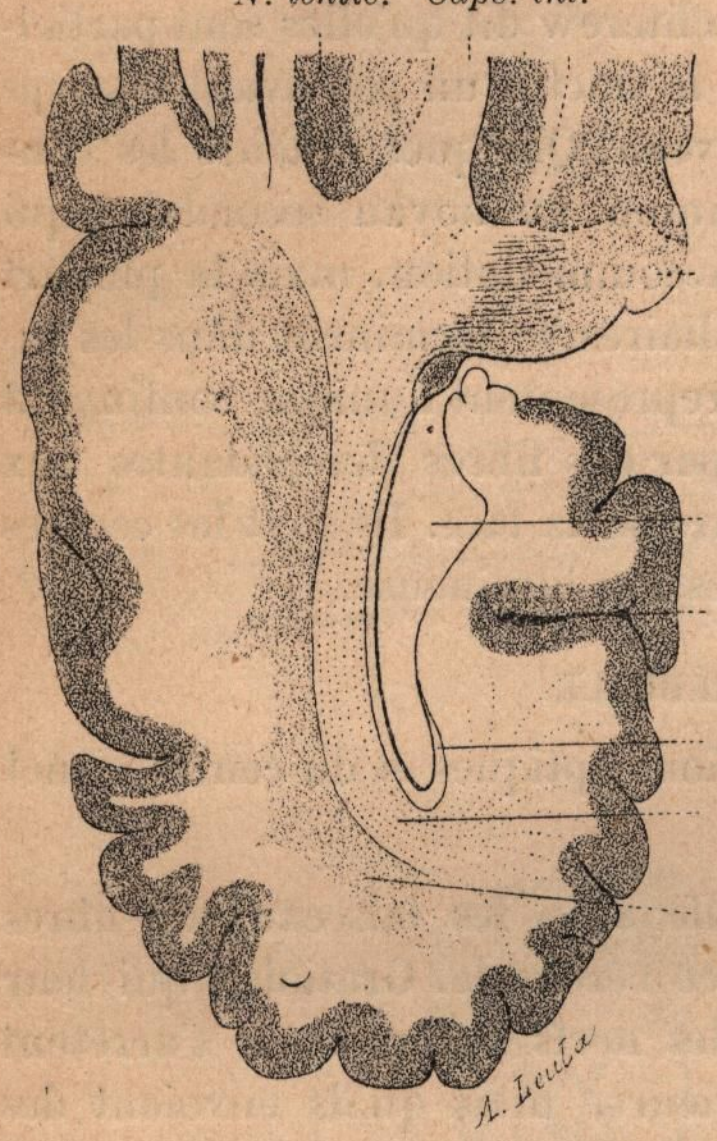

Fig. 314. — Radiations optiques.
Coupe horizontale de l'hémisphère gauche.

2° **Centre visuel cortical**. — Ce centre est situé sur la face interne du lobe occipital et son foyer d'irradiation est la *scissure calcarine*. Cette scissure est d'un développement précoce ; elle a une grande superficie, une longueur de 45 mm. sur 2 centimètres de profondeur ; la surface de ses deux lèvres supérieure et inférieure étalées mesure 18 centimètres carrés d'après Henschen, alors que la surface de la rétine est de 750 mm. carrés. Une artère importante, l'*artère calcarine*, branche de la cérébrale postérieure, lui est destinée. Pour Henschen, le centre visuel serait presque uniquement localisé à l'écorce calcarine, mais la plupart des observateurs admettent que le territoire optique s'étend au delà, sur le cuneus O^6 et sur le lobule lingual O^5. La participation du lobule fusiforme O^4 est très douteuse. Il n'en est pas moins remarquable que la scissure soit le centre du centre, comme celle de Rolando pour la sphère tactile.

L'écorce calcarine présente une structure spéciale (p. 518). Les cellules s'accumulent sur 8 ou 9 couches, et présentent des formes étoilées à dendrites hori-

zontales qui remplacent en grande partie les cellules pyramidales; les fibres rétiniennes se déploient en vastes arborisations, *plexus optique* de Cajal, lequel constitue la majeure partie du ruban rayé de Vicq d'Azyr. Celui-ci atteint dans cette région son plus grand développement. Les fibres centripètes des radiations optiques ont achevé leur myélinisation avant la naissance et bien avant les fibres centrifuges.

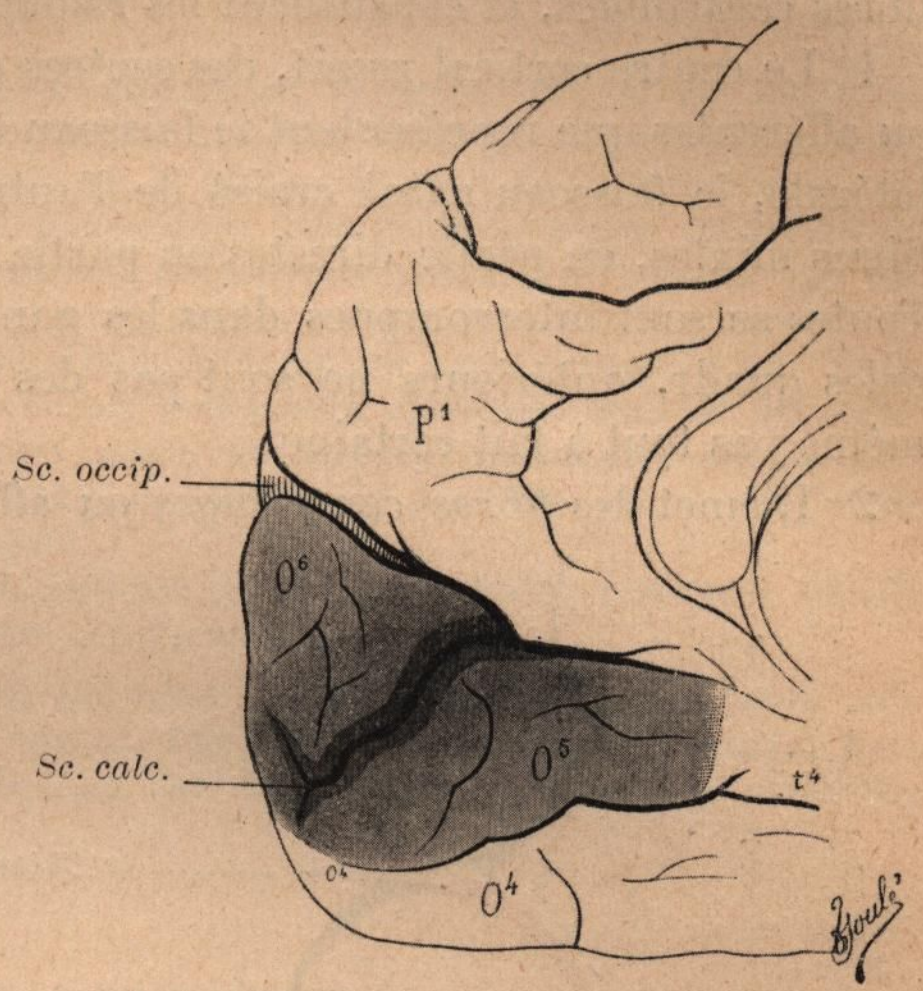

FIG. 315. — Centre visuel cortical. Face interne de l'hémisphère gauche.

La teinte plus foncée de la scissure calcarine indique le siège principal du centre visuel.

La terminaison des faisceaux n'est pas bien établie. Faut-il croire avec Henschen que la projection verticale des fibres optiques se poursuit jusque dans l'écorce, que la partie supérieure de la rétine a pour aboutissant la lèvre supérieure de la scissure calcarine, et que le faisceau maculaire est limité à sa partie centrale et antérieure? ou bien au contraire, les fibres sont-elles plus ou moins mêlées, et les fibres maculaires n'ont-elles pas un vaste champ d'irradiation en rapport avec leur valeur fonctionnelle, la fonction de la vision distincte? On a pu croire aussi qu'il y avait un centre distinct pour la *vision des couleurs*, on l'avait même localisé dans le lobule fusiforme; on est presque unanime aujourd'hui à admettre que la vision de la lumière et celle des couleurs ont un seul et même centre, leur champ cortical se recouvrant complètement.

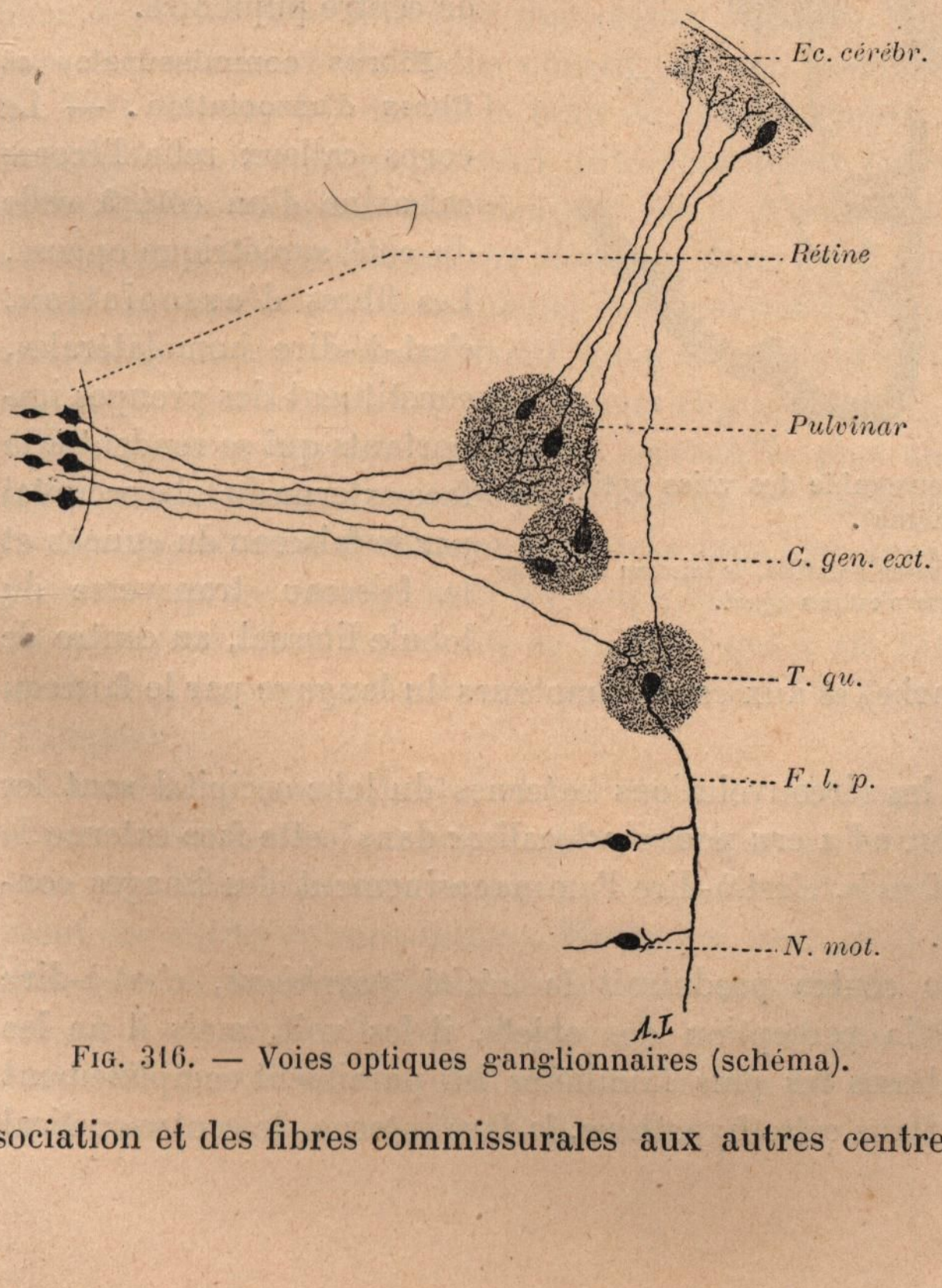

FIG. 316. — Voies optiques ganglionnaires (schéma).

Connexions du centre visuel. — Le centre visuel occipital est uni par des fibres de projection aux centres optiques ganglionnaires, par des fibres d'association et des fibres commissurales aux autres centres de l'écorce cérébrale.

Fibres de projection. — Elles comprennent des fibres centripètes et des fibres centrifuges, et constituent les radiations optiques.

1° Le centre cortical reçoit, des centres ganglionnaires, des *fibres centripètes* ou afférentes que représentent le faisceau temporal ou direct de la rétine homolatérale, le faisceau nasal croisé de l'autre rétine et le faisceau maculaire à fibres mixtes, en partie directes en partie croisées, provenant des deux rétines. Toutes se sont interrompues dans les ganglions. Les fibres émanées des tubercules quadr. antérieurs ne sont pas des fibres visuelles, leur existence n'est même pas tout à fait certaine.

2° Il émet des *fibres centrifuges* ou afférentes qui vont à ces mêmes ganglions, et dont la signification est problématique. Les mieux établies sont celles qui se rendent aux tubercules quadr. antérieurs, lesquels sont eux-mêmes unis d'une part à la rétine par d'autres fibres centrifuges, d'autre part aux noyaux moteurs des nerfs crâniens, en particulier au moteur oculaire commun. Nous avons indiqué leur rôle probable de centre pupillaire.

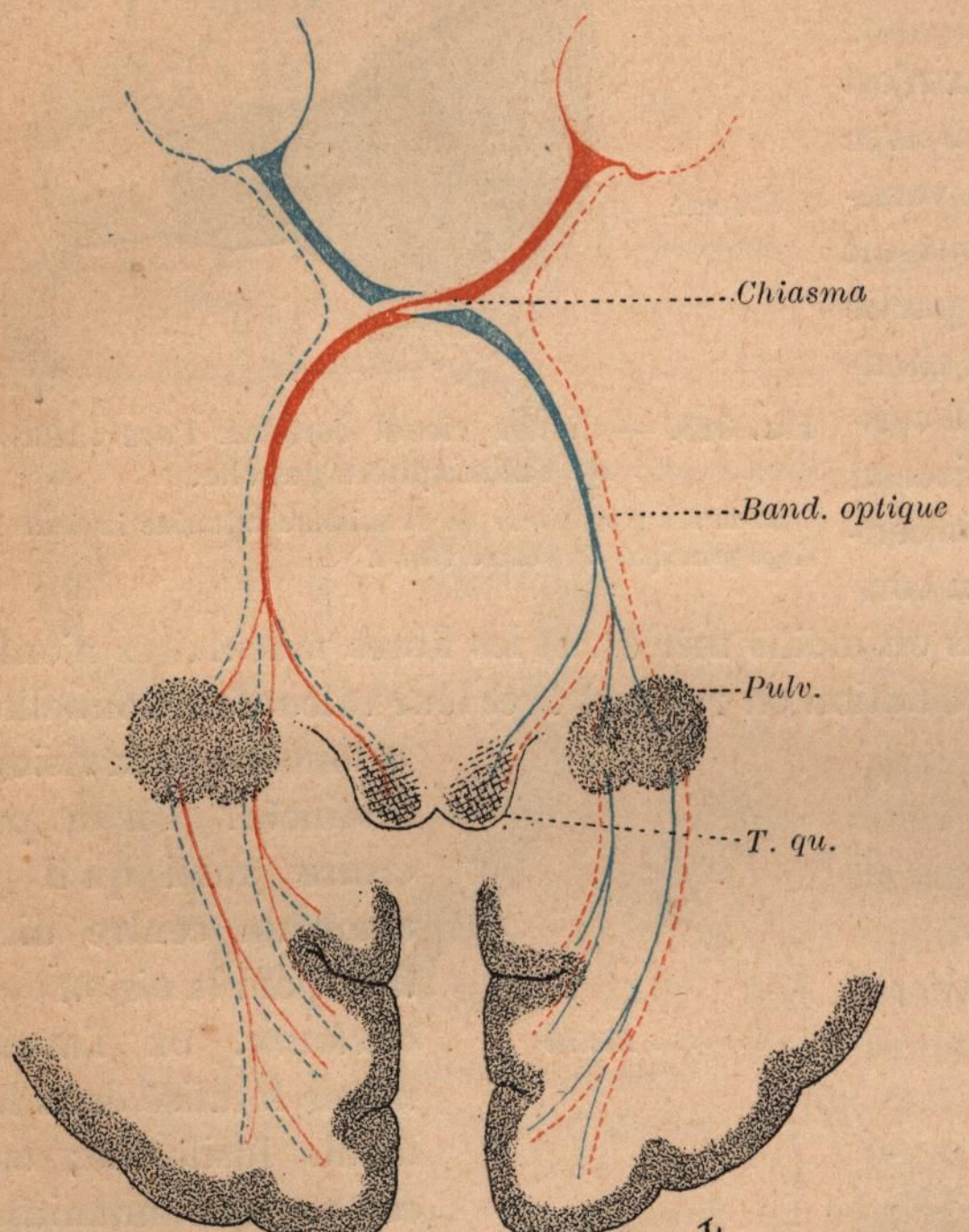

Fig. 317. — Disposition d'ensemble des voies optiques (schéma).

Le faisceau temporal est indiqué en pointillé, le faisceau nasal par un trait plein; le faisceau maculaire n'est pas figuré.

Fibres commissurales et fibres d'association. — Le corps calleux relie l'écorce calcarine d'un côté à celle du côté symétrique opposé. Les fibres d'association, c'est-à-dire homolatérales, constituent des groupes importants qui se rendent à la face externe du lobe occipital par le faisceau du cuneus et le faisceau transverse du lobule lingual, au centre de la vision verbale (pli courbe) et aux centres moteurs du langage par le faisceau longitudinal inférieur.

Les connexions avec les circonvolutions externes du lobe occipital sont les plus considérables. Wilbrand a cru pouvoir localiser dans cette face externe le *centre des souvenirs visuels*, c'est-à-dire l'emmagasinement des images conservées par la mémoire.

La destruction de ce centre produirait la *cécité psychique*, c'est-à-dire que le sujet a conservé la perception des objets, il les voit, mais il ne les reconnaît plus, et les choses les plus familières lui paraissent complètement nouvelles et étrangères. Dans cette hypothèse, la face interne, le centre cortical

visuel, ne serait qu'un centre de perception brute, sans association d'idée et de souvenir.

Hémianopsie. — D'après cet exposé, et en consultant la figure 317, il est facile de comprendre que chaque centre cortical recevant les fibres de deux moitiés rétiniennes, de la portion externe de la rétine homolatérale et de la portion interne de la rétine opposée, sa destruction provoquera une *hémianopsie homonyme*. Hémianopsie, cécité de la moitié d'un œil, hémiplégie ou hémianesthésie visuelle; homonyme, c'est-à-dire portant sur les moitiés de même nom des rétines, les deux moitiés droites ou les deux moitiés gauches. Il en serait de même avec une lésion des radiations optiques, du corps genouillé ou de la bandelette. En règle générale, dans l'hémianopsie homonyme, la vision centrale est conservée ; on explique ce fait par la constitution mixte du faisceau maculaire, qui se distribue par ses fibres directes au centre cortical d'un côté et par ses fibres croisées à l'autre côté, en sorte que son innervation est bilatérale.

Pour produire la cécité complète d'origine corticale, il faut une lésion bilatérale détruisant les deux centres droit et gauche ou leurs conducteurs.

Bibliographie. — Sur les voies optiques, consulter les deux travaux importants suivants : VIALET. Les centres cérébraux de la vision. *Thèse de Paris*, 1893. — HENSCHEN. Rapport sur le centre cortical de la vision. Traduction Dor. 13e *Congrès internat. de médecine*. Paris, 1900.

CHAPITRE DEUXIÈME

VOIES OLFACTIVES OU RHINENCÉPHALE

Nerf olfactif. — Centres primaires. — Centre olfactif cortical.

Broca le premier avait reconnu dans l'hémisphère cérébral et décrit sous le nom de *grand lobe limbique* une région olfactive, en forme d'anneau ou de raquette, composée du bulbe olfactif, de son pédoncule et du lobe limbique (p. 329). Turner lui donna le nom de *rhinencéphale*. His montra que l'embryologie confirmait pleinement cette conception fournie par l'anatomie comparée, le rhinencéphale commençant dès le 2e mois embryonnaire à se séparer du cerveau hémisphérique. On distingue donc dans l'hémisphère (cerveau terminal ou antérieur, télencéphale) deux parties : le manteau ou pallium et le rhinencéphale ou cerveau olfactif, qui n'est au fond qu'un pallium basal, séparé du premier par la scissure limbique ou rhinique.

Le rhinencéphale est la partie du cerveau la plus anciennement différenciée et ses circonvolutions sont les premières qui se dessinent dans la série animale. Les centres olfactifs devancent les autres dans leur apparition corticale; l'écorce primitive, qui se montre avec les amphibiens, reçoit seulement les irradiations des nerfs olfactifs. C'est le sens de l'odorat qui a été l'initiateur du développement de l'écorce cérébrale et par elle de l'activité psychique supérieure (Edinger).

Chez les animaux dont l'odorat est bien développé (osmatiques de Broca, macrosmatiques de Turner), le rhinencéphale a des limites anatomiques précises (fig. 228). Son anneau est continu et la scissure limbique le sépare nettement des autres circonvolutions. Mais chez ceux dont l'odorat est faible, anosmatiques ou microsmatiques des auteurs précédents, c'est-à-dire chez les cétacés, chez les singes et chez l'homme, il n'en est plus de même. Non seulement tout cet appareil est atrophié, mais encore il est discontinu et la plus grande partie est certainement affectée à d'autres fonctions. Aussi les auteurs ne sont-

ils pas d'accord sur ce qu'il faut entendre par rhinencéphale chez l'homme ou plutôt sur les formations nerveuses, centres et faisceaux, qui doivent lui être rapportées. La partie périphérique, bulbe olfactif, pédoncule et racines, est seule bien distincte.

Nous distinguerons dans le cerveau olfactif une partie extra-cérébrale ou antérieure, comprenant les centres primaires où se font les premiers relais de la conduction olfactive, et une partie intra-cérébrale ou postérieure, composée des centres corticaux supérieurs. Cette disposition offre la plus grande analogie avec celle des voies optiques.

Ces deux portions réunies représentent les *voies centrales olfactives*; les *voies périphériques* sont les nerfs olfactifs qui se rendent de la muqueuse nasale au bulbe ethmoïdal; ce dernier est le point de jonction des deux voies.

Voies périphériques :	Nerfs olfactifs.		
Voies centrales ou Rhinencéphale.	Centres primaires. . .	Bulbe olfactif. Pédoncule olfactif. Trigone olfactif.	Lobe olfactif propr. dit.
		Substance perforée antér. Racines olfactives.	
	Centres corticaux . . .	Lobule de l'hippocampe. Corne d'Ammon. Corps godronné.	
	Système commissural .	Commissure blanche antérieure. Lyre du trigone.	
	Système d'association .	Faisceau olfactif du trigone. Nerfs de Lancisi. Bandelette demi-circulaire.	
	Système de projection.	Trigone et système mamillaire. Tænia thalami et système habénulaire.	

I. — VOIES PÉRIPHÉRIQUES. — NERF OLFACTIF. — 1re paire.

Les nerfs *olfactifs*, nerfs de la première paire, sont les nerfs sensoriels de l'olfaction. Seuls ils constituent une émanation du cerveau lui-même, et non du tronc cérébral ou des prolongements de la substance grise de la moelle.

Ces nerfs naissent dans la muqueuse spéciale qui revêt la partie supérieure des cornets et de la cloison et traversent les trous de la lame criblée ethmoïdale, pour pénétrer dans le bulbe olfactif par sa face inférieure. Comme les fibres rétiniennes et les fibres acoustiques, les fibres olfactives ont pour origine des cellules nerveuses bipolaires situées à la périphérie de l'organe sensoriel. Ces *cellules olfactives* sont intercalées entre les cellules épithéliales qui leur servent de soutien et d'isolateur. Leur prolongement périphérique protoplasmique très court se divise en deux ou trois cils, qui flottent librement à la surface de la muqueuse; leur prolongement central cylindraxile descend dans les couches profondes de la muqueuse, puis se coude pour remonter vers la voûte des fosses nasales et se terminer dans le bulbe. C'est ce prolongement central qui, enveloppé d'une gaine de Schwann, sans myéline, à l'état par conséquent de fibre de Remak, constitue, en s'unissant à d'autres semblables, les nerfs olfactifs (fila olfactoria) qu'on voit ramper entre la muqueuse et la paroi osseuse (Névrologie, p. 775).

L'*origine* des nerfs olfactifs est donc dans la muqueuse, où sont placées leurs

cellules sensitives, et ces nerfs sont assimilables à une racine postérieure. Les nerfs optique et acoustique présentent une disposition analogue ; mais les nerfs olfactifs se distinguent par ce fait que leurs cellules d'origine ne sont pas groupées en couches ou en ganglions (couches nerveuses rétiniennes, ganglion de Scarpa), elles sont disséminées, et de plus elles sont tout à fait périphériques, en contact avec l'air extérieur, comme les cellules cutanées sensitives d'un grand nombre d'invertébrés.

II. — VOIES CENTRALES. — RHINENCÉPHALE

A. Centres primaires ou périphériques.

La partie extra-cérébrale ou antérieure du rhinencéphale se compose de plusieurs formations nerveuses qui sont d'avant en arrière : le bulbe, le pédoncule, le tubercule ou trigone olfactif, l'espace perforé antérieur et les deux racines olfactives.

1° **Bulbe olfactif.** Le *bulbe olfactif*, bulbe ethmoïdal, est un renflement ovale d'aspect ganglionnaire, qui par sa face supérieure s'enchâsse dans le sillon olfactif, un peu en arrière de l'extrémité de ce sillon, et par sa face inférieure repose sur la lame criblée de l'ethmoïde. L'apophyse crista-galli le sépare du bulbe opposé ; l'arachnoïde lui forme un manchon complet et se prolonge sur les nerfs olfactifs qui, au nombre de 15 à 20 de chaque côté, naissent de la face inférieure ; sa partie antérieure est séparée du lobe frontal par un repli dural inconstant, la *tente olfactive*. Sa couleur est gris jaunâtre, sa consistance très molle ; sa longueur est de 8 à 9 mm. sur 3 à 4 en largeur (voy. fig. 320).

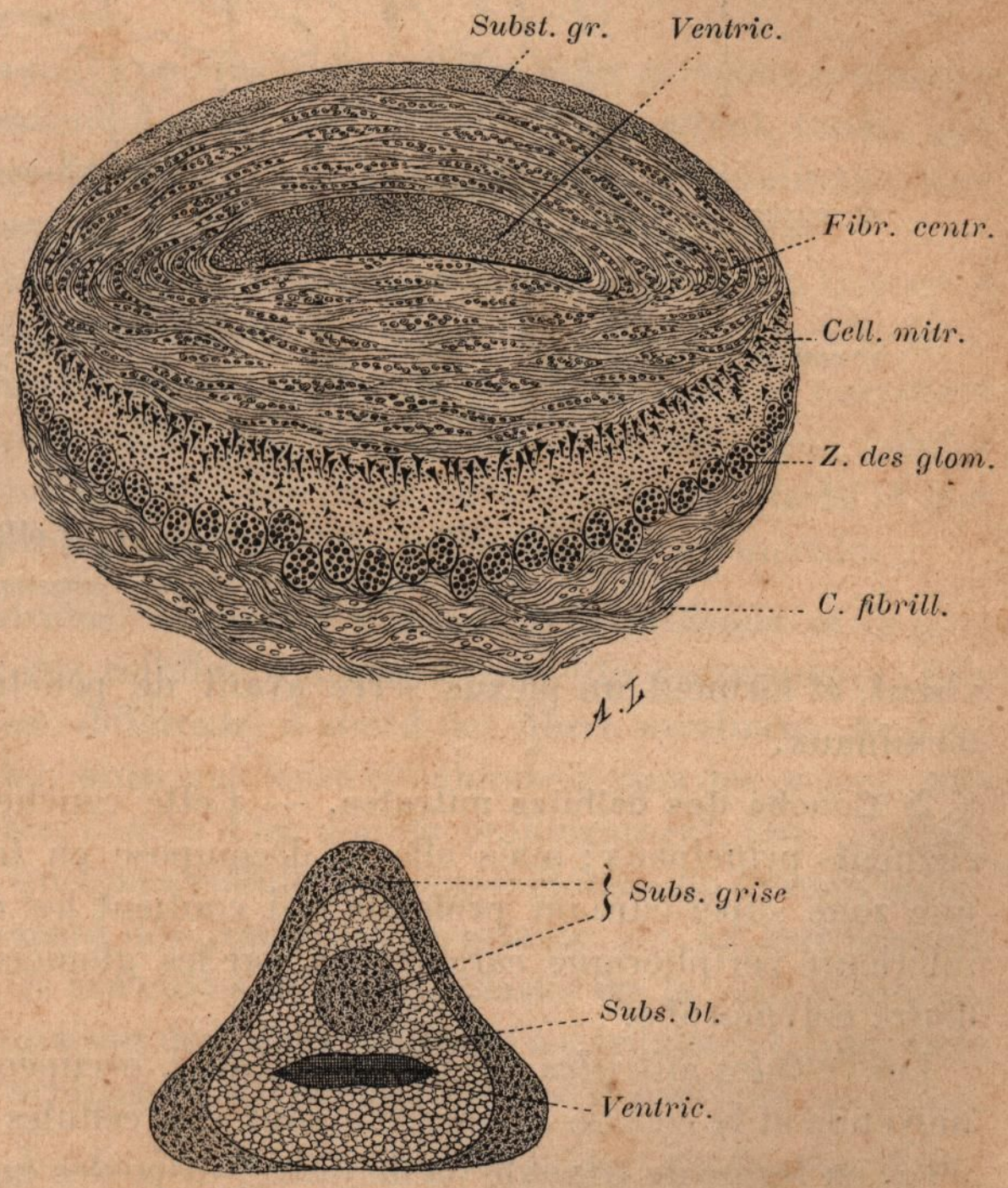

Fig. 318. — Bulbe et pédoncule olfactifs.

En haut, coupe transversale du bulbe olfactif ; en bas, coupe du pédoncule, nouveau-né. — Le bulbe, en partie, d'après Schwalbe. — Le ventricule est déjà oblitéré.

Le bulbe olfactif est composé d'un certain nombre de couches qui, chez les animaux dont le bulbe est bien développé, sont circulaires et concentriques autour d'une cavité centrale, mais qui chez l'homme n'existent qu'au-dessous de cette cavité et sont disposées en bandes parallèles, la partie dorsale

[CHARPY.]

étant occupée uniquement par une couche de substance blanche que cache à peine une écorce rudimentaire. Avec Van Gehuchten nous distinguerons trois couches, qui sont de dehors en dedans : la couche externe ou des fibres périphériques, la couche moyenne ou des cellules mitrales, et la couche interne ou des fibres centrales. Tout autour, le bulbe est revêtu par la pie-mère et en reçoit de nombreux vaisseaux; à son centre, chez l'homme, au-dessus de la troisième couche, il contient la cavité du ventricule olfactif.

1° **Couche des fibres périphériques, couche fibrillaire.** — Superficielle, très mince, très molle, de couleur grisâtre, elle est constituée par les fibres olfactives qui se réunissent sur la face inférieure du bulbe, s'entre-croisent, se subdi-

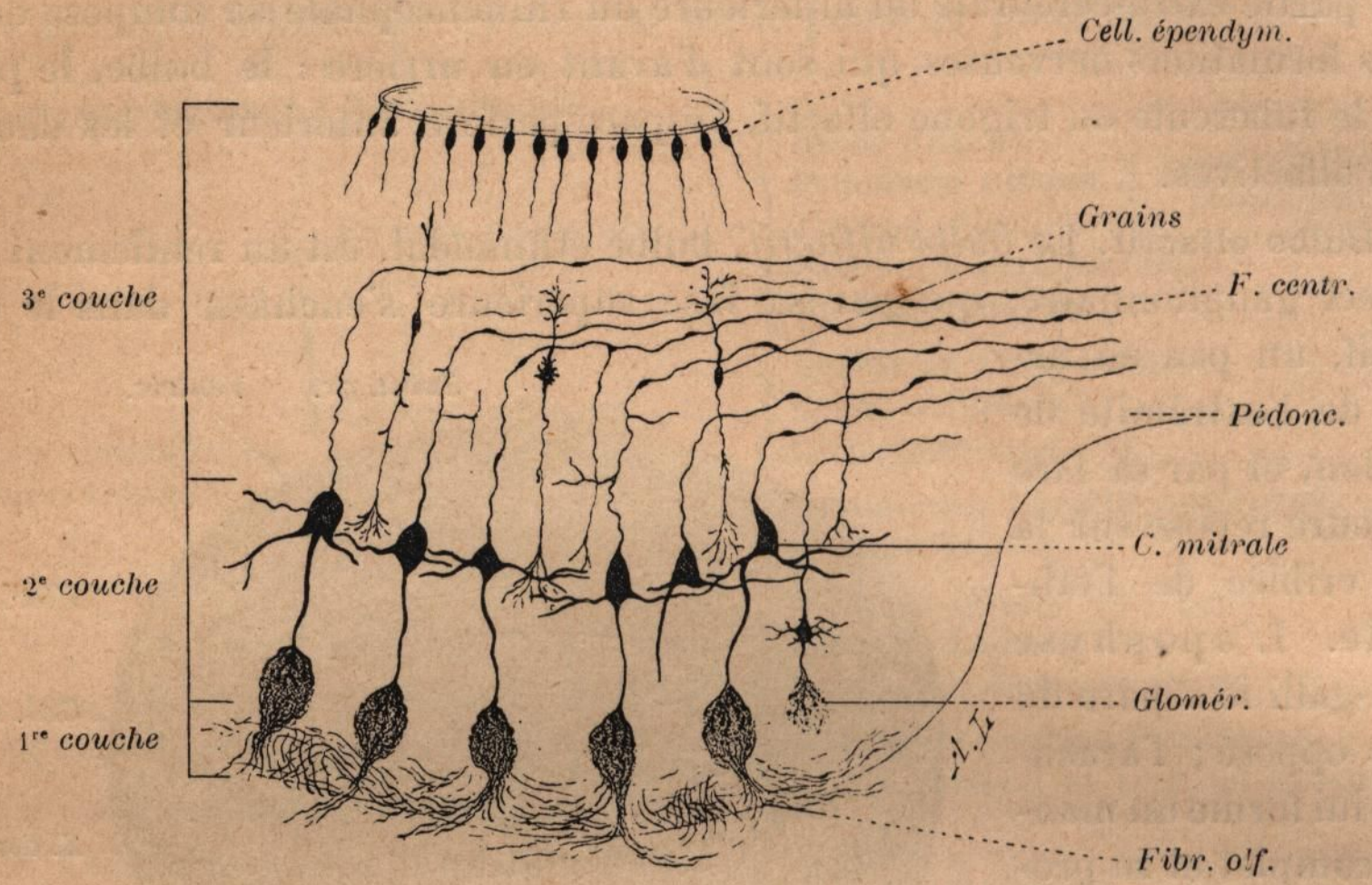

Fig. 319. — Structure du bulbe olfactif.
Coupe longitudinale. Figure schématique.

visent, et forment un plexus serré avant de pénétrer dans leurs glomérules terminaux.

2° **Couche des cellules mitrales.** — Cette couche est ainsi nommée de ses éléments principaux; mais elle se décompose en trois zones bien différentes, une zone supérieure ou profonde qui contient les cellules mitrales, une zone inférieure périphérique caractérisée par les glomérules, et une zone intermédiaire polymorphe.

Les *cellules mitrales*, décrites par Golgi, occupent la limite entre la couche moyenne et la couche interne. Ce sont des cellules nerveuses géantes de 30 à 50 μ, en forme de triangle ou de mitre, disposées en série continue et sur une seule ligne, comme les cellules de Purkinje. Du sommet de la mitre ou pôle supérieur, qui regarde le centre du bulbe, émane un prolongement cylindraxile qui monte d'abord verticalement, puis se coude à angle droit pour devenir fibre constitutive du pédoncule olfactif et suivre comme lui une direction sagittale. Chemin faisant, ce prolongement nerveux émet de nombreuses collatérales dont les unes sont descendantes et vont se terminer entre les cellules mitrales, tandis que les autres entrent en relation avec les grains de la couche

profonde, et avec l'écorce grise du pédoncule olfactif. Les prolongements protoplasmiques sont de deux ordres : les uns, latéraux, multiples, partent des angles de la cellule et se dirigent horizontalement pour aller, quelquefois jusqu'à de grandes distances, s'entrelacer avec les expansions semblables des cellules voisines ; l'autre, descendant ou basal, unique, volumineux, traverse toute l'épaisseur de la zone intermédiaire et se termine en panache ou en bouquet dans un glomérule de la zone externe.

Les *glomérules*, papilles de Broca, sont des masses sphéroïdales, d'aspect finement granuleux, épaisses de 0 mm. 1 (0,3 à 0,05), disposées en double ou triple rangée sur la limite de la couche fibrillaire. Des vaisseaux importants les entourent et les pénètrent. Ces corps sont des pelotes de fibres nerveuses, ou, pour mieux dire, ils représentent l'entrelacement de deux arborisations compliquées, de l'arborisation terminale et nerveuse des fibres des nerfs olfactifs, et de l'arborisation initiale et protoplasmique des cellules mitrales. C'est donc là que la fibre olfactive, prolongement d'une cellule bipolaire de la muqueuse nasale, rencontre l'expansion que lui envoie la cellule mitrale sous forme de son prolongement protoplasmique descendant. Le glomérule est l'articulation entre ces deux cellules nerveuses.

A la surface des pelotons sont appliquées des cellules dites *périglomérulaires*, dont les dendrites se répandent dans le glomérule correspondant, tandis que leur axone horizontal se ramifie par ses branches collatérales et terminales dans les glomérules voisins. Ce sont probablement des cellules d'association.

La zone intermédiaire qui sépare la rangée des cellules mitrales de la rangée des glomérules est finement grenue (*couche moléculaire* de Cajal). On y trouve, outre les prolongements descendants des cellules mitrales, des cellules nerveuses éparses, en général de petite taille, qui se comportent comme des cellules mitrales, c'est-à-dire que leur cylindre-axe passe dans le tractus olfactif et que leur principale expansion protoplasmique se termine dans un glomérule.

3° **Couche des fibres centrales.** — Cette couche, la plus profonde et la plus épaisse, s'étend de la zone des cellules mitrales à la cavité ventriculaire. Elle renferme deux éléments bien différents, d'abord des fibres myélinées, prolongements des cellules mitrales, ainsi que leurs collatérales ; puis les *grains*, cellules petites, très nombreuses, douées d'un double prolongement, l'un central, l'autre périphérique ; enfin quelques cellules nerveuses étoilées de grande taille, à cylindre-axe court. La nature des grains est incertaine ; on ne leur connaît pas de cylindre-axe. Cajal les assimile aux spongioblastes de la rétine ; comme eux, ils recevraient la terminaison des fibres olfactives centrifuges et transmettraient leur excitation aux prolongements protoplasmique des cellules centrales.

Cavité ventriculaire. — Au-dessus de ces trois couches, au-dessous d'une couche de substance blanche, est la cavité centrale, émanation du ventricule latéral. Cette cavité est réelle chez le nouveau-né, et persiste toute la vie chez beaucoup d'animaux, le mouton notamment. Chez l'homme adulte et chez un certain nombre de mammifères, elle est comblée par du tissu gélatineux.

2° **Pédoncule olfactif.** — Le *pédoncule olfactif*, tractus olfactif, ruban olfactif, s'étend en direction sagittale, un peu oblique toutefois en arrière et en dehors, le long de la face inférieure du cerveau ; il est logé dans le sillon olfactif, contre

[*CHARPY.*]

lequel il est appliqué par l'arachnoïde qui ne lui forme un manchon qu'au voisinage du bulbe ethmoïdal. Sa longueur est de 30 à 35 mm.; sa couleur, blanche sur la face inférieure, est plus ou moins grisâtre dans la partie dorsale. En l'écartant du sillon olfactif, on voit qu'il n'a pas la forme d'un ruban plat, mais celle d'un prisme triangulaire dont l'arête et les deux faces sont juxtaposées aux lèvres du sillon, tandis que la base est libre extérieurement. Cette base ou face inférieure est cannelée; un sillon longitudinal, qui commence vers sa partie moyenne, la divise en deux stries qui s'écartent au niveau du trigone olfactif et paraissent se continuer avec les racines externe et interne.

Dans sa forme normale, chez presque tous les quadrupèdes, le pédoncule olfactif est un cylindre régulier de substance cérébrale; il comprend au centre la cavité ventriculaire, autour d'elle une couche de substance blanche, et autour de celle-ci un manchon de substance grise corticale. Chez l'homme, l'écorce atrophiée ne fournit plus qu'une enveloppe très mince, disparaissant même par place ou au contraire présentant des renflements partiels; elle ne forme une masse un peu notable, à cellules nerveuses petites, disséminées, que dans l'arête du tractus olfactif, au-dessus de la cavité ventriculaire. La cavité centrale est oblitérée après la naissance; le noyau gélatineux qui la remplace est entouré par une couche de substance blanche, elle-même revêtue par l'écorce extérieure, et dans laquelle est enfoui un cordon de substance grise. Cette substance médullaire est formée par les fibres nerveuses émanées des cellules mitrales, des petites cellules nerveuses de la zone intermédiaire et des rares cellules de la substance grise du pédoncule.

3° **Trigone olfactif.** — Le *trigone* ou *tubercule olfactif* (tuber olfactorium, tubérosité ou caroncule olfactive; on confond aujourd'hui sous le même nom le trigone et le tubercule, le terme de trigone était autrefois réservé à la face inférieure de ce dernier) est une petite saillie conique ou plus exactement une pyramide triangulaire, à laquelle aboutit le pédoncule. Elle s'élève sur le bord antérieur de l'espace perforé, par conséquent sur la partie terminale de la troisième circonvolution frontale; une légère gouttière la sépare en arrière de l'espace perforé, tandis qu'en avant le sillon olfactif se termine par une dépression plus profonde, la *fossette olfactive*. Son sommet reçoit le pédoncule olfactif; sa base est implantée dans l'écorce orbitaire. Sa face supérieure ou dorsale, qu'on ne voit qu'en rabattant le pédoncule, est couverte d'une couche de substance grise, prolongement de l'écorce frontale sur l'arête du pédoncule. Sa face inférieure, que l'on aperçoit extérieurement sans préparation, a une couleur presque blanche, gris jaunâtre, qu'elle doit à une extension de l'écorce de l'espace perforé; elle est bordée de chaque côté par les racines olfactives externe et interne, nées de la divergence des stries inférieures du pédoncule.

Le trigone olfactif représente l'origine de l'évagination du lobe olfactif sur le plancher de l'hémisphère; il est creux chez le nouveau-né et laisse passer le diverticule olfactif du ventricule latéral; chez l'adulte, sa base pleine n'est séparée de la partie déclive du ventricule latéral (corne frontale) que par un espace de 5 mm.

Le trigone olfactif possède une écorce cérébrale imparfaitement développée. Ses cellules pyramidales de tailles diverses sont réunies dans une même couche, et dans cette couche elles se groupent en amas ou îlots. Leurs cylindre-axes

passent en direction horizontale à travers l'espace perforé. Les cellules elles-mêmes sont entourées par des arborisations terminales de fibres qui viennent probablement du bulbe olfactif.

4° **Racines olfactives.** — De la tubérosité émanent les *racines olfactives* (*stries olfactives* des auteurs étrangers). Le terme de racine serait évidemment impropre, si on l'entendait dans le sens qu'on lui donnait autrefois, d'origine cérébrale des nerfs olfactifs, analogue aux racines des nerfs crâniens ordinaires; mais il est justifié, s'il doit signifier les insertions du lobe olfactif sur le cerveau. C'est par ces prolongements en effet, restes bien amoindris chez l'homme et comme décortiqués de la jonction du lobe olfactif avec le lobe limbique chez les quadrupèdes, que l'appareil ganglionnaire du bulbe et du pédoncule entre en relation avec le manteau de l'hémisphère.

On distingue deux racines principales, l'une externe et l'autre interne.

Racine externe; strie olfactive latérale. — La racine externe ou latérale est la racine fondamentale, parce que seule elle est constante, et que le centre auquel elle aboutit est le seul centre trophique et fonctionnel qui soit pour le moment déterminé dans l'appareil olfactif. Sa couleur est blanche, le manchon cortical qu'elle possède chez les animaux osmatiques ayant disparu chez l'homme; sa longueur est de 15 à 20 mm. (racine longue); elle est forte et ses fibres sont de gros calibre. Elle part de l'angle externe du trigone olfactif, se dirige en arrière et en dehors en décrivant un trajet curviligne à concavité interne, parallèle à la bandelette optique; elle contourne le pli falciforme qui sépare l'espace perforé du pôle de l'insula, tantôt à découvert, tantôt sous une très mince couche de substance grise, et aboutit au lobule de l'hippocampe. Assez souvent un ou deux faisceaux secondaires, situés en dedans du faisceau principal, se perdent daus l'espace perforé.

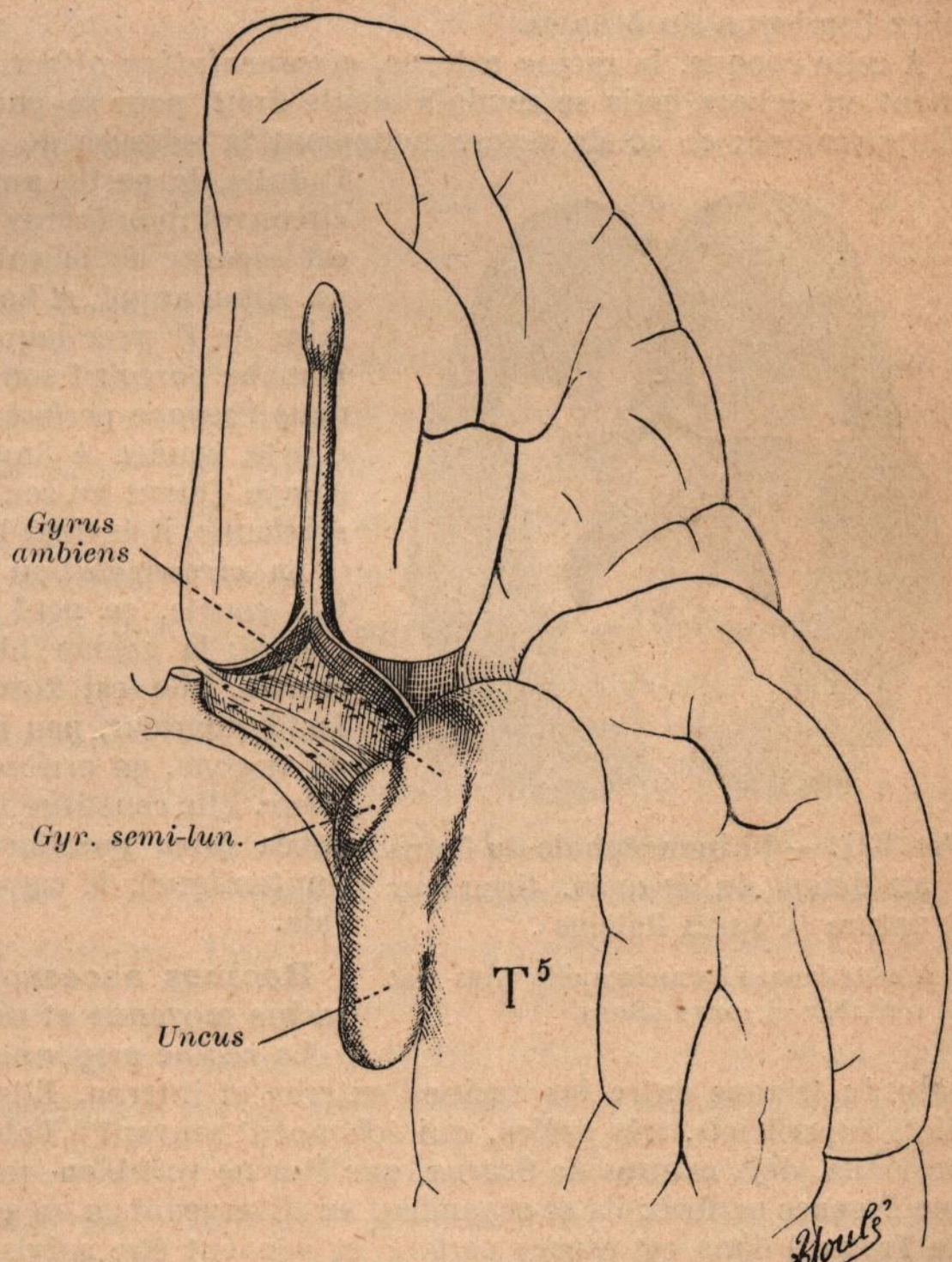

FIG. 320. — Racines olfactives et gyri du lobule de l'hippocampe.
Face inférieure de l'hémisphère gauche.

Racine interne; *strie olfactive médiane*. — La *racine interne* est une racine blanche, grêle, courte, de 5 à 6 mm. de trajet, qui se détache de l'angle interne du trigone olfactif, se dirige en dedans et un peu en arrière dans la gouttière

qui sépare le pôle frontal de l'espace perforé, puis disparaît dans l'angle antéro-interne de cet espace. Avec la racine externe, elle forme les deux côtés du trigone olfactif et toutes deux se continuent dans les stries du pédoncule. Souvent elle est à peine apparente. Sa terminaison est incertaine. On a indiqué en effet comme son aboutissant l'extrémité antérieure du lobe calleux (Broca), la commissure blanche antérieure (Bechterew, Obersteiner), le tractus gris de Lancisi et le faisceau olfactif de la voûte à trois piliers (Zuckerkandl).

Racines olfactives. — Quelques auteurs, Mihalkovics, Guldberg, Retzius, considèrent ces racines comme de véritables circonvolutions. Retzius dit qu'elles sont bien apparentes chez l'embryon du 4e mois.

A cette époque, la racine externe, *circonvolution olfactive externe*, se porte transversalement en dehors, puis se coude à angle droit pour se porter en arrière dans le lobule de l'hippocampe; ce coude sépare nettement la scissure de Sylvius de l'espace perforé. Chez l'adulte, la partie antérieure ou transversale de cette circonvolution (gyrus transversus insulæ, d'Eberstaller) est séparée de la substance perforée, en arrière, par un sillon arqué, et bordée en avant par la portion orbitaire de F^3 avec laquelle elle s'anastomose. La racine blanche parcourt son bord postérieur et plonge ensuite dans l'espace perforé. — Sa branche postérieure très courte, coudée à angle aigu, s'enfonce dans l'hippocampe. Quant au coude, atrophié et coupé par l'artère sylvienne, il devient le pli falciforme ou limen insulæ.

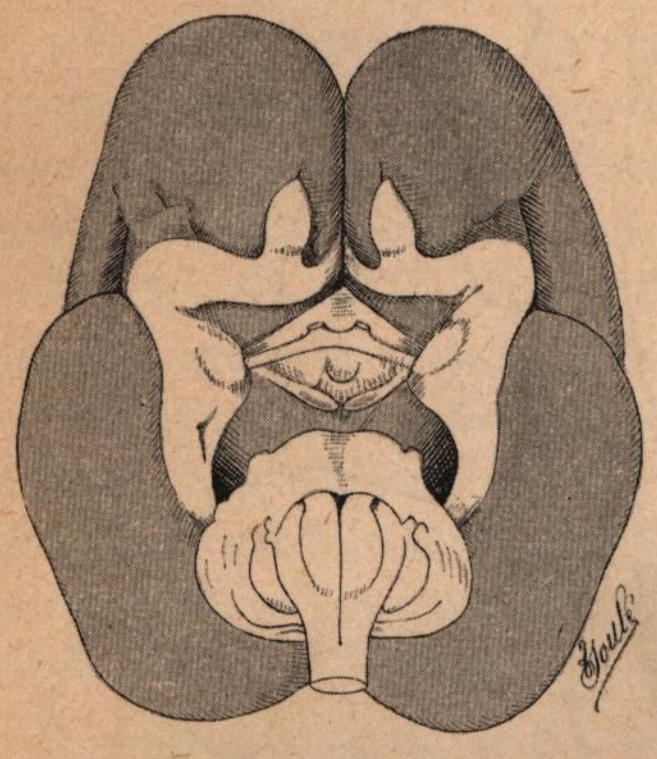

Fig. 321. — Rhinencéphale du fœtus au début du 5e mois. Grandeur nature (d'après Retzius).

A cette époque les racines olfactives sont de véritables circonvolutions.

La *circonvolution olfactive interne*, transversale, très courte, se perd dans la face interne de l'hémisphère; la racine blanche interne la parcourt et s'y irradie. Elle est bordée en avant par le sillon parolfactif antérieur, peu marqué, qui commence en avant du trigone, en arrière par le *sillon parolfactif postérieur*. Elle constitue le champ parolfactif ou champ de Broca (area parolfactoria Brocæ de la *Nomenclature anatomique*), le carrefour de Broca des auteurs français.

Racines accessoires. — On a décrit aussi une racine moyenne et une racine supérieure.

La *racine moyenne*, également blanche, naît de la base du trigone entre les racines externe et interne. Elle se compose d'un ou plusieurs filets superficiels, très grêles, qui échappent souvent à l'observation, et de nombreux filets profonds, déjà connus de Scarpa, que l'on ne voit bien qu'en faisant tomber un filet d'eau sur l'espace perforé; ils se répandent en divergeant ou en série parallèle (formation pectinée de Trolard) dans cet espace perforé et peuvent être suivis, d'après Cruveilhier, jusqu'à la commissure blanche antérieure.

Sous l'écorce grise de la face supérieure du trigone, la substance blanche dorsale du pédoncule se continue avec celle de l'écorce frontale; Broca a donné à cette jonction des deux couches médullaires le nom de *racine olfactive supérieure*.

5° **Substance perforée antérieure.** — Cette substance, volumineuse chez les animaux osmatiques et renflée chez eux sur son côté interne en un tubercule bien apparent, qu'on a quelque peine chez l'homme à reconnaître en arrière du trigone, est parcouru par la bandelette diagonale. Zuckerkandl considère cette bandelette comme une véritable circonvolution (gyrus subcallosus de la *Nomencl. anat.* — gyrus diagonalis de Retzius), car ses fibres sont incorporées à une couche grise corticale plus ou moins apparente à la surface.

L'écorce atrophiée de la substance perforée se rapproche par sa structure du noyau lenticulaire avec lequel elle se continue.

B. Centres corticaux.

Les centres corticaux sont localisés chez l'homme à la cinquième circonvolution temporale ; ils comprennent dans cette circonvolution le lobule de l'hippocampe, le corps godronné et la corne d'Ammon.

Outre ce centre temporal, Broca admettait, sous le nom de *centre antérieur*, un centre frontal ou orbitaire représenté par la portion terminale de la troisième circonvolution frontale, en arrière du trigone olfactif et du sillon en H, et, sous le nom de *centre supérieur*, l'extrémité antérieure de la circonvolution du corps calleux, dans laquelle semble se terminer la racine interne olfactive. Ces conjectures anatomiques n'ont pas encore été vérifiées par des faits précis.

I. ***Lobule de l'hippocampe***. — Ce renflement, qui termine en avant la cinquième temporale et que le sillon limbique sépare de la quatrième, est formé, comme nous l'avons vu (p. 318) d'une branche directe, *tête* de la circonvolution, et d'une branche réfléchie dite *uncus* ou crochet; un genou à convexité antérieure unit ces deux parties. La partie interne de ce genou présente, d'après Retzius, des particularités bien nettes chez les animaux et chez le fœtus humain, presque toujours reconnaissables encore chez l'adulte. Elle est divisée en deux saillies : un tubercule interne, blanchâtre, appliqué sur la bandelette optique, le *gyrus semilunaris* ; une saillie externe, le *gyrus ambiens*, entourant en demi-cercle la première, dont elle est séparée par le *sillon semi-annulaire*, et se détachant elle-même de la partie externe du lobule par un sillon assez inconstant et superficiel, le *sillon inférieur* du rhinencéphale. Le pli ambiant se continue en arrière avec l'uncus (fig. 320).

La racine olfactive externe pénètre dans la partie interne du lobule de l'hippocampe; elle semble se diviser en deux branches : l'une interne, plus petite, qui aboutit au pli semi-lunaire, l'autre externe, principale, qui pénètre dans le pli ambiant et par lui dans l'uncus. Dans la série animale, racine et lobule croissent et décroissent proportionnellement. Gudden a montré que le lobule de l'hippocampe s'atrophie après l'extirpation du bulbe olfactif, et quelques faits tendent à prouver que son excitation ou sa destruction provoquent la sensation d'odeurs ou la disparition de l'odorat. Ce lobule est relativement plus petit chez l'homme; il l'est même absolument, comparé au lobule de la plupart des animaux osmatiques. La forme infléchie en crochet, qui caractérise les animaux à faible odorat, tient probablement à la rétrogradation de la corne d'Ammon (Zuckerkandl).

Dans le lobule de l'hippocampe, dans son genou et son crochet, est enfoui le *noyau amygdalien*, masse corticale aberrante, où sont disséminées des cellules fusiformes et des cellules pyramidales. Son attribution au système olfactif est incertaine. Tandis que Kœlliker le considère comme un centre de l'olfaction, d'autres soutiennent que la racine externe ne lui fournit aucune fibre et Zuckerkandl fait observer que ce noyau persiste chez des animaux, tels que le dauphin, dont l'appareil olfactif est complètement atrophié.

II. ***Corne d'Ammon***. — La corne d'Ammon et le corps godronné qui lui est superposé constituent deux circonvolutions cérébrales, simplifiées dans leurs couches profondes; leurs couches superficielles se regardent à travers le sillon de l'hippocampe (M. Duval).

[*CHARPY*.]

Le sillon qui les sépare renferme un prolongement unique de la pie-mère. Il diffère des sillons ordinaires par sa profondeur, son enroulement en haut et en dedans, et surtout par la disposition des nombreux vaisseaux que contient le feuillet pie-mérien. Ceux-ci empiètent sur les couches superficielles des deux circonvolutions adjacentes et déterminent entre elles une adhérence qui peut aller jusqu'à la soudure.

La corne d'Ammon comprend trois couches cellulaires qui sont, de la surface à la profondeur, la couche moléculaire, la couche des cellules pyramidales

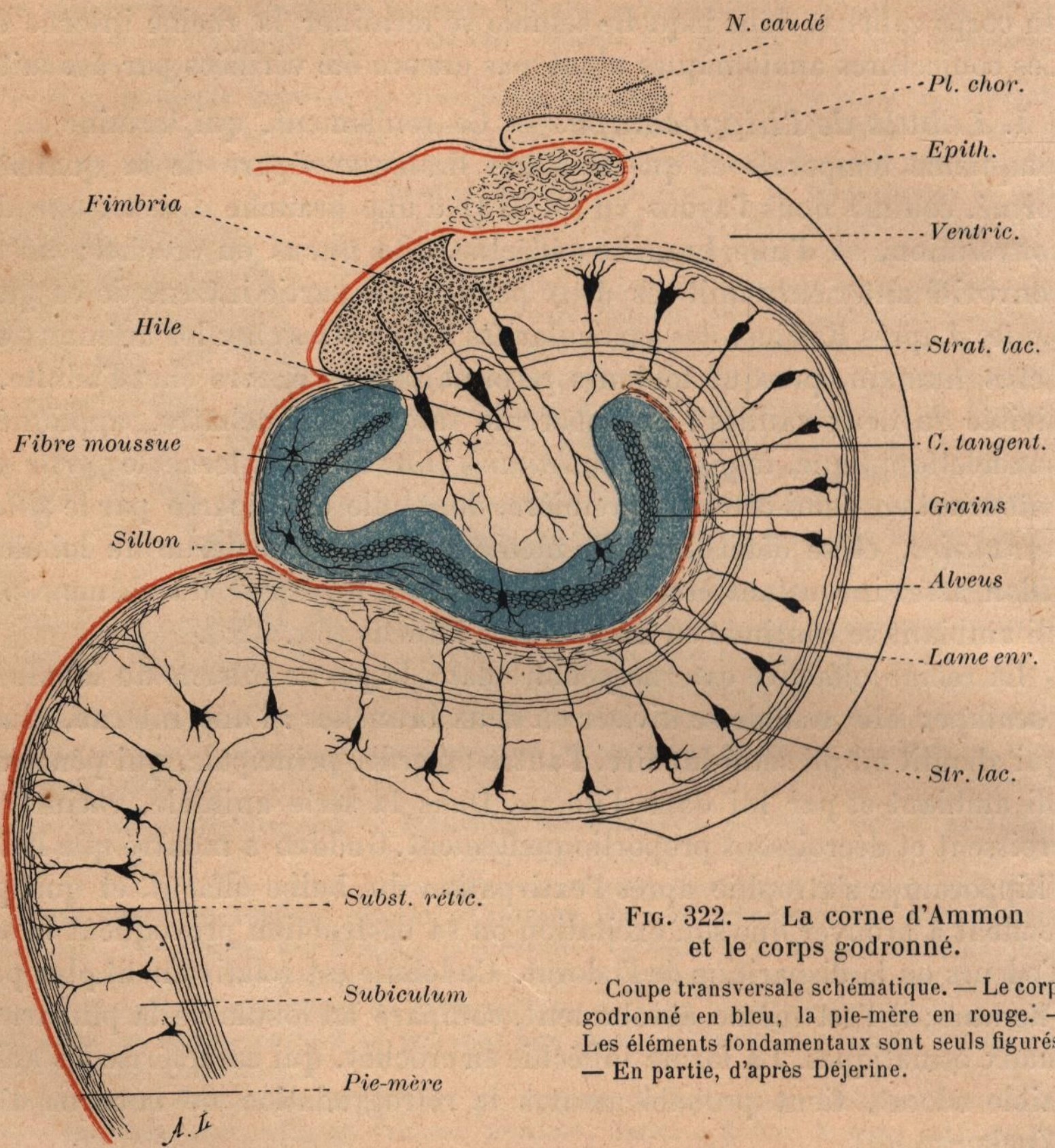

Fig. 322. — La corne d'Ammon et le corps godronné.

Coupe transversale schématique. — Le corps godronné en bleu, la pie-mère en rouge. — Les éléments fondamentaux sont seuls figurés. — En partie, d'après Déjerine.

et la couche des cellules polymorphes, — et une couche blanche profonde (alveus).

1° **Couche moléculaire.** — Cette couche superficielle regarde le sillon de l'hippocampe. Elle est remarquable par son épaisseur et sa complexité. Les cellules de Cajal ou cellules pluripolaires y sont rares; mais on y rencontre un grand nombre de cellules de Golgi, cellules à cylindre-axe court qui s'épuise sur place; toutes possèdent des expansions protoplasmiques qui sont les unes ascendantes, destinées aux zones supérieures, les autres descendantes pour la couche des cellules pyramidales et des éléments polymorphes.

On observe dans la couche moléculaire trois plexus ou bandes plexiformes superposées qui permettent de la diviser en trois zones : 1° la zone superficielle ou *lame médullaire enroulée*, en contact avec la pie-mère du sillon; elle correspond aux fibres tangentielles superficielles de l'écorce ou réseau d'Exner; — 2° le *stratum lacunosum*, constitué par les grosses collatérales horizontales des cellules pyramidales sous-jacentes. Elle doit son nom à un épais réseau d'espaces lymphatiques périvasculaires; — 3° le *stratum radiatum*, dont

les stries verticales ne sont autres que les tiges ascendantes des grandes cellules pyramidales traversant un épais feutrage fibrillaire.

2° **Couche des cellules pyramidales.** — Cette couche renferme des cellules pyramidales de grosseur variée ; mais en général elle est dépourvue des petites pyramides de l'écorce typique ; au voisinage du corps godronné, les cellules atteignent une grande taille et deviennent des cellules géantes. Comme dans l'écorce cérébrale, elles émettent une tige ascendante qui traverse le stratum radiatum et se termine en bouquet épineux dans le stratum lacunosum ; de leur corps partent des prolongements descendants, en forme de racine. Le cylindre-axe descend à travers la couche des cellules polymorphes à laquelle il abandonne quelques collatérales et, arrivé dans la substance blanche de l'alveus, s'y coude pour se continuer avec les fibres nerveuses de cette région. Quelquefois il se bifurque et peut-être une des deux branches de bifurcation, la plus ténue, est-elle destinée à la commissure de la lyre (Cajal).

La zone qui est immédiatement au-dessus des corps cellulaires est le *stratum lucidum* de quelques auteurs.

3° **Couche des cellules polymorphes.** — On y rencontre d'abord des cellules fusiformes dont le cylindre-axe sort de l'écorce pour passer dans les fibres de l'alveus, puis des cellules de Golgi dont le cylindre-axe se ramifie sur place, et des cellules à cylindre-axe ascendant analogues à celles de Martinotti. Les prolongements nerveux des pyramides, en traversant cette couche, lui abandonnent des collatérales dont l'ensemble forme un plexus connu sous le nom de *stratum oriens*.

Alveus. — L'alveus, interposé entre la couche profonde de l'écorce ammonienne et l'épendyme du ventricule latéral, est la substance blanche sous-corticale. Les fibres qui le constituent sont les cylindre-axes des cellules pyramidales et de quelques cellules de la couche polymorphe; elles se rendent les unes dans la fimbria et par elle dans le pilier postérieur du trigone, les autres dans la substance blanche de la circonvolution de l'hippocampe.

En résumé, la corne d'Ammon possède comme éléments fondamentaux les mêmes cellules pyramidales ou fusiformes que l'écorce ordinaire, ici moins nombreuses et plus simplement disposées ; leurs prolongements nerveux, fibres de projection, et aussi fibres d'association et fibres commissurales, se rassemblent dans l'alveus avant de se répandre par le trigone et la cinquième temporale dans leurs territoires terminaux. Les éléments d'association rapprochée se font remarquer au contraire par leur nombre et leur variété de forme ; de là cette grande richesse en fibres tangentielles et ces bandes ou stratum qui s'échelonnent sur toute la hauteur.

Régions de transition. — La corne d'Ammon est reliée en deux points à la masse générale de l'écorce cérébrale; par son bord inférieur elle se continue sans démarcation avec la cinquième temporale et par son extrémité antérieure avec le bord externe du lobule de l'hippocampe. Dans ces deux points l'écorce présente des caractères de transition.

La partie de la circonvolution de l'hippocampe, T^5, qui se relève sur la face interne de l'hémisphère et se recourbe comme pour loger la corne d'Ammon porte le nom de *subiculum* (lit de la corne). Déjà s'y manifestent la diminution des cellules pyramidales de petite et de moyenne taille, et l'augmentation des fibres tangentielles. Celles-ci, très épaissies à la surface et bien visibles à l'œil nu, constituent la *substance réticulée d'Arnold* qui couvre de son feutrage blanc la partie la plus interne de T^5, et n'est que le plexus d'Exner épaissi. L'aspect réticulé est dû à ce que cette couche est terminée sur sa face profonde par une ligne festonnée, dont les dents se continuent avec les faisceaux des fibres radiaires. La substance réticulée se continue avec les faisceaux des fibres radiaires. La substance réticulée s'unit avec la lame médullaire enroulée de la corne d'Ammon. La substance blanche profonde, sous-corticale, du subiculum contient des fibres fines qui sont destinées à former la commissure de la lyre et occupent le voisinage du ventricule, et des fibres épaisses nées des cellules pyramidales ; ces dernières fibres appartiennent principalement au faisceau d'association du cingulum.

III. ***Corps godronné et fascia dentata.*** — La petite circonvolution du corps godronné est comme enclavée dans la concavité de la corne d'Ammon. Sa face superficielle se juxtapose à celle de la corne d'Ammon dans le sillon de l'hippocampe et n'est séparée d'elle que par le mince prolongement de la piemère; sa face profonde, au lieu de répondre à la substance blanche, est recouverte par la face profonde de la corne. La circonvolution godronnée figure

donc une sorte de bourse froncée dont le hile, ouvert en haut, reçoit l'extrémité supérieure interne de la corne ammonienne (Déjerine).

Elle possède trois couches qui sont de la surface, c'est-à-dire du sillon de l'hippocampe, à la profondeur : la couche moléculaire, la couche des grains et la couche des éléments polymorphes.

1° **Couche moléculaire.** — Semblable à la zone homonyme de la corne d'Ammon, cette couche contient surtout des cellules à cylindre-axe court et quelques cellules pyramidales déplacées de la couche sous-jacente. Les panaches des grains viennent s'y épanouir. On y observe deux plexus : un plexus tout à fait superficiel, en mince lame, constitué par les fibres tangentielles qui forment le *stratum marginal*; un plexus beaucoup plus épais, situé dans la profondeur et fourni par les collatérales des cylindre-axes des grains.

2° **Couche des grains** ou des *cellules pyramidales* (*stratum granulosum*). — Cette couche est l'analogue de la couche des cellules pyramidales de l'écorce ordinaire, car elle renferme un petit nombre de pyramides typiques et un très grand nombre de petites cellules ou grains que l'on peut assimiler à des cellules pyramidales modifiées. Les *grains* sont de petites cellules ovoïdes, que l'on avait prises autrefois pour des noyaux névrogliques ou des cellules embryonnaires; leurs expansions protoplasmiques émanent en bouquet du corps cellulaire, sans présenter de tige unique ascendante et vont s'étaler dans la couche moléculaire, rappelant ainsi le panache terminal des pyramides vraies; leur cylindre-axe descendant traverse les couches profondes en émettant des collatérales qui s'unissent en plexus autour des grains et autour des éléments polymorphes; parvenu dans l'écorce ammonienne, il s'y résout en arborisation terminale. Quelques auteurs pensent que ces cylindre-axes vont plus loin et font partie de la substance blanche de l'alveus et de la fimbria ; mais Cajal affirme qu'ils se terminent autour de la tige du corps des grandes cellules pyramidales ammoniennes, et qu'ils représentent par conséquent un système d'association. Ces prolongements cylindraxiles des grains offrent une particularité remarquable ; dans la zone ammonienne, ils se transforment en *fibres moussues*, c'est-à-dire qu'ils possèdent de distance en distance des renflements ou nodosités (fibres noueuses) formés par de petits amas protoplasmiques disposés en rosace. C'est le seul point de l'écorce cérébrale où se rencontrent ces fibres moussues, que nous avons déjà signalées dans l'écorce du cervelet.

3° **Couche des cellules polymorphes.** — Cette couche est analogue à celle de la corne d'Ammon. Celles des cellules dont le cylindre-axe ne se termine pas sur place envoient leur prolongement nerveux à l'alveus et à la fimbria, en traversant l'écorce ammonienne qui sépare le corps godronné de la substance blanche.

De très nombreux travaux ont été publiés sur la structure de la corne d'Ammon et du corps godronné. Pour la période antérieure aux découvertes de Golgi, nous nous contenterons de renvoyer à Mathias Duval : La corne d'Ammon, *Arch. de neurologie*, 1881 et 1882 ; — Giacomini, Fascia dentata, *Arch. ital. de Biologie*, 1884; — et Obersteiner, *Anatomie des centres nerveux*, 1893.

L'application de la méthode de Golgi a transformé nos connaissances sur la nature et la disposition des couches cellulaires. Golgi, *Sulla fina anatomia...*, 1886 ; — Schœffer, Beitrag zur Histologie der Ammonshornformation, *Arch. f. micr. Anat.*, 1892; — Cajal, Résumé de ses travaux, dans *Nouvelles idées sur la structure du système nerveux*, 1894.

Voy. aussi Sala, *Zeitschr. f. wiss. Zool.*, 1891 ; — Azoulay, *Soc. Biol.*, 1894 ; — Kœlliker, *Gewebelehre*, 1896.

C. Trajet des fibres olfactives.

Le cerveau olfactif possède comme le reste de l'écorce des fibres de projection, des fibres d'association et des fibres commissurales. Si l'on en excepte les premières voies qui aboutissent au bulbe olfactif et qui en émanent, le trajet de ces fibres est compliqué et incertain ; beaucoup de notions acquises sur des animaux dont l'appareil olfactif cérébral est bien développé, le chien, le lapin, peuvent ne s'appliquer qu'en partie à l'homme, chez lequel ces organes sont ou réduits ou disparus ou adaptés à une autre fonction.

I. ***Fibres de projection.*** — Ces fibres comprennent la double voie centri-

pète et centrifuge par laquelle les centres corticaux sont reliés aux organes extérieurs.

Voie afférente ou centripète. — Les fibres afférentes étant contenues dans l'épaisseur du rhinencéphale, puisque le bulbe olfactif est une dépendance du cerveau hémisphérique, on peut leur contester leur titre de fibres de projection et les ranger parmi les fibres d'association. Mais le bulbe et le trigone ne sont chez l'homme que des centres ganglionnaires inférieurs, analogues aux centres optiques primaires et c'est seulement sur le centre cortical de l'hippocampe que se fait la projection définitive et consciente des impressions olfactives.

Le trajet de ces impressions le long des premières voies présente une grande simplicité et une grande netteté. L'impression suit d'abord la voie périphérique, c'est-à-dire les cils périphériques de la cellule olfactive intra-épithéliale, le corps cellulaire et le prolongement cylindraxile (nerf olfactif) qui l'amène dans le glomérule ; là elle rencontre l'arborisation du prolongement protoplasmique descendant d'une cellule mitrale, parcourt ce prolongement, puis la cellule mitrale elle-même et passe dans le filament cylindraxile qui, à travers le pédoncule olfactif et la racine externe, la conduit dans l'écorce du lobule de l'hippocampe, au contact des grandes cellules pyramidales.

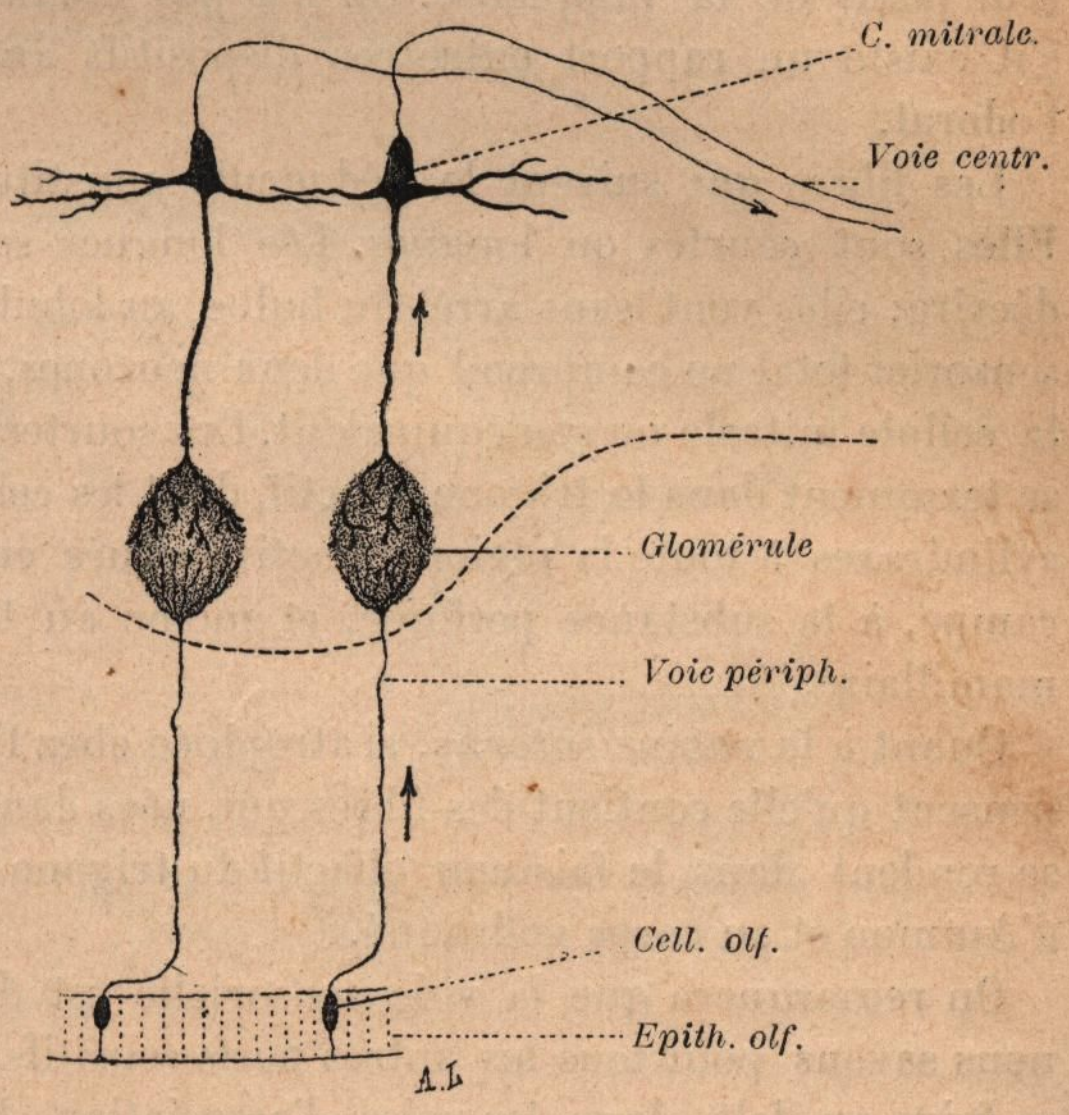

Fig. 323. — Trajet de la voie olfactive.
Voies périphérique et centrale. Figure schématique.

Ce long trajet est formé de deux neurones accouplés, un neurone périphérique, la cellule bipolaire de la muqueuse nasale, un neurone cérébral, la cellule mitrale. L'articulation se fait dans le glomérule, et comme à ce niveau la fibre nerveuse olfactive n'entre en contact qu'avec le prolongement protoplasmique de la cellule mitrale située très loin, on est là en présence d'un exemple typique du mode d'agencement des éléments nerveux ; on a la preuve que les prolongements protoplasmiques ont une fonction nerveuse et non pas seulement nutritive et que leur conduction est cellulipète. Cajal a souvent cité cet exemple à l'appui de sa théorie de la polarisation dynamique. Quant aux prolongements latéraux, il est vraisemblable qu'ils servent à associer entre elles les différentes cellules mitrales.

Les cellules mitrales représentent la voie principale ; mais il existe des voies secondaires, collatérales, par les petites cellules de la zone intermédiaire, qui elles aussi plongent par une de leurs expansions dans le glomérule, tandis que par l'autre elles prennent part au tractus olfactif. Grandes et petites cellules

représentent le *noyau terminal sensitif* des nerfs olfactifs, analogue aux noyaux terminaux bulbaires du trijumeau ou des nerfs mixtes.

Van Gehuchten a observé que l'union intra-glomérulaire des deux neurones sensitifs se fait suivant deux types différents. Chez la plupart des mammifères étudiés, le glomérule reçoit les cylindre-axes de plusieurs cellules olfactives bipolaires (8 à 10), et le prolongement protoplasmique d'une seule cellule mitrale; le neurone central conduit donc les impressions perçues par plusieurs points de la muqueuse. Chez les oiseaux, chaque cellule mitrale possède un grand nombre de prolongements descendants qui se ramifient dans autant de glomérules, et par eux se relient à une soixantaine de cellules olfactives. Chez le chien, une seule cellule olfactive aboutit par son cylindre-axe à un seul glomérule; mais celui-ci entre en relation avec plusieurs cellules mitrales; dans ce cas, il y a plusieurs neurones centraux pour transporter l'excitation d'un seul point de la muqueuse. On n'a pas étudié assez d'animaux pour savoir s'il existe un rapport entre ces dispositifs anatomiques et la perfection de l'odorat.

Les fibres qui suivent le pédoncule constituent les *radiations olfactives*. Elles sont courtes ou longues. Les longues sont celles que nous venons de décrire; elles vont sans arrêt du bulbe au lobule de l'hippocampe, et le trajet sensoriel total ne comprend que deux neurones, la cellule olfactive bipolaire et la cellule mitrale ou son équivalent. Les courtes sont les plus nombreuses. Elles se terminent dans le trigone olfactif, dont les cellules à leur tour envoient leurs cylindraxes à toute la région olfactive située en arrière, au lobule de l'hippocampe, à la substance perforée, et même au tuber cinereum et au tubercule mamillaire.

Quant à la *racine interne*, si atrophiée chez l'homme, la plupart des auteurs pensent qu'elle contient des fibres qui, nées dans les cellules du trigone olfactif, se rendent dans le faisceau olfactif du trigone cérébral, et par lui à la corne d'Ammon et au corps godronné.

On remarquera que la voie sensorielle est directe, contrairement à ce que nous savons pour tous les autres nerfs sensitifs. S'il y a un croisement, il doit se faire au delà, dans les voies d'association. En second lieu, ses fibres ne passent pas par la capsule interne; il en est de même pour les fibres gustatives.

Voie efférente ou centrifuge. — Ses fibres sont de deux ordres :

1° Les fibres sensorielles centrifuges, que l'on constate dans tous les organes des sens, dans la rétine notamment. Leur origine est inconnue. Nous avons indiqué leur arborisation terminale autour des grains du bulbe olfactif, assimilés eux-mêmes aux spongioblastes de la rétine. On présume qu'elles jouent un rôle dans le phénomène de l'attention.

2° Les fibres réflexes médullaires, qui se dirigent vers le tronc cérébral et la moelle. Elles mettent en communication les centres olfactifs avec les origines des nerfs crâniens et permettent les mouvements réflexes ou même volontaires consécutifs aux perceptions des odeurs.

Dans cette catégorie rentrent :

Le *système mamillaire*. — Le trigone cérébral, qui provient de la corne d'Ammon, se termine en grande partie dans le tubercule mamillaire. Celui-ci est uni à la couche optique par le faisceau de Vicq d'Azyr, à la substance réti-

culée de la protubérance par le faisceau de la calotte de Gudden et par le pédoncule mamillaire.

Le *système habénulaire*. — Le ganglion de l'habénula est intercalé entre le champ olfactif de l'espace perforé antérieur, dont il reçoit les fibres par le tænia thalami (pédoncule pinéal), et les noyaux gris de l'espace perforé postérieur et de la calotte pédonculaire, avec lesquels il communique par le faisceau rétroflexe de Meynert.

II. ***Fibres d'association***. — Ces fibres unissent les centres olfactifs entre eux ou à d'autres centres corticaux, dans une même moitié du cerveau.

Les centres olfactifs sont reliés entre eux par le faisceau olfactif du trigone,

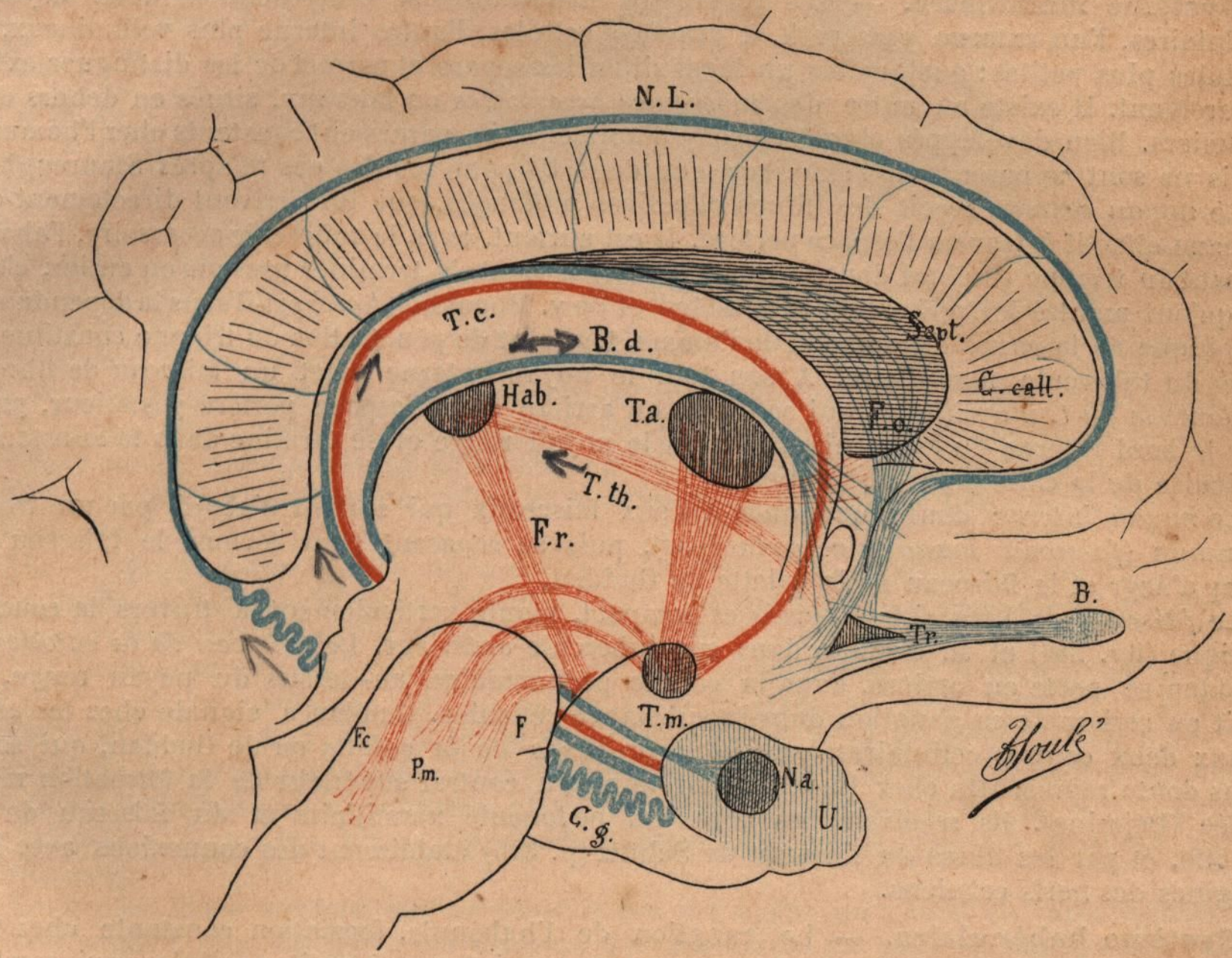

Fig. 324. — Fibres de projection et d'association du rhinencéphale (schéma).

Les fibres d'association en bleu, les fibres de projection en rouge.

B., bulbe olfactif. — *B. d.*, bandelette demi-circulaire. — *C. g.*, corps godronné. — *F.*, fimbria. — *F. c.*, faisceau de la calotte. — *F. o.*, faisceau olfactif. — *F. r.*, faisceau rétroflexe. — *Hab.*, habenula. — *N. a.*, noyau amygdalien. — *N. L.*, nerfs de Lancisi. — *P. m.*, pédoncule mamillaire. — *T. a.*, tubercule antérieur. — *T. c.*, trigone cérébral. — *T. m.*. tubercule mamillaire. — *T. r.*, trigone olfactif. — *T. th.*, tænia thalami. — *U.*, uncus. — Le faisceau qui va de *Tm* à *Ta* est le f. de Vicq d'Azyr.

les nerfs de Lancisi et la bandelette diagonale qui s'étendent des centres primaires à la corne d'Ammon et au corps godronné; — par la bandelette demi-circulaire, qui va de ce même territoire olfactif au noyau amygdalien et à l'uncus. Ils sont en outre rattachés à la plus grande partie de la surface corticale par le faisceau longitudinal inférieur, le faisceau unciforme et le cingulum dont nous parlerons plus loin.

III. ***Fibres commissurales***. — Ces fibres interhémisphériques réunissent, d'un côté à l'autre, les centres symétriques et assurent leur bilatéralité.

Les centres primaires ont pour moyen d'union la partie dite olfactive de la

commissure blanche antérieure. Ces fibres naissent du trigone olfactif et de l'écorce du pédoncule, et se terminent dans des régions analogues du côté opposé. Un très petit nombre seulement paraît arriver jusqu'au bulbe ethmoïdal.

Les centres corticaux sont doublement commissurés : en avant, par cette même commissure antérieure, dont une partie, dite hémisphérique ou temporale, relie les deux noyaux amygdaliens et les lobules de l'hippocampe; — en arrière, par les fibres de la lyre, qui se rendent d'une corne d'Ammon à l'autre en suivant la fimbria, le pilier postérieur du trigone et le bec postérieur du corps calleux (commissure ammonienne).

Sur ces commissures, voy. p. 509.

Système mamillaire. — Les tubercules mamillaires se composent de deux noyaux cellulaires, l'un externe plus petit, à grandes cellules, l'autre interne plus volumineux, à cellules plus petites; quelquefois un léger sillon les sépare et permet de les distinguer extérieurement. Il existe en outre des *tubercules accessoires* ou latéraux, situés en dehors des premiers. Bien développés chez beaucoup d'animaux, ils paraissent constants chez l'homme, mais ne sont apparents à l'extérieur que dans 10 pour 100 des cas (d'après Staurenghi).

Le *noyau externe* reçoit des fibres olfactives profondes, qui lui arrivent directement du trigone olfactif à travers l'espace perforé. Il est surtout, avec le tubercule accessoire, l'aboutissant du trigone cérébral dont le pilier antérieur vient s'y terminer presque en entier, c'est ce qu'ont montré les recherches de Gudden et de v. Monakow. Aussi est-il sous la dépendance trophique de la corne d'Ammon et de l'uncus. Le point de pénétration du trigone constitue le *bras* du tubercule mamillaire. A son tour le noyau externe émet un faisceau de fibres, *pédoncule du t. mamillaire*, qui se dirige en arrière dans l'espace perforé postérieur, puis sur le bord interne du locus niger et sous le noyau rouge et se termine dans la substance réticulée de la calotte protubérantielle.

Le *noyau interne* donne naissance à deux faisceaux qui sortent d'abord par un tronc commun (*faisceau mamillaire principal*), puis se séparent pour former le faisceau de Vicq d'Azyr et le faisceau de la calotte de Gudden.

Le *faisceau de Vicq d'Azyr*, épais et compact, monte verticalement à travers la couche optique (fig. 246) et se termine dans son tubercule antérieur. Le *faisceau de la calotte* de Gudden se porte en arrière, dans la calotte pédonculaire, au-dessus du noyau rouge, et finit en arrière de ce ganglion dans la substance réticulée. Gudden a signalé chez les animaux deux centres cellulaires, *ganglions profonds de la calotte* ou de Gudden, qui sont sans doute représentés chez l'homme par le noyau central supérieur de la formation réticulée (Déjerine). Ils reçoivent les fibres du pédoncule mamillaire et du faisceau de la calotte, et par les fibres du faisceau de Schütz (p. 375) établissent des connexions avec les origines des nerfs crâniens.

Système habénulaire. — Le ganglion de l'habénula, formation constante chez les vertébrés, est composé de deux noyaux : un noyau interne à petites cellules, qui semble dépendre plus particulièrement de l'appareil olfactif, un noyau externe à grosses cellules qui a plutôt des affinités avec la couche optique. Dans ce ganglion se termine la plus grande partie des fibres du *tænia thalami* (strie médullaire des auteurs allemands, pédoncule de la glande pinéale des Français, p. 273). Le tænia thalami naît dans le champ olfactif, dans l'espace perforé antérieur et le septum lucidum; il reçoi les fibres de leurs cellules et les radiations olfactives profondes qui émanent du trigone olfactif et du pédoncule. Il contourne la couche optique et finit dans le ganglion de l'habénula, ainsi que dans la partie voisine de la couche optique. Une portion de ses fibres est directe; l'autre se croise dans la *commissure interhabénulaire* (commissure des pédoncules, décussation dorsale du thalamus) qui relie les deux ganglions.

La voie efférente du centre habénulaire est le *faisceau rétroflexe* de Meynert, dont les fibres sont les axones des cellules de l'habenula. Ce faisceau descend presque verticalement à travers la couche optique et se termine en partie dans le *ganglion interpédonculaire*, bien marqué chez les mammifères non primates, rudimentaire chez l'homme, en partie dans la substance grise de l'espace perforé postérieur. Les cellules de ce ganglion émettent des fibres (faisceau du ganglion interpédonculaire) qui se dirigent en arrière et, comme nous l'avons dit, se rendent à la formation réticulée de la protubérance.

C'est Edinger qui a bien mis en lumière le caractère olfactif du système habénulaire. Son opinion a été contestée par Lotheissen (*Anat. Hefte*, 1894).

Bandelette demi-circulaire; *tænia semi-circularis*. — L'origine et la terminaison de

cette bandelette que nous avons décrite (p. 367) sont interprétées différemment par les auteurs et leurs observations ne s'appliquent guère qu'aux animaux. Elle contient des fibres centripètes et des fibres centrifuges. Une des extrémités s'irradie dans le territoire olfactif primaire, substance perforée antérieure, septum lucidum; l'autre, dans le lobule de l'hippocampe, c'est-à-dire dans le noyau amygdalien, l'écorce de l'uncus et l'avant-mur de l'insula. Déjerine lui a reconnu des connexions avec la partie postérieure de la couche optique.

Faisceau olfactif du trigone ou **de la corne d'Ammon** et **Nerfs de Lancisi.** — Le faisceau olfactif de Zuckerkandl provient, en arrière, de la corne d'Ammon par la fimbria et l'alveus, se confond avec le trigone cérébral dont il suit le trajet et ne s'en sépare qu'au niveau du septum lucidum. Il traverse le septum, forme son *pédoncule*, et émergeant à la surface devient partie intégrante du pédoncule du corps calleux. Les nerfs de Lancisi ont une origine extra-ammonienne, car ils continuent le corps godronné et la bandelette cendrée qui lui fait suite. Ils se réunissent en avant au faisceau olfactif pour constituer le pédoncule du corps calleux (*gyrus subcallosus*); celui-ci forme à son tour la bandelette diagonale de Broca et se termine dans le champ olfactif antérieur, c'est-à-dire dans le trigone olfactif par la racine olfactive interne, dans l'espace perforé et le sommet du lobule de l'hippocampe par la bande diagonale.

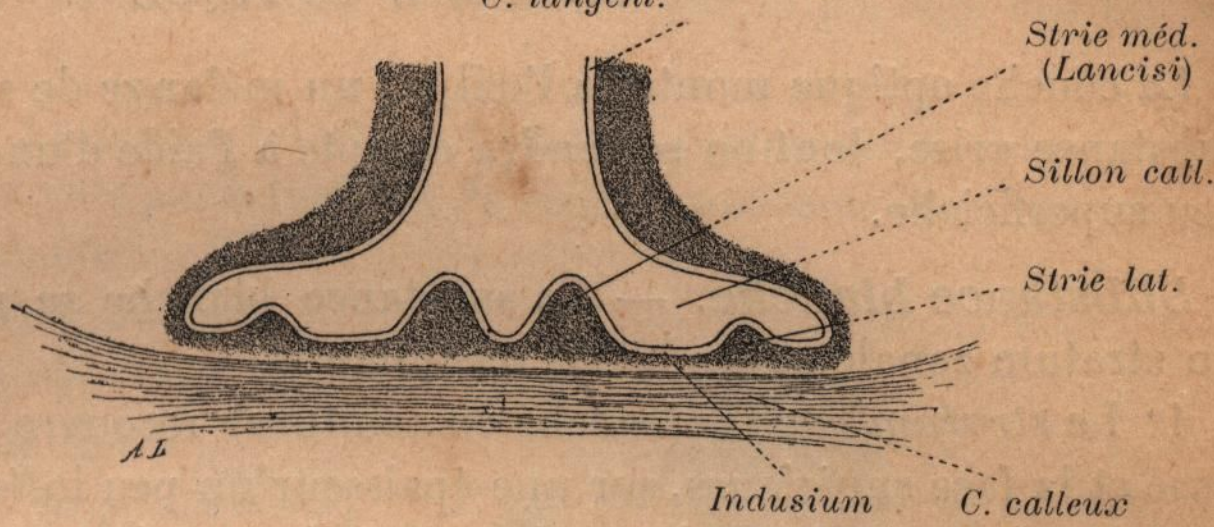

Fig. 325. — L'écorce lancisienne.

Coupe transversale par le corps calleux. — Figure schématique.

On voit que le corps calleux est intercalé entre deux voies olfactives concentriques, l'une supérieure ou dorsale, nerfs de Lancisi, l'autre inférieure, le faisceau olfactif. Ce sont les *arcs marginaux* externe et interne de Zuckerkandl.

Les fibres blanches de Lancisi naissent du corps godronné et de la bandelette cendrée et aussi des cellules nerveuses de l'indusium. Celui-ci revêt le corps calleux d'une écorce grise avortée, très mince, qui se renfle en certains points et se continue par ses bords avec l'écorce de la circonvolution du corps calleux. Sa couche médullaire superficielle, couche de fibres tangentielles, se continue avec la substance réticulée d'Arnold qui couvre la 5e temporale. La couche blanche profonde contient des cylindre-axes à direction antéro-postérieure.

Toutes les fibres lancisiennes ne passent pas en avant du genou du corps calleux. Un grand nombre sont des *fibres perforantes*, qui traversent de haut en bas le corps calleux sur toute son étendue, principalement au niveau du bourrelet, et contribuent à lui donner un aspect strié. Elles se réunissent en un petit faisceau qui occupe la partie supéro-interne du trigone, chemine avec lui et se réunit au faisceau olfactif pour partager sa terminaison. Ces fibres perforantes représentent chez l'homme un faisceau compact du trigone, décrit chez les animaux macrosmatiques par Forel et Honegger sous le nom de *fornix longus*.

Sur les connexions olfactives : Edinger, *Vorlesungen*, édition 1896. — Kœlliker, *Gewebelehre*, 1896.— M. et Mme Déjerine, *Anatomie des centres nerveux*, t. II, 1901.

CHAPITRE TROISIÈME

COUCHE OPTIQUE ET CORPS STRIÉS

ARTICLE PREMIER

COUCHE OPTIQUE

La couche optique montre à l'œil nu un mélange de substance blanche et de substance grise, dont on se rendra compte à l'aide d'une coupe horizontale un peu superficielle.

Substance blanche. — La substance blanche se présente sous la forme du stratum zonale et des lames médullaires.

1° Le *stratum zonale* (couche en ceinture) recouvre la face postérieure ou base et la face supérieure, sur une épaisseur un peu inférieure à 1 mm. Sa plus grande minceur est au niveau du tubercule antérieur. Les fibres affectent surtout une direction sagittale ; elles proviennent des radiations optiques (faisceau sagittal du lobe occipital) dont une partie superficielle recouvre le pulvinar, et du pédoncule inférieur de la couche optique qui émerge le long du bord interne.

2° Les lames médullaires sont l'une externe et l'autre interne. La *lame médullaire externe*, mal limitée chez l'homme, sépare la face externe du thalamus d'une mince coque de substance grise appelée *couche réticulée*.

3° La *lame médullaire interne* est dirigée en sens antéro-postérieur et divise la couche optique en deux noyaux externe et interne ; elle se bifurque en avant et circonscrit le noyau antérieur ; en arrière, elle est à peine apparente.

Sur sa face interne, la couche optique se prolonge dans la substance grise du troisième ventricule ; par places seulement, le faisceau rétroflexe de Meynert et le pédoncule du thalamus établissent une démarcation.

Substance grise. — La coupe horizontale superficielle dont nous avons parlé révèle l'existence de trois masses grises, noyaux cendrés de Burdach, incomplètement séparés par la lame médullaire interne, et fusionnés sur une partie de leur surface : ce sont les noyaux antérieur, externe et interne, auxquels on peut ajouter le pulvinar.

1° **Noyau antérieur.** — Ce noyau occupe le sommet de la couche optique et produit le renflement très variable du *tubercule antérieur* (corpus subrotondum). Il est encapsulé par la bifurcation de la lame médullaire interne en arrière et par le stratum zonale en avant. Sur sa face inférieure s'irradie la terminaison du faisceau de Vicq d'Azyr, qui vient du tubercule mamillaire. Il présente sur la coupe horizontale une forme en coin, à renflement antérieur ou tête, à queue dirigée en arrière, qui l'a fait comparer à un noyau caudé en miniature. La tête reçoit des fibres rayonnantes corticales qui lui arrivent par le bras antérieur de la capsule interne.

2° **Noyau externe.** Le noyau externe est situé entre la couche réticulée et la lame médullaire interne. Il est plus long que le noyau interne qu'il déborde en

avant et en arrière; il s'en distingue encore par sa teinte claire, sa couleur rougeâtre et par les stries blanches transversales qui émanent de toute la longueur de la couche réticulée. Ces *fibres radiées* sont le prolongement des fibres de la couronne rayonnante; le plus grand nombre pénètrent par l'extrémité postérieure (pédoncule postérieur).

Déjerine rattache au noyau externe : le *noyau en coupe* ou noyau semi-lunaire de Flechsig, situé entre le centre médian de Luys et les radiations du noyau rouge, et la *zone réticulée* ou *grillagée*, mince lamelle grise, appliquée sur la face externe de la couche optique et pénétrée par le passage des fibres cortico-thalamiques.

3° **Noyau interne.** — Le noyau interne est beaucoup plus court, d'une couleur plus sombre; on n'y voit pas à l'œil nu de stries transversales. Il se continue par places en dehors avec le noyau externe, en dedans avec la substance grise ventriculaire. Dans sa partie inférieure et postérieure, une lame blanche incomplète, lame *médullaire moyenne*, isole avec la lame médullaire externe un petit noyau gris de 5 à 6 mm. de diamètre, placé entre les deux noyaux précédents et le pulvinar; c'est le *centre médian* de Luys.

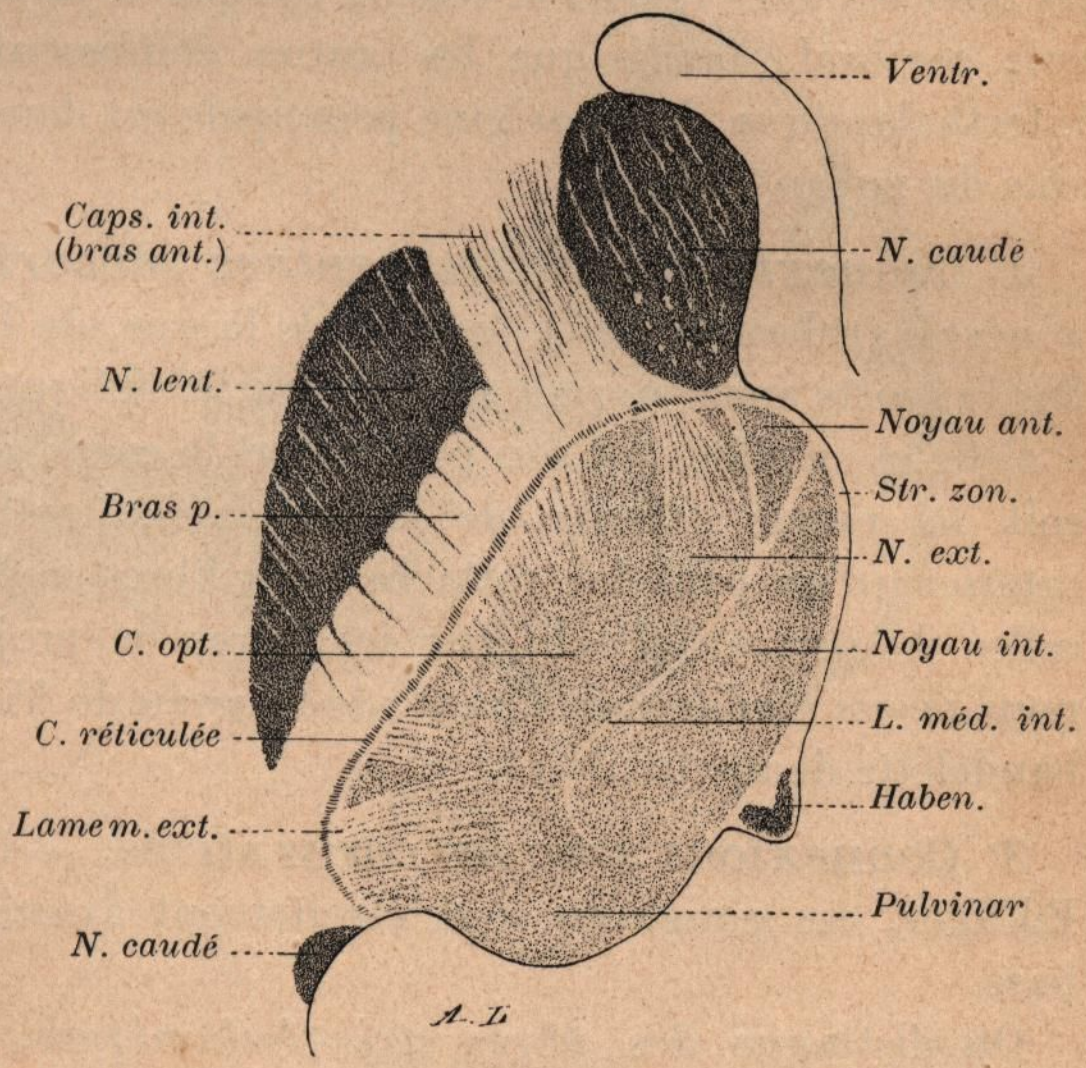

Fig. 326. — Noyaux et lames médullaires de la couche optique.

Coupe horizontale superficielle. — Côté gauche.

4° **Pulvinar.** — Le pulvinar ou tubercule postérieur n'est bien développé que chez l'homme. On le rattache tantôt au noyau externe tantôt au noyau interne. Il présente des fibres radiées qui proviennent soit de la bandelette optique soit des fibres destinées au lobe occipital.

Cellules nerveuses. — Les cellules nerveuses de la couche optique, de taille et de forme variées, sont multipolaires. La plupart sont à cylindre-axe long, quelques-unes, en nombre discuté, à cylindre-axe court épuisé sur place. Le prolongement nerveux suit une direction indéterminée.

Elles sont irrégulièrement disséminées et ne sont pas réunies en centres anatomiques. Celles du noyau externe sont en général plus petites.

Connexions de la couche optique.

Radiations thalamiques.

Placée comme une station intermédiaire entre le tronc cérébral qu'elle termine et le cerveau antérieur qu'elle précède, la couche optique est en rapport avec ces deux segments nerveux par de nombreux et puissants faisceaux.

[*CHARPY*.]

1° **Connexions avec le tronc cérébral, le cervelet et la moelle.** — Ces connexions sont assurées par les *irradiations de la calotte* du pédoncule cérébral, car aucune fibre ne passe par le pied du pédoncule, et presque toutes sont des fibres afférentes. Dans cette catégorie rentrent :

Le ruban de Reil ou faisceau sensitif qui des noyaux de Goll et de Burdach se rend au noyau externe et au centre médian de la couche optique;

Les radiations du noyau rouge, suite du pédoncule cérébelleux supérieur, qui associent le cervelet au thalamus;

La *commissure blanche postérieure*. Cette commissure est située transversalement au-dessus de l'orifice supérieur de l'aqueduc de Sylvius. Elle est sur la limite du cerveau intermédiaire et du cerveau moyen. On l'observe chez tous les vertébrés. Elle paraît être composée de fibres entre-croisées à court trajet dont les unes relient la couche optique à la substance réticulée du pédoncule cérébral, tandis que les autres établissent peut-être une commissure interthalamique. Leur origine principale est dans le pulvinar et la partie voisine du noyau externe.

2° **Connexions avec les centres sensoriels.** — Comme la sensibilité générale (ruban de Reil), les sens de la vue, de l'audition et de l'olfaction ont des rapports anatomiques avec la couche optique.

Celle-ci en effet, par son pulvinar et le corps genouillé externe adjacent, reçoit la racine externe de la bandelette optique; par le corps genouillé interne qu'on peut lui rattacher, les fibres auditives de la voie centrale; et celles du cerveau olfactif par les fibres de projection du rhinencéphale que nous avons étudiées plus haut : le faisceau de Vicq d'Azyr, le tænia thalami, la bandelette demi-circulaire.

3° **Connexions avec les corps striés.** — Chez tous les vertébrés, d'après Edinger, ces ganglions sont étroitement associés, surtout au niveau de leur base.

On distingue des *fibres strio-thalamiques, latérales*, disséminées, mais très nombreuses, qui nées du noyau caudé, mais principalement du noyau lenticulaire, traversent horizontalement le genou et le bras postérieur de la capsule interne qu'elles découpent en segments rectangulaires et pénètrent la couche optique par sa face externe, après avoir traversé sa zone réticulée et sa lame médullaire externe. Ce sont des sortes de ponts jetés d'un ganglion à l'autre; — et des fibres *strio-thalamiques inférieures* qui occupent la base du thalamus et du cerveau. Elles se groupent en faisceaux (anse lenticulaire) que nous décrirons avec le corps strié.

4° **Connexions avec l'écorce cérébrale.** — La couche optique est reliée à toute la surface corticale de l'hémisphère par d'innombrables fibres de projection qui constituent la *couronne rayonnante optique*, laquelle se mêle intimement dans le centre ovale à la couronne rayonnante du pédoncule cérébral. Ces fibres sont de deux ordres : les unes, *fibres cortico-thalamiques*, sont corticifuges, les autres, en nombre presque égal (Déjerine), *fibres thalamo-corticales*, sont corticipètes. Les connexions sont donc assurées dans les deux sens. Ces fibres émergent de la face externe (ou y pénètrent) et de la couche réticulée de la couche optique et se dispersent en tous sens. Au point de leur émergence

thalamique, elles sont unies en groupes plus ou moins apparents que l'on a désignés sous le nom de pédoncules.

On distingue : 1° les fibres *frontales* qui proviennent du lobe de même nom et forment le *pédoncule antérieur*. Celui-ci, dirigé horizontalement en arrière et en dedans, occupe à lui seul la plus grande partie du bras antérieur de la capsule interne ; — 2° les fibres *pariétales*, verticales, dont le *pédoncule supérieur* est mal limité ; — 3° les fibres *occipitales*, avec leur *pédoncule postérieur* ; celles de la face interne constituent les radiations optiques qui émergent du pulvinar et passent par le segment le plus reculé du bras postérieur de la

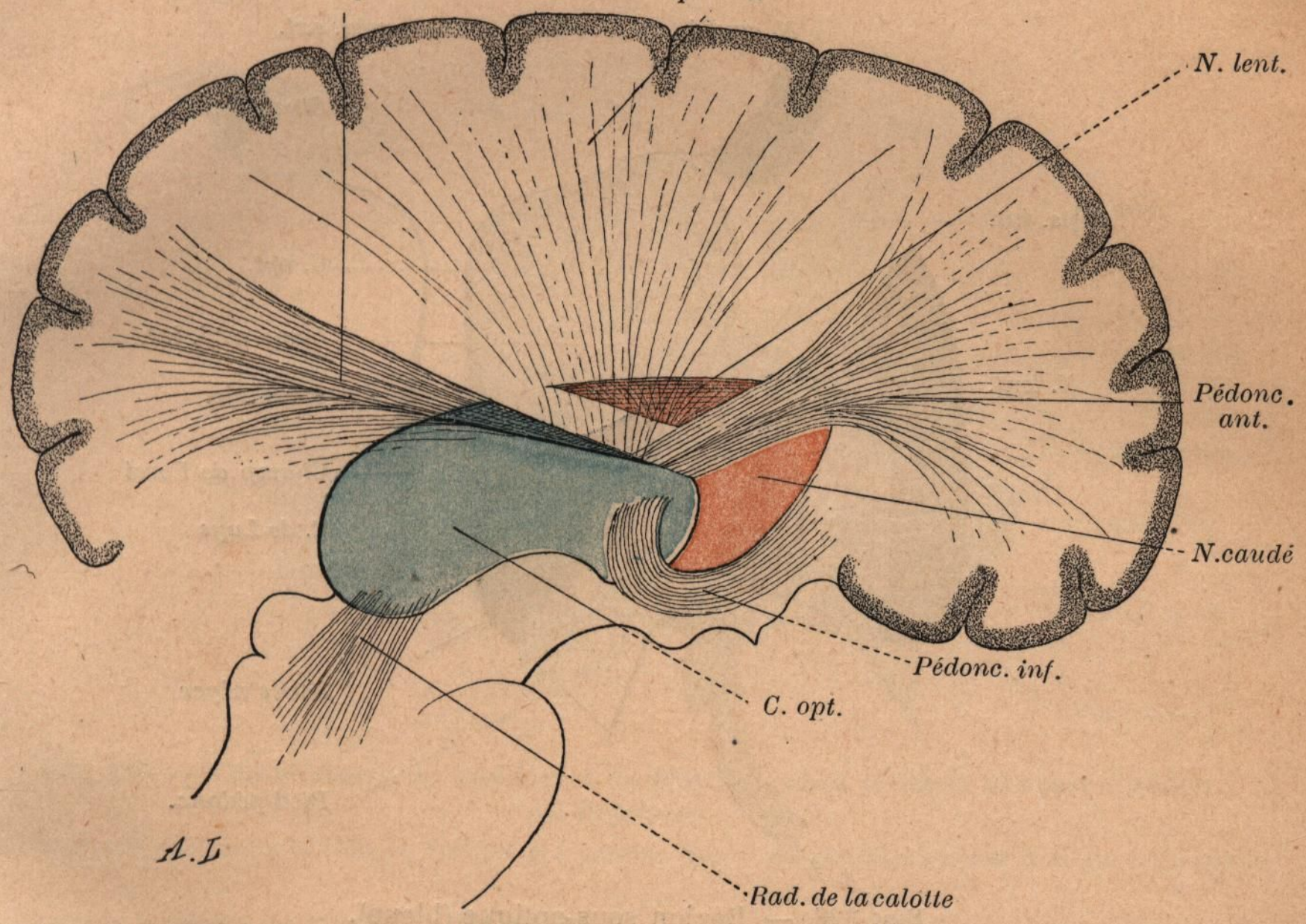

Fig. 327. — Couronne rayonnante de la couche optique.
Les corps striés en rouge, la couche optique en bleu. — Figure schématique.

capsule interne ; — 4° les fibres *temporales*, dont le *pédoncule inférieur* fait partie de l'anse pédonculaire de Gratiolet et contourne le bord antérieur du pédoncule cérébral.

A la couche optique se rattachent la région sous-optique et les commissures de la base.

A. RÉGION SOUS-OPTIQUE

La *région sous-optique* ou *sous-thalamique* est la calotte du cerveau intermédiaire, ou si l'on veut la partie basale et postérieure de ce segment des centres nerveux. Elle continue et termine la région de la calotte du pédoncule cérébral. L'étude de cette petite région est des plus importantes et des plus difficiles dans les recherches de laboratoire, car elle représente la jonction du tronc cérébral au cerveau, une sorte de point nodal où les faisceaux nombreux de l'étage supérieur du pédoncule cérébral, eux-mêmes continuation de ceux de la protubérance et du bulbe, se croisent et s'orientent en divers sens pour s'unir à la couche optique, à la capsule interne, au corps strié. L'intercalation de ganglions nouveaux, comme le corps de Luys, augmente encore cette complication.

[*CHARPY*.]

Forel, Untersuchungen über die Haubenregion, in *Arch. f. Psych.*, 1877. — M. et Mme Déjerine, *Anatomie*, t. II.

Cette région, de forme quadrilatère, a pour limites : en haut, la face inférieure de la couche optique; en bas, le locus niger de Sœmmering; en dehors, le pied du pédoncule cérébral qui se prolonge dans la capsule interne; en dedans, la substance grise du troisième ventricule. Elle se continue en arrière avec la calotte des pédoncules cérébraux, en avant dans la partie postérieure de l'espace perforé antérieur ou substance innominée de Reichert.

On trouve dans la région sous-optique : des faisceaux médullaires, un noyau gris particulier, le corps de Luys, et la partie supérieure, terminale, de deux centres cellulaires du cerveau moyen, du noyau rouge et du locus niger.

Corps de Luys. — Luys a découvert en 1865 ce petit ganglion qui occupe la partie postérieure de la région. Le corps de Luys a la forme d'une lentille biconvexe à faces supé-

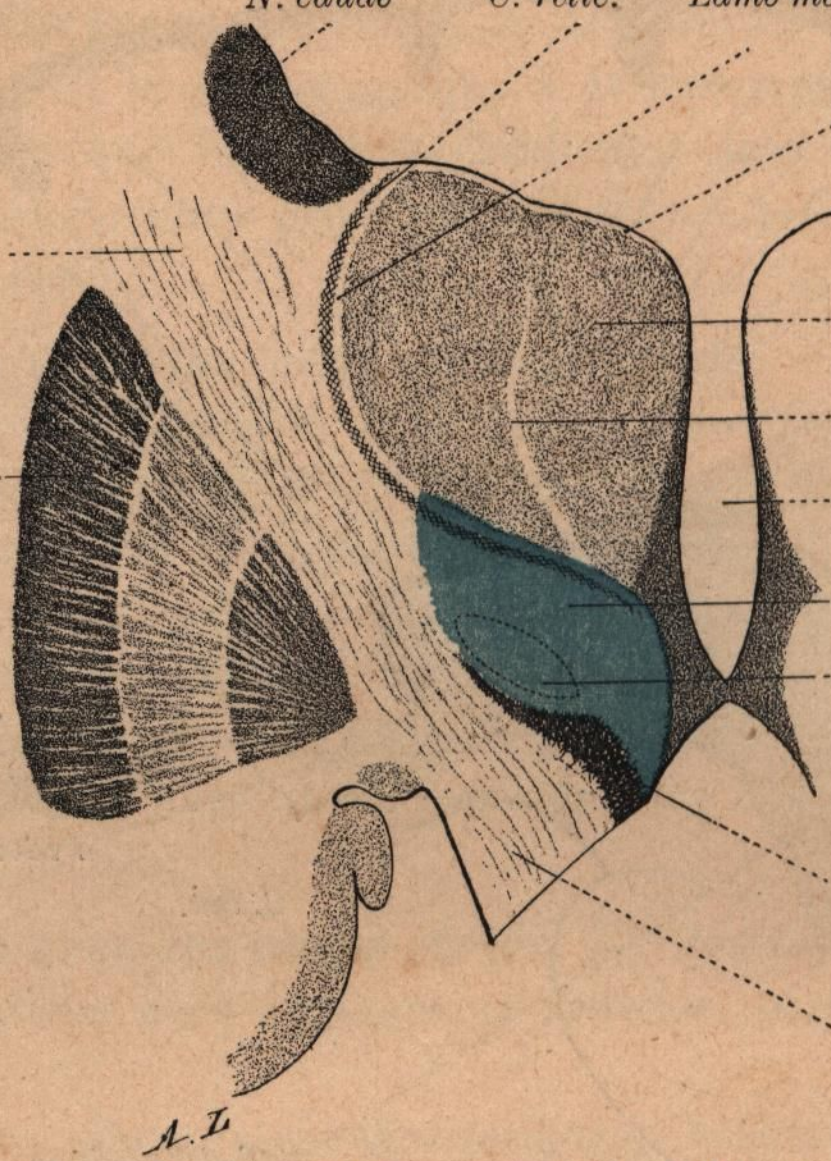

Fig. 328. — Région sous-optique (bleue).
Vue en coupe vertico-transversale.

rieure et inférieure, mesurant 7 mm. en largeur, 10 à 12 en sens transversal, 3 à 4 en épaisseur; sa plus grande circonférence répond au plan transversal qui passe immédiatement en dessous des tubercules mamillaires. Sa couleur est café au lait.

Il est bien limité chez l'homme et chez les singes, mais n'est représenté chez les autres mammifères que par des îlots cellulaires diffus. Une mince capsule médullaire l'entoure de toute part, sauf en dedans. Les cellules nerveuses qui constituent le ganglion sont grandes, multipolaires, pigmentées. Elles sont disséminées dans un plexus extrêmement compliqué de fibres nerveuses très fines. Le réseau capillaire est remarquable par ses mailles très serrées et ses vaisseaux contournés en tous sens.

Le corps de Luys est principalement uni en haut au corps strié soit par l'anse lenticulaire, soit par des fibres qu'il reçoit, directement ou après croisement, du membre interne du globus pallidus (*radiations strio-luysiennes*); en bas au pédoncule cérébelleux supérieur. Ces relations lui donnent une certaine analogie avec le noyau rouge qu'il semble continuer en avant. On admet aussi qu'il abandonne des fibres à l'espace perforé postérieur; quelques autres lui arriveraient de l'écorce cérébrale. Les fibres de l'espace perforé se croisent dans la voûte de substance grise qui remplit cet espace et vont au corps de Luys opposé; elles constituent la *commissure de Forel.*

B. COMMISSURES DE LA BASE

Le troisième ventricule est tapissé d'une couche peu épaisse de substance grise, *substance ventriculaire* ou *centrale*. Elle fait défaut sur la voûte qui n'est qu'un feuillet épithélial appliqué sur la toile choroïdienne; sur les parois latérales, elle recouvre la face interne de la couche optique; elle est d'abord mince et confondue avec le noyau interne du thalamus, puis elle s'épaissit au-dessous du sillon de Monro et forme ensuite le plancher du ventricule. Elle se continue en arrière avec celle qui entoure l'aqueduc de Sylvius.

Outre la membrane épendymaire avec ses cellules cylindriques vibratiles, elle contient des cellules et des fibres nerveuses. Les cellules sont disséminées et ne se groupent que dans quelques points : dans l'embouchure du canal de Sylvius (noyau de la commissure ou de Darkschewitsch) et dans l'épaisseur du plancher. C'est dans ce dernier qu'elles constituent les petits ganglions que nous avons plusieurs fois mentionnés : les ganglions interpédonculaires de l'espace perforé postérieur, les tubercules mamillaires avec leurs accessoires, les

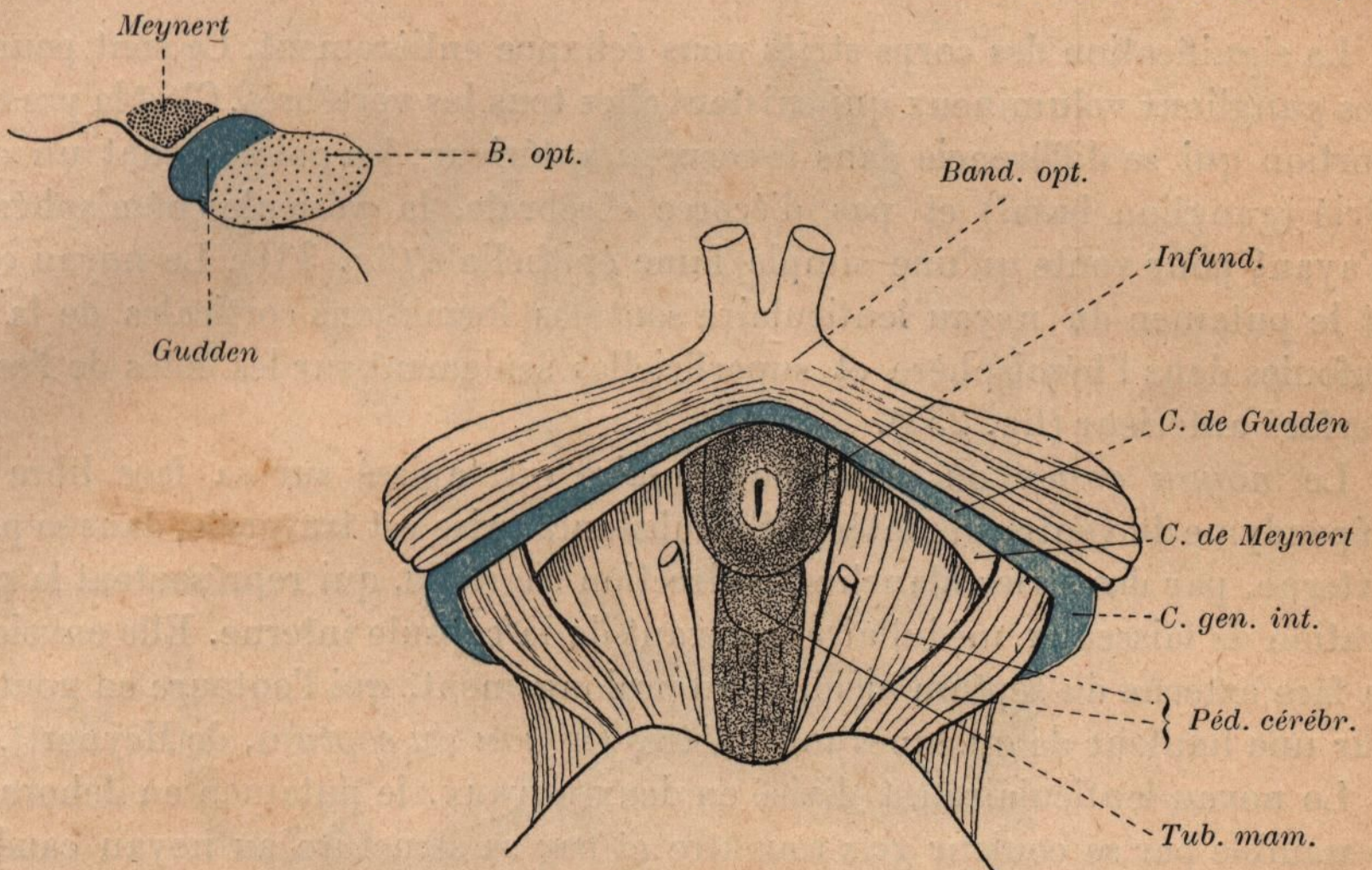

Fig. 329. — Commissures de Gudden et de Meynert, chez le lapin (d'après Gudden et Déjerine).

La commissure de Gudden en bleu. — En haut et à gauche, rapport des commissures sur la coupe transversale.

éminences latérales de Retzius, enfin les deux ou trois noyaux du tuber cinereum décrits par Lenhossek, et dont le plus antérieur, situé en avant du chiasma, est le noyau sus-optique.

La substance grise du plancher est traversée ou côtoyée par des fibres transversales qui forment les *commissures de la base*, à savoir : la commissure de Forel, la commissure de Meynert et la commissure de Gudden.

1° **Commissure de Forel.** — La commissure de Forel ou *décussation sous-thalamique postérieure* occupe la région sous-optique, en arrière et au-dessus des tubercules mamillaires, à la base de l'espace perforé postérieur. Elle est composée principalement de fibres qui unissent les deux corps de Luys (commissure inter-luysienne); des fibres mamillaires ou des irradiations du noyau rouge viennent s'y croiser.

2° **Commissure de Meynert.** — La commissure de Meynert est un faisceau de substance blanche situé au-dessus du chiasma et des bandelettes optiques. Ses fibres, croisées au-dessus du chiasma, se dirigent en arrière et en dehors, en décrivant un arc à concavité postérieure, et s'enfoncent dans la face inférieure du pédoncule cérébral pour gagner sa partie dorsale. Chez l'homme cette commissure est profonde, complètement enfouie dans la substance grise, et par conséquent séparée par une lame grise soit du chiasma, soit de la bandelette optique sur lesquels elle repose, mais avec lesquels elle n'a aucun rapport de constitution. Chez les animaux, elle est libre, à découvert, bien que séparée encore des voies optiques par une mince couche grise; c'est elle qu'on a appelée la *commissure arquée postérieure* du chiasma.

Elle unit certainement entre eux les noyaux lenticulaires du corps strié (commissure interlenticulaire); peut-être a-t-elle des connexions avec le ruban de Reil et le corps de Luys.

[*CHARPY.*]

3° **Commissure de Gudden** ou **commissure inférieure.** — Gudden a décrit chez le lapin une commissure formée par un faisceau arqué à concavité postérieure, qui contourne en dedans le chiasma et la bandelette optique et unit d'un côté à l'autre les corps genouillés internes. Elle n'appartient pas aux voies optiques, car elle existe chez la taupe chez laquelle manquent ces organes; on la rattache aux voies acoustiques.

Chez l'homme et chez la plupart des mammifères, elle est tellement fusionnée à la bandelette optique que seules les dégénérations la mettent en évidence. Nous avons dit plus haut (p. 453) que Déjerine conteste formellement son existence chez l'homme.

ARTICLE DEUXIÈME

CORPS STRIÉS

La signification des corps striés nous échappe entièrement. Ce sont pourtant des ganglions volumineux qui existent chez tous les vertébrés. C'est la première portion qui se différencie dans le cerveau antérieur; les poissons ont un corps strié (ganglion basal) et pas d'écorce cérébrale, la vésicule hémisphérique n'ayant pour voûte qu'une simple lame épithéliale (fig. 334). Le noyau caudé et le putamen du noyau lenticulaire sont des formations corticales de la base enfouies dans l'hémisphère et superficielles seulement sur les côtés de l'espace perforé antérieur (fig. 255).

Le *noyau caudé* ou intra-ventriculaire est tapissé sur sa face libre par l'épendyme du ventricule latéral. Sa substance grise est traversée, dans sa partie externe, par des stries blanches, à direction sagittale, qui représentent la pénétration de faisceaux médullaires arrivant de la capsule interne. Elle envoie sur la face externe du septum lucidum un prolongement, qui l'entoure en gouttière sur une hauteur de quelques millimètres (*noyau du septum*, de Meynert).

Le noyau lenticulaire est divisé en deux noyaux, le putamen en dehors, qui ressemble par sa couleur gris rougâtre et par sa structure au noyau caudé, et le globus pallidus, de teinte ambrée, lui-même subdivisé en deux portions; il y a donc en tout trois segments, striés chacun par des *fibres radiées* transversales qui courent de dehors en dedans, et séparés par les *lames médullaires* externe et interne (fig. 254).

Les cellules nerveuses des corps striés sont de deux espèces : les unes, cellules ordinaires, du type de Deiters, de taille et de forme diverses, à cylindre-axe long; les autres, extrêmement abondantes, cellules de Golgi à cylindre-axe court. Ces dernières présentent des aspects variés, elles ont ordinairement des dendrites velues; il en est qui sont de vraies cellules géantes. Les éléments du globus pallidus sont un peu différents, et en général de petite taille. — Les fibres nerveuses sont : ou les cylindre-axes des cellules locales, ou des fibres de passage, très nombreuses, qui abandonnent seulement des collatérales au noyau qu'elles traversent.

Connexions du corps strié. — Elles sont en somme réduites, si l'on n'admet ni les fibres pédonculaires ni les fibres corticales, et consistent presque exclusivement dans les faisceaux d'union avec la couche optique, fibres strio-thalamiques. Déjerine considère comme douteuses les relations du corps strié avec le locus niger de Sœmmering, indiquées par Edinger; il croit que le locus reçoit directement ses fibres de projection de l'écorce cérébrale.

1° **Connexions inter-striées.** Les deux noyaux, caudé et lenticulaire, sont

unis entre eux par des *fibres lenticulo-caudées* qui traversent la capsule interne. Ces fibres sont beaucoup moins nombreuses qu'on ne le croirait à première vue, car la plupart de celles que l'on voit se rendre d'un noyau à l'autre sont des fibres de passage, qui ne s'arrêtent pas dans le noyau lenticulaire et sont destinées à la couche optique.

2° **Connexions corticales.** — Les corps striés, écorce basale, ne sont pas unis au reste de l'écorce, ou ne le sont que par des fibres très rares. C'est ce qu'ont

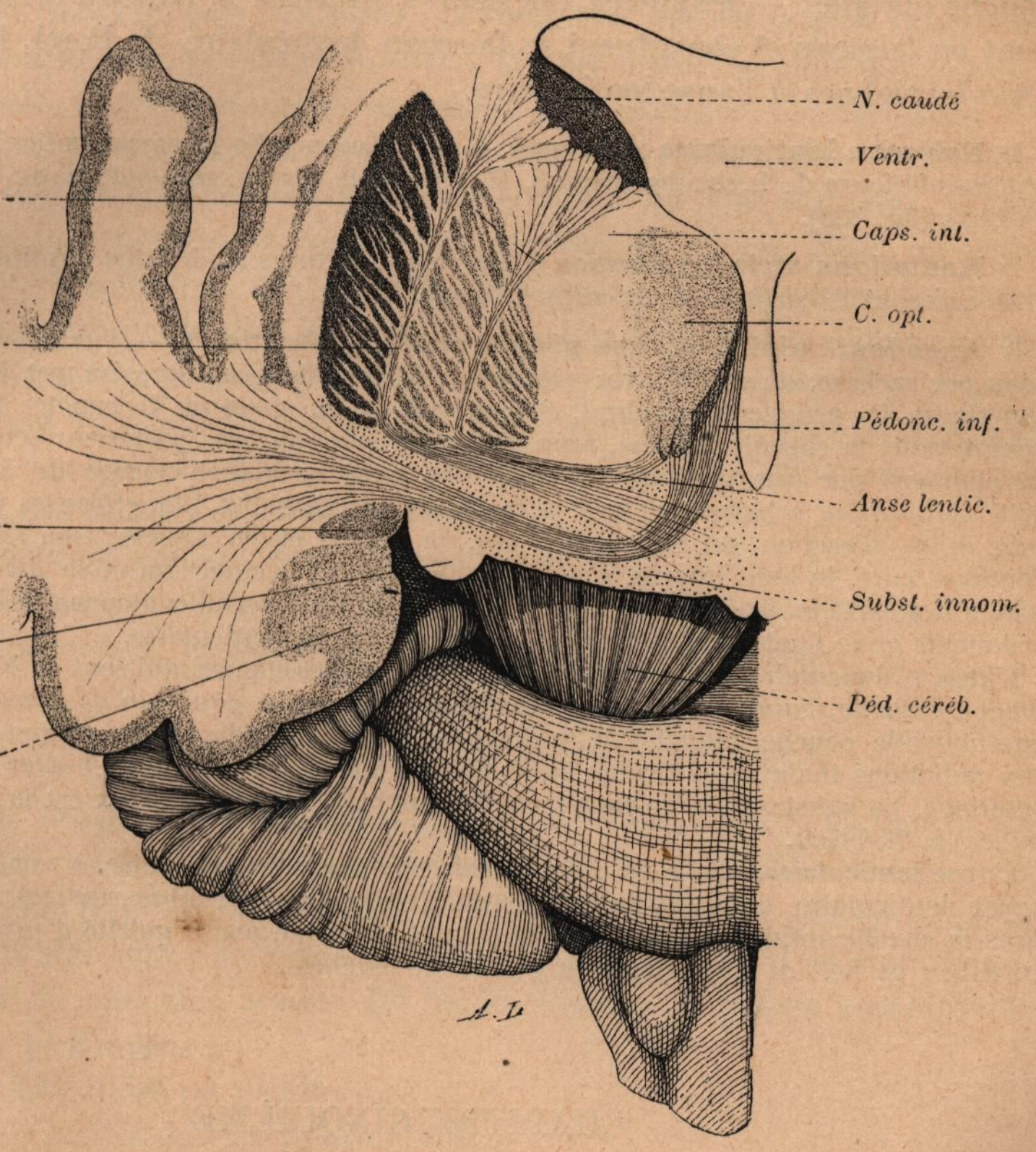

Fig. 330. — L'anse pédonculaire.

Une coupe frontale, un peu oblique en dehors, montre dans l'anse pédonculaire la superposition en partie schématisée : du pédoncule inférieur optique, de l'anse lenticulaire et de la substance innommée de Reichert.

établi un grand nombre de recherches anatomiques et expérimentales. L'extirpation de l'écorce hémisphérique chez les animaux jeunes n'entraîne pas l'atrophie des ganglions striés; il en est de même chez l'homme des foyers les plus étendus et les plus anciens de la surface cérébrale. Cajal a constaté que les axones des cellules striées sont tous descendants et s'éloignent de l'écorce. Il est probable que les faibles dégénérations observées dans les noyaux striés par quelques auteurs et notamment par Marinesco, à la suite de destruction du lobe frontal, portaient sur des fibres de passage ou sur les collatérales que les fibres abandonnent aux ganglions.

Il faut faire une exception pour le globus pallidus, qui d'ailleurs se distingue

[CHARPY.]

du putamen par son origine et par sa structure. Il reçoit quelques fibres corticales.

3° **Connexions thalamiques.** — Ce sont les vraies connexions du corps strié. Nous avons vu plus haut que ces *fibres strio-thalamiques* sont de deux ordres : les unes, latérales, unissent les faces adjacentes de la couche optique et du noyau lenticulaire en traversant horizontalement la capsule interne ; la plupart de celles du noyau caudé passent par le globus pallidus avant d'aborder la couche optique ; — les autres, inférieures, situées à la base du cerveau, se groupent en faisceau et constituent le faisceau lenticulaire de Forel, les radiations strio-luysiennes et l'anse lenticulaire.

1° **Faisceau lenticulaire de Forel.** — Ce faisceau relie le noyau lenticulaire à la partie antéro-inférieure de la couche optique. Il traverse la région sous-optique au-dessus du corps de Luys (fig. 328).

2° **Radiations strio-luysiennes** (Déjerine). — Situées au-dessous des fibres précédentes, elles unissent le corps strié au corps de Luys.

3° **Anse lenticulaire et anse pédonculaire de Gratiolet.** — Quand, étudiant un cerveau par sa base, on enlève avec précaution la bandelette optique, on met à nu l'extrémité supérieure du pédoncule cérébral, et l'on voit qu'au point où il pénètre dans le cerveau pour devenir la capsule interne, représentée ici par son bras postérieur seul, le pédoncule est embrassé par une ceinture de substance grise et blanche, large de 5 mm. environ. Cette ceinture ou écharpe est l'*anse pédonculaire* de Gratiolet. Elle croise les fibres du pédoncule, et sa direction est oblique en bas, en dehors et en arrière ; son extrémité interne s'enfonce entre le bord interne du pédoncule et le tuber cinereum et se dirige vers l'extrémité antérieure de la couche optique ; son extrémité externe contourne le bord externe du pédoncule et se fond dans la face inférieure du noyau lenticulaire.

L'anse pédonculaire est formée de plusieurs couches étagées qui sont de haut en bas : une couche blanche, l'*anse lenticulaire*, une couche grise, le *ganglion de l'anse pédonculaire* ; une nouvelle couche blanche, le pédoncule inférieur de la couche optique qui appartient aux radiations thalamo-corticales, enfin l'écorce basale qui se continue avec l'espace perforé antérieur. La substance grise dans laquelle sont plongés ces faisceaux est la *substance innominée de Reichert.*

L'anse lenticulaire, partie la plus dorsale de l'anse pédonculaire, a son origine dans le noyau lenticulaire, dans ses lames médullaires et dans ses fibres radiées ; elle se termine dans la couche optique et dans le noyau rouge. Déjerine pense qu'elle n'envoie aucune fibre au ruban de Reil ni à la calotte du pédoncule cérébral.

CHAPITRE CINQUIÈME

STRUCTURE ET CONNEXIONS DE L'ÉCORCE CÉRÉBRALE

ARTICLE PREMIER

STRUCTURE DE L'ÉCORCE CÉRÉBRALE

L'écorce cérébrale est cette lame de substance grise qui chez tous les vertébrés supérieurs recouvre les hémisphères cérébraux. Chez les poissons, elle fait défaut ; le manteau est constitué uniquement par un feuillet épithélial.

Son *épaisseur* varie entre 2 et 3 millimètres. Conti a montré, par des recherches précises, qu'elle atteint son maximum sur la crête des circonvolutions, son minimum au fond des sillons ; qu'elle est le plus considérable dans la partie supérieure des circonvolutions rolandiques et du lobe pariétal, et le moins marquée dans le lobe occipital ; qu'elle est plus grande chez l'homme que chez

la femme; enfin qu'elle diminue dans la vieillesse. Cajal a observé de son côté que toutes les couches de l'écorce, à l'exception de la première, sont plus épaisses et plus riches en cellules dans la partie convexe des circonvolutions rolandiques que dans leur partie plane ou concave.

Sa *couleur* n'est pas uniforme. Déjà Gennari et Vicq d'Azyr avaient noté que, dans la face interne du lobe occipital, la substance grise est divisée en deux moitiés par une couche blanche interposée (*ruban de Vicq d'Azyr*). Baillarger a pu distinguer à l'œil nu six couches blanches et grises régulièrement alternantes, bien que d'inégale épaisseur : la première, qui est la plus superficielle, étant une couche blanche, et la dernière, la plus profonde, celle qui repose sur le centre ovale, une couche grise ou mieux gris jaunâtre. Ces *stries de Baillarger* ne sont bien apparentes que sur la face interne de la première frontale, sur la frontale ascendante ou sur la face convexe du lobe occipital, et encore ne sont-elles pas également manifestes sur tous les sujets. Elles ne peuvent servir à une classification des couches de l'écorce, soit à cause de leur inconstance, soit parce que la plus importante, la strie blanche moyenne, tombe au milieu de la couche homogène des grandes cellules pyramidales. Mais elles nous montrent qu'il faut distinguer dans la structure de l'écorce, outre son tissu de soutien, deux espèces d'éléments groupés, en partie juxtaposés, en partie enchevêtrés, les cellules et les fibres nerveuses.

Nous adopterons comme base de la classification la disposition des cellules nerveuses, éléments nobles par excellence, et nous décrirons successivement : les cellules nerveuses, les plexus médullaires, le tissu de soutien.

COUCHES CELLULAIRES DE L'ÉCORCE CÉRÉBRALE

Meynert a décrit un type classique à cinq couches ; avec Schwalbe et Cajal, nous le réduirons à quatre, en réunissant en une seule les deux dernières zones de Meynert. Ce type élémentaire ne se rencontre d'ailleurs que dans quelques régions corticales ; dans les zones motrices et sensorielles, il se complique par l'adjonction de nouvelles assises. De là les couches suivantes, comptées de la surface à la profondeur :

Couche moléculaire ou plexiforme ;
Couche des petites cellules pyramidales ;
Couche des grandes cellules pyramidales ;
Couche des cellules polymorphes.

1° **Couche moléculaire ou plexiforme.** — La couche moléculaire, la plus superficielle, située immédiatement au-dessous de la névroglie marginale, présente dans sa substance fondamentale un aspect finement granuleux, auquel elle doit son nom. On y rencontre deux espèces d'éléments, les cellules polygonales et les cellules de Cajal ; toutes deux possèdent ce caractère commun que leurs ramifications protoplasmiques ou nerveuses restent limitées à la couche elle-même, sans descendre dans les zones sous-jacentes. Les branches qui portent ces ramifications sont horizontales, parallèles au plan de l'écorce et peuvent s'étendre à de grandes distances, rappelant ainsi les fibres parallèles que nous avons décrites dans l'écorce du cervelet.

Les *cellules polygonales* occupent de préférence la partie externe de la cou-

che moléculaire, dans laquelle se trouve un riche système de fibres horizontales ou plexus d'Exner. Elles sont de moyenne grosseur. Elles possèdent cinq ou six rameaux protoplasmiques et un prolongement nerveux qui s'étend en direction

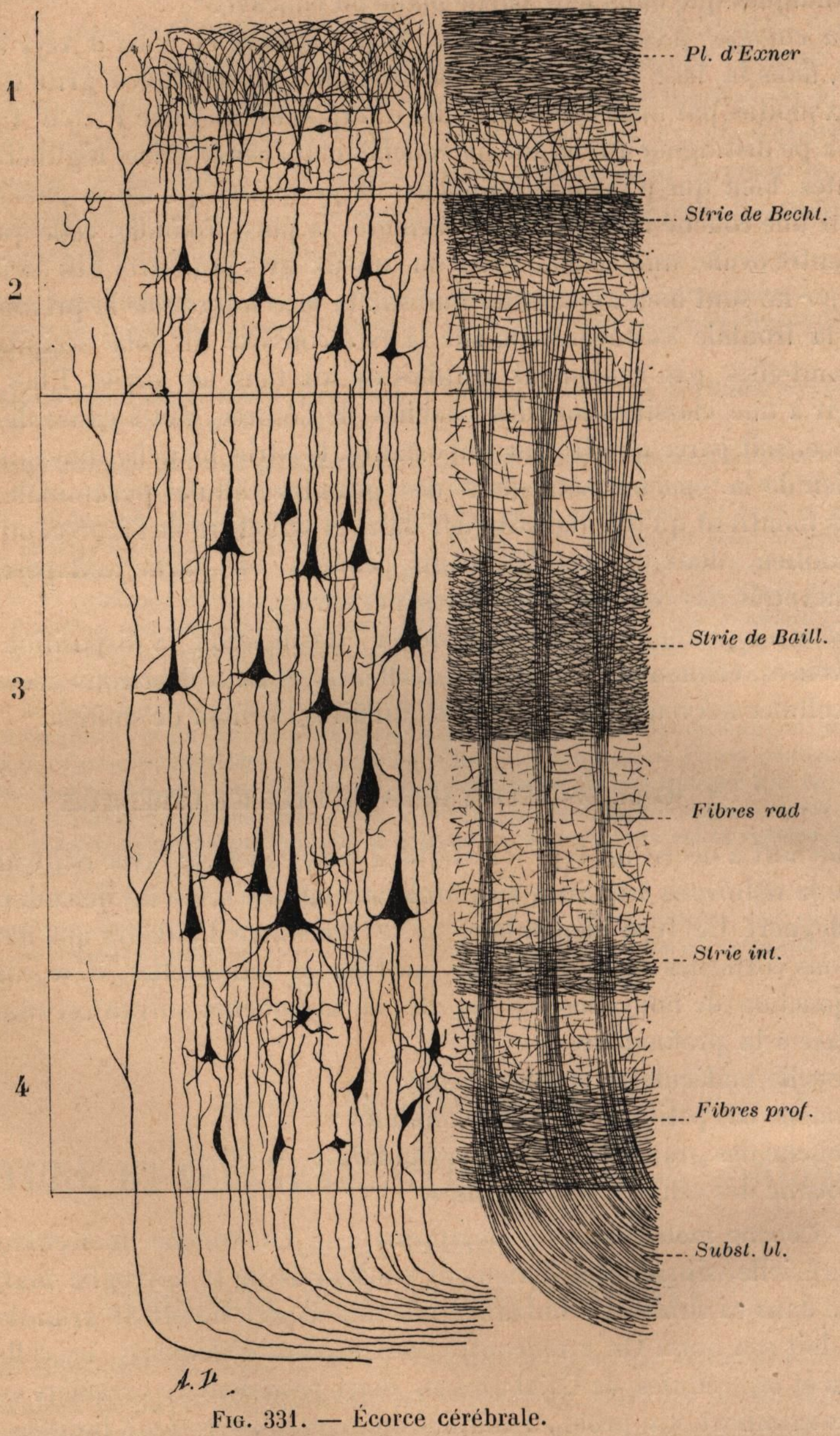

Fig. 331. — Écorce cérébrale.

Coupe schématique. — A gauche, les couches cellulaires ; à droite les systèmes de fibres. Tout à fait à gauche, une fibre ascendante (sensitive ou calleuse ?)

horizontale et se décompose en ramuscules très longs, lesquels restent parallèles à l'écorce.

Les *cellules de Cajal*, découvertes par cet anatomiste, ont pour caractéris-

tique d'être pluripolaires au point de vue nerveux, c'est-à-dire que toutes leurs expansions sont nerveuses, cylindraxiles, ce qui les rapproche des spongioblastes de la rétine. Elles se rattachent à deux types : le type *fusiforme* dans lequel le corps, allongé parallèlement à la surface, émet deux longues tiges polaires également horizontales, qui se ramifient et finissent par des branches ascendantes; elles émettent tout le long de leur trajet des collatérales ascendantes; — le type *triangulaire*, qui diffèrent du type fusiforme, en ce que les cellules possèdent, au lieu de deux tiges, trois ou plusieurs branches qui se ramifient de même dans le plan horizontal et fournissent semblablement des collatérales ascendantes.

Ces cellules spéciales ou autochtones occupent de préférence la partie profonde de la couche moléculaire.

2° **Couche des petites cellules pyramidales.** — Cette couche présente de nombreuses cellules de forme pyramidale, de 10 à 12 μ de hauteur. A mesure qu'on descend, ces cellules augmentent de taille ; une zone de transition, composée de pyramides moyennes, les relie aux grandes cellules pyramidales. Au reste les grandes et les petites pyramides ne diffèrent que par la taille ; leur configuration et leur disposition sont les mêmes.

3° **Couche des grandes cellules pyramidales.** — La couche des grandes pyramides atteint un millimètre de hauteur. Les cellules qu'elle renferme ont de 20 à 30 μ et sont situées à des niveaux différents.

Qu'elle soit petite ou grande, la *cellule pyramidale* ou *cellule psychique* présente toujours la même organisation. Elle a la forme d'un cône ou d'une pyramide, dont la base regarde le centre ovale et le sommet la surface de l'écorce. Le corps renferme un protoplasma finement granulé ou strié, avec du pigment jaune clair, un noyau ovalaire et un nucléole brillant. Il émet des prolongements protoplasmiques et un prolongement nerveux.

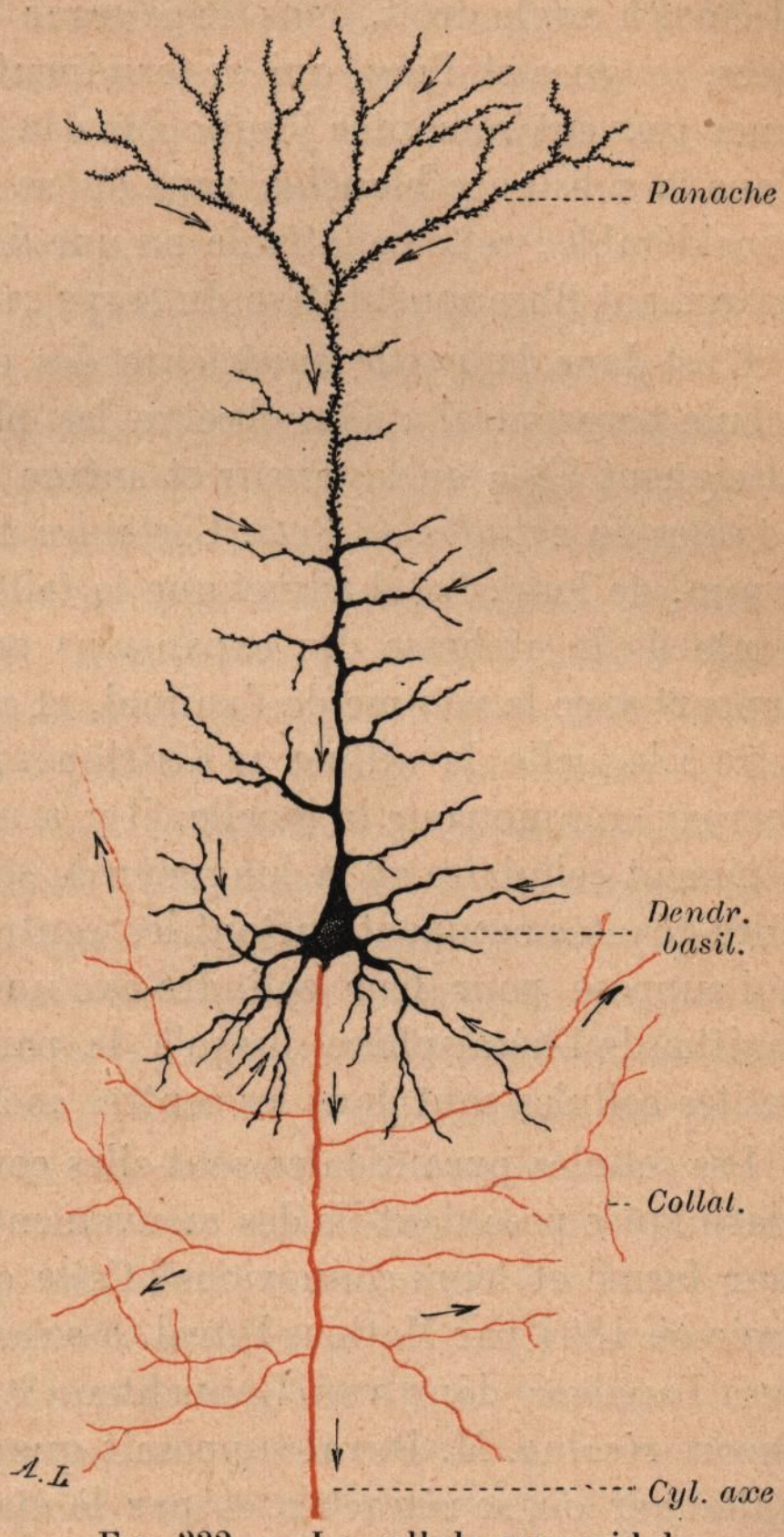

FIG. 332. — La cellule pyramidale.

Les prolongements protoplasmiques ou dendrites, à surface épineuse, comprennent eux-mêmes la tige ascendante et les expansions basilaires.

La *tige ascendante* part du sommet de la pyramide et s'élève en ligne droite jusqu'à la couche moléculaire, dans laquelle elle se termine par un bouquet d'arborisations ou *panache*, aux branches finement épineuses, entrelacées avec les arborisations des cellules voisines ; ainsi se forme un véritable plexus protoplasmique qui contribue à donner à la couche superficielle son aspect granuleux

ou moléculaire. De la tige émanent des *expansions latérales* qui se répandent sur les côtés en se dichotomisant. — Les *expansions basilaires* naissent du corps cellulaire, de tout son contour, et s'épanouissent en tous sens comme le chevelu d'une racine. La tige est l'expansion fondamentale, car elle apparaît la première soit chez l'embryon, soit chez les vertébrés inférieurs.

Le *prolongement nerveux* ou axone a pour origine la base de la cellule ou un des gros rameaux basilaires; il descend vers la profondeur, en sens inverse de la tige, et traverse toute l'écorce sous-jacente pour atteindre le centre ovale. Il émet à angle droit, dans l'épaisseur de l'écorce, 6 à 10 collatérales myélinées, longues et fines, qui se terminent librement sans s'arboriser; quelques-unes peuvent remonter jusque dans la couche moléculaire. Lui-même, arrivé dans la substance blanche, peut ou se bifurquer ou émettre une collatérale considérable; cette collatérale ou une des branches de bifurcation devient ordinairement fibre constitutive du corps calleux.

C'est dans la partie supérieure des circonvolutions rolandiques et dans le lobule paracentral qu'on observe les plus grandes cellules pyramidales; elles atteignent 65 μ en longueur et même au delà, et portent le nom de *cellules géantes* ou *cellules de Betz*. Certaines de leurs dendrites basilaires ont jusqu'à 1 mm. de long. Cajal admet que la taille des cellules pyramidales est indépendante de la richesse des expansions protoplasmiques, qu'elle est surtout en rapport avec le volume de l'animal, et aussi avec la surface cutanée ou musculaire à laquelle la cellule se distribue. Mais il est bien probable que, pour le cerveau comme pour la moelle, il y a une certaine relation entre le volume de l'élément cellulaire et la longueur de son cylindre-axe; c'est ainsi que les cellules géantes occupent surtout les centres moteurs des membres inférieurs, ce qui suppose pour leur cylindre-axe un long trajet à parcourir, depuis le bord sagittal de l'hémisphère jusqu'à la partie inférieure de la moelle. Les plus petites cellules sont dans les centres moteurs de la face.

Les cellules pyramidales sont-elles contractiles? Leurs prolongements protoplasmiques possèdent-ils des mouvements amiboïdes susceptibles de faire varier leur forme et leurs connexions? Cette question de l'*amiboïsme nerveux*, soulevée en 1894 par Mathias Duval, a suscité de nombreux travaux dont on trouvera l'analyse dans van Gehuchten (3e édit., tome I, p. 273); elle n'est pas encore résolue. M. Duval supposait que les extrémités des dendrites pouvaient s'allonger ou se rétracter, et par là établir, augmenter ou interrompre leurs contacts avec les dendrites des cellules voisines. La cessation des contacts, l'isolement de la cellule rétractée expliqueraient le sommeil naturel ou provoqué par l'anesthésie (*théorie du sommeil* de M. Duval), les paralysies hystériques qui débutent et disparaissent subitement (Lépine), et d'une manière générale le relâchement ou le resserrement des relations inter-cellulaires interviendrait dans de nombreux phénomènes d'ordre psychique, la fatigue, l'association des idées et des émotions, l'excitation ou la dépression cérébrale. Les recherches expérimentales, pratiquées sur des animaux que l'on sacrifie après une longue exposition à la lumière ou à l'obscurité, à l'état de veille ou de sommeil, etc... ont eu pour but de vérifier l'état des éléments qui servent au contact. Les cellules pyramidales présentent constamment des *épines* ou dents qui hérissent les petites branches protoplasmiques, mais font défaut sur les gros troncs, le corps

de la cellule et son prolongement nerveux. Ces appendices varient de forme chez le même animal et sont tantôt rétractés, tantôt allongés. C'est par eux, comme par des disques tactiles, que s'opèrent les contacts avec les terminaisons arborisées et renflées des cellules voisines. Van Gehuchten, discutant les résultats souvent contradictoires obtenus jusqu'ici, conclut que l'on peut admettre à titre provisoire les données suivantes : 1° Dans la cellule au repos, les dendrites ont un contour lisse, les épines allongées et cylindriques sont à l'*état filiforme* ; 2° dans un premier degré de rétraction, ces appendices deviennent plus courts et d'aspect ovoïde, *état piriforme* ; 3° dans la rétraction complète, ils disparaissent et les dendrites prennent un aspect noueux ou variqueux, *état moniliforme* (état perlé de Renaut). On ne peut dire si ces changements sont dus à des variations nutritives ou à des mouvements amiboïdes.

(Voy. aussi Deyber. *Th. de Paris*, 1898.)

4° **Couche des cellules polymorphes.** — Cette couche, la plus profonde de toutes, renferme des éléments variés dans leur forme et leur disposition.

Tandis que les cellules des couches précédentes présentaient une orientation définie, horizontale pour celles de la première zone, verticale pour les pyramides grandes ou petites, les éléments en question sont irrégulièrement arrangés. On trouve dans cette zone : 1° des cellules pyramidales éparses, ordinairement de grande taille ; — 2° des cellules multiformes, ovoïdes, triangulaires, polygonales ou fusiformes. Leurs prolongements protoplasmiques, avec ou sans tige périphérique, ne remontent jamais jusqu'à la couche moléculaire ; leur cylindre-axe descendant émet deux ou trois collatérales et passe dans la substance blanche du centre ovale. Les cellules fusiformes abondent surtout dans la zone la plus inférieure et sont dirigées ordinairement en sens vertical ; Meynert en avait fait sa cinquième couche ; — 3° des cellules à cylindre-axe court ou *cellules de Golgi*. Ces cellules sont étoilées ; elles donnent de nombreuses expansions protoplasmiques et un cylindre-axe qui s'épuise sur place à peu de distance du corps cellulaire. Golgi les a décrites à tort comme *cellules sensitives* de l'écorce cérébrale. On les rencontre aussi dans les couches supérieures ; — 4° les cellules à cylindre-axe ascendant, découvertes par Martinotti. Ces éléments habitent aussi dans la zone des cellules pyramidales, mais sont plus nombreux dans la couche des cellules polymorphes. Ils sont fusiformes ou triangulaires, pourvus d'expansions protoplasmiques variées, et caractérisés par la direction de leur cylindre-axe qui est ascendant ; en effet, le prolongement nerveux monte en ligne droite jusqu'à la zone moléculaire, s'y divise en deux grosses branches et se termine par une vaste arborisation étalée en sens horizontal.

Signification des éléments cellulaires. — Les éléments variés que nous venons de décrire, et dont Thompson (*J. of comp. Neurol.*, 1898) a fixé le nombre approximatif à 9 milliards, sont tous au fond ou des éléments d'association qui relient entre elles les cellules corticales par des voies directes ou croisées, ou des éléments de projection qui agissent sur des centres inférieurs placés hors de l'hémisphère, tels que la couche optique, le bulbe, la moelle. Mais cette classification est plutôt physiologique, car chez tous les vertébrés le cylindre-axe issu d'une cellule unique peut par ses divisions prendre part à des systèmes de fibres très différents. On ne peut faire actuellement qu'une dis-

tinction anatomique, suivant que le prolongement nerveux ou axone de la cellule reste dans l'écorce cérébrale ou qu'il en sort pour pénétrer dans le centre ovale et réaliser des connexions éloignées.

1° *Cellules à axone intra-cortical.* — Ce sont des éléments d'association intra-corticale qui unissent entre elles les cellules pyramidales, soit dans le sens latéral, sur la face horizontale d'une même couche, soit dans le sens de la hauteur, d'une couche cellulaire à l'autre. Telles sont, dans le plan horizontal, les cellules autochtones de la couche moléculaire qui relient les panaches terminaux des cellules pyramidales, et dans le plan vertical, les cellules à cylindre-axe ascendant de Martinotti. Les cellules de Golgi, à cylindre-axe court, réalisent des associations plus rapprochées. Il ne faut pas oublier non plus que, par leurs collatérales nerveuses et par leurs expansions protoplasmiques basilaires ou axiales, les pyramides complètent dans les deux sens ce système d'union intercellulaire.

2° *Cellules à axone extra-cortical.* — Ces autres éléments ont une importance bien plus grande, puisque seuls ils projettent leur expansion nerveuse hors de l'écorce où ils sont placés; les premiers ne sont que leurs auxiliaires ou accessoires. Ces éléments fondamentaux sont les cellules pyramidales et un certain nombre de cellules polymorphes. Leur cylindre-axe qui passe dans le centre ovale y devient fibre de projection, ou d'association intra-hémisphérique, ou fibre commissurale, c'est-à-dire qu'après un long trajet elle aboutit à la moelle, au bulbe, à la couche optique, ou bien à un autre territoire de l'écorce cérébrale. Il ne paraît pas y avoir de cellules spéciales pour chacune de ces catégories de fibres; une cellule pyramidale peut donner naissance à une fibre calleuse comme à une fibre du faisceau moteur, ou même à toutes deux à la fois par une bifurcation de son cylindre-axe. Toutefois, d'une manière générale, les fibres du corps calleux et celles des faisceaux d'association naissent surtout des petites cellules pyramidales et des éléments polymorphes, tandis que les grandes pyramides sont la principale origine des fibres de projection qui ont un plus long chemin à parcourir pour atteindre leur station terminale.

Si nous admettons, avec Cajal et Van Gehuchten, qu'ici comme ailleurs le sens du courant est cellulipète dans les expansions protoplasmiques, cellulifuge dans les expansions nerveuses, nous comprendrons que la cellule psychique reçoit par tous les rameaux de son vaste panache, par toutes ses dendrites axiales et basilaires, des impressions périphériques qu'elle centralise dans son corps cellulaire et qu'elle retransmet à son tour par son cylindre-axe et ses collatérales. De ces connexions les plus importantes sont celles qui se réalisent dans la couche plexiforme superficielle où s'étale le panache des pyramides, et dans la couche moyenne où les fibres sensitives et sensorielles se terminent en plexus d'une extrême richesse. C'est cette dernière région, occupée par des cellules pyramidales de taille moyenne, autour desquelles s'étend le plexus des fibres afférentes, que Cajal tend aujourd'hui à considérer comme le siège principal de la sensibilité et son substratum anatomique.

Variations régionales. — Il importe d'ailleurs d'observer que nous avons décrit un type général schématique, qui se réalise chez les petits mammifères et dans certaines régions du cerveau humain dont les fonctions ne sont pas encore nettement spécialisées. Mais l'écorce cérébrale n'est pas un organe unique, c'est

un agrégat de centres distincts, et partout à la division du travail correspond une différenciation anatomique. D'après Cajal, chaque centre a sa structure propre, spécifique. Le nombre des couches s'élève à sept dans l'écorce motrice, à neuf dans l'écorce visuelle. Nous indiquerons les principaux types morphologiques, en étudiant les centres corticaux.

A côté de ces formes hautement différenciées, il en est d'atrophiques que nous avons rencontrées presque uniquement dans la sphère olfactive : le septum lucidum, l'indusium de Lancisi, la substance perforée antérieure.

(Sur l'écorce cérébrale : Cajal. *Studien über die Hirnrinde des Menschen*, 1900.)

PLEXUS MÉDULLAIRES CORTICAUX

L'écorce cérébrale renferme une quantité considérable de fibres, les unes fasciculées ou isolées, les autres disposées en plexus. Leur abondance est en rapport beaucoup moins avec le nombre des cellules qu'avec la richesse de leurs expansions protoplasmiques; aussi acquièrent-elles leur plein développement chez l'homme, et chez celui-ci à l'âge adulte. Plus ces fibres sont nombreuses, plus les cellules sont espacées pour leur livrer passage. Toutes sont myélinées, à l'exception des arborisations terminales (Voy. fig. 331).

Suivant leur direction, on les distingue en fibres radiaires et fibres tangentielles.

1° **Fibres radiaires.** — Ces fibres sont disposées en sens perpendiculaire à la surface ou très faiblement oblique. Elles abondent surtout dans la partie centrale ou axiale des circonvolutions, car elles s'épanouissent dans sa crête ou partie libre, tandis que les parois et le fond des sillons renferment principalement des fibres transversales. On les voit nettement dans les deux couches inférieures, la couche des éléments polymorphes et celle des grandes cellules pyramidales, qu'elles traversent réunies en fascicules parallèles. Au-dessus elles s'éparpillent, et dans la couche des petites pyramides, ainsi que dans la zone moléculaire, elles sont à l'état disséminé, noyées dans le feutrage compliqué de ces régions. Les fibres radiaires sont constituées : 1° par les fibres qui entrent dans l'écorce ou qui en émanent. — 2° par les cylindre-axes ascendants de certains éléments polymorphes et par les collatérales également ascendantes ou descendantes que présentent un grand nombre de fibres, surtout celles des cellules pyramidales.

2° **Fibres tangentielles.** — Les fibres tangentielles sont ainsi nommées parce qu'elles sont transversales, parallèles au plan de l'écorce, tangentes en quelque sorte à la convexité de l'hémisphère. Elles occupent toute l'épaisseur de l'écorce cérébrale, mais elles présentent en des points déterminés des condensations qui les font apparaître sous forme de bandes ou de stries, qui peuvent être visibles à l'œil nu.

On distingue de la surface à la profondeur :

1° ***Le réseau** ou **plexus d'Exner** ou **couche tangentielle proprement dite.*** — Cette couche épaisse occupe la moitié externe de la couche moléculaire ; elle est formée par les terminaisons cylindraxiles des cellules de cette couche, et par les collatérales des cellules plus profondes, ainsi que par les prolongements nerveux des cellules de Martinotti.

2° ***La strie de Bechterew.*** — Située dans la couche des petites pyramides, et particulièrement développée dans la partie postérieure de l'hémisphère, elle est composée de fibres qui courent parallèlement au grand axe des circonvolutions et qui sont par conséquent coupées perpendiculairement dans les sections transversales des circonvolutions. Elles constituent pour les parties superficielles de l'écorce un système d'association en longueur.

3° ***La strie de Baillarger.*** — C'est un plexus serré en large bande qui traverse la partie moyenne de la couche des grandes cellules pyramidales. Cette bande se renforce dans le lobe occipital, surtout sur sa face interne, et constitue le *ruban rayé de Vicq d'Azyr* ou *raie de Gennari*. Elle est également bien développée dans les centres sensoriels et moteurs; elle y forme le *plexus sensitif*, terminaison des fibres sensitives afférentes.

4° ***Les fibres tangentielles profondes.*** — Ces fibres remplissent la partie la plus profonde de l'écorce cérébrale, c'est-à-dire la zone inférieure des éléments polymorphes.

Les fibres tangentielles reconnaissent trois origines principales : en premier lieu la terminaison arborisée ou dichotomisée d'un grand nombre des fibres radiaires, des fibres d'entrée, celles qui se terminent dans l'écorce au lieu d'y naître, c'est-à-dire des fibres sensitives, des fibres calleuses, des fibres d'association ; en second lieu les collatérales horizontales des fibres radiaires de sortie ; en troisième lieu la totalité des cylindre-axes des cellules de Cajal et de Golgi, dont les expansions restent confinées à l'écorce cérébrale où elles sont nées.

Elles s'accroissent avec l'âge, pour atteindre leur maximum vers 40 à 45 ans; elles paraissent également être proportionnelles au degré d'activité cérébrale et sont une des caractéristiques du cerveau humain. On a constaté leur atrophie dans l'idiotie, la paralysie générale et la sénilité. La fonte des fibres commence par le plexus d'Exner et se propage dans la profondeur.

(Voy. la Bibliographie des plexus médullaires, dans Bechterew, *Les Voies de conduction*, 1900, p. 635, trad. Bonne).

TISSU DE SOUTIEN

Le tissu de soutien ne diffère pas sensiblement de celui de la moelle ou du cervelet. Il est représenté en petite partie par le tissu conjonctif qui pénètre avec les vaisseaux, en grande partie par la névroglie.

La névroglie forme à la surface une *couche marginale*, épaisse de 10 à 30 μ, que l'on a

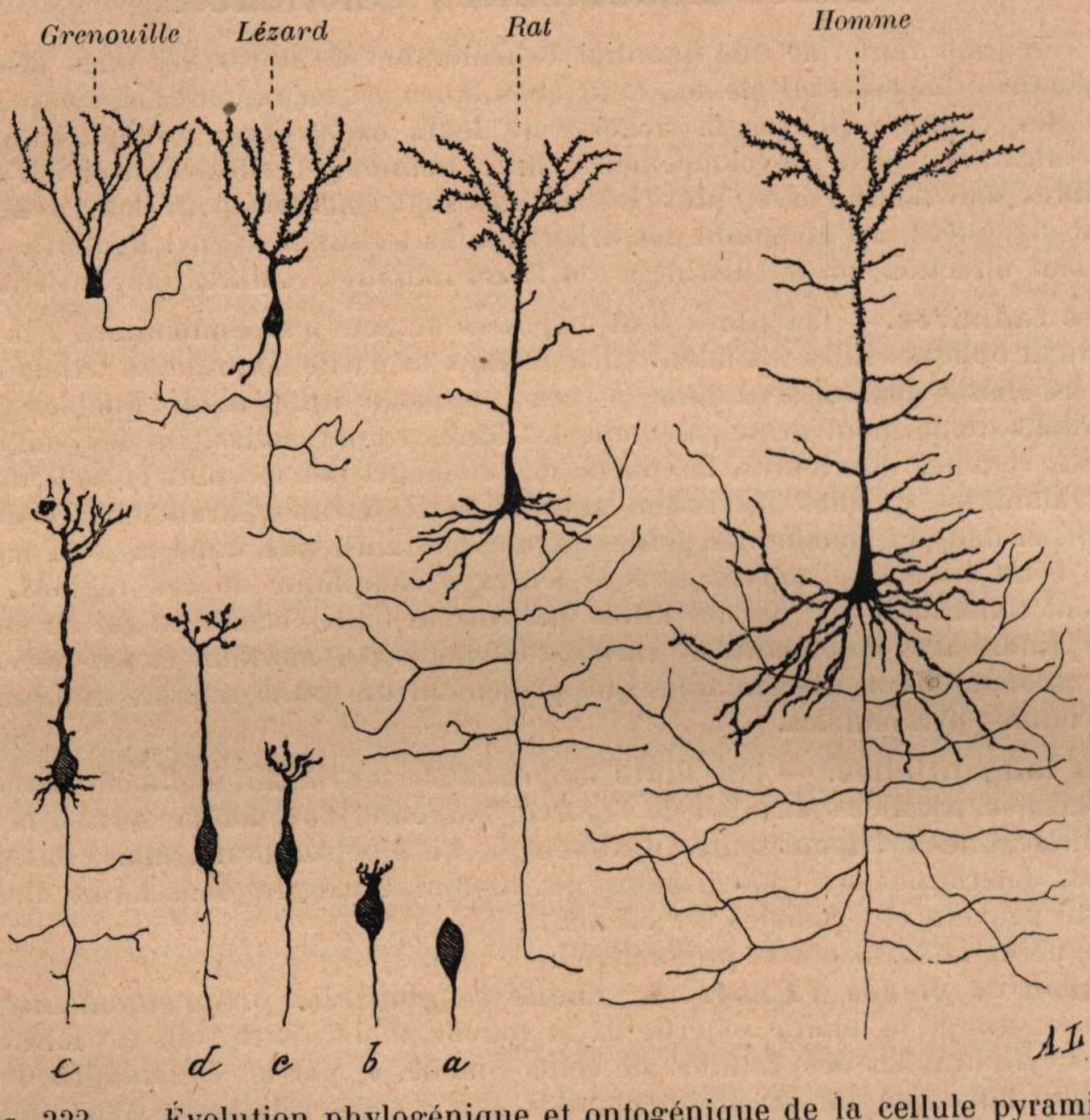

Fig. 333. — Évolution phylogénique et ontogénique de la cellule pyramidale (cellule psychique). — D'après Cajal.

Cellule pyramidale de la grenouille, du lézard, du rat et de l'homme · — *a*, *b*, *c*, *d*, *e*, phases progressives du développement de la cellule pyramidale.

cru recouverte par un revêtement de cellules plates, *cuticulum* de Fleischl; elle renferme de nombreuses cellules araignées, dont beaucoup sont fixées par leur corps ou par un pied sur la face interne de la pie-mère et rayonnent par leur partie libre dans la couche moléculaire. Celle qui constitue la charpente intra-corticale possede deux espèces de cellules : les unes, orientées en sens radiaire, couvertes d'expansions variqueuses, sont les anciennes cellules de l'épendyme, qui ont émigré plus ou moins loin de la paroi ventriculaire; les autres, sans orientation déterminée, appartenant au type arachniforme et souvent unies aux vaisseaux, reconnaissent peut-être une autre origine.

Les formes des cellules névrogliques sont très variées; Retzius les a ramenées à quatre types.

La substance fondamentale doit en grande partie son aspect finement granulé à la coupe des innombrables fibrilles nerveuses ou ramifications protoplasmiques qui la parcourent; mais elle paraît aussi contenir un ciment, formé d'une matière finement ponctuée, transparente, donnant les réactions chimiques de la neurokératine.

(Voy. Retzius, *Biolog. Untersuch.*, 1894, t. VI.)

ÉVOLUTION DE L'ÉCORCE CÉRÉBRALE

Nous exposerons à grands traits l'évolution phylogénique, c'est-à-dire celle de la série animale, et l'évolution ontogénique du cerveau humain.

A. **Évolution phylogénique.** — L'étude de l'hémisphère chez les vertébrés nous apprend deux choses, d'abord que la présence d'une écorce cérébrale n'est pas nécessaire à la manifestation des phénomènes psychiques, conscience, volonté, mémoire, puisque cette écorce fait défaut chez les vertébrés inférieurs; ensuite que le développement du manteau cortical n'est pas continu, régulièrement progressif selon les échelons de nos classifications, mais que l'on constate ici des lacunes, là des évolutions divergentes. Il reste pourtant un fait général : la formation et l'extension de l'écorce hémisphérique marchent de pair avec l'accroissement de l'activité cérébrale, et surtout dans cette écorce la cellule pyramidale ou psychique, qui ne fait jamais défaut, est d'autant plus compliquée dans ses expansions, d'autant plus riche en fibres d'association que l'intelligence est plus élevée. Les poissons seuls n'ont pas de cellules pyramidales, encore en observe-t-on chez certains d'entre eux. L'homme possède les cellules corticales sans comparaison les mieux organisées sur toute l'étendue de son manteau, et dans certaines régions de ce manteau elles constituent d'immenses associations, presque personnelles au cerveau humain; telle est la vaste écorce du lobe frontal, siège des phénomènes psychiques supérieurs, et la sphère visuelle du lobe occipital avec ses radiations optiques qu'on ne retrouve que très amoindries chez les autres animaux.

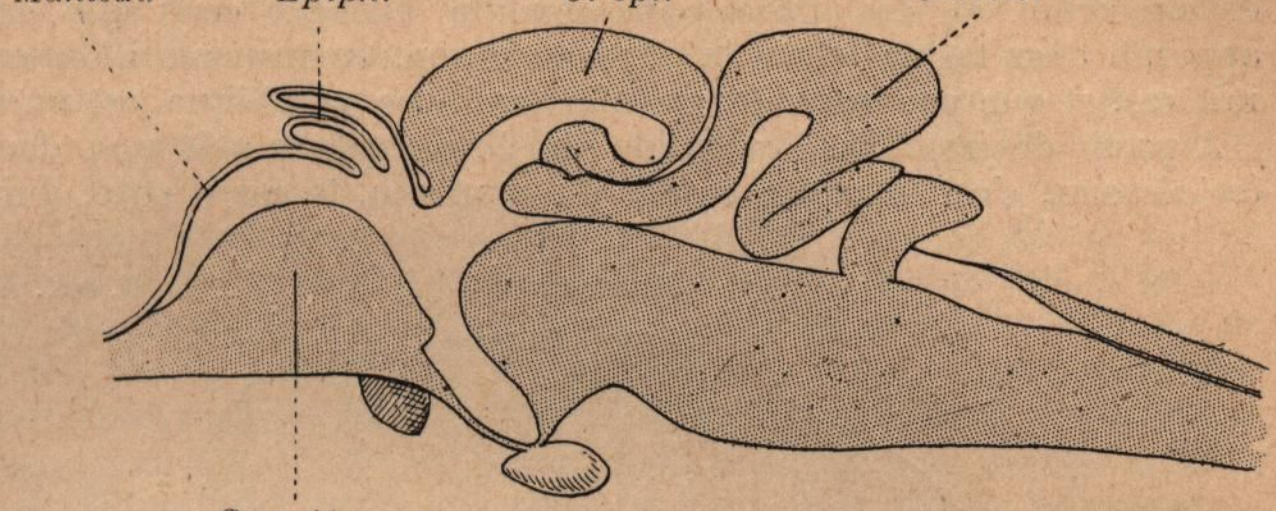

Fig. 334. — Cerveau de poisson osseux.

« Nos recherches comparatives sur les propriétés de la cellule pyramidale nous ont appris que, plus on descend dans l'échelle des vertébrés, moins l'appareil protoplasmique apparaît différencié, et moins nombreuses, longues et ramifiées se montrent les collatérales des cylindre-axes. Ainsi, chez les oiseaux la pyramide manque de tige radiale et de véritable panache externe ; chez les reptiles, la tige et le panache périphérique existent, mais les expansions basilaires et latérales sont encore absentes, ou réduites seulement à

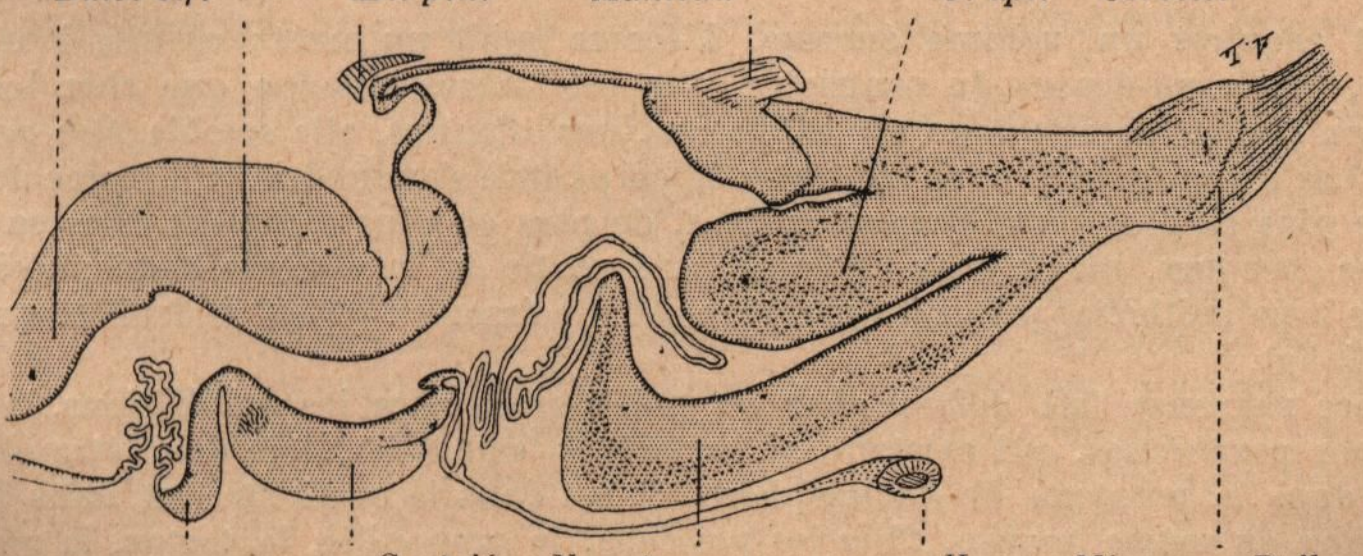

Fig. 335. — Cerveau de reptile.

un ou deux prolongements descendants; chez les poissons, la cellule pyramidale fait défaut. Une pareille gradation peut s'observer aussi dans les diverses classes de vertébrés relativement au nombre et aux ramifications des collatérales nerveuses (Cajal) ».

Les *poissons* cartilagineux n'ont pas de cerveau antérieur secondaire, c'est-à-dire pas d'hémisphères cérébraux. Ceux-ci apparaissent avec les poissons osseux, mais restent à l'état embryonnaire d'une simple lame d'épithélium formant en haut la vésicule hémisphérique, qui a pour plancher un corps strié bien développé. L'écorce est épithéliale. Seules

quelques espèces du groupe présentent un rudiment d'écorce nerveuse dans leur paroi ventriculaire qui renferme des cellules disséminées ou groupées, et des fibres nerveuses (Botazzi).

Il en est de même chez les *amphibies* dont les hémisphères ovoïdes, volumineux, ne contiennent dans leur écorce supra-ventriculaire qu'une mince couche de fibrilles avec quelques cellules irrégulières.

Avec les *reptiles* se montre une véritable écorce cérébrale, couvrant la plus grande partie de la surface et constituée par des couches multiples d'éléments nerveux. On voit apparaître les cellules pyramidales disposées sur plusieurs séries. Cajal reconnaît quatre couches dans l'écorce du lézard, et il distingue des fibres calleuses (ou analogues), des fibres de projection et des fibres d'association. Edinger croit que cette première écorce, qui apparaît chez les vertébrés la plus ancienne, correspond à la corne d'Ammon des mammifères, et que par suite le premier territoire psychique est un territoire olfactif.

A partir des reptiles, l'évolution de l'hémisphère suit une double voie divergente. Chez *les oiseaux*, c'est la partie basale du manteau, le corps strié, qui prend un accroissement

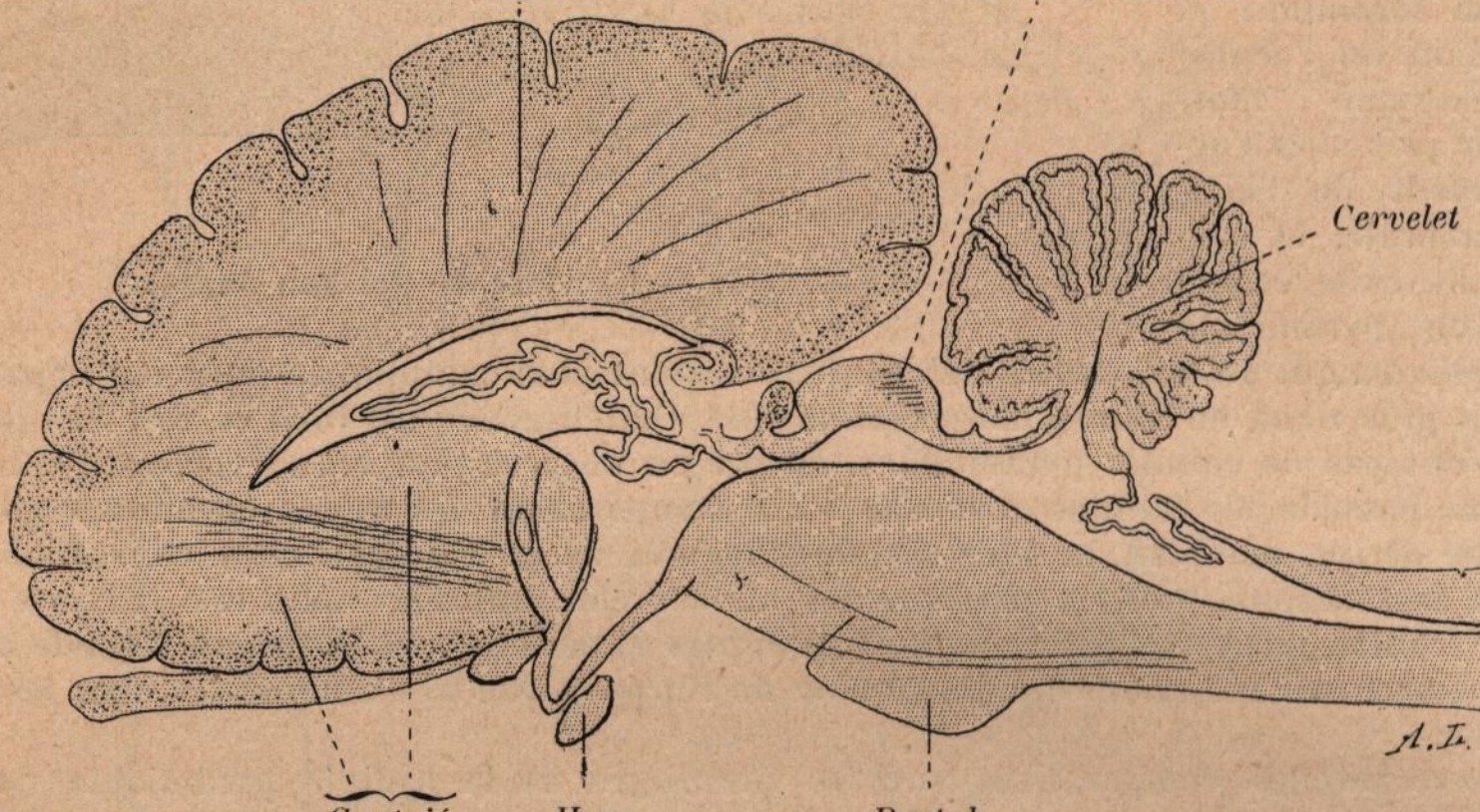

Fig. 336. — Cerveau de mammifère.

Ces trois figures, 334, 335, 336, empruntées à Edinger, montrent sur une coupe sagittale schématique la disposition des parties de l'encéphale, et spécialement le développement progressif du manteau de l'hémisphère.

insolite et acquiert un volume énorme. L'écorce subit un arrêt; réduite à une mince lame grise, placée au-dessus du ventricule, elle est moins étendue que chez les reptiles; par certains caractères elle leur est inférieure, par d'autres, elle semble être mieux organisée. — Chez les *mammifères* au contraire, le corps strié s'amoindrit, et l'écorce du manteau devient de plus en plus vaste dans sa surface, de plus en plus complexe dans sa structure. Mais même chez eux, même chez l'homme, une partie de la vésicule hémisphérique garde toujours le type épithélial primitif du cerveau des poissons : tel est le feuillet qui ferme la fente de Bichat.

Si l'écorce nerveuse fait défaut chez les poissons et chez les amphibiens, le siège des phénomènes psychiques, qui existent, si imparfaits soient-ils, doit donc être cherché ailleurs que dans le manteau de l'hémisphère. Il est dans le corps strié et dans le cerveau intermédiaire ou même moyen. Chez les poissons, la grenouille, la tortue, la *vision mentale* réside dans les lobes optiques, assimilables à nos tubercules quadrijumeaux, et l'ablation des hémisphères n'entraîne pas la cécité cérébrale, comme chez les vertébrés supérieurs. A mesure que l'écorce apparaît, avec les reptiles, les phénomènes de conscience, de volonté, de mémoire émigrent du cerveau intermédiaire, du cerveau antérieur primaire au cerveau hémisphérique; les anciens organes déchus passent au second rang et ne sont plus désormais que des centres ganglionnaires réflexes, affectés à l'automatisme.

(*Sur l'évolution phylogénique, voy. Edinger, Cajal et ses élèves.*)

B. **Évolution ontogénique**. — Le cerveau de l'embryon humain n'est d'abord qu'une masse molle, translucide, de couleur uniforme, remarquable au point de vue chimique par sa richesse en eau. C'est au septième mois seulement que l'écorce prend le type nerveux et

se distingue par sa couleur grisâtre du centre ovale à teinte violacée. Un mois plus tard les fibres nerveuses commencent à se myéliniser; des stries blanches se montrent soit dans le centre ovale, soit dans l'écorce même sous forme de fibres radiaires.

Développement des cellules pyramidales. — Les cellules géantes ne commencent à se différencier que chez le fœtus de six mois et demi à sept mois (Vignal, Marinesco). A la naissance, alors que les cellules radiculaires de la moelle ont acquis leur structure définitive, les cellules corticales possèdent leur forme typique, mais elles ne possèdent pas encore de substance chromatique organisée; leurs expansions protoplasmiques basilaires et les collatérales nerveuses sont courtes et simples. Elles atteignent leur plus grand développement après trente ans; à ce moment, leur diamètre a triplé depuis la naissance. Dans la vieillesse, les phénomènes d'involution sont caractérisés par la désintégration des éléments chromatophiles qui se réduisent en une fine poussière et l'apparition de granules dans le protoplasma. Hodge a trouvé le noyau ratatiné; les nucléoles ne se colorent plus avec l'acide osmique.

Les cellules nerveuses, et ceci s'applique aussi bien aux éléments de la moelle qu'à ceux du cerveau, se forment toutes à l'époque embryonnaire et perdent dès ce moment la faculté de se reproduire. A aucune époque de la vie fœtale, Marinesco n'a pu constater de trace de karyokinèse. On sait que les plaies du cerveau ne se réparent pas. La fixité compense cette stérilité. La cellule nerveuse possède une longévité considérable, égale à la vie même du sujet, et c'est là une des conditions de la mémoire et de tous les faits psychologiques qui s'y rattachent. Mais si elle ne croît plus en nombre, elle peut croître en étendue. Les expansions cylindraxile et protoplasmique s'allongent et se compliquent à mesure que le cerveau se développe et que l'intelligence se mûrit. Il n'est pas défendu de penser, avec Cajal, que le travail cérébral, la culture intellectuelle ont pour effet, non point de créer des cellules, mais d'augmenter les expansions des éléments existants. L'arbre cellulaire étend de plus en plus ses branches; il renforce ses connexions premières avec les arbres voisins et s'engage dans des associations nouvelles. Les acquisitions matérielles, susceptibles d'être transmises par l'hérédité, sont le substratum anatomique des progrès réalisés par l'activité cérébrale (Cajal, *Nouvelles idées....* — Marinesco, Evolution de la cellule nerveuse, *Revue neurolog.*, 1898).

Développement des fibres nerveuses. — La myélinisation des fibres de l'écorce et du centre ovale s'opère d'une façon continue, depuis le 8e mois intra-utérin jusqu'au 9e mois après la naissance. On peut cependant reconnaître certaines étapes qui répondent à des systèmes de fibres différentes. Flechsig distingue : les *zones primordiales*, qui se myélinisent avant la naissance, 8e et 9e mois de la vie fœtale, et correspondent aux centres sensoriels; — les *zones intermédiaires*, qui apparaissent à la naissance : elles comprennent principalement les fibres centrifuges des centres sensoriels, et notamment les fibres motrices; — les *zones terminales* qui se développent dans le 2e mois et sont des voies d'association.

1° ***Voies sensitives.*** — Les voies sensitives s'organisent les premières. Dès le huitième mois, soit dans la calotte du pédoncule cérébral, soit dans le cerveau même, des ganglions à l'écorce, elles prennent leur gaine de myéline et peuvent conduire les impressions périphériques,

A la naissance, le centre ovale est encore gélatineux et gris rosé; le ruban de Reil est seul médullisé. Flechsig pense qu'à ce moment, et même dans le neuvième mois intra-utérin, le cerveau peut être le siège de manifestations psychiques; il est apte à percevoir les impressions, mais la réaction motrice n'existe pas, les voies de conduction n'étant pas formées. L'homme est assimilable à ceux des animaux qui naissent aveugles, c'est-à-dire impuissants à voir et dépourvus de mouvements volontaires, tels que le chien, le lapin. Or, chez ces animaux, les centres psycho-moteurs sont inexcitables ; les mouvements d'origine cérébrale (mouvements volontaires, modération des mouvements réflexes) n'existent pas, tandis que les mouvements réflexes d'origine spinale s'exécutent dans leur plénitude. Nous avons vu que, pour l'homme également, la moelle devançait le cerveau dans son organisation, et qu'à l'exception de ses voies cérébrales volontaires, elle était prête à fonctionner à la naissance. Tout autrement se comportent les animaux comme le porc, le cobaye, le hérisson qui naissent les yeux ouverts, capables de voir et de conduire leurs mouvements; leur écorce cérébrale possède une organisation avancée et les centres psycho-moteurs, même sur le fœtus contenu dans la matrice, répondent à l'excitation (Soltmann, Tarchanoff).

2° ***Voies motrices.*** — C'est dans le cours du premier mois qui suit la naissance, ordinairement dans la deuxième ou la troisième semaine, que les voies motrices achèvent leur organisation. On voit blanchir le faisceau pyramidal, dans le pied du pédoncule cérébral, dans le centre ovale et dans l'écorce motrice. Dans le centre ovale, il se présente sous la forme d'un ruban blanc qui émerge de la capsule interne et se bifurque près du manteau

cérébral pour aboutir par une de ses branches à la pariétale ascendante et par l'autre à la frontale ascendante. Ce ruban est l'*anse rolandique* de Parrot. Les mouvements volontaires sont devenus possibles, la volonté elle-même s'essaye sans doute, une fois en possession de son instrument; chez les animaux, les centres moteurs deviennent excitables.

3° ***Voies d'association***, — Les deuxième et troisième mois ont réalisé un progrès important, la myélinisation du lobe occipital, par conséquent la constitution des voies optiques permettant la vision cérébrale. Avec le quatrième mois apparaissent dans l'écorce les fibres transversales qui relient entre elles les cellules d'une même couche ou des couches voisines, et qui vont faire de toute l'écorce un système homogène solidaire, pourvu de tous ses fils de communication, apte aux combinaisons sensitivo-motrices les plus variées, comme aux associations d'idées de plus en plus compliquées. La myélinisation des fibres tangentielles débute au quatrième mois par la couche superficielle ou réseau d'Exner et celle des éléments polymorphes; au huitième mois seulement, elle se montre dans la couche des cellules pyramidales. A cette dernière époque aussi, le lobe frontal, siège probable de la haute activité cérébrale, prend la couleur blanche caractéristique des fibres complètement médullisées.

Arrivé au neuvième mois extra-utérin de son évolution, le cerveau de l'enfant est achevé dans son ensemble. Son centre ovale est complètement blanc; la période de sa myélinisation a duré douze mois. Mais son développement se continue et se perfectionne dans le détail, on voit encore apparaître de nouvelles fibres médullaires jusqu'à la fin de la deuxième année; au delà, la masse des faisceaux blancs est telle qu'on ne peut plus reconnaître s'il s'en forme de nouveaux. Toutefois, en mesurant l'épaisseur comparative des couches de fibres tangentielles dans des points choisis de l'écorce, sur des sujets de divers âges, on peut se rendre compte que les fibres tangentielles augmentent constamment pour atteindre leur maximum vers 40, 45 ou 50 ans suivant les sujets, et diminuer avec la vieillesse.

On verra plus loin que le cerveau augmente dans son poids total jusque vers ce même âge de 40 ans.

Cette chronologie du développement cérébral, basée sur l'époque de la myélinisation des fibres, s'applique à la marche générale de ce phénomène : mais il y a dans les détails de nombreuses exceptions, et l'on ne saurait, comme l'a fait Flechsig en retournant l'argument, conclure de l'époque du développement d'un faisceau ou d'un centre cortical à la nature anatomique et fonctionnelle de cette région considérée. Il y a dans un même système des fibres tardives et des fibres précoces, les centres d'association sont encore mal définis et les fibres de projection sont beaucoup plus nombreuses qu'on ne le supposait.

Sur cette question de la myélinisation, très discutée dans ces dernières années : Flechsig, *Neurol. Centralblatt.*, 1894, 1895 et 1898. — Van Gehuchten, 3e édition, t. II, p. 318. — *Congrès intern. de médecine*, Sect. de Neurol., Paris, 1900.

ANOMALIES D'ÉVOLUTION

1° ***Gliose cérébrale***. — On rencontre dans l'épilepsie essentielle des lésions de la névroglie qui affectent de préférence l'écorce des circonvolutions psycho-motrices et de la corne d'Ammon. Chaslin considère qu'il s'agit d'une *gliose* ou sclérose névroglique constituée par une prolifération exubérante de la névroglie qui étouffe les cellules nerveuses. Ce trouble évolutif non inflammatoire, dans lequel un des deux éléments (la névroglie) dérivé du feuillet ectodermique devient prépondérant et fait avorter l'élément noble (cellules nerveuses), serait congénital et héréditaire. La maladie de Friedreich ou ataxie héréditaire est une affection analogue; c'est une gliose d'évolution localisée à la moelle (Déjerine).

Les idées de Chaslin ont été contestées par Blocq et Marinesco. Ces auteurs concluent de leurs recherches que la gliose n'est pas constante dans l'épilepsie essentielle; que lorsqu'elle existe, bien qu'affectant principalement la zone psychomotrice, elle est variable dans son siège et son intensité ; qu'elle n'est pas pure mais associée à la sclérose conjonctive; que, par conséquent, il est plus logique de la considérer non comme la cause de l'épilepsie congénitale mais comme un effet, un reste inflammatoire des attaques congestives qui frappent les circonvolutions rolandiques.

Voy. Chaslin, Sclérose névrologique, *Soc. Biologie*, 1889; et Sclérose cérébrale, *Arch. de médec. expérim.*, 1891 ; — Blocq et Marinesco, Lésions de l'épilepsie essentielle. *Sem. médic.*, 1893.

2° ***Hétérotopies de substance grise***. — Les hétérotopies ou formations anormales de substance grise sont fréquentes dans le cerveau. La statistique d'Otto donne pour 107 cas : cerveau, 20 ; cervelet, 80 ; moelle, 6 ; protubérance, 1. Dans les hémisphères cérébraux, on

les observe le plus souvent, dans les 2/3 des cas, au voisinage immédiat des ganglions centraux, couche optique et corps strié, et de la paroi ventriculaire ; ou encore en plein centre ovale, et plus rarement auprès de l'écorce. Leur structure est celle de la substance grise normale la plus rapprochée. Matell a récemment rapporté une observation d'hétérotopie paracorticale, chez une femme épileptique, qui présentait de la microcéphalie et de la microgyrie. Le centre ovale, dans les deux hémisphères, était occupé par une masse grise infiltrée au milieu des fibres de projection et d'association, et reliée à l'écorce par des ponts de substance grise ; sa structure était celle des couches profondes de l'écorce cérébrale.

(Voy. Otto, Hyperplasie der Hirnrinde, *Virchow's Archiv*, 1887 ; — Matell, Ein Fall von Heterotopie... *Arch. f. Psych.*, 1893. — Meine, *Arch. f. Psych.*, 1898.)

3° ***Microgyrie.*** — La microgyrie ou petitesse anormale des circonvolutions s'observe dans des conditions diverses. Tantôt elle existe seule, tantôt elle est associée à d'autres malformations, porencéphalie, absence du corps calleux.... Elle peut être totale ou partielle. Les circonvolutions allongées, très petites, serrées les unes contre les autres, rappellent difficilement dans leur disposition le type classique. Les cellules nerveuses de leur écorce sont plus ou moins arrêtées dans leur développement, suivant que la cause initiale réside dans le centre ovale ou dans l'écorce. C'est en effet à un arrêt de développement que l'on rapporte la production de la microgyrie ; cet arrêt peut porter sur la substance blanche et déterminer un plissement excessif de l'écorce, ou sur la substance grise corticale qui garde le type infantile. Cette anomalie un peu prononcée coïncide ordinairement avec l'idiotie. (Voy. Otto, Zur Kenntniss der Mikrogyrie, *Arch. f. Psych.*, 1892.)

ARTICLE DEUXIÈME

CONNEXIONS DE L'ÉCORCE CÉRÉBRALE

CENTRE OVALE

Le centre ovale, c'est-à-dire toute la masse de substance blanche qui s'étend entre les ganglions opto-striés et l'écorce cérébrale et qui forme en quelque sorte le corps de l'hémisphère dont l'écorce est le revêtement, est un assemblage de fibres variées dans leur source et dans leur direction. Meynert les a réparties en trois catégories et sa systématisation, malgré les objections dont elle est passible et les changements qu'elle a dû subir, s'est maintenue au moins dans ses traits fondamentaux, à cause de sa commodité.

Il a distingué : 1° les *fibres d'association*, celles qui dans un même hémisphère unissent entre elles les différentes régions de l'écorce ; — 2° les *fibres commissurales*, qui relient les régions symétriques d'un hémisphère à l'autre (corps calleux, commissure antérieure...) ; — 3° les *fibres de projection*, qui s'étendent de l'hémisphère aux autres segments des centres nerveux, cerveau intermédiaire, cerveau moyen, moelle épinière. Les deux premières restent confinées au cerveau antérieur ; les fibres de projection sont par une partie de leur trajet extra-hémisphériques. Ces catégories ne sont d'ailleurs point absolues, la même fibre peut appartenir à deux systèmes ; c'est ainsi qu'une fibre de projection émettra une collatérale importante ou même une branche de bifurcation qui devient fibre d'association ou fibre commissurale ; ou encore la même fibre peut avoir une branche commissurale et une branche d'association.

Il est difficile d'indiquer les cellules affectées à chaque espèce de fibre. Les fibres d'association naissent surtout des parois des sillons, c'est-à-dire des faces latérales des circonvolutions ; leurs cellules d'origine sont les cellules pyramidales, petites et moyennes, et un certain nombre des éléments polymorphes. Les fibres commissurales et les fibres de projection émanent en pinceau serré de la crête des circonvolutions, une petite partie seulement provient du fond

des sillons; les premières naissent principalement, sinon exclusivement, des petites pyramides et peut-être aussi des éléments polymorphes, tandis que les fibres motrices ont pour origine les cellules géantes et les pyramides moyennes (Cajal). D'une manière générale, les fibres d'association sont parallèles au plan de l'écorce cérébrale dont elles occupent la couche périphérique, tandis que les autres lui sont perpendiculaires, en même temps qu'elles plongent dans la profondeur du centre ovale. Toutes s'entre-croisent sur des points multiples de leur trajet et surtout au voisinage de l'écorce, de telle sorte que, même sur des cerveaux durcis et propres à la dissection, on ne peut reconnaître que quelques faisceaux principaux, aux points où ces fibres se rassemblent en masses compactes.

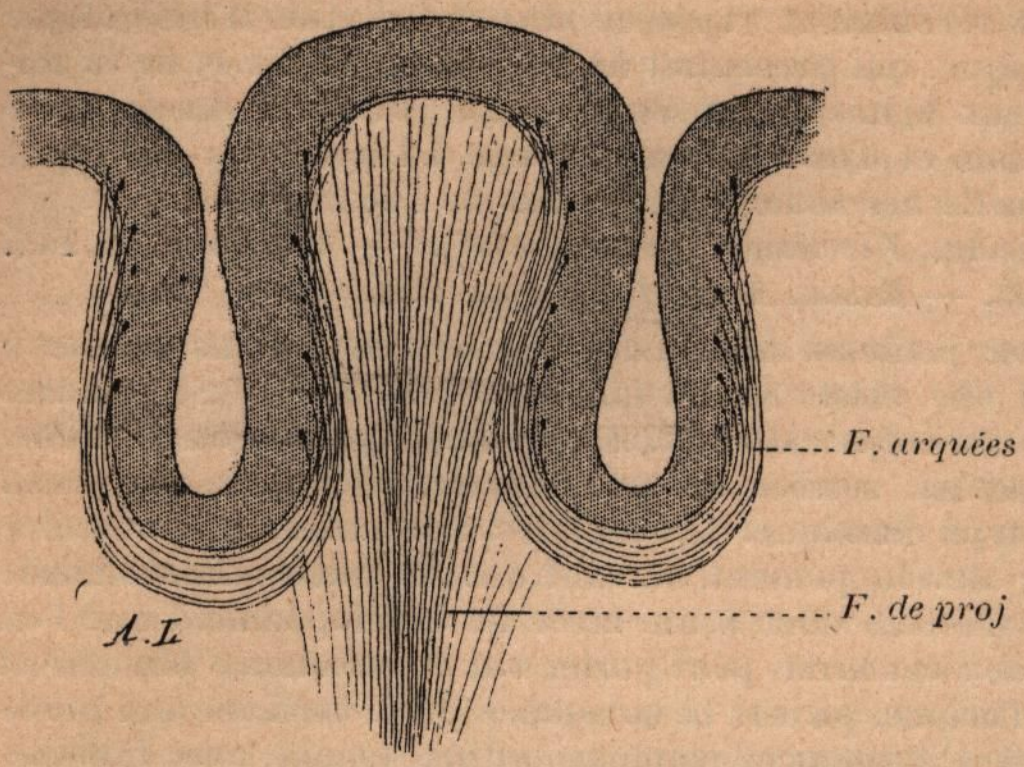

Fig. 337. — Disposition des fibres de projection et des fibres d'association.
Figure schématique.

§ I. — SYSTÈME D'ASSOCIATION

Le système d'association est constitué par les fibres qui unissent entre elles les circonvolutions d'un même hémisphère.

Ces fibres naissent sur les faces latérales des circonvolutions, par conséquent sur les parois des sillons ou des scissures; elles se dirigent parallèlement à l'écorce, dans la couche la plus périphérique de la substance. Leur trajet est curviligne, à concavité supérieure ou inférieure suivant qu'elles appartiennent à la convexité ou à la base du cerveau; de la longueur de ce trajet dépend le degré de leur courbure. Elles s'entre-croisent avec les fibres de projection et les fibres commissurales qui aboutissent ordinairement aux crêtes des circonvolutions.

Leurs cellules d'origine sont les cellules pyramidales, moyennes et petites, et les cellules polymorphes de la couche profonde, une partie du moins de ces éléments. Cajal a constaté, sur le faisceau de l'ourlet, que ses fibres émettent des collatérales ascendantes qui les relient sur leur parcours à des points nombreux de l'écorce; qu'en outre une fibre d'association se bifurque quelquefois en T ou en Y, et qu'à son tour une des branches de bifurcation peut passer dans le corps calleux et devenir fibre commissurale. On comprend par là la variété et l'étendue des connexions établies par le système d'association. On ignore dans quelle couche de l'écorce se déploient leurs arborisations terminales.

On peut répartir les fibres d'association en deux groupes : 1° les fibres qui sont limitées à deux circonvolutions; ces fibres sont nécessairement courtes, et font en quelque sorte partie intégrante de l'écorce cérébrale; 2° les faisceaux, dans lesquels les fibres sont rassemblées et qui peuvent s'étendre à de grandes

distances; ils contiennent des fibres de longueurs différentes, courtes, moyennes et longues. On connaît cinq faisceaux principaux ou interlobaires, et plusieurs faisceaux secondaires intra-lobaires, confinés au lobe frontal et au lobe occipital. Nous les étudierons dans l'ordre suivant :

1° Fibres arquées;
2° Faisceau longitudinal supérieur;
3° Faisceau occipito-frontal;
4° Faisceau longitudinal inférieur;
5° Faisceau unciforme;
6° Cingulum;
7° Fibres propres du lobe frontal;
8° Fibres propres du lobe occipital;
9° Trigone cérébral.

Quant aux fibres cortico-striées admises par quelques auteurs, nous avons vu plus haut (p. 485) qu'elles font défaut ou sont en tous cas très rares. Le corps strié et l'écorce cérébrale sont indépendants l'un de l'autre au point de vue anatomique et nutritif. Seul le globus pallidus du noyau lenticulaire est peut-être relié aux lobes temporal et occipital par quelques fibres qui traverseraient la partie la plus postérieure de la capsule interne (Déjerine).

1° ***Fibres arquées.*** — Les fibres arquées ou fibres arciformes, fibres propres (Meynert), fibres en U, unissent entre elles les circonvolutions adjacentes. Leur forme est en effet celle d'un U dont la concavité extérieure embrasse le sillon qu'elles croisent; elles sont toujours perpendiculaires au grand axe de la fente qui les contient, et par conséquent des circonvolutions qui longent cette fente. Elles naissent sur les deux faces latérales, en se prolongeant jusqu'au sommet de la circonvolution, se réunissent en un faisceau compact qui s'incurve pour contourner le fond du sillon, et remontent sur la face opposée dans laquelle elles se terminent en s'irradiant. Elles fournissent aux parois des sillons par leurs extrémités pénicillées, et probablement aussi à la partie profonde de ces dépressions (Voy. fig. 337).

L'ensemble des fibres arquées forme chez l'homme adulte une couche épaisse, qui occupe les régions les plus périphériques de la substance blanche; elle est immédiatement *sous-corticale*, et même en partie mêlée à la couche des éléments polymorphes. Assez bien limitée sur sa face profonde, elle se continue insensiblement par sa face superficielle avec la couche interne des fibres tangentielles *intra-corticales*.

Ce sont les fibres arquées que l'on a regardées comme le principal substratum anatomique des associations d'idées, de sensations, de mouvements; ce sont elles aussi qui expliqueraient l'extension progressive des convulsions jacksoniennes dans l'épilepsie corticale. Mais, dans le riche réseau d'association de l'écorce cérébrale, il est bien difficile de faire le départ de chaque système de fibres.

2° ***Faisceau longitudinal supérieur ou faisceau arqué.*** — Ce faisceau occupe la partie externe de la face convexe de l'hémisphère. Il est dirigé en sens sagittal et décrit une forte courbure ouverte en bas et en avant. Sa partie moyenne compacte longe le bord supérieur du noyau lenticulaire, en

dehors du pied de la couronne rayonnante et s'engage dans la partie la plus haute de la capsule externe.

Il est surtout composé de fibres courtes. Ses origines ont lieu dans les circonvolutions temporales et occipitales de la face externe, et sa terminaison probable est dans le pied des circonvolutions rolandiques et de F^3. Au fond ses connexions sont encore mal connues.

3° ***Faisceau occipito-frontal.*** — Ce faisceau s'étend en sens antéro-postérieur sur toute la longueur de l'hémisphère. Il est profondément situé, à l'angle externe de la corne supérieure du ventricule latéral, au-dessous du corps calleux, au-dessus du bord supérieur du noyau caudé. Ses origines principales ont lieu dans le lobe occipital, car il dégénère dans toute son épaisseur si on extirpe ce lobe. Elles se font par des fibres irradiées en éventail qui naissent de la face convexe et du bord inféro-externe des deux lobes temporal et occipital ; ce sont ces irradiations qui constituent presque exclusivement le *tapetum* ou paroi externe du ventricule latéral, que l'on rapportait autrefois au corps calleux, mais qui persiste quand celui-ci fait défaut. Ces fibres radiées sont verticales ; elles s'incurvent en avant et se rassemblent en un faisceau à direction sagittale qui s'épanouit dans le lobe frontal, dans la totalité de ce lobe et même dans l'insula.

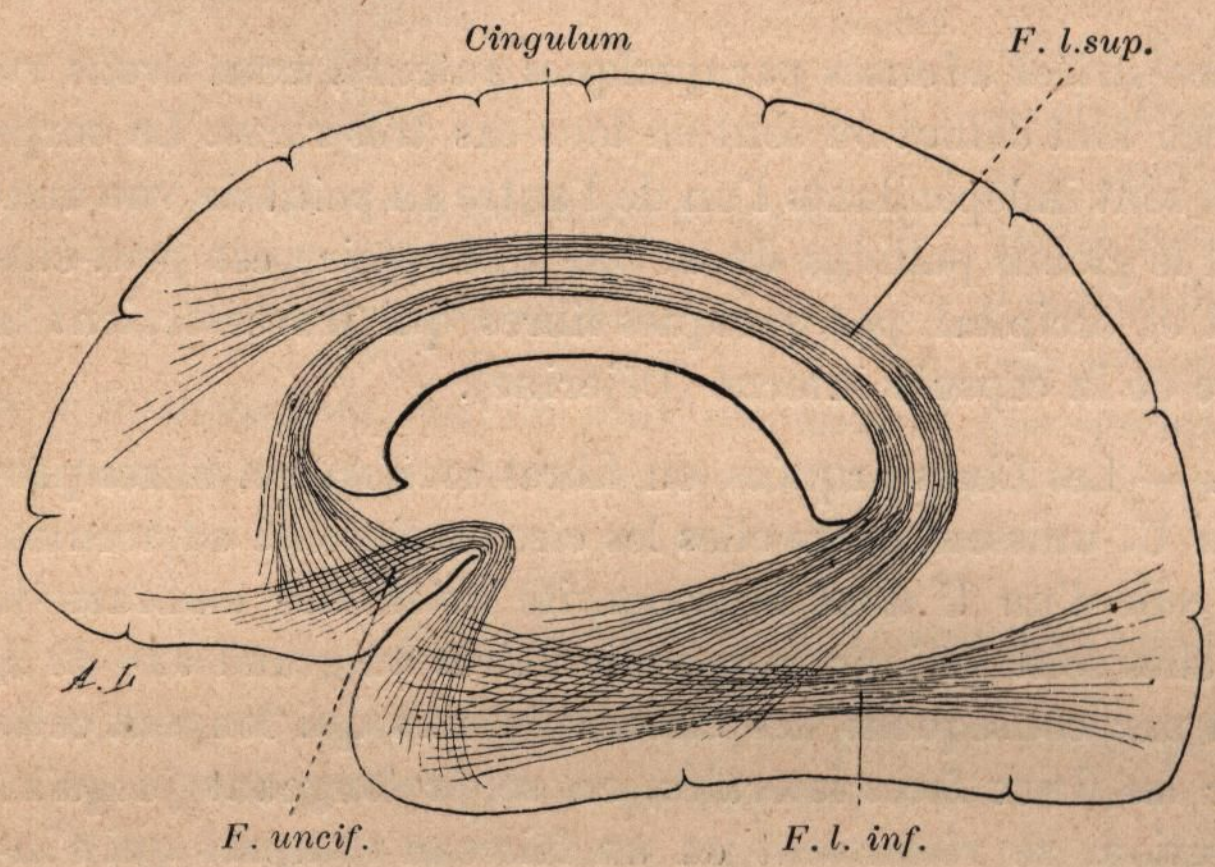

Fig. 338. — Les faisceaux d'association vus par transparence.
Figure schématique.

C'est Onufrowicz qui a découvert et dénommé le faisceau occipito-frontal dans un cas d'absence du corps calleux ; mais il paraît à tort l'avoir identifié avec le faisceau longitudinal supérieur ou faisceau arqué, obscurément décrit par Burdach. Kaufmann l'a observé à son tour dans des conditions analogues. Muratoff a étudié sa dégénération chez le chien, et montré qu'il s'atrophie par l'ablation du lobe occipital, mais non par la section du corps calleux. Il pense que la plupart de ses fibres sont à très court trajet. Il lui a donné le nom de *faisceau sous-calleux*.

La situation topographique du faisceau dans sa partie moyenne compacte est loin d'être bien établie. Selon Déjerine, il est situé dans l'angle du ventricule latéral, sur le bord supérieur et interne de la capsule interne (fig. 339.)

4° ***Faisceau longitudinal inférieur.*** — Ce faisceau d'association relie le lobe occipital au lobe temporal. Il s'étend d'un pôle à l'autre, dans le sens antéro-postérieur, et occupe le bord inférieur et externe du lobe temporal et du lobe occipital, à la base de O^3 et de T^3. En arrière il entoure en anneau la corne occipitale du ventricule, anneau irrégulier dans son épaisseur, car la branche externe est de beaucoup la plus épaisse ; elle fait partie intégrante de la *substance sagittale* (Wernicke) du lobe occipital, dont elle constitue la portion externe, la portion interne étant représentée par les radiations optiques

(voy. fig. 264 et 314). Il passe en masse compacte en dehors du carrefour ventriculaire, puis longe la partie inféro-externe de la corne temporale ventriculaire qu'il entoure en gouttière. Enfin il se disperse en avant dans l'extrémité du lobe temporal.

Le faisceau longitudinal inférieur est composé de fibres de longueurs variées, mais dans lesquelles dominent les fibres longues. Les dégénérations secondaires montrent que presque toutes naissent dans le lobe occipital et sont dirigées d'arrière en avant; un petit nombre seulement ont leurs cellules d'origine dans l'écorce temporale. Les origines occipitales se font sur toute l'étendue du lobe, sur son pôle et sur la totalité de la face profonde des circonvolutions; les fibres nées sur la périphérie convergent autour du ventricule. Sa terminaison embrasse toutes les circonvolutions temporales, sur lesquelles s'irradie le faisceau; sa pointe s'engage dans la capsule externe et finit en s'entre-croisant avec le faisceau unciforme.

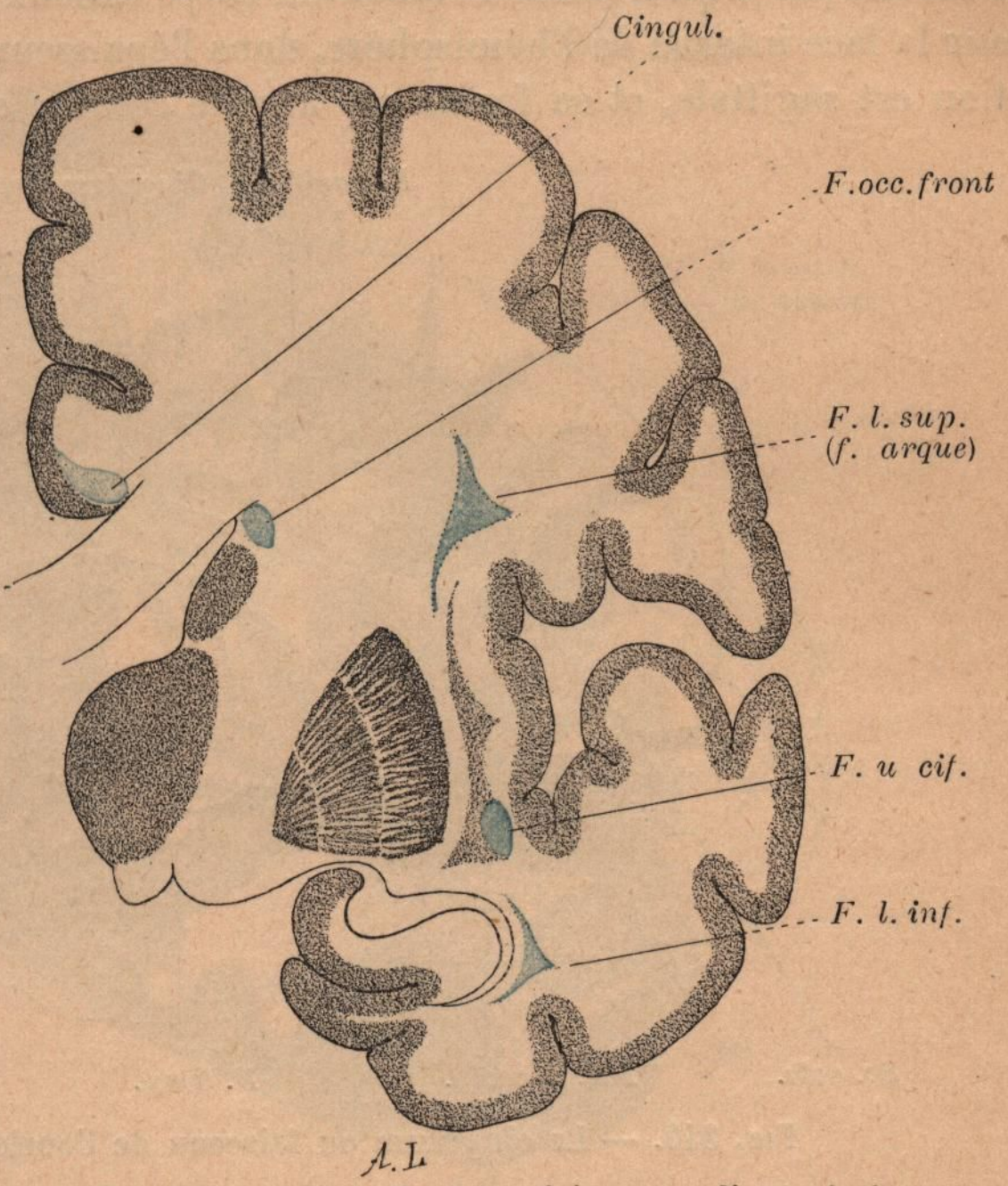

Fig. 339. — Situation des faisceaux d'association sur le plan transversal.

Le faisceau unciforme et le faisceau l. inférieur ne sont vus que par leurs extrémités, au point où ils s'entrepénètrent.

Bien qu'il soit infiltré de fibres de projection dans sa partie supérieure, le faisceau longitudinal inférieur est avant tout une voie d'association intra-hémisphérique (Déjerine). C'est à tort que Charcot et Ballet ont cru reconnaître en lui, ou du moins dans sa portion occipitale, le prolongement du faisceau de Meynert, et l'ont désigné du nom de *faisceau sensitif*. Ces deux faisceaux sont distincts, et ni l'un ni l'autre ne sont des voies sensitives.

5° ***Faisceau unciforme***. — Le faisceau unciforme ou unciné, faisceau en crochet, le plus court de tous, est situé dans la partie externe et antérieure de l'hémisphère. Il présente une direction sagittale et une forte courbure ouverte en bas et en avant. Sa partie moyenne compacte répond au pôle de l'insula et au pli falciforme; elle occupe la capsule extrême et la partie horizontale de l'avant-mur qu'elle dissocie. Les fibres les plus inférieures sont repliées sur elles-mêmes en forme d'U à la jonction du lobe temporal avec le lobe frontal, le long du pli falciforme de la scissure de Sylvius; les fibres moyennes et supérieures se redressent de plus en plus et finissent par s'incurver vers le haut.

Aux deux extrémités, les fibres s'éparpillent et s'irradient dans le lobe temporal et dans le lobe frontal. L'extrémité postérieure se répand dans le pôle

temporal, et plus particulièrement dans la partie antérieure de T^1, de T^2 et de T^5 (lobule de l'hippocampe). L'extrémité antérieure aboutit à la face orbitaire ou ventrale du lobe frontal, plus particulièrement à la partie orbitaire de la première et de la deuxième frontale, F^1 et F^2. Il semble que, chez les animaux osmatiques, une partie des fibres se rend dans le lobe olfactif.

Le faisceau unciforme est un faisceau d'association temporo-frontale.

6° **Cingulum** ou **Faisceau de l'ourlet**. — Le cingulum (ceinture) ou faisceau de l'ourlet, bien étudié par Foville qui l'appela le *ruban fibreux de l'ourlet*, parce qu'il borde le sillon du corps calleux et de l'hémisphère, est situé sur la face interne de l'hémisphère, dans l'épaisseur du lobe limbique. Sa direction est sagittale, et sa forme est arquée comme celle du corps calleux qu'il

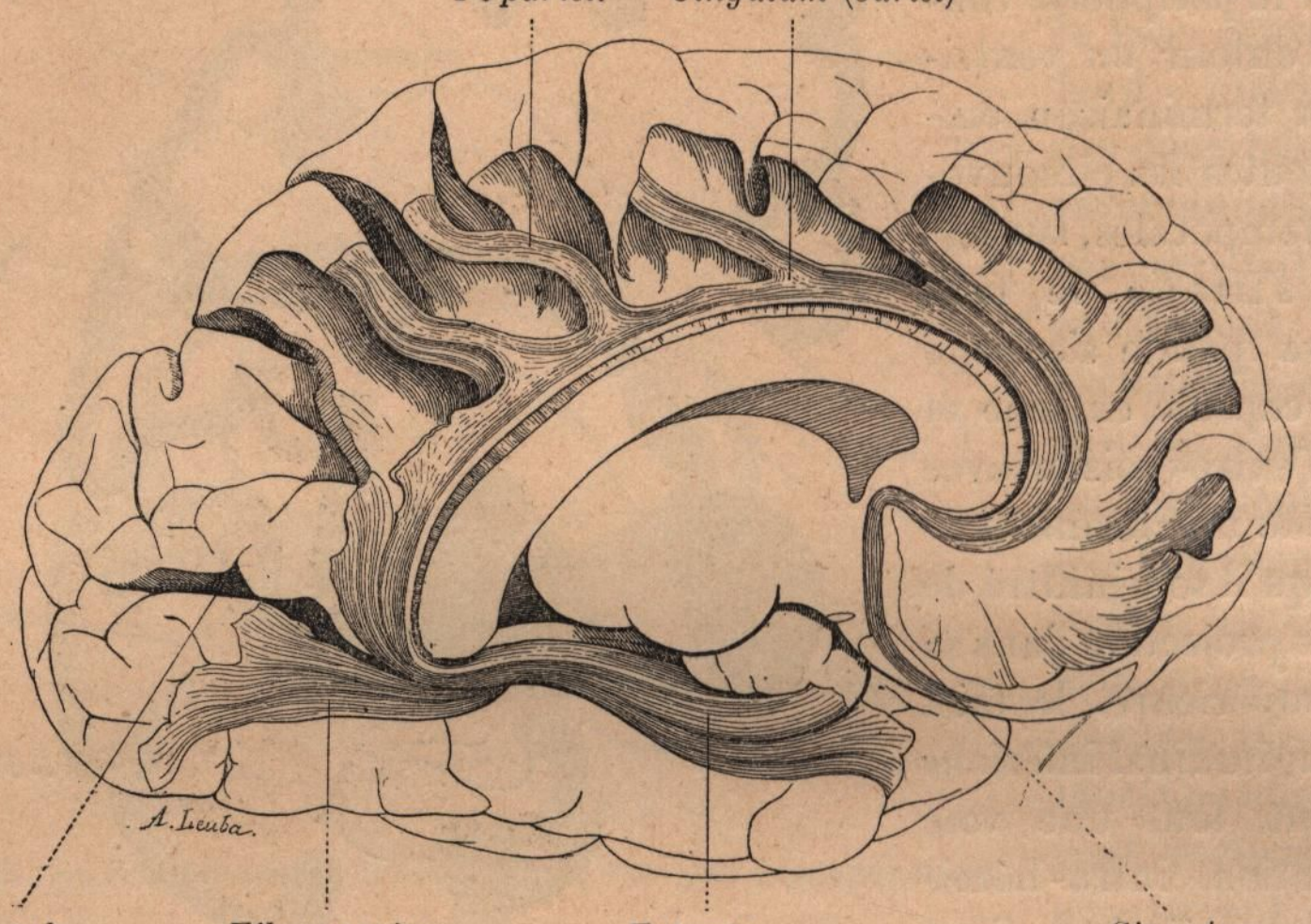

Fig. 340. — Le cingulum ou faisceau de l'ourlet (d'après Foville).

contourne sur toute son étendue. Sur les pièces durcies par l'alcool ou par les liquides bichromatés, on le sépare en décortiquant la circonvolution qui entoure le corps calleux. On voit alors, et mieux encore sur les coupes transversales, qu'il occupe la substance blanche de la circonvolution du calleux et de la cinquième temporale; son champ est triangulaire, complètement recouvert par l'écorce cérébrale et enfoui dans la moelle de ces circonvolutions qu'il constitue en partie. Il ne se prolonge pas, comme on l'a cru, dans les nerfs de Lancisi. D'un bout à l'autre, son volume est sensiblement uniforme, excepté au niveau de l'isthme qui réunit le lobe calleux à la circonvolution de l'hippocampe, T^5.

Ses origines et ses terminaisons ne sont pas encore bien déterminées. On admet généralement qu'une de ses extrémités naît dans l'espace perforé antérieur (Foville) et que l'autre se termine à la pointe du lobe temporal; par suite, ce faisceau annulaire est une voie d'association olfactive. Broca a même avancé qu'il allait de la racine olfactive externe à la racine olfactive interne et qu'il constituait l'anneau fibrillaire du lobe limbique, avec son type en raquette.

Toutefois le fait que ses dégénérations sont très limitées, et que le volume du faisceau est à peu près uniforme, indique plutôt que le cingulum est composé de fibres à court trajet, qu'il émet et reçoit des circonvolutions voisines sur toute la longueur de son parcours. Beevor a conclu de ses recherches que le faisceau de l'ourlet sert aux associations des circonvolutions de toute la face interne de l'hémisphère. Une première portion ou antérieure, née dans l'espace perforé antérieur et la racine olfactive interne, se répand sur l'extrémité antérieure du lobe du corps calleux et de la première frontale; une portion moyenne ou horizontale unit le lobe calleux avec la première frontale, le lobule para-

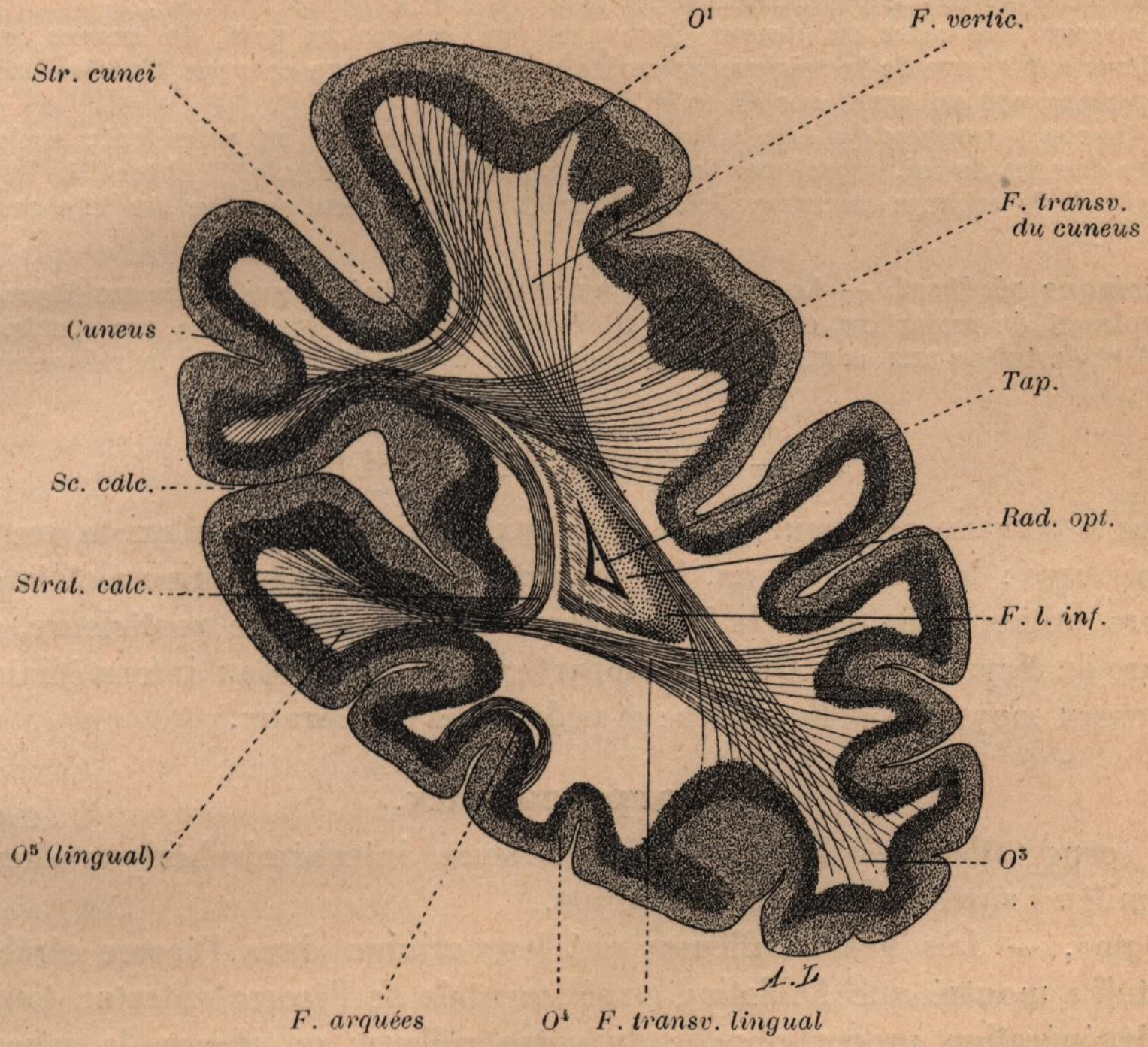

Fig. 341. — Les faisceaux d'association du lobe occipital (d'après Déjerine).

Coupe transversale schématisée. — Hémisphère gauche.

central et le précuneus; une troisième portion, postérieure, relie la circonvolution de l'hippocampe T^5 avec le lobule lingual et le lobule fusiforme, mais n'a pas de connexion avec le territoire olfactif, corne d'Ammon ou espace perforé.

On voit que si le cingulum est probablement chez les animaux osmatiques un faisceau d'association du lobe limbique olfactif, chez les anosmatiques il paraît s'être transformé et devient la voie principale d'association des circonvolutions variées de la face interne.

7° ***Fibres propres du lobe frontal.*** — Le lobe frontal contient, outre la terminaison du faisceau unciforme et du faisceau occipital, un grand nombre de fibres d'association qui restent confinées à son territoire et relient ses différentes régions. Ces fibres ne sont pas réunies en faisceaux; elles sont disséminées, enchevêtrées avec les fibres de projection et avec les fibres calleuses. On reconnaît des fibres sagittales, sur la face orbitaire, des fibres verticales et des fibres transversales. « Les fibres transversales relient la face interne du lobe frontal à ses faces orbitaire et externe; les fibres verticales assurent les connexions

soit entre les différentes circonvolutions de sa face interne, soit entre les circonvolutions de ses faces orbitaire et supéro-externe (Déjerine). »

8° ***Fibres propres du lobe occipital.*** — Le lobe occipital est très riche en fibres d'association. Elles sont groupées en faisceaux qui affectent deux directions différentes, une direction verticale, une direction transversale. Aux faisceaux verticaux se rattachent le stratum calcarinum et le faisceau occipital vertical de Wernicke; aux faisceaux transversaux, le f. occipital transverse du cuneus et le f. occipital transverse du lobule lingual.

Le *stratum calcarinum* double la partie profonde de la scissure calcarine, dont il représente la couche des fibres arquées. Il s'étend en hauteur de sa lèvre supérieure à sa lèvre inférieure.

Le *faisceau occipital vertical* ou *perpendiculaire* (Wernicke) relie le bord supérieur du lobe aux circonvolutions de la face inférieure (O^3 et O^4). Il se prolonge en avant dans le lobe pariétal et réunit le pli courbe (lobule postérieur de P^2) avec T^2 et T^3.

Le *faisceau transverse du cuneus* (Sachs) est jeté, comme un pont, du cuneus, surtout de la lèvre supérieure de la scissure calcarine, à la face externe convexe du lobe occipital, en se prolongeant en avant sur P^1 et P^2.

Le *faisceau transverse du lobule lingual* (Vialet) est parallèle au précédent; seulement il est au-dessous de lui, séparé par la corne occipitale du ventricule. Il s'étend de la lèvre inférieure de la scissure calcarine (lobule lingual, O^4) à la face externe du lobe occipital (O^2 et O^3).

9° ***Trigone cérébral.*** — Le trigone est un système complexe qui, outre ses fibres commissurales et de projection, contient des fibres d'association représentées par son faisceau olfactif et destinées aux centres olfactifs. Nous les avons décrites avec le rhinencéphale (p. 477).

§ II. — SYSTÈME COMMISSURAL

Dans le cerveau antérieur, entre les deux hémisphères, il n'existe que trois commissures : le corps calleux, la commissure blanche antérieure et la commissure ammonienne ou de la lyre. Les autres, commissure postérieure, commissure de Meynert ou de Gudden, appartiennent au cerveau intermédiaire ou au cerveau moyen, couche optique et pédoncules cérébraux.

1° Corps calleux.

Le corps calleux est la grande commissure interhémisphérique chez les mammifères supérieurs et chez l'homme.

Origine. — Les fibres calleuses ont leur origine dans l'écorce cérébrale. Muratoff a montré que l'ablation expérimentale de l'écorce entraîne toujours une dégénération proportionnelle du corps calleux; on observe le même fait dans les lésions corticales d'ordre pathologique. Il n'y a pas de cellules calleuses spéciales. Cajal pense que les fibres naissent des petites pyramides et peut être aussi des cellules polymorphes. Il a observé en outre que toutes les fibres calleuses ne sont pas le prolongement direct d'une cellule commissurale; une partie d'entre elles ne sont que des branches de bifurcation ou même des simples collatérales d'une fibre de projection ou d'association, elle-même issue des grandes cellules pyramidales. Celles qui ont une cellule propre descendent à travers la substance grise et émettent deux ou trois fines collatérales récurrentes, qui remontent dans l'écorce sus-jacente.

Les fibres calleuses sont fines, dans leur cylindre-axe comme dans leur gaine de myéline. Nous avons expliqué (p. 345) comment de toute l'écorce cérébrale, à de rares exceptions près, elles convergeaient en rayons courbes vers le bord externe du ventricule latéral en constituant les radiations calleuses, comment celles de la partie moyenne étaient transversales, celles du genou et du bourrelet allongées en sens antéro-postérieur pour atteindre les extrémités du cer-

veau (forceps major et minor). Les radiations qui passent par le bec antérieur constituent la *commissure blanche de la base* de Henle. Le bec postérieur, qui termine en crochet le bourrelet, contient les fibres du pôle occipital, et le corps même du bourrelet les fibres du cuneus (observations de Déjerine). Arrivées au tronc de la commissure, les fibres se réunissent en lames transversales qui semblent parfaitement régulières et parallèles; mais le microscope montre que dans ces lames les fibres s'enchevêtrent et se croisent en tous sens et que, par suite, à leur émergence sur le bord opposé, elles prennent les directions les plus variées, les plus divergentes.

Terminaison. — Les fibres calleuses se terminent dans l'écorce cérébrale, du côté opposé à celui où elles sont nées. Meynert a été plus loin, il a soutenu que les fibres aboutissent à des territoires homologues, et que le corps calleux est une commissure, au sens rigoureux du mot, puisqu'il unit des points symétriques. Cette opinion est trop exclusive, et l'on ne peut guère douter aujourd'hui que les associations bilatérales établies par le corps calleux ne soient pas en partie symétriques, en partie asymétriques. En effet : 1° la destruction d'un point déterminé de l'écorce chez le chien fait dégénérer une région plus vaste ou discordante sur l'hémisphère opposé (Muratoff); 2° dans le tronc du corps calleux les fibres s'entrecoupent en sens variés et sortent sous des incidences très différentes; 3° un certain nombre de fibres calleuses naissent des fibres de projection ou d'association, et émettent sur leur trajet des branches collatérales ou même des branches terminales de bifurcation, qui établissent des rapports complexes (Cajal).

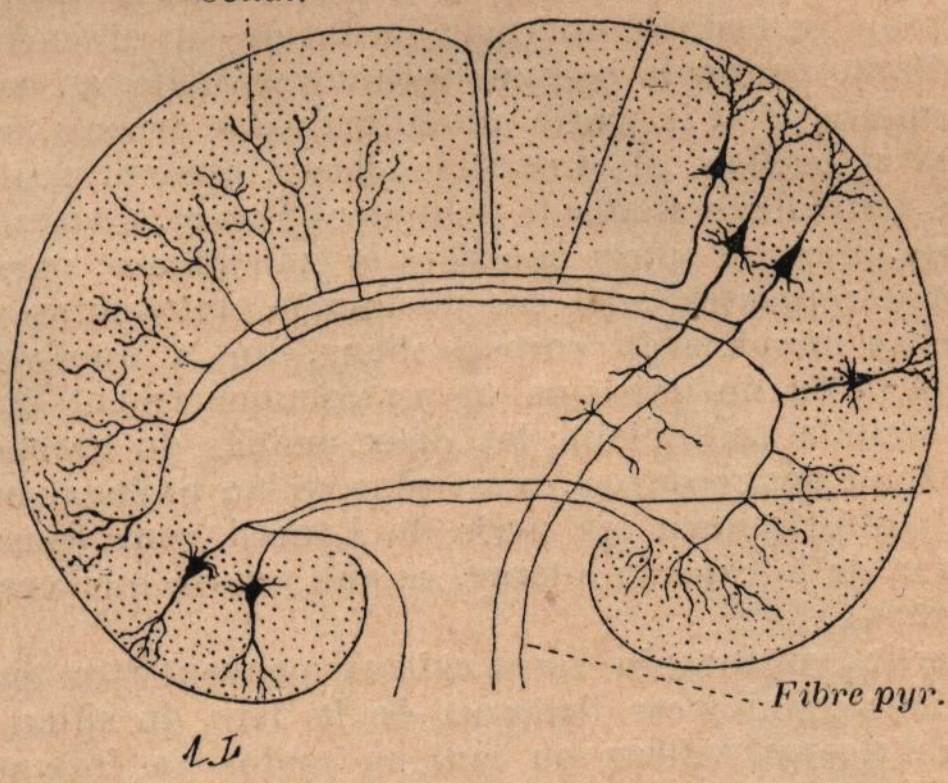

Fig. 342. — Disposition du corps calleux et de la commissure antérieure (d'après Cajal).
Coupe transversale schématique du cerveau.

On ne sait pas au juste de quelle manière se terminent les fibres du corps calleux; peut-être est-ce dans la couche des petites pyramides ou même dans la couche plexiforme.

Le territoire d'origine et de terminaison comprend la totalité du manteau de l'hémisphère, la région olfactive exceptée. Cette dernière possède deux commissures propres, la commissure de la lyre qui relie les deux cornes d'Ammon, et la commissure blanche antérieure qui unit les lobes olfactifs et les lobules de l'hippocampe; sans doute aussi, la commissure antérieure s'étend sur les parties qui avoisinent les centres olfactifs, notamment sur la face inférieure du lobe temporal, qui ne semble pas être abordée par les fibres calleuses, mais la question est encore indécise. Tout le reste de l'écorce est commissuré par le corps calleux. Déjerine a montré, par des observations de dégénération secondaire,

que le cuneus possédait des fibres calleuses, comme toute autre circonvolution, contrairement à l'assertion de Beevor. Il en est de même de l'insula, dont toutefois le système commissural est encore mal connu.

L'évolution *phylogénique* nous montre que le corps calleux n'existe que chez les mammifères, et encore fait-il défaut chez les mammifères aplacentaliens, monotrèmes et marsupiaux ; c'est ce qu'a établi Owen, dont l'opinion est confirmée par les recherches récentes de Symington. Ce n'est pas à dire que le cerveau des animaux sans corps calleux soit dépourvu de fibres commissurales. Il possède deux commissures transverses, une commissure supérieure qui est l'analogue de la lyre et qui relie les cornes d'Ammon et les corps godronnés, une commissure inférieure, identique à notre commissure blanche antérieure, et qui s'étend non seulement aux lobes olfactifs, mais à la presque totalité de l'écorce hémisphérique. C'est à cette dernière commissure que se substitue progressivement le corps calleux, à mesure que se développe la convexité du cerveau.

L'évolution *ontogénique* nous apprend que le corps calleux se montre tardivement, que la première partie formée est le genou (fin du troisième mois), et que de là, par un accroissement progressif d'avant en arrière, apparaissent, au cours du cinquième et du sixième mois, la portion centrale, puis l'extrémité postérieure ou bourrelet (voy. p. 47).

Au point de vue *tératogénique*, le corps calleux peut subir un arrêt de développement qui entraîne sa brièveté anormale ou même son absence complète.

La brièveté anormale est une agénésie partielle, et, conformément au sens de l'évolution embryonnaire, c'est la partie postérieure qui avorte ; la partie antérieure, la plus précoce dans son apparition, et surtout le genou, existent seuls. Onufrowicz en a rassemblé six cas. Les deux observations de Schrœter (*Neurol. Centralbl.*, 1887), corps calleux de 37 mm. et 45 mm. chez des sujets imbéciles et épileptiques, paraissent être plutôt d'ordre pathologique et se rapporter à des encéphalo-méningites intra-utérines.

L'absence complète du corps calleux, due à une agénésie totale, suppose un trouble évolutif à la fin du troisième ou au commencement du quatrième mois intra-utérin. Le forceps occipital fait défaut ; les deux moitiés du trigone sont écartées, et le septum lucidum, n'étant pas recouvert, n'est plus qu'un prolongement de l'écorce cérébrale de la face interne. Ordinairement les nerfs de Lancisi sont conservés, et il en est de même du tapetum et de la capsule interne, ce qui prouve que ces formations sont indépendantes du corps calleux.

Les parties voisines du corps calleux peuvent être englobées dans la malformation. On a noté dans certains cas l'absence de la lyre, du sillon du corps calleux, et de la circonvolution du corps calleux ou tout au moins sa fragmentation par de nombreux sillons radiés. On a encore observé tantôt de la polygyrie, c'est-à-dire des circonvolutions plus nombreuses et irrégulières, tantôt de la microgyrie. L'écorce cérébrale n'a pas été étudiée histologiquement ; c'est par induction que l'on suppose l'absence, le non-développement des cellules qui donnent naissance aux fibres calleuses.

Onufrowicz, en 1887, a réuni vingt-sept cas d'absence du corps calleux dont six cas d'absence partielle, onze d'absence complète d'ordre purement tératologique, quatre d'ordre probablement pathologique (hydrocéphalie interne, foyers de ramollissement....), et six cas douteux. Depuis lors, on a rapporté d'autres observations (Kaufmann, Virchow, etc.). Des troubles mentaux graves (idiotie, faiblesse d'esprit, épilepsie congénitale) peuvent accompagner l'absence du corps calleux ; mais ils sont probablement la conséquence des malformations concomitantes, notamment de celles qui frappent les circonvolutions, car dans certaines observations, aucun symptôme n'a pendant la vie fait soupçonner que le corps calleux fît défaut, et l'on sait que chez les animaux sa section expérimentale ne produit aucun trouble caractéristique.

Sur les relations du corps calleux et sur le système d'association : Cajal, Structure de l'écorce cérébrale de quelques mammifères. *La Cellule*, 1891 ; — Muratoff, Secundare Degenerationen nach Durschneidung des Balkens. *Neurol. Centralb.*, 1893 ; — Déjerine, *Soc. de Biologie*, 1892 et *Centres nerveux*, 1894.

Sur l'anatomie comparée : Osborn, The origin of the corpus callosum, *Morphol. Jahrb.*, 1887 ; — Symington, The cerebral commissures in the marsupialia. *Journal of Anatomy*, 1892.

Sur la tératogénie : Onufrowicz, Das balkenlose Microcephalen Gehirn Hofmann., *Arch. f. Psych.*, 1887. — Zingerle, Uber die Bedeutung... *Arch. f. Psych.*, 1898.

2° Commissure blanche antérieure.

La commissure antérieure est une véritable commissure au sens strict du mot, c'est-à-dire qu'elle unit bilatéralement des parties similaires. Elle existe chez tous les vertébrés, alors que le corps calleux ne se montre, au moins dans sa forme typique, que chez les mammifères; et dans le cerveau humain, elle se développe bien avant les fibres calleuses. On peut donc la considérer comme la commissure primordiale du cerveau, peu à peu suppléée, puis finalement détrônée par le corps calleux, à mesure que l'hémisphère s'accroît dans sa partie convexe et qu'il s'adapte à des fonctions plus hautes. Elle paraît être chez l'homme entièrement ou presque entièrement affectée au cerveau olfactif.

Prise dans son ensemble, la commissure antérieure est formée de deux arcs adossés et réunis par leur convexité. L'arc antérieur, ouvert en avant, est la partie olfactive, il unit les centres olfactifs primaires; l'arc postérieur, ouvert en arrière est la partie temporale ou hémisphérique, il relie les centres olfactifs corticaux. Ces deux portions sont relativement indépendantes.

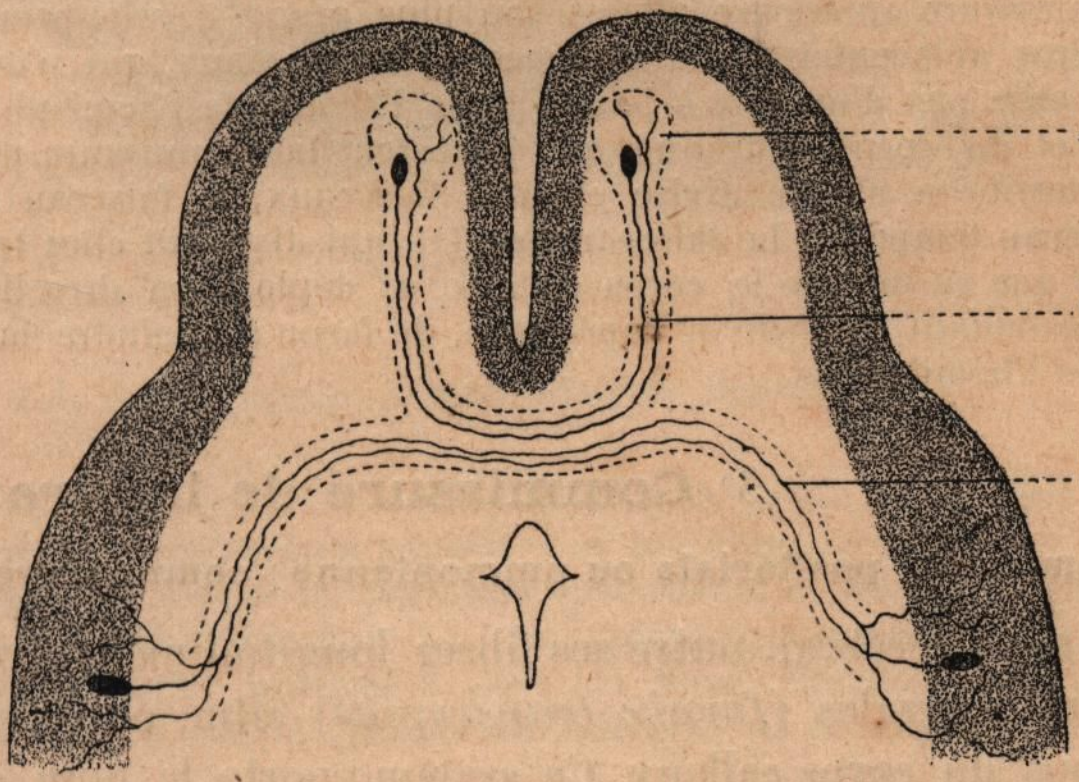

Fig. 343. — Disposition de la commissure blanche antérieure. Figure schématique.

A. **Portion olfactive.** — La partie olfactive apparaît la première; elle existe chez les poissons, qui n'ont pas de partie temporale. Les fibres naissent dans les cellules du bulbe, du pédoncule et du trigone olfactifs d'un côté et se terminent au voisinage des cellules homologues du côté opposé, la disposition étant symétrique d'un côté à l'autre. Gudden a montré que l'ablation d'un seul bulbe olfactif, chez les animaux jeunes, fait dégénérer les fibres commissurales des deux côtés.

C'est donc une commissure interbulbaire. Aussi est-elle considérable chez les animaux osmatiques, tels qu le chien, qui présente des lobes olfactifs volumineux. Chez l'homme, dont les bulbes sont très petits, la commissure olfactive est très petite aussi.

Ses fibres, confondues avec la partie moyenne ou transversale de la commissure blanche, s'en détachent en dedans du corps strié, puis se courbent en avant pour traverser l'espace perforé antérieur et pénétrer dans la tubérosité olfactive et dans le pédoncule olfactif.

B. **Partie temporale ou hémisphérique.** — Cette partie forme l'arc postérieur de la commissure. Elle existe chez tous les vertébrés, les poissons exceptés.

Chez les mammifères, elle semble être complémentaire du corps calleux et fonctionner comme commissure de la base du cerveau, le corps calleux étant

la commissure de la convexité. Elle a pour origine le lobule de l'hippocampe et aussi, d'après les récentes recherches de Kœlliker sur le lapin, le noyau amygdalien d'un côté, et pour terminaison les mêmes organes du côté opposé. L'ablation du bulbe olfactif ne la fait pas dégénérer. Elle apparaît dès lors comme étant surtout une commissure interhippocampique antérieure, et l'hippocampe étant un centre olfactif, c'est encore à une commissure olfactive que se rapporte la commissure temporale. Toutefois, même chez les animaux osmatiques, elle doit avoir une seconde destination, car elle n'est pas toujours proportionnelle au volume du centre olfactif temporal. Flower fait remarquer que, chez le chien, dont le lobule de l'hippocampe est sept fois plus grand que celui du lapin, la portion temporale de la commissure est un tiers plus petite.

Chez l'homme, la partie hémisphérique est de beaucoup la plus importante (voy. p. 355); mais, arrivée à la pointe du lobe temporal, elle se disperse sur la face externe du noyau amygdalien et ne peut être suivie au delà.

La commissure antérieure atteint son plus grand développement proportionnel chez les mammifères aplacentaires, monotrèmes et marsupiaux, qui n'ont point de corps calleux. Elle unit chez eux d'un côté à l'autre toute l'écorce de l'hémisphère, à l'exception de l'hippocampe et du corps godronné qui possèdent la commissure psaltériale. Pour fournir à ce vaste territoire, elle se divise en trois faisceaux, le faisceau olfactif, le faisceau frontal et le faisceau temporal. Le faisceau frontal, qui disparaît chez les mammifères plus élevés à mesure que se montre le corps calleux, se déploie en direction vertico-transversale, et en sens ascendant à concavité supérieure, de façon à atteindre la face supérieure et la face interne de l'hémisphère.

3° Commissure de la lyre.

Commissure psaltériale ou ammonienne ; commissure des hippocampes.

Le trigone cérébral, outre ses fibres longitudinales, renferme un système de fibres transversales (*fornix transversus*) situé entre ses piliers postérieurs, au-dessous du corps calleux. Ce système porte le nom de lyre ou psalterium (voy. p. 349 et fig. 245). Les fibres sont adhérentes à la face inférieure du corps calleux, excepté chez l'enfant, chez lequel elles en sont séparées par le ventricule de Verga.

Comme la commissure antérieure, c'est une commissure olfactive, affectée au rhinencéphale. C'est une voie inter-ammonienne, qui unit les deux cornes d'Ammon ou hippocampes, et complète en arrière le système d'association établi en avant par la partie temporale de la commissure blanche. Le cylindre-axe des cellules pyramidales de la corne d'Ammon se bifurquant quelquefois à sa pénétration dans l'alveus, Cajal se demande si la branche mince, qui se dirige en sens opposé à la branche épaisse, n'est pas destinée à fournir la fibre psaltériale.

Parmi les régions où se rencontrent presque exclusivement des fibres d'association, il faut citer la capsule extrême et la capsule externe.

1° ***Capsule extrême.*** — La capsule extrême, située entre l'écorce insulaire et l'avant-mur, est essentiellement constituée par des fibres d'association, fibres arquées unissant les circonvolutions de l'insula entre elles et avec les régions voisines; accessoirement, par des fibres commissurales du corps calleux et de la commissure antérieure, et par de rares fibres de projection destinées à la couche optique.

2° ***Capsule externe.*** — La capsule externe, placée entre l'avant-mur et le noyau lenticulaire, présente, comme nous l'avons vu, la forme d'un éventail modelé sur la forme de l'insula ; sa base curviligne regarde en haut et en arrière, contournée par le pied de la couronne rayonnante et par le faisceau long. supérieur, tandis que son sommet, croisé par le

faisceau unciforme, regarde en bas et en avant. Ses principales fibres ont la direction radiée de l'éventail.

C'est un passage fort complexe de fibres de différente nature. Le plus grand nombre d'entre elles sont des fibres courtes d'association, comme le montre la faible étendue de leur dégénération secondaire dans les foyers hémorragiques de la capsule. Il faut compter parmi elles des fibres peu nombreuses, qui unissent le noyau lenticulaire (putamen) à

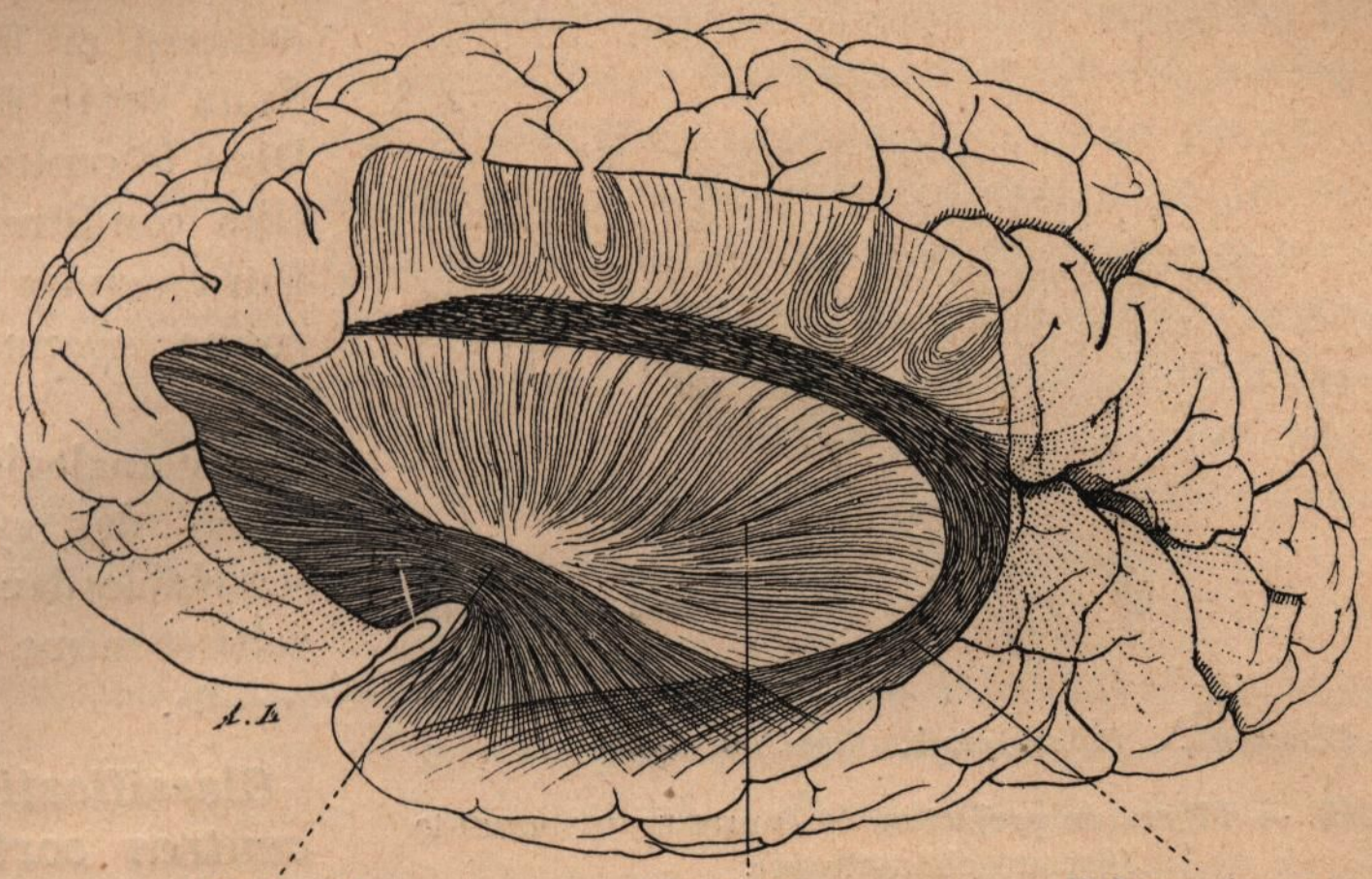

Fig. 344. — La capsule externe (d'après Dejerine).

l'avant-mur et à l'insula. Nous trouvons en outre : 1° dans la partie supérieure, les fibres antéro-postérieures du faisceau longitudinal supérieur et les fibres transversales des radiations calleuses qui, après avoir croisé la couronne rayonnante à son pied, descendent à l'écorce insulaire; 2° dans la partie inférieure, les fibres antéro-postérieures du faisceau unciforme et de la commissure blanche antérieure, puis les fibres transversales nombreuses, qui vont de l'insula à la couche optique (pédoncule inférieur de la couronne rayonnante thalamique).

§ III. — SYSTÈME DE PROJECTION

Définition. — Meynert considérait l'écorce cérébrale comme une sphère creuse dont la face interne reçoit les images des sens et par elles celles du monde extérieur. Cette écorce est une *surface de projection*, comme le verre dépoli d'une chambre photographique sur lequel vient se peindre un paysage; les fibres qui s'étendent des organes sensitifs périphériques à la surface cérébrale impressionnée, pareilles aux lignes géométriques ou aux rayons qui dessinent l'image photographique, sont les *fibres de projection*. Ces fibres sont par excellence les voies sensorielles centripètes; l'exemple le plus caractéristique nous est fourni par les fibres rétiniennes, qui gardent leur position réciproque jusque dans les centres ganglionnaires et peut-être jusque dans le centre cortical du lobe occipital, si bien que chaque quadrant de la rétine sur lequel s'est projetée une partie du monde extérieur se projette à son tour sur l'écorce visuelle. A ce premier système, Meynert, par une assimilation forcée, en ajoute un second, celui des fibres motrices, fibres centrifuges qui réfléchissent sur le système musculaire et y projettent en sens inverse les impressions suscitées dans les centres corticaux (*Handbuch de Stricker.*, t. II, 1872).

On appelle aujourd'hui *fibres de projection* toutes les fibres centripètes ou centrifuges qui relient l'écorce cérébrale ou son dérivé, le corps strié, aux autres

centres nerveux, couche optique, bulbe, moelle. Ces fibres n'ont qu'une de leurs extrémités, initiale ou terminale, dans l'écorce même ; c'est ce qui les distingue des fibres commissurales ou d'association qui commencent et finissent dans cette écorce. Dans le centre ovale, elles constituent par leur ensemble la *couronne rayonnante de Reil*.

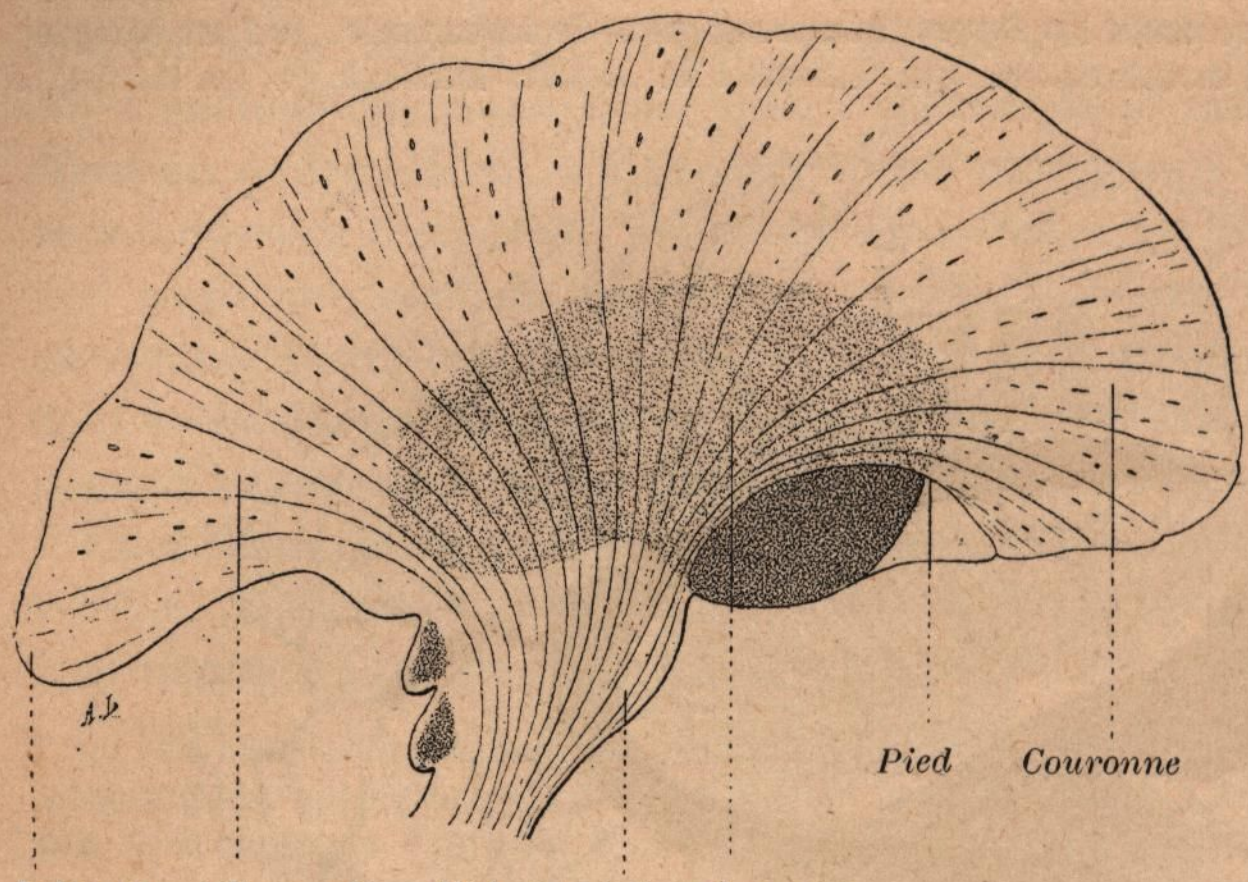

Fig. 345. — Fibres de projection et couronne rayonnante (figure schématique).

Le noyau lenticulaire est vu par sa face interne. — Les fibres calleuses en pointillé. — On n'a pas figuré la couche optique ni les fibres qui s'y interrompent.

Par analogie, on a admis des systèmes semblables dans le cervelet et même dans la moelle.

Classification des centres corticaux de Flechsig. — La découverte et la détermination topographique des localisations cérébrales ont montré que l'écorce n'est pas une surface homogène ; elle se compose d'un ensemble de zones dont la structure, les connexions et par conséquent les fonctions sont distinctes pour chacun d'eux. Flechsig a divisé la surface cérébrale en deux territoires : celui des centres sensoriels et celui des centres d'association.

Centres sensoriels ou *sphères sensorielles.* — Ces centres sont affectés à un organe des sens. Il y en a cinq : le centre tactile (sensitivo-moteur) des circonvolutions rolandiques, le centre visuel du lobe occipital, les centres auditif, gustatif et olfactif du lobe temporal. Leur siège originel et fondamental est une scissure, scissure de Rolando ou de Sylvius, scissure calcarine, c'est-à-dire un pli qui s'est creusé dans l'écorce pour agrandir la surface sensitive. Leurs surfaces réunies ne répondent qu'au tiers de la surface totale du cerveau. Ils existent chez tous les animaux.

Leur caractéristique anatomique est la prédominance considérable des fibres de projection sur les fibres d'association ; aussi Flechsig les appelle-t-il encore *centres de projection.* Au point de vue physiologique, ils sont probablement le siège de la perception simple, avec la réaction motrice élémentaire. L'état cérébral de l'ivresse, du délire ou des premières semaines de l'enfance, dans lequel règnent seuls les réflexes de la vie animale, nous donne l'idée des centres sensoriels livrés à eux-mêmes, sans l'influence régulatrice des centres d'association.

Centres d'association. — Ce sont les champs corticaux qui n'émettent ou ne reçoivent qu'un petit nombre de fibres de projection, mais qui sont abondamment pourvus de fibres d'association. Ils occupent les deux tiers de la

surface chez l'homme et cet immense développement caractérise la suprématie de son cerveau, car chez les animaux ils sont de beaucoup inférieurs aux centres sensoriels. Ils font défaut chez les rongeurs, apparaissent avec les carnivores, et c'est seulement chez les singes supérieurs qu'ils s'étendent sur la moitié du cerveau. Leur développement est tardif, leurs fibres ne se myélinisant qu'après la naissance. Placé tout autour des champs sensoriels, auxquels les relient des fibres nombreuses, ils se répartissent en quatre territoires ou grands centres, eux-mêmes formés par l'agglomération d'un grand nombre de centres accessoires : le centre frontal, le centre pariétal, le centre temporal et le centre de l'insula. Leur fonction est de recevoir, de conserver les impressions que leur envoient les centres sensoriels et de réagir sur ces centres pour les régler et leur commander. La mémoire, la réflexion, l'imagination, la volonté, la coordination motrice, le langage, en un mot toutes les hautes fonctions de la vie intellectuelle et morale leur sont réservées et les distinguent des champs sensoriels affectés à l'activité cérébrale élémentaire.

Cette conception si séduisante de Flechsig, qui introduit dans le cerveau une dualité anatomique et physiologique, a été vivement combattue. La base anatomique sur laquelle elle s'appuyait, l'absence ou la présence de fibres de projection a été ébranlée. Toutes les méthodes d'investigation, la dégénération secondaire, la myélinisation, l'observation directe par les colorations de Weigert ou de Golgi ont montré, et Flechsig l'a reconnu depuis, que la totalité de l'écorce émet des fibres de cette nature, plus nombreuses il est vrai dans les régions sensorielles, mais encore abondantes dans les autres. Nous avons vu en effet que la couche optique est unie à tous les points de la surface par une riche couronne rayonnante. Il n'y a donc pas de centres de projection au sens limitatif du mot.

L'époque de la myélinisation n'est pas un critérium suffisant pour la distinction des deux zones. Il reste exact, et Cajal a confirmé l'observation de Flechsig, que le développement des centres d'association est plus tardif. C'est ainsi que chez l'enfant nouveau-né, ils se font remarquer par l'absence presque complète de fibres terminales exogènes et par l'aspect embryonnaire des cellules pyramidales et des cellules de la couche plexiforme, alors que l'écorce sensorielle est déjà bien formée. Mais il y a de nombreuses exceptions locales et tel système d'association peut précéder tel autre système de projection.

Il n'est pas probable non plus que les centres d'association fassent défaut dans le cerveau des mammifères inférieurs. Cajal conclut de ses recherches récentes que leur cerveau est construit sur le même plan que celui de l'homme, il possède ses centres sensoriels et ses centres de mémoire ; son fonctionnement psychologique est le même, il n'y a que des différences de degré. La structure se raccourcit et se simplifie chez les mammifères inférieurs, se dilate et se complique chez l'homme, mais garde chez tous le même type fondamental.

Enfin de nombreux physiologistes se refusent à admettre la localisation des facultés cérébrales, la mémoire, la conscience, la volonté, dans des régions déterminées de la corticalité.

Flechsig, *Neurol. Centralbl.*, 1894. — Du même : *Gehirn und Seele*, 1896. — Congrès de Paris. Section neurol., 1900. — *Le Névraxe*, t. II, 1901.

[*CHARPY.*]

La doctrine de Flechsig est-elle définitivement ruinée et doit-elle être abandonnée? Un certain nombre de neurologistes le pensent; d'autres au contraire, Van Gehuchten, Bechterew, l'ont conservée malgré ces objections graves. Nous croyons qu'elle doit être maintenue, au moins à titre provisoire, car dans l'état actuel c'est la conception qui répond le mieux à nos connaissances sur la structure du cerveau et à la nécessité de les systématiser. Les centres sensoriels sont d'ailleurs admis par tout le monde; tout le monde aussi reconnaît l'existence des centres du langage, qui sont de véritables centres d'association ou de coordination. Il suffit de faire quelques corrections.

Tel est également l'avis de Cajal. Pour lui le dualisme cérébral est éminemment rationnel et découle du principe de la division du travail. Les centres de conservation ne peuvent pas être les mêmes que ceux de réception. Le critérium anatomique doit être cherché, non dans les fibres de projection, mais dans le plexus sensitif intra-cortical. Tous les centres sensoriels et sensitivo-moteurs possèdent dans les couches moyennes de l'écorce un riche *plexus sensitif* formé par les ramifications terminales des fibres sensitives ou sensorielles qui arrivent des organes périphériques. Ce plexus fait défaut dans l'écorce d'association.

Nous diviserons donc la surface corticale en deux territoires : celui des *centres sensoriels*, correspondant aux cinq sens, dont nous préciserons les limites, en étudiant chacun de ces centres (fig. 351 et 352); celui des *centres d'association*, disposés entre les premiers.

Les centres d'association possèdent sans doute des fibres de projection, mais elles sont limitées à la couche optique; elles ne les mettent pas en relation directe avec le monde extérieur ni avec le système musculaire. Leur excitation ne produit ni phénomène sensitif ni réaction motrice. Leur étendue est considérable et la découverte ultérieure des centres moteurs inconnus ou de centres cérébelleux ne la diminuera que faiblement. Il est difficile de ne pas croire, avec Hitzig, que si les idées se forment dans toute l'écorce cérébrale, c'est surtout dans le lobe frontal, caractéristique du cerveau humain, que s'organisent la réflexion, les idées abstraites, la volonté frénatrice des centres sensitivo-moteurs, en un mot les manifestations élevées de l'intelligence. Il en est de même de la conscience. Elle existe obscurément dans des centres inférieurs en dehors de l'hémisphère, puisque des anencéphales, insensibles au son et à la lumière, perçoivent la douleur, la chaleur et font des mouvements pour éviter un contact pénible; elle se précise dans les centres sensoriels, mais ne prend pleinement possession d'elle-même que dans les régions corticales où les excitations du dehors arrivent seulement par les voies détournées des fibres d'association. La constatation des trois ou quatre centres du langage, dont la destruction produit les diverses aphasies, nous autorise à assimiler l'écorce psychique proprement dite à l'écorce sensorielle; elle est sans doute comme elle, mais beaucoup moins nettement à cause de son évolution récente, divisée en organes à fonction distincte. Ces centres sont diffus et confondus chez les animaux; ils se limitent chez l'homme par la division du travail, et de même que chez lui les centres moteurs atteignent leur plus grande différenciation et leur plus grand nombre, de même il est probable que, suivant l'intensité et la variabilité de sa culture cérébrale, suivant ses

aptitudes individuelles ou héréditaires (calcul, dessin, musique, etc.), les centres psychiques possèdent d'un sujet à l'autre une organisation différente. Ils présentent le caractère éminemment contingent des organes progressifs.

Classification des fibres de projection. — Les fibres de projection sont, avons-nous dit, ou afférentes, corticipètes, ou efférentes, corticifuges. Les premières sont les cylindre-axes de cellules de la couche optique, du bulbe, du cervelet ; les secondes sont les axones de diverses cellules corticales, mais plus particulièrement des cellules pyramidales, car on a constaté l'atrophie ou même la disparition de ces cellules à la suite des lésions anciennes de la capsule interne chez l'homme (Marinesco), ou après la section des fibres efférentes de la zone motrice chez le chien (Ballet et Faure).

On peut les classer de la façon suivante :

Fibres de projection.
- Fibres thalamiques (radiations de la couche optique).
- Fibres de la voie cérébelleuse.
  - Faisceau pédoncul. de Meynert.
  - Radiations du noyau rouge.
- Fibres olfactives.
  - Trigone cérébral.
  - Tænia thalami.
- Fibres gustatives.
- Fibres optiques (radiations optiques).
- Fibres acoustiques (ruban de Reil latéral).
- Fibres sensitives et motrices.
  - Ruban de Reil médian.
  - Faisceaux pyramidal et géniculé).

I. FIBRES THALAMIQUES.

Radiations de la couche optique.

Entre l'écorce du cerveau antérieur et les noyaux de la couche optique (cerveau moyen) s'étendent de très nombreuses fibres de projection. Ces fibres proviennent de la totalité de l'écorce, car une lésion un peu étendue d'un point quelconque de cette dernière fait toujours dégénérer le thalamus. On discute sur la proportion des fibres corticipètes et corticifuges contenues dans cette couronne rayonnante ; Déjerine estime qu'elles sont partout en nombre à peu près égal. A leur entrée dans la couche optique, elles se réunissent en faisceau ou *pédoncules* plus ou moins compacts. Les postérieures contiennent les voies optiques ; d'autres sont des neurones cérébelleux, mais la signification de la très grande majorité nous est inconnue (voy. p. 479).

Dans la région sous-optique, le *corps de Luys* reçoit quelques rares fibres de l'écorce cérébrale ; ses vraies connexions sont avec le corps strié, par les fibres de projection strio-luysiennes (p. 486).

Au *locus niger* arrivent des fibres corticales qui proviennent de la région rolandique et passent par la partie la plus interne du pied du pédoncule cérébral (Déjerine).

II. — FIBRES DE LA VOIE CÉRÉBELLEUSE.

Les connexions de l'écorce cérébrale avec le cervelet sont indirectes, c'est-à-dire qu'elles se composent de plusieurs segments ou neurones. Aucune fibre ne provient du cervelet même ou n'y arrive ; toutes s'interrompent dans des ganglions interposés, noyau rouge, noyaux gris protubérantiels.

Les deux voies les mieux connues sont le faisceau pédonculaire externe ou de Meynert et les radiations du noyau rouge. La première contient unique-

ment des fibres centrifuges; la seconde est mixte, mais les fibres corticipètes sont de beaucoup prédominantes.

1° ***Faisceau pédonculaire externe, de Meynert***, ou ***faisceau temporo-protubérantiel***. — Appelé par Meynert et par quelques auteurs à sa suite, par Déjerine notamment, *faisceau de Türck*, par d'autres faisceau sensitif, faisceau de Meynert, ce faisceau porte des dénominations mal choisies. Il y a déjà un faisceau de Türck, le pyramidal direct, et un faisceau de Meynert, le faisceau rétroflexe. Quant à son caractère sensitif, il n'est plus admis depuis qu'on a reconnu que sa section ou sa dégénération ne produisent aucune anesthésie, et que les voies sensitives passent par la calotte et non par le pied du pédoncule cérébral.

Son origine a été cherchée tour à tour dans le lobe occipital et dans le lobe temporal seuls ou réunis. Déjerine (1893) s'est fondé sur des observations précises de dégénération secondaire pour affirmer ce que Flechsig avait déjà entrevu : le faisceau de Meynert naît exclusivement dans le lobe temporal, dans sa portion moyenne qui comprend les deuxième et troisième circonvolutions temporales. Les lésions corticales limitées au lobe occipital laissent toujours intact le faisceau de Meynert, tandis que, dans cinq cas d'altération des deuxième et troisième temporales, il était dégénéré.

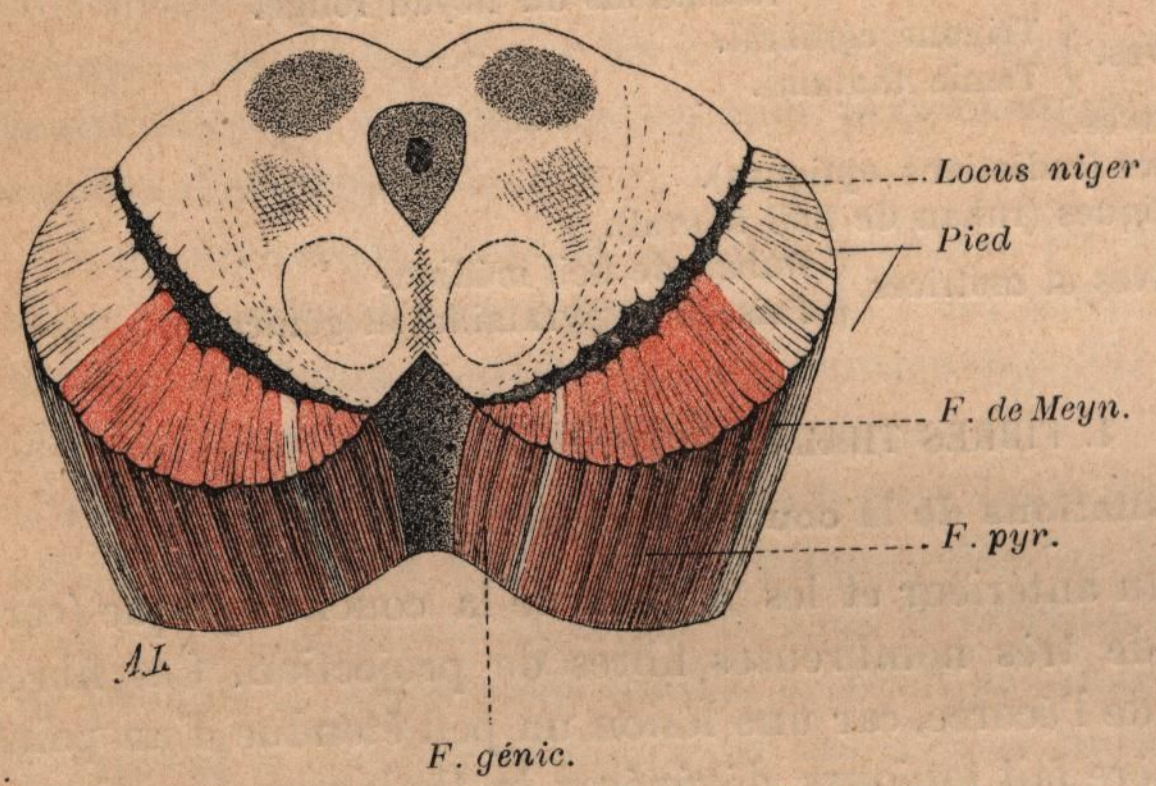

Fig. 346. — Le pied du pédoncule cérébral.

Faisceaux du pied schématisés sur une coupe perspective. — La voie motrice en rouge.

De la partie moyenne du lobe temporal, ses fibres se dirigent horizontalement sous le noyau lenticulaire et abordent le pédoncule cérébral à la partie externe de la région sous-optique. Elles ne passent donc que dans la partie tout à fait inférieure de la capsule interne. Dans le pédoncule cérébral, elles se placent en dehors du faisceau pyramidal et occupent le quart ou le cinquième externe du pied pédonculaire. De là le faisceau s'engage dans la protubérance et se termine dans ses noyaux ganglionnaires ventraux ou antérieurs. Il ne se prolonge directement ni dans la moelle ni dans le cervelet, car sa dégénération ne s'étend ni aux pyramides, ni aux pédoncules cérébelleux moyens.

Ses fibres ont pour origine les cellules de l'écorce temporale, suivent un trajet centrifuge, puisque leur dégénération est descendante, et aboutissent par leurs ramifications terminales aux noyaux gris supérieurs et postérieurs de la protubérance dont on a, dans certains cas, constaté l'atrophie, à la suite de lésions anciennes du faisceau. Elles ne dépassent pas le tiers supérieur du pont de Varole. Au reste ce faisceau dégénère rarement, soit parce qu'il est profondément placé, dans la base du cerveau, à l'abri des causes de destruction, soit parce qu'il appartient au territoire vasculaire de la cérébrale postérieure

(système vertébral), dont les lésions sont plus rares que celles du système carotidien.

Le faisceau pédonculaire latéral est un faisceau cortico-protubérantiel ou plus exactement temporo-protubérantiel, et comme les noyaux du pont sont des ganglions reliés au cervelet par le pédoncule cérébelleux moyen, il est bien probable qu'il représente une voie centrifuge (centripète pour le cervelet), *voie cortico-ponto-cérébelleuse*, qui transmet à l'écorce cérébelleuse les excitations régulatrices ou autres nées dans l'écorce cérébrale.

2° ***Radiations du noyau rouge.*** — Le noyau rouge, situé dans la calotte du pédoncule cérébral, reçoit les fibres croisées du pédoncule cérébelleux supérieur, qui lui-même provient surtout du corps dentelé. Une partie de ces fibres se termine dans le noyau rouge, qui à son tour envoie les axones de ses cellules nerveuses dans la couche optique; l'autre partie traverse le ganglion et se rend directement dans le thalamus, dans ses noyaux externe et interne. A son tour, la couche optique, par ses fibres corticipètes, prolonge jusqu'à l'écorce cette voie cérébelleuse ascendante, encore très imparfaitement connue. (Thomas, Le cervelet. *Th. de Paris*, 1897.)

Déjerine a montré qu'un certain nombre de fibres corticifuges, nées surtout dans le lobe pariétal, vont directement de l'écorce au noyau rouge en passant par le segment postérieur de la capsule interne, fibres *cortico-rubriques*.

III. FIBRES OLFACTIVES.

Le système de projection des centres olfactifs a déjà été exposé à propos du rhinencéphale (p. 472). Nous avons considéré comme fibres centripètes les radiations olfactives qui unissent les centres primaires, bulbe, pédoncule, trigone olfactifs, avec les centres corticaux supérieurs du lobule de l'hippocampe; et comme fibres centrifuges, le trigone cérébral dans sa partie mamillaire, et le tænia thalami.

L'écorce olfactive est caractérisée par la grande épaisseur de la couche plexiforme ou moléculaire, qui forme la substance réticulée d'Arnold, par l'absence des petites pyramides que remplacent de grosses cellules triangulaires et d'autres fusiformes, enfin par le bouquet dendritique qui des grandes pyramides descend dans la profondeur (Cajal).

Les centres corticaux fonctionnent bilatéralement, et par suite leur destruction d'un seul côté ne produit pas d'hémianosmie, ou du moins celle-ci est-elle atténuée et passagère. Leurs fibres sensorielles ne passent pas par la capsule interne et échappent à ses lésions, mais elles peuvent être atteintes dans le pilier postérieur du trigone (Déjerine).

IV. FIBRES GUSTATIVES.

Le nerf glosso-pharyngien, nerf du goût, est un nerf mixte qui contient des fibres motrices, des fibres de sensibilité générale et des fibres sensorielles. Toutes aboutissent aux noyaux que nous avons décrits dans le bulbe (p. 400) ; ces noyaux sont à leur tour unis au cerveau par les fibres de la voie centrale des nerfs crâniens. Il est probable qu'il se fait une dissociation ; les fibres motrices et sensitives se joignent aux faisceaux communs des voies centrales pour se rendre aux centres sensitivo-moteurs des circonvolutions rolandiques, dans la

région de l'opercule, tandis que les fibres sensorielles ont une autre destination.

Le *centre gustatif* est mal déterminé. On suppose que, plus ou moins confondu avec le centre olfactif de l'hippocampe, il occupe comme lui et un peu en arrière une partie de la cinquième circonvolution temporale. Les expériences faites sur les animaux, le lapin, le chien, ne sont guère applicables à l'homme. Comme pour l'odorat et l'audition, son fonctionnement est bilatéral; une lésion d'un seul côté ne produit pas de troubles appréciables. Quant à ses fibres afférentes, celles qui lui arrivent du noyau bulbaire du glosso-pharyngien (noyau du faisceau solitaire), leur trajet est inconnu. On ne sait si dans le tronc cérébral elles font ou non partie du ruban de Reil, ni comment dans le cerveau elles parviennent au lobe temporal. Déjerine présume que, mêlées aux fibres olfactives, elles passent avec elles par le trigone cérébral, et non pas par la capsule interne.

V. FIBRES OPTIQUES.

Le centre optique ou *centre visuel, sphère visuelle*, occupe sur la face interne du lobe occipital la cinquième et la sixième circonvolution occipitale, c'est-à-dire le lobule lingual et le cuneus; son siège principal est dans la scissure calcarine. Son écorce est caractérisée à l'œil nu par une bande blanche, large d'un demi-millimètre, intercalée au milieu de la substance grise; on la voit nettement en faisant une coupe perpendiculaire à la scissure calcarine. Signalée par Gennari (1776) et décrite quelques années après par Vicq d'Azyr, d'où son nom de *ruban de Vicq d'Azyr, strie* ou *raie de Gennari*, elle présente son plus grand développement dans les lèvres de la scissure calcarine et se poursuit en s'affaiblissant dans le cuneus O^6 et dans le lobule lingual O^5. Elle correspond à la strie de Baillarger élargie et épaissie.

Dans l'écorce calcarine, Meynert avait admis 8 couches. Cajal en compte 9 : couche plexiforme ou des cellules horizontales, — petites pyramides, — pyramides moyennes, — grandes cellules étoilées, — petites cellules étoilées, — cellules à cylindre-axe recourbé, — pyramides géantes — grandes cellules à cylindre-axe recourbé et ascendant, — cellules triangulaires et fusiformes. On remarque surtout le petit nombre des cellules pyramidales géantes ou moyennes, et la présence de cellules étoilées grandes et petites à long cylindre-axe descendant. Cajal pense que les cellules géantes sont des cellules motrices, dont le cylindre-axe agit par voie réflexe sur les centres des tubercules quadrijumeaux, du bulbe et de la moelle.

Ce qu'il y a de caractéristique, de spécifique en quelque sorte, c'est la zone des cellules étoilées (4e et 5e couches), qui semblent être les cellules visuelles corticales par excellence. Elles sont plongées en effet dans le ruban de Vicq d'Azyr ou *plexus optique*, que Cajal considère comme l'épanouissement des fibres rétiniennes venant dans un épais feutrage enlacer les dendrites des cellules étoilées. Là est le siège principal des impressions sensorielles. A leur tour les cylindre-axes de ces cellules conduisent probablement aux régions corticales voisines les excitations qui s'y emmagasinent sous forme d'images latentes et servent à la mémoire.

Toutefois le ruban de Vicq d'Azyr, ne s'atrophiant que partiellement dans une cécité ancienne ou après la destruction des radiations optiques, doit contenir

d'autres fibres que les fibres rétiniennes. (Henschen. Rapport au Congrès internat. de 1900.)

Les fibres de projection, *radiations optiques*, constituent la partie interne des radiations thalamiques postérieures dont le pédoncule est situé dans le segment rétro-lenticulaire de la capsule interne. Elles sont centripètes et centrifuges.

Les fibres centripètes sont représentées par deux neurones, à partir de la rétine : le premier qui suit le nerf optique et la bandelette, et se termine dans les centres ganglionnaires du thalamus ; le second qui par la voie des radiations optiques s'étend du thalamus à l'écorce visuelle (radiations du pulvinar et du corps genouillé externe). Ce sont elles qui apportent l'impression rétinienne. — Les fibres centrifuges par la même voie intracérébrale descendent aux tubercules quadrijumeaux antérieurs (fibres cortico-quadrijumelles) et de là se mettent en relation avec les noyaux du bulbe et de la moelle. Elles ne sont pas directement motrices, car le siège du mouvement des yeux est dans l'écorce rolandique, mais elles mettent en jeu des associations motrices réflexes, consécutivement aux perceptions visuelles. (Voy. plus haut p. 460.)

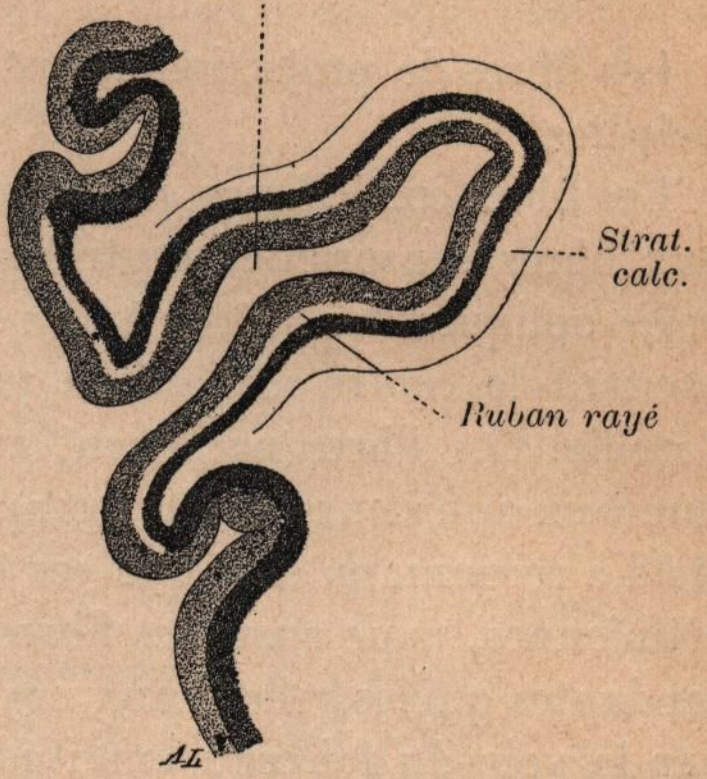

Fig. 347. — L'écorce calcarine et le ruban de Vicq d'Azyr.
Coupe perpendiculaire à la scissure calcarine.

Nous avons aussi indiqué d'autres fibres centrifuges, qui des tubercules quadrijumeaux antérieurs et peut-être même de l'écorce cérébrale retournent à la rétine. L'olfaction, l'ouïe, la vision, le tact possèdent en effet des *fibres sensorielles centrifuges*, dont le rôle est à peine entrevu. On leur a attribué successivement la propriété : d'agir sur les éléments terminaux, tels que les spongioblastes, pour gouverner les contacts cellulaires (nervi nervorum, de Manouélian), de régulariser l'excitation nerveuse par une sorte de phénomène d'inhibition, ou encore de permettre l'objectivation ou l'extérioration des impressions perçues par le cerveau (Bechterew).

VI. FIBRES ACOUSTIQUES.

Le *centre acoustique* ou *auditif*, ou *sphère auditive*, est localisé à la partie moyenne de la première temporale T^1. On a constaté plusieurs fois l'atrophie de cette circonvolution chez les sourds-muets ; on a observé aussi son état d'imparfait développement chez des sujets devenus sourds d'une oreille dans l'enfance, en même temps que la circonvolution du côté opposé (homonyme à l'oreille perdue) avait par compensation augmenté de volume.

L'écorce auditive possède, comme caractères spéciaux, de grandes cellules fusiformes ou triangulaires disséminées au-dessus de la couche moyenne, un nombre considérable de cellules d'association du type à double ramification dendritique, et la délicatesse des fibres du plexus sensoriel qui s'épanouit dans la couche des petites pyramides (Cajal).

[CHARPY.]

C'est encore un centre bilatéral, dont chaque côté reçoit des fibres des deux nerfs acoustiques ; il est nécessaire de détruire les centres droit et gauche pour produire d'un seul côté une surdité complète ; la destruction unilatérale n'entraîne que des troubles inappréciables ou d'autres fois une surdité également unilatérale, mais de faible intensité et de courte durée.

Quelques auteurs pensent que les fibres du limaçon s'y projettent avec leur position réciproque et leur échelle de tons ; chaque partie du centre auditif serait accordée à une octave différente. On a observé chez l'homme des surdités tonales.

C'est en arrière de ce centre que se trouve, comme nous le verrons plus loin, le siège de l'audition verbale.

Les fibres de projection acoustique sont de deux ordres, corticifuges et corticipètes.

Les fibres corticifuges, peu nombreuses, mal connues, appartiennent les unes aux fibres sensorielles centrifuges dont nous venons de parler à propos des voies optiques, les autres à la voie des réflexes moteurs. Bechterew dit qu'en excitant le centre cortical on provoque des mouvements dans le pavillon de l'oreille. Ces fibres paraissent avoir pour aboutissant les tubercules quadrijumeaux antérieurs, centres ganglionnaires tout à la fois visuels et acoustiques. Held a reconnu en effet que ces tubercules reçoivent non seulement des fibres rétiniennes, mais aussi des fibres auditives, et qu'ils émettent des fibres descendantes qui les relient aux noyaux moteurs des nerfs crâniens et à la moelle par la voie du faisceau longitudinal postérieur ou du faisceau prédorsal (voy. p. 387). Ainsi s'expliqueraient ces associations synergiques réflexes par lesquelles un son ou une image font contracter l'oreille ou les paupières, diriger l'œil et la tête ou l'écarter du côté qui nous apporte l'impression.

Les fibres corticipètes constituent la *voie acoustique centrale*. Celle-ci se compose de deux segments : un segment postérieur, qui s'étend du noyau bulbaire du nerf acoustique au tubercule quadrijumeau postérieur et au corps genouillé interne ; il est représenté par le faisceau acoustique ou ruban de Reil latéral ; — un segment antérieur, de ces mêmes ganglions au centre cortical. Le tubercule quadrijumeau postérieur et le corps genouillé interne sont donc des centres ganglionnaires ou primaires interposés sur le trajet de la voie acoustique centrale, comme les tubercules quadrijumeaux antérieurs et le corps genouillé externe sur celui de la voie optique, le bulbe et le trigone olfactifs sur le parcours des fibres de l'olfaction.

A. ***Segment postérieur de la voie centrale. — Faisceau acoustique* ou *Ruban de Reil latéral*** (lemniscus lateralis de la Nom. anat. allemande). — Ce faisceau a une double origine, ce sont les deux noyaux dans lesquels se termine la branche cochléaire ou limacienne du nerf de la 8e paire, le noyau antérieur et le tubercule latéral. Quant à la branche vestibulaire, dont les fonctions se rapportent au sens de l'équilibre et non à celui de l'audition, elle possède des noyaux bulbaires distincts (noyaux de Deiters et noyau postérieur), et sa voie centrale se confond avec celle de la sensibilité.

Les deux racines du faisceau acoustique restent distinctes sur un court trajet

et constituent les fibres trapézoïdales et les stries acoustiques. Toutes deux sont situées dans la calotte de la protubérance; les premières dans le plan ventral, les secondes dans le plan dorsal.

1° **Noyau acoustique antérieur; fibres trapézoïdales.** — Les cellules du noyau antérieur ou ventral émettent des cylindre-axes qui se dirigent transversalement en dedans et forment une couche horizontale de fibres médullaires, appliquées contre les fibres protubérantielles les plus profondes et connues sous le nom de *corps trapézoïde*. Chez la plupart des animaux, le corps trapézoïde est visible extérieurement sous la forme d'une nappe blanche striée, entre le bulbe et la protubérance; les pyramides antérieures le recouvrent près de la ligne médiane (fig. 348).

Chez l'homme, il est invisible extérieurement, non qu'il ait subi une réduction bien sensible, mais parce que le puissant développement de la protubérance l'a enfoui sous une couche épaisse de fibres horizontales comme lui, et seules ses fibres inférieures débordent un peu sur le bulbe au-dessus du pont de Varole.

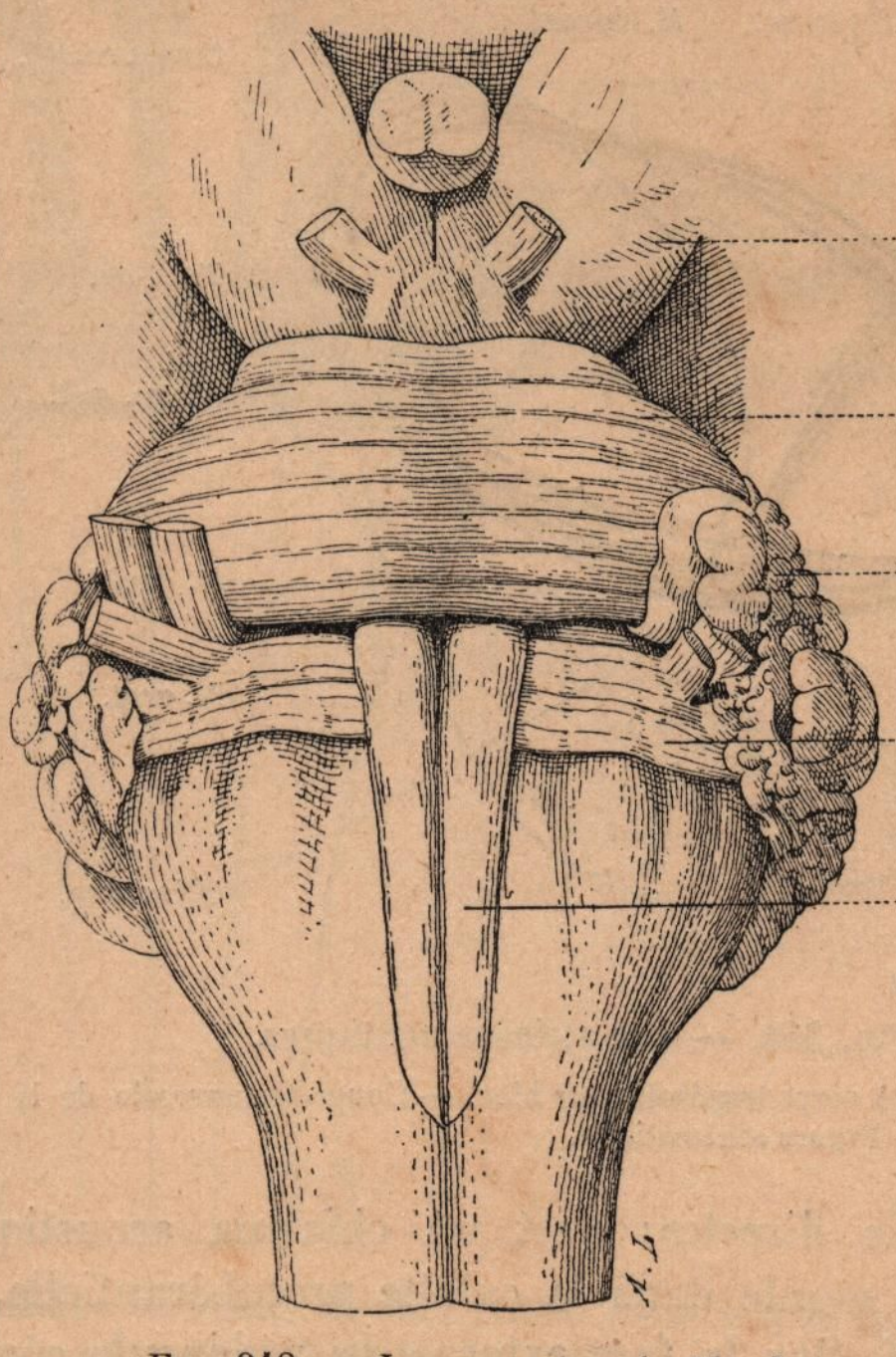

FIG. 348. — Le corps trapézoïde du sanglier (d'après un dessin de Vié).

Les fibres trapézoïdales, en partie directes, en partie croisées, s'accroissent de fibres accessoires qui leur sont fournies par les petits ganglions voisins qui s'échelonnent en montant vers les tubercules quadrijumeaux, par le noyau du corps trapézoïde, par la petite olive supérieure et par le noyau latéral qui prolonge cette dernière (v. fig. 350). Elles abandonnent au noyau du facial d'importantes collatérales qui servent sans doute de voie réflexe motrice.

2° **Tubercule acoustique latéral; stries acoustiques.** — Les axones des cellules du tubercule acoustique, dont nous avons signalé le grand développement dendritique, constituent les *stries acoustiques* ou médullaires, barbes du calamus. Celles-ci entourent la face externe, puis la face postérieure du corps restiforme, apparaissent superficielles sur le plancher du quatrième ventricule, qu'elles parcourent horizontalement ou en sens oblique (strie ascendante, baguette d'harmonie, conductus sonorus), et plongent dans la profondeur en traversant pour la plupart le raphé à un niveau variable. Arrivées près de la ligne médiane,

les unes croisées, les autres directes, elles se recourbent et deviennent ascendantes, et se mêlent aux fibres trapézoïdales.

Nous avons indiqué et figuré (fig. 173 et 178) le développement extrêmement variable des stries acoustiques; elles peuvent faire presque complètement défaut. Il en est de même chez le singe, tandis que chez la plupart des animaux elles sont plus régulières, plus profondes et s'entre-croisent symétriquement dans le raphé. Il y a du reste des opinions diverses sur le trajet des stries médullaires, que quelques auteurs, Bechterew entre autres, rattachent à la voie cérébelleuse.

La fusion des fibres trapézoïdales et des stries acoustiques donne naissance à un faisceau unique, le *faisceau acoustique*, ou *ruban de Reil latéral* ou inférieur, appelé ainsi pour le distinguer du faisceau sensitif, ruban de Reil médian ou supérieur. Il est très court, car il s'étend seulement de l'olive supérieure au tubercule quadrij. postérieur, c'est-à-dire qu'il occupe le tiers supérieur de la protubérance et une partie du pédoncule cérébral. Sa constitution n'est pas homogène; il paraît renfermer, outre les fibres sensorielles, des fibres sensitives et des fibres descendantes, que nous nous bornons à mentionner.

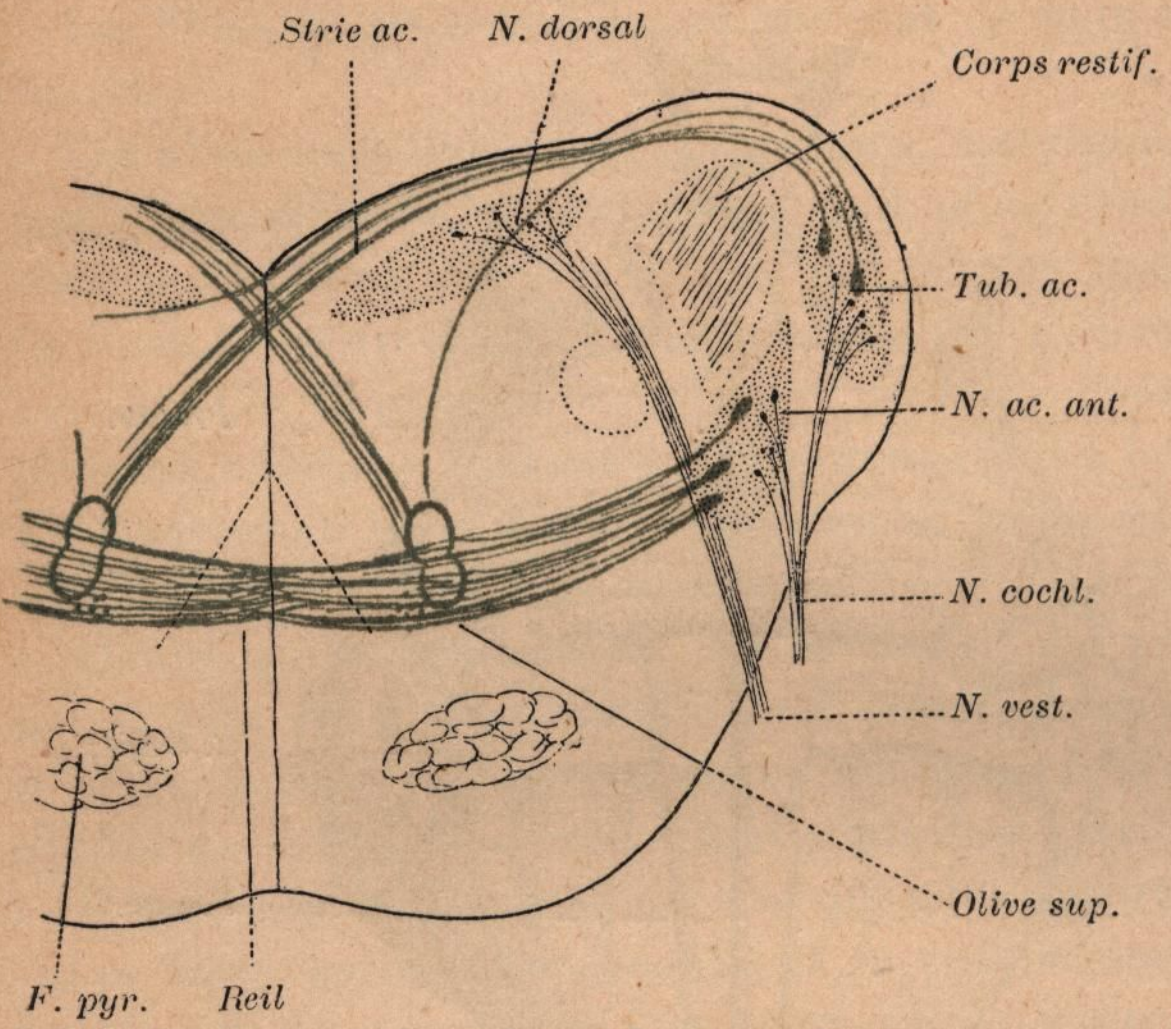

Fig. 349. — Les stries acoustiques.

Les stries et le corps trapézoïde en bleu. — Coupe transversale de la protubérance. — Figure schématique.

Le faisceau acoustique au moment de sa formation contient des fibres en grande partie croisées, en petite partie directes; c'est un chiasma acoustique analogue au chiasma optique. Il monte dans la calotte protubérantielle, en dehors du ruban de Reil sensitif. Sur la face externe du pédoncule cérébral, il devient superficiel et sa coupe est falciforme (fig. 299) ; une partie de ses fibres est représentée sous l'aspect d'un triangle qui, émergeant du sillon latéral de l'isthme, s'applique sur le pédoncule cérébelleux supérieur et s'engage par sa pointe sous les tubercules quadrijumeaux. Nous avons mentionné cette couche superficielle, plus ou moins nette suivant les sujets, sous le nom de *faisceau triangulaire* de l'isthme (p. 256 et fig. 182). Le ruban acoustique se termine dans le tubercule quadrijumeau postérieur et dans les corps genouillés internes, soit par des fibres directes, soit par des fibres qui s'étendent de ce tubercule au corps genouillé. Directes ou non, les fibres destinées à ce dernier ganglion suivent le *bras* du tubercule quadrijumeau postérieur. Un certain nombre de cylindre-axes vont, d'après Held, jusqu'aux tubercules quadrijumeaux antérieurs, centres de réflexes auditifs. Enfin on admet, sans démonstration suffi-

sante, que des fibres, dites corticales directes, traversent les ganglions sans s'y arrêter et se rendent à l'écorce temporale.

B. ***Segment antérieur de la voie centrale.*** — Les fibres qui constituent cette deuxième portion de la voie auditive émanent des tubercules

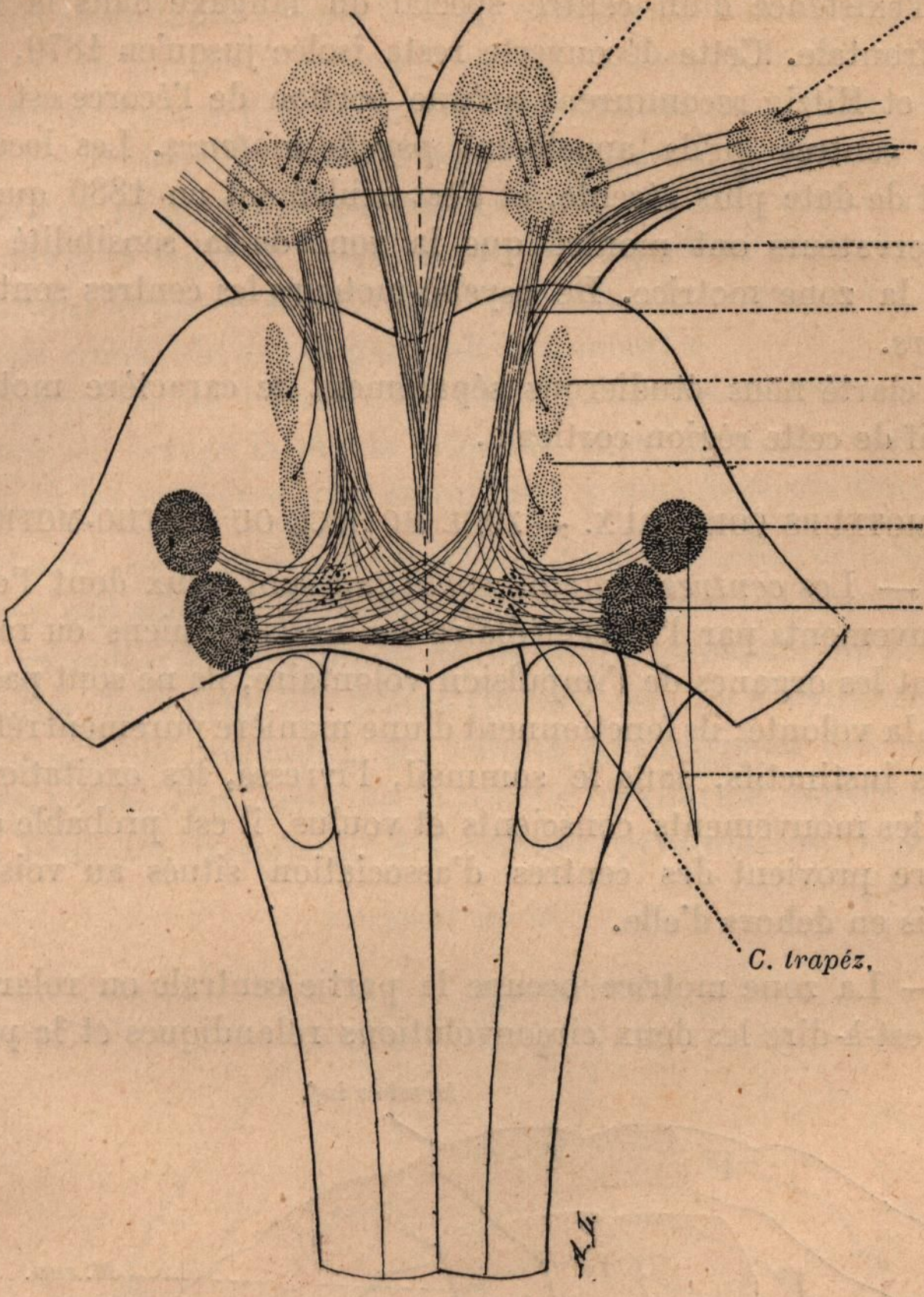

Fig. 350. — Le faisceau acoustique ou ruban de Reil latéral (voie acoustique centrale du nerf cochléaire).

Figure schématique.

quadrijumeaux postérieurs et des corps genouillés internes, elles sont les axones de leurs cellules; elles suivent la partie postérieure du segment sous-lenticulaire de la capsule interne, puis le segment inférieur de la couronne rayonnante du centre ovale et se terminent dans le centre cortical de la première temporale (Déjerine).

La voie acoustique centrale est donc composée, pour certaines fibres, de deux neurones seulement, pour le plus grand nombre de trois ou quatre neurones consécutifs.

Sur la voie acoustique : Held, Die centrale Gehörleitung. *Arch. f. Anat.*, 1893. — Kœlliker *Gewebelehre,* 1894. — Bechterew, *Voies de conduction,* 1900.)

VII. — FIBRES SENSITIVES ET FIBRES MOTRICES

CENTRES SENSITIVO-MOTEURS

On a longtemps considéré l'écorce cérébrale comme un organe unique, indivis, un réservoir général où tout aboutit et d'où tout s'écoule, le motorium et sensorium commune. Broca (1861) ouvrit la voie des *localisations cérébrales* en établissant l'existence d'un centre spécial du langage dans la troisième circonvolution frontale. Cette découverte resta isolée jusqu'en 1870, époque à laquelle Fritsch et Hitzig reconnurent qu'une portion de l'écorce est excitable et contient des centres qu'ils appelèrent *psycho-moteurs*. Les localisations sensorielles sont de date plus récente, et c'est seulement en 1880 que Tripier et d'autres observateurs ont montré que la zone de la sensibilité générale est identique à la zone motrice. De psycho-moteurs les centres sont devenus *sensitivo-moteurs*.

Pour plus de clarté nous étudierons séparément le caractère moteur et le caractère sensitif de cette région corticale.

CENTRES MOTEURS CORTICAUX. — ZONE MOTRICE OU PSYCHO-MOTRICE

Définition. — Les *centres moteurs corticaux* sont ceux dont l'excitation produit des mouvements par l'intermédiaire des nerfs crâniens ou rachidiens. Bien qu'ils soient les organes de l'impulsion volontaire, ils ne sont pas indissolublement liés à la volonté ; ils fonctionnent d'une manière purement réflexe dans les mouvements instinctifs, dans le sommeil, l'ivresse, les excitations artificielles ; et dans les mouvements conscients et voulus, il est probable que l'impulsion première provient des centres d'association situés au voisinage de leur sphère, mais en dehors d'elle.

Situation. — La zone motrice occupe la partie centrale ou rolandique de l'hémisphère, c'est-à-dire les deux circonvolutions rolandiques et la partie voi-

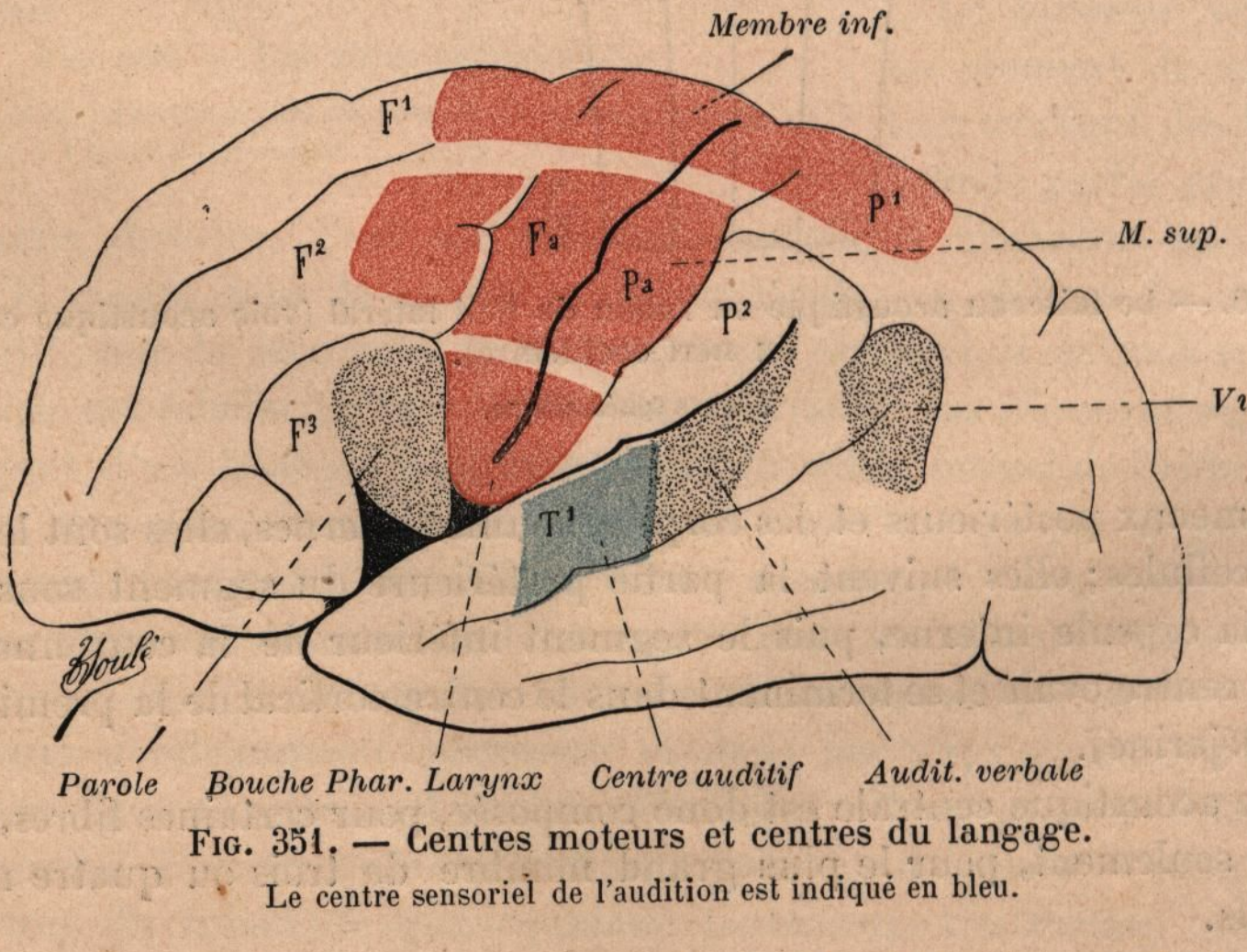

Fig. 351. — Centres moteurs et centres du langage.
Le centre sensoriel de l'audition est indiqué en bleu.

sine en avant et en arrière. Son siège principal est la circonvolution frontale ascendante avec son opercule en bas et son lobule paracentral en haut. Elle

s'étend plus irrégulièrement et d'une façon moins constante sur la pariétale ascendante, sur le pied de la première et de la seconde frontale (Déjerine, Cajal) et sur le pied de la pariétale supérieure.

Cajal, qui a étudié la structure de l'écorce chez le nouveau-né et chez l'adulte, mais sur quelques cerveaux seulement, a constaté une différence notable entre les deux circonvolutions rolandiques ; le fond du sillon de Rolando fait la limite. La frontale ascendante a seule le type nettement moteur. Il en conclut que les fonctions de la pariétale ascendante, qui se rapproche du type d'association, doivent être de nature différente. Les expériences sur l'homme, chez les sujets trépanés, confirment ces présomptions. Parfois la pariétale rolandique est le centre moteur principal ou partage ce rôle avec *Fa* ; « mais il semble que, en règle générale et suivant l'opinion de Horsley et de Mills, la zone motrice se trouve surtout localisée sur *Fa*, sauf le centre du pouce, dont une partie siège d'une façon constante sur la pariétale (Lamacq) »

Les expériences de Ferrier, de Horsley, de Bechterew ont montré que la région motrice occupe la même situation chez les singes supérieurs que chez l'homme, et les centres qui la composent y sont disposés dans le même ordre.

Structure. — Cajal admet l'existence de sept couches cellulaires dans l'écorce rolandique, qui sont de la surface à la profondeur : la couche plexiforme ; les petites pyramides ; les pyramides de moyenne grosseur ; les grandes pyramides superficielles ; la couche des grains (petites cellules à cylindre-axe court) ; les pyramides géantes profondes ; les cellules polymorphes. Les caractères distinctifs résident dans l'épaisseur de la couche plexiforme superficielle où se ramifient les bouquets terminaux des cellules pyramidales, le grand développe-

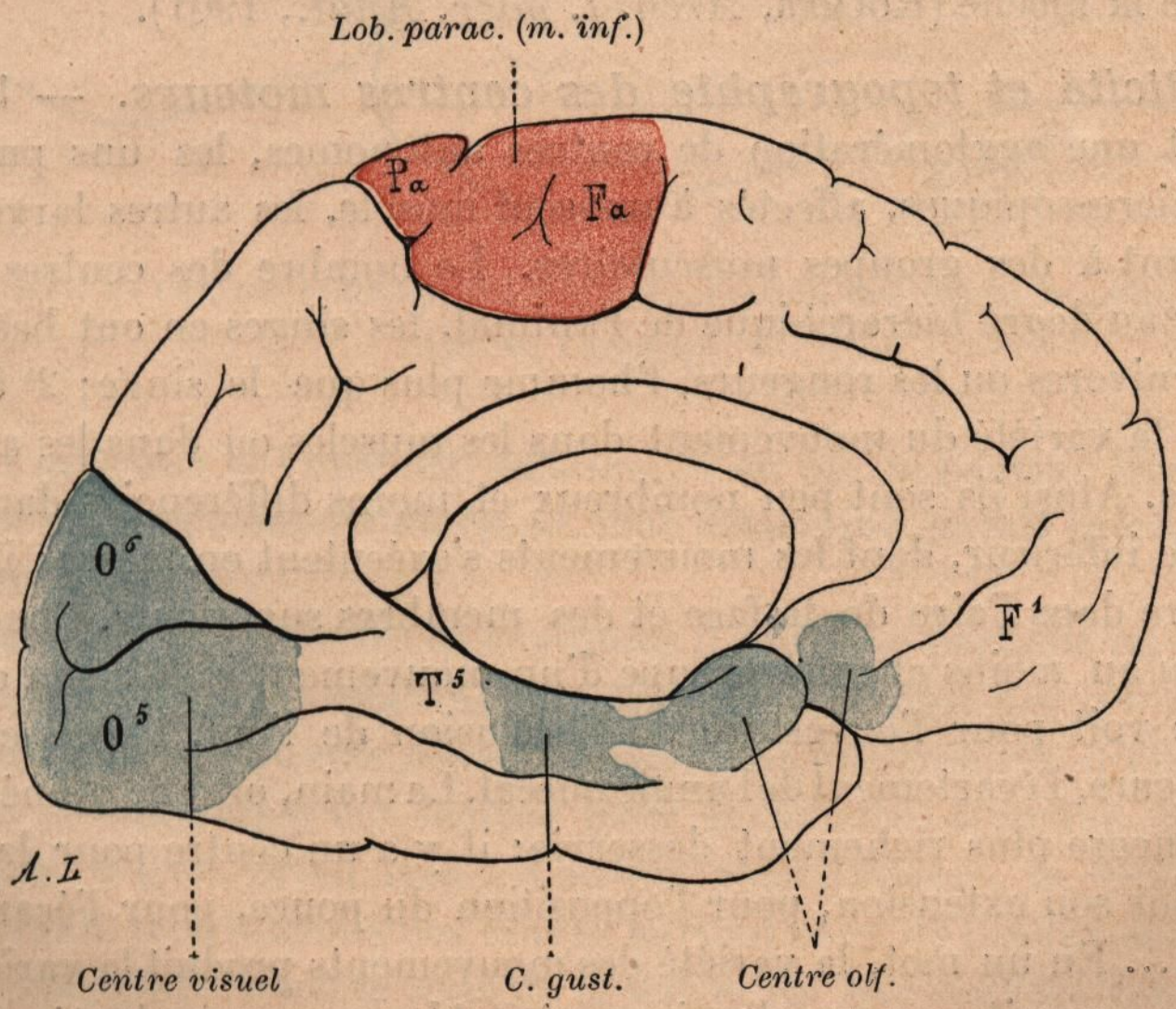

Fig. 352. — Centres corticaux.

Hémisphère gauche, face interne. — En rouge, les centres sensitivo-moteurs ; en bleu, les centres sensoriels.

ment des couches qui contiennent les pyramides moyennes ou géantes et la présence d'un plexus sensitif terminal dans le milieu de l'écorce. En d'autres

termes, les cellules pyramidales de grande taille, source principale des fibres motrices, se font remarquer par leur nombre et leur force insolites, et le même plexus sensitif que nous avons rencontré dans l'écorce sensorielle, mais qui fait défaut dans l'écorce d'association, se déploie à travers les cellules.

Caractères moteurs. — La nature motrice de l'écorce rolandique se reconnaît aux effets d'excitation localisée, aux paralysies que provoque la destruction de ces centres, à leur dégénération par inactivité, enfin à leur structure histologique. L'excitation électrique localisée est le premier moyen qui, entre les mains de Fritsch et Hitzig, a conduit à la découverte des localisations cérébrales. Les tumeurs, les esquilles osseuses, les plaques méningitiques, produisent des effets semblables, connus sous le nom d'épilepsie partielle ou jacksonienne. Le contrôle de ces effets excitatifs est fourni par les paralysies, hémiplégies, monoplégies, consécutives à la destruction expérimentale ou pathologique des centres moteurs. D'un autre côté, les anciennes amputations finissent par amener dans les parties de l'écorce qui commandent les mouvements de ces membres des atrophies ou dégénérations rétrogrades; c'est ainsi que l'on observe l'atrophie du lobule paracentral à la suite d'amputations de jambe remontant à de longues années.

Quant aux caractères anatomiques, ils sont encore mal déterminés, et ils n'ont commencé à prendre quelque précision que depuis les derniers travaux de Cajal (1899). Nous les avons mentionnés plus haut. Nissl a indiqué de son côté des caractères de réaction colorante, auxquels il croit pouvoir reconnaître la nature motrice d'une cellule quelle que soit sa forme, une cellule étant motrice quand son cylindre-axe se rend directement dans les noyaux moteurs du bulbe et de la moelle (Kolmer, *Arch. f. micr. Anat.*, 1901).

Multiplicité et topographie des centres moteurs. — Le territoire moteur est une agglomération de centres autonomes, les uns punctiformes, presque microscopiques, affectés à un seul muscle, les autres larges et diffus, commandant à des groupes musculaires. Le nombre des centres est proportionnel : 1° au degré hiérarchique de l'animal, les singes en ont beaucoup plus que les carnivores ou les rongeurs, l'homme plus que le singe; 2° à l'indépendance et à la variété du mouvement dans les muscles ou dans les articulations corrélatives. Ainsi ils sont peu nombreux et moins différenciés dans la région du membre inférieur, dont les mouvements s'exécutent en masse; ils abondent au contraire dans l'aire de la face et des membres supérieurs. Chaque muscle peaucier ou au moins chaque groupe d'un mouvement isolé a son centre; c'est ce que l'on voit pour l'ouverture ou l'occlusion de l'œil, l'abaissement de la lèvre inférieure, l'écartement de l'angle buccal. La main, organe affiné du toucher actif, est encore plus richement desservie; il y a un centre pour la flexion de l'index, pour son extension, pour l'opposition du pouce, pour l'écartement des doigts, etc.... En un mot, la variété des mouvements produit la variété des centres, et l'on conçoit que ces derniers, véritables organes adaptés à l'exercice musculaire, présentent de grandes différences individuelles.

Les champs moteurs ne sont pas répartis au hasard. Ils s'échelonnent de haut en bas, dans la position d'un sujet renversé qui aurait la tête en bas, les pieds en haut; comme si l'image du corps se projetait en sens inverse sur la

surface corticale. Ils ne se touchent pas les uns les autres, mais sont séparés par des segments inexcitables.

On distingue d'abord trois territoires principaux, divisions dont on doit se contenter dans l'application pratique ; ce sont les territoires des membres et de la tête.

Celui des membres supérieurs, relativement étroit, à cheval sur le bord sagittal, occupe le lobule paracentral et le quart supérieur des circonvolutions rolandiques, qu'il déborde un peu en avant et en arrière. Celui des membres supérieurs, large en proportion de la variété des mouvements de la main, répond aux deux quarts moyens. Le troisième, celui de la tête, est cantonné

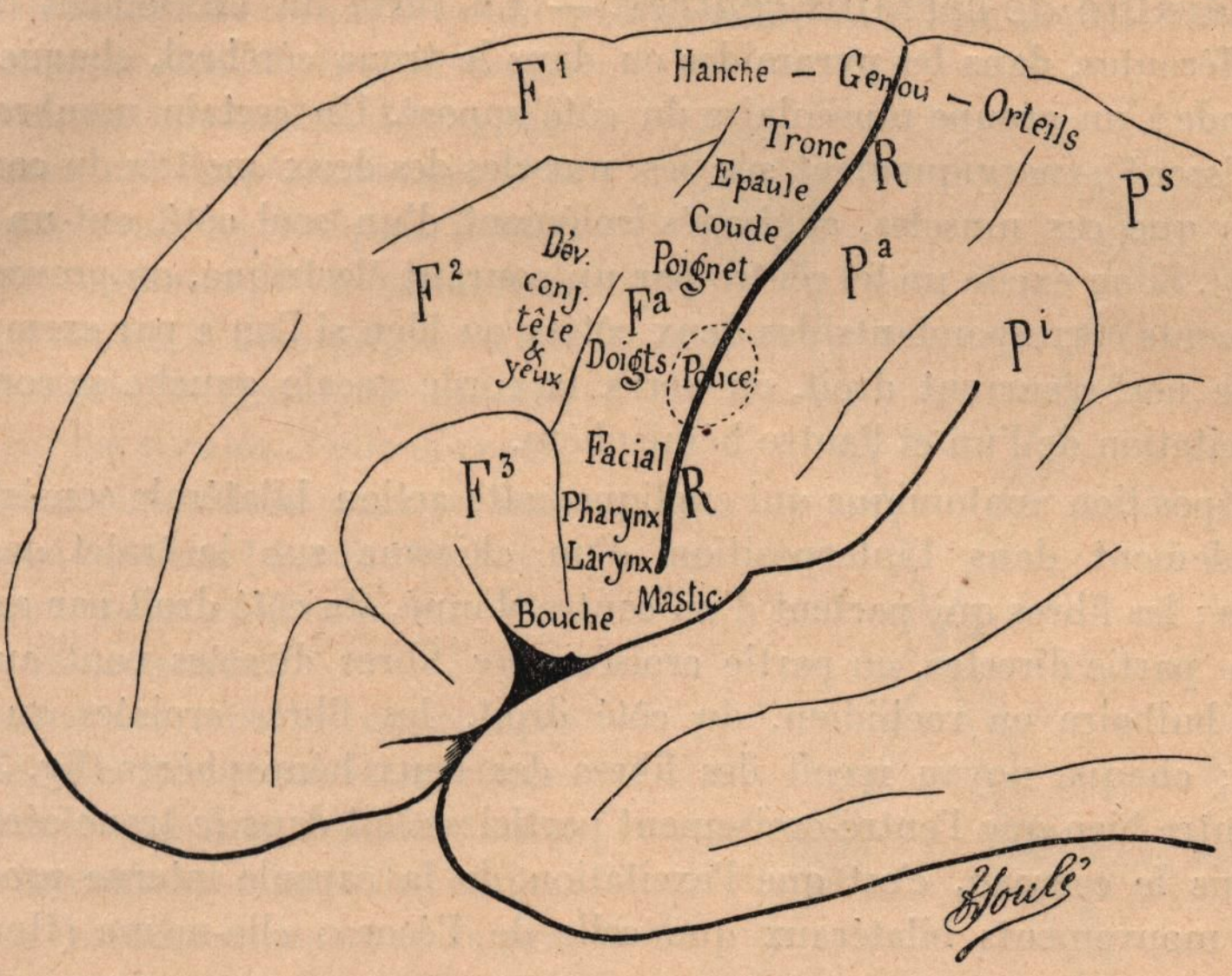

Fig. 353. — Centres moteurs, d'après l'observation des sujets trépanés (d'après Lamacq).

dans le quart inférieur et l'opercule rolandique ou pli de passage fronto-pariétal. Le centre des mouvements du tronc, mal déterminé, paraît intercalé entre ceux des membres.

Les excitations électriques, les observations d'épilepsie partielle ou de monoplégie ont montré que dans chacune des régions il existait des centres secondaires, plus ou moins distincts selon les fonctions musculaires qu'ils mettent en jeu. On a reconnu ainsi des centres pour la hanche, le genou, le cou-de-pied, les orteils, le gros orteil isolé ; d'autres pour l'épaule, le coude, le poignet, les différents mouvements des doigts, surtout ceux de l'index et du pouce, qui sont les plus agiles. Dans la zone de la tête et du cou sont les centres de la face, de la langue, de la mastication, du pharynx, du larynx. Ils paraissent superposés dans l'ordre naturel du sujet debout. Ainsi la bande supérieure répond au facial supérieur (muscles orbiculaire des paupières, frontal et sourcilier) ; au-dessous, le facial inférieur (muscles de la joue et des lèvres) ; plus bas, le pharynx (muscles de la déglutition), et le larynx avec un double centre,

un pour la phonation (adduction des cordes vocales), l'autre pour la respiration (écartement des cordes).

Tout à fait en bas, à l'extrémité de l'opercule, le siège des mouvements de la mastication ; celui de la langue, encore imprécisé, peut être dans la racine de la troisième frontale. Le centre de la déviation conjuguée des yeux et de la tête, du côté opposé au point excité, paraît situé dans le pied de la deuxième frontale. On peut inférer de deux observations de Jaboulay que le moteur oculaire commun a son siège cortical dans la frontale ascendante.

(Lamacq. Les centres moteurs du cerveau humain. *Arch. clin. de Bordeaux*, 1897.)

Bilatéralité de certains centres. — En vertu du croisement de leurs fibres efférentes, dans les pyramides ou dans le tronc cérébral, chaque centre commande à un groupe musculaire du côté opposé. Un certain nombre cependant agissent synergiquement sur les muscles des deux moitiés du corps ; on dit alors que ces muscles, envisagés isolément d'un seul côté, ont un *centre bilatéral*. Si on excite un tel centre par un courant électrique, on provoque des mouvements correspondants des deux côtés ; ou bien si l'on a par exemple sectionné le nerf récurrent droit, on verra la corde vocale gauche se contracter par l'excitation de l'un et l'autre hémisphère.

La disposition anatomique qui explique cette action bilatérale consiste vraisemblablement dans l'interposition d'un chiasma sur le trajet des voies motrices ; les fibres qui partent d'un centre donné, du côté droit par exemple, sont en partie directes, en partie croisées ; les fibres directes vont au noyau moteur bulbaire ou rachidien, du côté droit, les fibres croisées au noyau gauche ; chaque noyau reçoit des fibres des deux hémisphères (fig. 354). Ce qui montre bien que l'entre-croisement partiel se fait dans le tronc cérébral et non dans le cerveau, c'est que l'excitation de la capsule interne produit les mêmes mouvements bilatéraux que celle de l'écorce elle-même (Horsley et Beevor).

Parmi les muscles à double centre cortical, tous muscles bilatéralement synergiques, il faut citer :

1° Les muscles de l'œil. — L'élévation et l'abaissement du globe de l'œil s'opèrent simultanément dans les deux yeux. L'adduction et l'abduction qui nécessitent l'action de deux nerfs différents supposent un dispositif semblable, mais un peu plus compliqué.

2° Le facial supérieur. — Plusieurs pathologistes soutiennent que les muscles du facial supérieur, l'orbiculaire des paupières, le frontal et le sourcilier, atteints dans la paralysie faciale périphérique, restent indemmes dans l'hémiplégie. Mais des recherches attentives faites récemment ont confirmé les observations de Trousseau et de Potain, d'après lesquelles ces muscles sont constamment touchés chez les hémiplégiques. Seulement il s'agit d'une parésie légère et transitoire ; c'est surtout quand le sujet veut fermer isolément l'œil du côté malade que la paralysie de son orbiculaire apparaît ; tandis qu'elle est à peine sensible dans l'occlusion synergique des deux yeux. Les variations individuelles tiennent aux différences personnelles dans la possibilité de viser ou non avec un seul œil, c'est-à-dire dans l'autonomie acquise d'un côté ou de l'autre. Au

bout de quelques jours, la suppléance s'établit, grâce à l'innervation bilatérale, et la paralysie reste cantonnée au facial inférieur. (Voy. Deligné. Etat du facial supér. dans les hémiplégies cérébrales. *Th. de Paris*, 1899).

3° Quelques muscles isolés du facial inférieur, notamment ceux de la protraction des lèvres.

4° Les muscles masticateurs.

5° La plupart des muscles de la langue (mouvements synergiques d'élévation, de protraction ou de rétraction).

6° Les muscles du voile du palais et du pharynx, mouvements de la déglutition.

7° Les muscles du larynx. Il existe certainement un centre phonateur et très probablement à côté de lui un centre respiratoire. La bilatéralité de ces centres résulte de l'expérimentation et aussi des observations cliniques. Semon et Horsley, examinant de nombreux malades atteints d'hémiplégie, n'ont jamais constaté de paralysie unilatérale des cordes vocales. Celle-ci cependant a été observée dans deux ou trois cas de lésion localisée (Garel, Déjerine).

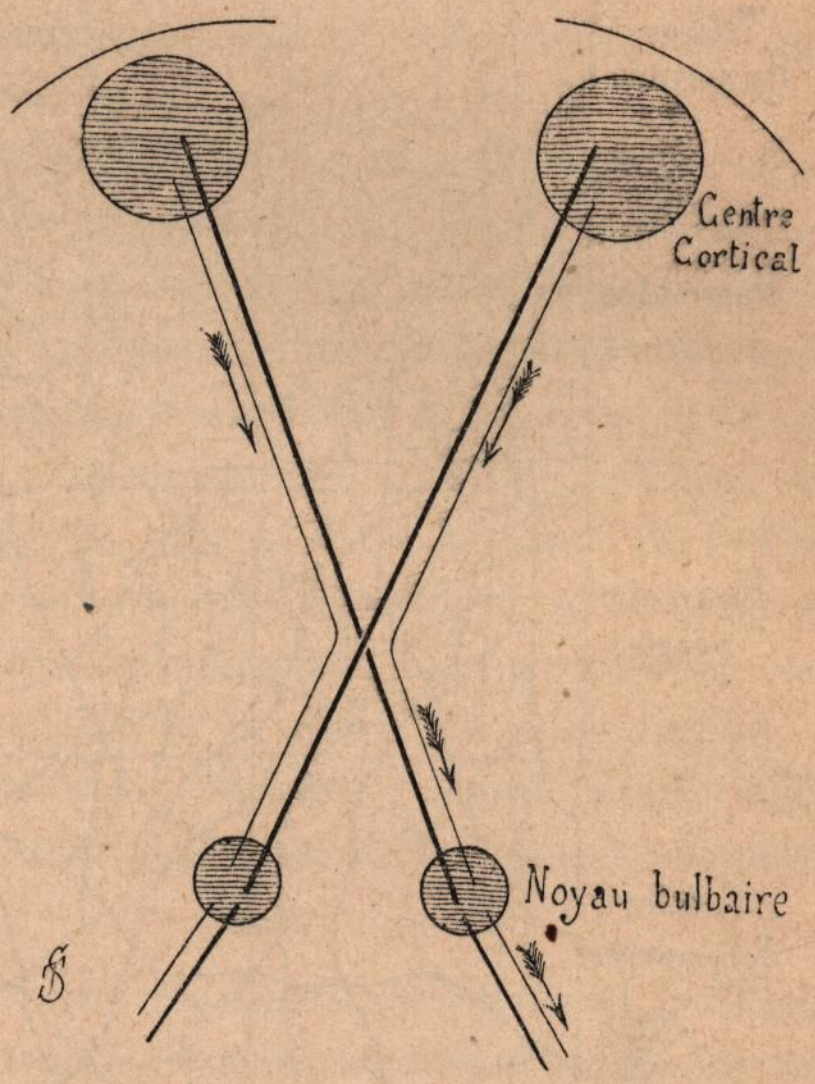

Fig. 354. — Centres bilatéraux. Schéma du dispositif.

8° Les muscles respiratoires, diaphragme, intercostaux.

En résumé les muscles ou groupes de muscles qui fonctionnent en synergie bilatérale ont une représentation corticale également bilatérale, et une corrélation certaine existe entre la perfection de cette synergie et l'importance de la bilatéralité corticale. Au fond il est bien possible que tous les muscles aient un double centre, comme le présume Bechterew, et qu'ils ne diffèrent que par la place qu'ils occupent dans la perfection de la synergie fonctionnelle. Celle-ci commence à devenir sensible dans certains mouvements associés des membres inférieurs et dans ceux du tronc; elle atteint son plus grand développement dans les mouvements de la déglutition, de la phonation, de la respiration, dans ceux du globe oculaire; elle est moindre dans les muscles mimiques du visage, elle est presque nulle dans les mains à qui l'exercice a donné une grande indépendance réciproque. De là ces différences constatées chez les animaux d'espèces dissemblables et les variétés observées dans les hémiplégies chez l'homme. L'hémiplégie frappe tous les muscles de la moitié opposée du corps, mais elle sera d'autant plus complète et plus persistante que les muscles de ce côté seront plus asymétriques et auront moins de chance de voir leur innervation suppléée par les fibres et les centres homolatéraux.

CENTRES CORTICAUX SENSITIFS. — ZONE OU SPHÈRE SENSITIVE

R. Tripier, le premier (*Revue de médecine*, 1880), reconnut par l'expérimentation sur le chien et l'observation attentive des hémiplégiques que la zone sensitive est exactement superposée à la zone motrice; les centres sont mixtes et méritent le nom de *sensitivo-moteurs*. Cette opinion, contraire à la doctrine classique qui considérait la sensibilité générale comme ayant un siège distinct de la motricité, étendu sur la presque totalité de la face externe des lobes pariétal et occipital, a reçu de nombreuses confirmations soit de faits précis de dégénération tels que ceux publiés par Flechsig et Hœsel, soit des troubles produits par des lésions localisées, traumatiques ou opératoires. Il est aujourd'hui presque universellement admis que les champs moteurs et sensitifs se recouvrent complètement et sont par conséquent communs ; ils occupent tous deux la région rolandique et en certains points pararolandique. La structure histologique vient à l'appui de cette identification; nous avons vu que d'après Cajal l'écorce motrice est la seule, en dehors des centres sensoriels, qui possède un *plexus sensitif*, plexus formé par les terminaisons des fibres du ruban de Reil dans les couches moyennes de l'écorce, et que les cellules pyramidales de ces couches peuvent être regardées comme le substratum anatomique de la perception sensible.

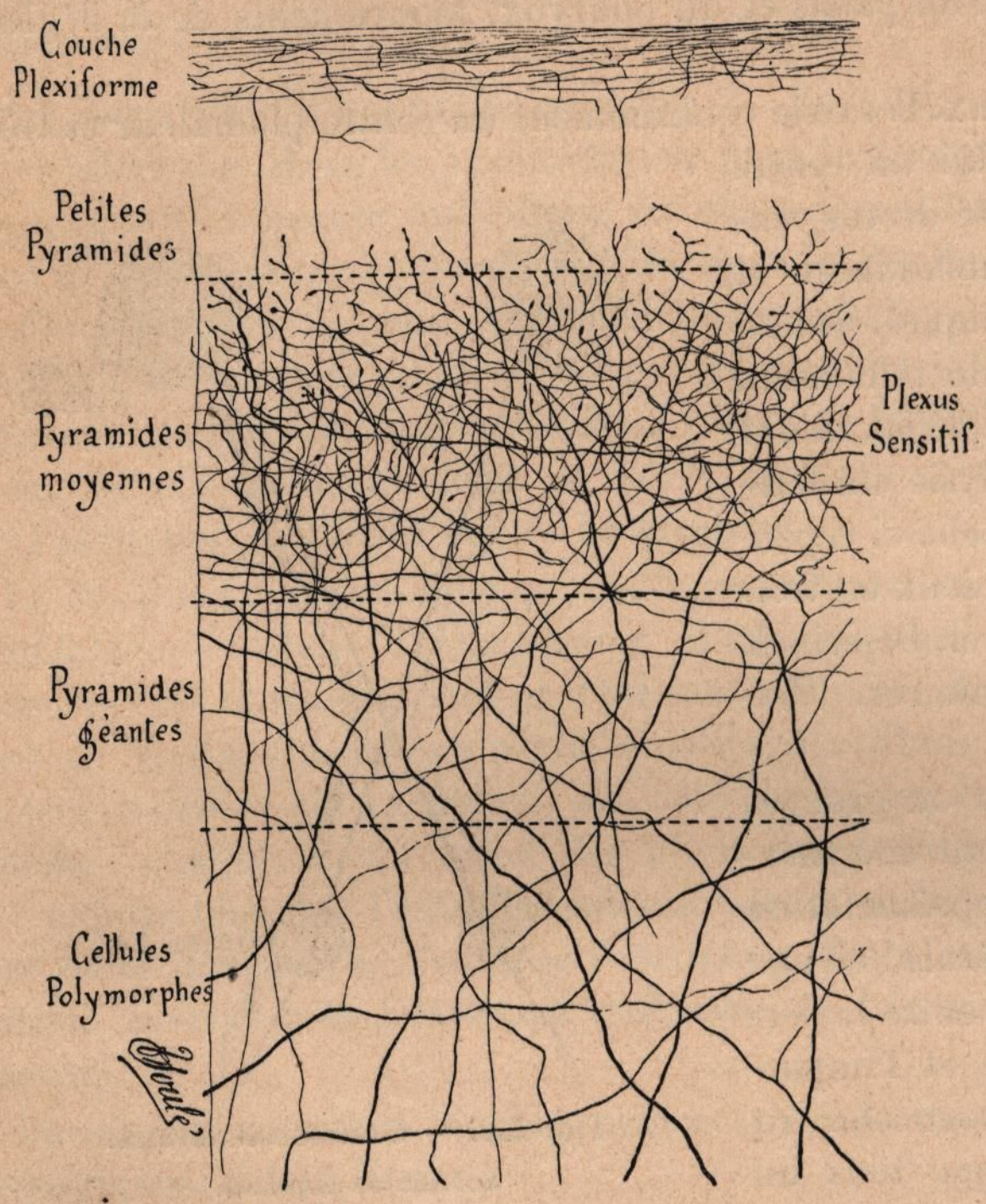

FIG. 355. — Plexus sensitif du chat (d'après Ramon y Cajal). Imprégnation au Golgi.

Cette vaste étendue de la sphère sensitive ou tactile, comparée à celle des autres sens, est due, comme l'a fait remarquer Flechsig, à ce qu'elle est la projection sur l'hémisphère d'une large surface périphérique, qui comprend la peau, les muqueuses, et même les organes profonds, tels que les muscles et les articulations, les viscères. La muqueuse olfactive, le limaçon, la rétine, sont d'une étendue infiniment plus restreinte.

Tous les genres de sensibilité sont représentés dans la sphère rolandique, sensibilité tactile, thermique douloureuse, sens musculaire, et leurs dérivés ou associations. Sans aborder la question si vivement discutée par les physiologistes, de savoir si ces divers modes sont des degrés d'une perception simple ou des

formes spécifiques, il suffit de dire que l'anatomie n'a pas fait connaître de centres spéciaux, pour la douleur, la température ou autres sensations. La forme la plus connue des anesthésies corticales organiques est la perte du toucher, surtout du toucher actif, qui est une association du sens tactile et du sens musculaire; l'analgésie et la perte du sens thermique sont plus rares.

Les *localisations* existent comme pour la motricité. Les divisions en centres sensitifs corrélatifs des centres moteurs sont démontrées par un ensemble de faits : dans l'hémiplégie, le membre le plus paralysé est toujours le plus anesthésié; les monoplégies brachiale ou crurale s'accompagnent de mono-anesthésies semblables; des observations de Horsley et de Bechterew relatives au centre du pouce font voir que, dans la destruction ou l'excitation de ce centre, les troubles musculaires s'accompagnent d'anesthésie tactile, de perte de la notion de position, de sensation, d'engourdissement et de refroidissement dans le doigt paralysé.

La *bilatéralité*, moins étudiée et moins facile à reconnaître, existe sans doute comme pour les centres moteurs; peut-être même est-elle plus répandue, car la suppléance et le rétablissement de la sensibilité perdue sont plus rapides et plus prononcés que pour les troubles paralytiques. Ainsi l'anesthésie d'origine corticale est plus marquée et plus permanente sur le membre supérieur que sur le membre pelvien, plus grave aussi sur ce dernier que sur le tronc, sur le tronc que sur la face; et dans les membres, elle va en diminuant de l'extrémité à la racine (Déjerine). Cette disposition concorde avec le degré de synergie bilatérale de ces régions. La main, organe asynergique par excellence, c'est-à-dire dont le fonctionnement est indépendant de la main du côté opposé, et dont le centre cortical moteur est unilatéral, est aussi l'organe dont l'anesthésie est la plus profonde, la plus permanente, la plus difficilement suppléée. Les conditions sont inverses à la face.

Centres organiques. — Du moment que les fibres sensitives et les fibres motrices occupent la même zone et que toutes deux se localisent dans des territoires définis, ce qui aboutit à la constitution de centres sensitivo-moteurs, ces centres sont de véritables *centres organiques*, centres du pouce, de l'épaule, de la face, du larynx. Il est bien probable qu'ils contiennent aussi les nerfs glandulaires sécréteurs et les nerfs vaso-moteurs de l'organe : c'est ce que tendent à montrer, pour le centre visuel, les expériences d'Adamkiewicz sur la compression cérébrale, pour les centres de la main les observations de Bechterew (rougeur ou pâleur, refroidissement, sécrétion sudorale des surfaces).

Quant aux mouvements affectifs et viscéraux, d'origine corticale, le rire, les larmes, les jeux expressifs de la physionomie, l'arrêt ou l'exagération des sécrétions (sueur, diarrhée, etc.), les troubles de la respiration, du cœur ou des vaisseaux, les contractions de l'intestin, de l'utérus, en un mot les nombreux actes réflexes involontaires, qui accompagnent les émotions psychiques, corticales, leurs centres, d'après Bechterew, seraient situés en dehors de la zone sensitivo-motrice, et se rattacheraient vraisemblablement aux phénomènes d'association.

CENTRES DU LANGAGE

Tous les centres sensoriels sont à peu près connus. Il n'en est pas de même des centres d'association; on n'a pu déterminer que ceux du langage articulé, propres à l'homme par conséquent. Ces centres verbaux sont tous situés le long de la scissure de Sylvius, irrigués par l'artère cérébrale moyenne ou sylvienne. Ils présentent cette particularité qui les distingue des autres, d'être unilatéraux; ils siègent sur un seul hémisphère, sur le gauche chez les droitiers, sur le droit chez les gauchers, siège qui a sans doute été déterminé par la prépondérance que présentent, sur le même côté, les centres sensoriels auxquels ils sont annexés.

Ce sont des spécialisations corticales qu'ont engendrées certains actes fréquemment répétés et passés à l'état d'habitudes. Quand ils sont détruits, ils sont très difficilement suppléés par le côté opposé, parce qu'ils ne se développent que par une longue éducation et des aptitudes héréditaires.

Il y a trois centres du langage; le centre de la parole, le centre de l'audition verbale et celui de la vision verbale. Quant au centre graphique de l'écriture, admis par Exner et Charcot qui lui attribuaient pour siège le pied de F^2, il soulève en pratique de graves objections, comme l'ont montré Wernicke et Déjerine, et son existence est problématique. L'agraphie des aphasiques n'est probablement que la conséquence de la perte de la mémoire des mots. A un point de vue purement théorique, il n'y a rien d'irrationnel à supposer que la pratique de l'écriture, en nécessitant une coordination déterminée et fréquemment répétée de certains mouvements de la main, puisse faire développer un centre unique spécial qui dirige ces groupes moteurs.

1° **Centre de la parole** ou **centre de Broca**. — Entrevu par Bouillaud, démontré par Broca, c'est le centre des images motrices de l'articulation des mots; il occupe le pied de la 3e frontale gauche, immédiatement en avant des centres phonateurs utilisés par le langage. Comme nous l'avons dit, il n'est pas directement moteur, en ce sens que les cylindre-axes de ses cellules se porteraient aux noyaux moteurs du bulbe; c'est un centre psychique coordinateur, qui règle et associe les divers centres phonétiques moteurs nécessaires à la production de la parole (centre laryngé, centre respiratoire, centre de la langue, de la bouche, soit quatre ou cinq nerfs crâniens ou rachidiens agissant simultanément).

Sa destruction produit l'*aphasie motrice*, aphasie proprement dite, ou *aphémie*; le malade est semblable à l'enfant qui ne sait pas encore parler ou qui commence à apprendre. Il ne peut répondre à des mots qui sont pourtant compris.

2° **Centre de l'audition verbale** ou **centre de Wernicke**. — C'est le centre des images auditives, c'est-à-dire de la compréhension du sens des mots parlés. Il occupe la partie postérieure de la première temporale, en arrière du siège de l'audition simple, et une partie du lobule du pli courbe de P^2. Ce centre est probablement aussi ancien que celui de la parole; comprendre le langage est un acte corrélatif de l'usage même de ce langage.

La perte de ce centre produit une forme d'aphasie sensorielle connue sous le nom de *surdité verbale*. Le malade à qui l'on parle ne comprend pas plus sa propre langue qu'une langue étrangère inconnue.

3° ***Centre de la vision verbale.*** — C'est celui des images optiques graphiques; par lui nous comprenons le sens de ce qui est écrit ou imprimé. Il siège dans le pli courbe de la pariétale inférieure gauche, du côté opposé au centre visuel simple qui occupe la face interne du lobe occipital et auquel l'unissent de nombreux faisceaux d'association (fig. 341). Il est d'acquisition beaucoup plus récente que les deux autres; il y a encore un grand nombre de sujets qui ne savent pas lire.

L'aphasie sensorielle qui caractérisse son absence est la *cécité verbale*. Le malade qui lit sa propre langue ne comprend pas la signification des caractères et ne reconnaît pas les mots; c'est une langue étrangère qui n'éveille en lui aucun souvenir.

Ces trois centres en se réunissant forment la *sphère du langage*. Ils sont en effet reliés, non seulement aux centres sensoriels voisins dont ils dépendent,

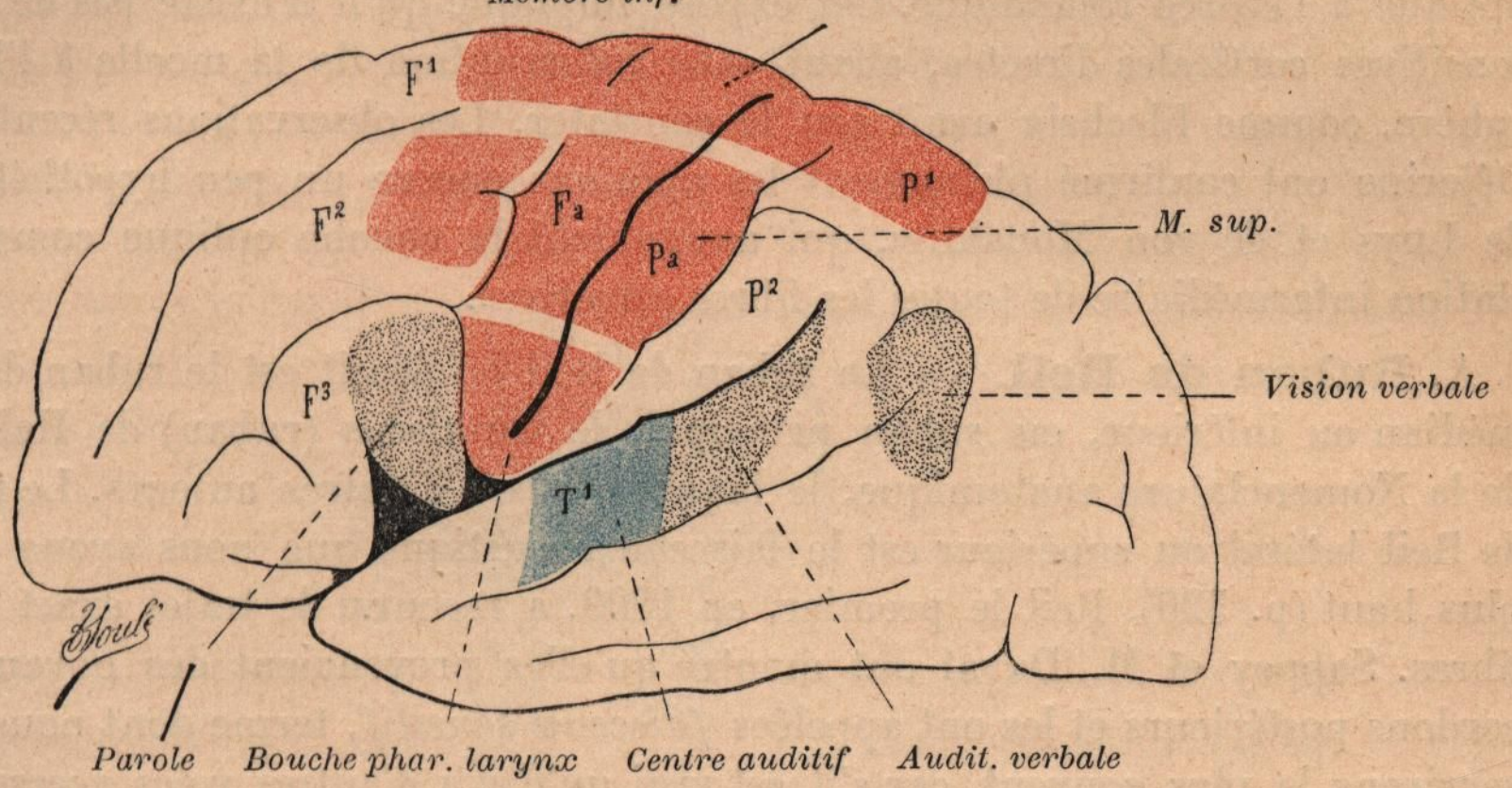

FIG. 356. — Centres moteurs et centres du langage.
Le centre sensoriel de l'audition est indiqué en bleu.

mais encore entre eux par de nombreuses fibres d'association, en particulier par les faisceaux longitudinaux supérieur et inférieur (fig. 338). De là une synergie fonctionnelle qui se traduit par une solidarité pathologique. Il suffit qu'un de ces centres soit atteint pour que tous les autres en souffrent, et toutes les manifestations du langage prennent part, dans une mesure restreinte, il est vrai, au trouble de la fonction principalement lésée.

La destruction des faisceaux d'association qui relient un centre verbal à son centre moteur ou sensoriel produit l'*aphasie sous-corticale*; tel est le cas par exemple d'un foyer hémorragique qui séparerait le centre de Broca des centres de l'opercule rolandique en interrompant les fibres arquées qui les unissent. Dans ce cas, la forme clinique est différente; ce sont des aphasies pures avec conservation du langage intérieur (Déjerine).

La zone sensitivo-motrice est unie aux centres inférieurs du bulbe et de la moelle par des fibres de projection qui constituent la voie centrale sensitive et la voie centrale motrice des nerfs crâniens et rachidiens.

VOIE SENSITIVE CENTRALE

Dans l'encéphale comme dans la moelle il existe une voie principale, habituelle, à fibres longues, et une voie accessoire à fibres courtes. Nous décrirons d'abord la voie principale.

La voie sensitive totale, de la surface du corps ou des muqueuses à l'écorce cérébrale, se compose, sous sa forme la plus simple, de trois neurones : un neurone périphérique, dont le centre est dans le ganglion rachidien et dont les extrémités sont dans la peau d'une part, dans les noyaux des cordons postérieurs d'autre part ; nous l'avons étudié avec la moelle ; et deux neurones centraux, dont les cellules sont situées dans les noyaux de Goll et de Burdach, et dans la couche optique. Nous distinguerons donc dans la voie centrale deux segments : un segment inférieur ou ruban de Reil médian, qui occupe le tronc cérébral et s'étend du bulbe à la couche optique ; un segment supérieur ou thalamo-cortical, qui par la capsule interne et le centre ovale relie la couche optique à l'écorce rolandique. Cet exposé implique qu'il n'existe pas de fibres sensitives corticales directes, allant sans interruption de la moelle à l'hémisphère, comme Flechsig avait cru le constater. Les observations récentes de Déjerine ont confirmé pleinement les opinions encore un peu hypothétiques de Luys et de von Monakow, qui assignaient la couche optique comme la station intermédiaire de toutes les fibres sensitives.

A. **Ruban de Reil.** — Le ruban de Reil ici décrit est le ruban de Reil médian ou inférieur, ou ruban principal, le lemniscus (ruban) de Haller et de la Nomenclature anatomique, le laqueus (lacet) d'autres auteurs. Le ruban de Reil latéral ou supérieur est le faisceau acoustique que nous avons décrit plus haut (p. 520). Reil le premier, en 1809, a reconnu le trajet exact de ses fibres. Sappey et M. Duval ont montré qu'elles provenaient des noyaux des cordons postérieurs et les ont appelées *faisceau sensitif*, terme dont nous nous servirons le plus souvent, car s'il est vrai qu'il y a d'autres voies accessoires, le ruban médian n'en est pas moins la voie fondamentale.

(Sur l'historique et la synonymie très compliquée, voy. M. et Mme Déjerine, *Anat.*, t. II, p. 569.)

Définition. — Le ruban de Reil médian est un faisceau qui, prolongeant les cordons postérieurs de la moelle, s'étend des noyaux du cordon postérieur, dans le bulbe, à la partie inférieure de la couche optique. Sa masse principale est formée de fibres longues, ascendantes.

Origine. — Il a pour origine le noyau de Goll et la partie interne du noyau de Burdach. La partie externe de ce dernier noyau, partie moins considérable, appelée encore *noyau de Monakow*, est affectée au corps restiforme et au cervelet. Les petites cellules de ces ganglions, éparses dans celui de Goll, groupées en îlots dans celui de Burdach, sont articulées par leurs prolongements protoplasmiques avec les branches ascendantes des cordons postérieurs, qui se terminent au milieu d'elles et leur apportent les impressions sensitives périphériques ; leur cylindre-axe devient fibre constitutive du ruban et se dirige vers le cerveau.

Il n'existe pas de fibres directes des cordons postérieurs, qui se prolongeraient dans le tronc cérébral sans s'interrompre dans le noyau.

Edinger et quelques auteurs admettent une autre source de fibres : une partie des fibres profondes du cordon antéro-latéral de la moelle, fibres déjà croisées, iraient rejoindre le ruban au delà de son entre-croisement dans la couche interolivaire. Bechterew les décrit sous le nom de *fibres spino-thala-*

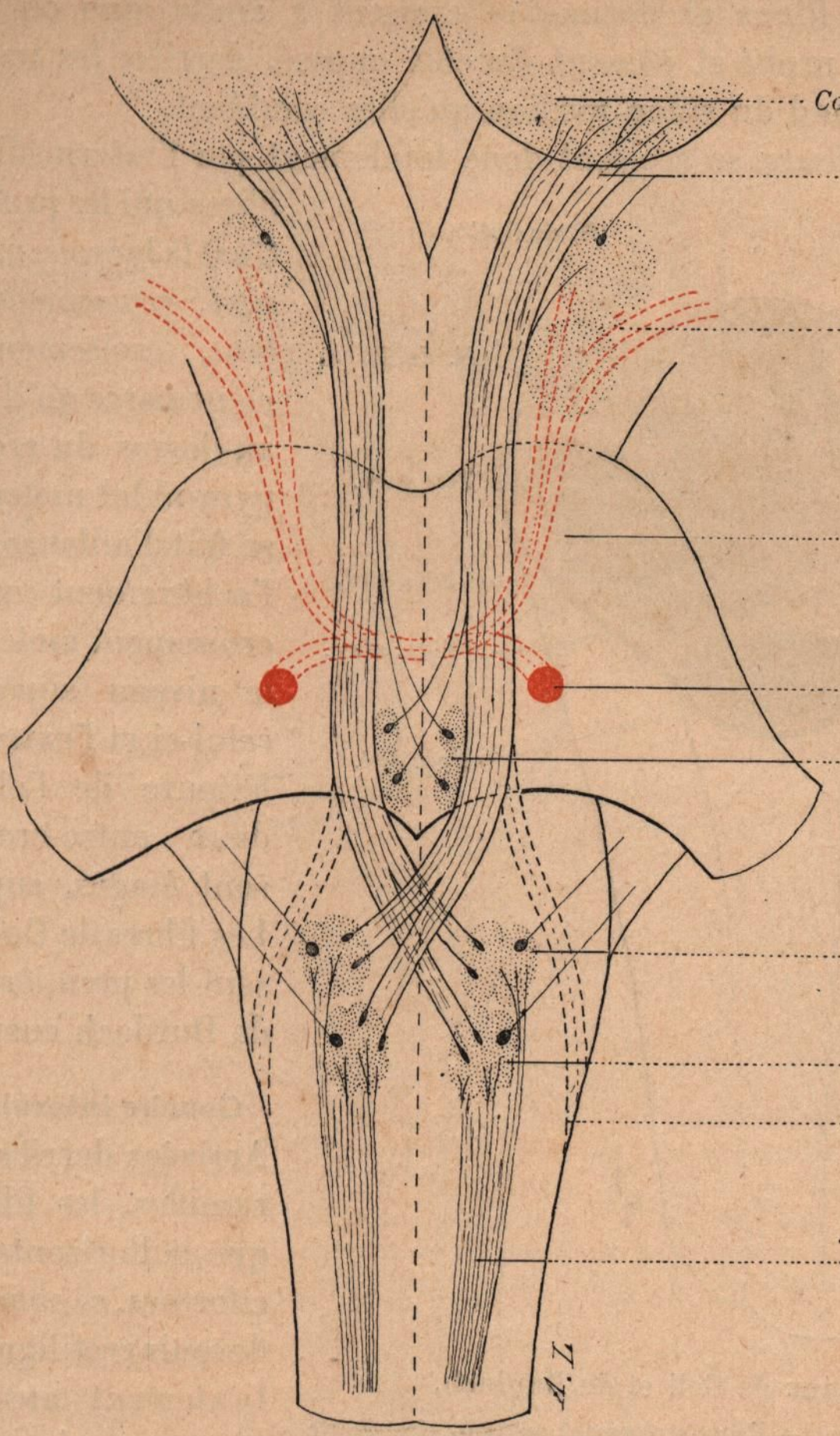

Fig. 357. — Le ruban de Reil ou faisceau sensitif.

La voie acoustique centrale (ruban de Reil latéral, faisceau acoustique) est sommairement indiquée en rouge. Figure schématique.

miques, et dit qu'elles sont démontrées par l'expérimentation et par les observations pathologiques.

Trajet. — Les fibres, nées des noyaux de Goll et Burdach, constituent successivement : l'entre-croisement sensitif, la couche interolivaire, le ruban proprement dit. Les deux premières portions sont confinées dans le bulbe ; la dernière commence avec la protubérance et se termine dans la couche optique.

Entre-croisement sensitif. — A peine nées des cellules des noyaux postérieurs, les fibres du ruban se dirigent en avant et en dehors, en décrivant de belles courbes parallèles à concavité interne autour du canal de l'épendyme;

ces fibres courbes sont les *fibres arciformes internes*. Dans leur passage à travers la substance grise, elles décapitent la corne postérieure de même que les faisceaux pyramidaux décapitent la corne antérieure; cette tête, isolée désormais, servira de noyau terminal au nerf trijumeau. Arrivées en avant du canal central, les fibres arciformes se croisent à angle aigu ou à angle droit en traversant le raphé et passent du côté opposé, derrière les pyramides antérieures, dans le fond du sillon médian qu'elles comblent.

Les cordons postérieurs se croisent donc totalement par l'intermédiaire des fibres qui les prolongent. C'est là le *croisement sensitif*, *croisement du ruban*, croisement *supérieur* parce qu'il se place au-dessus du croisement pyramidal moteur. Il ne se fait d'ailleurs qu'après l'achèvement complet du croisement moteur, entre le niveau supérieur de celui-ci et l'extrémité inférieure de l'olive. Les deux entre-croisements sont étagés, superposés. Les fibres de Goll se croisent les premières; celles de Burdach ensuite.

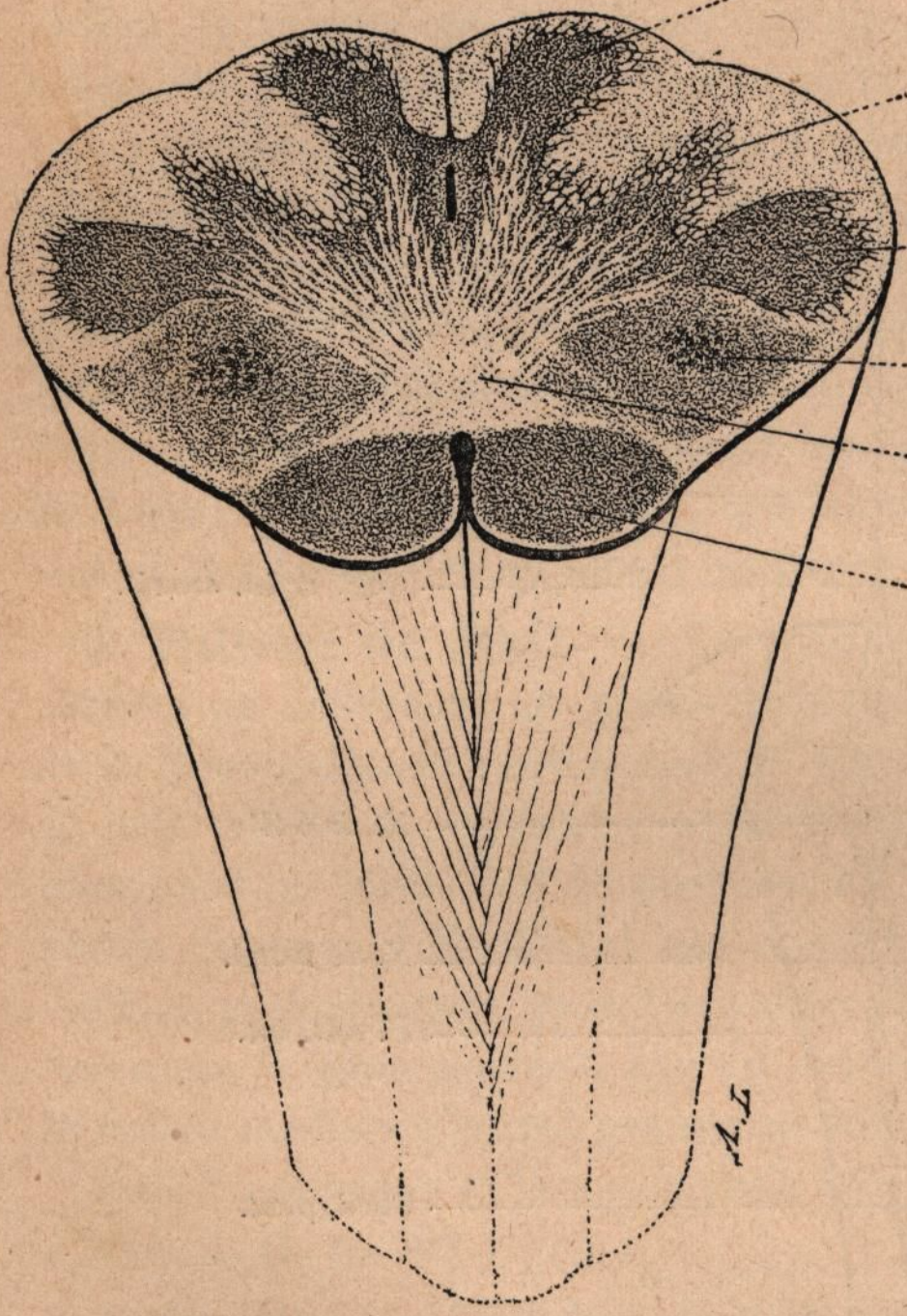

FIG. 358. — Noyaux de Goll et de Burdach.

Coupe transversale du bulbe. — Entre-croisement sensitif, c'est-à-dire des fibres provenant des noyaux de Goll et de Burdach. — Décapitation de la corne postérieure.

Couche interolivaire. — Arrivées derrière les pyramides, les fibres, jusque-là horizontales et arciformes, se coudent pour devenir rectilignes et verticalement ascendantes. C'est au niveau de ce coude qu'elles recevraient une partie des fibres du cordon antéro-latéral de la moelle. Elles constituent presque exclusivement la *couche interolivaire*, située entre l'olive en dehors et le raphé en dedans, en arrière de la pyramide antérieure, par conséquent du faisceau pyramidal, en avant du noyau de l'hypoglosse et du faisceau longitudinal postérieur (fig. 297). C'est ce qu'on appelle quelquefois la *portion sensitive des pyramides*.

Portion rubanée. — En entrant dans la protubérance, le faisceau sensitif quittant la couche interolivaire se constitue à l'état de véritable ruban. Il s'élargit transversalement et s'aplatit d'arrière en avant. Le champ large et étroit qu'il occupe est situé dans la partie la plus ventrale de la calotte, immédiatement en arrière des fibres transversales les plus profondes; et dans la

région inférieure, il est en arrière du corps trapézoïde qui le traverse en partie. Nous le retrouvons avec les mêmes caractères dans la calotte du pédoncule

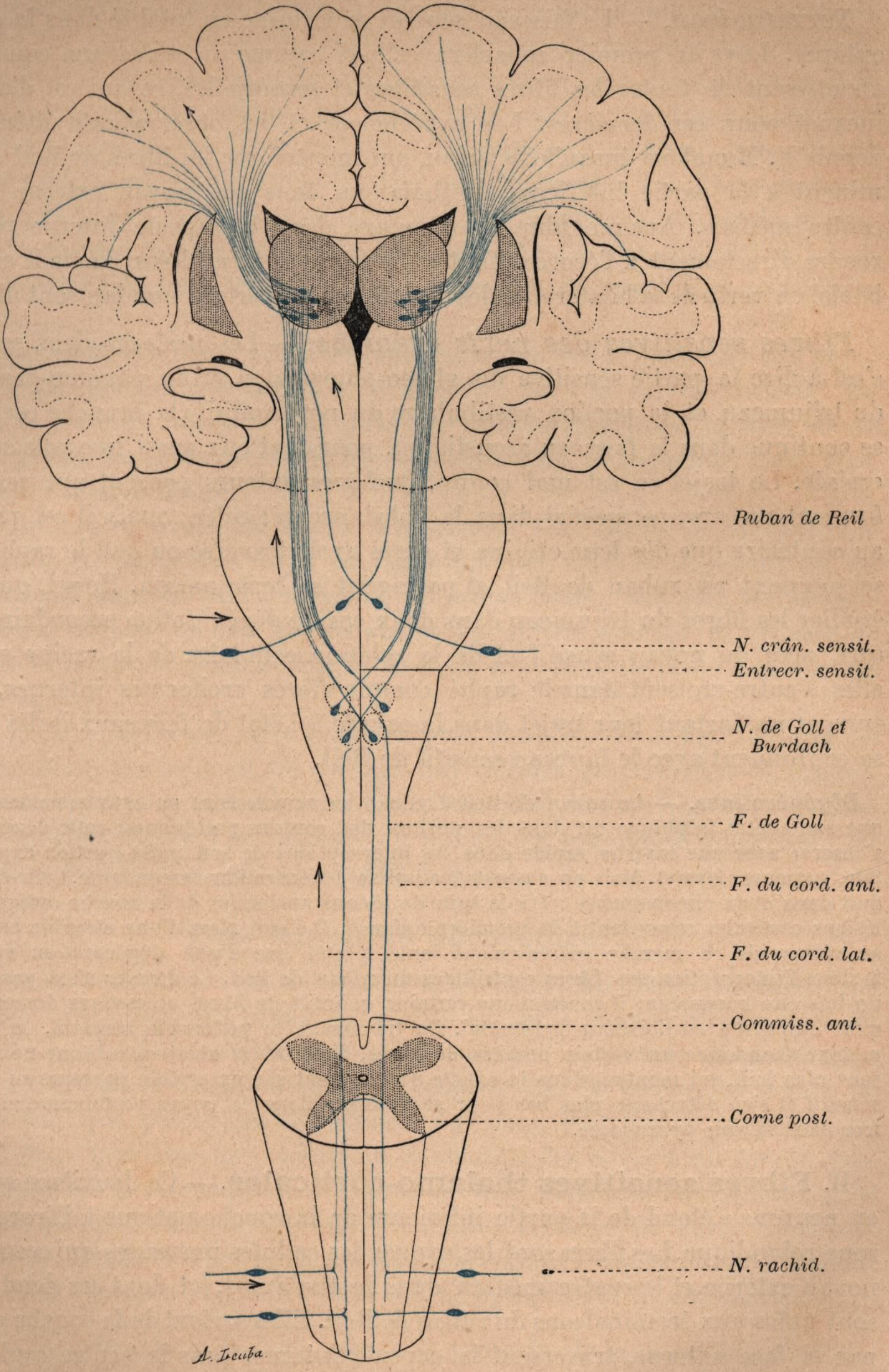

Fig. 359. — La voie sensitive (schéma); en partie d'après Van Gehuchten.
Voie périphérique et voie centrale.

cérébral. De plus en plus aplati, il s'étend du raphé à la face externe de l'organe: derrière lui (au-dessus) est le pédoncule cérébelleux supérieur, pro-

[CHARPY.]

longé plus loin par le noyau rouge; en avant (au-dessous), le locus niger qui le sépare du pied du pédoncule (fig. 362).

Terminaison. — Le faisceau sensitif se termine en totalité dans la couche optique. Luys le premier considéra celle-ci comme un sensorium commune, aboutissant de toutes les fibres sensitives et sensorielles, ce qui est d'ailleurs inexact pour ces dernières. Les expériences et les observations ultérieures, depuis V. Monakow jusqu'à Déjerine, ont montré que les fibres de Reil se terminent à la partie inférieure du thalamus, dans son noyau externe et son centre médian. Aucune fibre ne s'engage dans la capsule interne pour se rendre directement à l'écorce. Toutes les fibres sont croisées; mais il est probable, en vertu de la bilatéralité des centres, qu'un certain nombre sont directes.

Fibres sensitives des nerfs crâniens. — Les nerfs crâniens sensitifs, c'est-à-dire la partie sensitive du glosso-pharyngien et du pneumo-gastrique, du trijumeau et la portion vestibulaire du nerf auditif (la branche cochléaire se continue dans le faisceau acoustique), possèdent eux aussi une voie centrale croisée. Le trajet en est mal connu. Quelques auteurs pensent que ces fibres forment un groupe spécial dans la substance réticulée; mais il est probable au contraire que dès leur origine et après avoir traversé ou non le raphé, elles se joignent au ruban de Reil et partagent sa terminaison. Hœsel, qui a pu étudier les fibres du trijumeau dans deux cas de dégénération secondaire, a vu que, nées du noyau sensitif et de la colonne cellulaire de la racine spinale, elles s'entre-croisent dans le raphé comme fibres arciformes internes, poursuivent un instant leur trajet dans la calotte à l'état de faisceaux isolés et puis se confondent avec le faisceau sensitif de Reil.

Dégénérations. — Le ruban de Reil dégénère principalement en sens ascendant, puisque son centre trophique est dans les noyaux des cordons postérieurs; cette dégénération s'observe avec une marche rapide dans les interruptions de son trajet (section expérimentale, tumeurs, foyers). Mais on a constaté aussi sa dégénération descendante. Celle-ci se produit dans deux circonstances : 1° à la suite de lésions anciennes de la couche optique ou de lésions corticales remontant à la première enfance. Il s'agit alors d'une atrophie cellulipète ou rétrograde, à marche extrêmement lente, plutôt que d'une dégénération véritable; 2° dans l'interruption des fibres centrifuges du ruban de Reil. Ce dernier n'est pas en effet un faisceau homogène; il contient une certaine quantité de fibres accessoires descendantes, qu'il emprunte au faisceau pyramidal. En traversant le pédoncule cérébral, le faisceau moteur abandonne un certain nombre de fibres, dites *fibres aberrantes*, dont nous parlerons plus loin, qui montent dans la calotte, s'adjoignent sur un certain parcours au faisceau sensitif et s'en détachent plus bas pour se terminer dans le noyau protubérantiel ou rentrer dans la voie pyramidale.

B. **Fibres sensitives thalamo-corticales.** — Ce deuxième segment ou neurone s'étend de la partie inférieure de la couche optique à l'écorce de la zone rolandique. Les fibres sont les axones des cellules nerveuses qui occupent le noyau externe et le centre médian dans le thalamus, et dont les dendrites se sont unies aux terminaisons du ruban de Reil. Elles sortent de la couche optique par sa face externe, traversent la capsule interne, puis le centre ovale et se terminent dans la substance corticale.

Dans la capsule interne, elles occupent le segment lenticulaire du bras postérieur, depuis le genou jusqu'au segment rétro-lenticulaire, et sont intimement mêlées aux fibres pyramidales motrices. Charcot pensait que les fibres sensitives et les fibres sensorielles se groupaient toutes en un seul faisceau situé à la

partie postérieure du bras postérieur, en arrière du faisceau pyramidal. Il appelait *carrefour sensitif* ce rendez-vous de toutes les fibres ; une lésion localisée à cet étroit territoire devait entraîner une hémi-anesthésie sensitivo-sensorielle complète. La doctrine du carrefour sensitif a disparu devant les observations de l'anatomie et de la pathologie. En effet les fibres gustatives et olfactives ne passent pas par la capsule interne ; les fibres optiques n'occupent que le segment rétro-lenticulaire, et les fibres auditives, la portion sous-lenticulaire. Quant aux fibres de la sensibilité générale, elles sont mélangées aux fibres motrices dont elles partagent la distribution corticale. Les lésions organiques de la capsule ne produisent qu'une hémi-anesthésie sensitive (et non sensorielle), jointe à une hémiplégie, dans les parties du corps qui correspondent aux fibres détruites.

La répartition des fibres sensitives suit le même ordre que celle des fibres motrices; la topographie corticale se projette dans la capsule interne. En arrière, le membre inférieur ; en avant le membre supérieur, et sans doute dans le genou, les fibres sensitives des nerfs crâniens, le trijumeau étant dans le territoire intermédiaire.

Dans le centre ovale, les fibres thalamiques font partie de la couronne rayonnante, en particulier de la couronne optique. Elles se déploient en un vaste éventail, dans la partie moyenne du centre ovale ; son plan est presque transversal, un peu incliné en dedans et en arrière comme la scissure de Rolando, et sa base s'étend depuis la scissure sous-frontale jusqu'à la scissure de Sylvius.

Dans l'écorce cérébrale, nous avons vu plus haut (p. 530 et fig. 355) que les fibres sensitives traversaient les couches des cellules polymorphes et des cellules géantes, en sens vertical ou oblique, leur abandonnant quelques collatérales, et qu'elles venaient se terminer au milieu des pyramides moyennes, par une arborisation touffue, *plexus sensitif* de Cajal.

Voie sensitive accessoire.

Cette voie secondaire, voie de deuxième ordre de Kœlliker, continue celle que nous avons signalée dans la moelle (p. 212). Son existence nous est démontrée par des faits nombreux d'expérimentation ou d'observation clinique. L'hémi-anesthésie et l'hémi-analgésie, produites par la section du ruban de Reil, ne sont que passagères et les fibres du ruban sont bientôt suppléées par d'autres dans leur rôle de conduction. L'ablation des noyaux du cordon postérieur entraîne la dégénération du ruban de Reil, mais non l'anesthésie. C'est très probablement dans la substance réticulée, mélange de fibres courtes et longues, qu'il faut chercher la voie sensitive accessoire ; cette substance s'étend, comme nous l'avons vu (p. 378), de la couche optique à la moelle cervicale.

(Sur la voie sensitive : E. Long, Les voies centrales de la sensibilité générale. Labor. de Déjerine. *Th. de Paris*, 1899.)

VOIE MOTRICE CENTRALE

La voie motrice centrale, voie centrifuge qui transmet aux noyaux du bulbe et de la moelle les excitations des centres corticaux, comprend trois systèmes

de fibres : celui des nerfs crâniens ou faisceau géniculé, celui des nerfs rachidiens ou faisceau pyramidal, et une voie accessoire ou de suppléance.

A. — **Faisceau géniculé.**

Le faisceau géniculé, ainsi nommé par Brissaud parce qu'il traverse le genou de la capsule interne, est le principal neurone cortical moteur des nerfs crâniens ; nous disons principal, parce qu'on ignore si toutes les fibres corticales de ces nerfs passent par ce faisceau. Il s'étend du territoire facial de la zone rolandique à la protubérance et au bulbe.

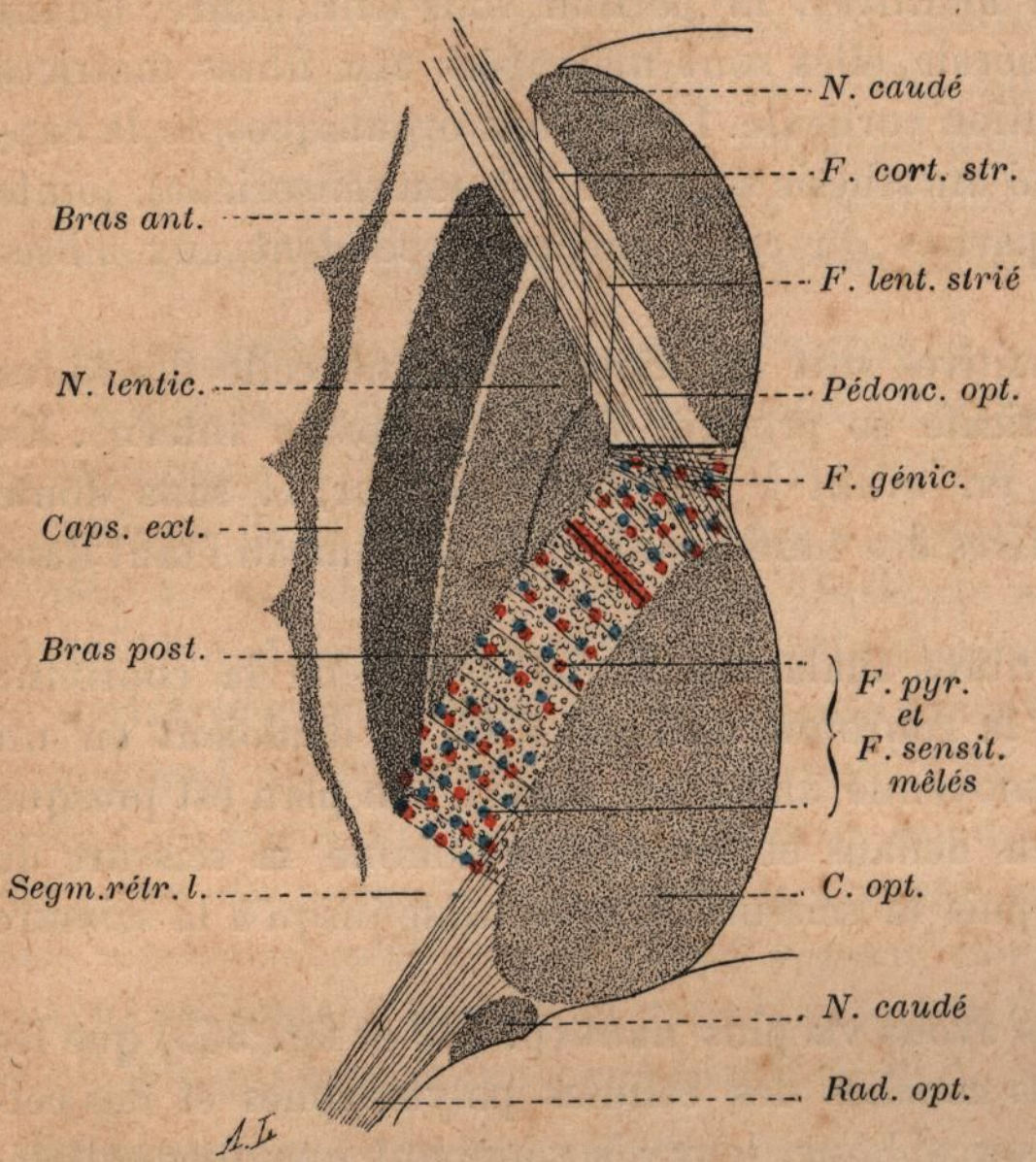

Fig. 360. — La capsule interne du côté gauche, coupe horizontale.

Schématisation des fibres. — Les fibres motrices en rouge, les fibres sensitives en bleu. — Le trait rouge plein, en arrière du faisceau géniculé, indique la position du nerf facial.

Les fibres naissent dans le quart inférieur des frontale et pariétale ascendantes, et dans l'opercule rolandique ou pli de passage qui unit les deux circonvolutions, territoire qui contient les centres de la face de la langue, du pharynx et du larynx. De là elles se dirigent transversalement en dedans à travers le centre ovale, dans le segment moyen de la couronne rayonnante. Elles abordent la capsule interne dont elles occupent le *genou*, entre le bras antérieur qui contient les radiations thalamiques frontales, et le bras postérieur rempli par le faisceau pyramidal et le ruban de Reil. Au sortir de la capsule, elles se placent dans le pied du pédoncule cérébral, dans son cinquième interne (f. pédoncul. interne de plusieurs auteurs). Enfin elles pénètrent dans la protubérance, dans son étage antérieur, où elles deviennent progressivement moins nombreuses et plus disséminées, et se terminent après croisement dans le raphé, au milieu des noyaux moteurs de la protubérance et du bulbe.

Le faisceau géniculé n'est pas un faisceau homogène, bien que toutes ses fibres soient descendantes ; il abandonne en effet des fibres au locus niger et quelques-unes, rares d'ailleurs, au faisceau pyramidal dans la protubérance (Déjérine). On n'a encore observé sa terminaison d'une façon un peu précise que dans le noyau du facial et de l'hypoglosse ; les fibres du facial occupent une position intermédiaire au faisceau géniculé et au faisceau pyramidal. A leur passage dans la capsule interne et dans le pédoncule, elles sont contenues dans la partie adjacente du faisceau pyramidal. Les fibres destinées aux nerfs moteurs de l'œil n'ont pu être suivies.

Le faisceau géniculé est essentiellement croisé ; la décussation se fait au fur

et à mesure dans le raphé. Toutefois, en vertu de la bilatéralité des centres dont nous avons parlé plus haut (p. 528), il existe aussi des fibres directes, plus ou moins abondantes suivant les nerfs crâniens, c'est-à-dire suivant qu'ils commandent à des muscles dont la synergie bilatérale est plus ou moins prononcée. On présume que le pathétique, dont toutes les fibres périphériques sont exceptionnellement croisées, ne possède que des fibres centrales directes. Bechterew prétend aussi que le muscle peaucier du cou, innervé comme on sait par le facial, se contracte par l'excitation du centre cortical homolatéral, ce qui suppose des fibres directes d'un bout à l'autre.

B. — Faisceau pyramidal

Synon. : faisceau cérébral, faisceau encéphalique, faisceau moteur. Le faisceau pyramidal, ainsi nommé parce qu'il constitue les pyramides antérieures du bulbe, est la voie corticale motrice des nerfs rachidiens.

Origine. — Il a pour origine toute la partie de la zone rolandique qui n'est pas occupée par le faisceau géniculé, c'est-à-dire les trois quarts supérieurs des frontale et pariétale ascendantes, le lobule paracentral, le pied de la première et de la seconde frontale, et celui de la pariétale supérieure. Ses fibres sont les cylindre-axes des grandes cellules pyramidales, pyramides géantes et pyramides moyennes. Il est centrifuge, et sa dégénération est descendante. Interrompu sur son trajet par un foyer hémorragique, une section expérimentale, il dégénère dans toute la longueur de son bout inférieur, privé de son centre trophique, et cela jusqu'à l'extrémité inférieure de la moelle; mais à leur tour ses cellules d'origine, devenues inactives, subissent les phénomènes d'atrophie ou de dégénération rétrograde, comme on le constate dans les anciennes hémiplégies.

Trajet. — De ce vaste territoire, les fibres formant une sorte d'éventail transversal dont la partie évasée mesure 8 ou 10 centimètres, traversent le centre ovale, dans le segment moyen de la couronne rayonnante et convergent vers le bras postérieur de la capsule interne. Grâce à cette disposition, une lésion en foyer du centre ovale atteindra un plus ou moins grand nombre de fibres pyramidales, suivant qu'elle sera près de la couronne ou au contraire sous-corticale.

Dans la capsule interne, le faisceau moteur occupe tout le segment antérieur ou lenticulaire du bras postérieur. La capsule interne, comme nous l'avons vu plus haut, se divise en deux bras et un genou.

Le *bras antérieur* est composé en grande partie de fibres horizontales qui lui donnent, dans la coupe de Flechsig parallèle à leur direction, un aspect lustré. Sa masse principale est formée par les fibres cortico-thalamiques du lobe frontal, ramassées en groupe ou pédoncule antérieur de la couche optique (p. 481); elle est traversée par des fibres d'associations lenticulo-caudées, qui unissent ces deux ganglions ou au moins se rendent de l'un à l'autre,

Le *genou* contient le faisceau géniculé et la terminaison du pédoncule antérieur de la couche optique.

Le *bras postérieur* se subdivise en deux segments : un segment antérieur ou lenticulaire, occupé par le faisceau pyramidal et les fibres sensitives

[*CHARPY.*]

thalamo-corticales, un segment postérieur ou rétro-lenticulaire, affecté aux radiations optiques en haut, au faisceau de Meynert en bas.

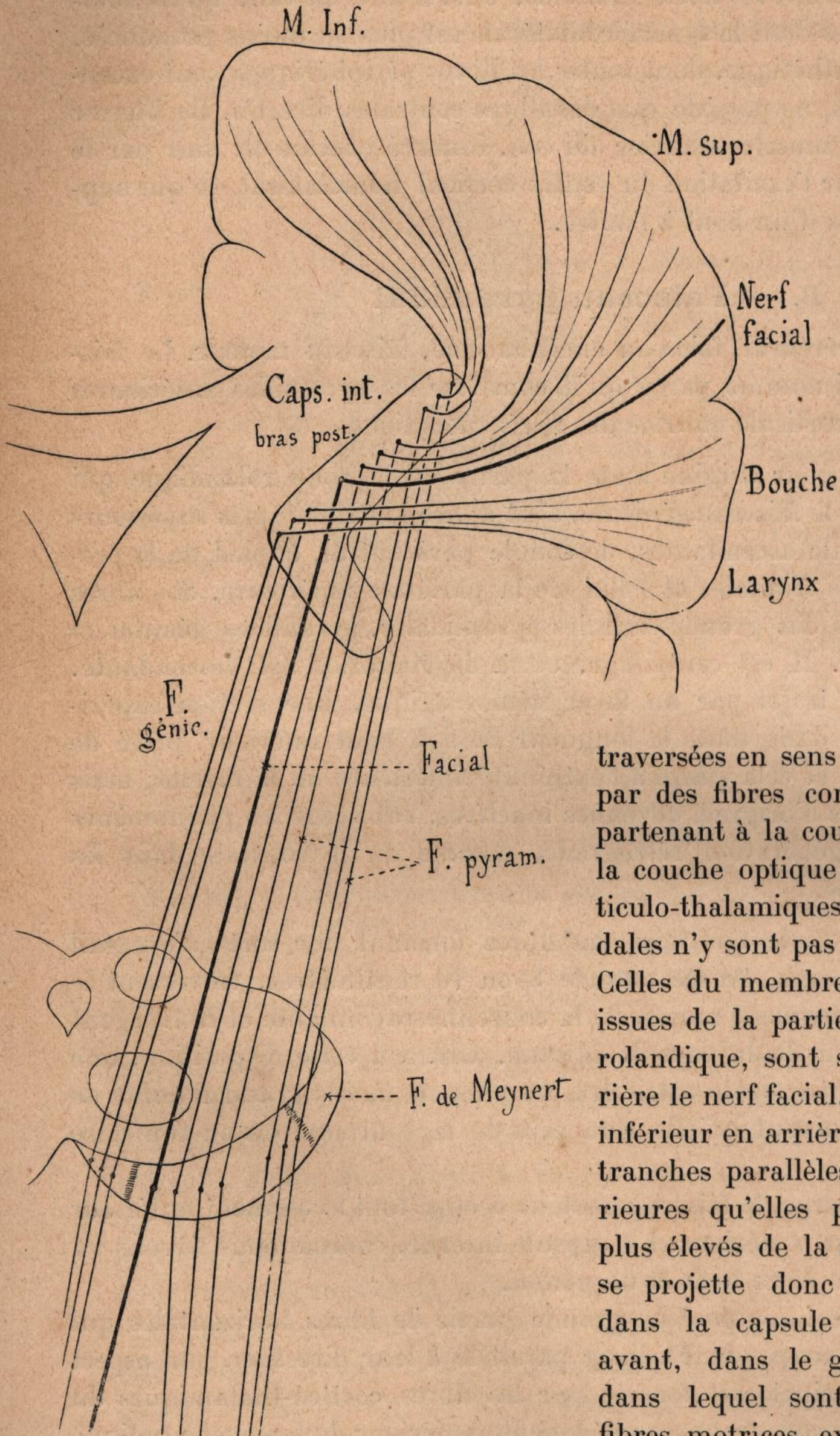

Fig. 361. — Situation respective des fibres pyramidales dans la capsule interne et le pédoncule cérébral.

Schéma d'après les figures de Déjerine.

Déjerine emploie d'autres dénominations. Renonçant au mot bras, il distingue un segment antérieur (bras antérieur des auteurs), un genou, un segment postérieur et un segment rétro-lenticulaire, ces deux dernières portions répondant au bras postérieur.

Dans le segment lenticulaire, les fibres motrices et sensitives sont mélangées et non groupées les unes derrière les autres; elles sont en outre traversées en sens oblique ou horizontal par des fibres cortico-thalamiques, appartenant à la couronne rayonnante de la couche optique et par des fibres lenticulo-thalamiques. Les fibres pyramidales n'y sont pas dispersées au hasard. Celles du membre supérieur, qui sont issues de la partie moyenne de la zone rolandique, sont situées en avant, derrière le nerf facial, et celles du membre inférieur en arrière; elles se rangent en tranches parallèles d'autant plus postérieures qu'elles proviennent de points plus élevés de la zone motrice. L'écorce se projette donc en sens transversal dans la capsule interne, la face en avant, dans le genou. L'étroit espace dans lequel sont groupées toutes les fibres motrices explique comment une lésion de faible étendue, un foyer hémorragique, le plus souvent, peut provoquer une hémiplégie complète.

Dans le pédoncule cérébral, le faisceau pyramidal émergeant de la région sous-optique apparaît à la surface; il occupe le *pied* du pédoncule, au-dessous du locus niger, et dans ce pied les

trois cinquièmes moyens. Le cinquième externe livre passage au faisceau cortico-protubérantiel de Meynert; le cinquième interne, au faisceau géniculé. Le faisceau pyramidal correspond à toute la région intermédiaire; sa partie externe contient les fibres du membre inférieur; sa partie interne celles du membre supérieur, et tout à fait en dedans les fibres du nerf facial, qui paraissent là aussi être distinctes dú faisceau géniculé. Dans son trajet pédonculaire, le faisceau pyramidal abandonne des fibres au locus niger (Déjerine).

(Pour le trajet des fibres dans la capsule interne et dans le pédoncule, voy. l'historique dans : M. et Mme Déjerine, *Anatomie*, t. II, 1901.)

Dans la protubérance annulaire qu'il parcourt dans toute sa longueur (fig. 163), près de la ligne médiane, le faisceau moteur occupe l'étage antérieur caché par les fibres superficielles. Il est à remarquer que, dans la partie supérieure, il est dissocié en fascicules par les fibres transversales du pédoncule moyen. Il diminue de volume à mesure qu'il descend, car il émet des fibres terminales et des fibres collatérales destinées aux noyaux gris du pont de Varole, eux-mêmes en rapport avec le cervelet; de là une voie cortico-cérébelleuse qui s'ajoute à celle du faisceau de Meynert.

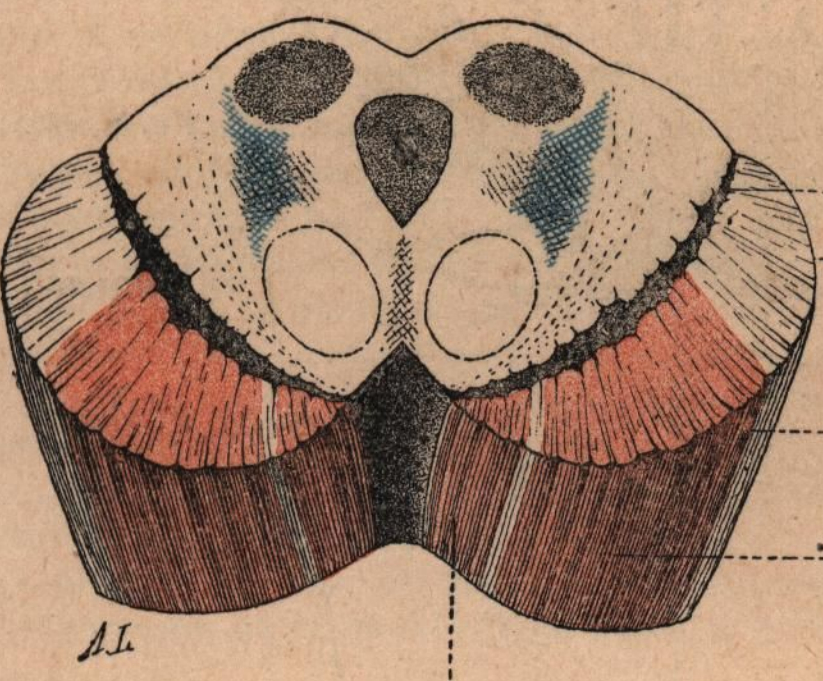

Fig. 362. — Pédoncules cérébraux.

Faisceaux schématisés sur une coupe perspective. — La voie motrice en rouge, le faisceau sensitif ou ruban de Reil médian en bleu.

Le faisceau redevient superficiel dans le bulbe, dont il constitue les pyramides antérieures. Wertheimer a montré que leur excitation chez le chien provoque des mouvements croisés. A son extrémité inférieure, la pyramide se bifurque en trois groupes de fibres qui s'engagent dans la moelle; un seul, le plus important, passe du côté opposé et devient le faisceau pyramidal croisé, tandis que les deux autres, faisceau pyramidal direct et fibres homolatérales, restent du même côté.

1° **F. pyramidal croisé ou latéral.** — Ce faisceau contient à lui seul les deux tiers au moins des fibres pyramidales. En s'interséquant avec celui du côté opposé, il constitue l'*entre-croisement* ou *décussation* des pyramides. Pour cela, le sommet tronqué de la pyramide antérieure se dissocie en 5 ou 6 fascicules plats, étagés sur une hauteur de 8 mm. environ, qui se nattent en se croisant et comblent le sillon médian. Ils se dirigent obliquement en bas, en arrière et en dehors, et, repoussant en dehors le faisceau fondamental antérieur, d'ailleurs très réduit à ce niveau, passent en pleine corne antérieure, entre la tête et la base qu'ils séparent (décapitation de la corne antérieure). Ils atteignent la partie la plus reculée du cordon latéral et s'y réunissent en

un faisceau compact qui se prolonge en diminuant progressivement sur toute la longueur de la moelle (Voy. p. 203).

2° **F. pyramidal direct ou de Türck. F. antérieur.** — Ses fibres proviennent de la partie la plus externe de la pyramide, où l'on voit quelquefois un léger sillon, signalé par Longet, qui les sépare du faisceau latéral. Après le départ des fibres croisées, elles se rapprochent de la ligne médiane et forment un petit faisceau qui descend le long du sillon médian antérieur. Elles se terminent dans la corne antérieure, après s'être croisées dans la commissure blanche au fur et à mesure qu'elles arrivent au bout de leur trajet. Nous avons indiqué ailleurs que le faisceau de Türck fait défaut chez les animaux, que dans quelques espèces supérieures seulement, il apparaît localisé à l'extrémité supérieure de la région cervicale de la moelle, enfin que chez l'homme il présente les plus grandes variations de longueur et d'épaisseur; tantôt il se termine dans la moelle cervicale et tantôt il atteint la moelle sacrée. Flechsig a montré que son volume était en général complémentaire de celui du faisceau croisé (Voy. p. 204).

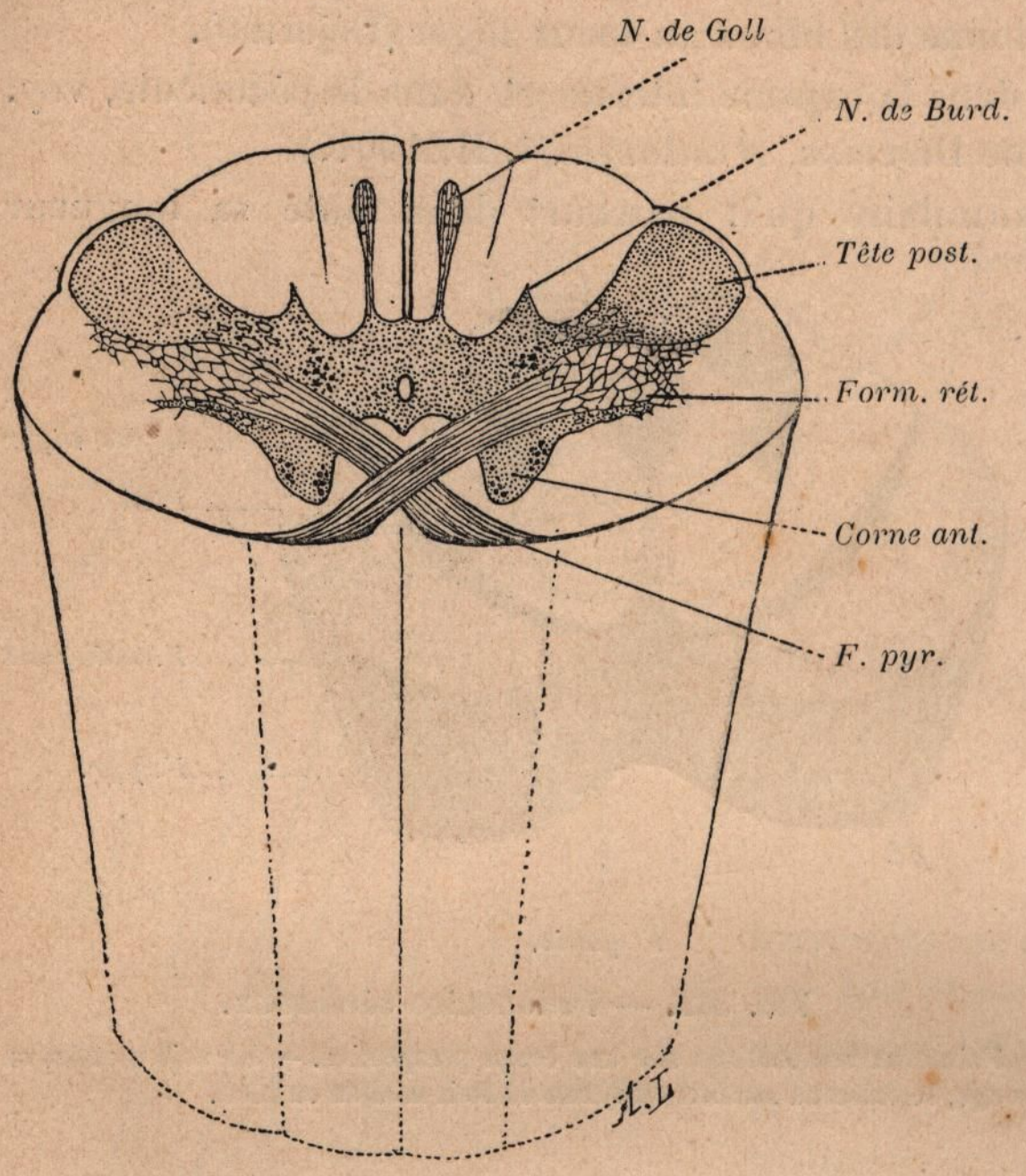

Fig. 363. — Entre-croisement moteur.

Coupe transversale de la partie inférieure du bulbe. Le faisceau pyramidal se porte dans le cordon latéral opposé (form. réticulée) et décapite la corne antérieure.

3° **Fibres homolatérales.** — Un certain nombre de fibres, qui ne se groupent pas en faisceau, descendent en arrière et en dehors et s'incorporent au faisceau pyramidal croisé dont elles partagent la distribution. Leur existence, signalée par Déjerine, a été confirmée par Hoche et par Rothmann. Elles paraissent exister également chez les animaux. Leur parcours s'étend jusqu'à l'extrémité de la moelle (Voy. p. 206).

Ces fibres homolatérales mettent le faisceau pyramidal dans les conditions de la plupart des grandes voies des centres nerveux, des voies optiques, des faisceaux cérébelleux ou médullaires, c'est-à-dire qu'il y a une sorte de chiasma; les fibres sont en partie croisées, c'est le plus grand nombre, en partie directes. C'est par elles sans doute que se réalise la synergie bilatérale des muscles à doubles centres corticaux, synergie bien marquée dans certains mouvements

des membres inférieurs et du tronc. C'est aussi leur lésion qui peut expliquer la bilatéralité de la paralysie et des contractures dans les affections organiques d'un seul hémisphère; les hémiplégiques présentent en général une certaine parésie et plus tard un peu de contracture dans le membre inférieur opposé au côté hémiplégique. Est-ce encore par l'altération des fibres homolatérales qu'il faut interpréter les faits signalés par Brown-Séquard, dans lesquels on voit une tumeur, un foyer localisé, siégeant au-dessus de l'entre-croisement des pyramides, dans la protubérance ou le pédoncule cérébral, produire à fréquence égale une paralysie directe ou croisée ?

Le faisceau pyramidal s'étend jusqu'à l'extrémité inférieure de la moelle. Le faisceau direct lui-même arrive dans certains cas à l'origine du filum terminale, et les fibres homolatérales au 4e nerf sacré (Déjerine). A ce niveau les groupes des cellules radiculaires sont profondément modifiées. D'après les recherches récentes de Van Gehuchten et Lubouschine (*Le Névraxe*, 1901), les noyaux cellulaires qui innervent les muscles du pied cessent entre le 2e et le 3e segment sacré; au-dessous sont ou se poursuivent les centres des muscles de la vessie, du rectum et des organes génitaux.

Van Gehuchten propose, à l'exemple de Raymond (*Clinique*, 1896) et d'autres cliniciens, d'appeler *cône terminal* ou cône médullaire la partie de la moelle qui ne contient plus de centre d'innervation pour le membre inférieur, et seulement des centres génito-urinaires. Ainsi entendu, le cône terminal comprend, d'après les données concordantes de l'anatomie et de la clinique, les trois derniers nerfs ou segments sacrés et le segment coccygien. Minor a proposé le nom d'*épicône* pour la portion assez spéciale qui renferme le dernier segment lombaire et les deux premiers segments sacrés.

Les anatomistes n'ont pu jusqu'à présent assigner de limite précise au cône terminal que nous avions restreint à la partie coccygienne de la moelle (Voy. Fasc. 1, p. 169).

Terminaison. — Toutes les fibres pyramidales, quel que soit le groupe auquel elles appartiennent, se terminent dans les cornes antérieures, au contact des cellules radiculaires. Elles leur apportent les excitations des centres corticaux, que celles-ci résultent des commandements de la volonté ou qu'elles soient simplement réflexes, comme dans les mouvements instinctifs. Cette transmission est moins simple qu'on ne pensait. Cajal a montré que les fibres pyramidales émettent le long de leur trajet de nombreuses collatérales, qui vont les unes à l'écorce cérébrale comme fibres d'association ou même comme fibres calleuses, les autres au corps strié, d'autres aux noyaux protubérantiels et par ceux-ci au cervelet, d'autres enfin aux divers étages de la moelle. Aussi quand un courant nerveux traverse ces longues fibres, il met en jeu un mécanisme compliqué ; il éveille sur son passage des cellules corticales striées, protubérantielles, cérébelleuses, spinales dont l'action inconnue s'ajoute à la secousse motrice pour produire cet acte éminemment intelligent, qui est le mouvement volontaire.

Considérée dans sa totalité, de l'écorce cérébrale aux organes musculaires, et réduite à sa plus simple expression, la voie motrice est formée de deux neurones articulés entre eux, c'est-à-dire de deux cellules nerveuses avec leurs prolongements. Le neurone central va de l'écorce cérébrale aux noyaux moteurs du tronc cérébral ou de la moelle; son corps cellulaire est la cellule pyramidale rolandique, et son cylindre-axe est la fibre du faisceau géniculé ou du faisceau pyramidal. Le neurone périphérique s'étend du tronc cérébral ou de la moelle à la fibre musculaire; son corps cellulaire est dans les noyaux moteurs crâniens ou dans les cornes antérieures de la moelle, et son cylindre-axe est successivement la racine antérieure ou motrice et le nerf périphérique

centrifuge. Le sens du courant va de la cellule corticale à la cellule radiculaire, de celle-ci à la fibre musculaire.

La paralysie résulte de l'interruption d'un des deux membres; mais elle n'a pas, dans les deux cas, le même caractère. L'interruption du membre périphérique, telle que peut la produire la section du nerf ou la destruction de ses cellules radiculaires par une lésion de la moelle, produit une paralysie vraie et complète. La destruction du membre central, le segment périphérique étant intact, n'entraîne qu'une paralysie incomplète, celle du mouvement volontaire, et encore pas chez tous les animaux. Le membre périphérique n'entre plus en jeu sous l'influence de la volonté, mais il agit encore sous des excitations réflexes, électriques, mécaniques (Edinger).

Fibres aberrantes. — A leur passage dans le pied du pédoncule cérébral, un certain nombre de fibres pyramidales refoulées en arrière, vers la calotte, par les fibres transversales de la protubérance, suivent un trajet irrégulier, important à connaître pour l'interprétation des dégénérations secondaires. Ces *fibres aberrantes* sont profondes ou superficielles. Les fibres profondes, constantes, constituent le pes lemniscus ou faisceau du pied à la calotte; les autres, superficielles, relativement rares, forment le faisceau en écharpe de Féré, et peut-être le tractus pédonculaire transverse (M. et Mme Déjerine, tome II, p. 51).

Entre-croisement des pyramides. — L'entre-croisement des pyramides a été découvert en 1709 par Mistichelli. On a vérifié son existence chez tous les mammifères observés; les mammifères seuls du reste possèdent un faisceau pyramidal, encore paraît-il faire défaut chez quelques-uns, l'éléphant, le tatou, le cétacés. Chez un certain nombre d'animaux, les pyramides sont petites relativement au cerveau, mal limitées, et leur croisement n'est pas fasciculé; chez d'autres, chez ceux qui possèdent des voies pyramidales bien développées, et l'homme en est le type, les pyramides sont fortes, nettes, et émettent des fascicules distincts.

Chez l'homme même, on constate de nombreuses variations indiquées par Flechsig. Déjà sur le nouveau-né on peut observer que les pyramides sont tantôt très grosses, tantôt très petites, ou bien que l'une dépasse l'autre en volume d'un tiers, la gauche étant ordinairement la plus grosse; c'est elle d'ailleurs qui dessert le côté droit du corps. Le type ordinaire, normal, celui de la semi-décussation (faisceau antérieur direct égal au tiers de la surface totale des voies pyramidales, faisceau latéral croisé, et cela des deux côtés), se rencontre dans 75 p. 100 des cas: mais dans quinze cas sur ce chiffre, le type est *asymétrique* : sur un des deux côtés, le faisceau de Türck est plus volumineux ou plus étroit que du côté opposé.

Dans 25 pour 100, on constate une véritable *anomalie*, symétrique ou asymétrique d'un côté à l'autre. Ces anomalies sont de deux sortes : 1° *absence bilatérale de croisement*. Les faisceaux croisés font défaut des deux côtés de la moelle et les faisceaux pyramidaux sont représentés par les faisceaux de Türck très élargis. Ce cas est extrêmement rare. — 2° *absence unilatérale du croisement*. D'un seul côté manque le faisceau croisé ou latéral. La pyramide qui ne s'est pas divisée passe tout entière dans le faisceau de Türck volumineux. Cette anomalie n'est pas fréquente. — 3° *Croisement total* : le faisceau de Türck fait défaut ou est réduit à quelques fibres, et le faisceau latéral absorbe la presque totalité des voies pyramidales.

Quelles sont les conséquences physiologiques que peuvent entraîner des anomalies aussi importantes et aussi fréquentes? Peut-on leur rapporter certaines irrégularités observées dans les paralysies cérébrales? Si l'on pense que le faisceau latéral est seul croisé et que le faisceau antérieur reste direct jusqu'à sa terminaison, on devra logiquement déduire de ces anomalies la possibilité de graves perversions physiologiques et pathologiques. Mais pour nous qui admettons le croisement total du faisceau pyramidal, des fibres de ses deux faisceaux, ces anomalies sont sans conséquences; ce ne sont que des variations morphologiques, des différences momentanées de trajet qui ne sauraient rien changer aux terminaisons définitives des nerfs cérébraux dans la moelle.

Marchi (*Neurol. Centralbl.*, 1885) a rapporté un cas jusque-là unique d'*entre-croisement double* du faisceau pyramidal. Sur un homme de 73 ans, mort quelques mois après une attaque d'hémiplégie gauche, on pouvait suivre un ruban de dégénération secondaire qui s'entre-croisait une première fois dans la partie initiale de la protubérance, et une seconde fois au collet du bulbe.

C'est encore à une variété dans l'entre-croisement des pyramides qu'il faudrait, d'après Hoche, rapporter le *faisceau de Pick*. Ce faisceau anormal qui n'est pas rare s'étend de la

protubérance au cordon latéral de la moelle; il passe dans le bulbe, en dedans et un peu en avant de la substance gélatineuse. D'après Hoche, il s'agirait d'une portion du faisceau pyramidal qui se croiserait prématurément dans la protubérance et irait plus bas rejoindre dans le cordon latéral le reste du faisceau régulièrement décussé au niveau du bulbe (Voy. Bechterew, *l. cit.*, p. 423).

C. — **Voie motrice accessoire.**

L'existence d'une voie motrice accessoire, supplémentaire, distincte de la voie pyramidale, se déduit de l'expérimentation et aussi de certains faits pathologiques. La section complète des pyramides bulbaires chez le chien ne produit pas de paralysie complète. Tel est le résultat des nombreuses expériences faites sur cet animal par Brown-Séquard, Wertheimer, Starlinger et Bechterew. — Après section ou extirpation des pyramides, on peut provoquer dans les membres des mouvements croisés énergiques, en excitant l'écorce motrice de l'hémisphère. Et quant à la paralysie produite par l'opération, elle disparaît assez rapidement et l'animal recouvre sa motilité complète. (Wertheimer, *Arch. de physiol.*, 1896.)

Il existe donc une voie collatérale, qui est en partie sous la dépendance de l'écorce cérébrale, mais doit être aussi en partie autonome, car on peut provoquer des mouvements coordonnés après ablation de l'écorce motrice; ces mêmes mouvements se voient d'ailleurs chez l'animal nouveau-né, dont le faisceau pyramidal embryonnaire ne fonctionne pas encore (Bechterew).

Le trajet anatomique de cette voie, démontrée par la physiologie, ne peut que se présumer. Il est probable que, dans le cerveau, il est représenté par les fibres pyramidales et géniculées jusqu'à leur entrée dans le tronc cérébral, peut-être même par la couche optique et quelques-unes de ses radiations corticifuges; dans le tronc cérébral, par la substance réticulée; dans la moelle, par le faisceau fondamental et une petite portion du faisceau pyramidal.

La substance réticulée est un mélange complexe de cellules et de fibres, directes ou croisées. Elle peut, à son extrémité supérieure, recevoir l'impulsion motrice des fibres que le faisceau pyramidal abandonne au locus niger et aux noyaux ganglionnaires du pont, ou bien des cellules de la couche optique unies elles-mêmes à l'écorce. Ce courant suivrait les faisceaux de la formation réticulée, notamment le faisceau rubro-spinal ou f. de V. Monakow; par eux il arriverait dans le faisceau fondamental antérieur de la moelle et dans le cordon latéral que le faisceau rubro-spinal parcourt sur toute sa longueur. La substance réticulée est un réseau de voies locales où les fibres qui relient entre eux les divers étages du tronc cérébral sont parcourues par des excitations sensitives et motrices, ordinairement à court trajet, mais susceptibles, en cas d'obstruction des grandes lignes, de suppléer les voies principales. (Voy. plus haut, p. 378, et p. 387.)

En l'absence d'expériences ou de faits précis, on ignore quelle est chez l'homme l'importance de la voie motrice accessoire; elle est vraisemblablement bien moindre que chez les animaux. Les rapports entre l'écorce cérébrale et les muscles sont d'autant plus étroits que l'animal appartient à une espèce plus élevée. Chez le lapin, les lésions corticales ne produisent pas de trouble moteur. Chez le chien, la destruction des centres moteurs ne donne lieu qu'à

une paralysie transitoire et suivie d'ataxie; nous avons vu qu'il en est de même de la section des pyramides. Chez le singe et chez l'homme, les lésions

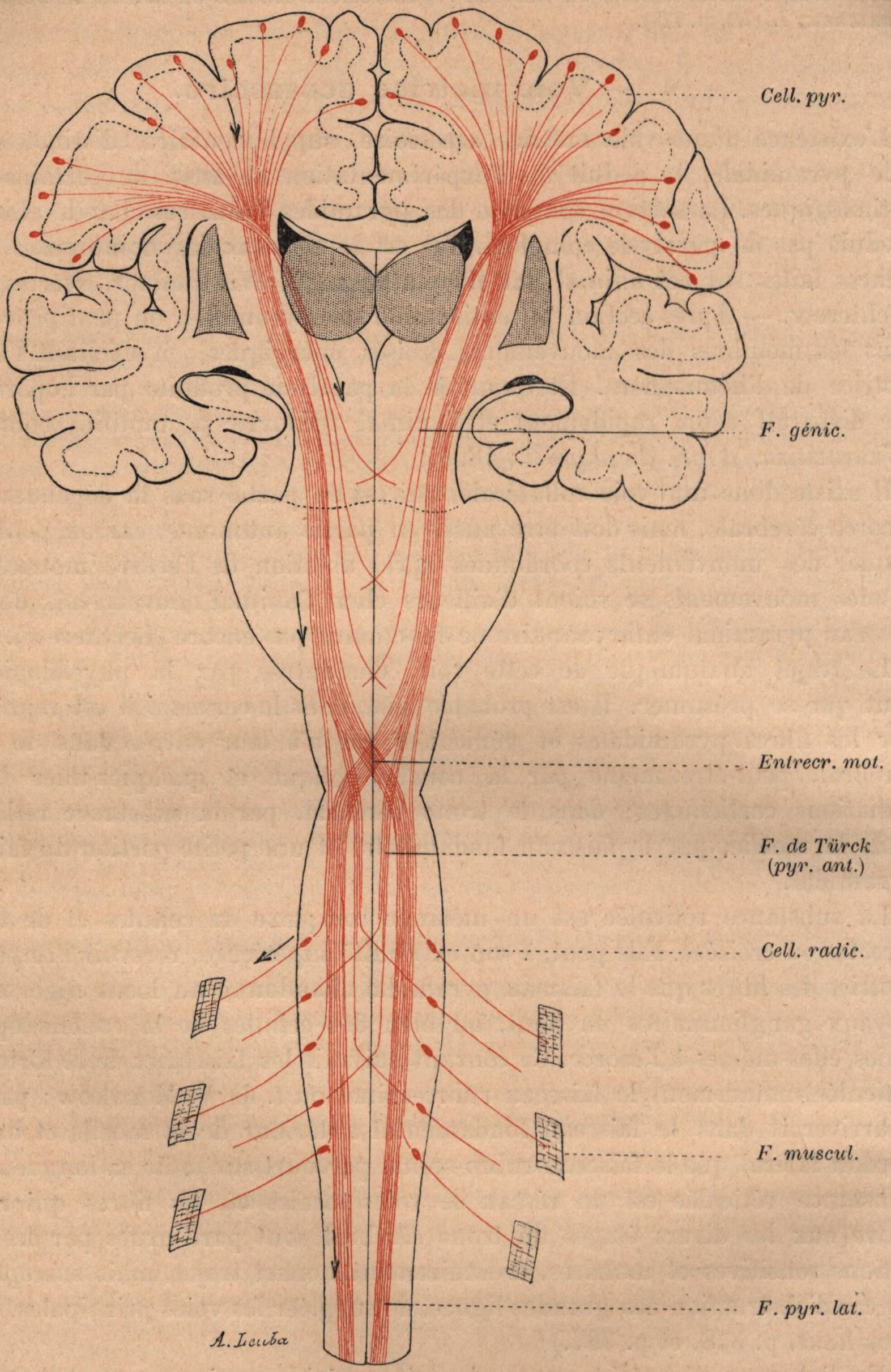

Fig. 364. — La voie motrice (schéma), en partie d'après Van Gehuchten.

Voie centrale et voie périphérique. — On a indiqué, au niveau de l'entre-croisement, les fibres homo-latérales.

graves des centres corticaux ou du faisceau pyramidal entraînent fatalement l'hémiplégie.

LIVRE SEPTIÈME

VAISSEAUX DES CENTRES NERVEUX

CHAPITRE PREMIER

VAISSEAUX DE LA MOELLE

Le système vasculaire de la moelle se distingue par plusieurs caractères : 1° il forme un système continu avec les vaisseaux du cerveau, de même que la moelle et l'encéphale sont les dérivés d'un même tube médullaire ; 2° il a des origines multiples, de type segmentaire, échelonnées sur toute la longueur de la colonne ; il n'y a pas une artère spinale, comme il y a une artère rénale, hépatique ou utérine ; on compte, pour cet organe impair et médian, 60 rameaux empruntés à 34 ou 36 artères différentes ; 3° les vaisseaux lymphatiques ne sont pas distincts, ils font corps avec les vaisseaux sanguins qu'ils enveloppent.

§ I. — ARTÈRES DE LA MOELLE

On considère généralement les artères de la moelle comme étant fournies par les artères vertébrales, branches de la sous-clavière. Les deux vertébrales, dans leur partie intra-crânienne, contournent le bulbe et se réunissent pour former le tronc basilaire. Dans ce trajet elles émettent successivement les deux *artères spinales postérieures*, qui descendent isolément le long des racines postérieures, puis les deux *spinales antérieures* qui, après un parcours de quelques centimètres, se fusionnent en un seul tronc impair et médian ; celui-ci occupe l'entrée du sillon médian antérieur. Ces artères relativement grêles sont renforcées à différents niveaux par des branches que leur abandonnent les artères voisines, les intercostales, les lombaires et autres.

Mais il y a bien des raisons de croire (Rauber, Kadyi) que les vaisseaux ont une disposition segmentaire, comme la colonne vertébrale et comme la forme primordiale de l'organe lui-même ; que par conséquent les troncs d'origine sont aussi nombreux et aussi distincts que les racines nerveuses, et que les vaisseaux longitudinaux sont les ramifications anastomotiques d'artères radiculaires indépendantes. Aussi l'artère spinale antérieure, loin d'aller en diminuant à partir de son origine, est-elle au contraire plus volumineuse à la région lombaire.

Nous plaçant à ce point de vue, nous choisirons comme type la moelle thoracique.

De l'aorte naissent à angle droit les artères intercostales qui, en dehors du corps vertébral, se divisent en deux branches : une antérieure, ventrale, intercostale proprement dite ; une postérieure, dorsale ou dorso-spinale. L'artère spinale qui provient de cette dernière pénètre dans le trou de conjugaison et se partage en deux rameaux, un rameau vertébral ou osseux et un rameau médullaire. C'est ce *rameau médullaire* qui est destiné à la moelle et que les au-

[*CHARPY.*]

teurs classiques appellent *branche de renforcement*. Il traverse la dure-mère avec les racines nerveuses et se bifurque en deux artères radiculaires antérieure et postérieure qui arrivent aux faces correspondantes de la moelle. De là un double arc artériel pour chaque espace intercostal; c'est l'arc postérieur

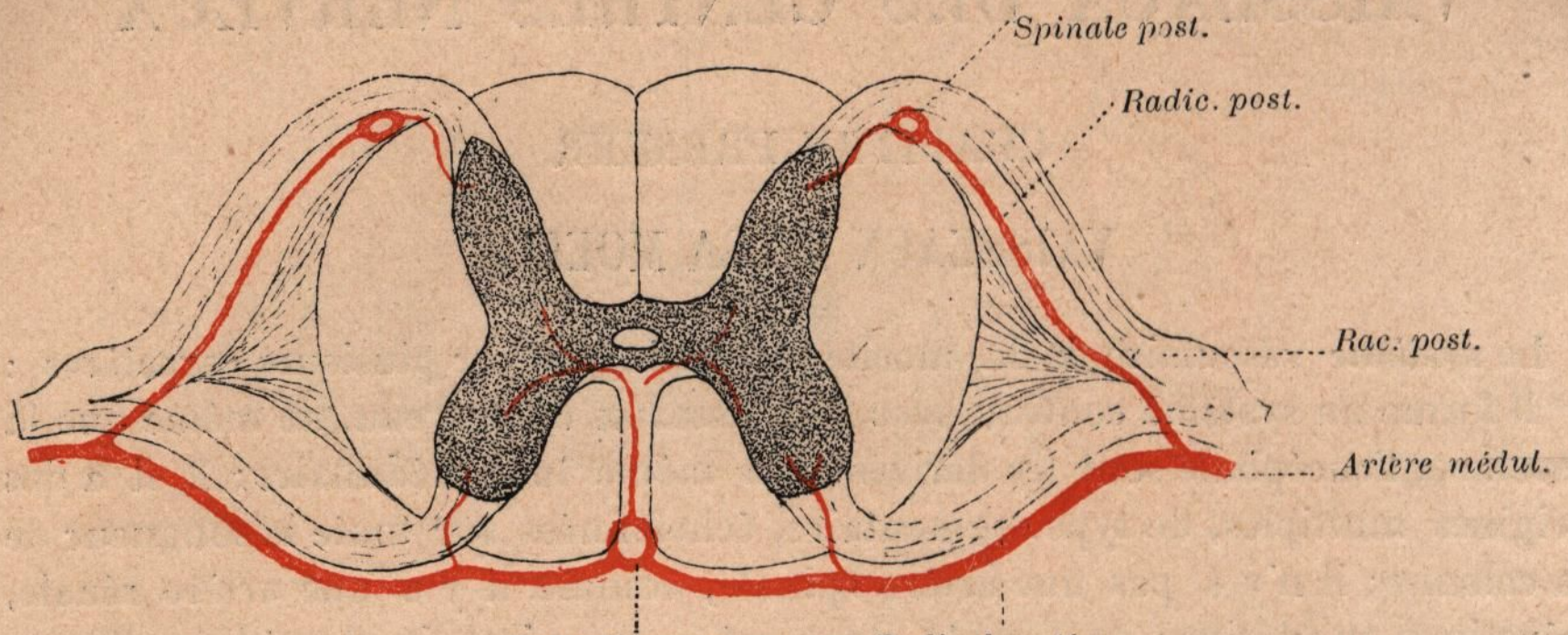

FIG. 365. — Type segmentaire des artères de la moelle.
Disposition schématique des artères médullaires à chaque segment de moelle. Imité de Kadyi.

qui fournit à la vertèbre correspondante et à son segment de moelle. Cette disposition existe sur toute la longueur de la colonne vertébrale, mais modifiée, comme le squelette lui-même, au cou et au bassin.

Les artères médullaires naissent successivement, de haut en bas, de la vertébrale, de la cervicale ascendante, des intercostales, des lombaires et des sacrées latérales. Les vertébrales fournissent deux branches descendantes, *artères spinales antérieures*, au moment où elles vont s'unir pour former le tronc basilaire; ces branches ne se fusionnent qu'après un certain trajet. Les autres artères médullaires perforent la dure-mère au même point que les racines, entre elles ou très près, et se divisent en deux branches radiculaires antérieure et postérieure.

1° L'*artère radiculaire antérieure* suit les filets de la racine antérieure auxquels elle donne quelques vaisseaux, arrive avec eux à la moelle, et croisant le cordon antérieur aborde le sillon médian où elle se divise en deux branches longitudinales ascendante et descendante, qui s'anastomosent bout à bout avec les branches semblables des radiculaires supérieure et inférieure. Mais comme l'artère droite se fusionne avec la gauche dès l'époque embryonnaire, au moment où les cordons antérieurs se juxtaposent, il n'y a qu'un seul tronc et non deux le long du sillon médian; la double branche que fournit la vertébrale et les dédoublements partiels de l'artère, donnant lieu à des formations insulaires fréquentes surtout à la région cervicale, sont le vestige de la dualité originelle de l'artère médiane. — Cette artère médiane et impaire, résultat de la fusion des branches radiculaires terminales, c'est l'artère *spinale antérieure*. Plus grosse aux renflements, plus étroite à la région dorsale, changeant brusquement de calibre suivant le volume des artères afférentes, la spinale antérieure suit toute la longueur de la moelle en décrivant de légères flexuosités; on la voit se détacher en saillie dans la gouttière d'entrée du sillon médian antérieur, à laquelle elle est fixée par une bandelette ligamenteuse, émanée de

la pie-mère, qui la couvre depuis le bulbe jusque sur le filum et qui prend à la région lombaire un aspect tendineux.

2° L'*artère radiculaire postérieure* suit la racine correspondante qu'elle nourrit semblablement et, avant même d'atteindre la moelle, fournit ses bran-

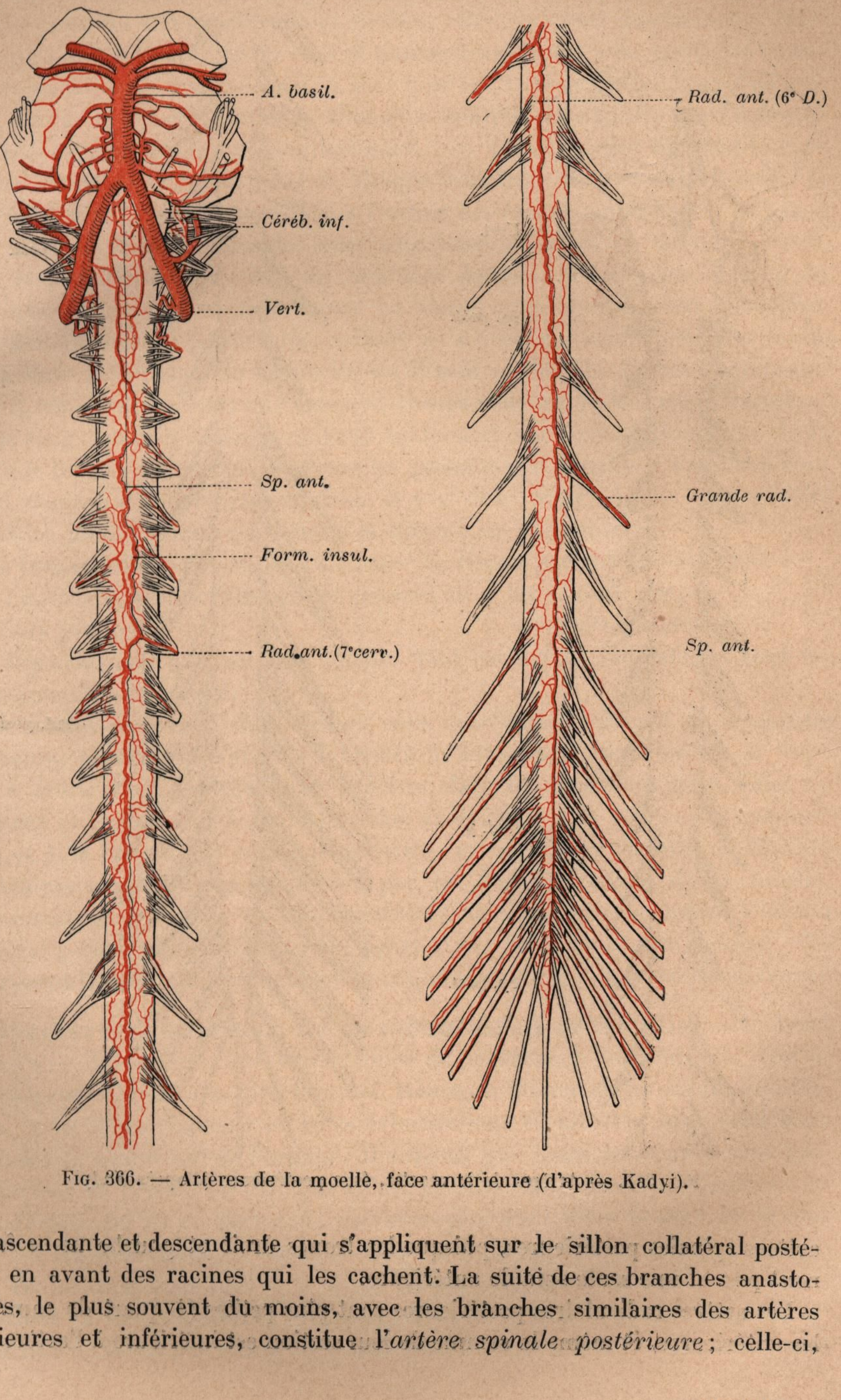

Fig. 366. — Artères de la moelle, face antérieure (d'après Kadyi).

ches ascendante et descendante qui s'appliquent sur le sillon collatéral postérieur, en avant des racines qui les cachent. La suite de ces branches anastomosées, le plus souvent du moins, avec les branches similaires des artères supérieures et inférieures, constitue l'*artère spinale postérieure*; celle-ci,

assez grosse à la région lombaire, très grêle ailleurs, est unie par du tissu conjonctif aux racines et au cordon latéral dont elle occupe l'angle de jonction. A la région cervicale, elle provient directement de l'artère vertébrale, aussitôt que cette dernière a pénétré dans la cavité de la dure-mère. Il y a donc deux

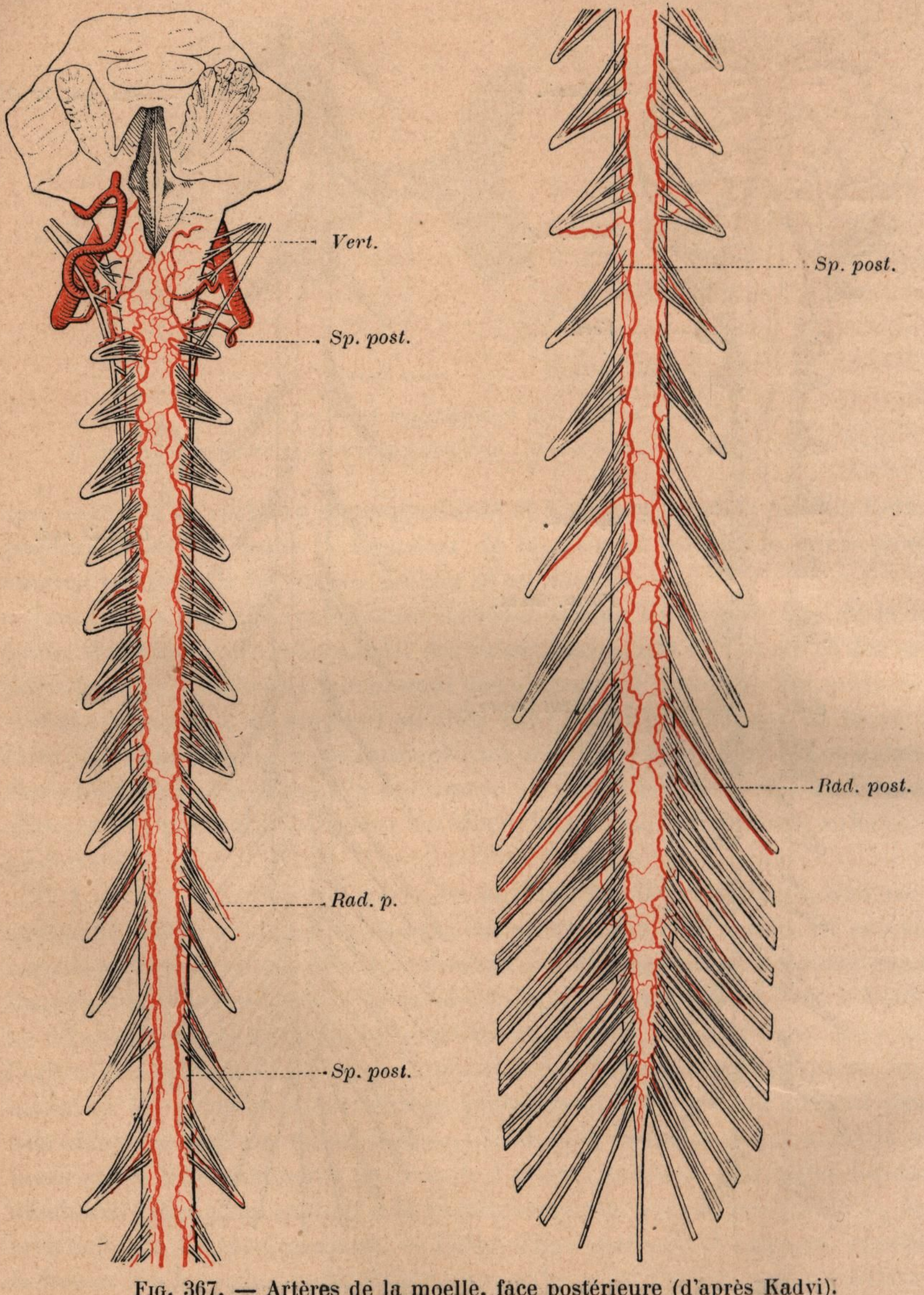

Fig. 367. — Artères de la moelle, face postérieure (d'après Kadyi).

artères spinales postérieures, puisque les troncs droit et gauche ne se fusionnent pas, et une seule spinale antérieure.

Les artères radiculaires postérieures sont plus petites (1 quart de mm.) que les antérieures, et même la somme de leur section est inférieure à l'artère anté-

rieure unique, car c'est à celle-ci qu'incombe la nutrition de presque toute la substance grise.

Réseau de la pie-mère. — Les trois artères spinales ou chaînes principales sont contenues dans la pie-mère qui les enveloppe. Outre quelques branches propres à la moelle et aux racines, elles émettent des branches latérales qui s'anastomosent entre elles et donnent naissance à de nouvelles branches ascendantes et descendantes, à leur tour continues avec les branches voisines. De là un réseau à mailles allongées, complètement intra-pial, composé de branches transversales et longitudinales; ces dernières, qui répètent le type des chaînes principales, forment de chaque côté trois chaînes secondaires : la première petite, discontinue, située à l'entrée des racines antérieures, en avant et en arrière d'elles; la seconde, interradiculaire, unissant les territoires antérieur et postérieur, au niveau du ligament dentelé; la troisième, le long du bord interne des racines postérieures. Le réseau anastomotique est bien développé sur les cordons postérieurs, surtout au niveau des renflements, et forme sur la face postérieure de la moelle un dessin en échelle. Partout communicant, il constitue un réservoir sanguin, comparable au périoste, qui emmagasine le sang des radiculaires, répartit également sur toute la longueur de la moelle le liquide nourricier et égalise les pressions; il supplée à l'absence d'un grand nombre d'artères radiculaires. Il y a donc au fond une homogénéité vasculaire physiologique qui annule la disposition segmentaire.

Des troncs principaux et des vaisseaux du réseau partent à angle droit :

1° Les artères pénétrantes qui se classent en deux groupes . . . . { les a. centrales, les a. périphériques.

2° Des artérioles qui vont aux racines dont les artères radiculaires sont insuffisamment développées.

Les artères centrales, disposées en série échelonnée naissant de la spinale antérieure, parcourent d'avant en arrière le sillon médian antérieur et tournent à droite ou à gauche pour pénétrer dans la substance grise. Elles s'y ramifient et fournissent à toute la corne antérieure, à la région des commissures et à la base de la corne postérieure, y compris la colonne de Clarke. Les artères périphériques pénètrent par les fissures radiées de la moelle, notamment par le sillon médian postérieur, le sillon intermédiaire, le sillon collatéral postérieur et les lignes de pénétration des racines antérieures; elles nourrissent la substance blanche et la majeure partie de la corne postérieure.

Caractères généraux de la circulation artérielle. — 1° Ainsi qu'on l'a vu, les artères ont leurs troncs de pénétration horizontaux, c'est-à-dire perpendiculaires à la direction des faisceaux blancs et des colonnes cellulaires; mais leurs rameaux et leurs arborisations terminales sont verticaux, parallèles au grand axe de l'organe. Il s'ensuit que leurs territoires sont longitudinaux, en prisme ou cylindre aplati, comme les cloisons conjonctives ou névrogliques qui les contiennent; ils s'entrepénètrent dans le sens de la longueur et transversalement, leurs contours sont découpés en angle.

2° Toutes les artères sont *terminales* au sens de Cohnheim. Elles ne s'anastomosent ni avec les artères voisines ni avec les artères opposées, les périphériques ne s'unissent pas aux artères centrales, les centrales droite et gauche sont

indépendantes. Telle est du moins l'affirmation catégorique de Kadyi, et c'est aussi ce qui me semble résulter de l'étude des moelles injectées que je possède et d'injections expérimentales que j'ai faites en poussant par les artères centrales. Cette disposition des artères se retrouve, comme on sait, dans le cerveau ; elle est donc caractéristique des centres nerveux et peut se formuler ainsi : à l'extérieur tout communique, à l'intérieur rien ne communique.

Il semble dès lors qu'on pourrait facilement partager l'intérieur de la moelle en territoires vasculaires. Mais on remarquera que ces territoires seraient très nombreux, vu la multiplicité des artères périphériques, et très irréguliers, vu l'absence de situation fixe pour les rameaux terminaux, de sorte qu'un grand territoire d'une coupe serait un territoire étroit sur une autre. Il n'y a pas non plus de répartition physiologique. L'artère du sillon postérieur nourrit les cordons de Goll opposés ; la colonne de Clarke tire ses vaisseaux de trois sources distinctes ; la corne postérieure reçoit à sa base des artères centrales, dans sa tête des artères périphériques ; la substance blanche et la substance grise ont une vaste zone mixte, comprenant presque le tiers de la surface de la moelle, où c'est tantôt l'un, tantôt l'autre système vasculaire qui se répand. Les seuls territoires qu'on puisse admettre sont ceux qui correspondent à des artères constantes, telles que les artères centrales, les artères de la corne postérieure, l'artère du sillon médian postérieur. En s'en tenant à la disposition générale, on peut dire que dans la substance grise le territoire des artères centrales est un territoire moteur, et celui des artères périphériques un territoire sensitif. D'autre part, le territoire d'une artère centrale étant beaucoup plus vaste que celui d'une branche périphérique, les effets d'une oblitération vasculaire, embolie ou thrombose, seront bien plus sensibles dans le premier que dans le second.

3° Les renflements de la moelle sont richement vascularisés, on ne compte pas moins de trois à cinq radiculaires antérieures pour le renflement cervical. Il n'en est pas de même de la partie dorsale, surtout de la dorsale supérieure. Est-on pour cela autorisé à parler d'insuffisance vasculaire (*Ad.*) et de prédisposition morbide ?

Artères radiculaires. — Dans la région cervicale, la première radiculaire est constante et considérable (4 mm.), car elle n'est autre que la portion intra-rachidienne de l'artère vertébrale, qui après avoir traversé la dure-mère suit le premier nerf cervical et se dirige vers le bulbe. La vertébrale, première radiculaire totale, fournit dès son entrée sa branche descendante postérieure, l'artère *spinale postérieure* des auteurs, pour nous la partie initiale seulement de cette chaîne anastomotique que continue une deuxième radiculaire vers le quatrième ou cinquième nerf cervical ; elle fournit ensuite près de la ligne médiane, ou un peu plus en dehors, sa branche descendante antérieure qui s'unit, tantôt immédiatement, tantôt sur le renflement cervical seulement, à la branche opposée pour constituer le commencement de l'artère *spinale antérieure*. Les deux vertébrales se fusionnent, comme on le sait, pour former le tronc basilaire, placé sur la gouttière médiane de la protubérance ; le tronc basilaire n'est, dans notre manière de voir, qu'une branche ascendante d'artère radiculaire, identique à l'artère spinale antérieure, mais énorme en raison du puissant développement de la moelle intra-crânienne.

Théoriquement l'artère spinale antérieure est constituée par les affluents des 62 artères radiculaires antérieures ; mais un grand nombre de ces artères avortent, elles s'épuisent dans les racines et n'arrivent pas à la moelle, ou si elles y arrivent, elles sont trop grêles pour lui fournir. Il n'y a ordinairement que 8 artères radiculaires antérieures (2 à 17 comme extrêmes), distribuées sans régularité soit comme côté, soit comme niveau ; j'ai vu la presque totalité des radiculaires nourricières de la moelle être situées à gauche. Les plus importantes et les plus constantes sont les radiculaires cervicales inférieures, entre le cin-

quième et le septième nerf cervical, et la *grande artère radiculaire* (*grande artère spinale* d'Adamkiewicz). Cette dernière, plus commune à gauche qu'à droite, accompagne une des racines échelonnées entre le neuvième nerf dorsal et le deuxième lombaire; elle est la plus basse des radiculaires de son côté et donne une grosse branche descendante, longue parfois de 15 centimètres, qui est le principal vaisseau nourricier du renflement lombaire.

Arrivée à la base du cône terminal, elle émet de chaque côté une branche transversale arquée qui, passant sous l'extrémité du ligament dentelé, s'anastomose avec les spinales postérieures et forme avec elles l'*arcade cruciale*. Au-dessous de cette arcade, la spinale antérieure très réduite descend sur le filum terminale, englobée dans la pie-mère qui la recouvre; cette *artère terminale* peut être suivie au delà du cul-de-sac dural.

FIG. 368. — Anastomose cruciale des deux artères spinales, au niveau du cône de la moelle.

Vue de la face latérale gauche.

Artères centrales. — Les artères centrales (*a. du sillon* d'Adamkiewicz; *a. centrales* des auteurs anglais et de Kadyi) naissent de la face postérieure de l'a. spinale antérieure. Leur série commence au-dessous de l'entre-croisement des pyramides et s'étage jusqu'au cône terminal, comprenant environ 200 branches (Adamkiewicz dit 260; j'en compte 180 sur une moelle de nouveau-né), soit six à huit en moyenne pour desservir un segment de moelle, et, remarque importante, ce nombre est le même, quelle que soit la hauteur du segment. Leur diamètre est de 0 mm. 1 à 0,2 ou même 0,27 en certains points, tandis que les artères périphériques sont presque capillaires. Chacune d'elles se dirige horizontalement en arrière dans le sillon méd. antér. sur un trajet de 3 à 5 mm., enveloppée par la cloison de la pie-mère. A la base du sillon elle touche la commissure blanche à laquelle elle adhère et là tourne ou à gauche ou à droite. Adamkiewicz admet que l'artère centrale se bifurque régulièrement en artère droite et gauche (*a. sulco-commissurales*); mais Kadyi s'est assuré, et je puis confirmer son observation, que ce cas est exceptionnel et ne se présente guère qu'à la région lombaire. La règle constante est que les artères droite et gauche sont indépendantes et alternées; elles naissent de la spinale antér. ou à des espaces réguliers et presque au même niveau ou assez souvent d'un tronc commun. L'artère centrale se coude donc à angle droit au fond du sillon pour suivre le canal latéral de la commissure et pénètre dans la moitié correspondante de la substance grise de la moelle.

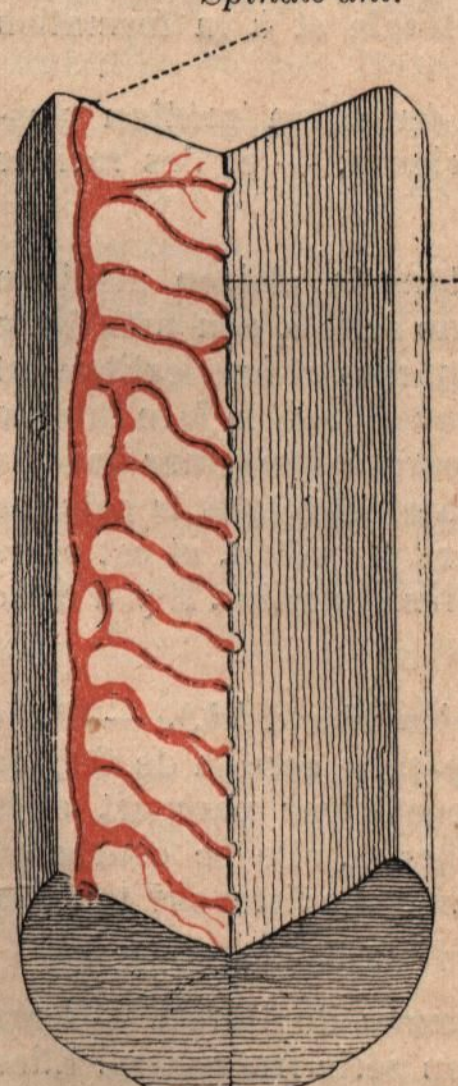

FIG. 369. — Artères centrales.

La moelle, ouverte et étalée par le sillon médian antérieur, montre la disposition des artères centrales sur une longueur d'un centimètre. — Grossi.

Dans la moelle, l'artère centrale arrive jusqu'à la région intermédiaire aux deux cornes, au sein de la substance gélatineuse. Là finit son parcours horizontal. Elle se divise en effet de suite, parfois même dès son passage dans la commissure, en deux branches verticales, une ascendante et une descendante, qui longent le côté du canal de l'épendyme; sur les pièces non injectées, leur coupe apparaît comme un trou nettement limité, presque toujours vide, bordé par du tissu conjonctif qui est la tunique adventice du vaisseau. Ce trou qui existe à droite et à gauche du canal central, et qu'on voit sur la plupart des coupes transversales, a été considéré tantôt comme la section d'une veine longitudinale, tantôt comme celle d'un canal lymphatique. On peut en rencontrer plusieurs d'inégal diamètre, les uns à côté des autres, quand les branches verticales se subdivisent prématurément en rameaux parallèles. Chacune des branches ascendante et descendante émet, de ses côtés et de son extrémité, des collatérales dont les ramifications longues, grêles, très flexueuses

s'irradient dans le plan transversal, et passent entre les faisceaux nerveux ou entre les groupes cellulaires.

Le champ de distribution de l'artère centrale comprend : la substance gélatineuse centrale, les commissures, la corne antérieure en totalité et la base de la corne postérieure ; elle est l'artère nourricière de la moelle motrice, et des groupes cellulaires de la région ventrale ainsi que de la région intermédiaire. En arrière, on voit quelquefois des *rameaux postérieurs*, contournant la commissure, entrer dans la partie profonde du sillon intermédiaire qui sépare Goll de Burdach et du sillon méd. postérieur qui sépare les deux cordons de Goll; ces branches sont inconstantes et n'occupent jamais que la partie profonde de ces sillons dont la nutrition est surtout du domaine des artères périphériques. Mentionnons aussi les vaisseaux que ces rameaux postérieurs abandonnent en dedans à la colonne de Clarke. Latéralement les ramifications des artères centrales arrivent sur la limite de la substance grise; le plus grand nombre ne la dépassent pas; les plus fortes s'engagent dans les cloisons rayonnantes qui découpent en dentelures le contour des cornes antérieure et latérale, et s'avancent dans la substance blanche sans la traverser complètement.

Artères périphériques. — Tandis que les artères centrales sont uniques sur le plan horizontal, qu'elles pénètrent par une fente préformée, et que leurs ramifications terminales émanées d'une tige centrale forment un système divergent, centrifuge, les artères périphériques, qui abordent la moelle sur toute sa circonférence, constituent un système convergent, centripète, qui va à la rencontre du premier et s'entrepénètre avec lui. Elles émanent soit des artères spinales elles-mêmes, soit de leurs branches latérales qui, par leurs anastomoses, entourent la moelle d'une couronne vasculaire.

Parmi ces artères, les unes sont irrégulières dans leur nombre et leur situation, les autres sont constantes et font partie d'un plan défini.

Les artères irrégulières sont réparties sur toute la périphérie, à l'exception des sillons principaux.

Il y en a de courtes et de longues. Les courtes, qui sont en même temps de petit calibre, se terminent dans la zone externe de la substance blanche; avec des collatérales des artères longues, elles constituent les *vaisseaux marginaux*. Les longues ou grosses atteignent la substance grise. Parmi celles-ci il en est une *latérale* à peu près constante, qui part de l'insertion du ligament dentelé et va jusqu'à la corne latérale et à la formation réticulée.

Les artères périphériques constantes et régulières sont celles du sillon médian postérieur, — du sillon intermédiaire postérieur, — de la corne postérieure, — et des racines antérieures.

1° **Artère du sillon médian postérieur.** — Elle s'enfonce dans la cloison médiane impaire que la névroglie fournit à ce sillon. Il y en a en hauteur une série à peu près égale à celle du sillon antérieur, mais elles sont plus irrégulièrement espacées et leur calibre est petit (0 mm. 02 à 0 mm. 05). Les branches latérales courtes se répandent sur la face interne du cordon de Goll, tandis que le tronc arrive au fond du sillon, pour se terminer dans la commissure grise et la partie voisine de la corne postérieure, notamment dans la colonne de Clarke. Assez souvent l'artère s'arrête aux deux tiers postérieurs du sillon, et est alors suppléée dans la partie antérieure par des rameaux venus des artères centrales. Il y a donc là un territoire mixte, non anastomotique.

2° **Artère du sillon intermédiaire postérieur** (*a. interfuniculaire* d'Ad.). — Dans la région cervicale et la dorsale supérieure, un sillon cloisonné sépare le cordon de Goll de celui de Burdach. Une artère presque égale à celle du sillon postérieur parcourt cette fissure et se distribue aux deux cordons. Quand elle est volumineuse, elle se courbe en dehors et atteint la face interne de la corne postérieure. Cette artère existe sur toute la longueur de la moelle.

3° **Artères de la corne postérieure** (*a. radiculaires postérieures* de Duret). — Leur origine est dans le sillon collat. postérieur, où elles s'échelonnent en série irrégulière. Elles pénètrent avec les racines postérieures au milieu des cloisons piales et névrogliques et arrivent à la tête de la corne; là elles divergent en éventail et forment trois groupes : un groupe interne qui, entourant en arc la face interne de la corne, fournit à la substance grise et au faisceau de Burdach; un groupe externe, également arqué pour embrasser la face externe de la corne qu'il vascularise, ainsi que le cordon latéral voisin, jusqu'à la corne latérale; un groupe moyen qui traverse le sommet de la corne, se distribue à la substance de Rolando ainsi qu'au noyau de la corne postérieure et se prolonge dans la colonne de Clarke. La colonne de Clarke reçoit donc les artères de trois sources : des artères centrales, source principale d'après Adamkiewicz, des artères du sillon postérieur et des artères de la corne postérieure.

Les ramifications de ces groupes d'artères sont disposées longitudinalement autour de la corne postérieure.

4° **Artères des racines antérieures** (*radiculaires antérieures* de Duret). — Elles s'enfoncent avec les racines antérieures, horizontales comme elles, et atteignent en éventail convergent l'angle externe de la corne antérieure. Ces artères assez petites, au nombre de trois à six sur la coupe, fournissent à la substance blanche qu'elles parcourent et aux faces antérieure et latérales de la substance grise le long desquelles elles s'étalent. Elles sont voisines des branches terminales des artères centrales, mais ne s'anastomosent pas avec elles; elles peuvent les suppléer dans la partie périphérique de la substance grise.

§ II. — CAPILLAIRES ET VEINES

Les capillaires qui unissent les artères aux veines de la moelle forment des systèmes simples que ne compliquent point des subdivisions et des réunions répétées. Leurs réseaux se modèlent sur les éléments nerveux qu'ils entourent.

La disposition des veines rappelle celle des artères dans ses traits fondamentaux, mais en diffère sur plusieurs points importants. Il y a bien des veines centrales et des veines périphériques; mais tandis que les artères centrales représentent la plus grosse part des vaisseaux afférents, situés ainsi sur la face ventrale, les veines centrales sont petites et la majeure partie du sang s'en va par les veines périphériques, surtout par celles de la face postérieure. En second lieu, sauf pour la veine médiane antérieure, les veines ne sont pas en général satellites des artères et appartiennent plutôt au type des veines solitaires, à trajet indépendant.

Le sang des capillaires sort de la moelle par le système transversal des veines centrales et des veines périphériques, qui le conduisent aux veines longitudinales péri-médullaires; de là il est pris par les veines radiculaires antérieures et postérieures, et avec elles aboutit aux plexus extra-rachidiens des trous de conjugaison.

Nous distinguerons les veines en veines intra-médullaires, veines périmédullaires et veines radiculaires.

1° ***Veines intra-médullaires***. — Elles comprennent, comme pour les artères, les veines centrales et les veines périphériques.

Les *veines centrales* ont la disposition des artères homonymes, mais elles sont deux fois plus nombreuses, et beaucoup plus petites, la somme de leur section égale à peine la moitié de celle des artères; leur territoire est conséquemment plus restreint, malgré la richesse de leurs ramifications. Au fond du sillon antérieur, les troncs droit et gauche s'anastomosent et vont ensuite se jeter isolément dans la veine médiane antérieure.

Beaucoup d'auteurs décrivent sous le nom de veines centrales ou *veines de Clarke* deux gros vaisseaux longitudinaux qui suivent toute la longueur de la moelle, à côté du canal de l'épendyme, et finissent au cône terminal en se résolvant en un plexus veineux. Pour Kadyi ces veines n'existent pas; non seulement toutes les coupes ne montrent pas la lumière de ces canaux, d'ailleurs vides, ou en montrent au contraire plusieurs; mais les orifices que l'on voit ne sont que la section des branches ascendante et descendante de chaque artère centrale, et la paroi conjonctive qui les limite est la tunique adventice de ces vaisseaux.

Les *veines périphériques* sont moins nombreuses que les artères correspon-

dantes, mais beaucoup plus grosses; elles servent d'émissaires à la substance blanche et de plus à une partie notable de la substance grise où ne s'étendent pas les veines centrales. Elles partent de la substance grise, de sa zone périphérique et suivent, comme les artères, mais non à côté d'elles, les cloisons conjonctives irradiées.

Les veines intra-médullaires communiquent-elles entre elles, contrairement à leurs artères d'origine? Kadyi l'affirme et soutient que les artères seules sont terminales, les veines sont anastomotiques, disposition qui prévient toute stagnation du sang dans la moelle. Mais il est bien invraisemblable que les veines de la moelle soient construites sur un autre type que celles du cerveau, lesquelles ne communiquent pas entre elles, tant qu'elles sont dans l'épaisseur de la substance nerveuse. Leur aspect est le même sur les coupes, et je n'ai jamais vu d'anastomoses entre deux branches. Sans être tout à fait affirmatif, car mes injections étaient peut-être imparfaites, je dirai : les veines de la moelle sont comme les artères médullaires et comme les veines du cerveau : anastomotiques à l'extérieur, terminales à l'intérieur.

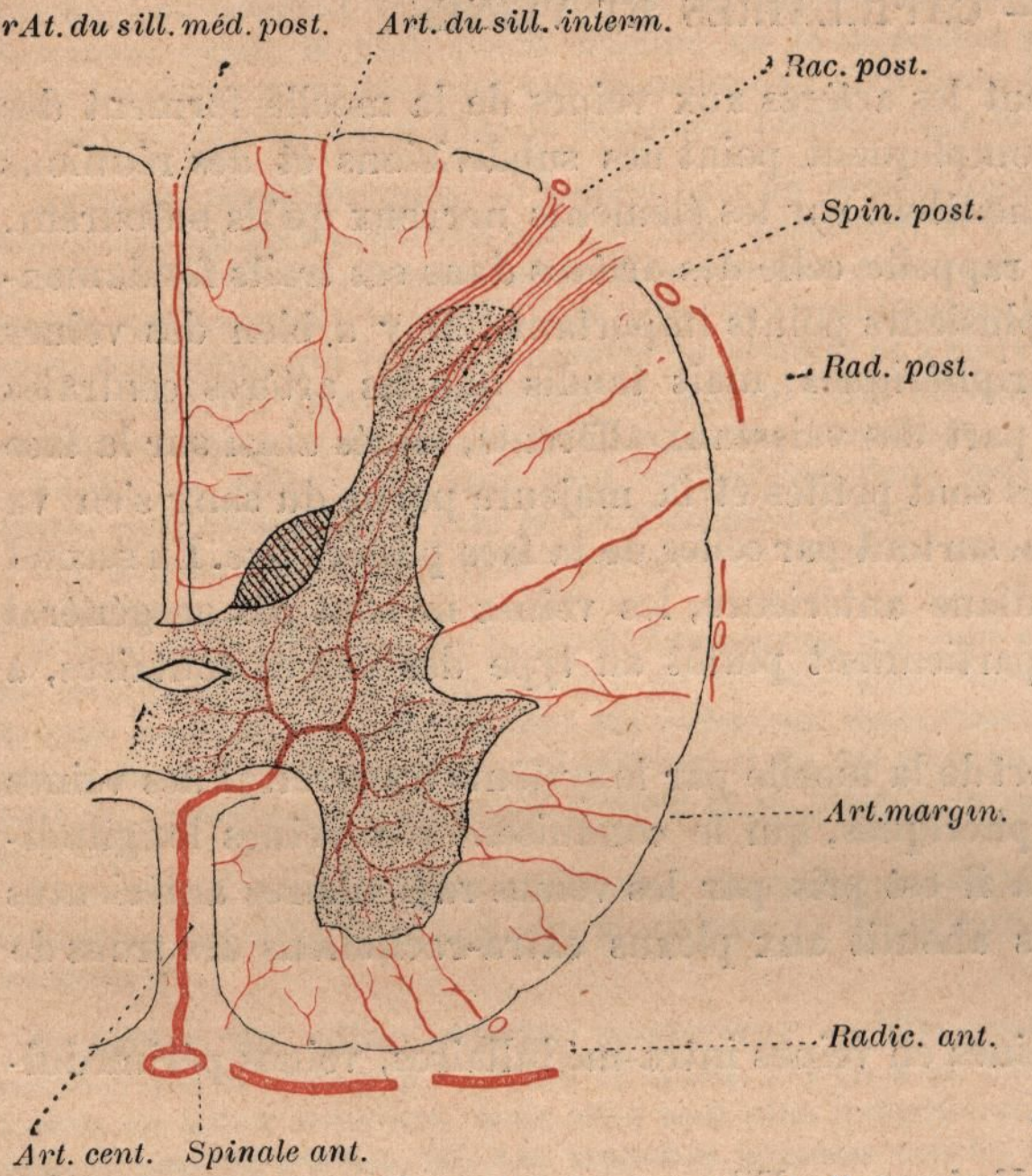

Fig. 370. — Artères et veines de la moelle.

Disposition des vaisseaux schématisée sur une coupe transversale de la moelle thoracique.

Veines périmédullaires. — Les veines périmédullaires sont, comme les artères, contenues dans l'épaisseur de la pie-mère. Elles constituent des troncs longitudinaux et un réseau anastomotique. Parmi les troncs longitudinaux on distingue : la veine *médiane antérieure*, satellite de l'artère ; la *veine médiane postérieure* qui suit le sillon correspondant, et les *veines antéro-latérales* qui sont contiguës aux racines antérieures.

Veines radiculaires. — Du réseau de la pie-mère et des grosses veines médianes antérieure et postérieure, le sang passe dans les veines radiculaires homologues des artères, mais plus nombreuses qu'elles, en moyenne 38 pour 60 nerfs, et quelquefois bien davantage.

Les veines *radiculaires antérieures* sont nombreuses, mais elles sont petites et n'emmènent que peu de sang, celui des troncs médians antérieurs et des réseaux. On trouve ordinairement une grosse veine radiculaire entre le onzième nerf dorsal et le troisième lombaire, et une fois sur deux un vaisseau assez

important au niveau du premier ou du deuxième nerf sacré. — Les veines *radiculaires postérieures* sont moins nombreuses, la région cervicale exceptée, mais volumineuses, contrairement aux artères homonymes ; c'est qu'elles emportent le sang de la partie postérieure, source principale du courant efférent de la moelle, notamment du plexus périmédullaire postérieur. Une d'entre elles est quelquefois très développée vers le troisième nerf lombaire. La région lombaire a donc les plus grosses veines.

Les veines radiculaires ne sont pas valvulées, puisqu'on les injecte à contre-courant; il n'en est pas de même hors du sac dural, car l'injection poussée de dehors en dedans ne peut traverser la dure-mère, ce qui suppose des valvules. Les veines radiculaires antérieures et postérieures se réunissent ordinairement en une seule veine (*veine médullaire*) qui perfore la dure-mère avec les racines, ou bien en un plexus qui peut sortir entre deux paires nerveuses. La veine médullaire se jette dans le gros plexus péri-ganglionnaire qui occupe le trou de conjugaison et par lui dans les veines intercostales ou leurs analogues.

Capillaires de la substance blanche. — Les capillaires distendus par l'injection ont un diamètre de 0 mm. 007 à 0 mm. 01; leurs mailles très grandes s'étendent dans le sens vertical, le long des faisceaux nerveux sur lesquels elles s'appliquent ou qu'elles contournent en spirale. Elles sont plus serrées dans le cordon de Goll et encore plus étroites dans la formation réticulaire, qui est d'ailleurs un mélange de substance grise et blanche. Leur direction est transversale seulement dans la commissure blanche, où elles naissent des réseaux de la pie-mère.

Capillaires de la substance grise. — Les capillaires y sont très fins (0 mm. 007) et laissent à peine passer un globule rouge. Leurs mailles serrées sont si irrégulières qu'il est difficile de leur assigner une forme ou une direction; leur direction est toutefois plutôt longitudinale au niveau des colonnes cellulaires et leur étroitesse est d'autant plus grande que les cellules nerveuses sont plus agglomérées, comme dans la colonne de Clarke. Les capillaires passent autour des faisceaux nerveux ou des groupes cellulaires en trajets coudés et tortueux. Ainsi que Goll l'avait déjà remarqué, il n'y a aucun rapport de forme ou de grandeur entre le réseau capillaire et les cellules nerveuses; ce n'est qu'accidentellement qu'un élément nerveux semble reposer dans une couronne ou une maille vasculaire, pas plus qu'il n'est placé dans une maille de névroglie; il peut être tout à fait au contact ou très éloigné du capillaire le plus voisin.

Adamkiewicz décrit dans la corne antérieure et dans la partie lombaire et sacrée de la corne postérieure un réseau capillaire à type carré; dans la corne postérieure des parties dorsale et cervicale un réseau serré à type conique, en buisson naissant du sommet des artères. Il y a cinq ou sept de ces buissons sur un centimètre de hauteur. Cette disposition caractérise la tête et le col; à la base de la corne, le type carré reparaît.

Y a-t-il entre les artères et les veines d'autres communications que celles des capillaires? Un certain nombre d'anatomistes et d'histologistes ont décrit dans différents organes, dans le cerveau notamment, des anastomoses directes entre ces deux genres de vaisseaux par des branches analogues aux canaux dérivatifs de Sucquet. On ne sait s'il en existe dans la moelle. Kadyi dit avoir rencontré, entre les artères et les veines, des vaisseaux d'union qu'il croit normaux, dont le diamètre dépassait trois ou quatre fois celui des capillaires ordinaires.

Veines intra-médullaires périphériques. — Parmi les veines périphériques constantes, à disposition régulière, il faut citer :

1° Les *veines du sillon médian postérieur*, moins nombreuses mais plus grosses que les artères, plus longues aussi, car elles viennent de la commissure postérieure où elles avoisinent les branches des veines centrales. Elles se jettent dans la veine médiane postérieure.

2° Les *veines du sillon intermédiaire postérieur* ou interfuniculaires, qui offrent les mêmes particularités. Elles sont situées entre les faisceaux de Goll et de Burdach.

3° Les *veines de la corne postérieure*. Ces veines importantes, de 0 mm. 1, qui emmènent le sang de presque toute la corne postérieure y compris la colonne de Clarke et la formation réticulée, sont la voie efférente la plus considérable de la moelle. Dans la substance de Rolando, elles prennent une disposition en éventail verticalement déployé, et de là, mêlées aux racines, suivent le sillon collatéral postérieur pour arriver à la surface.

[*CHARPY.*]

4° Les *veines des racines antérieures*, également importantes, suivent les cloisons que parcourent dans la moelle les racines antérieures et leurs petites artères.

5° La *veine du cordon latéral* est assez constante et vient de la corne latérale, où elle se confond avec les rameaux extrêmes des veines centrales. Elle traverse un peu obliquement le cordon latéral.

Veines périmédullaires. — 1° La veine *médiane antérieure*, satellite de l'artère spinale antérieure. C'est bien une veine véritable à parois propres, et non comme on l'a dit un sinus creusé dans la pie-mère; car si sa coupe est triangulaire à l'état vide à cause de la forme en V des lèvres du sillon, elle est circulaire à l'état de plénitude. Unique à la région lombaire, le plus souvent double ou triple à la région cervicale et dorsale, et alors coupée d'anastomoses en échelons, elle ondule à l'entrée du sillon médian, placée derrière l'artère c'est-à-dire plus profondément, ou à ses côtés si elle est dédoublée. Elle recueille les veines centrales, les veines des parois du sillon médian et les veines du cordon antéro-latéral, et se déverse dans les radiculaires antérieures.

A la partie supérieure, la veine médiane antérieure se fond dans les plexus veineux du Pont de Varole. Elle finit en bas par la veine terminale, qui est sa continuation directe. La *veine terminale*, de volume très variable, quelquefois large de 1 mm., longe le filum terminale dans lequel elle est plongée avec l'artère homonyme au milieu d'un tissu cellulo-adipeux qu'enveloppe la pie-mère, et perfore le cul-de-sac dural pour se perdre on ne sait où. Le sang y suit un trajet descendant. Cette veine est sujette à de nombreuses anomalies; elle peut faire défaut et être remplacée par un plexus, ou bien aller en s'amincissant, de sorte que le cours du sang y est alors probablement ascendant.

2° La *veine médiane postérieure*. Cette veine n'a pas d'artère homologue. Large de 1 à 2 mm., manquant rarement, bien qu'à la région dorsale elle puisse être remplacée par des réseaux, elle commence au cône terminal, suit le sillon médian postérieur et se jette au collet du bulbe dans la première veine radiculaire. Elle reçoit le sang du sillon médian postérieur et des cordons de Goll et le déverse par des branches transversales dans les veines radiculaires postérieures.

3° Les *veines antéro-latérales*. Ces veines longent la ligne postérieure d'insertion des racines antérieures; elles reçoivent le sang des veines comitantes des racines antérieures et des faces latérales, et se déchargent soit dans les radiculaires antérieures, soit dans la veine médiane. Adamkiewicz admet aussi des veines postéro-latérales en avant des racines postérieures. Ces chaînes latérales sont très irrégulières et discontinues.

4° *Plexus de la pie-mère*. Ce plexus est formé par les troncs longitudinaux des veines précédentes unis entre eux à l'aide de branches transversales, elles-mêmes ramifiées et subdivisées. Les plus riches réseaux sont ceux qui recouvrent les cordons postérieurs de la moelle et qui forment, avec la veine médiane postérieure et les veines latérales, un lacis vasculaire qui se déverse dans les radiculaires postérieures. Assez souvent les veines de la pie-mère sont variqueuses, chez les vieillards surtout.

§ III. — SYSTÈME LYMPHATIQUE DE LA MOELLE

Gaines lymphatiques périvasculaires. — Les vaisseaux lymphatiques de la moelle et des autres centres nerveux présentent une conformation particulière. Au lieu d'être des canaux indépendants comme dans les autres organes, ils sont disposés en manchon continu autour des vaisseaux, d'où leur nom de *gaines lymphatiques périvasculaires*; une disposition semblable existe dans les vaisseaux du mésentère de la grenouille. Virchow avait déjà observé que l'adventice des vaisseaux des centres nerveux présentait une forme spéciale et qu'elle se laissait distendre comme un sac par les infiltrations de sang ou de sérosité; Robin reconnut sa disposition canaliculée et sa nature lymphatique. La gaine lymphatique enveloppe tous les vaisseaux, artères, veines et capillaires; sur ces derniers elle semble appliquée sur la paroi même et sans espace vide; elle est plus marquée sur les artères que sur les veines. Sa paroi externe est la tunique adventice, ce qui la fait désigner comme gaine lymphatique adventitielle, et sa paroi interne est la tunique musculaire du vaisseau; les faces opposées de l'espace vide ainsi intercepté sont tapissées par l'endothélium festonné caractéristique, et dans l'espace lui-même circule de la

lymphe avec des globules blancs et des granulations. Le canalicule est continu, cloisonné par places par de petites travées conjonctives qui vont d'une face à l'autre et sont elles aussi à revêtement endothélial; de là une certaine disposition spongieuse qui doit ralentir le cours de la lymphe. Ces gaines commencent et finissent dans l'espace sous-arachnoïdien, et sont facilement injectables par cet espace. Au moment où une artériole s'enfonce dans la pie-mère, elle traverse la couche endothéliale interne de l'espace sous-arachnoïdien et entraîne avec elle un prolongement de cette couche qui va constituer sa gaine; de même quand la veinule sort de la pie-mère, son revêtement lymphatique se fond dans l'endothélium de l'arachnoïde et l'espace péri-vasculaire s'ouvre par conséquent dans l'espace sous-arachnoïdien. Il ne débouche pas dans des ganglions, et on n'a pas réussi à injecter des troncs lymphatiques le long des racines nerveuses où ils devraient passer.

Espaces lymphatiques. — Outre les canaux intra-adventitiels, on a décrit dans les centres nerveux des espaces lymphatiques variés, dont l'existence est des plus contestables. His a conclu d'injections faites par piqûre dans la substance de la moelle qu'il existait autour des vaisseaux, en dehors de leur gaine lymphatique et ne communiquant pas avec elle, un réseau de canalicules endothéliaux, ramifiés comme les vaisseaux qu'ils accompagnent, dilatés et flexueux par place, et constituant les *espaces périvasculaires* ou *extra-adventitiels*; à la surface ils débouchent dans un système lacunaire situé entre la pie-mère et la moelle, *espace épispinal*. Cet espace ne communiquant pas avec les vaisseaux de la pie-mère, la lymphe qu'il contient se déverserait par filtration dans le réservoir sous-arachnoïdien ou bien remonterait jusque dans les espaces épicérébraux de l'encéphale qui sont en relation avec des lymphatiques de la méninge vasculaire. Bien que la question ne soit peut-être pas tranchée à fond, cependant beaucoup d'observateurs considèrent les espaces périvasculaires et épispinaux de His comme des productions artificielles. Les injections poussées dans les espaces réels, comme le sous-arachnoïdien, ne s'y engagent pas; et dans les œdèmes, les inflammations, les globules rouges ou blancs extravasés s'accumulent toujours dans la gaine lymphatique adventitielle, et non dans un espace en dehors d'elle. — Rauber en donne une autre interprétation. Il admet un système lymphatique primitif, existant chez l'embryon antérieurement aux véritables vaisseaux, et constitué par les fentes qui séparent les feuillets blastodermiques et leurs plissements. Quand apparaissent les vaisseaux du système lymphatique secondaire ou définitif, ces vaisseaux entourés de tissu conjonctif s'enfoncent dans les fentes lymphatiques primitives et les comblent plus ou moins, en sorte que les espaces libres qu'on peut rencontrer à la surface de la moelle ou à la surface des fissures intra-médullaires sont les restes de la disposition embryonnaire, complètement éclipsés par la disposition définitive (gaines lymphatiques intra-adventitielles), mais peut-être encore utiles au cours de la lymphe.

D'Abundo (Sulle via linfatiche del systema nervoso centrale. *Annali di Nevrol.*, 1891 et 1896), en faisant pénétrer de l'encre de Chine dans la moelle de chiens vivants, l'a vue se répandre au bout de plusieurs jours dans des directions définies, grâce aux globules blancs qui transportent les granulations soit entre les éléments de la moelle soit dans la gaine périvasculaire. Ces expériences démontrent la circulation de la lymphe, mais ne nous font pas connaître les voies interstitielles. Celles de Guillain (*Revue neurol.*, 1899) sont semblables, comme technique et comme résultat, aux observations de l'auteur italien.

Kadyi a vu une fois l'injection poussée par les veines pénétrer dans un système de canaux ramifiés, placés verticalement à côté du canal de l'épendyme. Il présume qu'il s'agit là de canaux lymphatiques, mais sans l'affirmer, le cas étant isolé et l'injection pouvant s'être frayé une voie artificielle.

Enfin il ne faut pas oublier que le canal de l'épendyme remplit peut-être les fonctions d'une voie lymphatique.

En résumé, la circulation lymphatique est étroitement unie à la circulation sanguine, au double point de vue du mécanisme de la progression des liquides et des échanges nutritifs; on peut supposer que cette disposition engainante régularise la tension et protège les éléments nerveux contre les chocs ou les variations de pression des vaisseaux sanguins. La lymphe exsudée de la gaine péri-artérielle se répand dans les espaces conjonctifs, à travers les cellules et les prolongements névrogliques; une certaine partie doit même passer directement par osmose le long des fibres névrogliques qui sont fixées aux parois

vasculaires; elle baigne les éléments nerveux et elle est reprise par la tunique lymphatique des veines. Ces conditions sont du reste les mêmes pour le cerveau.

Bibliographie. — Il existe sur les vaisseaux de la moelle de l'homme deux travaux étendus : 1° celui d'Adamkiewicz, *Die Blutgefässe des menschlichen Rückenmarkes*, in C. R. Académie des sciences de Vienne, 1882; il repose sur l'étude de douze moelles injectées; — 2° celui de Kadyi, qui a injecté vingt-neuf moelles, *Ueber die Blutgefässe des menschlichen Rückenmarkes*, Lemberg, 1889. Ce dernier travail diffère de celui d'Adamkiewicz sur plusieurs points importants. On trouvera dans ces auteurs l'indication détaillée de la technique à suivre.

Sur la circulation de la moelle chez les animaux, et spécialement chez le chien et le lapin, voy. : Hoche, *Zeitschr. f. Morphol.*, 1899.

Chez le lapin, la ligature de l'aorte abdominale, au-dessous des artères rénales, prolongée pendant une heure, entraîne la paralysie définitive des membres postérieurs (*expérience de Stenson*, 1667). Cette paralysie est due à l'anémie aiguë de la moelle lombo-sacrée dont la substance grise, et par conséquent les cellules motrices qu'elle contient, est rapidement nécrosée sans pouvoir se réparer; la substance blanche, plus résistante, reste intacte. Cette expérience, employée aujourd'hui pour détruire la substance grise de la moelle, prouve que les anastomoses artérielles sont insuffisantes pour rétablir immédiatement la circulation. Elle ne réussit pas ordinairement chez le chien. Hoche a montré que la moelle de cet animal possède des anastomoses suffisantes entre les branches spinales : une injection modérée poussée dans une artère intercostale s'étend dans le système vasculaire antérieur de la moelle jusqu'aux extrémités de celle-ci.

CHAPITRE DEUXIÈME

VAISSEAUX DE L'ENCÉPHALE

§ I. — CIRCULATION ARTÉRIELLE DU TRONC CEREBRAL

BULBE, PROTUBÉRANCE ET CERVELET.

La circulation artérielle de tous ces organes compris entre la moelle et le cerveau est du domaine des artères vertébrales, branches des sous-clavières.

L'*artère vertébrale*, après avoir suivi le canal des apophyses transverses, perfore la dure-mère entre l'atlas et l'occipital, pénètre dans le crâne par le trou occipital et gagne la gouttière basilaire. De la face latérale du bulbe, elle s'est portée sur sa face antérieure et, arrivée au sillon qui sépare le bulbe de la protubérance, elle s'unit à angle aigu ou même à angle droit avec la vertébrale opposée pour former le tronc basilaire.

Les vertébrales sont souvent asymétriques. L'une ou les deux peuvent être déjetées de côté. Sur 57 sujets, Ehrmann les a trouvées 17 fois inégales; 9 fois la gauche était plus grosse, 8 fois la droite, et 5 fois l'une avait un volume double de l'autre. Mori, sur 35 cerveaux de sujets sains d'esprit, a constaté que la gauche était plus grosse dans 20 pour 100 des cas, la droite dans 2 pour 100. Lœwenfeld, pour 61 sujets, donne les chiffres suivants : la gauche plus grosse, 24 fois; la droite, 31 fois; les deux artères égales, 6 fois. Quand la vertébrale est très petite, et elle peut n'être que la moitié de l'autre, elle est ordinairement suppléée par l'autre artère ou par une branche anormale.

La vertébrale gauche est un peu plus dans l'axe de l'aorte ascendante, parce qu'elle naît de la partie verticale de la sous-clavière, et non, comme à droite, de la partie horizontale; cette disposition favorise peut-être les embolies vertébrales gauches.

Le *tronc* ou *artère basilaire*, né de la convergence des vertébrales, est un gros vaisseau de 4 mm. de diamètre (2 mm. 5 à 3,5 de D. intérieur). Il s'étend du bord inférieur au bord supérieur de la protubérance, trajet qui mesure 25 à 30 mm. en moyenne, souvent moins quand les vertébrales se réunissent tardivement. Il repose en avant sur la gouttière basilaire osseuse, en arrière sur le

sillon médian ou basilaire de la protubérance, sillon qui, d'ailleurs, ne paraît pas être produit par son contact, car il existe sans changement alors même que l'artère est déjetée sur le côté. Il n'est pas rare en effet de voir le tronc basilaire décrire une courbe à convexité droite. Sur tout son parcours, l'artère est contenue dans un canal sous-arachnoïdien, canal protubérantiel médian, qui s'ouvre en avant dans le confluent central, et elle est fixée à la surface du pont de Varole par des lamelles de tissu sous-arachnoïdien.

L'artère basilaire est originellement double, puisqu'elle représente les deux vertébrales momentanément unies; la trace de cette duplicité se retrouve dans une cloison médiane plus ou moins longue et plus ou moins profonde qu'on voit assez souvent sur la face interne de sa paroi antérieure, ou encore dans son dédoublement partiel donnant lieu à des formations insulaires qui sont normales chez le cheval. L'éperon qui marque en bas l'adossement des deux artères vertébrales favorise les thromboses en ralentissant le cours du sang.

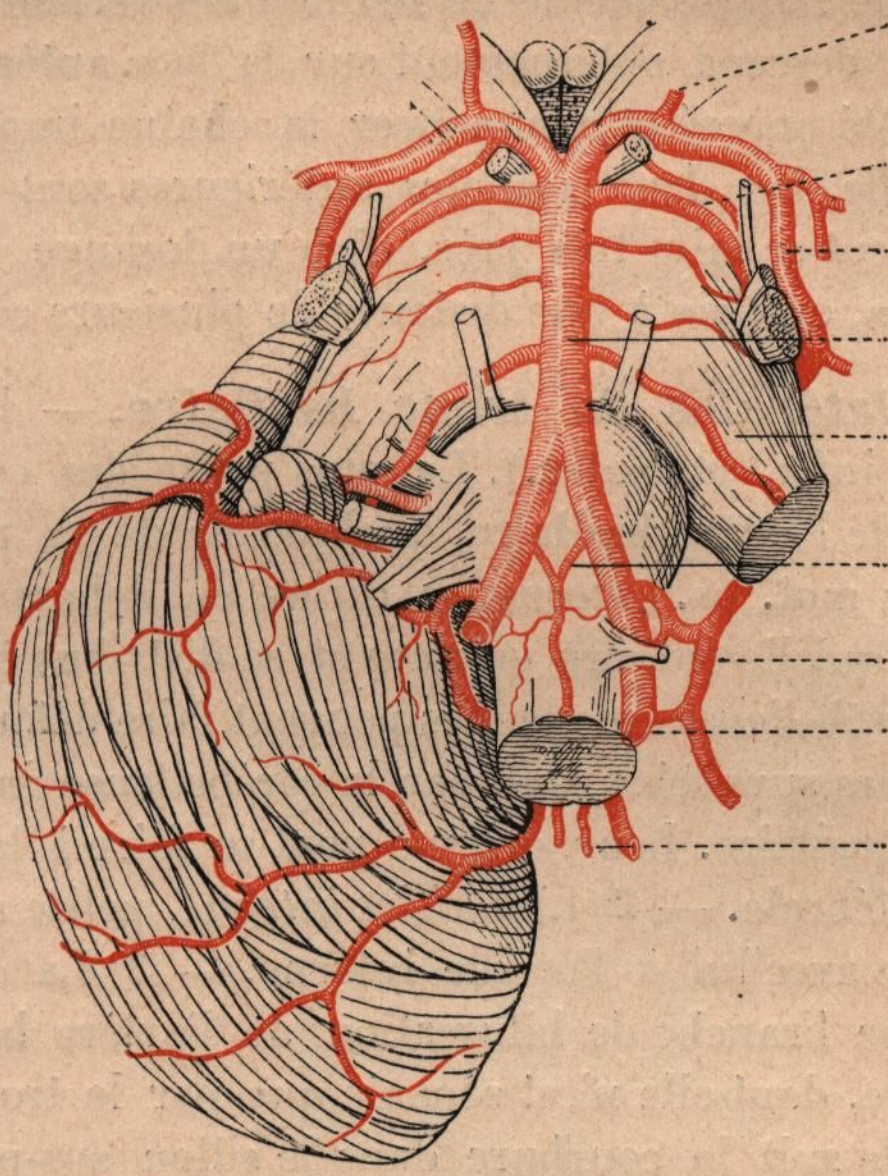

FIG. 371. — Artères du bulbe, de la protubérance et du cervelet, d'après Hirschfeld.
Vue de face.

Au delà de la protubérance, le système vertébral artériel se redivise, le tronc basilaire se bifurque et donne ses deux branches terminales, les cérébrales postérieures qui font partie de l'hexagone de Willis.

Les collatérales importantes fournies par les artères vertébro-basilaires sont les suivantes :

A. ***Collatérales des vertébrales.*** — 1° La *spinale postérieure*. Elle naît dès la pénétration de la vertébrale dans le sac dural; assez souvent elle vient de la cérébelleuse inférieure. Cette petite artère se dirige en arrière et en bas; elle se divise en deux branches, une ascendante très courte qui monte vers le bord du plancher ventriculaire, une descendante longue qui commence la chaîne des spinales postérieures. La branche ascendante peut être remplacée par une ou deux artérioles naissant directement de la vertébrale et montant derrière les racines du pneumogastrique. — 2° La *cérébelleuse inférieure* (cérébell. infér. et postér. ou vertébro-cérébell.). Très flexueuse, elle embrasse le bulbe, en passant de sa face antérieure à sa face postérieure; elle traverse les racines de l'hypoglosse, contourne ou traverse celles du pneumogastrique et arrive sur les côtés du quatrième ventricule, à 2 cm. au-dessus du bec du calamus, dans l'angle qui sépare le bulbe du cervelet; là elle disparaît en s'en-

fonçant dans la profondeur. Après ce trajet en anse double, elle se divise en branche interne ou médiane qui occupe la scissure interhémisphérique du cervelet et s'épuise sur le lobe médian, et en une ou deux branches externes ou latérales destinées à la face inférieure du cervelet. — 3° La *spinale antérieure*. Elle naît de l'angle même de réunion des vertébrales ou à 1 cm. au plus en dehors, et descend obliquement sur la face antérieure du bulbe pour s'unir à celle du côté opposé et commencer la chaîne impaire de la spinale antérieure de la moelle. Les deux spinales antérieures sont souvent asymétriques; leur réunion peut se faire très près, d'où un losange ou un delta avec l'angle des vertébrales, ou bien à une distance de plusieurs centimètres seulement.

B. **Collatérales du tronc basilaire**. — 1° La *cérébelleuse moyenne* (cérébell. infér. et antér.). La plus petite des cérébelleuses, elle naît près de l'origine de l'artère basilaire, quelquefois de sa partie moyenne, passe sur les racines du mot. oc. externe, se dirige en dehors vers le lobule du pneumogastrique qu'elle entoure en anse et se distribue à la face antérieure du cervelet. Les cérébelleuses moyennes peuvent faire défaut d'un seul côté ou des deux, et sont alors suppléées soit par la cérébelleuse inférieure, soit par un rameau du tronc basilaire. Leur origine peut se faire à la fois sur le tronc basilaire et sur la vertébrale. — 2° L'*auditive interne*, petite artère qui suit le nerf auditif, et se porte avec lui à l'oreille interne. — 3° La *cérébelleuse supérieure*. Elle semble une branche de bifurcation de l'artère basilaire, comme la cérébrale postérieure, dont elle n'est séparée que par le tronc du moteur ocul. commun et dont elle suit la courbure dans le sillon sus-protubérantiel. Elle s'infléchit en arc et s'irradie d'avant en arrière sur toute la longueur de la face supérieure du cervelet par deux branches, une externe qui fournit à l'hémisphère correspondant, une interne qui donne deux rameaux à la valvule de Vieussens et au vermis supérieur.

La cérébelleuse supérieure est essentiellement l'artère du vermis supérieur; toutefois, dès son origine et avant son arrivée sur le cervelet, elle émet des branches centrales qui s'enfoncent dans le tronc cérébral, notamment dans la partie supérieure de la protubérance, et des branches périphériques qui vont sur le pédoncule cérébral s'anastomoser en plexus avec des rameaux fournis par la cérébrale postérieure.

Cette artère peut être très volumineuse et suppléer des cérébrales postérieures atrophiées. Quelquefois elle se bifurque au niveau même du tronc basilaire, ou bien elle est accompagnée d'une ou deux branches accessoires; c'est pour cela que certains auteurs décrivent deux cérébelleuses supérieures, placées immédiatement l'une derrière l'autre.

Les artères du bulbe et de la protubérance appartiennent vraisemblablement au type segmentaire comme celles de la moelle, mais les segments médullaires sont ici tellement déformés et les paires nerveuses crâniennes si difficiles à classer qu'il faut renoncer à établir une analogie complète. Tout au plus peut-on considérer l'artère vertébrale, dans son trajet le long du premier nerf cervical, comme une énorme radiculaire de plusieurs paires nerveuses, dont les spinales postérieures et antérieures représentent les branches descendantes, et le tronc basilaire la branche ascendante. L'artère basilaire semble en effet le prolongement intra-crânien de l'artère spinale antérieure.

1° CIRCULATION ARTÉRIELLE DU BULBE

Les vaisseaux nourriciers du bulbe, issus des vertébrales, des spinales, de la cérébelleuse inférieure et de la partie initiale du tronc basilaire, peuvent être répartis en quatre groupes : artères radiculaires, centrales, périphériques et choroïdiennes. Toutes ces artères naissent directement des troncs vasculaires.

Seules les artères périphériques destinées aux cordons proviennent surtout du réseau pie-mérien qui enveloppe le bulbe; ce réseau est d'ailleurs loin d'être aussi développé que celui de la surface cérébrale; comme dans toutes les régions où elle recouvre de la substance blanche, la pie-mère est peu vasculaire et les vaisseaux nourriciers du bulbe sont principalement des vaisseaux directs, indépendants du réseau.

A. ***Artères radiculaires***. — Très fines, de 1/3 à 1/4 de mm., elles abordent les racines nerveuses (hypoglosse, facial, auditif, moteur externe, nerfs mixtes) près de leur émergence et se divisent en deux branches : une branche

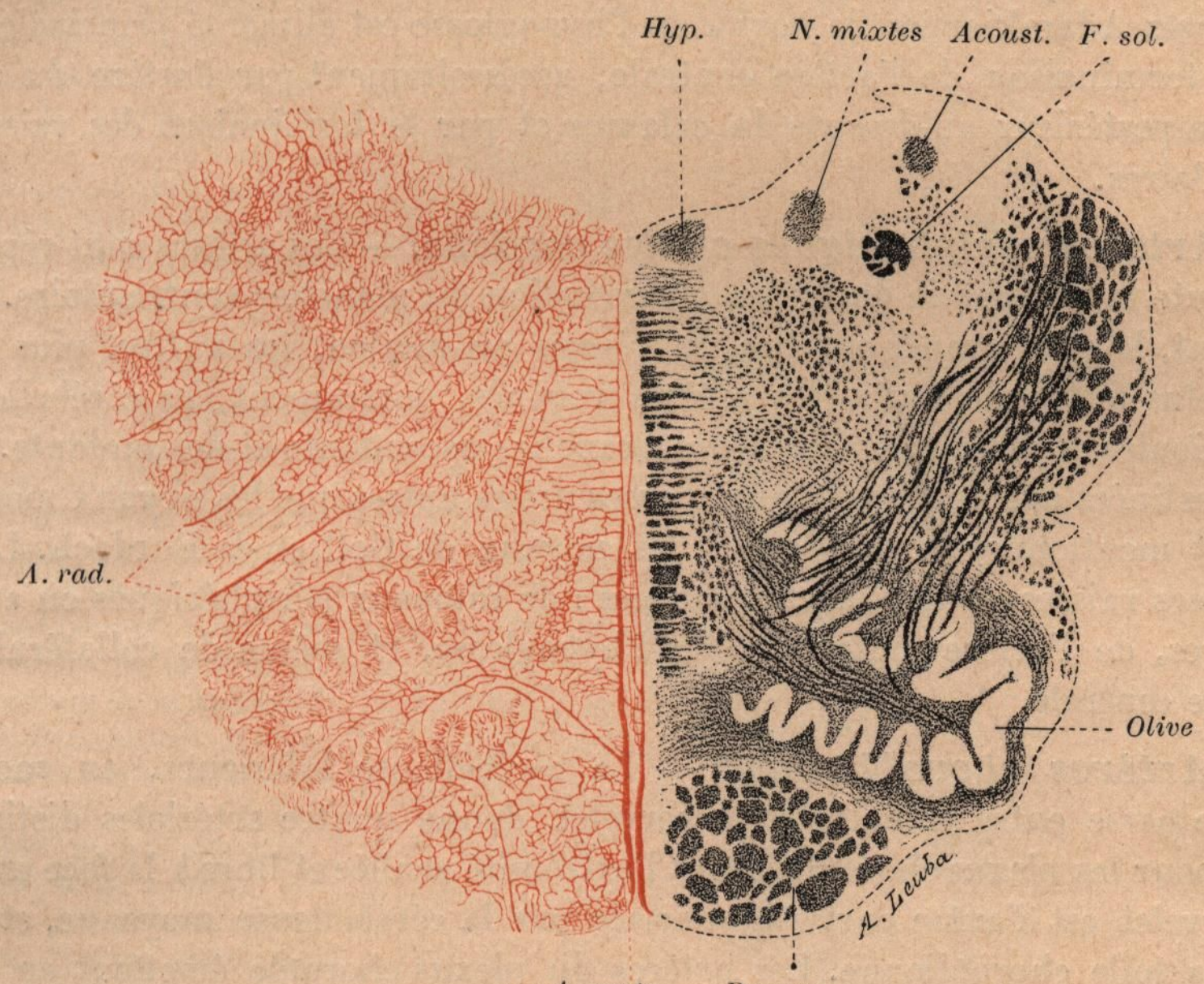

Fig. 372. — Artères du bulbe (d'après Adamkiewicz).

Coupe transversale par l'olive. — Quelques noyaux de nerfs crâniens ont été indiqués. — La terminologie est celle du texte.

externe qui suit en direction centrifuge les filets radiculaires auxquels elle fournit, une branche interne qui remonte le long de la racine, pénètre avec elle dans le bulbe et la suit par trois ou quatre rameaux jusqu'à son noyau cellulaire. Au niveau des fossettes latérales du bulbe, elles forment de véritables buissons de rameaux perforants.

B. ***Artères centrales***. — Ce sont les *artères médianes* ou *des noyaux*, de Duret; elles sont analogues aux artères centrales de la moelle et méritent d'en conserver le nom. Adamkiewicz, comme pour la moelle, les décrit sous le nom d'*artères du sillon*.

Chacune d'elles, très petite, de 1/4 à 1/6 de mm., naît isolément d'un tronc notable, disposition que nous retrouverons à la base du cerveau, s'enfonce immédiatement dans la substance nerveuse et va tout droit, en émettant de rares collatérales, jusqu'au plancher du quatrième ventricule, pour se terminer

autour du noyau d'origine de l'hypoglosse en un réseau capillaire serré. Toutes sont sur la ligne médiane, comme pour la moelle; elles sont donc échelonnées en hauteur et parallèles, et leur trajet est antéro-postérieur. On en reconnaît deux groupes, un groupe supérieur (*a. sous-protubérantielles* de Duret) qui naît du tronc basilaire à son origine même et pénètre dans les orifices du trou borgne ou fossette interpyramidale, un groupe inférieur qui provient des spinales antérieures et plonge dans le sillon médian du bulbe. Les artères de ce dernier groupe sont d'autant plus courtes qu'on se rapproche davantage de l'entre-croisement des pyramides, et s'arrêtent avant d'avoir atteint la face postérieure, le plancher ventriculaire n'existant pas à ce niveau.

D'après Adamkiewicz, le noyau de l'hypoglosse est alimenté principalement par la terminaison de l'artère centrale, accessoirement par l'artère du sillon médian postérieur au-dessous du calamus et par la terminaison des vaisseaux radiculaires.

C. ***Artères périphériques ou des cordons.*** — Ces artères sont réparties sur toute la périphérie du bulbe, à l'exception du plancher ventriculaire. Elles naissent, le plus grand nombre du réseau pie-mérien, les autres, plus rares mais plus fortes, de toutes les artères voisines, notamment des cérébelleuses, des spinales postérieures avec leurs branches ascendante et descendante. Elles sont destinées aux cordons et aux masses grises autres que les noyaux moteurs. Il faut mentionner à part celles des noyaux de Goll et de Burdach. L'olive reçoit ses vaisseaux de plusieurs sources : de rameaux périphériques ou artères olivaires, de l'artère radiculaire de l'hypoglosse, et même de collatérales de l'artère centrale.

D. ***Artères choroïdiennes.*** — La cérébelleuse inférieure, au moment où elle passe entre le bulbe et le cervelet, donne quatre artérioles distinctes, deux pour les plexus choroïdes, dont l'extrémité renflée et libre à la face externe du cervelet est d'autre part vascularisée par la cérébelleuse moyenne, et deux pour la toile choroïdienne. Les artères du plexus choroïde émettent en outre plusieurs rameaux qui vont au plancher ventriculaire, de même que celles des plexus choroïdes cérébraux fournissent à la couche optique et au corps strié.

Sur les artères du bulbe voy. : Duret, Sur la distribution des artères nourricières du bulbe rachidien. *Arch. de Physiol.*, 1873; — Adamkiewicz, Die Arterien des verlængerten Markes. *Acad. des sc. de Vienne*, 1890. Ce dernier travail contient de fort belles planches. La terminologie de l'auteur est conforme à celle qu'il a adoptée pour la moelle.
J'ai suivi surtout la description de Duret.

2° CIRCULATION ARTÉRIELLE DE LA PROTUBÉRANCE

La disposition est la même que pour le bulbe, sauf que tout est concentré sur la face antérieure, la seule face libre du pont de Varole. Le réseau pie-mérien est peu développé ; les artères nourricières sont surtout directes.

Les deux artères *radiculaires* sont celles de l'auditif, artère *auditive interne*, qui accompagne le nerf dans l'oreille moyenne, et celle du trijumeau. Cette dernière, née de la basilaire, se porte sur le tronc nerveux et s'y divise en deux branches; malgré son volume, elle a encore pour artères auxiliaires des branches à peu près constantes de la cérébelleuse moyenne.

Les artères *centrales* proviennent du tronc basilaire et perforent la substance

nerveuse du sillon médian; on en compte de quatre à six assez volumineuses. Elles sont surtout destinées aux noyaux du facial, du moteur externe et du trijumeau.

Duret les appelle médio-protubérantielles, et désigne sous le nom de sus-protubérantielles les artères qui émanent des cérébrales postérieures à leur origine même, s'enfoncent entre les pédoncules cérébraux et se dirigent en arrière et en haut pour atteindre les origines du pathétique et du moteur commun. Cette distinction est un peu arbitraire. Les artères sus-protubérantielles sont des artères pédonculaires, et d'autre part les artères centrales, qui alimentent le noyau du pathétique et le noyau du moteur commun dans sa partie postérieure, naissent du tronc basilaire ou des cérébelleuses postérieures et traversent la protubérance en ligne sagittale, d'avant en arrière, en côtoyant le raphé (Shimamura).

En groupant les artères nourricières des noyaux du bulbe et de la protubérance, on peut distinguer trois catégories : 1° un groupe inférieur ou *bulbaire* comprenant le spinal, l'hypoglosse, le pneumo-gastrique et le glosso-pharyngien, c'est-à-dire la moitié inférieure du plancher ventriculaire, dont les artères centrales viennent des spinales antérieures pour les deux premiers, de la bifurcation inférieure de la basilaire pour les deux autres. L'oblitération de la partie inférieure du tronc basilaire est un fait redoutable, puisqu'elle supprime le sang artériel du noyau du pneumogastrique; — 2° un groupe moyen ou *protubérantiel*, qui répond à la moitié supérieure du plancher ventriculaire, et dans lequel rentrent le facial, le moteur oc. externe et le nerf masticateur du trijumeau. Les artères naissent du tronc basilaire, et ce tronc étant unique, son oblitération entraîne des accidents bilatéraux; — 3° un groupe supérieur ou *pédonculaire*, qui fournit les vaisseaux du moteur commun et du pathétique, par la bifurcation supérieure du tronc basilaire.

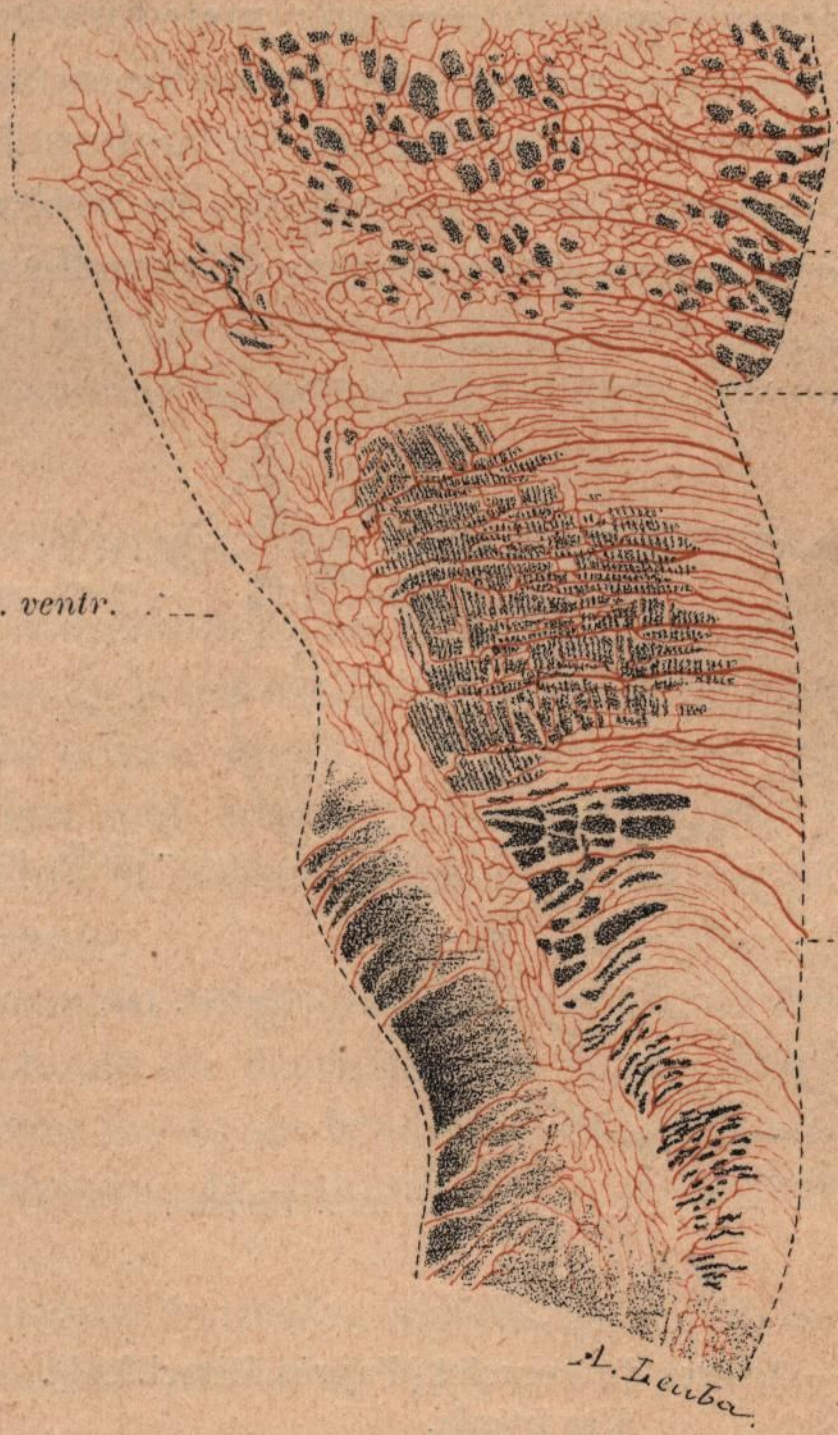

FIG. 373. — Artères centrales du bulbe et de la protubérance (d'après Adamkiewicz).

Coupe médiane antéro-postérieure.

Nous n'avons cité que des artères de noyaux moteurs; celles des noyaux sensitifs terminaux sont encore mal connues.

3° CIRCULATION ARTÉRIELLE DU CERVELET

Le cervelet reçoit de chaque côté les trois cérébelleuses, en tout six artères; quatre proviennent du tronc basilaire et deux des vertébrales (voy. p. 563).

Autant les cérébelleuses supérieures sont fixes comme volume et comme position, autant les cérébelleuses inférieures et les moyennes sont inconstantes; elles peuvent manquer par paires, ou bien d'un seul côté, être petites ou volumineuses d'un ou des deux côtés, naître à des hauteurs variables. Les cérébelleuses inférieures naissent assez souvent du tronc basilaire, comme c'est le cas normal chez le cheval et la brebis; elles sont parfois côtoyées par une *collatérale accessoire*, que Lautard a vue oblitérée ainsi que l'artère principale,

dans un cas de ramollissement tuberculeux du cervelet. Il suit de ces variations qu'une embolie ou une thrombose soit des artères vertébrales, soit du tronc basilaire produiront dans le cervelet une zone de ramollissement d'étendue très diverse.

Les artères cérébelleuses sont toutes anastomosées entre elles par leurs branches de division, qui dessinent à la surface un grand réseau vasculaire; elles le sont d'un côté à l'autre, comme aussi avec les artères du cerveau, par les cérébrales postérieures, et avec les artères du bulbe par la cérébelleuse inférieure. Duret dit que ces anastomoses sont rares et n'ont lieu que par des branches de 1/4 de mm., comme pour le cerveau; mais tous les auteurs sont d'accord pour considérer le système artériel du cervelet comme formant un tout continu, grâce à de nombreuses voies d'union; la ligature du tronc basilaire total n'empêche pas les injections de remplir toutes les artères cérébelleuses.

C'est pour cette raison que les foyers de ramollissement sont très rares dans le cervelet et, quand ils se présentent, ils sont ordinairement mal limités. Pour la même raison il est difficile de reconnaître des territoires vasculaires définis. Tout ce que l'on peut dire, c'est que la cérébelleuse supérieure se distribue surtout à la face supérieure de l'organe, la moyenne à la face antérieure et à la grande circonférence; l'inférieure, à la face inférieure. Le lobe médian, avec ses vermis supérieur et inférieur et la valvule de Vieussens, reçoit les branches internes des cérébelleuses supérieure et inférieure. La cérébelleuse moyenne, à son défaut la supérieure, fournit une grosse branche, l'*artère du corps dentelé* ou artère rhomboïdale, qui pénètre dans cet organe par son hile et s'y distribue en rameaux irradiés. C'est à la rupture de ce vaisseau que sont dues les grosses hémorragies intra-cérébelleuses.

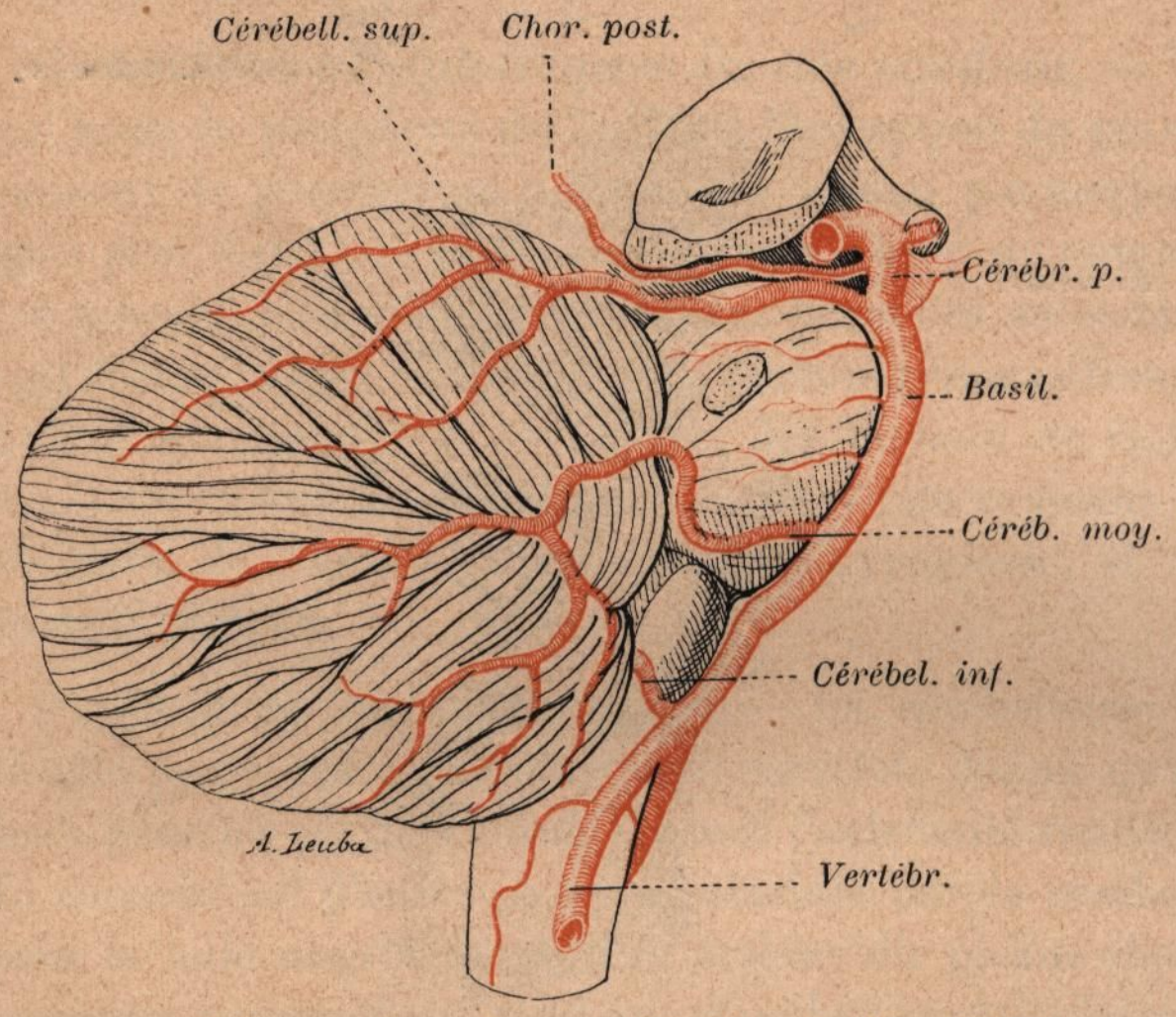

Fig. 374. — Artères du cervelet (d'après Hirschfeld). Vue latérale.

Les grosses artères rampent à la surface des circonvolutions sans pénétrer dans les sillons où la pie-mère n'est pas dédoublée. Elles se résolvent en un réseau qui occupe la face externe de la pie-mère, et c'est de ce réseau pie-mérien, prolongé dans les sillons de diverses grandeurs, que partent les artères nourricières de l'écorce, dirigées perpendiculairement à la surface. Les capillaires qu'elles émettent dans la substance blanche ont leurs mailles larges, allongées dans le sens des fibres nerveuses; ceux de la substance grise, et surtout ceux qui entourent les grandes cellules de Purkinje, forment un réseau serré, à mailles ovalaires, dont le grand axe est disposé radiairement (Obersteiner).

Les artères du bulbe, de la protubérance et du cervelet sont-elles du type

terminal ou du type anastomotique ? Duret le premier a déjà montré que ce sont des artères terminales, à territoire indépendant, mais il a soutenu à tort qu'il en était de même pour les gros troncs et les ramifications extérieures. La disposition est en effet la même pour tous les centres nerveux, pour la moelle comme pour le cerveau. Le système artériel de la surface est parfaitement anastomotique, soit par la réunion de ses branches, soit par l'interposition d'un réservoir commun, le réseau vasculaire de la pie-mère. Au contraire, le système profond est terminal; ou pour mieux dire, dès qu'une artère, grosse ou petite, est devenue pénétrante, intra-bulbaire ou intra-protubérantielle, elle ne communique plus avec ses voisines, et son territoire est fermé, indépendant. Aussi l'oblitération des artères centrales, consécutive à l'obstruction d'une vertébrale ou du tronc basilaire, prive-t-elle de sang les noyaux nerveux correspondants, complètement s'ils n'ont qu'une artère nourricière, incomplètement s'ils ont une vascularisation accessoire par les artères périphériques ou les radiculaires. La forme du foyer de ramollissement est un cône à sommet antérieur et médian, à base ventriculaire.

4° CIRCULATION ARTÉRIELLE DU PÉDONCULE CÉRÉBRAL

Les pédoncules cérébraux comprennent des parties blanches et quatre masses principales de substance grise, le locus niger, les noyaux d'origine du moteur commun et du pathétique, le noyau rouge et les tubercules quadrijumeaux. Un nerf volumineux, le moteur ocul. commun, émerge à la face ventrale entre les artères cérébrale postérieure et cérébelleuse supérieure ; le pathétique, très petit, apparaît sur la face dorsale.

Les a. pédonculaires proviennent en grande majorité de la cérébrale postérieure qui contourne le pédoncule en décrivant les trois quarts d'un cercle ; elles naissent de son tronc même ou de ses branches ; un petit nombre ont pour origines la choroïdienne antérieure, la communicante postérieure, la cérébelleuse supérieure.

Nous les classerons en : artères centrales, artères radiculaires, artères périphériques ou des faisceaux, artères jumelles,

1° ***Artères centrales***. — Ce sont les artères médianes sus-protubérantielles de Duret. Nées du tronc basilaire à sa bifurcation même ou des artères voisines, cérébrales postérieures et cérébelleuses supérieures à leur origine, elles s'enfoncent dans le trou borgne interpédonculaire, et se dirigent en arrière et en haut, en sens sagittal à travers le pédoncule, côtoyant le raphé qui les sépare des artères semblables du côté opposé. Ces vaisseaux, les plus gros et les plus longs de toutes les artères pédonculaires, continuent la série des artères médianes de la moelle, du bulbe, de la protubérance. Ils fournissent des branches collatérales au noyau rouge et se terminent dans les noyaux du moteur commun et du pathétique ; leur analogie est frappante avec les artères médianes bulbaires qui nourrissent le noyau de l'hypoglosse. Shimamura s'est assuré, par des injections pénétrantes, que leur territoire est terminal, qu'il ne communique ni avec les territoires latéraux, ni probablement avec le territoire central du côté opposé, ni avec le réseau des tubercules quadrijumeaux ; il a la forme d'un triangle à base inférieure (ou antérieure). Il pense que si le noyau du moteur oc. commun est si fréquemment atteint de processus inflammatoire,

ceci tient à la limitation de son territoire vasculaire, à son caractère terminal, ainsi qu'à sa situation au confluent du système carotidien et du système vertébral.

2° **Artères radiculaires.** — Alezais a décrit l'artère radiculaire du moteur oc. commun; elle naît, en règle générale, de la cérébrale postérieure en dedans du nerf. Mais souvent il existe plusieurs vaisseaux qui s'anastomosent entre eux et avec les artères centrales et couvrent de leur plexus l'espace interpédonculaire (Shimamura). L'artère radiculaire, accolée au tronc nerveux, lui abandonne des branches externes, puis s'enfonce avec ses racines dans le sillon d'où elle émerge, et se déploie, dans le sens longitudinal, en un éventail de six ou sept gros rameaux que l'on peut classer en antérieurs, moyens et postérieurs. Ils fournissent à la partie externe du locus niger.

Les artères centrales et les artères radiculaires sont, au point de vue de leur situation, des artères pédonculaires internes ou interpédondulaires, qui s'engagent par les trous internes de l'espace perforé postérieur. Ce même espace livre passage à des artères pédonculaires et à des artères optiques (artères postérieures du troisième ventricule).

3° **Artères périphériques.** — Ces petites artères naissent des vaisseaux voisins, cérébrale postérieure, communicante postér., choroïdienne antérieure, artère optique. Elles contournent souvent en arc la face latérale et dorsale du pédoncule, sur une certaine étendue, puis s'enfoncent en sens radié à travers le pied pédonculaire, le sillon latéral et le locus niger, l'étage supérieur ou région de la calotte.

4° **Artères jumelles.** — On désigne sous ce terme abrégé les artères des tubercules quadrijumeaux, *TQ*. Ceux-ci sont recouverts d'un réseau vasculaire qui compte parmi les plus riches de l'encéphale. Trois couples d'artères l'alimentent : les artères jumelles *antérieures*, rameaux très courts qui vont aux *T.* antérieurs; les jumelles *moyennes*, les plus importantes, dont les ramifications se déploient entre les *T.* antérieurs et postérieurs; les jumelles *postérieures*, destinées aux *T.* postérieurs. Les deux premières viennent de la cérébrale postérieure, la troisième de la cérébelleuse supérieure.

Les artères nourricières qui naissent de ce réseau s'enfoncent à des distances régulières dans la substance grise des tubercules quadrijumeaux qu'elles parcourent en direction radiée. Leur territoire ne communique pas avec celui des noyaux d'origine du moteur oc. commun et du pathétique.

On peut joindre à ce groupe l'*artère des corps genouillés*, branche de la cérébrale postérieure.

Sur les artères du pédoncule cérébral, voy. : Duret, dans ses deux mémoires de 1873 et 1874; — Alezais et d'Astros, Circulation artérielle du pédoncule cérébral. *Journal de l'Anatomie*, 1873; — Shimamura (de Tokio). Ueber die Blutversorgung der Pons und Hirnschenkelgegend, *Neurol. Centralbl.*, 1894.

§ II. — CIRCULATION ARTERIELLE DU CERVEAU.

Les artères du cerveau proviennent de deux sources, du système carotidien et du système vertébral.

La carotide interne sortant du sinus caverneux aborde perpendiculairement

la base du cerveau et immédiatement, à l'angle externe du chiasma, se divise en éventail, donnant quatre branches, deux volumineuses antérieures (artères cérébrales antérieure et moyenne), deux beaucoup plus petites qui sont postérieures (artères communicante postérieure et choroïdienne p.). Toutes sont dirigées horizontalement, par conséquent coudées à angle droit sur leur tronc d'origine. — Le système vertébral est représenté par le tronc basilaire qui, au bord supérieur de la protubérance, se bifurque en ses deux branches terminales, les cérébrales postérieures.

Le système carotidien est de beaucoup le plus important, car il représente les 2/3 des troncs d'origine; la surface de la section de l'artère basilaire étant 1, celle des deux carotides réunies est 2, rapport qui est un chiffre constant; aussi la ligature d'une carotide est grave pour le cerveau. Ajoutons que les hémorragies cérébrales se font surtout dans son domaine, que c'est elle qui charrie presque exclusivement les embolies, et qu'elle a sous sa dépendance le cerveau moteur et tous les centres d'aphasie. Les carotides droite et gauche, à la base du cerveau, ont une surface sensiblement égale, et l'on ne peut avec de Fleury attribuer le plus grand volume de l'hémisphère gauche (fait inconstant d'ailleurs) à la prépondérance de la carotide gauche. Sur 57 sujets, Ehrmann a trouvé 36 fois les deux artères exactement égales, 5 fois la gauche plus volumineuse et 16 fois la droite. Les chiffres de Lœwenfeld sont différents. 125 sujets, de 20 à 60 ans, lui ont donné : 12 fois égalité, 31 fois la droite plus large et 79 fois la gauche; la plus grande différence atteignait 4 mm. dans la circonférence. Il faut dire que cet auteur a tenu compte des différences les plus minimes.

En s'unissant dès leur origine, les artères émanées des carotides et du tronc basilaire constituent l'**hexagone de Willis**, c'est-à-dire une figure géométrique à six côtés. Les deux côtés antérieurs sont formés par les *cérébrales antérieures*, qui, nées des carotides, se portent en avant et en dedans à la rencontre l'une de l'autre, et après un trajet de 15 mm. s'unissent par une anastomose transversale, la *communicante antérieure*. Celle-ci a une longueur moyenne de 2 à 3 mm. et un D. intérieur de 1 mm. Elle figure l'angle antérieur tronqué et, quand elle est un plus longue, cet angle devient un petit côté d'heptagone. — Les côtés moyens sont les *communicantes postérieures*, qui viennent de la carotide, marchent directement en arrière et s'unissent aux cérébrales postérieures. Leur longueur est de 15 mm., leur D. extérieur est de 1 mm. 5 (intérieur 0,6 à 1 mm.). — Aux côtés postérieurs répondent sur un trajet de 1 cm. les artères *cérébrales postérieures*, depuis leur origine du tronc basilaire jusqu'au point où elles reçoivent les communicantes. Chaque côté de l'hexagone a donc de 10 à 15 mm., et les diamètres de sa surface sont de 2 cm. environ.

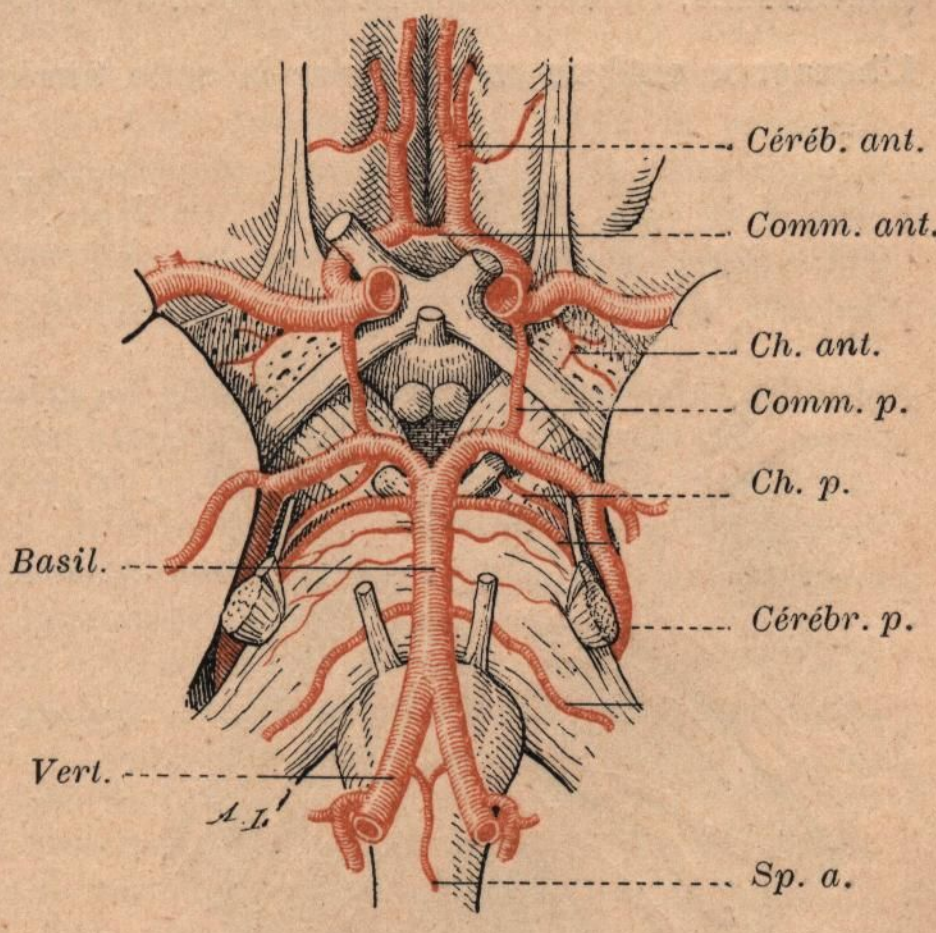

FIG. 375. — Hexagone de Willis sur la base de l'encéphale.

Si l'hexagone n'a que six artères formant ses six côtés, il en a davantage en comptant ses angles, car nous trouvons, à l'angle antérieur, la communicante antérieure; à l'angle postérieur, le tronc basilaire; aux angles latéraux, les

carotides. Dix artères prennent donc part à sa constitution, même douze quand les communicantes postérieures naissent des artères sylviennes; aussi le terme d'hexagone est-il quelquefois remplacé par celui de *polygone* ou de cercle artériel de Willis.

Le volume de l'hexagone, et par suite celui du système artériel total du cerveau, n'est pas, comme on pourrait le croire, proportionnel à celui de la masse nerveuse. Les surfaces de section des gros vaisseaux varient dans de grandes limites, celle de la carotide de 5 à 9 mm. carrés, celle du tronc basilaire de 5 à 8,5; et la somme de ces surfaces ne croît pas comme le poids du cerveau (Ehrmann, Lœwenfeld). Deux encéphales de même poids peuvent avoir une surface artérielle égale chez le premier à 1, et chez le second à 1,8, presque au double — Les différences sexuelles ne sont pas nettes. — L'âge influe, en augmentant progressivement le volume des artères; ici, comme pour l'aorte (Beneke), l'accroissement est physiologique jusque vers 40 ans; au delà, le volume cesse de croître, ou si l'artère se dilate, c'est un fait d'ordre pathologique, lié à la diminution de l'élasticité.

Si l'on fixe une moyenne entre les chiffres extrêmes, on reconnaît que ces chiffres représentent d'un côté une insuffisance vasculaire, de l'autre une vascularisation excessive. Ces deux types circulatoires sont tantôt en rapport avec un état semblable de l'arbre artériel de tout l'organisme, de l'aorte notamment, tantôt indépendants et propres au cerveau. Un tel état anatomique ne peut être sans influence sur les hémorragies, les ramollissements, ou sur les maladies inflammatoires. On peut aussi penser qu'une insuffisance organique des artères cérébrales doit s'opposer à la puissance et à la continuité du travail intellectuel, qu'elle favorise la fatigue et par suite l'apparition de toutes les névroses qui naissent de l'épuisement cérébral. C'est cette insuffisance dans le développement artériel, insuffisance congénitale, qui porte sur le calibre vasculaire et peut-être aussi sur la constitution de ses parois, que Lœwenfeld considère comme la tare organique, par laquelle s'expliquent la prédisposition aux hémorragies cérébrales et leur transmission héréditaire. Les varices, les hémorroïdes nous offrent des exemples analogues d'imperfection vasculaire constitutionnelle.

(Lœwenfeld, *Studien über Ætiologie... der spontanen Hirnblutungen*, 1886.)

L'hexagone entoure en couronne la selle turcique. Il est situé dans le confluent sous-arachnoïdien inférieur ou réservoir central, ses artères battent dans une couche liquide abondante et doivent tendre à soulever le cerveau. Ce confluent est divisé en deux loges par une cloison transversale; les carotides et les communicantes postér. occupent la loge antérieure, les cérébrales postér. la loge postérieure (fig. 96). Par sa continuité, le cercle artériel assure l'unité vasculaire du cerveau. Dans le sens antéro-postérieur, la continuité est établie par les communicantes postérieures; entre les moitiés droite et gauche, par la communicante antérieure et par le tronc basilaire impair et médian.

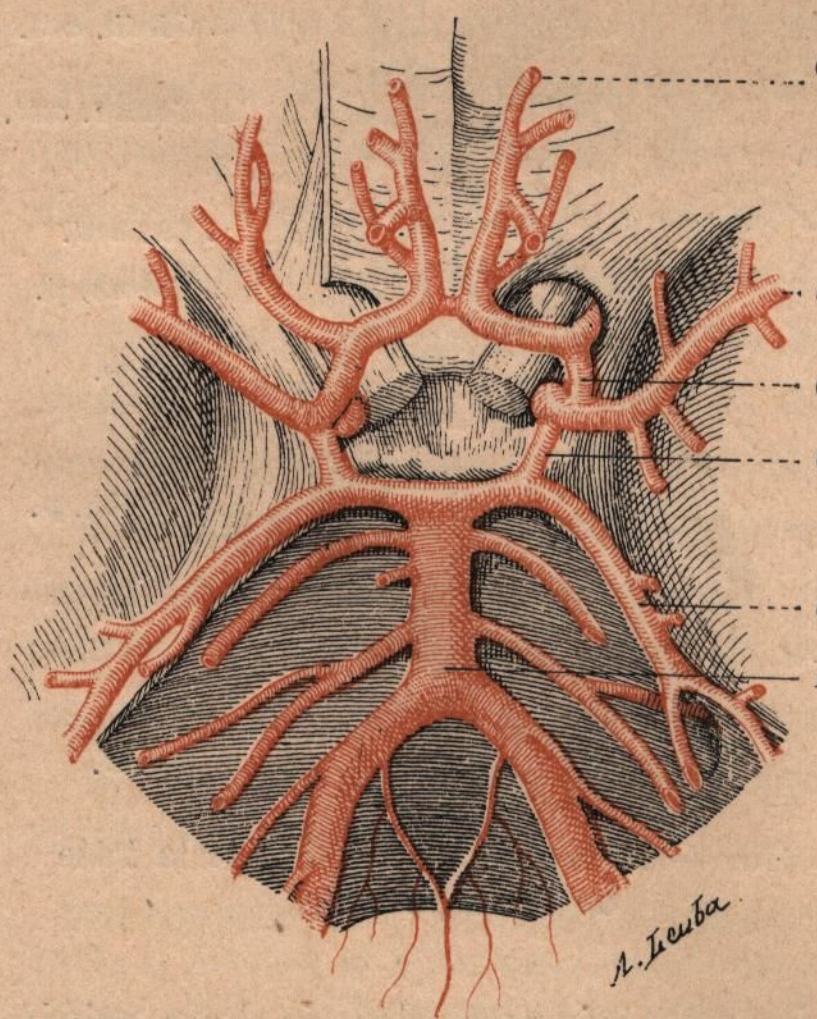

Fig. 376. — Hexagone de Willis sur la base du crâne (d'après Bourgery).

L'hexagone n'est pas constitué de la même façon chez les animaux, du moins chez la plupart. Chez les rongeurs, le système vertébral est énorme; au contraire chez les ruminants et en général chez les animaux domestiques, les vertébrales n'arrivent pas dans le crâne, le tronc basilaire est formé par les occipitales, branches de la carotide externe, et la carotide interne fournit les trois cérébrales, en même temps qu'elle reçoit dans une arcade transversale la fin de l'artère basilaire. Il n'y a pas de communicante postérieure; le tronc basilaire communique avec la carotide interne d'abord par sa terminaison assez grêle, puis par une branche anastomotique qu'il envoie à la carotide dans le sinus caverneux, branche qui fait défaut ou est très grêle chez le cheval, volumineuse et à peu près constante chez l'âne. Cette même

anastomose a été plusieurs fois constatée chez l'homme, et coïncidait ordinairement avec des artères vertébrales peu développées. On comprend, d'après cette disposition, que la ligature simultanée des deux carotides primitives est constamment mortelle chez le cheval; elle supprime la presque totalité du sang encéphalique, des trois cérébrales par la carotide interne, et du tronc basilaire par la carotide externe qui fournit les occipitales, origines de ce tronc; le sang ne peut plus arriver que par les anastomoses des vertébrales, d'ailleurs peu développées, avec les occipitales et par celles-ci au tronc basilaire; mais à son tour, le tronc basilaire n'est relié au système carotidien que par de très petites anastomoses. Il n'en serait pas de même chez l'âne, le chien ou le lapin.

Les artères de l'hexagone présentent d'après Triepel (*Deut. medic. Woch.*, 1897) une particularité de structure : le tissu élastique y est rare. La membrane élastique externe fait défaut et l'adventice est privée de ses fortes fibres longitudinales. Comme cette régression est d'autant plus marquée qu'on s'éloigne plus de la lumière du vaisseau, l'auteur en conclut que la membrane élastique interne se développe sous l'influence de la pression sanguine, tandis que les formations élastiques externes dérivent des mouvements du corps, qui font défaut dans la cavité crânienne.

ANOMALIES DE L'HEXAGONE

Chez l'homme, les **anomalies de l'hexagone** sont très fréquentes. Voici les plus communes, observées sur 57 sujets des deux sexes (par Ehrmann).

Communicante antérieure. — Six fois longue de 6 à 8 mm.; douze fois courte au point qu'il y avait fusion des deux cérébrales; — douze fois double, dont une très petite; une fois triple; deux fois en Y; — quatre fois très large; sept fois petite, ou même filiforme.

La communicante antérieure fait défaut chez la brebis. Chez le chien, l'âne, le cheval, chez certains singes et anormalement chez l'homme, elle est remplacée par la fusion plus ou moins étendue des deux cérébrales antérieures formant une sorte de tronc basilaire.

Communicante postérieure. — 11 fois très volumineuse avec cérébrale postérieure grêle; 2 fois des deux côtés, et 2 fois d'un seul côté, dont 5 à gauche et 4 à droite. Il semble dans ces cas que la cérébrale postérieure, qui, d'abord étroite, devient subitement très grosse après avoir reçu la communicante, naît de la carotide et non du tronc basilaire. Cette interprétation est probablement exacte, car chez beaucoup d'animaux la cérébrale postérieure est une branche carotidienne, et l'anomalie s'explique par la réversion. — 17 fois les communicantes sont au-dessous du D. moyen, petites (circonfér. intér. de 1 mm. à 1 mm. 5 au lieu de 2 à 3 normal) ou filiformes (circonf. intér. inférieure à 1 mm.); 6 fois d'un seul côté, 11 fois des deux côtés à la fois. Lombroso et Giacomini ont signalé son volume anormal chez les criminels.

Mentionnons encore d'autres anomalies graves et rares : l'absence d'une communicante postérieure, une carotide donnant les deux sylviennes ou bien les deux cérébrales antérieures. Dans un cas cité par Kundrat (ligature de la carotide, mort 27 heures après, encéphalomalacie de la moitié du cerveau), la carotide interne fournissait les trois cérébrales, le tronc basilaire se terminait dans les cérébelleuses inférieures et celles-ci n'avaient avec les cérébrales postér. que des anastomoses filiformes.

Un grand nombre de ces anomalies jouent un rôle considérable dans l'interruption de la circulation à la suite d'une ligature de la carotide ou d'une obstruction d'un point de l'hexagone par thrombose ou embolie. Les plus importantes sont l'étroitesse des cérébrales postérieures et celle des communicantes postérieures; dans les deux cas, les communications entre le système carotidien et le système vertébral sont insuffisantes pour qu'ils puissent se suppléer. Ehrmann fait remarquer que le chiffre des accidents cérébraux graves, à la suite de la ligature d'une carotide (21 p. 100), coïncide avec celui des anomalies de l'hexagone rendant les anastomoses insuffisantes (24 p. 100).

Les anomalies de l'hexagone sont plus fréquentes chez les aliénés que chez les sujets normaux. Frigerio, sur 37 cerveaux d'aliénés, a noté 21 fois d'importantes anomalies vasculaires. Lombroso, sur 71 cerveaux de criminels, signale 26 anomalies, et notamment une fois l'absence des communicantes postérieures et 18 fois la grosseur anormale de ces mêmes communicantes. Mori (*Rivista sp. di freniatria*, 1894) a étudié comparativement 35 cerveaux normaux et 35 cerveaux d'aliénés. Les cerveaux normaux ont fourni 22 anomalies, dont 13 des cérébrales et 9 des cérébelleuses; les autres, 33 anomalies, dont 32 des cérébrales et 1 des cérébelleuses. Il y avait, dans le premier cas, 13 encéphales sans anomalies, et dans le second 2 seulement sur 35. Il faut noter aussi que la plupart des anomalies chez les sujets sains d'esprit, tout en étant moins nombreuses, étaient beaucoup plus insignifiantes (division précoce, différence de calibre), tandis que chez les aliénés un grand nombre étaient des anomalies complexes, graves, rappelant des types que l'on observe chez

[*CHARPY.*]

les mammifères non primates. Ces anomalies comprenaient sur ces mêmes cerveaux d'aliénés :

10 fois, la cérébr. postér. naissant de la carot. interne;
5 fois, l'absence de la communic. postérieure;
2 fois, la communic. antér. double;
5 fois, une artère accessoire du corps calleux.

Sur les anomalies de l'hexagone, voy. : Ehrmann, *Thèse de Strasbourg*, 1858. — Lautard, Anomalies des artères de la base de l'encéphale, *Thèse de Paris*, 1893. — Batujeff, *Anat. Anzeiger*, 1889.

Les vaisseaux qui naissent de l'hexagone ou du prolongement de ses artères constitutives et des autres artères de la base, sylvienne et choroïdienne, peuvent être réparties en trois catégories : les artères corticales destinées aux circonvolutions, les artères centrales pour les ganglions intra-cérébraux, et les choroïdiennes pour les plexus choroïdes des ventricules.

Quelques artérioles se rendent en outre à la surface même de la base du cerveau, surtout aux organes inscrits dans l'hexagone. Ainsi le chiasma optique reçoit ses artères de la communicante antérieure, de la carotide et de la communicante postérieure; le nerf optique à son origine, de la cérébrale antérieure; la bandelette optique, de la communicante postérieure en avant, et de la choroïdienne antérieure en arrière; les tubercules mamillaires ont deux branches de la communicante postérieure; cette même artère fournit au tuber et à la tige pituitaire un vaisseau qui s'y divise en rameaux ascendants et descendants. La glande pinéale est alimentée par la cérébrale postérieure, près de sa division, et quelquefois par la fin de l'artère du corps calleux, branche de la cérébrale antérieure (Duret).

A. — ARTÈRES CORTICALES OU PÉRIPHÉRIQUES

Les artères corticales sont représentées par les ramifications dernières des trois artères cérébrales, antérieure, moyenne et postérieure. Chacun de ces gros troncs, naissant de la carotide ou du tronc basilaire, rampe d'abord sur la substance blanche de la base, et dans cette partie initiale de son parcours qui mesure 15 à 30 mm., donne les artères centrales, au moins la plupart; puis il arrive au contact de la substance grise et de suite se divise en deux ou plusieurs branches. Ces branches, rectilignes chez le fœtus, flexueuses chez l'enfant et l'adulte, cheminent à la surface des circonvolutions, dans des directions radiées qui ne sont pas celles des sillons ou des scissures, les très gros troncs exceptés; elles coupent souvent perpendiculairement plusieurs circonvolutions, tour à tour plongeant dans les sillons et reparaissant sur le sommet des plis.

1° **Artère cérébrale antérieure.** — La cérébrale antérieure ou *artère du corps calleux* naît de la partie antéro-interne de la carotide. Son D. extérieur est de 2 mm. 8 à 2 mm. 5, et son D. intérieur de 2 mm. Son atrophie unilatérale est fréquente, à gauche surtout; elle est alors suppléée par l'autre.

Par une courbe à concavité interne, elle se dirige en avant et en dedans sur l'espace perforé, en longeant le pôle frontal et en passant au-dessus du nerf optique. A l'entrée de la scissure interhémisphérique, elle envoie à la cérébrale opposée une branche transversale de 2 à 3 mm. de longueur, souvent moindre encore; cette branche, unique anastomose entre les artères droite et gauche,

est la *communicante antérieure*, qui ne donne qu'une seule collatérale destinée au bec calleux et au septum lucidum, exceptionnellement l'artère médiane du corps calleux. L'artère contourne ensuite le genou, s'engage dans le sillon du corps calleux dont elle occupe ordinairement l'entrée et non le fond, à côté de l'artère opposée, et, après avoir longé ce sillon d'avant en arrière, se relève pour se terminer dans le précuneus, en avant de la scissure occipitale. Souvent la cérébrale se divise dès le genou du corps calleux en ses branches terminales; Biscons a vu une fois les branches collatérales naître d'une grande branche parallèle qui longeait la scissure sous-frontale, et deux fois les deux cérébrales

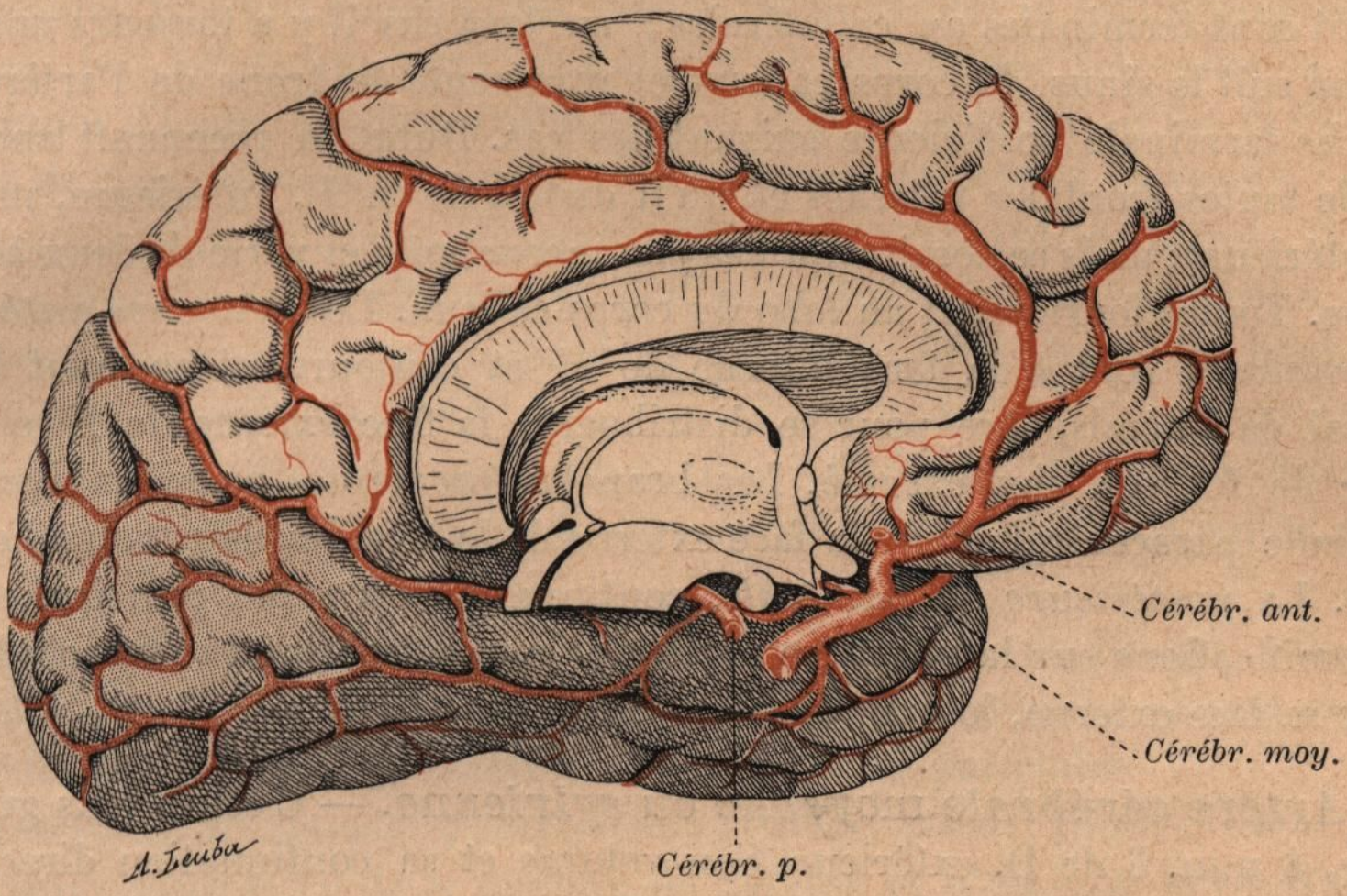

FIG. 377. — Artères de la face interne du cerveau.
Le territoire de la vertébrale postérieure est ombré.

fusionnées en un seul tronc à partir de la communicante, elles ne se séparaient que pour donner leurs branches terminales.

La cérébrale antérieure, outre les artères centrales nées de sa partie initiale, fournit des collatérales internes et des collatérales ou terminales externes.

Parmi ses collatérales internes, il faut signaler : 1° des rameaux pour le bec du corps calleux, ordinairement donnés par la communicante, et un peu plus loin les *artères des piliers* du trigone, artères assez volumineuses au nombre de une à deux, qui perforent le corps calleux et vont irriguer son bec, les piliers antérieurs de la voûte, la commissure blanche antérieure et le septum lucidum; — 2° une artère *méningée* qui au niveau du genou se porte sur la faux du cerveau. Langer dit que chez l'enfant elle communique avec la méningée moyenne, fait qu'Heubner n'a pas retrouvé sur l'adulte; — 3° l'artère *calleuse supérieure* ou *artère médiane* du corps calleux. Cette artère, normale chez certains singes, est inconstante chez l'homme et peut être remplacée par des rameaux isolés. Quand elle existe, elle naît ou de la cérébrale antérieure ou de la communicante antér., suit la face supérieure du corps calleux, près de la ligne médiane et jusqu'à son bourrelet, quelquefois jusqu'à la glande pinéale dans laquelle elle se termine. Ses branches vont, les unes à la circonvolution du corps calleux, les autres à la paroi supérieure du ventricule latéral, après

[CHARPY.]

avoir perforé le corps calleux. Cette artère sert surtout à suppléer l'artère cérébrale antérieure, quand cette dernière est insuffisante.

Les collatérales externes sont des artères *corticales*. La première et la plus constante se voit sur la face orbitaire du lobe frontal : elle se distribue essentiellement à la première frontale (gyrus rectus), au nerf olfactif et à son trigone, accessoirement à une partie variable de F^2, tantôt à toute sa face orbitaire, tantôt à la moitié interne de cette face. Elle mérite le nom d'*artère olfactive* ou de *branche orbitaire* (Frontale interne et inférieure de Duret).

Suivant la manière dont se comporte la cérébrale antér., les branches qui suivent sont terminales ou collatérales ; en tout cas il y a toujours une branche qui suit le sinus du corps calleux et représente le tronc de l'artère ou sa branche terminale postérieure suivant les cas. Duret en reconnaît trois, qu'il appelle toutes frontales internes et qu'il distingue en *F.* antérieure, moyenne et postérieure; mais ce nombre est des plus inconstants et varie de deux à quatre et plus. Toutes fournissent au lobe du corps calleux. Les *branches antérieures* ou *frontales* vont à la face interne de F^1 et contournent en haut le bord sagittal de l'hémisphère pour se distribuer à la face externe de F^1 et à une partie de F^2, son pied excepté. Les branches *moyennes* ou *rolandiques* vont au lobule paracentral et sur la face externe de la tête des deux rolandiques F^a et P^a. La *postérieure* ou *pariétale*, continuation du tronc principal, répand ses ramifications sur la première pariétale, sur sa face interne ou lobule carré et sur sa face externe, le long du bord sagittal.

2° **Artère cérébrale moyenne ou sylvienne**. — C'est la plus grosse de toutes, 4 mm. 5 de D. extérieur. Son volume et sa continuation directe avec la carotide en font un des chemins habituels des embolies. Elle se dirige en dehors sur l'espace perforé, et dans cette partie initiale donne les artères centrales sylviennes, quelquefois la communicante postérieure, auquel cas la cérébrale moyenne fait partie de l'hexagone; puis au bout de 20 à 25 mm., arrivée au pôle de l'insula, elle se divise en ses branches terminales. Cette division est variable : on observe tantôt un éventail de quatre branches, tantôt une bifurcation avec subdivision ultérieure d'une branche en trois, ou encore trois branches dont une se bifurque plus loin, ou même

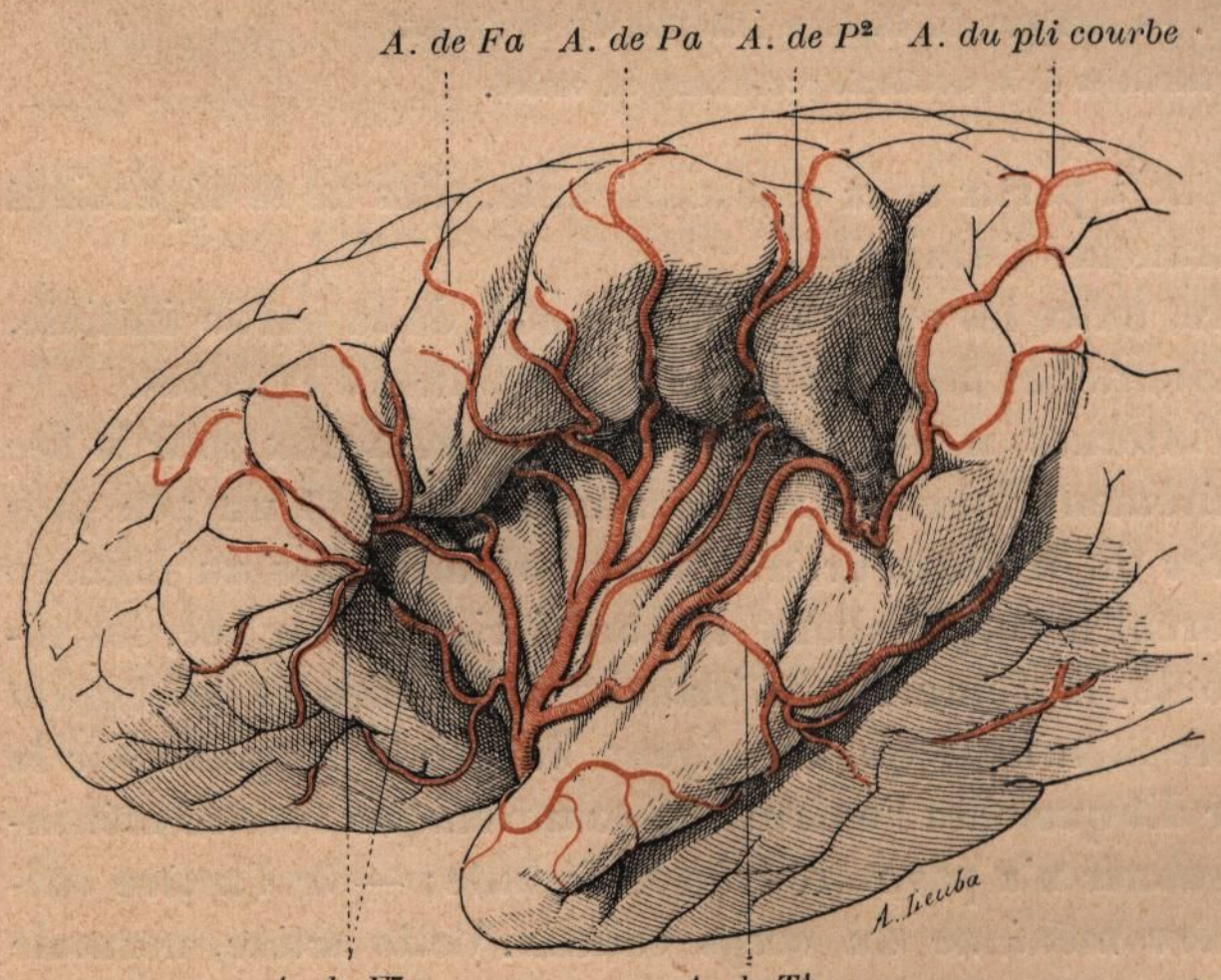

Fig. 378. — Artère sylvienne ou cérébrale moyenne, d'après Poirier.

Face externe de l'hémisphère gauche. — L'insula est à découvert.

le tronc se continue jusqu'au bout émettant seulement des collatérales de ses bords supérieur et inférieur. Les terminales rampent d'abord dans les sillons divergents de l'insula, puis se séparent pour prendre des directions définies; comme leur tronc d'origine, elles sont situées dans l'espace sous-arachnoïdien plein de liquide qui porte le nom de *canal sylvien*.

Duret a décrit quatre branches et leur a donné des noms spéciaux; mais soit par la division ultérieure d'une branche de bifurcation d'abord unique, soit par l'émission de collatérales, ce nombre est souvent changé; on peut trouver jusqu'à dix artères de quelque volume se portant isolément aux circonvolutions. Lautard observe que, chez le chien et chez la brebis comme chez l'homme, les collatérales sont irrégulières et complexes. Nous aimons mieux les désigner d'après les circonvolutions où elles se rendent; celles-ci étant au nombre de cinq principales, nous décrirons donc les artères suivantes :

1° *Artère de la troisième frontale* (Frontale ext. et inf. de Duret). C'est la première branche de la sylvienne et c'est aussi une des plus constantes. Charcot l'a vue plusieurs fois oblitérée dans l'aphasie. Elle dépasse en haut F^3 et atteint la partie inférieure de F^2.

2° *Artère de la frontale ascendante* (Pariétale antér. de Duret). Fournit à F^a, moins sa partie supérieure qui est nourrie par la cérébrale antér., et au pied de F^2.

3° *Artère de la pariétale ascendante* (Pariét. moy. de Duret). Son territoire est d'abord la pariétale ascendante, moins son extrémité supérieure, puis une partie du pied de la première et de la deuxième pariétales.

4° *Artère de la pariétale inférieure* (Pariét. postér. Duret). Cette grosse artère, qui occupe la fin de la scissure de Sylvius et n'est que la continuation du tronc originel de l'artère sylvienne, est destinée à la pariétale inférieure P^2 et surtout à son volumineux pli marginal ou lobule du pli courbe,

5° *Artère de la première temporale*. Elle naît souvent de la précédente, mais d'autres fois elle est isolée ou même elle est remplacée par 2, 3 et jusqu'à 5 branches distinctes qui émanent du bord inférieur de l'artère principale de la scissure. Contrairement à toutes les précédentes, elle se dirige en bas et se distribue à la première temporale. Il n'est pas rare qu'elle fournisse aussi à T^2 et à T^3, c'est-à-dire à toute la face externe du lobe temporal.

Le lobe de l'insula n'a pas d'artères spéciales; il n'y a pas d'artères insulaires, mais un réseau commun alimenté par de petits rameaux latéraux, venant de plusieurs des branches sylviennes et il faut lier toutes ces branches si l'on veut essayer d'injecter une partie isolée de l'insula (Heubner). Ce même réseau insulaire nourrit l'avant-mur qui est une formation corticale, et le noyau amygdalien.

3° **Artère cérébrale postérieure** (artère cérébrale profonde). — Son D. extérieur est de 2 mm. à 2 mm. 5, son D. intérieur varie de 1 mm. 5 à 2 mm. De l'angle du tronc basilaire, sur le bord supérieur de la protubérance, elle se dirige en dehors et contourne le pédoncule cérébral qu'elle embrasse en cercle; arrivée près des tubercules quadrijumeaux, elle fait un crochet qui la porte en arrière et en dehors sur le lobe occipital, où elle se divise immédiatement en ses branches terminales. Cette division peut se faire

dès que l'artère a reçu la communicante. Dans ce trajet elle est successivement placée dans le confluent inférieur, le canal circumpédonculaire et le confluent supérieur.

Elle reçoit la communicante postérieure, à 5-12 mm. de son origine basilaire, et émet un grand nombre de collatérales. Duret en décrit 10. Signalons les artères centrales sus-protubérantielles, les artères radiculaires du moteur oc. commun, les artères du ventricule moyen, les artères périphériques du pédoncule cérébral, l'artère de la corne d'Ammon, l'artère des corps genouillés, les artères jumelles, les artères optiques postérieures, et les choroïdiennes posté-

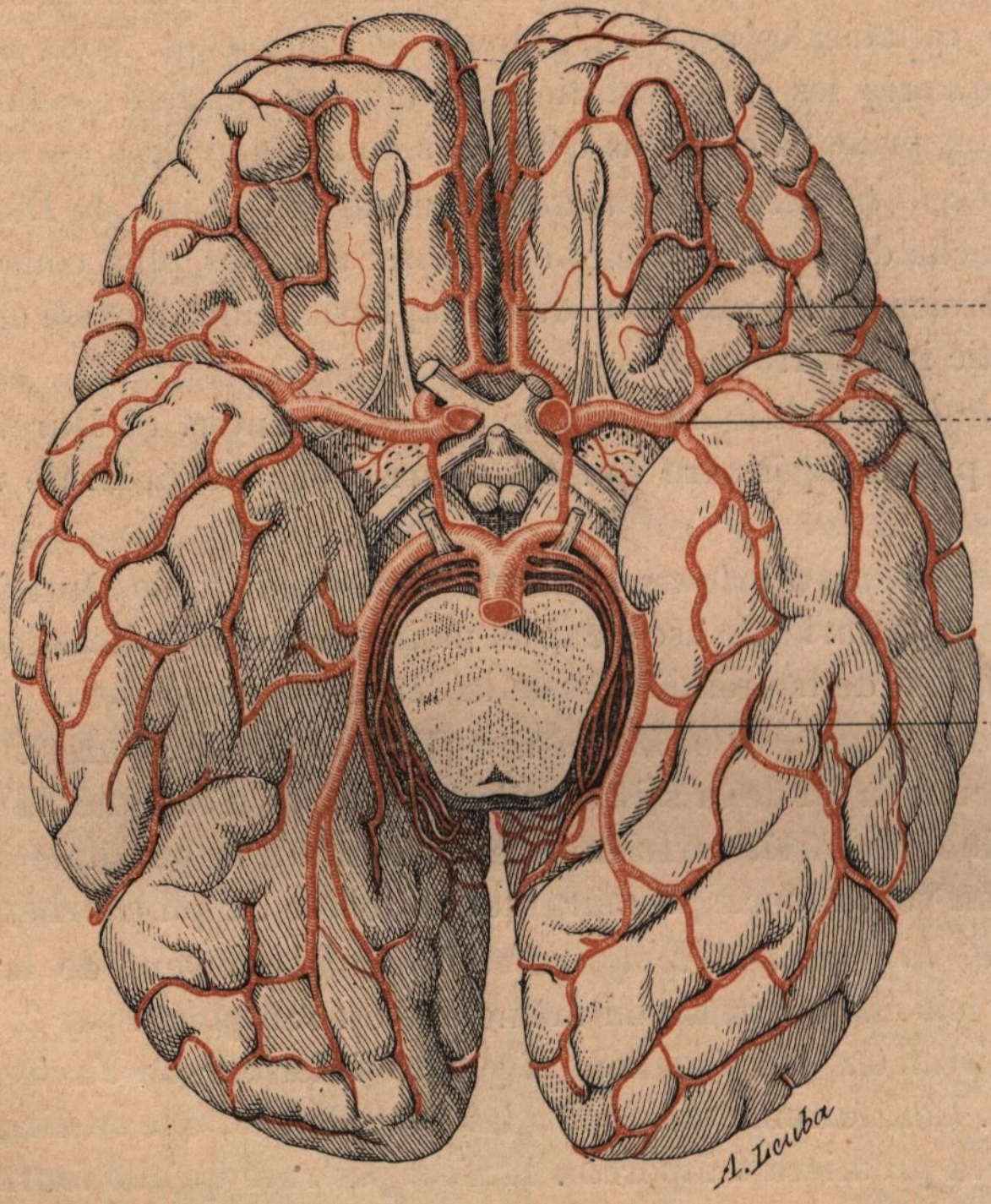

Fig. 379. — Artères de la face inférieure du cerveau.

rieures. La plupart de ces vaisseaux ont déjà été décrits avec la circulation du pédoncule cérébral.

Les cérébrales postérieures sont souvent grêles, ce qui est le cas normal chez beaucoup d'animaux, et sont alors suppléées par un des vaisseaux suivants : une communicante postérieure volumineuse, à laquelle elle semble être inversement proportionnelle, — la cérébelleuse supérieure, — une collatérale anormale, provenant de la carotide interne et se distribuant à la région temporo-occipitale, — une branche anormale résultant de la fusion d'un rameau du tronc basilaire avec une branche anormale de la carotide interne (Lautard).

La division en branches terminales est encore moins nette que pour les autres cérébrales. Ordinairement il y a 3 branches, la principale continuant la direction première et longeant la scissure calcarine; d'autres fois cette dernière seule existe et les autres artères ne sont que des collatérales de ce tronc principal. Dans le cas où il y a trois branches distinctes, on reconnaît une

branche temporale *antérieure* qui se porte en avant à la cinquième et à la quatrième temporale, et s'avance jusque sur la troisième, et même sur la deuxième, quand la sylvienne ne donne que de courtes branches pour T^1; — une *temporale postérieure*, qui se distribue surtout à la face inférieure du lobe temporal, dans sa partie postérieure élargie qui confine au lobe occipital; — enfin une branche *occipitale postérieure*, prolongement du tronc d'origine, cachée au fond de la scissure calcarine à laquelle l'attache un tissu sous-arachnoïdien remarquablement résistant. Elle se dirige vers le pôle occipital et fournit à tout le lobe occipital, ainsi qu'à l'ergot de Morand. C'est l'artère de la

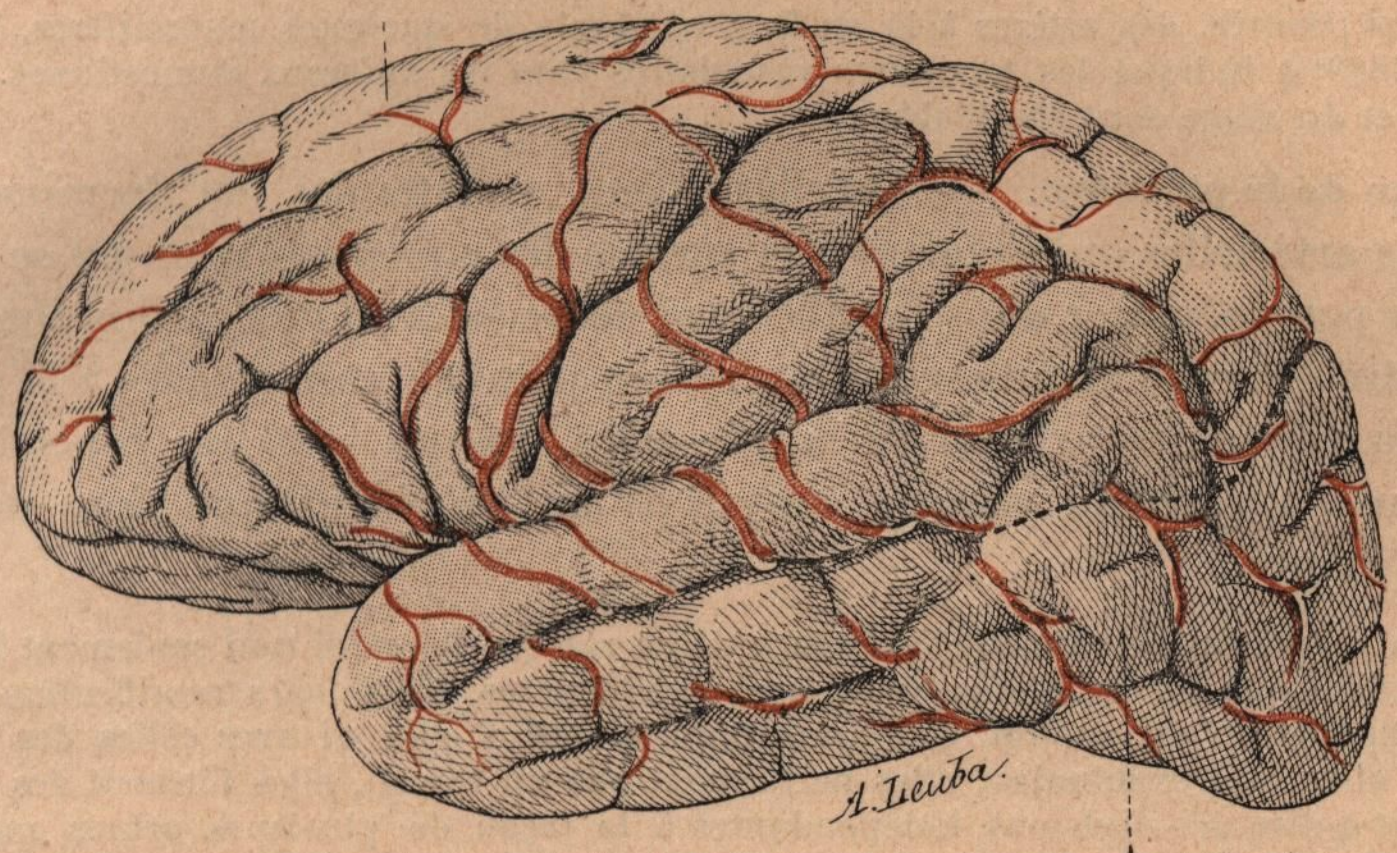

Fig. 380. — Artères de la face externe du cerveau.
Le territoire de la cérébrale moyenne ou sylvienne est teinté en gris (fin quadrillé).

sphère visuelle; elle abandonne des rameaux importants, *artères calcarines*, à l'écorce calcarine et à la partie inférieure des radiations optiques.

Territoires vasculaires. — Les trois artères cérébrales se partagent la surface de l'hémisphère; il y a là trois grands territoires dont on se rendra mieux compte par un dessin que par une description. La cérébrale antérieure comprend : la moitié interne du lobule orbitaire, et toute la face interne de l'hémisphère jusqu'à la scissure occipitale interne et le bord sagittal correspondant. De la cérébrale moyenne dépendent la partie moyenne de la face externe, le cerveau moteur, à l'exception de la tête des rolandiques, et les centres de l'appareil des signes. Le lobe occipital tout entier, avec son cuneus, et la plus grande partie du lobe temporal constituent le domaine de la cérébrale postérieure. La circonvolution de l'hippocampe T^5 est alimentée par trois vaisseaux, par la choroïdienne antérieure qui est son artère principale, et par les branches temporales de la sylvienne et de la cérébrale postérieure. Les ramollissements du lobe occipital sont relativement rares, le système vertébral étant bien moins souvent atteint de thrombose ou d'embolie que le système carotidien; il communique en outre largement avec les artères cérébelleuses.

Dans le territoire principal on peut reconnaître des territoires secondaires ou départements qui répondent aux branches terminales de l'artère principale.

Il s'en faut que les grands territoires aient une limite anatomique précise; encore bien moins les territoires secondaires, car nous avons déjà dit que les branches collatérales ou terminales variaient d'un sujet à l'autre. C'est pour cela que les répartitions topographiques indiquées par Duret, Heubner, Staderini, ne concordent pas exactement entre elles. Les zones frontières entre deux grands territoires sont des zones communes aux deux domaines vasculaires, et la situation de cette zone commune peut varier de plusieurs centimètres, par conséquent d'une circonvolution ou plus. Nous verrons plus loin que l'importance de ces territoires est d'ailleurs diminuée par la présence d'un réseau anastomotique.

Staderini (Distrib. des artères à la surface cérébrale de quelques mammifères, *Revue de Hayem*, 1889) a indiqué les territoires vasculaires chez les animaux domestiques. Ceux de l'homme et du singe sont semblables.

Réseau de la pie-mère. — Qu'elles soient collatérales ou terminales, les branches artérielles qui s'étalent à la surface des circonvolutions ne se recourbent pas pour pénétrer dans la substance nerveuse à laquelle elles sont pourtant destinées; elles aboutissent à un réseau parallèle comme elles à la surface, le réseau vasculaire artériel de la pie-mère, *réseau pial* ou *pie-mérien*. Il existe aussi un réseau veineux sus-jacent au précédent que nous décrirons avec les veines.

Duret a combattu instamment l'existence de ce réseau. Pour lui non seulement les troncs artériels n'ont que des anastomoses rares et insuffisantes, mais leurs ramifications ultimes dans la pie-mère n'ont aucune communication ni entre elles ni avec celles des branches voisines; elles sont terminales; elles ne forment pas un réseau, elles forment des *arborisations*, c'est-à-dire des divisions indépendantes à la façon de plusieurs arbres rapprochés. Heubner, Cadiat et moi-même (voy. Thèse de Biscons, Bordeaux, 1890) avons repoussé l'opinion de Duret qui n'est pas défendable. Le dessin qu'il a donné est celui d'une injection imparfaite, dans laquelle la matière injectée n'a pas rempli les extrémités des rameaux ou s'en est retirée. Il n'y a nulle part des arborisations, mais partout au contraire un réseau extrêmement communicant. Pour s'assurer du fait, il n'y a qu'à faire des injections partielles sur un cerveau extrait, en se servant d'une injection froide et pénétrante, à couleur tranchante, telle que de l'eau colorée par du bleu de Prusse soluble ou de l'alcool contenant en dissolution de la cire à cacheter noire. On verra les réseaux naître sous ses yeux et l'injection courant de proche en proche remplir tout le cerveau pour revenir dans le bout central de la ligature.

La richesse des anastomoses corticales a encore été constatée récemment par Henschen, dans ses recherches sur la circulation du lobe occipital et des centres corticaux de la vision (*Rapport au Congrès international de 1900*. Traduction Dor).

Déjà avant de constituer le réseau, les gros troncs vasculaires ont pu s'envoyer des branches d'union volumineuses, sous-arachnoïdiennes, comparables à celles des artères des membres; ces anastomoses ont été plusieurs fois constatées et je les ai observées nettement sur des cerveaux chez lesquels les trois grandes artères avaient été injectées avec des couleurs différentes. Mais elles sont inconstantes, peut-être même exceptionnelles; Kolisko est du même avis, tandis qu'Heubner les croit fréquentes.

Les anastomoses constantes et générales sont celles du *réseau*. Celui-ci est placé à la face externe de la pie-mère réduite sur le cerveau à sa couche interne ou intima, et appliqué contre elle par des lamelles de tissu sous-arachnoïdien. Galien observe que la pie-mère sert à fixer les vaisseaux et à les empêcher de glisser sur la surface humide du cerveau. Tant que les vaisseaux afférents ont plus de 1 mm. de D., ils sont libres, en partie du moins, dans

l'espace sous-arachnoïdien; à partir de 1 mm., ils sont fixés à la pie-mère. On reconnaît dans le réseau vasculaire deux espèces de mailles, de grandes mailles (réseau primaire de Heubner) formées par la réunion d'artères importantes, de 1 mm. de D. à 0 mm. 5, et de petites mailles (réseau secondaire) contenues dans les premières et renfermant des vaisseaux très rapprochés, d'une grande ténuité. Les anastomoses des grandes mailles se font soit par des rameaux collatéraux, soit par la jonction bout à bout des artérioles de deux territoires voisins; celles des fines mailles sont des plus variées, en arcades, en îlots. Ce second réseau est assez difficile à injecter; il arrive souvent que l'injection remplit le grand réseau et de là ses grosses branches afférentes, malgré leur

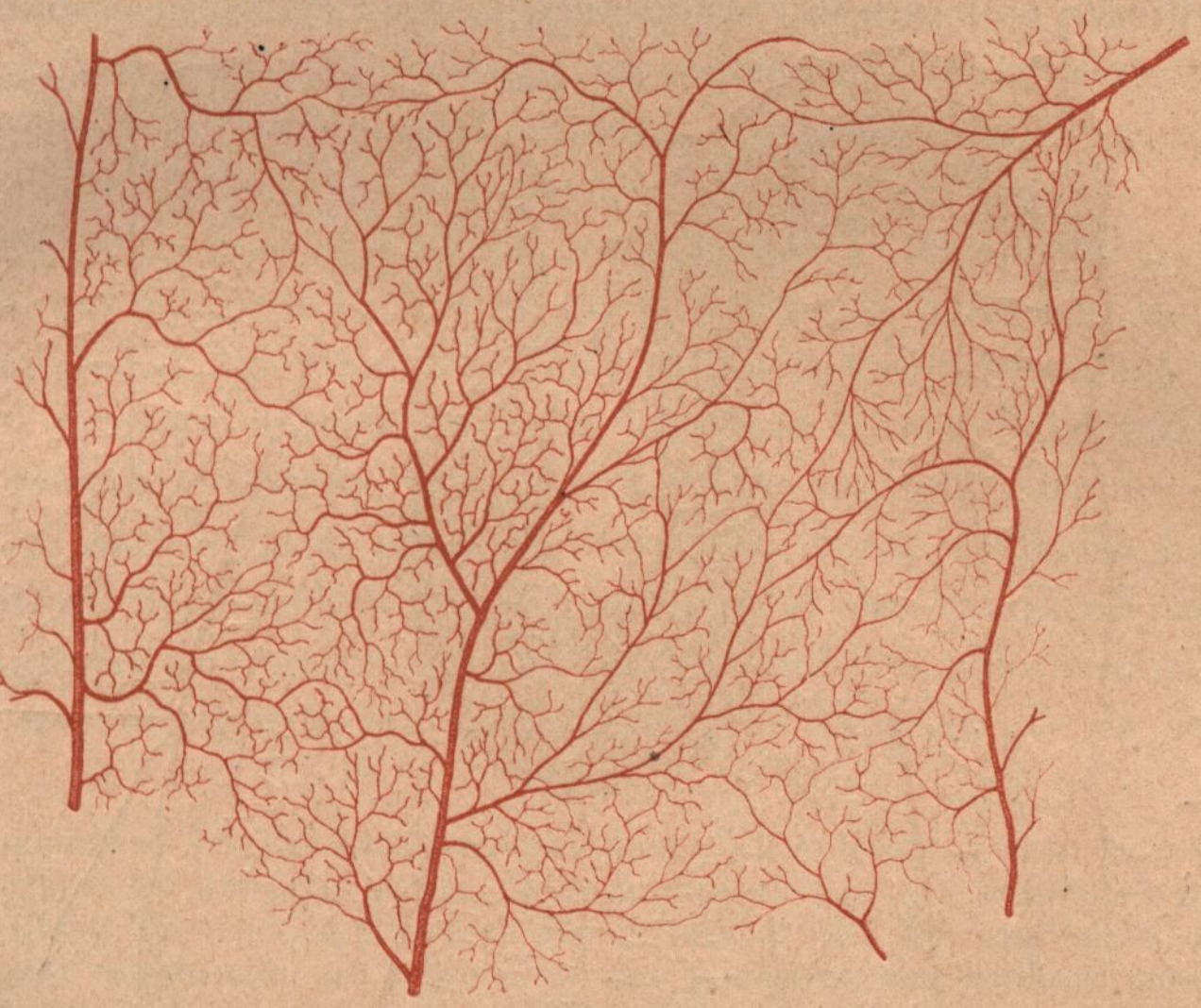

Fig. 381. — Réseau artériel de la pie-mère.

Injection au bleu soluble. — Les bouts libres sont ou des points non injectés ou des artères nourricières coupées.

éloignement et leurs flexuosités, sans passer dans les petites mailles intercalaires. Tous les vaisseaux sont d'ailleurs parallèles à la surface des circonvolutions, que celles-ci soient en relief ou qu'elles se creusent en sillons; d'après Biscons, les anastomoses tronculaires sont beaucoup plus nombreuses dans la pie-mère des sillons.

Le *réseau pie-mérien* constitue un vaste réservoir canaliculé, alimenté par trois sources, les trois artères cérébrales, remplissable par une seule au besoin; les grands territoires sont les parties du réservoir commun où chaque source artérielle répartit ses nombreux débouchés; ce n'est donc pas un lot qui lui appartient en propre, c'est seulement la surface qu'elle remplit normalement, avec le plus de facilité et de rapidité. Du réseau émanent les artères nourricières.

Artères nourricières. — De même que le réseau d'une distribution d'eau qui étend ses mailles à travers les rues d'une ville, donne naissance à une quantité de conduits distincts, parallèles dans chaque rue, qui alimentent les maisons et ne communiquent pas entre eux, de maison à maison, de même

[*CHARPY.*]

sur le réseau de la pie-mère, canalisation neutre, variable pourtant par rue et par quartier, se branchent perpendiculairement une quantité innombrable de fines artérioles qui s'enfoncent dans l'écorce nerveuse et se distribuent à ses différents étages, chacune isolée, indépendante, en un mot terminale. Ce sont les artères *corticales nourricières* (terminales de Duret).

Par le fait qu'elles sont précédées des nombreuses divisions et subdivisions des gros troncs et du vaisseau, ces artères sont beaucoup plus loin du cœur que les artères centrales; cette condition, jointe à leur direction perpendiculaire aux mailles du réseau, doit tout à la fois amortir considérablement et uniformiser

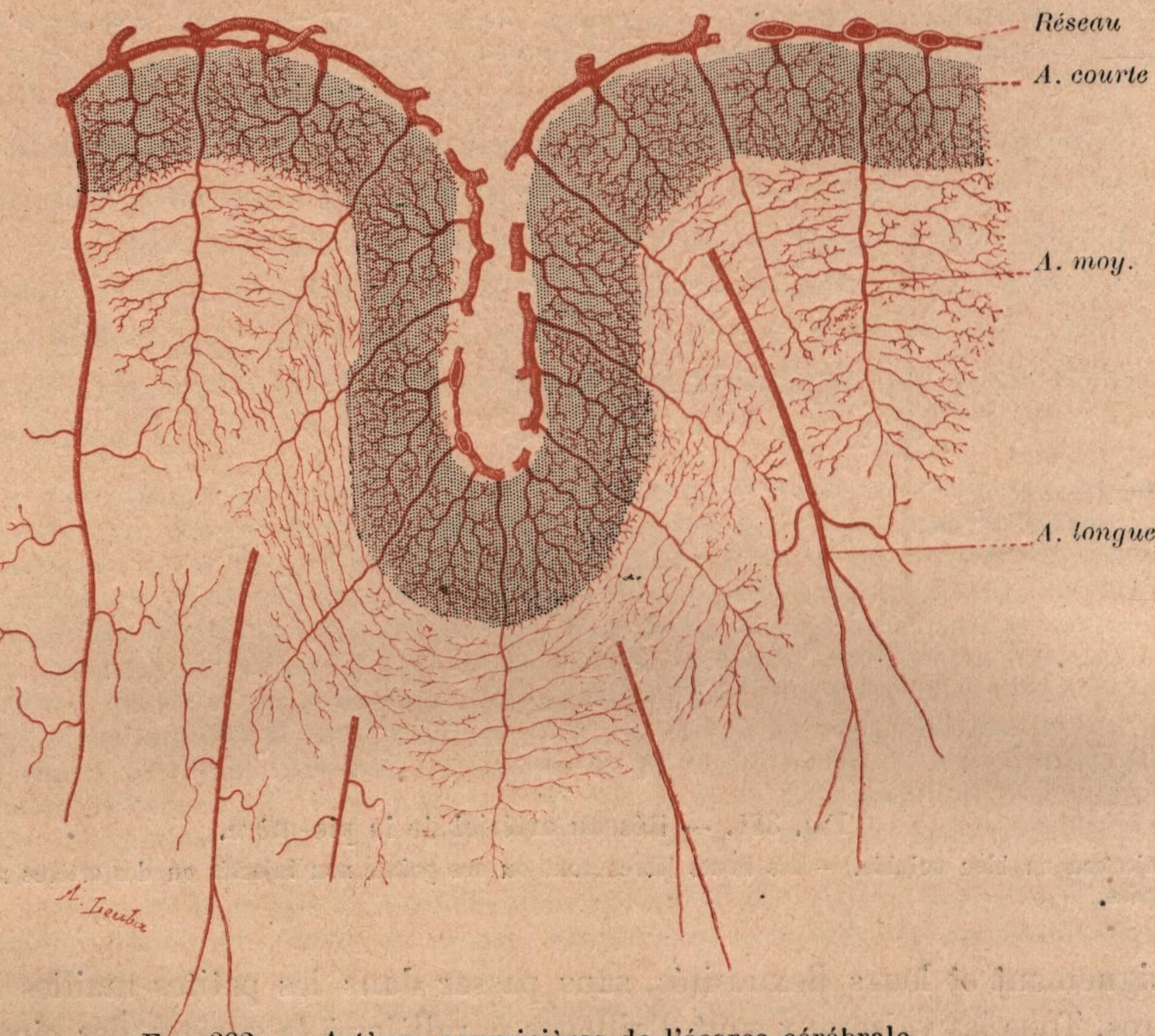

Fig. 382. — Artères nourricières de l'écorce cérébrale.

Injection au bleu soluble. — Coupe passant par un sillon. — L'écorce est ombrée.

la pression vasculaire; les cellules nerveuses corticales qu'elles nourrissent sont des éléments fragiles et délicats qui, par cette disposition et par l'interposition d'un liquide entre elles et les vaisseaux, sont préservés des chocs cardiaques et des changements brusques de tension.

On distingue deux catégories d'artères nourricières, les artères courtes et les artères longues.

1° **Artères nourricières courtes.** — « Un nombre prodigieux de filaments vasculaires, semblables à des cheveux et remarquables par leur excessive ténuité et par leur défaut d'anastomoses se répand dans la substance grise (Cruveilhier). » Elles sont en général perpendiculaires aux couches corticales, ce qui leur donne une disposition d'ensemble radiée, mais un certain nombre sont obliques. Elles apparaissent sur la coupe comme une haie de buissons touffus. Ces touffes sont

surtout épaisses dans la profondeur; à la surface, traversée par le tronc du buisson, est une zone peu vasculaire. Les ramifications abondantes s'épuisent à mesure qu'elles abordent des couches de plus en plus profondes et ne dépassent pas un parcours de 2 à 3 mm.

2° **Artères nourricières longues ou artères médullaires.** — Presque aussi nombreuses que les précédentes, avec lesquelles elles alternent régulièrement, elles naissent ordinairement des plus gros troncs du réseau. Elles sont d'ailleurs plus volumineuses que les artères de la substance grise, en raison du long trajet qu'elles ont à parcourir. Après avoir traversé l'écorce grise en sens normal, elles se recourbent dans la substance blanche pour suivre une direction parallèle à celle des fibres nerveuses. Elles se distribuent au centre ovale, dans toute son étendue; ce sont elles, avec leurs veines satellites, qui produisent le piqueté vasculaire de ce centre quand il est congestionné.

Je distinguerai deux espèces d'artères médullaires: 1° les *artères moyennes*, sous-corticales, qui occupent au-dessous de la substance grise une zone de 2 à 5 mm. Ces vaisseaux, légèrement ondulés, alternant régulièrement avec les artères courtes, émettent à angle droit des branches transversales qui s'engrènent avec les branches voisines; leurs ramifications sont plus serrées. — 2° Les *artères longues*, dont le trajet peut atteindre 4 ou 5 cm. Difficiles à injecter, elles présentent un type dichotomique angulaire et des ramifications grêles, espacées. Les artères divergentes qu'on voit au fond des sillons sont, d'après Duret, celles qui atteignent les parties les plus éloignées de la substance blanche.

Les artères nourricières ont des caractères communs. Elles émettent peu de collatérales, étant très rapprochées les unes des autres, et se terminent par des extrémités arborisées plutôt que pénicillées. Elles ont la structure des artères et non des capillaires; les petites n'ont qu'une couche musculaire, les grosses en ont plusieurs; leur tunique adventice est une gaine lymphatique creusée d'un espace endothélial cloisonné, espace intra-adventitiel, où circule un liquide en communication avec le liquide sous-arachnoïdien. Dans la période embryonnaire et la première enfance, une graisse abondante, sous forme de vésicules adipeuses, infiltre l'adventice des artères, non seulement dans l'écorce grise, mais dans tout le cerveau du nouveau-né; cette réserve nutritive sert peut-être à la formation de la myéline; elle disparaît en grande partie vers l'âge de 5 ans pour être remplacée par des grains de pigment fixés sur la face externe de la gaine lymphatique (Obersteiner). — Enfin ces artères sont *terminales*, comme toute artère intra-cérébrale. Elles ne communiquent pas entre elles. Les artères médullaires du centre ovale ne communiquent pas non plus avec la terminaison des artères centrales qui émanent de la capsule interne et des ganglions centraux; de là entre ces deux grands domaines, cortical et central, une zone neutre mal vascularisée, aux confins des deux sources artérielles; elle occupe le centre ovale et se fait remarquer par la fréquence des ramollissements en petits foyers et des formations lacunaires chez les vieillards. Les foyers de ramollissement ou d'hémorragie dans le territoire d'une artère courte sont nécessairement très petits, du volume d'un pois à celui d'une tête d'épingle; ceux des artères médullaires sont plus grands, en forme de cône à base périphérique, à sommet profond.

Valenti et d'Abundo (*Institut anat. de Pise*, 1890) ont étudié les artères nourricières chez quelques animaux, principalement chez le lapin et chez le chat. Ils ont constaté que pendant toute la vie intra-utérine ces artères sont anastomotiques; les anastomoses commencent à s'oblitérer à la naissance, et dans l'âge adulte la disposition est la même que chez l'homme et présente comme chez lui le type terminal. Duret nie ces anastomoses chez l'embryon humain du 3e au 4e mois; il y aurait lieu de faire sur ce sujet de nouvelles recherches.

Vaisseaux capillaires. — D'une manière générale, les capillaires du cerveau sont constitués par la tunique endothéliale des artères, plus développée à cause de son isolement, et par la gaine lymphatique très mince appli-

quée contre l'endothélium. Leur D. oscille de 5 à 8 μ. Lapinsky (*Arch. f. Psych.*, 1894) rattache aux capillaires sanguins des capillicules, observés déjà par Kronthal qui les considérait comme des voies lymphatiques, et dont le D. peut s'abaisser à 1 μ. 5; ils sont en communication avec les vaisseaux sanguins et laissent passer des globules rouges étirés en bâtonnet.

Les réseaux capillaires se font remarquer par leur disposition très serrée dans les noyaux des nerfs crâniens, les corps genouillés, le corps de Luys. Les anastomoses transversales d'un côté à l'autre de la ligne médiane sont rares.

Dans l'écorce cérébrale, Duret a décrit trois réseaux : 1° un réseau *superficiel*, occupant sur 0 mm. 5 d'épaisseur la couche blanche externe; ses mailles carrées sont larges et parallèles à la surface; 2° un réseau *moyen*, le plus fin et le plus riche, entourant surtout les cellules pyramidales, sur une épaisseur de près de 2 mm.; il correspond à la partie la plus active de l'écorce; 3° un réseau *de transition*, placé sur les limites de la substance blanche et de la substance grise; il est à mailles larges, et son champ mesure 1 mm. de hauteur. Ce réseau est très important, car il recueille presque tout le sang des premiers réseaux, et c'est de lui que part le plus grand nombre des veines corticales.

Dans la substance blanche, on trouve un réseau capillaire, dont les mailles très grandes sont allongées dans le sens des fibres nerveuses.

Entre les artères et les veines du cerveau, existe-t-il des communications directes autres que les vaisseaux capillaires? Un certain nombre d'anatomistes, Sucquet, Hyrtl, et d'histologistes, Arnold, Hoyer, Cadiat, Heubner, et avant eux Schrœder van der Kolk, ont décrit des anastomoses directes entre les artères et les veines de certains organes, sortes de canaux dérivatifs, fonctionnant comme voies de décharge en cas d'engorgement du système capillaire. On est encore mal fixé sur cette question. S'agit-il de faits accidentels? dans quelles conditions s'observe cette disposition? Ce que l'on peut dire pour le cerveau, c'est que soit chez l'homme, soit chez les animaux, des injections colorées pénétrantes de poudres insolubles, poussées par les artères, ne s'engagent pas dans les veines; même des injections de bleu soluble ne franchissent que très difficilement les capillaires. Ces faits me paraissent démontrer que, s'il y a des communications directes, ou bien ce ne sont que des anastomoses précapillaires de très faible volume ou bien ce sont de véritables anomalies.

B. — ARTÈRES CENTRALES

Sur la face ventrale de la moelle et du bulbe, des artères, nées des gros troncs antérieurs, pénètrent directement à travers la substance blanche pour atteindre les noyaux gris intérieurs; de même à la base du cerveau, qui est sa face ventrale, les vaisseaux de l'hexagone émettent des branches perforantes destinées aux masses ganglionnaires centrales, corps striés et couches optiques. Dans les deux cas, ces artères portent le nom d'*artères centrales*. A peine mentionnées et sans nom dans nos anciens traités classiques, elles ont pris maintenant une importance capitale, car elles sont par excellence le siège des lésions pathologiques qui conduisent aux hémorragies cérébrales.

Les artères centrales proviennent des artères de la base, c'est-à-dire de l'hexagone et des troncs vasculaires voisins, tels que la cérébrale moyenne et la choroïdienne antérieure; même le groupe des optiques postérieures, qui apparaît sur la face externe du pédoncule cérébral, est encore à la base du cerveau. Heubner a donc raison d'appeler leur territoire, *territoire basal*. Elles naissent de la partie initiale des troncs vasculaires, tant qu'ils n'ont pas encore fourni de branches de bifurcation ; ainsi sur les cérébrales antérieures, elles ne vont pas au delà de la communicante; sur la cérébrale moyenne, elles s'arrêtent au pôle de l'insula, à l'entrée de la scissure de Sylvius, et sur la cérébrale postérieure, au point où cette artère se coude pour se trifurquer. Leur origine est sur le bord supérieur ou dorsal du tronc même, à angle droit sur lui, en sorte qu'on ne les voit pas si on ne soulève pas ce tronc de la surface cérébrale.

Chacune est isolée, parallèle à sa voisine, et monte tout droit dans la substance nerveuse; Heubner les compare aux rejetons qui poussent au pied des grands arbres, comparaison quelque peu forcée qui assimile le tronc vasculaire aux racines de l'arbre.

Il est bon d'indiquer que toutes les artères de la couche optique et des corps striés ne proviennent pas des vaisseaux de la base; il en est qui sont fournies

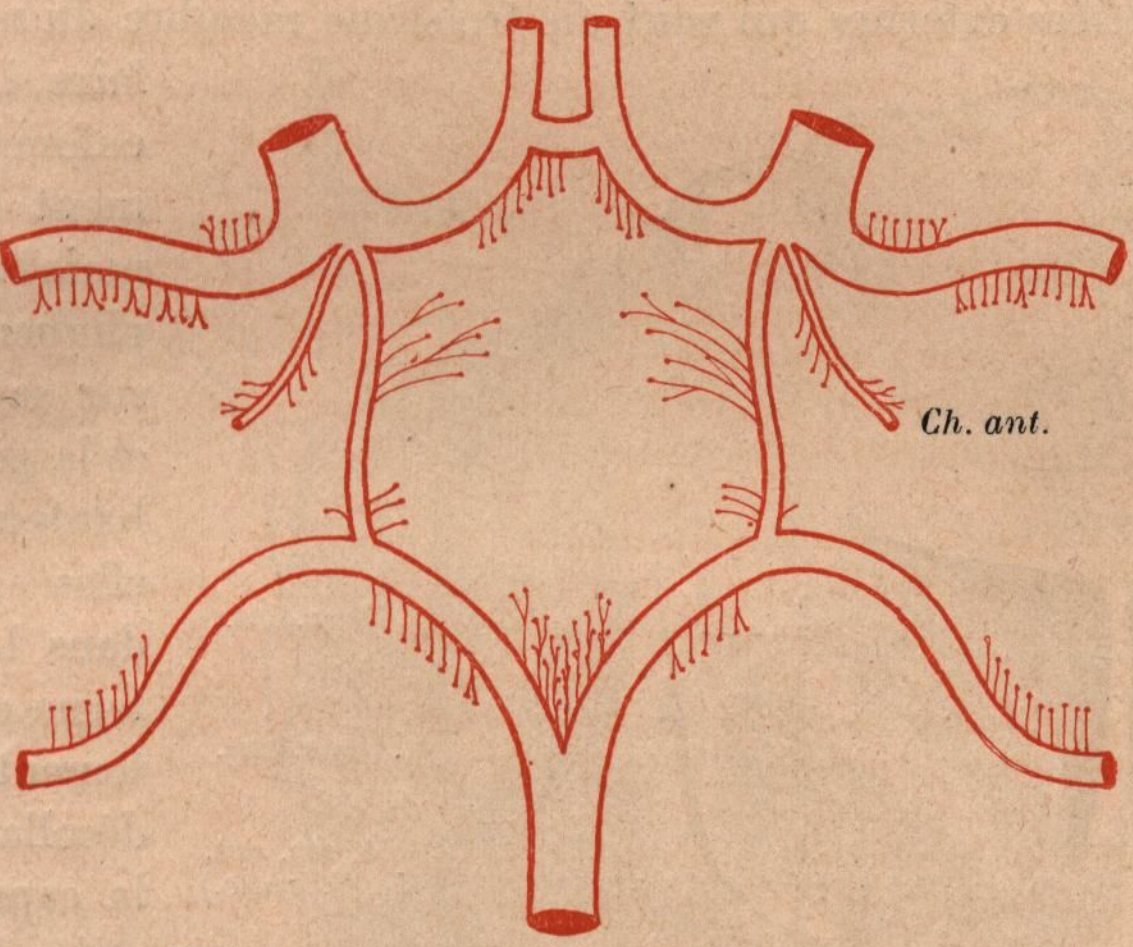

Fig. 383. — Origine des artères centrales (schéma).

par les artères ventriculaires, c'est-à-dire par les artères périphériques invaginées.

On répartit les artères centrales en deux groupes, antérieur et postérieur, entre lesquels on peut intercaler un groupe intermédiaire.

1° Le **groupe antérieur** comprend les artères qui naissent des cérébrales antérieure et moyenne. Un groupe *médian antérieur* provient de la cérébrale antérieure en deçà de la communicante antérieure et de cette communicante elle-même; les artères perforent le corps calleux ou suivent un trajet rétrograde pour pénétrer par la partie interne de l'espace perforé antérieur, et par cinq ou six rameaux entrent dans la tête du noyau caudé (artères *striées antérieures*). — Un second groupe, *latéral antérieur*, bien plus important, se détache de la partie initiale de la sylvienne ou même de sa bifurcation quand celle-ci est précoce, et se dispose en série linéaire de branches de 0 mm. 5 à 1 mm. 5 de D.; quelquefois une branche importante vient du tronc même de la carotide; toutes s'engagent dans les orifices de l'espace perforé antérieur et montent en haut et en dehors, pour se recourber ensuite d'arrière en avant et aborder les ganglions centraux.

Les artères de ce groupe qui naissent près de la carotide sont les *striées internes* (ou *lenticulaires*), elles vont aux deux membres internes ou noyau pâle du noyau lenticulaire. Celles qui ont leur origine en dehors, à la partie externe de l'espace perforé, sont les *striées externes*; elles ont pour terminaison le troisième membre (putamen) du noyau extra-ventriculaire; quelques-

uns de leurs rameaux les plus longs atteignent en haut soit le corps du noyau caudé (*a. lenticulo-striées*), soit la couche optique (*a. lenticulo-optiques* ou *optiques antérieures*). Les artères striées ne s'épuisent donc pas dans le noyau lenticulaire ; elles se prolongent jusqu'au thalamus et au noyau intra-ventriculaire ; pour cela elles sont obligées de traverser la capsule interne où elles peuvent être rompues et par leur hémorragie atteindre tel ou tel des faisceaux qui passent à ce niveau.

Parmi les striées externes qui vont au troisième membre du noyau lenticulaire, il en est qui s'y enfoncent directement par sa base, mais la plupart s'appliquent en éventail sur sa face externe et la pénètrent à des hauteurs différentes; elles sont situées dans la capsule externe ou plus exactement dans l'espace décollable qui sépare la capsule du corps strié. Il en est une surtout, longue et volumineuse, que Charcot a appelée l'*artère de l'hémorragie cérébrale*, car c'est à ses dépens que se fait le plus grand nombre de ruptures artérielles, et peut-être y est-elle prédisposée par le soutien insuffisant qu'elle trouve dans ce milieu. Elle longe la base du noyau extra-ventriculaire, puis se dirige en avant et en dedans, et pénètre dans le ganglion par quatre à cinq rameaux.

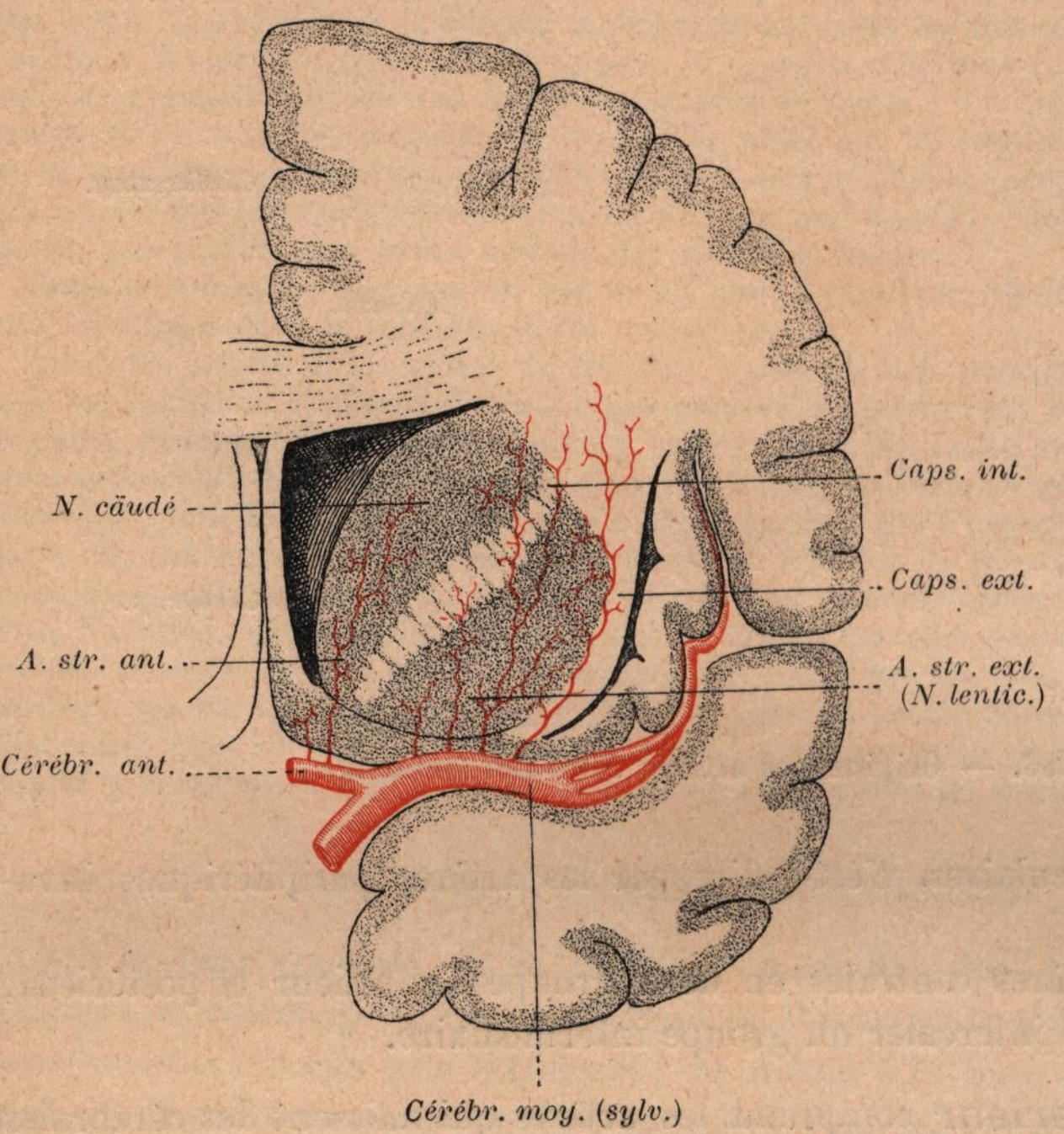

FIG. 384. — Artères striées.

Coupe frontale passant par le tronc de la scissure de Sylvius (esp. perf.). — Figure en partie schématisée.

2° Le **groupe intermédiaire** n'est que l'ensemble des petites artères qui proviennent soit de la communicante postérieure, soit de la choroïdienne antérieure. Elles fournissent quelques rameaux au bras postérieur de la capsule interne et à la couche optique ; mais le plus grand nombre a pour zone de distribution le troisième ventricule. Duret a donné le nom d'*optiques internes* à ces branches qui naissent de la communicante postérieure et il les a distinguées en antérieures, qui pénètrent entre le tuber cinereum et les tubercules mamillaires par l'espace perforé latéral, et postérieures qui s'engagent par la partie la plus avancée de l'espace perforé interpédonculaire ; mais comme toutes ces artères qui montent verticalement et n'ont qu'un court trajet paraissent s'épuiser

surtout dans les parois du ventricule qu'elles longent, il vaut mieux les appeler : *artères du ventricule moyen.*

3° Le ***groupe postérieur*** comprend les artères ganglionnaires qui émanent des cérébrales postérieures. Une première série se voit sur le bord interne du pédoncule cérébral, à l'angle de bifurcation du tronc basilaire, groupe *postérieur interne* ou de l'espace perforé postérieur. Celles qui occupent la ligne médiane, à la bifurcation du tronc basilaire, sont les artères centrales

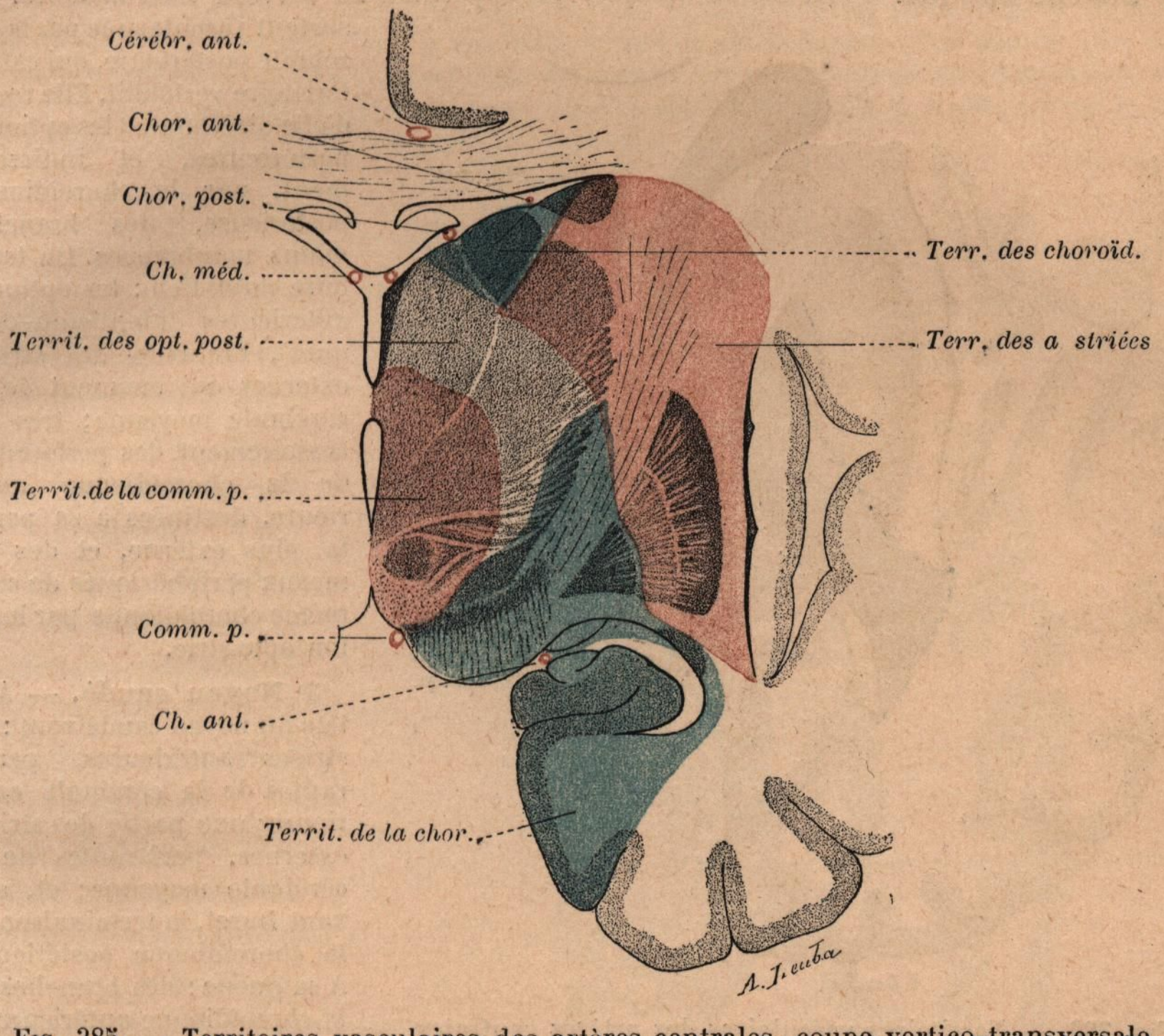

Fig. 385. — Territoires vasculaires des artères centrales, coupe vertico-transversale.

En rose, à gauche, communicante postérieure ; à droite, artères striées. — En bleu, en haut, choroïdiennes antérieure et postérieure ; en bas, choroïdienne antérieure. — En gris foncé, à gauche, choroïdienne médiane. — En gris clair, artères optiques post. de la cérébrale postérieure. — Figure schématisée.

des noyaux d'origine du moteur commun et du pathétique, et représentent la fin des artères spinales ; les latérales sont, comme celles de la communicante postérieure qu'elles suppléent souvent, des *optiques internes postérieures* ou pour mieux dire des *artères postérieures du ventricule moyen.* — Beaucoup plus en dehors, sur le bord externe du pédoncule cérébral, mais toujours de son tronc non encore bifurqué, la cérébrale postérieure émet les artères *optiques externes postérieures*, qui forment le groupe *postérieur externe.* On les voit pénétrer, au nombre de trois ou quatre et plus, dans les sillons transversaux qui sont sous le pulvinar, le long des bras des corps genouillés, longer un moment le pédoncule et s'avancer horizontalement dans les régions postérieure et moyenne de la couche optique et jusque dans la substance grise du ventricule moyen. Elles sont volumineuses ; quand elles se rompent, le foyer

peut être limité à la couche optique, mais si l'hémorragie est étendue, elle envahit les ventricules (inondation ventriculaire) ou fuse dans le bras postérieur de la capsule interne et le long du pédoncule cérébral.

En résumant la distribution centrale par régions, nous obtiendrons les groupements suivants :

1° **Substance grise du ventricule moyen.** — Artères perforantes (optiques internes), fournies par la communicante postérieure et par la cérébrale post., dans l'espace interpédonculaire; artères fournies par les choroïdiennes médianes.

2° **Couche optique.** — La couche optique, qui appartient au cerveau intermédiaire, est surtout vascularisée par la cérébrale postérieure, qui est du territoire vertébral. Elle reçoit d'elle directement les optiques postérieures, et indirectement, par la choroïdienne postérieure, des branches moins nombreuses. Du territoire carotidien : les optiques antérieures (lenticulo-optiques), branches des striées externes qui émanent de la cérébrale moyenne; très accessoirement, des perforantes de la choroïdienne antérieure, destinées à sa partie la plus externe, et des rameaux périphériques de cette même choroïdienne par le sillon opto-strié.

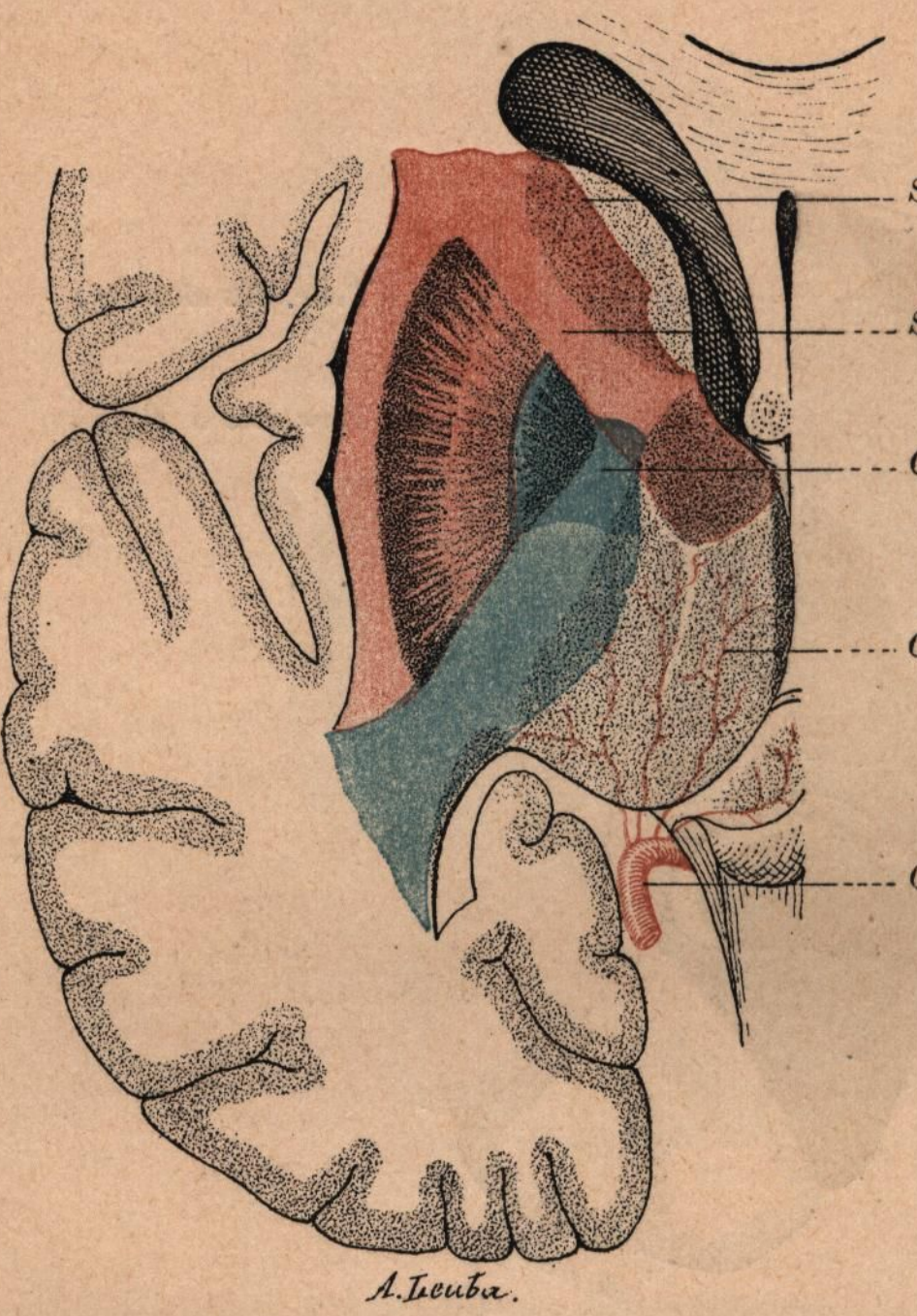

Fig. 386. — Territoires vasculaires des artères centrales, coupe horizontale.

En rose, territoire des artères striées. — En bleu, choroïdienne antérieure. — En bleu pâle, territoire inconstant de la choroïdienne antér. — Figure schématisée.

3° **Noyau caudé.** — A la tête du noyau caudé vont : les striées antérieures, perforantes de la cérébrale antérieure; une partie des striées externes, perforantes de la cérébrale moyenne; et, suivant Duret, la terminaison de la choroïdienne postérieure. A sa queue : des branches de la choroïdienne antérieure.

3° **Noyau lenticulaire.** — Au globus pallidus, les striées internes de la cérébrale moyenne. Au membre le plus interne du globus pallidus, les perforantes de la choroïdienne antérieure. Au membre externe ou putamen, les striées externes.

4° **Capsule externe.** — Artères striées externes.

5° **Capsule interne.** — Au bras antérieur, les striées internes, émanées de la sylvienne et de la cérébrale antérieure depuis son origine jusqu'à la communicante antérieure.

Le bras postérieur qui contient les faisceaux moteurs et sensoriels, est alimenté par trois artères : 1° Par la cérébrale moyenne, qui lui abandonne les rameaux postérieurs des striées externes (lenticulo-optiques); ce territoire sylvien comprend la partie supérieure de la capsule, au-dessus de l'angle du membre moyen du noyau lenticulaire. — 2° Par la communicante postérieure, dans le tiers antérieur de sa partie profonde, surtout par la grosse branche que Duret appelle l'artère optique interne et antérieure. — 3° Par la choroïdienne antérieure, dans les deux tiers postérieurs de cette même partie profonde. Si la communicante est petite, la choroïdienne fournit à toute l'étendue de la partie profonde du bras postérieur (Kolisko).

Les artères centrales, provenant directement du tronc des cérébrales, sont par cela même

moins éloignées du cœur que les artères corticales; elles sont la troisième division artérielle à compter de l'aorte. Ce sont en outre des artères terminales, qui n'émettent que quelques branches latérales et se terminent en pinceaux, sans communiquer avec les artères voisines. On peut les injecter une à une avec une seringue de Pravaz, et on observe que chacune est indépendante, sans branche anastomotique, et que si on force l'injection, on n'agrandit pas le territoire, on produit seulement une extravasation. Pour ces deux raisons, leur proximité des gros troncs et l'absence de voies de décharge anastomotiques, il est probable que la tension du sang qu'elles contiennent est sujette à de nombreuses variations et qu'elle doit en général être plus élevée que dans les vaisseaux corticaux. On peut voir là une circonstance prédisposante aux artérioscléroses et aux anévrysmes miliaires, si fréquents dans le domaine des artères ganglionnaires. Mendel (*Sem. médic.*, 1891) dit s'être assuré, par un dispositif expérimental spécial, que la pression est sensiblement la même dans les artères striées que dans la carotide, et qu'elle est beaucoup plus élevée que dans les artères corticales. Virchow objecte que les artères striées devraient être flexueuses, si la tension y était plus forte et qu'en tous cas cette condition ne suffit à expliquer ni la rupture hémorragique ni l'unilatéralité de ces ruptures.

C. — ARTÈRES CHOROÏDIENNES

Les prolongements que la pie-mère envoie dans le ventricule moyen et dans les ventricules latéraux, bien que très amoindris comparés à leur grand développement dans la vie embryonnaire, reçoivent pourtant encore de nombreux vaisseaux, qui sont peut-être la source du liquide ventriculaire. Ce sont les artères *choroïdiennes* (ventriculaires de Duret).

On distingue trois paires d'artères choroïdiennes: les choroïdiennes antérieure, postérieure et médiane.

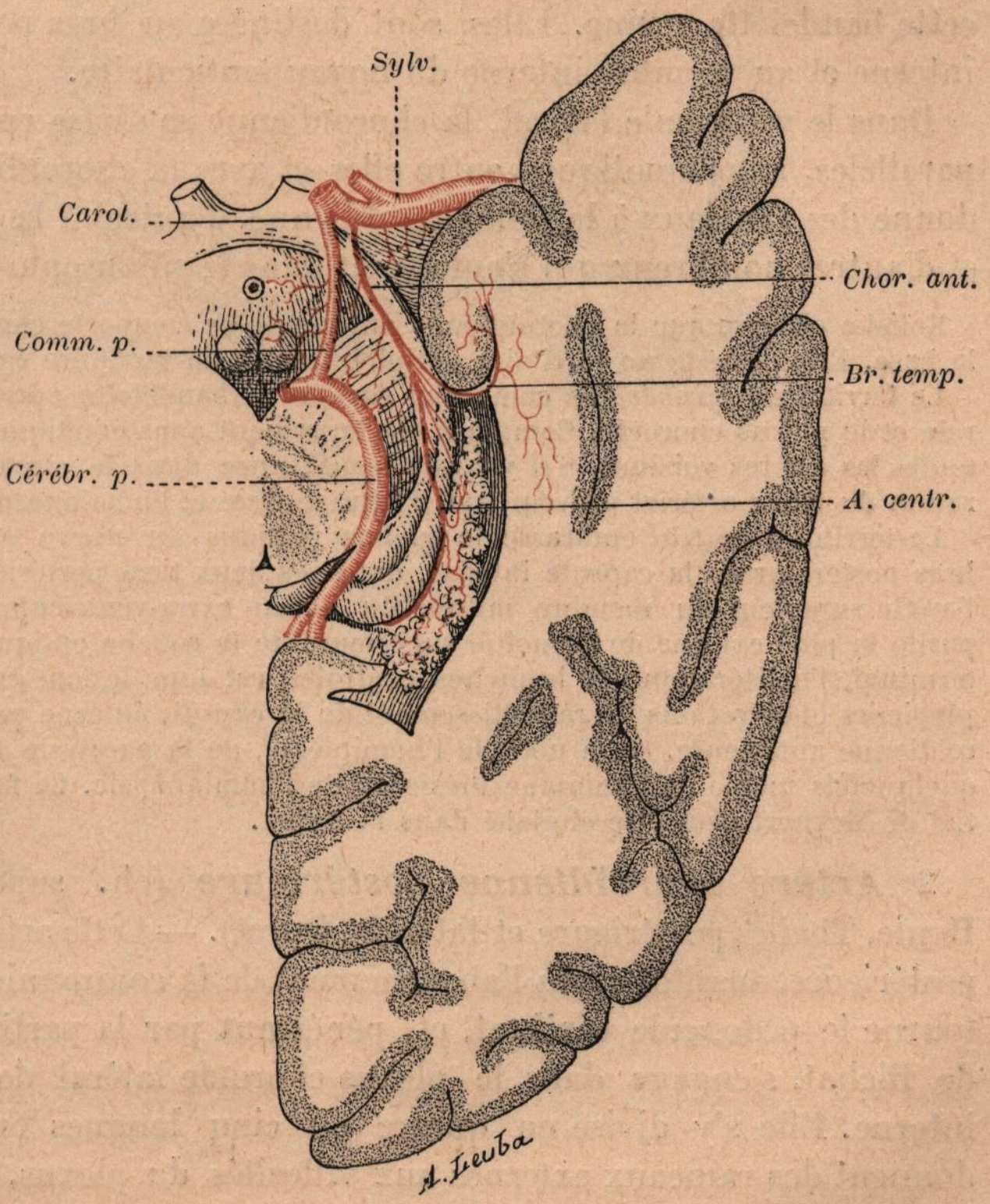

Fig. 387. — Artère choroïdienne antérieure.

Cerveau disséqué et vu par sa base. La corne temporale du ventricule latéral est ouverte.

1° ***Artère choroïdienne antérieure*** (ch. inférieure de quelques auteurs). — Cette artère, constante, soit chez l'homme soit chez les animaux domestiques, naît de la carotide interne, entre l'origine de la communicante postérieure et la bifurcation en cérébrale moyenne et cérébrale antérieure. Son calibre intérieur est de 0 mm. 5; il est relativement beaucoup plus considérable chez le fœtus; les plexus choroïdes

sont alors volumineux et la choroïdienne égale presque les autres artères de la base.

Elle peut provenir de la cérébrale postérieure; en cas d'absence, ce qui est rare, elle est suppléée par la communicante postérieure.

Elle se dirige en dehors et en arrière, longe la bandelette optique d'abord sur son bord externe, puis sur son bord interne et pénètre dans la corne inférieure du ventricule latéral. Dans son trajet intra-ventriculaire, qui s'étend jusqu'au trou de Monro, elle occupe le bord externe du plexus choroïde latéral.

Sur la base de l'encéphale elle émet les collatérales suivantes : — 1° l'artère de la cinquième temporale. Ce vaisseau constant s'anastomose en réseau avec les branches temporales de la cérébrale moyenne et de la cérébrale postérieure, destinées également à la circonvolution de l'hippocampe; — 2° de petites branches pour la bandelette optique et le pédoncule cérébral, branches anastomosées avec des rameaux analogues de la communicante postérieure; — 3° des artères centrales ou perforantes, signalées par Heubner, artères volumineuses, non anastomotiques, au nombre de trois ou quatre, jusqu'à huit, qui pénètrent dans les trous qu'on voit en dehors et en dedans de la bandelette optique et sur cette bandelette même. Elles sont destinées au bras postérieur de la capsule interne et au membre interne du noyau lenticulaire.

Dans le ventricule latéral, la choroïdienne se divise en nombreuses branches parallèles, anastomotiques entre elles et avec la choroïdienne postérieure. Elle donne des rameaux à la toile choroïdienne, d'autres à la queue du noyau caudé, et d'autres nombreux qui s'enfoncent dans le sillon opto-strié.

Kolisko observe que la choroïdienne antérieure se comporte comme une grosse artère de la base. Elle possède un territoire périphérique et un territoire central.

Le territoire *périphérique* comprend surtout la bandelette optique, la cinquième temporale et le plexus choroïde. Comme il est largement anastomotique, il peut être suppléé par toutes les artères voisines. S'il y avait insuffisance dans la circulation collatérale, l'oblitération du tronc artériel provoquerait l'hémianopsie et l'hémianosmie.

Le territoire *central* embrasse le globus pallidus du noyau strié extra-ventriculaire, le bras postérieur de la capsule interne, dans ses deux tiers postérieurs et en hauteur jusqu'à l'angle supérieur du membre moyen du noyau extra-ventriculaire, exceptionnellement la partie la plus externe de la moitié supérieure de la couche optique. Comme ce territoire est terminal, l'oblitération des branches centrales est une lésion grave. Kolisko a rassemblé plusieurs observations de ramollissement de la capsule interne par oblitération de la choroïdienne antérieure. On a noté de l'hémiplégie, de la paralysie de la face et de la langue, quelquefois même de l'hémianesthésie ou de l'hémianopsie. Le faisceau cortico-protubérantiel de Meynert peut être englobé dans la lésion.

2° ***Artère choroïdienne postérieure*** (ch. supérieure et antérieure, Henle, Theile; postérieure et latérale, Duret). — Cette artère naît de la cérébrale postérieure, aussitôt après l'abouchement de la communicante postérieure, contourne le pédoncule cérébral, et, pénétrant par la partie moyenne de la fente de Bichat, s'engage dans le plexus choroïde latéral dont elle longe le bord interne. Elle s'y divise en quatre ou cinq longues branches parallèles, qui donnent des rameaux externes aux villosités du plexus, des rameaux internes à la toile choroïdienne. Cette artère est relativement atrophiée; elle ne dépasse pas en avant le sommet de la couche optique et ne fournit pas aux parois ventriculaires (Duret).

3° ***Artère choroïdienne médiane*** (ch. postérieure et médiane, Duret; supérieure et postérieure, Henle et Theile; sans nom dans nos classiques fran-

çais). — C'est une branche récurrente de la cérébelleuse supérieure (de la cérébrale post. d'après Duret), souvent assez volumineuse, qui, après avoir fourni aux tubercules quadrijumeaux et à la valvule de Vieussens, s'engage dans la toile choroïdienne. Elle occupe le plexus choroïde médian, et s'y bifurque parfois en deux troncs parallèles, qui s'étendent jusqu'à la tête du noyau caudé. Dans le ventricule moyen, elle donne des branches collatérales à la glande pinéale, aux parois du ventricule et à la couche optique. Ses rameaux terminaux sont destinés à la tête du noyau caudé, qui, dans le cas où les artères

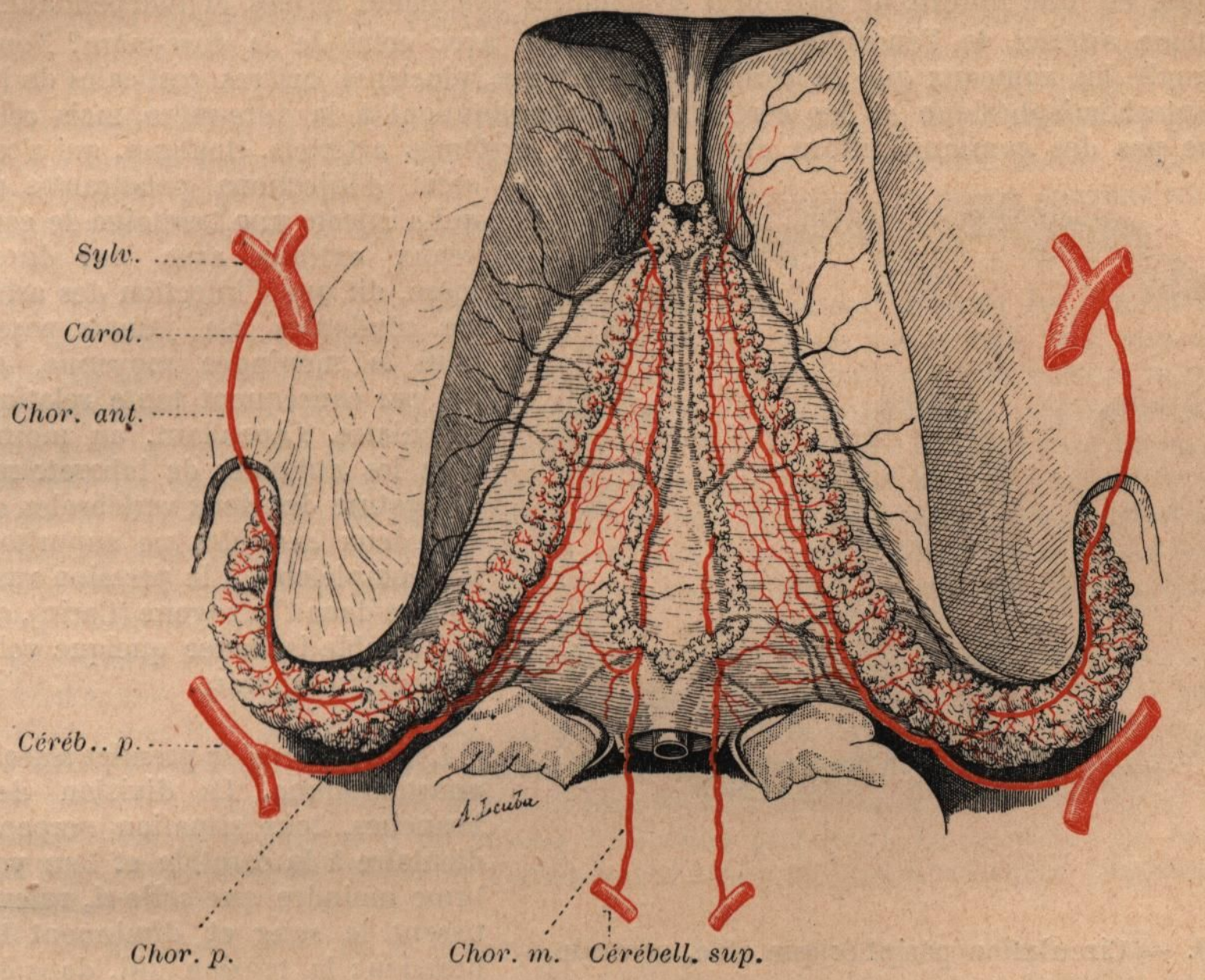

Fig. 388. — Artères choroïdiennes.

Figure schématisée.

centrales de la cérébrale antérieure sont peu développées, est presque exclusivement vascularisée par la choroïdienne médiane.

Les trois artères choroïdiennes communiquent largement entre elles dans la toile choroïdienne, et les injections poussées par la choroïdienne antérieure arrivent rapidement dans la cérébrale postérieure. Aussi l'oblitération du tronc de l'une d'entre elles serait sans influence sur la nutrition des parois ventriculaires.

Conditions anatomiques de la circulation cérébrale artérielle.

Sur toute l'étendue des centres nerveux, la disposition du système artériel semble pouvoir être exprimée par la même formule : *la substance nerveuse est nourrie par des artères terminales provenant d'un réseau anastomotique.*

La moelle nous a déjà présenté à sa surface un double réseau : un grand réseau ou couronne vasculaire constituée par les gros troncs afférents anastomosés, d'où partent directement les artères centrales et d'autres vaisseaux de la substance grise postérieure; un fin réseau, issu du premier et contenu dans la pie-mère, qui donne naissance aux vaisseaux

nourriciers de la substance blanche. Nous avons dit que, d'après Kadyi, toutes les artères, une fois entrées dans la moelle, étaient terminales, c'est-à-dire non anastomotiques. — La surface du cerveau offre une disposition analogue. A la base est un grand réseau, l'hexagone de Willis; c'est de lui ou des gros troncs qui en procèdent qu'émanent les artères centrales ou ganglionnaires, destinées à la substance grise profonde. Sur toute l'écorce s'étend un réseau fin, réseau pial, formé par les ramifications répétées et anastomosées des gros troncs afférents; il fournit les artères nourricières des circonvolutions, qui sont terminales comme les artères ganglionnaires. Dans la moelle comme dans le cerveau, les artères centrales et les artères périphériques représentent deux territoires distincts, le premier enclavé dans le second, tous deux s'entrepénétrant sur leurs confins, mais ne communiquant pas ensemble; chacun d'eux à son tour, territoire central et territoire cortical, est subdivisé en une infinité de territoires secondaires également fermés et indépendants.

Le système artériel de l'encéphale communique-t-il avec celui de la dure-mère? Nous avons signalé les rameaux que la cérébrale antérieure, plusieurs artères corticales de la scissure interhémisphérique et les cérébelleuses abandonnent à la dure-mère, mais cela n'implique pas des communications entre les deux systèmes artériels. Heubner, qui s'est servi d'injections pénétrantes et qui a injecté une trentaine de cerveaux extraits avec leur dure-mère, dit que l'injection des artères cérébrales n'a jamais passé dans la méningée moyenne, et nie par conséquent toute relation vasculaire. Cependant, au moins chez les animaux de laboratoire, la ligature des deux vertébrales et des deux carotides ne supprime pas complètement la pression vasculaire dans l'hexagone (Corin), ce qui semble indiquer quelque voie d'apport secondaire.

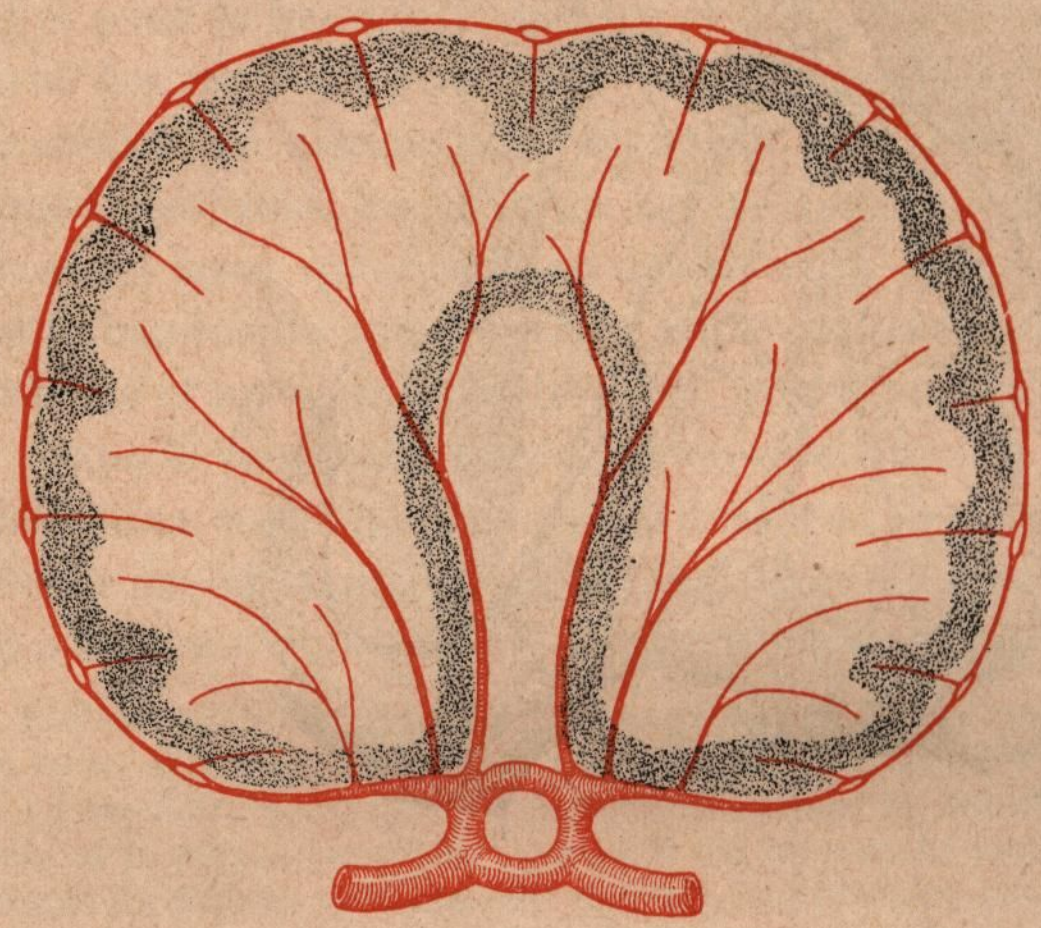

Fig. 389. — Circulation périphérique et c. centrale.
Schéma.

L'hexagone est le premier réseau anastomotique. La division des branches, leur situation perpendiculaire à la carotide et leur volume moindre que celle-ci, ralentissent le sang et diminuent la pression; la tension qui, dans la carotide du chien, atteint 120 à 180 mm. de mercure, n'est plus que de 80 à 90 dans l'hexagone, avec des écarts de 60 à 130 (Corin). Les communications d'avant en arrière entre les carotides et les vertébrales sont établies par les communicantes postérieures, que secondent des anastomoses disposées sur la convexité entre les cérébrales moyennes et les cérébrales postérieures. Les communications bilatérales, de droite à gauche, ont pour voies : en avant la communicante antérieure, en arrière la jonction des deux cérébrales postérieures en un tronc unique, le tronc basilaire, et en dehors de l'hexagone les anastomoses qui unissent le réseau des cérébelleuses avec les artères du lobe occipital, ainsi que le territoire mixte du pédoncule cérébral. On signale aussi des artérioles anastomotiques entre les faces internes des hémisphères, au-dessus du genou du corps calleux, au-dessous de la faux; les pies-mères droite et gauche sont en effet au contact à ce niveau.

Chez le cheval, la ligature simultanée des deux carotides est constamment mortelle, parce que le tronc basilaire ne communique pas ou ne s'unit que par un rameau très grêle avec la carotide. L'âne peut survivre, si on espace les ligatures de 36 heures; chez lui l'anastomose est constante et considérable. Le lapin résiste, au moins au point de vue cérébral, à la ligature des deux carotides et de la vertébrale droite; la vertébrale gauche suffit à la circulation totale. La pression vasculaire de l'hexagone est à peine influencée; le cerveau examiné 10, 20, 40 heures après la ligature est pâle, mais non altéré. Il faut lier les quatre vaisseaux pour amener la mort. Enfin le chien supporte la ligature des quatre artères du cerveau, les deux vertébrales et les deux carotides; il y a des troubles graves immédiats, mais qui disparaissent quelques heures après ou même bien plutôt. A. Cooper, sur un chien qu'il injecta 9 mois après cette quadruple ligature, constata que la circulation s'était rétablie par des anastomoses des branches de la sous-clavière avec la carotide externe qui fournit en partie le tronc basilaire, et des intercostales supérieures

avec les vertébrales (Voy. les expériences de Ehrmann, de Corin). Chez l'homme, il y a des cas assez nombreux où la ligature des deux carotides, faite à intervalle de 6 à 10 jours seulement, n'a pas produit d'accidents cérébraux; de même la ligature du tronc brachio-céphalique, qui supprime une carotide et une vertébrale. Quant à la ligature d'une carotide seule, nous avons dit que, dans la majorité des cas, les accidents cérébraux observés dépendent d'une anomalie de l'hexagone ou de l'obstruction d'une de ses branches par artériosclérose.

Il en est de même des oblitérations expérimentales ou pathologiques des gros vaisseaux de l'hexagone. Ces dernières sont communes chez les sujets âgés ou alcooliques, et se présentent souvent sans ramollissement concomitant. Même des oblitérations multiples peuvent, si elles sont disséminées d'une certaine façon, ne pas troubler notamment le fonctionnement hydraulique de l'hexagone : Heubner a donné le dessin d'un cerveau chez lequel quatre artères oblitérées, une vertébrale gauche, le segment moyen du tronc basilaire, la sylvienne gauche, la cérébrale antérieure droite, n'avaient pas produit d'infarctus. Il fait observer que la condition dangereuse, c'est l'occlusion de deux artères du même côté, ce qui arrive souvent pour les cérébrales antérieure et moyenne, toutes deux d'origine carotidienne; dans ce dernier cas, la cérébrale postérieure, elle-même souvent rétrécie, est insuffisante à compenser les interruptions de l'hexagone.

Du réseau hexagonal ou de ses prolongements immédiats naissent les artères centrales, qui sont des artères terminales, à territoire fermé. Nous avons déjà fait remarquer que cette origine rapprochée et leur caractère terminal y entretenaient une tension tout à la fois plus variable et plus forte; observons en outre que leurs anastomoses originelles sont beaucoup plus limitées que pour les artères corticales. Ces artères sont surtout menacées dans les oblitérations locales des vaisseaux de la base. Qu'un caillot ou une endartérite végétante ferme la partie initiale de la cérébrale moyenne sur une longueur seulement de 2 cm., toutes les artères centrales du groupe latéral antérieur seront fermées en même temps; une partie notable des striées externes et internes ne pourra plus conduire le sang aux noyaux ganglionnaires, dont la nutrition sera dès lors compromise.

Les artères corticales ou périphériques possèdent un second réseau, interposé entre elles et l'hexagone, le réseau pie-mérien; il couvre toute la surface des circonvolutions qui est une surface grise. Bien que les artères qui pénètrent dans la substance nerveuse soient, comme les artères ganglionnaires, des artères terminales, cependant leur très grand nombre et leur très grand rapprochement leur enlèvent leur indépendance; leur circulation est entièrement sous la dépendance du réseau d'où elles procèdent. La présence de ce réservoir commun, extrêmement divisé et extrêmement communiquant, entraîne plusieurs conséquences :

1° On peut admettre que la circulation doit y être notablement ralentie, et que la tension intra-vasculaire y est tout à la fois faible et uniforme. Le fait qu'une injection poussée par une artère afférente, après avoir rempli le réseau, s'engage beaucoup plus facilement dans les autres artères afférentes que dans les vaisseaux nourriciers de l'écorce, prouve que ce réseau forme un tout solidaire, continu, qui régularise la distribution du sang et l'emmagasine avant de le laisser passer à la substance nerveuse.

2° La suppléance est facile en cas d'obstruction d'une des branches afférentes. C'est ce que l'on constate de visu dans les injections partielles après avoir lié une artère un peu volumineuse; c'est ce que prouvent aussi les observations pathologiques ou expérimentales, où l'on a vu le tronc d'une grosse artère comme la sylvienne complètement oblitéré sans lésion cérébrale consécutive. Quand une cérébrale est fermée par un caillot ou par l'athérome de ses parois et que cette occlusion entraîne un ramollissement nécrobiotique, ce n'est donc pas parce que son territoire est complètement interdit à l'apport du sang, c'est parce qu'il y a d'autres conditions défavorables, telles que l'artériosclérose du réseau lui-même ou des autres artères afférentes, l'insuffisance de la circulation totale, peut-être même des phénomènes locaux de vaso-constriction. Il n'est pas dans l'économie un seul organe, chez lequel la ligature d'un gros tronc artériel ne puisse, dans certaines circonstances, déterminer la gangrène.

3° Avec un réseau vasculaire, il ne peut pas y avoir de territoire au sens absolu du mot, même avec des artères terminales issues de ce réseau. Heubner insiste sur ce point que le réservoir de la pie-mère est une sorte de terrain neutre qui reçoit de tous et rend à tous, et que lorsqu'on parle de la région où se distribue une artère comme étant son territoire, ceci ne peut s'entendre que comme d'un lieu que le sang de cette artère remplit plus promptement et plus facilement; ce sont des lieux de passage habituels. Il est probable toutefois que les nerfs vasculaires nombreux que possède la pie-mère doivent donner à chaque artère qui les porte une certaine autonomie, en réglant dans son domaine la constriction et la dilatation de ses branches.

[*CHARPY.*]

Les deux travaux qui ont créé la question des artères du cerveau et l'ont en grande partie résolue sont : Duret, Recherches anatomiques sur la circulation de l'encéphale, *Arch. de physiologie*, 1874; — Heubner, *Die lueticbe Erkrankung der Hirnarterien*, 1874.

Voyez aussi : Biscons, Recherches sur les artères cérébrales, *Th. Bordeaux*, 1890; — Kolisko, Ueber die Beziehung der Arteria chor. anterior, 1891.

§ III. VEINES DE L'ENCÉPHALE

I. — CIRCULATION VEINEUSE DU BULBE

Les veines du bulbe, comme celles de la protubérance, n'ont été étudiées avec quelques détails que par Hédon et par Kadyi. Leur disposition rappelle celle de la moelle dans ses traits principaux; nous retrouvons là encore des veines médianes et des veines radiculaires. — On distingue une veine médiane antérieure et une veine médiane postérieure, toutes deux suite et terminaison des veines de même nom que nous avons décrites à la surface de la moelle.

La circulation veineuse du bulbe est loin d'être indépendante. Elle forme un système continu avec celui de la moelle au-dessous, au-dessus avec celui de la protubérance; par ce dernier et même par des veinules directes, elle communique avec la circulation du cervelet.

1° **Veine médiane antérieure.** — La *veine méd. ant.* suit de bas en haut le sillon médian correspondant; arrivée au sillon bulbo-protubérantiel, elle se jette dans le réseau veineux qui recouvre la face antérieure du Pont. Elle reçoit sur son trajet les veines centrales qui émergent de la profondeur et qui sont surtout nombreuses dans le trou borgne, entre les bases des pyramides. Latéralement elle émet les veines radiculaires de l'hypoglosse qui, après avoir recueilli le sang de la pyramide et de l'olive, forment un plexus délicat sur les racines du nerf (*veines radiculaires* de l'hypoglosse) et vont avec elles au trou condylien antérieur, où elles se jettent dans le plexus veineux qui occupe ce canal. Dans certains cas, cinq fois sur treize, ce plexus est remplacé par une veine de moyen volume que Kadyi appelle la *veine hypoglosse* du bulbe, et qu'il vaut mieux nommer la *veine radiculaire* de l'hypoglosse.

2° **Veine médiane postérieure.** — La *veine méd. post.* de la moelle se continue dans le sillon postérieur du bulbe, où elle reçoit de minces veinules du sillon et des veines latérales du corps restiforme, ainsi que de la pyramide postérieure. Arrivée à l'écartement des cordons postérieurs, à la pointe du plancher ventriculaire, elle se coude à angle droit pour suivre son trajet terminal qui est des plus variables. Elle peut en effet se diriger en arrière et perforer la dure-mère, ou en avant pour s'unir à la veine médiane antérieure, ou, ce qui est le cas habituel, se diriger en dehors et finir comme veine radiculaire du premier nerf cervical ou même des nerfs mixtes; elle se déverse alors dans les plexus veineux du trou occipital. Dans cette partie transversale de son parcours, elle reçoit ordinairement la veine choroïdienne du quatrième ventricule.

La veine médiane communique latéralement avec les *veines radiculaires* des *nerfs mixtes* (pn.-gastrique, glosso-pharyngien), veines isolées ou fondues en plexus, quelquefois même représentées par la terminaison de la veine médiane. Elles se jettent dans les veines du trou occipital.

II. — CIRCULATION VEINEUSE DE LA PROTUBÉRANCE

On ne trouve pas sur la face antérieure de la protubérance une veine médiane analogue à la veine médiane du bulbe ou à l'artère basilaire; mais un riche réseau, *plexus protubérantiel*, qui couvre toute cette face, recueille le sang des parties nerveuses sous-jacentes, et se déverse latéralement dans les veines flocculaires du cervelet qui elles-mêmes se rendent au sinus pétreux supérieur. Quelques veinules indépendantes s'ouvrent isolément dans les sinus voisins ; on observe dans certains cas une veine radiculaire du trijumeau.

A la partie inférieure, le plexus protubérantiel communique avec les veines du bulbe, notamment avec la veine médiane antérieure; latéralement avec les veines cérébelleuses, et à la partie supérieure avec les veines basilaires, tributaires de la veine de Galien. Ces dernières relations sont établies soit par des anastomoses directes avec les veines basilaires, soit par l'abouchement de petites veines du pont de Varole dans une branche transversale qui unit les deux veines basilaires le long du bord supérieur de la protubérance.

Sur le plancher du quatrième ventricule, on trouve dans le sillon médian ou tige du calamus une veine médiane dont les vaisseaux efférents traversent d'arrière en avant les organes nerveux et vont se jeter dans les veines anté-

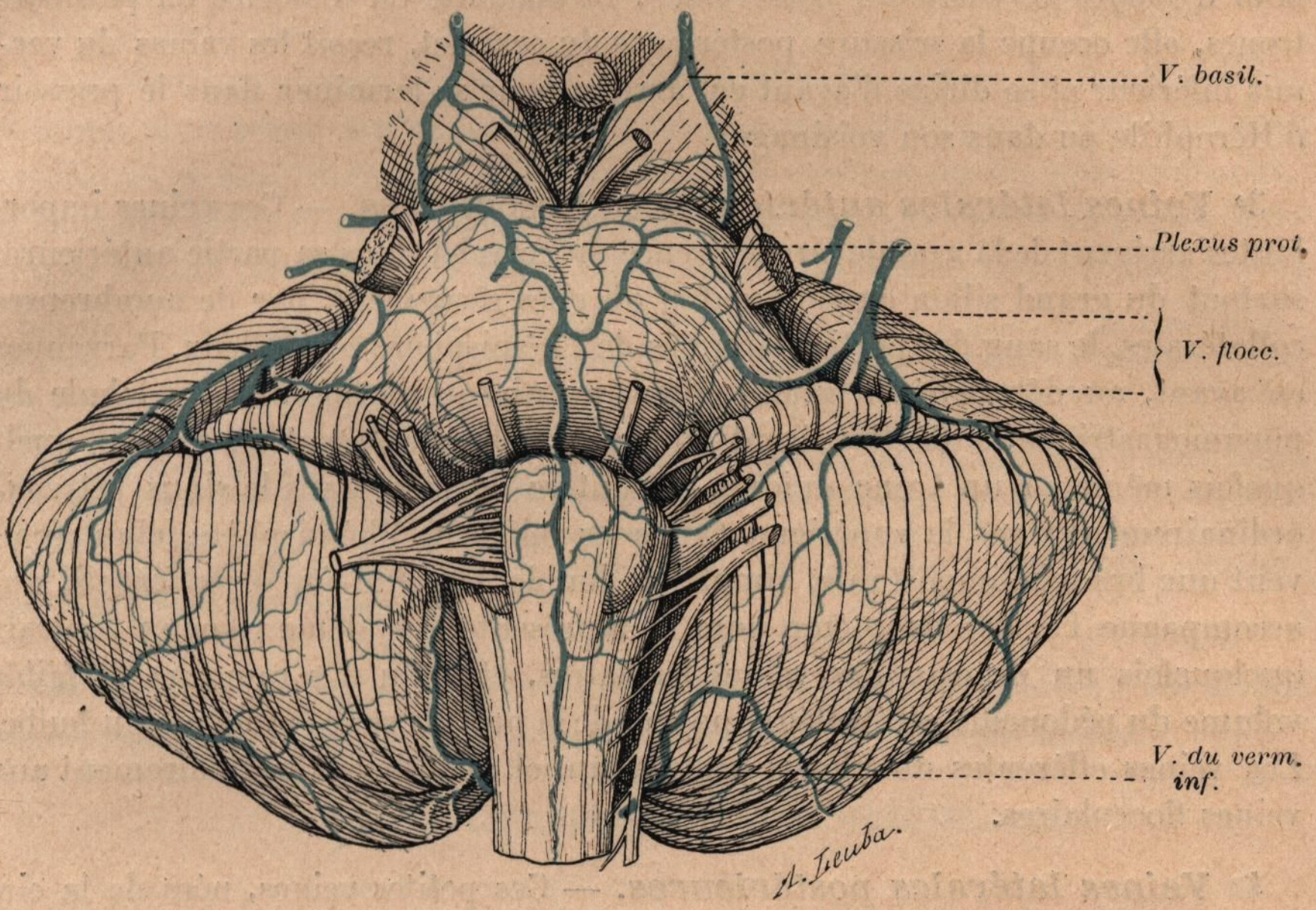

Fig. 390. — Veines bulbaires, protubérantielles et cérébelleuses.

rieures du bulbe et de la protubérance. Sur les côtés sont des veinules, à direction et terminaison variées; la plus remarquable est l'étoile veineuse qui occupe la fossette antérieure et lui donne une teinte bleuâtre.

III. — CIRCULATION VEINEUSE DU CERVELET

Les veines du cervelet se divisent en médianes et latérales, elles-mêmes subdivisées, comme l'indique le tableau suivant sur lequel se trouve désigné, entre parenthèses, l'aboutissant des groupes veineux.

Veines médianes	supérieure (veine de Galien).
	inférieure (pressoir d'Hérophile).
Veines latérales	antérieures ou flocculaires (sinus pétreux).
	postérieures (sinus latéral).

1° ***Veine médiane supérieure.*** — Cette veine est ordinairement unique, quelquefois double. Elle occupe la face supérieure du cervelet et par ses nombreuses branches d'origine et quelques rameaux latéraux recueille le sang de

la partie supérieure et antérieure du cervelet; elle se dirige d'arrière en avant le long du vermis supérieur et, arrivée au niveau des tubercules quadrijumeaux, monte verticalement, pour se jeter dans une des veines cérébrales internes, immédiatement avant leur fusion avec la veine de Galien (Browning), plus rarement dans l'extrémité antérieure du sinus droit. Près de sa terminaison, elle reçoit une branche de la valvule de Vieussens et des pédoncules cérébelleux supérieurs, souvent aussi de petites veines des T. quadrijumeaux et du pédoncule cérébral.

2° ***Veine médiane inférieure.*** — Signalée par quelques auteurs sous le nom d'*azygos cérébelleuse postérieure*, inconstante ou dissociée en plusieurs troncs, elle occupe la scissure postérieure du cervelet, reçoit les veines du vermis inférieur et se dirige d'avant en arrière pour se terminer dans le pressoir d'Hérophile ou dans son voisinage.

3° ***Veines latérales antérieures*** ou ***flocculaires.*** — Ces veines importantes arrivent de la grande circonférence du cervelet dans sa partie antérieure, surtout du grand sillon circonférentiel où elles recueillent, par de nombreuses collatérales, le sang des parties latérales de l'hémisphère cérébelleux. Parvenues en avant, au débouché du grand sillon, au niveau du flocculus ou lobule du pneumogastrique, d'où elles tirent leur nom, elles s'unissent en groupe, quelquefois même en un tronc unique, et vont se déverser dans le sinus pétreux, ordinairement dans le supérieur. Outre les veines de l'hémisphère, elles reçoivent une branche importante, simple ou double, la *veine du corps dentelé*, qui accompagne l'artère de même nom et représente le système veineux central; quelquefois un rameau des veines basilaires, et enfin des rameaux de faible volume du pédoncule cérébelleux moyen, de la protubérance et même du bulbe. Les veines efférentes du plexus protubérantiel aboutissent ordinairement aux veines flocculaires.

4° ***Veines latérales postérieures.*** — Ces petites veines, nées de la circonférence dans sa partie postérieure, se jettent dans le sinus latéral.

Les veines du cervelet sont perpendiculaires par leurs gros troncs à la direction des lames et des sillons, tandis que leurs rameaux d'origine sont parallèles aux lames; c'est dire que les veines principales sont dirigées surtout dans le sens antéro-postérieur et les veines d'origine dans le sens transversal. Elles s'anastomosent toutes entre elles, les médianes avec les latérales, les supérieures avec les inférieures, et constituent un réseau à larges mailles, analogue au réseau artériel, mais dont les branches ne sont ni satellites des artères, ni flexueuses comme elles. Elles sont encore anastomosées avec les veines de la protubérance et celles du bulbe, et au voisinage du trou occipital soit avec les veines vertébrales soit avec les veines sous-cutanées de la région cervicale supérieure (Luschka), relation à noter, car elle justifie les émissions sanguines à la nuque dans les affections cérébelleuses. Bien que la cérébelleuse supérieure appartienne au système des veines de Galien et que les flocculaires communiquent avec les veines basilaires, il y a pourtant une certaine indépendance entre la circulation veineuse du cervelet et celle du cerveau, ainsi que l'attestent des observations, dans lesquelles l'autopsie a montré un des deux territoires veineux fortement congestionné, l'autre ayant conservé son aspect normal.

IV. — CIRCULATION VEINEUSE DU CERVEAU

A ne considérer que la morphologie apparente des veines cérébrales, aucune analogie ne semble exister entre elles et les artères; non seulement elles ne sont pas satellites des vaisseaux artériels, mais leur disposition à la surface et dans

la profondeur du cerveau, leur accumulation sur la partie supérieure ou dorsale, leurs relations avec les nombreux sinus du crâne, les éloignent de plus en plus du type artériel. Et cependant les caractères fondamentaux, organiques, sont les mêmes de part et d'autre. Il y a, comme pour les artères, des veines périphériques et des veines centrales; les veines, dans l'épaisseur de la substance nerveuse, sont terminales, c'est-à-dire indépendantes, et à la surface de cette même substance sont anastomotiques; le sang veineux passe des veines dans les sinus et de ceux-ci dans la veine jugulaire interne qui est le grand collecteur efférent, comme l'artère carotide interne est le grand afférent.

Les sinus crâniens étant décrits dans l'Angéiologie, nous n'étudierons ici que les veines cérébrales.

Leur structure présente quelques particularités. En dehors de l'endothélium et d'une membrane amorphe, on voit des lamelles élastiques alternativement circulaires et longitudinales, qui forment trois couches sur les gros vaisseaux, la moyenne étant la plus épaisse et d'aspect réticulé. Les veines de grand et de moyen calibre possèdent des fibres musculaires. (Triepel, *Anat. Hefte*, 1898.)

Depuis les anciennes études de Breschet et de Rosenthal qui remontent au commencement de ce siècle, aucun travail d'ensemble n'avait paru sur les veines du cerveau, avant que Browning eût publié son importante monographie (Browning, *The Veins of the Brain*, 1884). Ce travail a été fait dans le laboratoire et sous la direction de Braune; il porte sur le cerveau fœtal et le cerveau adulte; la matière à injection était la masse de Pansch (amidon, eau, alcool et vermillon). Plus récemment Hédon (Circulation veineuse de l'encéphale. *Thèse de Bordeaux*, 1888) a signalé quelques faits nouveaux. Avant eux Trolard (Système veineux de l'encéphale. *Th. de Paris*, 1868) avait, à propos des sinus, étudié plusieurs points des veines cérébrales.

Les veines cérébrales se répartissent en deux grandes classes : les veines superficielles et les veines profondes ou système de la veine de Galien.

A. — VEINES CÉRÉBRALES SUPERFICIELLES

Ces veines représentent les artères corticales.

Leurs *veines d'origine* ou parenchymateuses sont situées dans la substance blanche du centre ovale et dans la substance grise de l'écorce; elles naissent des réseaux capillaires de forme variée que nous avons décrits plus haut.

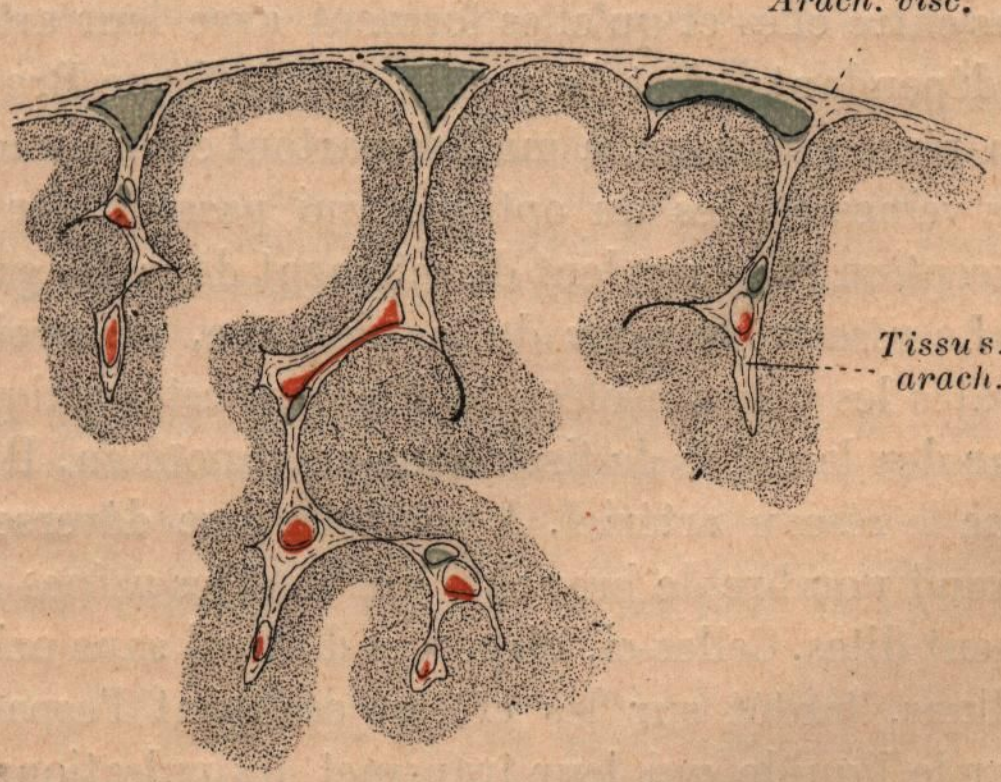

Fig. 391. — Artères et veines dans les sillons.
Coupe sur la partie convexe de l'hémisphère. — D'après nature.

Les veines de la substance blanche ou *veines médullaires* sont très longues. On en voit de six à huit sur une coupe ordinaire de circonvolution, dont une ou deux sur la crête et quatre à six sur les faces latérales. Elles sont trois fois plus grosses que les artères correspondantes que d'ailleurs elles n'accompagnent pas; ce sont elles surtout qui, sur les cerveaux con-

gestionnés, donnent au centre ovale son piqueté caractéristique. Après avoir recueilli le sang de la substance blanche et une partie du sang de la substance grise par le réseau de transition qui est aux confins des deux substances, elles traversent l'écorce grise qui ne leur fournit que de rares collatérales et arrivent au plexus veineux de la pie-mère (Duret).

Les veines de la substance grise, plus volumineuses et moins nombreuses que les artères nourricières, naissent des trois réseaux capillaires de l'écorce, mais en grande majorité du réseau de transition.

Toutes ces veines d'origine, du centre ovale et de l'écorce grise, sont, comme

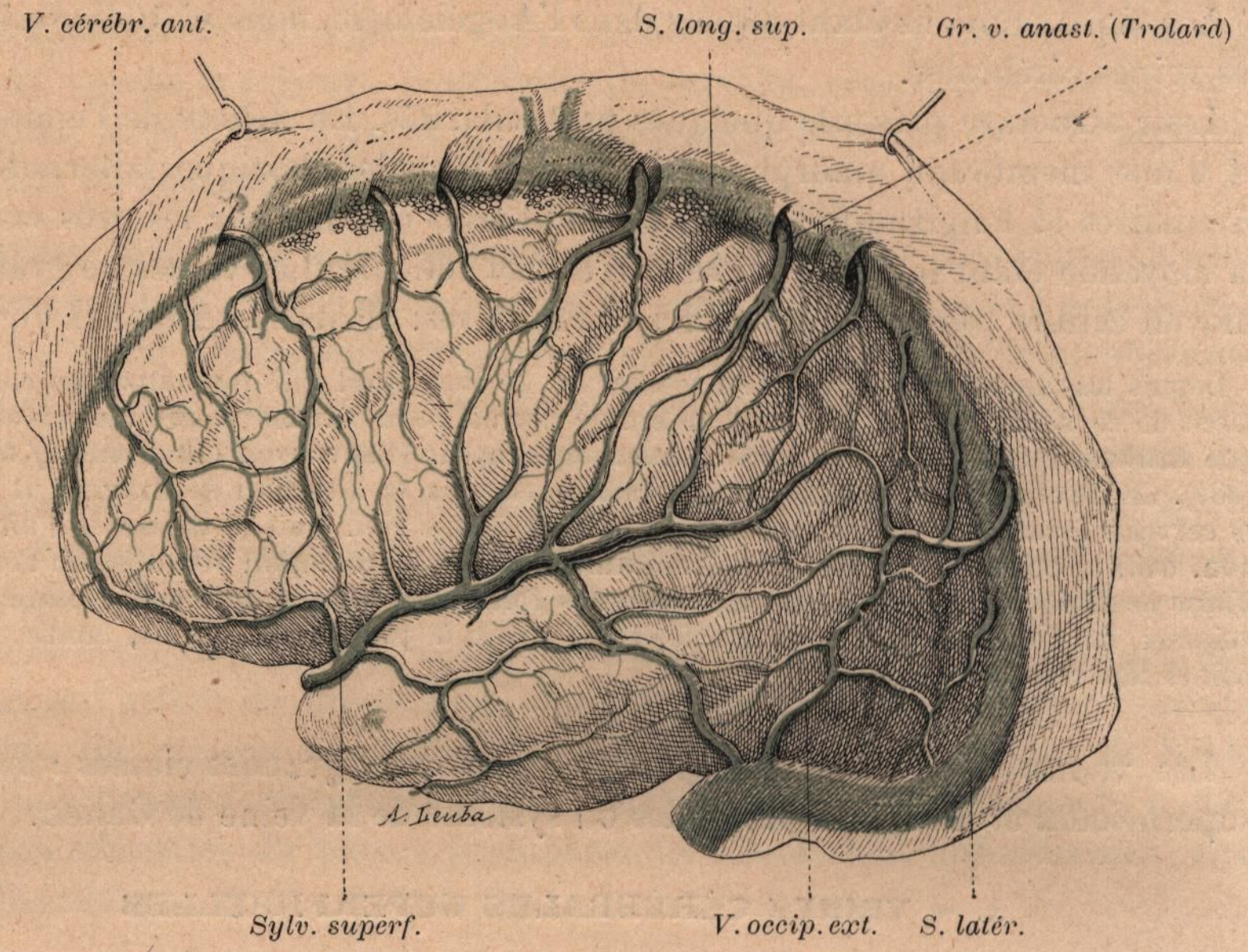

Fig. 392. — Veines de la face externe du cerveau, en partie d'après Poirier.

leurs artères, des veines *terminales*, c'est-à-dire qu'elles ne s'anastomosent pas entre elles et qu'elles forment avec leur artère afférente un système fermé, indépendant; c'est du moins ce qu'affirme Browning. Toutes se rendent dans un réseau veineux, à mailles partout communicantes, le réseau de la pie-mère; les veines striées ou optiques qui passent par les espaces perforés font seules exception et se rendent directement dans les gros troncs de la base.

Le *réseau veineux* de la pie-mère, réservoir commun auquel aboutissent toutes les veines isolées de l'écorce, est appliqué à la surface de la pie-mère par des lamelles de tissu sous-arachnoïdien. Il est sur un plan plus superficiel que le réseau artériel. A son tour il se déverse dans les sinus du crâne par un grand nombre de branches qui sont les *veines cérébrales superficielles* proprement dites. Celles-ci, disposées d'abord sans orientation fixe, tantôt au fond des sillons, tantôt sur les crêtes, occupent l'espace sous-arachnoïdien, baignées par le liquide qui leur transmet les pulsations artérielles. Elles s'unissent en troncs volumineux, qui sont situés de préférence sur l'arête des circonvolutions alors que les artères sont plutôt dans les sillons, et qui affectent une direction déterminée, vers les sinus qui doivent les recevoir.

Les unes vont au sinus de la voûte, les autres aux sinus de la base. Une ligne horizontale, passant sur la face externe par la partie supérieure de la scissure de Sylvius, et la scissure sous-frontale sur la face interne limitent les deux territoires de la voûte et de la base. De là la division des veines superficielles en supérieures et inférieures.

1° **Veines cérébrales supérieures.** — Tributaires du sinus long. supérieur, on en compte douze à quinze de chaque côté, plus rarement six à huit et alors plus volumineuses, car elles sont formées par la fusion de deux veines ordinaires. Elles sont disposées par paires, sans être toujours symétriques de droite à gauche. Chaque veine comprend une branche qui vient de la face interne, une autre plus grosse qui vient de la convexité; ces deux branches, isolées chez le fœtus, s'unissent chez l'adulte sur le bord sagittal de l'hémi

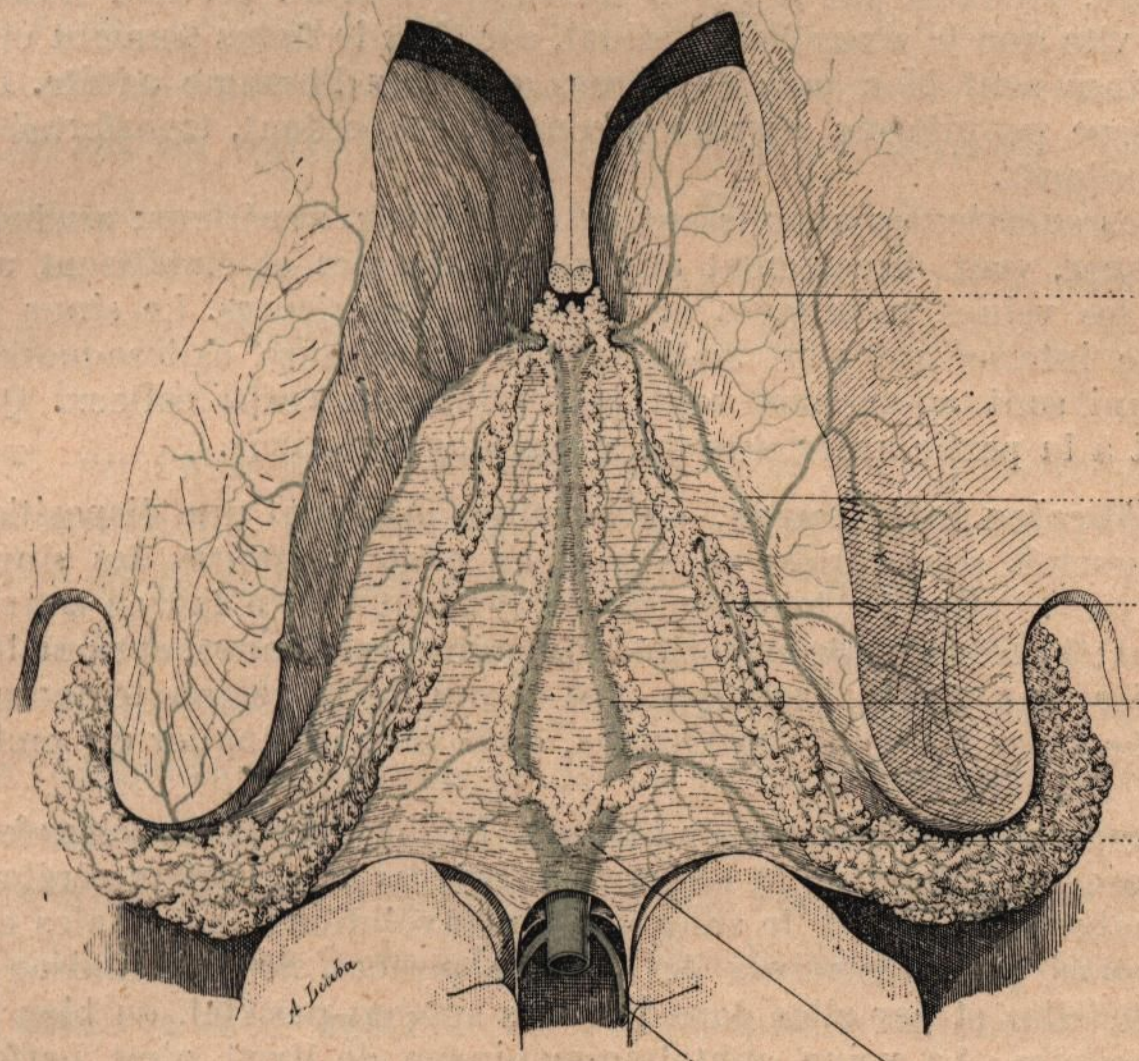

Fig. 393. — Les veines cérébrales internes et la grande veine de Galien.

Toile choroïdienne et plexus choroïdes des ventricules latéraux et du ventricule moyen.

sphère en un tronc unique; quelquefois les deux branches ne se fusionnent pas, mais sont enveloppées d'une gaine commune et s'ouvrent par deux orifices dans le sinus. Ce tronc, simple ou double, long de 1 à 4 cm., est jeté comme un pont de l'hémisphère au sinus dans l'espace sous-arachnoïdien, où il est libre, revêtu seulement d'un manchon endothélial arachnoïdien signalé par Bichat. L'ensemble de ces veines tendues des hémisphères à la faux constitue, pour Leuret, un ligament suspenseur, qui attache le cerveau en haut du crâne. Dans ce trajet, les veines cérébrales communiquent souvent avec les lacs sanguins par des orifices creusés dans leurs parois, ordinairement sur leur face supérieure qui passe sous le lit de ces espaces veineux.

Les veines antérieures, c'est-à-dire du tiers antérieur du sinus, au nombre de trois ou quatre, sont petites; elles viennent du lobe frontal. Les postérieures, qui appartiennent aux circonvolutions rolandiques, sont volumineuses; celles des circonvolutions pariétales et occipitales sont de nouveau petites. Entre le groupe antérieur et le groupe postérieur, comme aussi entre celui-ci et le pressoir d'Hérophile, existe un espace libre de 4 à 5 cm. que ne traverse aucune veine.

Le mode d'abouchement des veines dans le sinus long. supérieur est remarquable. Les antérieures s'y rendent à angle droit et s'ouvrent sur sa face supérieure ou sur sa face latérale par un orifice à l'emporte-pièce; les plus antérieures même peuvent se diriger obliquement en haut et en arrière et s'aboucher dans le sens du courant sanguin, comme c'est le cas des ramifications veineuses en général. Mais dès le tiers moyen du cerveau, les veines tendent à obliquer en sens inverse, et cette disposition s'accentue dans la partie postérieure; c'est-à-dire que, quittant le bord supérieur de l'hémisphère qu'elles ont

abordé transversalement; elles se dirigent en haut et en avant, décrivant une courbe à concavité antérieure, s'accolent à la paroi du sinus qu'elles peuvent longer sur 1 ou 2 cm. d'étendue, et s'ouvrent sur la face inférieure du sinus à angle très aigu. Plus rarement elles se redressent à angle droit dans leur débouché même. De cette insertion à angle aigu, presque parallèle au sinus, résulte la formation d'une valvule ou plutôt d'un éperon ou repli valvuloïde, que Bichat comparait à la valvule vésicale des uretères. Ce repli n'empêche pas le reflux du sang du sinus dans les veines, puisqu'il n'arrête pas les injections, ou tout au moins il ne peut être qu'une fermeture imparfaite.

La majeure partie des veines cérébrales débouche donc à contre-courant dans le sinus, fait qui a depuis longtemps intrigué les anatomistes. Browning a fait observer que ce n'est point dans le cerveau un cas isolé, puisque les veines de Galien s'ouvrent dans le sinus droit en sens opposé au cours du sang, et de même le sinus pétreux inférieur dans le sinus latéral. Il a montré, en outre, comme l'avait entrevu Krause, que c'était probablement une disposition acquise, produite par le grand développement du cerveau humain en arrière, progressant plus vite que le sinus longitudinal, car chez le fœtus humain et chez beaucoup d'animaux les veines sont bien moins obliques que chez l'homme adulte. Le type primitif semble être un type penniforme régulier à courant concordant, transformé par élongation en rameaux discordants.

Toutes les veines supérieures aboutissent au sinus long. supérieur; quelques-unes, pourtant, d'après Langer, vont directement aux veines durales et établissent une anastomose importante avec les veines méningées et les veines extérieures. Le sinus reçoit aussi les veines de la face interne qui sont au-dessus de la scissure calloso-marginale ou sous-frontale; celles qui sont au-dessous vont aux veines du corps calleux. Quelques petites veines se rendent à la partie antérieure du sinus long. inférieur.

2° **Veines cérébrales inférieures.** — Ces veines montrent une disposition moins régulière et leurs débouchés sont variés; elles sont en effet tributaires des sinus de la base, à peu d'exceptions près. Celles du lobe frontal se rendent tout à fait en avant au sinus longitudinal inférieur; la très grande majorité, aux veines sylviennes, et pour la partie interne du lobule orbitaire, aux veines basilaires. Les veines de la région temporo-pariétale sont représentées surtout par les veines sylviennes, qu'il faut distinguer en profonde et superficielle.

La *veine sylvienne profonde* (veine de l'insula, Hédon), double quelquefois dans sa portion supérieure, occupe le fond de la scissure de Sylvius avec l'artère cérébrale moyenne et reçoit par de nombreux rameaux le sang des circonvolutions marginales et de l'insula de Reil. Elle reçoit aussi quelques veines de l'espace perforé. Sa terminaison a lieu dans les sylviennes superficielles et par elles dans le sinus sphéno-pariétal, ou bien le plus souvent dans la veine basilaire. La veine ophtalmo-méningée de Hyrtl n'est parfois qu'une sylvienne volumineuse, à trajet postéro-antérieur, aboutissant au système des veines ophtalmiques. — La *veine sylvienne superficielle*, que l'on voit sous l'arachnoïde, dans la direction de la scissure, est surtout une veine anastomotique entre les territoires supérieur et inférieur de la convexité; nous la décrirons un peu plus loin.

Les veines de la face externe du lobe occipital et de la partie reculée des lobes temporal et pariétal se dirigent d'avant en arrière, se réunissent en un ou deux gros troncs (veine *occipitale externe* ou *latérale*) qui traversent la tente du cervelet où elles se fusionnent avec les veines cérébelleuses, communiquent parfois dans l'épaisseur de la tente avec des lacs sanguins qui y sont creusés et se jettent dans la partie horizontale du sinus latéral, à angle droit, par conséquent dans un sens défavorable au cours du sang.

Veines anastomotiques. — Les deux territoires veineux que nous venons de décrire et qui ressortissent des sinus de la voûte et de la base sont loin d'être indépendants; le réseau veineux est partout continu et c'est plutôt d'après l'accroissement progressif de volume et leur terminaison que l'on peut distinguer les veines supérieures d'avec les inférieures. C'est sur la partie saillante et large de la face externe, au niveau de la partie initiale de la scissure de Sylvius, que se fait le point de partage des veines; de là les unes rayonnent vers le bord sagittal, les autres vers la base, surtout vers la fin de la scissure de Sylvius. C'est aussi dans ce point de partage que les anastomoses entre les deux territoires sont les plus grosses et les plus nombreuses. Les deux plus remarquables ont été décrites par Trolard et par Labbé.

1° **Veine de Trolard ou Grande anastomotique.** — Cruveilhier a décrit sous

le nom de *grande veine cérébrale supérieure* (identique à la *cérébrale moyenne* de Browning) une grosse veine qui part du tronc de la sylvienne superficielle ou d'une de ses branches principales, remonte sur la face externe de l'hémisphère, en haut et en arrière, tantôt dans la scissure de Rolando, et alors elle divise l'hémisphère en deux moitiés égales, tantôt dans le sillon pariétal, atteint le bord sagittal et, décrivant une courbe à concavité antérieure, s'accole au sinus long. supérieur; puis elle chemine dans sa paroi sur un long trajet et s'ouvre à contre-courant. Elle est quelquefois double, et représente la deuxième ou troisième paire avant-dernière des veines cérébrales postérieures. Elle s'unit latéralement avec les veines de la convexité.

La grande veine cérébrale supérieure est donc non seulement un tronc collecteur, mais surtout une anastomose entre le territoire sylvien et le territoire supérieur. Elle est en outre souvent reliée par des branches importantes avec les veines occipitales externes ou latérales. D'un autre côté la *veine sylvienne superficielle*, ou les veines superficielles, après avoir reçu cette anastomose et recueilli le sang des circonvolutions voisines de la scissure, suit cette dépression, arrive à la base du crâne, et s'engage dans l'épaisseur de la dure-mère, qui lui donne un caractère sinusien. Elle va se jeter à fréquence égale tantôt dans le sinus caverneux, en passant par le sinus sphéno-pariétal, tantôt dans la partie moyenne du sinus pétreux supérieur, auquel cas elle traverse d'avant en arrière toute la fosse sphéno-temporale de la base du crâne.

On appelle *veine de Trolard* ou *grande anastomotique* la réunion de la grande veine cérébrale supérieure et de la veine sylvienne superficielle, considérées comme un tronc continu allant du sinus long. supérieur aux sinus de la base. Dans certains cas la continuité n'est pas reconnaissable; dans d'autres au contraire, qui toutefois ne paraissent pas être la règle, un tronc unique coupe obliquement toute la face externe de l'hémisphère et justifie la description de Trolard; encore voit-on toujours, même dans ces cas, un segment plus mince dans la partie moyenne où se fait le raccord.

2° **Veine de Labbé ou Petite anastomotique.** — Les veines sylviennes sont également unies au sinus latéral par des branches constantes, qui descendent obliquement d'avant en arrière sur les lobes temporal et occipital pour aboutir au sinus. Il convient de réserver le nom de *petite anastomotique*, ou *veine de Labbé*, à une veine, inconstante d'ailleurs, qui n'existe même pas dans la moitié des cas, et que Labbé a signalée en arrière de la veine de Trolard. Elle va du sinus long. supérieur au sinus latéral, en décrivant une courbe à convexité antérieure.

B. — VEINES CÉRÉBRALES PROFONDES ou VENTRICULAIRES VEINE DE GALIEN

Aux artères ventriculaires représentées par d'assez grosses branches latérales dans le plexus et de très petites branches médianes dans la toile choroïdienne, correspondent des veines à disposition renversée, en ce sens que les veines latérales sont accessoires et que ce sont les veines médianes qui sont les troncs collecteurs. En outre, par une de leurs branches collatérales, ce sont aussi des veines de la base.

Ce système, ou *système de la veine de Galien*, se compose de deux gros vais-

seaux veineux, appelés veines cérébrales internes ou petites veines de Galien. et du tronc commun qui les réunit, grande veine de Galien. Elles sont situées dans le ventricule moyen, mais plongent dans les ventricules latéraux par leurs racines, et débouchent dans le sinus droit derrière le corps calleux.

Veines cérébrales internes ou **petites veines de Galien.** — Les deux veines cérébrales internes, droite et gauche, sont situées entre les deux feuillets de la toile choroïdienne, dans la voûte du ventricule moyen. Elles se dirigent d'avant en arrière, du trou de Monro aux tubercules quadrijumeaux. Leur volume qui va croissant atteint en arrière 3 mm. On leur distingue deux portions : une antérieure, *partie droite*, qui s'étend de l'extrémité antérieure de la couche optique à la glande pinéale ; les deux veines sont accolées, parallèles ou même superposées ; — une postérieure, *partie courbe*, qui va jusqu'au tronc commun ; les deux veines s'écartent de 5 à 10 mm. pour circonscrire un îlot central. Browning insiste sur cette distinction, à cause de l'origine des collatérales.

Les veines cérébrales internes reçoivent des branches d'origine et des branches collatérales.

Branches d'origine. — Suivant la manière d'interpréter des dispositions un peu variables, on admet deux ou trois veines d'origine, ou même un plus grand nombre. En général, on considère que la veine est formée par la réunion de trois branches qui convergent au niveau du trou de Monro, au sommet de la toile choroïdienne : la veine choroïdienne, la veine du corps strié et la veine du septum lucidum.

Branches collatérales. — Ces branches très nombreuses comprennent : la veine de la corne d'Ammon, les veines jumelles, la veine postérieure du corps calleux, la veine basilaire, les veines occipitales internes et la veine cérébelleuse supérieure. La *veine basilaire*, qui est de beaucoup la plus importante, a pour origine principale la veine sylvienne profonde, au niveau de l'espace perforé antérieur ; elle suit la fente de Bichat et contourne le pédoncule cérébral pour se jeter dans la veine cérébrale interne. Son territoire comprend toute la partie centrale de la base du cerveau.

Branches d'origine. — 1° *Veine choroïdienne.* Considérée par quelques auteurs, (Cruveilhier, Browning), comme la source directe de la veine cérébrale interne, elle commence à la jonction des cornes temporale et frontale du ventricule, se dirige d'arrière en avant sur le plancher du ventricule latéral, dans le plexus choroïde dont elle occupe le bord externe, en décrivant des sinuosités, et s'abouche dans la cérébrale interne en dehors des piliers de la voûte, au niveau du trou de Monro. Elle communique en arrière avec la branche choroïdienne de la veine basilaire et reçoit des rameaux soit du plexus choroïde, soit de la couche optique.

2° *Veine du corps strié.* — Les uns la considèrent comme la continuation même de la veine cérébrale interne, les autres soutiennent qu'elle est habituellement très courte et de faible volume. Dans son complet développement, elle commence à l'extrémité postérieure de la corne frontale du ventricule et marche d'arrière en avant dans le sillon optico-strié, sur la bandelette demi-circulaire et sous la lame cornée, à peu près parallèle à la veine choroïdienne ; puis, contournant l'extrémité antérieure de la couche optique, elle traverse le trou de Monro pour se jeter dans le tronc principal. On l'a appelée aussi *vena lateralis*, *vena terminalis*. Le petit canal qu'elle occupe est, comme la cavité du septum lucidum, une portion séquestrée de la surface externe primitive de l'hémisphère (His). Elle reçoit quelques veines de la couche optique, d'autres du centre ovale et de la capsule interne ; mais ses affluents principaux sont les veines *striées supérieures* qui lui viennent, les longues du noyau lenticulaire, les courtes du noyau caudé. Ces veines striées, veines gan-

glionnaires comme les branches perforantes de la veine basilaire, débouchent isolément, ou par une ou deux branches principales.

3° *Veine du septum lucidum.* — Dirigée d'avant en arrière le long de la face externe du septum, elle amène à la veine cérébrale interne le sang de la cloison transparente, du genou du corps calleux, de la tête du noyau caudé et des parties blanches voisines. Assez souvent ce n'est qu'une veine petite et courte, suppléée par des rameaux isolés.

Outre ces trois branches d'origine, Browning décrit encore quatre autres veines : veines latérales postérieures, latérales antérieures, médullaires supérieures, veines de la corne antérieure.

Branches collatérales. — Les collatérales vont les unes à la partie droite, les autres

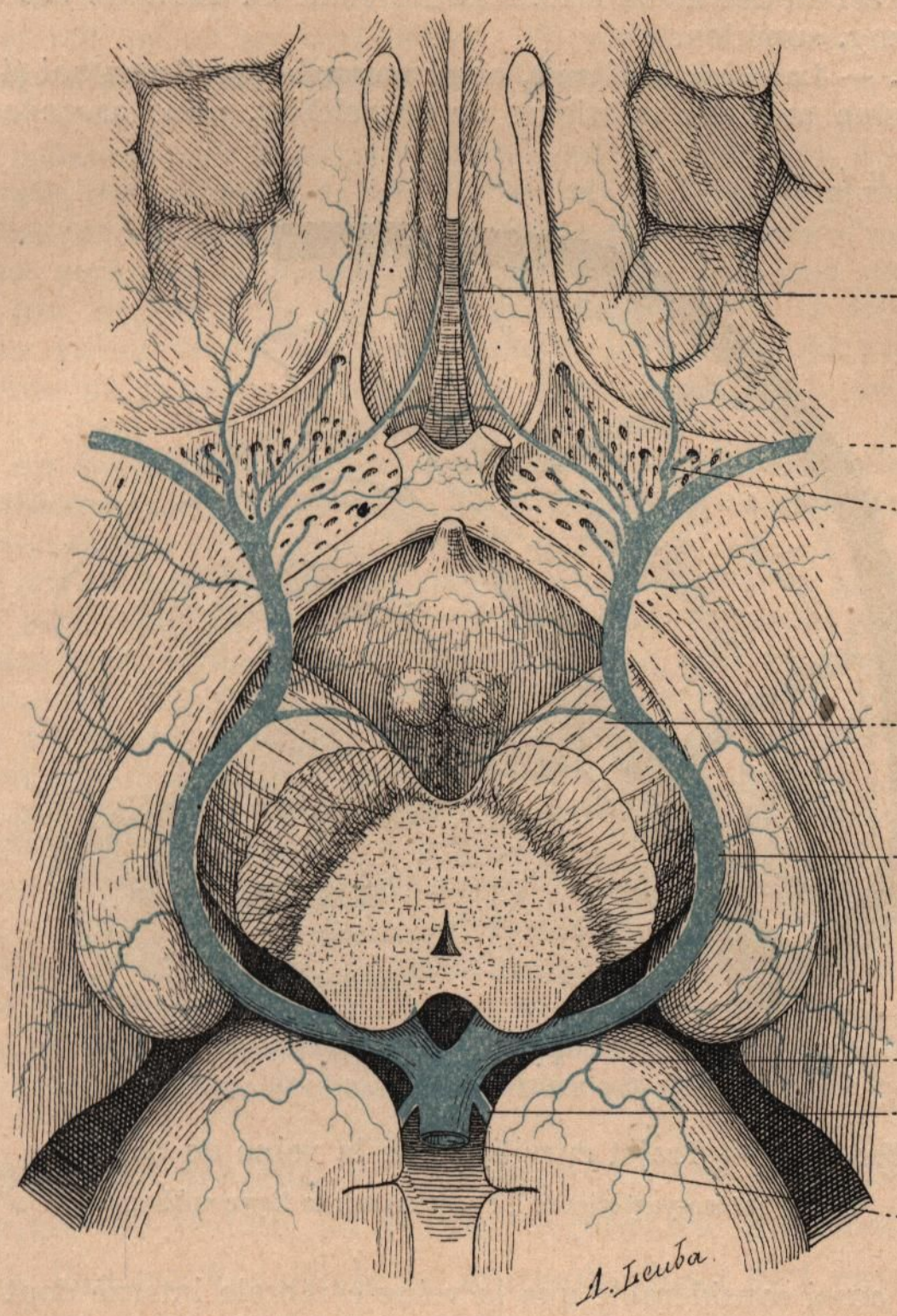

Fig. 394. — Les veines basilaires.

Cerveau vu par sa base.

à la partie courbe de la veine cérébrale interne. Les premières sont grêles et irrégulières; les secondes sont plus fixes dans leur disposition et plus importantes comme volume.

Les collatérales de la partie droite ou antérieure de la cérébrale interne sont : des veines *optiques*, les unes naissant immédiatement des parties adjacentes de la couche optique, les autres profondes se rendant à une veine *pédonculaire*, qui commence en bas du pédoncule cérébral, se dirige en haut et en dedans et débouche dans la partie moyenne du tronc collecteur; — des veinules du *bourrelet* du corps calleux, et d'autres du trigone.

A la partie courbe ou postérieure aboutissent les collatérales suivantes :

1° *La veine de la corne dAmmon* (veine de la corne postérieure, Browning). — Cette veine importante arrive de la corne inférieure du ventricule latéral, remonte sous l'épendyme, reçoit la *veine de l'ergot de Morand* et contourne l'extrémité postérieure de la corne frontale pour atteindre la cérébrale interne. Elle recueille le sang des cornes inférieure et postérieure du ventricule. La corne inférieure possède une autre veine qui se jette dans la basilaire, et dont l'importance est complémentaire de celle de la corne d'Ammon.

2° *Les veines jumelles.* — Elles naissent du plexus qui couvre les *T.* quadr. et qui lui-

même communique avec le plexus de la base. Elles reçoivent la veine de la glande pinéale (azygos de l'épiphyse). Elles se jettent quelquefois dans la veine cérébelleuse supérieure.

3° *La veine postérieure du corps calleux.* — Tandis que la veine antérieure, née du genou, descend en avant pour se rendre à la veine basilaire, la veine postérieure, née de la portion moyenne, descend en arrière le long de la face supérieure, recueille le sang du corps calleux et de la face interne de l'hémisphère jusqu'à la scissure calloso-marginale, contourne le bourrelet et se jette dans la cérébrale interne.

Le corps calleux est donc parcouru par deux veines, l'une antérieure, l'autre postérieure, toutes deux tributaires de la veine de Galien; à elles deux, elles correspondent à l'artère cérébrale antérieure; quelquefois un groupe intermédiaire sépare ces deux veines. Elles ont pour territoire le corps calleux et la face interne des circonvolutions jusqu'à la scissure sous-frontale, ce qui est au-dessus de cette scissure étant du territoire des veines cérébrales supérieures (sinus long. supérieur).

4° *Veine basilaire.* — La *veine basilaire*, ainsi nommée par Rosenthal (1824), veine inférieure de Krause, veine médiane inférieure de Cruveilhier, veine ascendante de quelques

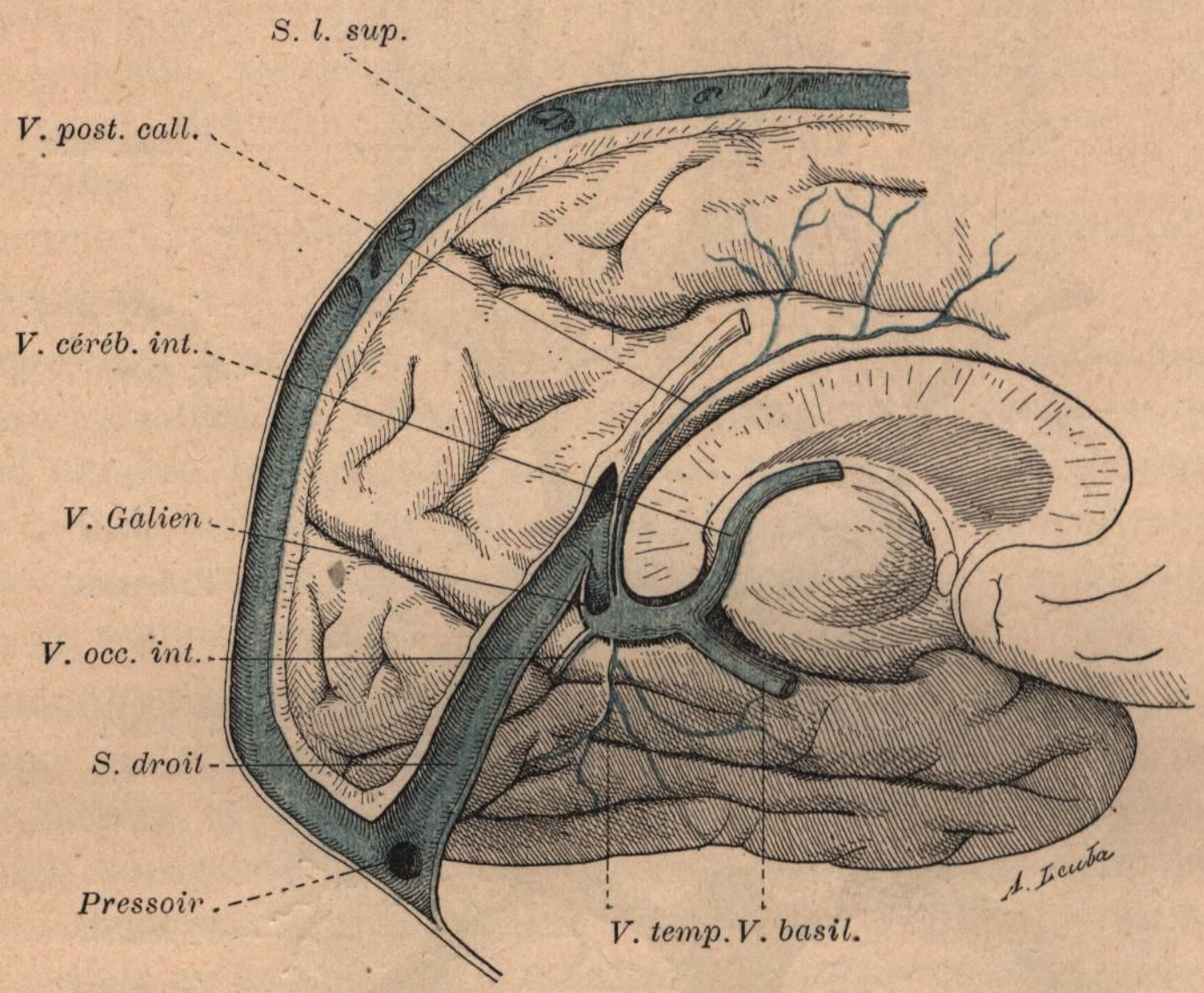

Fig. 395. — Trajet curviligne de la veine de Galien.

Coupe antéro-postérieure du cerveau sur la ligne médiane.

auteurs, est presque aussi considérable que la veine cérébrale interne dont elle semble une bifurcation. Elle existe de chaque côté sur la partie centrale de la base du cerveau. Elle commence au niveau de l'espace perforé antérieur, croise l'hexagone artériel et la bandelette optique pour se placer profondément dans la fente de Bichat qu'il faut écarter pour la voir, et contournant avec elle le pédoncule cérébral, comme l'artère cérébrale postérieure, passe derrière le T. Q. pour se jeter dans la veine cérébrale interne, sur le côté externe de sa partie courbe, quelquefois d'après Trolard dans le sinus droit. Assez souvent la veine basilaire n'accomplit qu'une partie de son trajet; elle ne contourne pas le pédoncule et finit dans le sinus caverneux ou dans les veines flocculaires du cervelet, disposition qui rappelle celle de plusieurs animaux, chez lesquels la veine basilaire aboutit normalement à un sinus de la base.

Les branches d'origine, qui toutes convergent vers la veine basilaire au niveau de la pointe du lobe temporal, sont : 1° la veine sylvienne profonde, la plus importante des origines, et qui semble être la continuation même de la basilaire. — 2° Les veines perforantes de l'espace perforé antérieur. Ces veines, indiquées par Browning, ont été bien étudiées par Hédon sous le nom de *veines striées inférieures*. Ce sont des veines *centrales*, homologues de leurs artères. Elles sont modelées sur le type des artères striées. Nées du noyau caudé, de la capsule interne, et en très petite part de la couche optique, elles descendent soit par la capsule interne, soit en plus grand nombre par la capsule externe sur la face externe du noyau lenticulaire, et mêlées aux veines de ce ganglion arrivent à la base, où

elles sortent par les trous de l'espace perforé pour se rendre dans la veine basilaire. Un certain nombre vont en dehors à la veine sylvienne profonde. Elles sont plus grosses que les artères striées et aussi nombreuses, soit de 10 à 15; souvent elles se réunissent en un ou deux troncs à leur embouchure dans la basilaire. Ces veines sont rectilignes et non anastomotiques. — 3° Les veines inférieures du lobe frontal, d'autres fois tributaires des sylviennes. — 4° La veine du bulbe olfactif. — 5° La veine antérieure du corps calleux. Née du genou du corps calleux, elle descend vers le chiasma en recueillant le sang des circonvolutions adjacentes, s'anastomose avec la veine opposée par une branche plus ou moins nette qui rappelle l'artère communicante antérieure et se jette dans la veine basilaire. Parfois les deux veines calleuses antérieures se fusionnent en avant du chiasma et le tronc unique se jette dans une des basilaires droite ou gauche, Cette veine rappelle l'artère cérébrale antérieure, mais elle est beaucoup plus petite, beaucoup moins longue et fait même souvent défaut. En arrière d'elle, on trouve assez rarement sur la partie moyenne du corps calleux des veines intermédiaires qui vont au sinus long. inférieur.

Les branches collatérales de la veine basilaire sont : 1° en dedans, les veinules du chiasma, du tuber cinereum, des tubercules mamillaires et de l'espace perforé postérieur, toutes anastomosées d'un côté à l'autre et couvrant cette partie centrale d'un réseau veineux. Les veines de l'espace perforé sont, comme celles de l'espace antérieur, des veines *centrales* ou ganglionnaires qui viennent des parois du ventricule moyen et des couches optiques. — 2° en dehors, des veines de la face inférieure du lobe temporal, celles de la bandelette optique, et la veine de la corne inférieure du ventricule latéral. Cette dernière, signalée par Browning, est l'analogue de l'artère choroïdienne; elle longe la paroi externe de la corne dont elle tire ses origines, s'anastomose avec les veines choroïdiennes, et se jette dans la basilaire. Mentionnons encore plus loin, dans la portion ascendante, de petites veines du pédoncule cérébral et une veine flocculaire du cervelet.

En résumé le territoire de la veine basilaire comprend toute la partie centrale de la base du cerveau, les parties de l'hémisphère voisines de ce centre et par les perforantes une grande partie des corps opto-striés. Elle s'anastomose non seulement avec celle du côté opposé, mais du même côté avec la veine sylvienne superficielle ou veine de Trolard, avec la choroïdienne du ventricule latéral, avec les veines de la protubérance par une branche qui longe le bord supérieur du pont, avec les veines cérébelleuses.

5° *Veines occipitales internes.* — Elles viennent de la face interne et de la face inférieure du lobe occipital, notamment de la scissure calcarine et de la perpendiculaire interne. Nous avons décrit les autres veines occipitales (latérales ou externes), tributaires du sinus latéral.

6° *Veine cérébelleuse supérieure.* — Nous l'avons indiquée avec la circulation veineuse du cervelet; elle vient du vermis supérieur et se dirige sous la tente, d'arrière en avant.

Ces dernières collatérales, notamment la basilaire et la cérébelleuse, se jettent aussi souvent dans le tronc commun de Galien que dans ses deux veines d'origine.

Grande veine de Galien. — La grande veine de Galien, tronc commun des petites veines de Galien ou veines cérébrales internes, est un vaisseau cylindrique ou d'autres fois dilaté en ampoule, long de 1 cm., large de 0 cm. 5 (8 à 10 mm. de long. sur 5 à 8 de larg.) qui est situé dans la partie moyenne de la fente de Bichat, entre le corps calleux et le cervelet. Sa direction n'est ni horizontale ni dans l'axe du sinus droit. Braune a montré qu'elle est coudée deux fois sur elle-même, pour embrasser, dans une courbe à concavité antérieure, le bourrelet du corps calleux. Dans sa portion terminale, elle rampe sous la tente du cervelet, oblique comme elle, et débouche dans le sinus droit, très inclinée sur ce sinus qui lui est tangent. Elle s'ouvre un peu en arrière de l'extrémité antérieure du sinus, extrémité occupée par le sinus long. inférieur qui parfois d'ailleurs fait défaut ou est à peine indiqué. L'orifice est une fente étroite, de 5 mm., qui regarde en bas et un peu en avant; la bande ligamenteuse qui est en avant de lui et qui n'est autre que le bord inférieur de la grande faux insérée sur la tente du cervelet, maintient le sinus droit tendu et assure la perméabilité de l'orifice veineux. Il est aisé de comprendre qu'au premier abord les conditions d'embranchement et de débouché de la veine de

Galien sur le sinus droit ne paraissent pas plus favorables que celles des veines cérébrales supérieures dans le sinus longitudinal.

Tantôt la veine de Galien est ininterrompue, tantôt elle reçoit une ou deux collatérales, notamment la basilaire et la cérébelleuse supérieure. Elle peut être divisée en deux par une cloison médiane, trace de la fusion imparfaite des deux cérébrales internes, et même on a vu deux troncs distincts dans une même gaine. L'arachnoïde se replie autour d'elle en cul-de-sac, sur une longueur de quelques millimètres, et lui forme un canal, appelé canal arachnoïdien de Bichat, que nous avons dit ailleurs être un conduit borgne à son extrémité antérieure, contrairement à l'opinion du grand anatomiste. Au delà de la gaine arachnoïdienne, le tissu sous-arachnoïdien se prolonge sur l'extrémité de la veine et sur l'origine des deux cérébrales internes et constitue leur tunique adventice (Voy. p. 149).

On peut ainsi résumer le territoire du système de la veine de Galien. « Les veines qui se trouvent dans la masse des hémisphères, la couche corticale exceptée, et qui proviennent soit de la substance blanche (couronne rayonnante, corps calleux, capsule interne), soit des masses grises centrales (couche optique, noyau caudé, noyau lenticulaire) vont former sur les parois des ventricules latéraux des troncs plus volumineux qui s'engagent ensuite dans l'épaisseur de la toile choroïdienne; là ces troncs forment les deux veines cérébrales internes qui résument également la circulation veineuse des plexus choroïdes; ces deux veines se réunissent enfin en un seul tronc, la grande veine de Galien, aboutissant aux sinus de la voûte du crâne par l'intermédiaire du sinus droit (Hédon). »

Le système veineux de Galien n'est pas un système fermé, comme le prouvent les injections poussées d'arrière en avant dans le sinus droit. On injecte ainsi non seulement les veines de Galien, mais une partie des veines cérébrales superficielles, les veines cérébelleuses et de là les grosses veines du cou, jugulaire interne, vertébrale. L'injection passe par les anastomoses qui unissent les branches extérieures de Galien, la cérébelleuse supérieure, les deux calleuses, les occipitales et la basilaire, avec les autres veines du cerveau ou du cervelet. Mais il faut remarquer d'abord que ces anastomoses ne sont point considérables, ensuite qu'elles portent sur des branches très postérieures. Dans la portion antérieure des veines cérébrales internes, dès qu'elles sont dans l'intérieur du ventricule, et surtout dans leur partie droite, les anastomoses avec l'extérieur sont presque nulles, et leurs anastomoses entre elles peu développées. C'est pour cela que des foyers morbides occupant la loge cérébelleuse, où la veine de Galien rampe sous la tente durale, peuvent compromettre le retour du sang veineux et entraîner une hydrocéphalie interne, d'autant que le mode de débouché de la veine dans le sinus est déjà défavorable. C'est ce que l'on voit dans les tumeurs du cervelet ou des tubercules quadrijumeaux, dans les exsudats tuberculeux; à plus forte raison dans les tumeurs du plexus choroïde (tubercules, cysticerques, psammomes).

Hexagone veineux. — Bien qu'on ne puisse assimiler la disposition des artères du cerveau à celle des veines, et que les gros troncs artériels occupent la face inférieure ou ventrale de l'encéphale, et les gros troncs veineux la face supérieure ou dorsale, ainsi qu'on le voit dans d'autres parties du corps, à la main notamment, il y a cependant à la base

du cerveau une certaine analogie dans les deux distributions vasculaires, analogie superficielle qu'il ne faut pas pousser trop loin et qui tient surtout à la configuration des parties imposant aux vaisseaux un trajet défini. C'est ainsi que Trolard a décrit un *hexagone veineux* ou polygone veineux, qui est adjacent à l'hexagone artériel, le débordant en certains points, débordé par lui dans certains autres. Les deux côtés latéraux, droit et gauche, sont formés par la basilaire et la veine antérieure du corps calleux; le côté antérieur, par l'anastomose qui réunit les deux veines antérieures du corps calleux en avant du chiasma et un peu en arrière de l'artère communicante antérieure; le côté postérieur, par les anastomoses que s'envoient les deux veines basilaires le long du bord supérieur de la protubérance. En raison de la grande variabilité de ces anastomoses antérieures et postérieures, l'hexagone peut être incomplet ou transformé en cercle.

Caractères généraux des veines cérébrales. — 1° Les veines, en règle très générale, sont *non satellites* des artères, même lorsqu'il y a des veines doubles comme sur le bord supérieur de l'hémisphère ou dans le système de Galien. Quand ces deux vaisseaux marchent parallèlement, ce qui arrive pour l'artère et la veine sylvienne, ce n'est que sur un trajet assez court, et leur volume n'est point corrélatif l'un de l'autre. Dans les points où ils se superposent, l'artère est généralement profonde, enfouie dans le sillon, la veine est au contraire superficielle, en situation dorsale, comme c'est le type général pour le cerveau entier.

2° Les veines sont *avalvulaires*. On peut les injecter en tous sens. Si l'on ne passe pas toujours facilement du sinus longitudinal dans les veines supérieures, c'est moins à cause du repli valvuloïde qui marque le débouché de certaines veines, qu'en raison du trajet très coudé de celles-ci dans leur portion terminale.

3° Dans leur partie terminale, la plupart des veines, toutes celles en tous cas qui aboutissent à un sinus, sont enclavées dans la paroi de ce sinus ou dans la dure-mère; leur terminaison est *sinusienne*, et leur coupe est béante, rigide comme celle du sinus lui-même. Un certain nombre, au voisinage de la grande faux du cerveau et de la tente du cervelet, communiquent avec des cavités également rigides, les espaces parasinoïdaux de Browning, lacs sanguins de Trolard.

4° Elles sont *dépourvues de tunique musculaire*. Les veines cérébrales sont très minces. Leur gaine lymphatique est très délicate. « Dans leur adventice, le pigment ne se montre qu'en petite quantité, contrairement aux artères. Il s'y trouve de la graisse presque dans tous les cerveaux qu'on examine; elle est disséminée par-dessus sous forme de gouttelettes. On trouve très souvent aussi des cellules graisseuses entières. Les granulations et les cellules graisseuses peuvent exister isolément, dispersées sur l'adventice, ou encore former un anneau continu qui donne souvent l'illusion d'un élargissement fusiforme du vaisseau. Cette graisse sur l'adventice des petits vaisseaux est encore un débris de la période embryonnaire (Obersteiner). » Ni les veines cérébrales ni les veines durales ne possèdent de tunique musculaire; on ne trouve que quelques fibres lisses isolées, surtout sur les grosses veines cérébrales, encore sont-elles contestées par Browning.

L'absence de tunique musculaire et de valvules permet de penser que la pression doit être très basse dans les veines cérébrales, et qu'il suffit des faibles pulsations transmises par les artères, immergées dans le liquide sous-arachnoïdien, et de l'aspiration par les sinus pour faire circuler le sang veineux, notamment pour les veines supérieures qui vont contre la pesanteur. La faible tension nous expliquerait la rareté extrême des varices cérébrales; Moxon (1881), qui a examiné plusieurs milliers d'observations de lésions cérébrales, n'a jamais vu mentionner de varices réelles.

Anastomoses des veines cérébrales. — Comme les artères nourricières, les veines parenchymateuses, c'est-à-dire celles qui sont dans l'épaisseur de la substance nerveuse et non à sa surface, *paraissent* être terminales, c'est-à-dire dépourvues de toute anastomose et disposées en petits territoires contigus mais indépendants. J'ai dit, *paraissent*, car ce fait aurait besoin d'être appuyé par de nouvelles recherches. Il en est de même des anastomoses centro-périphériques, c'est-à-dire entre les veines corticales et les veines ganglionnaires du système de Galien. Plusieurs observateurs (Ecker, Duret, Hédon) les signalent soit dans le centre ovale soit dans les corps striés; mais ces faits sont encore bien isolés, et l'on ne sait s'ils ne constituent pas une exception.

Les veines parenchymateuses corticales débouchent dans le réseau pie-mérien qui est un réservoir veineux identique au réservoir artériel, partout communicant. Ce réseau est surtout développé dans le fond des sillons, ses veines efférentes étant au contraire de préférence situées à leur surface. Les veines parenchymateuses ganglionnaires (opto-striées) débouchent directement, comme les artères centrales, dans les gros troncs veineux de la base ou des veines cérébrales internes, et sont en conséquence plus isolées, plus à la merci d'un arrêt circulatoire.

Les veines efférentes du réseau que nous avons décrites sous le nom de veines cérébrales s'unissent à leur tour, soit de haut en bas, soit d'avant en arrière par des branches transversales ou longitudinales nombreuses, convergeant surtout vers le commencement de Sylvius, sur la limite des deux territoires; la plus remarquable est la grande anastomotique de Trolard. De là un second réseau à mailles beaucoup plus larges, à canaux beaucoup plus volumineux. C'est le *grand réseau veineux* superficiel. Le système ventriculaire des veines de Galien montre également des anastomoses entre ses gros troncs efférents, les veines cérébrales internes; il est à son tour mis en communication avec le système cortical par un certain nombre de veines que nous avons indiquées.

Les anastomoses *bilatérales* des deux moitiés du cerveau sont établies par l'hexagone veineux de la base, à l'aide de son réseau central et de ses deux branches transversales antérieure et postérieure, — par les veines cérébrales internes qui se rendent au tronc unique et impair de la veine de Galien, — par des veines pie-mériennes qui s'anastomosent sur la ligne médiane au niveau du genou du corps calleux, dans le point où la faux est éloignée du corps calleux, et surtout par la *veine interhémisphérique supérieure*. Cette veine volumineuse qui fait suite en avant au sinus long. inférieur, se bifurque un peu en arrière du genou du corps calleux, remonte sur la face interne des deux hémisphères en recueillant le sang du lobe calleux et de F^1 et va se jeter dans les veines cérébrales ascendantes, tributaires du sinus long. supérieur (Labbé).

Enfin des anastomoses avec la circulation extra-cérébrale ont lieu par des veines, inconstantes du reste, qui vont de la région pariétale à la dure-mère, — à la base du lobe temporal, par les anastomoses entre la veine sylvienne superficielle et les veines méningées, — et par les veinules qui accompagnent les nerfs crâniens dans leurs orifices de sortie.

En résumé, en considérant la disposition fondamentale des veines, indépendantes dans leur territoire d'origine, anastomotiques dans leurs troncs extérieurs, nous voyons que la formule physiologique de la circulation veineuse est au fond identique à celle de la circulation artérielle.

§ IV. — VOIES LYMPHATIQUES

Nous retrouvons ici les mêmes obscurités que pour la moelle. Malgré les affirmations catégoriques de quelques auteurs, les deux questions suivantes ne sont pas définitivement résolues : existe-t-il de véritables lymphatiques dans la pie-mère ou l'arachnoïde ? les vaisseaux du cerveau ont-ils une ou deux gaines lymphatiques?

On a décrit dans le cerveau deux sortes de voies lymphatiques : les espaces lymphatiques intra-adventitiels et les espaces péri-adventitiels. Tous les deux constituent des systèmes fermés et ne communiquent pas l'un avec l'autre.

1° ***Espaces lymphatiques intra-adventitiels;*** espaces de Virchow-Robin. — Comme nous l'avons vu plus haut, les vaisseaux sanguins de la pie-mère et du cerveau sont entourés d'une gaine adventitielle creuse, en manchon endothélial cloisonné; elle est plus marquée que sur les vaisseaux de la moelle, et large surtout autour des artères. L'espace annulaire qui s'étend autour du vaisseau entre les deux faces endothéliales est l'espace intra-adventitiel, appelé encore espace de Virchow-Robin, du nom des deux histologistes qui ont découvert la gaine lymphatique (1859). La lymphe qui baigne les éléments nerveux pénétrerait par osmose à travers la paroi externe; inversement, le plasma du sang filtrant dans la gaine transsuderait pour atteindre les éléments cellulaires; l'espace serait donc un milieu d'échange, avec courants d'aller et de retour. Comme la gaine lymphatique s'ouvre dans l'espace sous-arachnoïdien, dont son endothélium est une émanation, le liquide qu'elle charrie s'y déverse et se mêle au liquide céphalo-rachidien; il en représente la partie interstitielle ou intra-cérébrale.

2° ***Espaces lymphatiques extra ou péri-adventitiels***; espaces de His. — Dans l'opinion de His (1865), opinion admise et développée par d'autres

observateurs, il existe autour de la gaine lymphatique classique un second manchon également cloisonné, à paroi très mince, probablement même uniquement endothélial. Cette seconde gaine s'est donc formée en dehors de l'adventice du vaisseau, peut-être n'en est-elle que la couche la plus externe modifiée, ou bien faut-il, avec Rauber, y voir un reste des fentes lymphatiques primitives de l'embryon, de ces fentes nerveuses dans lesquelles s'engagent ultérieurement les vaisseaux. Entre les deux gaines, celle de Robin et celle de His, est l'espace extra ou péri-adventitiel, ou de His. Pour les uns, c'est le principal ou même le vrai milieu lymphatique, il est au contact plus immédiat des éléments auxquels il sert de réservoir nutritif et de coussinet protecteur; pour d'autres, c'est une cavité secondaire, virtuelle, qui sert de voie de décharge à

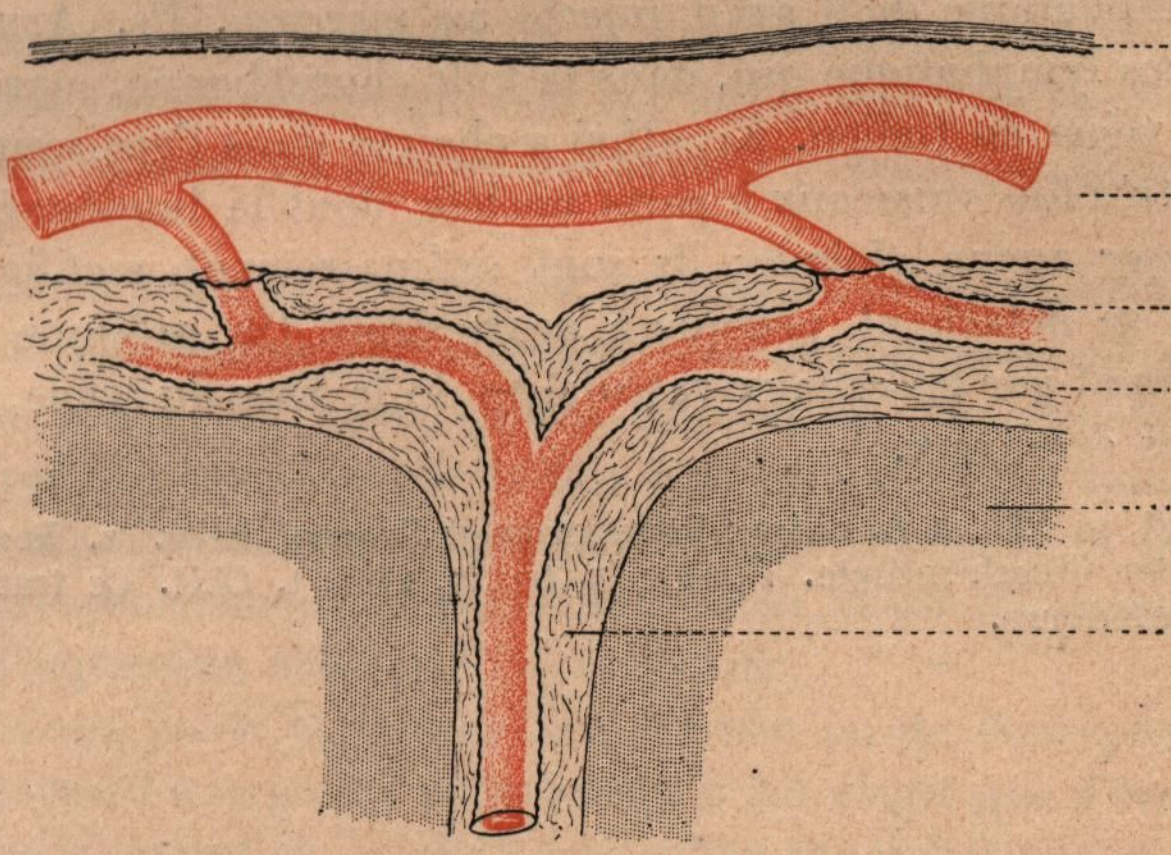

Fig. 396. — Gaine lymphatique des artères. — Schéma.

l'espace intra-adventitiel, voie normale, régulière, et fonctionne surtout quand celui-ci est obstrué.

L'espace de His reçoit par des fentes étroites et ramifiées la lymphe qui baigne les cellules nerveuses et les cellules de névroglie, séparées des autres éléments par un certain intervalle (*espaces péricellulaires* et périgliaires). Il accompagne les vaisseaux sanguins qu'il entoure jusqu'à la surface cérébrale; là il finit en s'ouvrant dans un intervalle libre, à structure lacunaire, qui sépare la pie-mère de l'écorce du cerveau, *espace épicérébral*. De l'espace épicérébral, qui lui sert en quelque sorte de réservoir, le liquide s'engage dans un riche réseau de lymphatiques qu'Arnold a signalés dans la pie-mère, et par ce réseau dans les troncs efférents qu'on a injectés le long des gros vaisseaux.

L'existence de la gaine et de l'espace intra-adventitiels est généralement admise, leur origine et leur terminaison étant d'ailleurs encore mal élucidées. Quant à l'espace péri-adventitiel, il est mis en doute ou même nié par un certain nombre d'observateurs, qui le considèrent comme une production artificielle (retrait de la pièce, décollement par injection...). Il en est de même des espaces péri-cellulaires. Dans certaines imprégnations par la méthode de Golgi, les cellules nerveuses se détachent en blanc sur fond brun; ce fond imprégné n'est pas un vide lymphatique, mais le ciment homogène, non granuleux qui occupe toute la substance grise et dans lequel sont plongées les cellules

[CHARPY.]

nerveuses; il paraît être disposé en cloisons continues comme celles d'un rayon de miel (Cajal).

Les expériences de d'Abundo, consistant à injecter de l'encre de Chine dans l'écorce cérébrale ou cérébelleuse d'animaux vivants, démontrent de leur côté qu'il y a des courants lymphatiques à direction multiple, qui transportent les granulations à travers la substance nerveuse; mais elles ne nous font pas connaître le substratum anatomique de cette circulation. Lewis et Binswanger croient devoir faire intervenir les cellules de névroglie et leurs prolongements.

Indépendamment de ces espaces, il existe certainement de véritables vaisseaux lymphatiques, ainsi que nous l'avons déjà indiqué à propos des méninges (p. 122). Poirier a vu nettement et par deux fois, dans la scissure de Sylvius, un tronc lymphatique qu'il avait injecté au mercure. Fr. Arnold (1838) a injecté un gros lymphatique qui, dans la toile choroïdienne, marchait parallèlement à la veine de Galien. Kronthal a observé dans l'épaisseur de l'écorce cérébrale de très fins vaisseaux à paroi nucléée, dont la lumière étroite (2 μ 5) ne laisse passer aucun globule; ils sont ordinairement rectilignes et leurs ramifications se détachent presque à angle droit. On présume que ces gros vaisseaux passent par les canaux vasculaires de la base du crâne, pour aboutir aux ganglions cervicaux.

Voy. plus haut, p. 560, et en outre : BINSWANGER et BERGER. Beitz. z. Kennt. d. Lymphcirculation in der Grosshirnrinde. *Virchow's Archiv*, 1898, t. CLII. Ce travail contient la bibliographie antérieure.

POIDS DE L'ENCÉPHALE ET DE SES DIFFÉRENTES PARTIES

par L. MANOUVRIER

I. — CONSIDÉRATIONS ET FAITS PRÉLIMINAIRES

L'étude du poids de l'encéphale et de ses différentes parties est des plus importantes. Ce poids représente en effet numériquement, avec une précision très suffisante, le développement total des centres nerveux encéphaliques avec ses nombreuses variations corrélatives à des variations physiologiques. Cette corrélation, une analyse approfondie et l'anatomie comparative démontrent qu'elle n'est pas moins étroite que celle qui existe entre la forme générale du cerveau ou son plissement et son évolution physiologique dans la série des mammifères.

Les expressions *poids de l'encéphale* et *poids du cerveau* sont très communément employées comme équivalentes. C'est rigoureusement une incorrection, puisque le cerveau n'est qu'une portion de l'encéphale; mais cette incorrection est très atténuée par le fait que les variations notables du poids encéphalique représentent en grande partie des variations du poids cérébral. Lorsqu'il s'agit spécialement du poids du cerveau, il est d'usage de désigner le cerveau par l'expression *hémisphères cérébraux*.

Les expressions *poids* et *volume* du cerveau ou de l'encéphale sont assez souvent employées l'une pour l'autre lorsqu'il ne s'agit que d'évaluations non chiffrées. Cette incorrection usuelle est atténuée par le fait que *poids* et *volume* expriment aussi bien l'un que l'autre le développement total des centres nerveux et d'une façon équivalente au point de vue physiologique.

Mesure du poids de l'encéphale. — La mesure du poids de l'encéphale ne peut fournir des résultats comparables que moyennant certaines précautions. Le procédé de Broca me paraît être le meilleur. Il consiste à trancher l'encéphale au niveau de la partie inférieure du bulbe rachidien, à le laisser égoutter sur une table ou sur un linge pendant quelques minutes, dix au plus, et à le peser sans plus attendre et sans enlever la pie-mère dont l'ablation complète est parfois assez difficile. On ne doit pas laisser l'encéphale se dessécher par une évaporation difficile à évaluer.

Le cadavre doit être aussi frais que le permettent les délais ordinaires des autopsies et ne doit pas avoir été injecté. L'encéphale ne doit pas avoir été plongé dans l'alcool.

La pie-mère doit être enlevée sur toute l'étendue du cerveau lorsqu'on veut peser séparément les différents lobes cérébraux. La perte de poids qui résulte de cette opération et de la perte du liquide céphalo-rachidien qui l'accompagne est, en moyenne, d'après les registres de Broca, de 56 gr. chez l'homme et de 49 gr. chez la femme. Elle varie suivant le volume encéphalique et suivant l'âge :

De 20 à 30 ans, environ	. . . .	45 grammes.
De 40 à 50 — —	. . . .	50 —
Après 60 — —	. . . .	60 —

Cette perte varie individuellement de 38 à 130 gr.

La variété des procédés opératoires peut entraîner des erreurs considérables dans la comparaison des résultats obtenus par divers investigateurs.

D'autres causes d'erreur interviennent souvent dans la mesure du poids de l'encéphale ou de ses diverses portions. Parmi ces causes, les principales sont l'atrophie sénile et l'atrophie causée par les maladies. D'après mes recherches, la dernière de ces deux causes peut entraîner une déperdition de poids atteignant 140 grammes. La déperdition par atrophie sénile peut atteindre 300 grammes.

Poids de l'encéphale et capacité crânienne. — Il s'ensuit que la mesure directe du poids encéphalique ou du poids cérébral est très sujette à l'incertitude lorsqu'il s'agit de connaître le développement quantitatif atteint à l'âge adulte et à l'état sain. Aussi la mesure de la capacité crânienne, comme Broca l'a fait justement observer, nous donne-t-elle à ce sujet des chiffres beaucoup plus dignes de confiance.

Elle ne varie point, en effet, sous l'influence de la vieillesse ou des maladies qui n'intéressent pas directement les parois du crâne.

La capacité du crâne ne représente pourtant pas exactement le volume de l'encéphale, en raison de l'épaisseur plus ou moins grande des méninges et de la quantité variable du liquide céphalo-rachidien. En réalité, le volume cubique du crâne dépasse toujours le volume de l'encéphale, mais d'une quantité dont les variations compensent précisément, d'ordinaire, les pertes de volume subies par l'encéphale. La capacité crânienne peut être considérée comme représentant d'une façon proportionnelle le maximum de volume atteint par l'encéphale chez les différents individus, et c'est ce maximum qu'il est le plus intéressant de connaître. Les différences individuelles, en plus ou en moins, se compensent mutuellement et facilement dans les moyennes, de sorte que la mensuration de la capacité du crâne fournit sur le développement quantitatif de l'encéphale les résultats les meilleurs et les plus comparables entre eux, à la condition que cette mensuration soit effectuée suivant un procédé irréprochable au point de vue de la régularité et toujours identique.

Non seulement la capacité du crâne indique, avec plus de sûreté que la balance, le développement quantitatif de l'encéphale, mais encore elle constitue toujours pour les races anciennes et le plus souvent pour les populations sauvages actuelles l'unique moyen d'évaluation de ce développement. Comparée au poids de l'encéphale directement mesuré, elle permet d'évaluer la perte de poids subie par l'encéphale sous l'influence de la vieillesse et des diverses maladies.

Pour ces motifs, j'ai fait, en 1879, des recherches dans le but d'obtenir un coefficient moyen à l'aide duquel on pût transformer en nombres exprimant le poids encéphalique les nombres exprimant la capacité cubique du crâne mesurée par le procédé de cubage de Broca.

Ce coefficient, ou *équivalent pondéral de la capacité crânienne*, est en moyenne 0,87. Il suffit de multiplier par 0,87 la capacité du crâne pour obtenir le poids de l'encéphale indemne de toute atrophie sénile et avec la seule diminution subie moyennement par le fait de la maladie, c'est-à-dire tel qu'il existe *en moyenne* chez les sujets dont on pèse directement l'encéphale, et avec une approximation certainement supérieure à celle que l'on obtient avec les pesées directes entachées, comme on vient de le voir, de nombreuses causes d'incertitude.

Il va sans dire que l'emploi de ce coefficient n'est valable qu'à la condition

d'opérer sur des capacités crâniennes obtenues rigoureusement au moyen du procédé du cubage de Broca, procédé décrit dans ses *Instructions crâniologiques*, mais exigeant un apprentissage très minutieux sous la direction d'une personne exercée.

Il importe en effet de savoir qu'une même capacité crânienne, bien que toujours exprimée en centimètres cubes, peut être représentée par des nombres très différents, suivant le procédé de cubage employé. Il ne s'agit pas, en effet, de centimètres cubes d'eau ou de mercure, mais bien de centimètres cubes de grains de plomb (Broca) ou de grains de moutarde (Flower), etc., introduits et tassés dans le crâne *d'une certaine façon*, mesurés ensuite dans des récipients gradués où ils sont tassés encore d'une certaine façon. Tout cela est minutieusement réglé, de telle sorte que les centimètres cubes obtenus sont toujours comparables entre eux et représentent *proportionnellement* mais non absolument les volumes mesurés. — L'oubli de ces détails a déjà entraîné des erreurs très fâcheuses.

Le coefficient moyen 0,87 m'a été fourni par des séries de cas de provenance européenne, asiatique et africaine. Ses variations ethniques, si elles existent, doivent donc être très faibles. Quant à ses variations individuelles, elles sont énormes, de 0,64 à 0,95 sur les 52 cas utilisés par moi. La grande étendue de cet *écart* provient évidemment des pertes considérables subies par le poids encéphalique sous l'influence de la vieillesse et des maladies. Les variations de l'équivalent pondéral de la capacité crânienne sont assez intéressantes pour mériter une étude spéciale. Je renverrai, à ce sujet, aux indications exposées dans mon mémoire *sur la quantité dans l'encéphale*[1], où l'on trouvera également des renseignements détaillés sur les diverses questions étudiées dans le présent chapitre.

On peut avoir besoin, parfois, de convertir des poids encéphaliques en capacités crâniennes. Il suffit pour cela de multiplier les poids par le coefficient 1,15, équivalent cubique moyen du poids de l'encéphale.

D'après tout ce qui précède, il est clair qu'il serait absolument illusoire, même toutes précautions prises, de tabler sur des différences individuelles de 10, 20 et 30 grammes d'encéphale pour se livrer à des appréciations physiologiques. S'il s'agit de groupes d'individus à comparer entre eux, de telles différences entre les moyennes méritent au contraire d'être prises en considération, mais à la condition que les moyennes soient calculées sur des séries comprenant au moins 40, 50 ou 60 cas. C'est là une condition trop souvent méconnue et dont l'oubli a entraîné déjà maintes fois les plus singuliers écarts d'interprétation.

Densité des centres nerveux encéphaliques. — La mesure de cette densité est une opération assez délicate exigeant des précautions multiples si l'on veut obtenir des chiffres exacts. C'est la principale cause des divergences qui existent sur ce sujet entre les auteurs. En outre, les variations suivant l'âge et le sexe n'ont pas été établies sur un nombre suffisant d'observations, les variations individuelles étant considérables.

Voici un résumé des principaux résultats publiés :

D'après Leuret et Métivier :

Matière cérébrale. Densité. 1028

D'après Muschenbroek :

Matière cérébrale. Densité. 1031

1. L. Manouvrier, Mémoire sur l'interprétation de la quantité dans l'encéphale. *Mém. de la Société d'Anthr. de Paris*, 2e série, t. III.

[*MANOUVRIER.*]

D'après Peacock (37 individus) :

Encéphale en bloc	1032 à 1039,	moyenne :	1036
Cerveau (hommes)	1030 à 1038,	—	1034
— (femmes)	1034 à 1035.	—	1035
Cervelet (hommes)	1036 à 1044,	—	1040
— (femmes)	1038 à 1041,	—	1041

D'après Sankee (73 individus) :

Cerveau, subst. grise	1028 à 1046,	—	1034
— — blanche	1032 à 1048,	—	1041

D'après Ch. Bastian (40 individus) :

Cerveau, subst. grise	—	1030
— — blanche	—	1040

D'après Danilewsky :

Cerveau en bloc	chien, 1031,	homme	—	1041
Substance grise	— 1029	—	—	1038
— blanche	— 1035	—	—	1043

D'après Bucknill (125 aliénés) :

Cerveau en bloc	1036 à 1052,	—	1041
— subst. grise	1030 à 1048,	—	1037
— — blanche	1033 à 1046,	—	1039
Cervelet en bloc	1030 à 1053,	—	1041

Le fait qui ressort le plus clairement de ce tableau est que la densité de la substance blanche est supérieure à celle de la substance grise, car, sur ce point, les résultats sont concordants.

La densité cérébrale serait plus élevée chez l'homme que chez le chien, d'après les chiffres de Danilewsky.

La différence sexuelle constatée par Peacock est trop faible pour être acceptée comme résultat ferme.

Desmoulins, puis M. Debierre, ont avancé que la densité du cerveau est accrue chez les vieillards ; mais les chiffres publiés à l'appui de ce fait sont insuffisants.

Il semble, d'après les chiffres de Bucknill, que la densité cérébrale soit accrue en moyenne chez les aliénés ; mais il n'est pas certain que les observations de cet auteur soient exactement comparables à celles des autres.

En divisant par la densité moyenne de l'encéphale (1036) le poids moyen (1358 gr.), on obtient, comme volume absolu, 1310 centimètres cubes. Avec la densité 1030, ce volume deviendrait 1318 c. c. Les variations de la densité des centres nerveux ne sauraient donc empêcher de considérer pratiquement le volume du cerveau comme étant proportionnel à son poids. L'étude des variations de la densité suivant le sexe, l'âge, la race, les maladies, n'en possède pas moins un intérêt spécial.

II. — POIDS ABSOLU DE L'ENCÉPHALE

C'est sur le poids absolu de l'encéphale en bloc que l'on possède les chiffres les plus nombreux, d'autant mieux que l'on peut y adjoindre les chiffres concernant la capacité crânienne comme on l'a vu plus haut. On désignera par (C. c.) les poids encéphaliques déduits de la capacité du crâne.

A. **Série des vertébrés.** — Le poids de l'encéphale est minime chez les

vertébrés inférieurs comparativement aux mammifères. Voici quelques chiffres empruntés à divers auteurs :

MAMMIFÈRES.

Éléphant	4896 gr.	Chien (Terre-Neuve)	116 gr.
Baleine	2816	Chien havanais	46
Dauphin	1773	Chat	28
Homme (Français)	1360 (moy.)	Lapin	10
Cheval	517	Furet	8.7
Gorille	416	Rat	1 à 4
Chimpanzé	387	Taupe (moy.)	0.96
Ane	377	Souris	0.37

OISEAUX.

Autruche	30	Coq	2.15
Oie	7.6	Moineau	1.11
Perroquet	4.3	Serin	0.68
Pie	4.2		

REPTILES ET BATRACIENS.

Tortue de mer	5.09	Lézard vert	0.05
Tortue de terre	0.37	Grenouille	0.01

POISSONS.

Brochet	1.3	Squale-renard	9.4

On peut déjà voir apparaître, dans ce tableau très abrégé, la double relation qui unit le développement quantitatif de l'encéphale au développement intellectuel et à la masse du corps. Comme ces deux derniers termes varient souvent en sens inverse l'un de l'autre, il en résulte que les deux relations se masquent réciproquement. Mais elles apparaissent avec évidence dès que l'on examine ce tableau en tenant compte des deux relations à la fois.

Si les différentes espèces ne sont pas rangées par ordre d'intelligence, il est manifeste en effet qu'il faut l'imputer aux différences de taille et *vice versa*. L'homme, par exemple, vient après l'éléphant, le dauphin et la baleine, parce que ce sont des animaux d'une taille très supérieure à la sienne. Il vient avant des animaux plus gros que lui parce qu'il est plus intelligent qu'eux. Chaque espèce est précédée, dans la série des poids encéphaliques, soit par des espèces plus intelligentes, soit par des espèces de plus forte taille. Chaque espèce vient avant celles qui sont inférieures à elle soit par la taille, soit par l'intelligence autant que nous pouvons apprécier celle-ci.

L'étude comparative du poids de l'encéphale dans la série des vertébrés et dans chaque classe suffirait à mettre en évidence la double relation indiquée ci-dessus et qui peut être exprimée, d'une manière très générale, comme il suit :

A taille égale, le poids de l'encéphale varie en raison du développement intellectuel.

A intelligence égale, le poids de l'encéphale varie en raison de la taille.

B. **Espèce humaine**. — *Variations suivant la race.* L'étude comparative des variations du poids de l'encéphale confirme les conclusions précédentes.

Le développement intellectuel étant sensiblement le même chez les différents peuples civilisés de l'Europe, on voit les variations du poids encéphalique

[*MANOUVRIER.*]

suivre en général celles de la taille si l'on considère la carrure en même temps que la longueur du corps. Les moyennes ci-dessous ne se rapportent qu'à des hommes de 20 à 50 ans.

Écossais	125 hommes		1425	gr.	(Peacock).
Bavarois	364 —		1372	—	(Bischoff).
Anglais	306 —		1358	—	(Boyd).
Français	158 —	(Paris)	1358	—	(Sappey, Broca).
Italiens	194 —		1316	—	(Calori).

93 encéphales d'Autrichiens de 20 à 50 ans, pesés par Weisbach, donnent une moyenne de 1300 gr., mais il faudrait y ajouter environ 60 gr. en raison du procédé opératoire de l'auteur.

Voici maintenant quelques moyennes déduites de la capacité crânienne :

187	Parisiens modernes	1357	gr.	(Broca, Manouvrier).
42	Auvergnats de Saint-Nectaire	1390	—	(Broca).
64	Bretons	1367	—	—
61	Basques	1360	—	—
31	Nègres divers	1238	—	—
23	Néo-Calédoniens	1270	—	—
110	Polynésiens	1380	—	(Manouvrier).
50	Bengalis	1184	—	—

La comparaison des Polynésiens dont la taille est gigantesque avec les Bengalis dont la taille est des plus chétives met particulièrement bien en lumière la relation du poids de l'encéphale avec la taille. D'autre part, l'infériorité des quatre dernières séries par rapport aux séries européennes à taille égale est manifeste. La supériorité des Auvergnats et des Bretons par rapport aux Parisiens peut être rattachée à une différence dans la carrure.

Les résultats qui précèdent sont confirmés par l'ensemble de tous ceux qui ont été obtenus jusqu'à présent, mais qui ne sauraient figurer ici sans nécessiter de trop longues discussions sur la valeur numérique des séries étudiées, sur les procédés employés, etc.

Il a été avancé que le volume de l'encéphale s'est accru évolutivement chez les Parisiens depuis le moyen âge. J'ai montré dans mon mémoire que la démonstration de ce fait est insuffisante et actuellement impossible.

Pour remonter aux époques plus anciennes, j'ai obtenu, en fusionnant les séries de crânes cubés par Broca et provenant de diverses régions de la France, des moyennes qui ne diffèrent des moyennes actuelles que de quelques grammes ou centimètres cubes :

58 crânes masculins de l'époque néolithique	1352	gr.	(C. c.)
66 crânes gaulois ou mérovingiens	1387	—	—

Or la composition ethnique, la taille, la carrure ont varié. D'autre part il s'est opéré des sélections variables entre les vivants et *post mortem* entre les crânes aux diverses époques, de sorte qu'il est impossible d'interpréter avec quelque certitude, au point de vue de l'évolution, les résultats obtenus.

Il importe d'être en garde contre les nombreux faits erronés ou incorrectement interprétés que l'on trouve dans beaucoup d'ouvrages, sur la question du poids de l'encéphale.

Variations suivant la masse organique. — L'influence de la masse du corps sur le poids de l'encéphale a été méconnue par plusieurs auteurs. Elle est cependant évidente si l'on compare entre elles des séries d'individus suffisamment fortes et ordonnées, soit d'après la taille ou longueur du corps, soit d'après le poids du corps.

Voici les résultats que j'ai obtenus en utilisant les registres de Broca.

	168 HOMMES DE 19 A 60 ANS		
Groupes par tailles	de 1^m53 à 1^m65	de 1^m66 à 1^m70	de 1^m71 à 1^m85
Nombre d'individus.	56	54	58
Taille moyenne.	1^m610	1^m682	1^m743
Poids moyen de l'encéphale.	1329^{gr}	1344^{gr}	1398^{gr}

Les résultats ne sont pas moins nets lorsqu'on remplace la taille par le poids du corps, comme l'a fait Bischoff (*Das Hirngewicht des Menschen*) :

91 hommes	de 30 à 39 kil.	Poids moyen de l'encéphale. . .	1348	gr.
206 —	40 à 49 —	— — . . .	1362	—
149 —	50 à 59 —	— — . . .	1370	—
62 —	60 à 69 —	— — . . .	1386	—
18 —	70 à 79 —	— — . . .	1419	—

On obtient des résultats analogues en opérant sur le sexe féminin, soit avec la taille, soit avec le poids du corps.

Il ne faut pas croire que la différence de poids encéphalique trouvée entre deux groupes successifs représente exactement l'influence de la masse organique sur le poids de l'encéphale. J'ai montré en effet que :

1° En ce qui concerne la taille, celle-ci ne représente qu'une seule dimension du corps, et les individus groupés comme plus haut suivant leur taille restent mélangés quant aux deux autres dimensions dont l'influence n'est pas moins grande que celle de la longueur, bien au contraire.

2° En ce qui concerne le poids du corps, ce poids varie beaucoup suivant l'état de maigreur ou d'embonpoint, d'où il suit que beaucoup d'individus gras ou émaciés se trouvent indûment classés par ce seul fait dans des groupes de taille forte ou faible.

La comparaison du poids du corps ou de la taille avec le poids de l'encéphale suffit, grâce à la méthode des moyennes et au procédé de l'ordination, pour mettre en évidence l'influence de la masse du corps sur le poids de l'encéphale, mais nullement pour *évaluer* cette influence. L'anatomie comparative démontre seulement que celle-ci est très considérable.

Variations suivant le degré de développement intellectuel. — Il en est de même pour la relation qui existe entre le développement intellectuel et le poids de l'encéphale. L'anatomie comparative a rendu cette relation évidente, que l'on compare soit les classes de vertébrés ou les espèces entre elles, soit les races humaines, soit des groupes d'individus de même race et de même sexe classés autant que possible d'après leur intelligence. Ici encore la relation dont il s'agit peut être mise en évidence, mais ne peut pas être évaluée numériquement. Ne pouvant discuter ici une question physiologique, nous exposerons seulement les principaux faits anatomiques qui s'y rattachent sans insister sur leur interprétation.

Divers anatomistes ont réuni les poids encéphaliques, mesurés à l'autopsie, d'un certain nombre d'hommes plus ou moins éminents. J'ai pu former une

[*MANOUVRIER.*]

série de 45 cas auxquels j'ai pu ajouter, par le cubage des crânes d'hommes distingués de la collection de Gall (Muséum de Paris), une série de 35 autres cas. Chacune de ces deux séries m'a donné le même résultat. D'après la composition de l'une et de l'autre, mises en regard d'une série de poids encéphaliques de Parisiens et d'une seconde série de Parisiens du groupe des tailles les plus élevées, on voit que la série des hommes éminents est remarquable par une extrême rareté de poids encéphaliques inférieurs à la moyenne ordinaire et par une énorme proportion d'encéphales très volumineux, même relativement à la série des Parisiens de haute taille.

La supériorité encéphalique des hommes distingués apparaît non moins nettement dans les moyennes. En effet les trois séries de Parisiens étudiées par Sappey, par Broca et par moi ont donné toutes les trois la même moyenne : 1357 gr. — Or, la première série d'hommes distingués, après élimination de 5 encéphales dépassant 1780 gr. et de 3 encéphales séniles (plus de 70 ans), donne encore un poids moyen de 1450 gr., bien que la série comprenne encore 18 cas de 61 à 80 ans. Quant à la deuxième série, elle donne une moyenne sensiblement égale : 1449 gr.

C'est en vain que divers auteurs ont fait observer que l'on a rencontré des poids encéphaliques très élevés chez des artisans, chez des épileptiques, chez des imbéciles. En pareille matière l'on doit opposer à des moyennes d'autres moyennes, et non des cas particuliers. Tel simple artisan resté inculte pouvait être aussi bien et mieux doué que tel professeur ou tel évêque. L'épilepsie n'est pas incompatible avec une intelligence supérieure. Tel cerveau volumineux d'un imbécile pouvait être altéré pathologiquement. — On a fait aussi observer que plusieurs hommes éminents avaient un poids encéphalique inférieur à la moyenne ordinaire. Cela prouverait tout au plus que les qualités intellectuelles en rapport avec l'élévation du poids de l'encéphale ne sont pas les seules, mais cela n'empêche pas le développement quantitatif de constituer une qualité assez importante (toutes choses égales d'ailleurs) pour que peu d'hommes vraiment remarquables par leur intelligence en soient privés.

Il faut remarquer, d'autre part, que si l'existence d'une relation entre le développement intellectuel et le poids de l'encéphale est un fait aussi bien démontré qu'explicable théoriquement, cela n'implique en rien la possibilité de mesurer l'intelligence d'après le volume du cerveau, de même que l'existence d'une relation entre la taille et le poids de l'encéphale n'implique point la possibilité d'évaluer la taille d'un individu d'après son poids encéphalique.

L'idiotie est ordinairement en rapport avec des altérations pathologiques des centres nerveux, et ces altérations peuvent exister sur des encéphales d'un volume quelconque. Toutefois, il est certain qu'au-dessous d'un certain minimum de poids encéphalique, l'idiotie est constante. Tous les idiots ne sont pas microcéphales, mais tous les microcéphales sont plus ou moins idiots. A quel chiffre commence la microcéphalie ? C'est là une question à laquelle divers auteurs ont cru pouvoir répondre, mais vainement, car le minimum de poids encéphalique compatible avec une intelligence normale dépend évidemment de la taille.

La *microcéphalie* est caractérisée par un arrêt de développement qui ne porte point seulement sur le volume du cerveau, mais aussi sur sa morphologie et sur celle du crâne. Dans les cas les plus prononcés, on a vu le poids de l'encéphale descendre au-dessous de 300 gr. et l'on ne connaît pas de cas authentique où une intelligence ordinaire ait coexisté avec un poids encéphalique inférieur à 800 gr.

La mesure du poids de l'encéphale chez les *aliénés* n'a point fourni jusqu'à

présent de résultats nettement spéciaux. L'aliénation mentale résulte, en effet, d'altérations anatomiques ou de troubles physiologiques pouvant survenir chez des individus ayant un poids encéphalique quelconque. En outre, la nécessité d'envisager parmi les aliénés des catégories diverses a fait que les séries étudiées ont été presque toutes insuffisantes pour donner des moyennes stables. D'après les 800 pesées du Dr Dagonet utilisées par le Dr Bra, il semblerait que les catégories des mélancoliques, des maniaques (manie aiguë) et des épileptiques aient un poids encéphalique sensiblement supérieur à la moyenne ordinaire. Mais ici peuvent intervenir la congestion ou la sclérose et autres processus pathologiques compliquant la question.

Quelques auteurs peu familiers avec les règles de la statistique anatomique ont émis, au sujet du volume de l'encéphale chez les criminels, des assertions dépourvues de valeur. Ayant pu cuber les crânes de 83 assassins français exécutés, j'ai montré (Congrès intern. de Rome, 1885) que cette série diffère à peine soit par sa composition, soit par sa moyenne, d'une série de Parisiens quelconques. La moyenne des assassins est un peu plus élevée d'une quinzaine de grammes seulement, ce qu'une très légère supériorité de taille suffirait à expliquer.

Analyse physiologique du poids de l'encéphale. — On a vu plus haut que le poids de l'encéphale est en relation d'une part avec la masse du corps et d'autre part avec le développement intellectuel. Ces deux relations qui, très souvent, se masquent réciproquement, ont pu néanmoins être mises en évidence grâce à la méthode des moyennes et par diverses comparaisons dans lesquelles la masse du corps était représentée soit par la taille, soit par le poids du corps. Il a été déjà dit pourquoi ces deux modes de représentation sont très incorrects, la taille n'étant que l'une des dimensions du corps, nullement proportionnelle aux deux autres, et le poids total du corps subissant des variations énormes par le fait de l'embonpoint ou de l'émaciation, etc. On comprend que l'estimation de l'influence de la masse du corps sur le poids de l'encéphale serait beaucoup plus correcte si l'on représentait cette masse par un terme anatomique exprimant le développement maximum atteint par les parties actives de l'organisme régies par les centres nerveux encéphaliques. C'est dans ce but que j'ai remplacé le poids entier du corps par le poids du fémur sec, qui représente assez bien le développement quantitatif total du squelette, et, indirectement, du système musculaire.

Or si la relation qui existe entre les variations de la masse active du corps et les variations du poids encéphalique peut être évaluée ainsi approximativement, il s'ensuit la possibilité d'isoler abstraitement cette relation de celle qui existe entre le poids de l'encéphale et le développement intellectuel, autrement dit, la possibilité de partager le poids encéphalique en deux quantités m et i représentant les deux relations à évaluer. J'ai institué pour cela un procédé très simple que l'on trouvera exposé dans mon mémoire mentionné plus haut et dans une communication à la Société de Biologie (*Comptes rendus*, 1891).

Variations suivant le sexe. — La différence sexuelle du poids de l'encéphale est en moyenne de 148 gr. d'après les pesées de Broca (Paris, individus de 19 à 60 ans) et d'après mes cubages de la capacité crânienne.

Cette différence considérable a été interprétée très faussement. De nombreux auteurs se sont empressés d'en déduire une infériorité fondamentale de la femme sous le rapport de l'intelligence. Plusieurs se sont appuyés sur ce fait que l'infériorité du poids de l'encéphale

[MANOUVRIER.]

chez la femme l'emporterait sur l'infériorité de sa taille et du poids de son corps. Mais ils n'ont point remarqué que les défauts de ces deux termes anatomiques, comme représentants de la masse active de l'organisme, ont précisément ici une importance toute particulière. Chez les femmes, en effet, la taille est plus grêle en général que chez les hommes, relativement aux autres dimensions, et le tissu adipeux constitue, avec la chevelure, un *poids mort* plus élevé que chez l'homme.

En comparant dans les deux sexes divers termes anatomiques et physiologiques conjointement avec le poids de l'encéphale, j'ai montré que la femme se rapproche de l'homme beaucoup plus par le poids encéphalique que par tous les termes de comparaison susceptibles de représenter avec quelque exactitude la masse organique active et principalement les parties du corps le plus directement soumises à l'influence des centres nerveux encéphaliques. C'est ce que démontrera péremptoirement la liste suivante où les chiffres féminins sont exprimés en centièmes des masculins.

	Homme.	Femme.	
Taille	100	90 à 93	(Divers).
Poids du corps	—	88,5	(Tenon).
Poids de l'encéphale	—	89,0	(Broca, Sappey, etc.).
Poids squelettique (Fémur)	—	62,5	(Manouvrier).
Carbone consommé en 24 h. . . .	—	64,5	(Andral et Gavarret).
Capacité vitale (à 18 ans).	—	72,6	(Pagliani).
Force de serrement des mains . .	—	57,1	(Manouvrier).
Force de traction verticale	—	52,6	(Quételet).

Il est donc certain que l'encéphale est plus lourd relativement chez la femme que chez l'homme. Ceci n'indique pas une supériorité intellectuelle du sexe féminin, mais seulement une probabilité en faveur de l'égalité intellectuelle des deux sexes. L'abaissement de la taille est une cause d'abaissement du poids absolu de l'encéphale et d'accroissement de son poids relatif si l'intelligence reste égale, comme je l'ai montré (*op. cit.*).

D'après la circonférence de la tête chez les nouveau-nés, le volume de l'encéphale serait un peu plus grand chez les garçons que chez les filles dès la naissance, comme la taille et le poids du corps (Budin et Ribemont).

Variations suivant l'âge. — Il faut distinguer ici la période d'accroissement et la période de déclin.

Les pesées faites jusqu'à présent, quoique fort nombreuses, ne le sont pas assez encore pour que l'on puisse fournir pour chaque âge des séries suffisantes, On a vu plus haut, en effet, qu'il faut une cinquantaine de cas pour fournir une moyenne stable à 10 gr. près.

La statistique la plus importante est celle de Boyd qui porte sur 1913 cas. Cependant la plupart des séries jusqu'à l'âge adulte sont encore insuffisantes. Les chiffres suivants donneront une idée de la rapidité de l'accroissement de l'encéphale (garçons).

Poids moyen à la naissance	331	gr.	(42 obs.)
— de 6 mois à 1 an	777	—	(46 —
— de 1 an à 2 ans	942	—	(34 —
— de 2 ans à 4 ans.	1097	—	(29 —
— de 4 ans à 7 ans	1140	—	(24 —
— de 7 ans à 14 ans	1302	—	(22 —
— de 14 ans à 20 ans.	1374	—	(19 —

Ce poids moyen de 1374 gr. n'est plus atteint aux âges suivants. Il est vrai

qu'il n'est basé que sur 19 cas. Mais Broca, opérant sur les chiffres de Wagner, a obtenu également la moyenne la plus élevée à la période de 11 à 20 ans, dans les deux sexes, toujours, il est vrai, avec des séries faibles. Quoi qu'il en soit, il est certain que l'accroissement de l'encéphale est très rapide et que le poids encéphalique atteint dès l'adolescence des chiffres très élevés. L'abaissement de la moyenne après 20 ans a été attribué avec vraisemblance, par Broca, à ce que beaucoup d'individus doués d'un encéphale très volumineux mouraient prématurément. Mais cet abaissement ne peut être considéré encore comme un fait suffisamment établi.

En ce qui concerne les âges suivants jusqu'à l'extrême vieillesse, j'ai opéré la fusion âge par âge, de toutes les grandes statistiques faites en Europe d'après des procédés opératoires à peu près semblables, à savoir les statistiques de Broca, Wagner, Bischoff, Parchappe, Sappey, Parisot, Boyd, Peacock et Calori.

La fixité des moyennes que j'ai obtenues successivement pour chaque âge permet de leur attribuer une valeur assez grande. Voici seulement les moyennes finales :

	Hommes.	Femmes.
De 21 à 30 ans.	1364 gr.	1236 gr.
De 31 à 40 —	1374 —	1228 —
De 41 à 50 —	1354 —	1233 —
De 51 à 60 —	1347 —	1210 —
Au delà de 60 —	1296 —	1162 —

D'après ces chiffres le poids de l'encéphale chez les hommes commencerait à décroître un peu entre 40 et 50 ans — probablement chez un certain nombre d'individus seulement ; la diminution serait faible encore de 50 à 60 ans ; elle deviendrait considérable après cet âge, et sans doute aussi plus générale. Mais diverses questions se présentent ici : soit au sujet de la résistance à la sénilité de l'encéphale chez certains individus, soit au sujet de l'influence des diverses maladies, etc., — ces questions pourraient être élucidées par la comparaison du poids de l'encéphale avec la capacité crânienne chez un grand nombre d'individus.

D'après les moyennes ci-dessus, dans le calcul desquelles j'ai utilisé près de 4000 observations, la période de déclin commencerait plus tard chez les femmes que chez les hommes.

III. — POIDS RELATIF DE L'ENCÉPHALE
ou rapport du poids de l'encéphale à la masse du corps.

L'accroissement de la masse du corps est une cause d'accroissement du poids absolu et de diminution du poids relatif de l'encéphale.

Autrement dit, l'encéphale ne s'accroît pas proportionnellement à la masse du corps.

Ainsi le poids relatif de l'encéphale présente, dans un même groupe zoologique, des variations inverses de celles du poids absolu. Il est plus élevé en moyenne chez les individus de petite taille que chez les individus de forte taille, chez les femmes que chez les hommes, chez les enfants que chez les adultes.

On a vu précédemment que l'homme est dépassé par plusieurs animaux

[*MANOUVRIER.*]

de très grande taille quant au poids absolu de l'encéphale. Il est dépassé au contraire par un certain nombre de mammifères de très petite taille quant au poids relatif, notamment par de petites espèces de singes (ouistiti, saïmiri, etc.) et par de très petits oiseaux, comme le serin.

A taille égale le poids relatif de l'encéphale croît avec l'intelligence.

A intelligence égale, le poids relatif de l'encéphale croît en raison inverse de la taille.

Ces faits ont embarrassé pendant très longtemps les anatomistes et les physiologistes. On en pourra trouver l'interprétation dans mon mémoire déjà mentionné plus haut. Il suffira de dire ici que les espèces et les individus de petite taille ont un poids encéphalique relativement élevé parce que le nombre, la variété, la complexité des sensations, des idées, des mouvements, des opérations encéphaliques en un mot, en rapport nécessaire avec le poids de l'encéphale, sont indépendants de la taille.

Il s'ensuit qu'à complexité fonctionnelle égale, le poids relatif de l'encéphale est d'autant plus élevé que la taille est plus petite, et qu'à taille égale le poids relatif de l'encéphale croît avec la complexité des fonctions de l'encéphale. C'est sur cette explication qu'est basé mon procédé d'analyse du poids de l'encéphale. Elle s'applique aux variations du poids relatif des différents centres nerveux par rapport à la masse du corps.

IV. — POIDS DES DIFFÉRENTES PARTIES DE L'ENCÉPHALE

Hémisphères cérébraux

Broca a pesé séparément les diverses parties de l'encéphale. Les nombreux chiffres consignés dans son registre d'observations ont été utilisés par divers auteurs qui en ont tiré des résultats variables suivant la façon d'opérer de chacun. En pareille matière les causes d'erreur sont nombreuses et ne me paraissent pas avoir été évitées suffisamment.

Les résultats suivants sont ceux que j'ai obtenus personnellement en étudiant le registre des pesées de Broca : pour éviter les causes d'erreur provenant des altérations séniles, j'ai opéré la fusion des seules moyennes concernant les âges de 21 à 50 ans. La série masculine comprenant une centaine d'individus peut être considérée comme suffisante. La série des femmes, au contraire, ne comprenant que 29 cas, est trop faible pour que les moyennes puissent servir à des comparaisons entre les sexes. Mais les moyennes de chaque sexe peuvent être utilement comparées entre elles dans un même sexe. Cet avis évitera que l'on tire des chiffres ci-dessous des résultats illusoires.

POIDS TOTAL DES DEUX HÉMISPHÈRES CÉRÉBRAUX AVEC LEURS MEMBRANES.

103 hommes, moy.	1205 gr.	29 femmes, moy.	1054 gr.

POIDS DE CHAQUE HÉMISPHÈRE SANS MEMBRANES.

100 hommes, hémisphère droit. . .	$578^{gr}.6$	29 femmes, hémisphère droit. . . .	$507^{gr}.9$
— — gauche. .	577 8	28 — — gauche. . .	508 3

La différence entre les deux hémisphères est évidemment trop faible pour être considérée comme un fait définitivement acquis.

POIDS DES LOBES FRONTAUX.

95 hommes, lobe frontal droit. . . .	$246^{gr}.2$	27 femmes, lobe frontal droit. . . .	215^{gr}
98 — — gauche . .	247 8	26 — — gauche . .	215 6

La différence en faveur du lobe gauche existe dans les deux séries, mais elle est trop faible pour être considérée comme résultat définitif, car elle est certainement inférieure à l'erreur probable que l'on peut commettre en pratiquant la section du lobe frontal.

La limite adoptée pour le lobe frontal par Broca était la scissure de Rolando, de sorte que le lobe frontal comprenait ainsi la circonvolution *frontale ascendante* qui, physiologiquement, se rattacherait plutôt au lobe pariétal.

Poids du cervelet, de la protubérance et du bulbe. — Sur cette question, j'ai utilisé encore le registre des pesées de Broca en ayant soin d'éliminer des séries non seulement les sujets trop jeunes ou trop âgés, mais encore tous ceux qui présentaient des chiffres extrêmes susceptibles d'altérer la valeur des moyennes. Les résultats de cette étude ont été publiés en 1893 (*C. R. de l'Assoc. française p. l'av. des sciences*).

Je reproduirai seulement ici les deux tableaux principaux de mon mémoire, non sans avertir préalablement que les *variations individuelles* du poids absolu et relatif des différentes portions de l'encéphale sont très étendues et qu'elles dépassent souvent de beaucoup les variations moyennes en rapport avec la masse du corps, avec le sexe et avec l'âge.

MOYENNES ABSOLUES (SUJETS DE 20 A 60 ANS)	154 HOMMES	44 FEMMES
Taille (cadavérique)	1m680	1m583
Poids des hémisphères cérébraux	9191gr	1045gr4
— du cervelet	145.2	131.7
— de la protubérance	19.51	17.8
— du bulbe	6.805	6.36
RAPPORTS CENTÉSIMAUX		
Des hémisphères à la taille = 100	7.08	6.60
Du cervelet	0.864	0.832
Du bulbe + protubérance	0.156	0.153
Du cervelet aux hémisphères = 100	12.20	12.60
Du bulbe + protubérance	2.21	2.32
Du bulbe + protubérance au cervelet = 100	18.12	18.40

Je rappellerai ici ce qui a été dit plus haut sur l'extrême défectuosité de la taille ou longueur du corps comme terme de comparaison représentant la masse active du corps. Si l'on substituait au terme *taille* (le seul que j'aie pu employer ici) le poids squelettique, la différence sexuelle des trois rapports « à la taille » serait certainement renversée comme l'a été la différence sexuelle du poids relatif de l'encéphale.

On voit que le cervelet, le bulbe et la protubérance sont plus lourds en moyenne chez les femmes que chez les hommes, relativement aux hémisphères cérébraux. On ne manquerait pas de considérer ce fait comme un signe d'infériorité intellectuelle chez la femme si le tableau suivant ne démontrait qu'il s'agit là d'une influence de la taille. En effet, les hommes et les femmes de petite taille sont, vis-à-vis des hommes et des femmes de grande taille, dans le même cas que les femmes par rapport aux hommes. La différence sexuelle est plus

prononcée parce que la différence sexuelle de la masse active du corps est beaucoup plus grande que ne l'indique la différence de taille, en vertu de l'insuffisance déjà indiquée de la longueur du corps pour représenter la masse en question, insuffisance surtout caractérisée lorsqu'il s'agit de comparer entre eux les deux sexes.

J'ai obtenu les résultats qui suivent comme ceux du tableau précédent, en mettant directement en œuvre les pesées de mon maître Paul Broca :

MOYENNES BRUTES	154 HOMMES		44 FEMMES	
	76 plus petits.	78 plus grands.	21 plus petites.	23 plus grandes.
Taille	1m63	1m729	1m535	1m626
Poids des deux hémisphères cérébraux .	1166gr9	1213gr9	1032gr5	1057gr2
— du cervelet.	143.6	247.3	131.4	132.0
— de la protubérance	19.31	19.71	17.76	18.0
— du bulbe.	6.75	6.85	6.42	6.30
— du bulbe + protubérance.	26.06	26.57	24.19	24.30
RAPPORTS CENTÉSIMAUX				
Des hémisphères à la taille = 100. . . .	7 155	7.019	6.723	6.500
Du cervelet.	0.877	0.852	0.855	0.811
Du bulbe + protubérance	0.159	0.153	0.157	0.149
RAPPORTS CENTÉSIMAUX				
Du cervelet aux hémisphères = 100. . .	12.26	12.14	12.72	12.48
Du bulbe + protub.	2.234	2.18	2.34	2.29
Du bulbe + protub. au cervelet = 100 .	18.218	18.03	18.40	18.40

La mise en œuvre des pesées effectuées par Sappey et par Parisot sur 32 hommes et 32 femmes m'a fourni des résultats absolument confirmatifs des précédents.

Pour interpréter physiologiquement ces résultats, il faut considérer, je crois, que l'accroissement de la taille doit influer beaucoup plus sur le volume du cerveau et du cervelet en raison de leurs fonctions motrices que sur le volume du bulbe et de la protubérance dont les fonctions sensorio-motrices se rattachent à des organes relativement indépendants de la masse de l'appareil locomoteur. Mais on trouvera cette interprétation développée dans le mémoire spécial indiqué plus haut.

TABLE DES MATIÈRES

DU FASCICULE I DU TOME III

NÉVROLOGIE

Disposition générale du système nerveux 1

LIVRE PREMIER

DÉVELOPPEMENT ET HISTOLOGIE

CHAPITRE Ier. — **Développement du système nerveux** 5
1. — *Évolution générale de l'ectoderme. Différenciation du système nerveux central, du système nerveux périphérique et de l'épiderme* 5
2. — *Système nerveux central. Premiers développements et généralités* 9
3. — *Développement de la moelle* 19
4. — *Développement du cerveau* 23
I. Développement du cerveau postérieur et de l'arrière-cerveau. Bulbe rachidien, pont de Varole et cervelet. Quatrième ventricule 23
II. Développement du cerveau moyen. Tubercules quadrijumeaux et pédoncules cérébraux. Aqueduc de Sylvius 31
III. Développement du cerveau intermédiaire et du cerveau antérieur. 33
5. — *Développement des enveloppes cérébrales* 52
CHAPITRE II. — **Histologie générale du système nerveux** 54
I. *Cellule nerveuse* 56
Structure des cellules nerveuses 63
Rapports des cellules nerveuses entre elles. Destinée du prolongement cylindraxile et des prolongements protoplasmiques 67
II. *Fibres nerveuses* 75
III. *Éléments de soutien* 88
IV. *Vaisseaux sanguins* 94
V. *Vaisseaux lymphatiques* 95

LIVRE DEUXIÈME

ENVELOPPES DES CENTRES NERVEUX OU MÉNINGES

Généralités 96
Dure-mère 97
I. Dure-mère crânienne 97
II. Dure-mère rachidienne 107
Arachnoïde 114
I. Arachnoïde cérébrale ou crânienne 114
II. Arachnoïde spinale ou rachidienne 119
Pie-mère 120
I. Pie-mère spinale ou rachidienne 120
II. Pie-mère cérébrale ou crânienne 125
Cavités séreuses 134
I. Cavité arachnoïdienne ou espace subdural 135
II. Espace sous-arachnoïdien 136
Granulations de Pacchioni 143
Liquide céphalo-rachidien 146
Rapports des nerfs avec les méninges 154

LIVRE TROISIÈME

MOELLE ÉPINIÈRE

Généralités . . . 157
Chapitre Ier. — **Morphologie de la moelle** . . . 160
Conformation extérieure de la moelle . . . 172
Conformation intérieure de la moelle . . . 175
Chapitre II. — **Structure de la moelle** . . . 182
I. *Tissu de soutien* . . . 182
II. *Cellules radiculaires et racines antérieures* . . . 185
III. *Cordons de la moelle* . . . 188
A. Cellules du cordon . . . 189
B. Fibres des cordons . . . 194
I. Cordons postérieurs et racines postérieures . . . 195
II. Faisceau fondamental antéro-latéral . . . 202
III. Faisceau pyramidal . . . 203
IV. Faisceau cérébelleux direct ou de Flechsig . . . 206
V. Faisceau de Gowers ou faisceau antéro-latéral . . . 207
Commissures de la moelle . . . 207
Chapitre III. — **Constitution de la moelle** . . . 209
I. *Fibres d'association et fibres commissurales* . . . 209
II. *Fibres de projection* . . . 210
Localisations motrices et sensitives . . . 215
Moelle fœtale . . . 217
Moelle sénile . . . 218
Anomalies de la moelle . . . 219

LIVRE QUATRIÈME

MORPHOLOGIE DE L'ENCÉPHALE

Généralités et division . . . 220
Chapitre Ier. — **Morphologie du tronc cérébral** . . . 222
I. *Bulbe rachidien* . . . 222
II. *Protubérance annulaire ou pont de Varole* . . . 229
III. *Cervelet* . . . 232
Pédoncules cérébelleux . . . 244
Quatrième ventricule . . . 246
IV. *Pédoncules cérébraux et tubercules quadrijumeaux* . . . 254
V. *Couches optiques et troisième ventricule* . . . 262
I. Couches optiques . . . 263
II. Troisième ventricule . . . 267
Expansions de la vésicule optique . . . 271
A. Glande pinéale . . . 271
B. Glande pituitaire ou hypophyse . . . 274
Chapitre II. — **Morphologie des hémisphères cérébraux** . . . 278
I. *Manteau de l'hémisphère ou pallium* . . . 279
A. Convexité du cerveau . . . 279
B. Base du cerveau . . . 282
Circonvolutions cérébrales . . . 288
Lobes et scissures . . . 290
I. Scissure de Sylvius . . . 291
II. Scissure de Rolando . . . 294
III. Scissure occipitale . . . 295
IV. Scissure sous-frontale ou calloso-marginale . . . 297
Lobe frontal . . . 300
Lobe pariétal . . . 310
Lobe temporal . . . 315
Lobe occipital . . . 324
Lobe ou circonvolution du corps calleux . . . 328
Lobe limbique . . . 329
Lobe de l'insula . . . 331
Topographie crânio-cérébrale . . . 337

II. *Commissures et trigone cérébral* 342
A. Corps calleux. 342
Nerfs de Lancisi. 347
B. Trigone cérébral ou voûte à 3 piliers. 348
C. Septum lucidum ou cloison transparente. 353
D. Commissure blanche antérieure. 355
III. *Formation de la base. Corps striés. Capsule interne.* 356
IV. *Ventricules latéraux*. 364

TABLE DES MATIÈRES

DU TOME III, FASCICULE II

(DEUXIÈME ÉDITON)

LIVRE CINQUIÈME

STRUCTURE DU TRONC CÉRÉBRAL

Généralités 373

CHAPITRE PREMIER

SUBSTANCE GRISE ET SUBSTANCE BLANCHE DU TRONC CÉRÉBRAL

1) Substance grise 375
2) Substance blanche 384
Faisceaux propres du tronc cérébral 387

CHAPITRE II

ORIGINE DES NERFS CRANIENS

(*l'olfactif et l'optique exceptés.*)

Classification et origine 388
Topographie des noyaux d'origine et de terminaison 391
Nerf grand hypoglosse (12e *paire*) 393
Nerf spinal (11e *paire*) 395
Nerf pneumogastrique (10e *paire*) 398
Nerf glosso-pharyngien (9e *paire*) 400
Nerf acoustisque ou auditif (8e *paire*) 402
Nerf facial et intermédiaire de Wrisberg (7e *paire*) 406
Nerf moteur oculaire externe (6e *paire*) 410
Nerf trijumeau (5e *paire*) 411
Nerf pathétique (4e *paire*), ... 416
Nerf moteur oculaire commun (3e *paire*) 418
Faisceau longitudinal postérieur 421

CHAPITRE III

TOPOGRAPHIE DU TRONC CÉRÉBRAL

Topographie du tronc cérébral 422

CHAPITRE IV

STRUCTURE DU CERVELET

I. Écorce du cervelet et noyaux gris centraux 430
A. Substance grise corticale 430
B. Noyaux centraux 436
II. Pédoncules cérébelleux. 438
III. Constitution du cervelet 443

LIVRE SIXIÈME

STRUCTURE DU CERVEAU

CHAPITRE PREMIER

VOIES OPTIQUES

Généralités. 450
A. Partie extra-cérébrale.. 451
B. Partie intra-cérébrale 457

CHAPITRE II

VOIES OLFACTIVES OU RHINENCÉPHALE

Nerf olfactif. — Centre primaire. — Centre olfactif cortical. 461
I. Voies périphériques. — Nerf olfactif (1re paire).. 462
II. Voies centrales. — Rhinencéphale 463

CHAPITRE III

COUCHE OPTIQUE ET CORPS STRIÉS

Article premier : Couche optique 478
Article deuxième : Corps striés 484

CHAPITRE IV

STRUCTURE ET CONNEXION DE L'ÉCORCE CÉRÉBRALE

Article premier : Structure de l'écorce cérébrale. 486
Article premier : Connexions de l'écorce cérébrale 499
I. Système d'association. 500
II. Système commissural. 506
III. Système de projection. 511
Voie sensitive centrale.. 534
Voie motrice centrale. 539

LIVRE SEPTIÈME

VAISSEAUX DES CENTRES NERVEUX

CHAPITRE PREMIER

VAISSEAUX DE LA MOELLE

I. Artères de la moelle. 549
II. Capillaires et veines. 557
III. Système lymphatique de la moelle. 560

CHAPITRE II

VAISSEAUX DE L'ENCÉPHALE

I. Circulation artérielle du tronc central.. 562
II. Circulation artérielle du cerveau. 570
III. Veines de l'encéphale. 594
IV. Voies lymphatiques. 608

POIDS DE L'ENCÉPHALE ET DE SES DIFFÉRENTES PARTIES

par L. MANOUVRIER

I. Considérations et faits préliminaires. 611
II. Poids absolu de l'encéphale. 614
III. Poids relatif de l'encéphale. 621
IV. Poids des différentes parties de l'encéphale.. 622

52 856. — Imprimerie Lahure, 9, rue de Fleurus, à Paris.

TRAITÉ

D'ANATOMIE HUMAINE

III

TROISIÈME FASCICULE

DIVISIONS

DU

TRAITÉ D'ANATOMIE HUMAINE

TOME I. — **Introduction**. — **Notions d'embryologie**. — **Ostéologie**. — **Arthrologie**. *Troisième édition*. 1 fort volume grand in-8, avec figures noires et en couleurs . . . . **20** fr.

TOME II. — 1er fascicule : **Myologie**. *Deuxième édition*. 1 volume grand in-8, avec 331 figures. . . . . **12** fr.

2e fascicule : **Angéiologie** (Cœur et artères). Histologie. *Deuxième édition*. 1 volume grand in-8, avec 150 figures. **8** fr.

3e fascicule : **Angéiologie** (Capillaires. Veines). *Deuxième édition*. 1 volume grand in-8, avec 75 figures. . . . . **6** fr.

4e fascicule : **Les Lymphatiques**. *Deuxième édition*. 1 volume grand in-8, avec 137 figures. . . . . **8** fr.

TOME III. — 1er fascicule : **Système nerveux**. Méninges. Moelle. Encéphale. Embryologie. Histologie. *Deuxième édition*. 1 volume grand in-8, avec 265 figures. . . . . **10** fr.

2e fascicule : **Système nerveux**. Encéphale. *Deuxième édition*. 1 volume grand in-8, avec 131 figures. . . . **10** fr.

3e fascicule : **Système nerveux**. Les nerfs. Nerfs crâniens. Nerfs rachidiens. *Deuxième édition*. 1 volume grand in-8, avec 229 figures. . . . . **12** fr.

TOME IV. — 1er fascicule : **Tube digestif**. Développement. Bouche. Pharynx. Œsophage. Estomac. Intestins. *Deuxième édition*. 1 volume grand in-8, avec 201 figures. . . . **12** fr.

2e fascicule : **Appareil respiratoire**. Larynx. Trachée. Poumons. Plèvre. Thyroïde. Thymus. *Deuxième édition*. 1 volume grand in-8, avec 120 figures. . . . . **6** fr.

3e fascicule : **Annexes du Tube digestif**. Dents. Glandes salivaires. Foie. Voies biliaires. Pancréas. Rate. **Péritoine**. *Deuxième édition*. 1 volume grand in-8, avec 448 figures. . . . . **16** fr.

TOME V. — 1er fascicule : **Organes génito-urinaires**. Reins. Vessie. Urètre. Prostate. Verge. Périnée. Appareil génital de l'homme. Appareil génital de la femme. *Deuxième édition*. 1 volume grand in-8, avec 431 figures. **20** fr.

2e fascicule : **Les Organes des sens**. Tégument externe et ses dérivés. Œil. Oreille. Nez. **Glandes surrénales**. 1 volume grand in-8, avec 544 figures. . . . **20** fr.

64135. — Imprimerie LAHURE, rue de Fleurus, 9, à Paris.

Henri Briand

TRAITÉ
D'ANATOMIE HUMAINE

PUBLIÉ PAR

P. POIRIER ET **A. CHARPY**

Professeur d'anatomie à la Faculté de Médecine de Paris, Chirurgien des Hôpitaux

Professeur d'anatomie à la Faculté de Médecine de Toulouse

AVEC LA COLLABORATION DE

O. AMOËDO — A. BRANCA — A. CANNIEU — B. CUNÉO — G. DELAMARE
PAUL DELBET — A. DRUAULT — P. FREDET — GLANTENAY — A. GOSSET
M. GUIBÉ — P. JACQUES — TH. JONNESCO — E. LAGUESSE — L. MANOUVRIER
M. MOTAIS — A. NICOLAS — P. NOBÉCOURT — O. PASTEAU — M. PICOU
A. PRENANT — H. RIEFFEL — CH. SIMON — A. SOULIÉ

TOME TROISIÈME

TROISIÈME FASCICULE

SYSTÈME NERVEUX : LES NERFS

Considérations générales : A. SOULIÉ

Nerfs crâniens : B. CUNÉO

Nerfs rachidiens : A. SOULIÉ

DEUXIÈME ÉDITION, ENTIÈREMENT REFONDUE

AVEC 229 FIGURES EN NOIR ET EN COULEURS

PARIS
MASSON ET Cie, ÉDITEURS
LIBRAIRES DE L'ACADÉMIE DE MÉDECINE
120, BOULEVARD SAINT-GERMAIN

Tous droits de traduction et de reproduction
réservés pour tous pays.

LIVRE QUATRIÈME

LES NERFS

CHAPITRE PREMIER

CONSIDÉRATIONS GÉNÉRALES

Par A. SOULIÉ

Les nerfs sont des cordons qui relient les centres nerveux aux différents organes de l'économie : ils sont essentiellement constitués par les expansions des cellules nerveuses. Ordinairement leur couleur est blanche et leur forme cylindrique.

Leur individualité était déjà établie au temps d'Hérophile et de Galien, qui les différenciaient des artères et des tendons. Les relations qu'ils affectent avec les muscles et les appareils de la sensibilité, plutôt que la connaissance du sens du courant nerveux, ont, tout d'abord, permis de distinguer des nerfs moteurs ou centrifuges, et des nerfs sensitifs ou centripètes. Mais, si rationnelle qu'elle paraisse, cette division est loin d'être nettement tranchée, puisque la plupart des nerfs périphériques sont des nerfs mixtes, c'est-à-dire composés de fibres centripètes et de fibres centrifuges. Enfin, des données physiologiques plus complètes ont montré qu'il y avait lieu de classer les nerfs en trois groupes :

1° Les nerfs *sensitifs*, comprenant à la fois les nerfs de sensibilité générale et spéciale (nerfs sensoriels);

2° Les nerfs *moteurs*, parmi lesquels se rangent les nerfs des muscles de la vie de relation, une partie des nerfs viscéraux et les nerfs vaso-moteurs;

3° Les nerfs *sécrétoires*, dont l'action se manifeste exclusivement sur les éléments cellulaires des glandes sans donner lieu à des phénomènes appréciables de mouvement ou de sensibilité.

Les nerfs dits *trophiques*, si tant est qu'ils existent, appartiennent aux diverses catégories précédentes. Cette classification, basée sur les propriétés fonctionnelles des nerfs, n'est malheureusement pas applicable en anatomie descriptive, puisque nerfs sensitifs, moteurs et sécrétoires cheminent côte à côte dans la plupart des troncs nerveux; aussi en est-on réduit à adopter encore l'ancienne classification de Willis (1664) en nerfs crâniens et en nerfs rachidiens, dont l'ensemble constitue la partie périphérique du système nerveux de la vie animale.

Le système nerveux grand sympathique, que Bichat désignait sous le nom de système nerveux de la vie végétative, devrait, à cause de ses connexions physiologiques et embryogéniques, être considéré comme une dépendance du système nerveux de la vie animale et décrit avec lui; il est d'usage cependant de l'étudier séparément.

Les nerfs, quelle que soit leur origine, présentent des caractères communs que nous allons passer en revue; en général, on leur trouve annexés des renflements de nature cellulaire ou *ganglions*, dont nous donnerons aussi une description sommaire. La structure des nerfs et des ganglions ayant été étudiée précédemment, nous nous bornerons simplement à l'exposé de leurs caractères morphologiques.

A. — NERFS

Les nerfs périphériques, ayant pour fonction spéciale de mettre en relation l'axe cérébro-spinal et les différents organes de l'économie, se ramifient de plus en plus à mesure que l'on s'éloigne des centres, comme les vaisseaux lorsqu'on s'éloigne du cœur. Aussi a-t-on essayé d'établir une analogie entre les divisions des troncs nerveux et les ramifications de l'arbre vasculaire; mais il importe de faire remarquer que cette analogie est uniquement apparente. En effet, tandis que le tronc artériel se subdivise réellement en une série de branches secondaires tout en conservant jusqu'au bout son unité, le tronc nerveux, constitué par l'accolement d'un très grand nombre de fibres, voit celles-ci se disposer en groupements secondaires différents sans que chaque fibre perde son individualité propre : la division des nerfs se fait par séparation et non par ramification.

On décrit aux nerfs une origine apparente et une origine réelle.

L'origine *apparente* est toujours centrale, puisqu'il est d'usage de considérer les nerfs comme se détachant de l'axe cérébro-spinal.

L'origine *réelle* est tantôt centrale, tantôt périphérique, et le plus souvent l'une et l'autre à la fois. En effet, elle correspond toujours aux différents groupements cellulaires d'où émanent les prolongements cylindraxiles ou protoplasmiques qui constituent les cordons nerveux. Or, ces groupements cellulaires, pour les nerfs moteurs, sont situés dans les cornes antérieures de la moelle ou dans leurs équivalents au niveau des centres cérébraux; pour les nerfs sensitifs, ils se trouvent dans les groupes ganglionnaires périphériques (organes des sens, ganglions des nerfs crâniens); pour les nerfs mixtes enfin, ils sont à la fois dans la moelle, dans les ganglions spinaux et dans les ganglions périphériques. Cette origine réelle peut prêter quelquefois à une description très complexe et donner lieu à l'étude de tout un organe (rétine pour le nerf optique, oreille interne pour le nerf acoustique).

CARACTÈRES GÉNÉRAUX DES NERFS

1° ***Nombre***. — Les nerfs sont disposés par paires et d'une façon symétrique de chaque côté du corps; les exceptions à cette disposition sont très rares. On compte 12 paires de nerfs crâniens et 31 paires de nerfs rachidiens, auxquels on ajoute les deux cordons formant la chaîne du grand sympathique, ce qui donne pour la totalité du corps humain 44 paires nerveuses constituées par un nombre considérable de fibres; celles qui pénètrent dans la moelle s'élèveraient, d'après Vierordt, au chiffre de 800000, l'épaisseur moyenne de chacune d'elles étant de 7,2 millièmes de millimètre (Krause).

2° **Forme**. — La forme générale des nerfs est cylindrique; quelquefois cependant les nerfs sont aplatis et ont alors une apparence rubanée. Ce n'est pas seulement aux points de constitution des troncs nerveux par des faisceaux radiculaires, ou de division d'un nerf en ses rameaux secondaires que cet aspect est très accusé; il apparaît nettement sur de gros troncs, comme le sciatique, dans la totalité ou dans une partie de leur trajet.

Les faisceaux secondaires des nerfs ne sont pas groupés parallèlement les uns aux autres, mais présentent une *disposition plexiforme*, facile à mettre en évidence par une dissection attentive. Ainsi que l'avait déjà observé Bichat, les différents cordons d'un même nerf « ne sont pas seulement juxtaposés dans leur longueur, mais ils s'envoient de fréquents rameaux les uns aux autres ». Ces anastomoses, ainsi qu'il le faisait remarquer, ne ressemblent en rien à celles des artères, qui sont continues les unes avec les autres; il y a seulement contiguïté. Il ne s'agit d'ailleurs que de la position relative des faisceaux nerveux entre eux, puisque ces faisceaux se trouvent en nombre égal aux deux extrémités d'un même nerf, c'est-à-dire à son origine, et avant qu'il émette ses ramifications terminales.

Pansini (*Arch. ital. de Biologie*, 1888), qui a étudié le nerf phrénique de plusieurs mammifères, a reconnu que, si d'une manière générale les réseaux formés par les faisceaux sont à mailles étroites et allongées, le mode d'entrelacement varie suivant les espèces animales et même suivant les individus.

Le même auteur signale soit sur le nerf phrénique, soit sur la plupart des nerfs périphériques, l'apparition fréquente de collerettes et de renflements : 1° les *collerettes* sont des étranglements disposés par intervalles; elles sont constituées par des fibres conjonctives du névrilème, entremêlées de quelques fibres élastiques, qui embrassent circulairement le tronc et servent probablement à maintenir les faisceaux nerveux; 2° les *renflements*, arrondis ou fusiformes et de longueur variée, simulent des ganglions, *ganglions illusoires* (Valentin); ils sont souvent limités à leurs deux extrémités par des collerettes. Comme les fibres nerveuses y sont plus grosses et les segments interannulaires plus courts, Pansini se demande si ce ne sont pas là des lieux de régénération nerveuse.

3° **Couleur**. — Les nerfs présentent une coloration blanche due à l'existence autour des prolongements fibrillaires d'une enveloppe de myéline; lorsque cette gaîne fait défaut, ils ont une apparence grisâtre (nerfs viscéraux). C'est là surtout la couleur des nerfs sur le cadavre; car, sur le vivant, la présence du sang dans les capillaires des nerfs contribue à leur donner une légère teinte rosée qui, dans tous les cas, les laisse facilement distinguer de l'aspect rouge pâle des artères ou blanc nacré des tendons.

4° **Épaisseur**. — Le diamètre des nerfs est essentiellement variable, il ne dépend pas uniquement du nombre des fibres constitutives. Si, d'une part, la grosseur de ces fibres change avec les nerfs, l'épaisseur des gaines conjonctives présente, de son côté, de grandes différences; elle peut même augmenter brusquement par places, et constituer des renflements dits névrilématiques qui modifient le calibre des nerfs. En règle générale, les enveloppes conjonctives sont plus épaisses sur les nerfs cutanés, et plus minces sur les nerfs musculaires; d'ailleurs, il est très rare de trouver deux nerfs symétriques ayant le même diamètre. L'épaisseur des troncs nerveux est comprise entre $0^{mm},8$ et 8 millimètres pour les nerfs rachidiens (Vierordt).

5° **Densité**. — Pour les nerfs frais, la densité moyenne est de 1,037 (de

1,014 à 1,052). Elle dépend jusqu'à un certain point de la teneur en eau, et s'élève avec la dessiccation; elle peut atteindre alors 1,129 pour le saphène externe (Wertheim). La densité augmente avec l'épaisseur des gaines conjonctives, et diminue avec la teneur en graisse; les nerfs dépourvus d'enveloppe myélinique (nerfs viscéraux) sont plus denses que les nerfs à fibres blanches : 1,040 au lieu de 1,028. Enfin, contrairement à ce qui s'observe pour les os, la densité s'accroît légèrement avec l'âge.

6° ***Composition chimique.*** — Les nerfs contiennent de 50 à 70 pour 100 d'eau (Bibra, Bischoff, etc.) et de 50 à 30 pour 100 de principes solides; ce sont là les chiffres extrêmes obtenus par différents auteurs, la moyenne paraît être de 35 pour 100 de substances solides contre 65 pour 100 d'eau. La différence, au point de vue de la teneur en eau, paraît peu marquée entre les nerfs à fibres blanches et à fibres grises. Voit et Bukow ont trouvé pour le grand nerf sciatique :

Eau	68,9	pour 100 parties.
Matières solides	30,1	—

et Bernhardt pour le sympathique :

Eau	64.3	pour 100 parties.
Matières solides	35,7	—

La teneur en eau des nerfs est donc sensiblement inférieure à celle des centres nerveux pour lesquels elle s'élève à 80 pour 100 (Hoppe-Seyler).

Les matières solides se décomposent, d'après les analyses de J. Chevalier sur le sciatique, en :

Substances protéiques	36,8	(Pour 100 parties de résidu solide).
Lécithine	32,57	
Cholestérine	12,22	
Cérébrine	11,30	
Neurokératine	3,07	
Autres matières organiques	4	

Les albuminoïdes seraient principalement contenus dans le cylindraxe; la lécithine et la cérébrine entreraient en majeure partie dans la constitution de la myéline.

La réaction de la fibre nerveuse serait alcaline ou neutre (Hoppe-Seyler); c'est la réaction de cet élément à l'état vivant, elle devient très rapidement acide après la mort. On admet cependant que le nerf, alcalin à l'état de repos, tend vers l'acidité lorsqu'il fonctionne. Les éléments cellulaires (ganglions, substance grise) ont au contraire une réaction franchement acide, due, d'après Gschleiden, à la présence de l'acide lactique. Signalons encore que, d'après Mairet, la production de l'acide phosphorique s'exagère pendant le travail cérébral.

7° ***Cohésion ou ténacité.*** — La *cohésion* ou *ténacité* est la résistance à la rupture. On n'a étudié que la rupture par traction ou élongation; les divers tissus se rangent alors dans l'ordre décroissant suivant : os, tendons, nerfs, muscles, artères. Le *coefficient de ténacité*, c'est-à-dire la force, exprimée en kilogrammes, nécessaire pour rompre par traction un nerf de 1 millimètre carré de section, est en moyenne de 1 kg. 351, avec variations de 0 kg. 760 à 3 kg. 500 (Wertheim).

La cohésion est plus forte chez l'homme que chez la femme, chez le vieillard que chez l'adulte, sans que pourtant cette dernière différence soit bien accusée. Elle est relativement plus faible sur les gros troncs que sur les branches et sur les rameaux. Il va de soi qu'elle est rigoureusement proportionnelle au volume du nerf, lequel change suivant les points envisagés. Ainsi, la surface de section du sciatique variant entre 20 et 40 millimètres carrés, sa ténacité diffère du simple au double. Les nerfs semblent, en outre, avoir un lieu de moindre résistance qui répond à leurs points de réflexion sur les poulies osseuses (le sciatique se rompt ordinairement à sa sortie de l'échancrure, le cubital dans la gouttière épitrochléenne).

La pratique chirurgicale de l'élongation a conduit à étudier un certain nombre de nerfs, au point de vue de leur résistance à la traction. Les chiffres suivants indiquent le nombre de kilogrammes nécessaire pour provoquer la rupture :

Nerf sciatique, 60 en moyenne, avec de grandes variations de 54 à 200. — Crural, médian : 20 à 40. — Radial, cubital : 27. — Plexus brachial de petit enfant : 20 à 25. — Facial : 4 à 7. — Sus-orbitaire : 2 à 7.

8° ***Élasticité.*** — L'élasticité des nerfs est caractérisée par une extensibilité faible et une forte rétractilité. Il faut distinguer en effet la raideur et la laxité élastique.

La *raideur élastique* des nerfs, c'est-à-dire la résistance qu'ils opposent à l'allongement, est très élevée et les range, parmi les tissus, dans l'ordre que nous avons indiqué pour la cohésion. Leur coefficient, c'est-à-dire le nombre de kilogrammes nécessaire pour doubler la longueur d'un nerf de 1 millimètre carré de section (Wertheim) oscille entre 10 et 25. Les nerfs appartiennent plutôt aux organes rigides : c'est par un trajet arqué ou flexueux, bien plus que par l'allongement de leur tissu propre, qu'ils se prêtent aux mouvements des régions, comme on le voit au cou.

Inversement la *laxité élastique*, qui exprime la facilité à s'allonger, est très faible. On sait que les nerfs ne se rétractent que fort peu dans une amputation. « Si on tiraille un nerf en sens opposés, sur un animal vivant, il s'étend très difficilement, résiste beaucoup, et ne prend qu'un excès de longueur très peu supérieur à celui qui lui est naturel, ce qui me paraît dépendre spécialement du névrilème. » (Bichat, *Anatomie générale*).

Un nerf étiré passe par les trois états suivants : 1° l'*allongement élastique*. déformation normale qui lui permet de s'adapter aux mouvements du corps, et qui est suivie du retour intégral à la dimension première; d'après les recherches de Charpy sur des enfants, cet allongement pourrait atteindre un dixième de la longueur initiale; 2° l'*allongement permanent*, dans lequel, les limites de l'élasticité étant dépassées, le nerf ne reprend plus exactement sa forme première et conserve un certain degré d'étirement; 3° l'*allongement de rupture*, qui s'accompagne de rupture partielle, puis totale. Wertheim a conclu de ses recherches qu'un nerf se rompt, quand il s'est allongé de 3 à 7 pour 100 de sa longueur initiale; d'autres observateurs ont trouvé des chiffres fort différents qu'il serait bon de reviser. Sur les enfants, un nerf peut s'allonger de 15 à 20 pour 100 avant de se rompre : il s'agit alors de la rupture totale.

Bibliographie. — Sur la ténacité et sur l'élasticité : WERTHEIM, Élasticité et cohésion des

principaux tissus du corps humain. *Annales de physiologie et de chimie*, 1847. — VOLKMANN, Ueber die Elasticität der organ. Gewebe. *Arch. f. Anat.*, 1859. — CHARPY, De la distension du plexus brachial. *Archives médicales de Toulouse*, 1897. — Voyez aussi : TILLAUX, *Affections chirurgicales des nerfs*. Th. Agrégat, 1866; et les *Traités de chirurgie*.

9° **Direction et trajet**. — Les nerfs ont une direction rectiligne beaucoup plus accentuée que les artères; d'une manière générale, ils suivent le trajet le plus court entre les centres et les organes auxquels ils sont destinés, rappelant ainsi, chez l'adulte, la disposition très nette des nerfs musculaires de l'embryon qui vont directement de l'axe médullaire au myomère le plus rapproché. S'il se trouve des cas particuliers qui semblent contredire cet arrangement général, ils sont la conséquence, comme le fait remarquer Gegenbaur, « des changements de position qu'ont subis, dans le cours de leur développement, les organes dans lesquels les nerfs se terminent ». Tout le long de leur trajet, les nerfs, ainsi que les artères, émettent des branches collatérales; comme les artères, mais moins fréquemment que celles-ci, ils donnent des rameaux récurrents.

10° **Anastomoses et plexus**. — Les nerfs présentent sur leur trajet des anastomoses et des plexus :

a) Les *anastomoses* se définissent des échanges de fibres entre deux nerfs : elles sont uniques ou simples, et multiples ou complexes; leurs variétés se laissent ramener à trois types principaux :

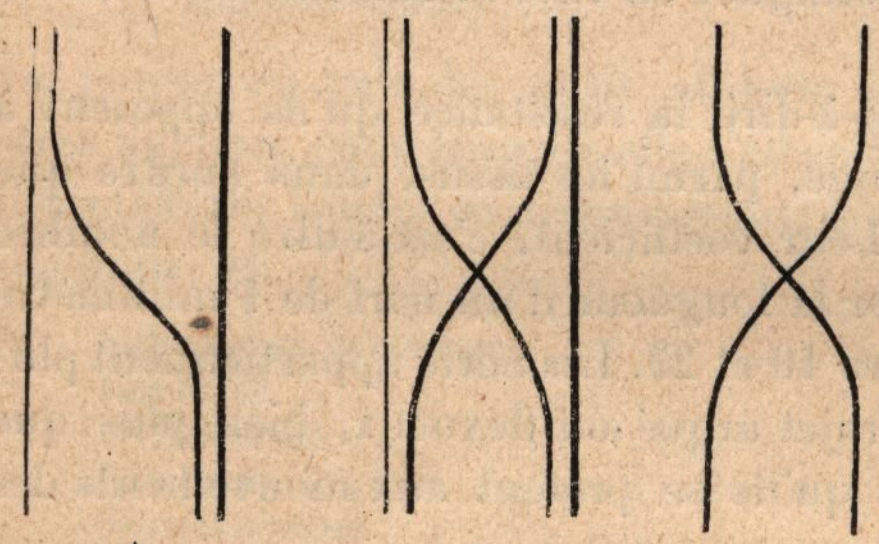

FIG. 397. — Types d'anastomoses nerveuses.

1° L'anastomose *simple* (fig. 397, A), dans laquelle une partie des fibres d'un nerf passe dans un nerf voisin;

2° L'anastomose *double* ou *chiasma* (fig. 397, B), dans laquelle deux nerfs échangent une partie de leurs fibres;

3° L'anastomose *totale* ou *entrecroisement* (fig. 397, C), dans laquelle la totalité des fibres passe d'un nerf dans le nerf voisin et réciproquement.

Ces deux derniers types s'appellent encore *décussation*, et celle-ci peut être partielle ou totale. L'anastomose *récurrente* est celle dans laquelle les fibres qui vont d'un nerf dans un autre nerf remontent le long de ce dernier; elle est très rare, et un cas particulier de l'anastomose simple ou double. Enfin, on dit qu'il y a *fausse anastomose* lorsqu'une partie des fibres d'un nerf l'abandonne sur une certaine étendue de son trajet pour lui faire retour en totalité.

Des recherches de Hartmann, de Debierre, de Curtis et d'autres auteurs, il paraît résulter qu'une anastomose dans le segment supérieur d'un membre se reproduit entre les deux mêmes nerfs et en sens inverse dans le segment inférieur, la quantité des fibres appartenant à un même nerf restant toujours sensiblement la même.

b) Les *plexus* sont des entrelacements de fibres qui unissent des nerfs différents ou les diverses branches d'un même nerf. Ils sont constitués par des anastomoses multiples ou complexes; on en distingue trois espèces :

1° Les *plexus radiculaires* relient entre elles les diverses racines d'un même groupe nerveux : ils constituent des points de rassemblement pour des nerfs

arrivant de sources différentes, ils ne se rencontrent que sur les nerfs rachidiens.

2° Les *plexus de troncs* ressemblent aux plexus radiculaires avec cette différence toutefois qu'ils ne se trouvent plus sur les racines mais sur les troncs des nerfs.

3° Les *plexus terminaux* ou *périphériques* se rencontrent dans l'intimité des organes. S'ils présentent dans leurs mailles des éléments cellulaires, ils sont dits *plexus ganglionnaires*.

Avec les idées actuellement admises sur la constitution du système nerveux, il est évident que le mot anastomose indique seulement l'accolement et non l'union intime des fibres nerveuses.

L'explication des anastomoses et des plexus est assez simple. On sait qu'un même organe est toujours innervé par le même groupe de neurones centraux. Au sortir des centres, les fibres radiculaires des nerfs se juxtaposent pour former des groupements, desquels émanent les nerfs périphériques. Or il peut arriver que tous les filets nerveux destinés à un organe ne suivent pas tout d'abord le chemin le plus court et empruntent momentanément le trajet d'un nerf voisin, mais ils ne tardent pas à quitter cette voie d'emprunt et à regagner leur destination définitive en rejoignant le nerf qui se rend à cet organe. Si ce fait se produit pour plusieurs troncs nerveux, on a l'explication des nombreuses anastomoses que s'envoient les nerfs périphériques. La justification de certaines anastomoses et des plexus se trouve assez souvent dans le déplacement qu'ont subi les organes au cours du développement phylogénique.

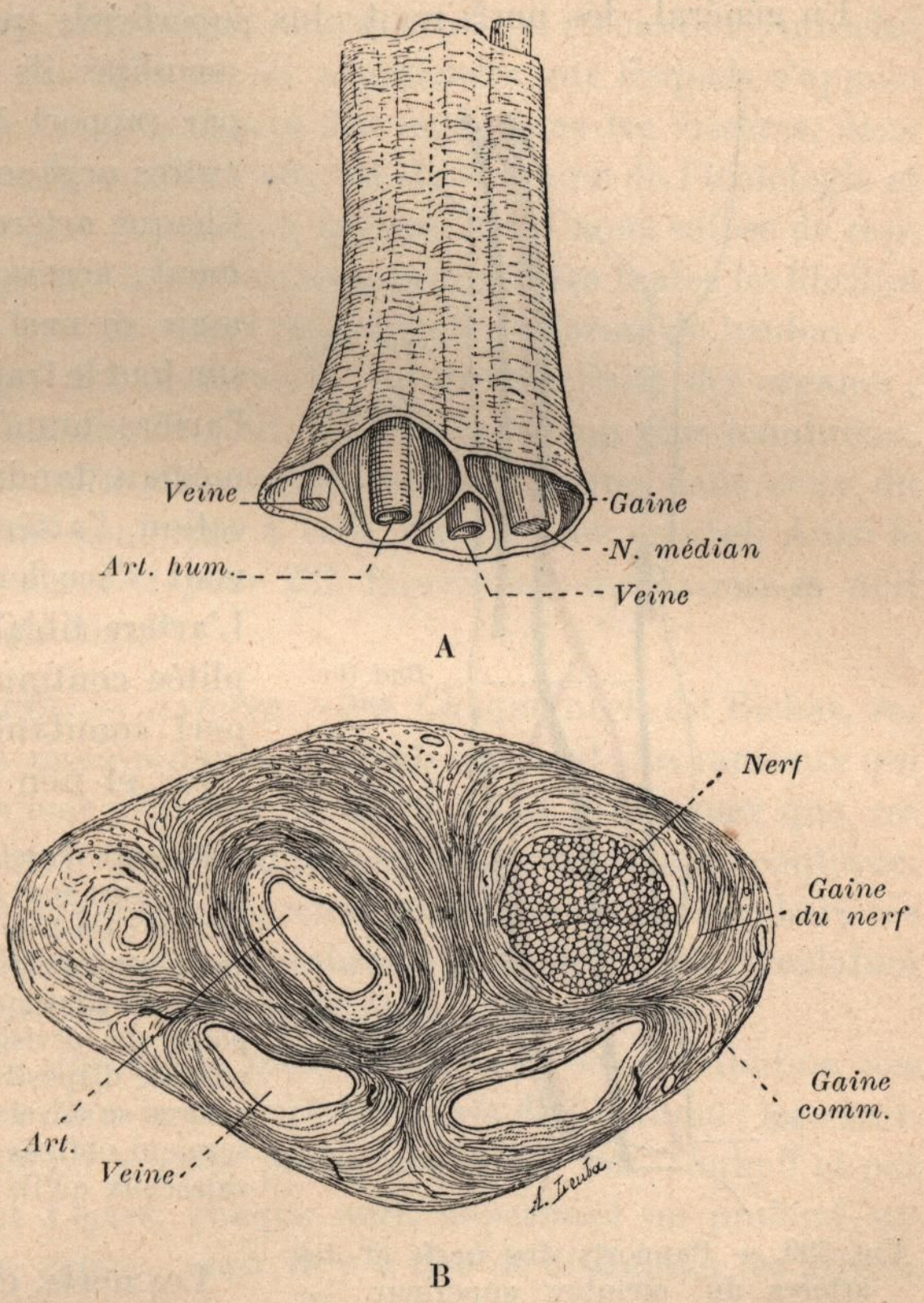

Fig. 398. — Gaine vasculo-nerveuse. (D'après Bize.)
En A, la gaine commune ouverte montre les gaines secondaires.
En B, coupe histologique vue à un faible grossissement.

Voyez : P. Eisler. Ueber die Ursache der Geflechtbildung an den peripheren Nerven. *Anat. Gesellschaft*, Halle, 1902, p. 200.

11° ***Rapports***. — A leur origine, les nerfs sont situés profondément et en rapport avec le squelette ; puis ils deviennent plus superficiels et ne contractent guère de relations directes avec les os, à part quelques rares exceptions (radial dans la gouttière humérale, cubital dans la gouttière épitrochléenne). Ils che-

minent dans les espaces intermusculaires, le plus souvent accolés aux vaisseaux pour constituer le paquet vasculo-nerveux. Ce paquet vasculo-nerveux est presque isolé au sein du tissu cellulaire lâche par une gaine conjonctive commune à tous les organes (artère, veines et nerf); par sa face interne cette gaine émet des cloisons qui, tout en portant aux organes leurs vaisseaux nourriciers, les séparent les uns des autres (fig. 398).

Voyez : L. Bize, Les gaines vasculaires, *Th. Toulouse*, 1895.

En général, les nerfs sont plus superficiels que les vaisseaux, et dans les membres ils sont situés plus en dehors, par rapport à l'axe du membre, que les autres organes du paquet vasculo-nerveux. Chaque artère est, à peu près constamment, accompagnée par un nerf satellite; mais ce nerf n'est pas toujours le même sur tout le trajet de l'artère. Ainsi (fig. 399) l'artère humérale a pour satellite le nerf médian, tandis que ses branches de bifurcation, l'artère radiale et l'artère cubitale vont s'accoler aux nerfs de même nom. L'artère tibiale postérieure, qui par la poplitée continue l'artère fémorale, a pour nerf comitant une branche du nerf sciatique et non une branche du nerf crural.

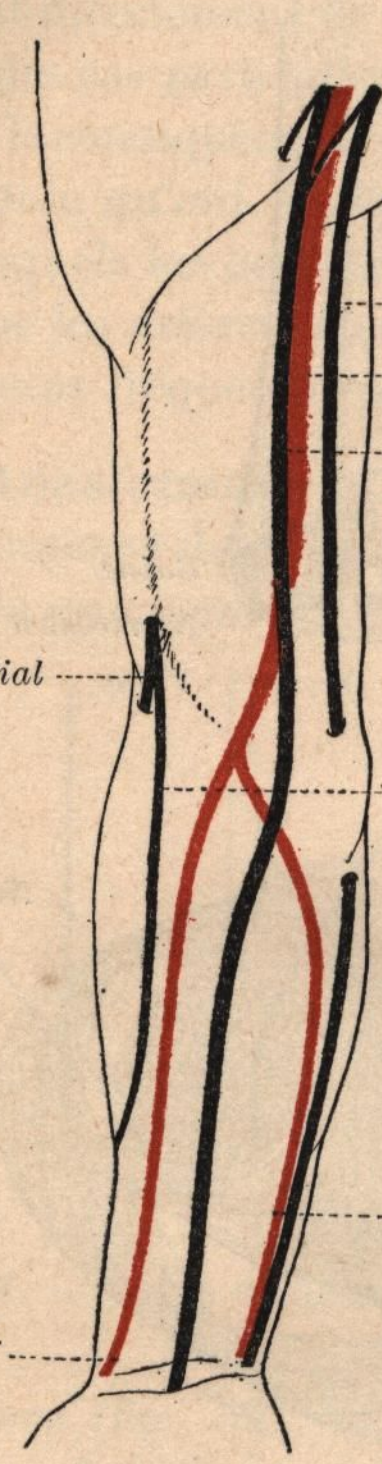

Fig. 399. — Rapports des nerfs et des artères du membre supérieur. — Schéma.

D'après Mauclaire (*Soc. Anat.*, 1896), les nerfs et les artères sont cause de leur dédoublement réciproque; on trouve souvent en effet un tronc nerveux au niveau d'une bifurcation artérielle normale ou anormale, ou un rameau vasculaire au point de division d'un nerf. La raison d'une pareille disposition résiderait dans ce fait que les artères se développent plus tôt que les nerfs, qui seraient obligés de se fragmenter au contact des vaisseaux qu'ils rencontrent.

Les nerfs, et surtout leurs rameaux terminaux, affectent des rapports étroits avec les vaisseaux lymphatiques; Sappey va jusqu'à considérer ces relations comme indispensables au bon fonctionnement des nerfs sensitifs : « Sur la peau et sur les muqueuses, dit-il, la sensibilité est en raison directe du nombre des fibres nerveuses d'une part, et de celui des radicules lymphatiques de l'autre ».

K.v. Bardeleben s'est occupé spécialement des relations entre les nerfs et les muscles. Il a d'abord observé que les nerfs vaso-moteurs des muscles se séparent du tronc nerveux un peu avant ou un peu après l'entrée de celui-ci dans le muscle. C'est en général en compagnie des vaisseaux, plus rarement à l'état isolé, que les autres nerfs s'enfoncent dans le hile musculaire. Ce n'est pas là toutefois leur *point de pénétration* véritable; il faut, en effet, entendre sous ce nom l'endroit où des ramuscules nerveux de 0mm,03 s'engagent dans des fibres musculaires de 1 millimètre. Ce point peut se trouver à la face profonde, à la surface ou au bord marginal du muscle, et répondre soit à l'extrémité proximale, soit à l'union du tiers supérieur et du tiers moyen, soit au milieu du muscle; il se trouve très rarement à un niveau inférieur. Une fois entrés dans le muscle, les nerfs se divisent suivant les cas :

1° en branches ascendantes; 2° en branches descendantes longues et courtes; 3° en branches ascendantes et descendantes d'égale longueur; 4° en éventail ou en cône dont les rayons naissent de deux branches principales; 5° en arbuste. Les muscles qui possèdent une double innervation reçoivent des fibres issues des mêmes racines, et les divers rameaux nerveux qui les pénètrent se comportent comme il vient d'être dit précédemment. — K.v. Bardeleben und Frohse, Ueber der Innervirung von Muskeln. *Anat. Gesellsch.* Gand, 1897, p. 38. — K. v. Bardeleben, Muskel und Nerv. *Ergebn. f. Anat.*, 1898.

12° **Distribution et terminaison.** — Un nerf donné innerve toujours et même territoire cutané et les mêmes groupes musculaires; lorsqu'il s'agit d'un nerf mixte, le territoire cutané est presque toujours celui qui recouvre les muscles (Voy. aux Nerfs rachidiens, les faits et les expériences sur lesquels s'appuie cette loi). Quant à l'étude de la terminaison des nerfs dans les viscères, dans les muscles et dans les appareils sensitifs, elle est du domaine de l'histologie et sera faite spécialement à propos de chaque organe; qu'il nous suffise de rappeler que, dans l'état actuel de nos connaissances, on considère toutes les fibrilles nerveuses comme terminées par des petits renflements en forme de bouton.

La répartition périphérique des nerfs varie suivant l'activité des organes; les nerfs abondent dans les muscles de l'œil, ils sont beaucoup plus nombreux, à surface égale, dans les muscles du membre supérieur que dans ceux du membre inférieur, disposition conforme à celle du système artériel. Ainsi le nerf cubital fournit 1 tube nerveux pour 235 faisceaux musculaires, le nerf obturateur, 1 pour 315 (Voichvillo).

13° **Vaisseaux des nerfs.** — *Artères.* — « Chaque nerf, dit Bichat, reçoit ses vaisseaux des troncs environnants, lesquels envoient des rameaux qui pénètrent de tous côtés dans leur intérieur. » Hyrtl a fait remarquer que ces vaisseaux d'origines différentes forment une échelle anastomotique continue, et Zuckerkandl, s'appuyant sur des recherches anatomiques et sur deux cas d'oblitération artérielle, a décrit dans les membres une triple voie de circulation collatérale : la voie musculaire, la voie cutanée et la voie nerveuse.

On doit à Quénu et Lejars une étude plus complète de la distribution des vaisseaux artériels et veineux dans la plupart des nerfs de l'homme; les résultats qu'ils ont obtenus ont été en grande partie confirmés par Tonkoff et par Bartholdy. D'après Quénu et Lejars, chaque nerf, superficiel ou profond, est toujours accompagné d'une artère, mais il y a lieu de distinguer les artères satellites des artères nourricières; les premières fournissent aux nerfs et aux organes voisins, les secondes aux nerfs seulement. Dans la plupart des cas, les artères nourricières se détachent à angle aigu des artères satellites et donnent deux branches, l'une ascendante, l'autre descendante, qui s'anastomosent en arcades avec des rameaux artériels similaires. Le nombre et les points de pénétration des artères nourricières sont constants pour un nerf donné. Pour Bartholdy, au contraire, le point de départ seul de l'artère nourricière sur le tronc originel est assez constant et se fait sous un angle compris entre 45° et 180°; les points de pénétration et le mode de ramification sont au contraire très variables. Enfin, d'après cet auteur. il existe des anastomoses artérielles intraneurales.

Les artérioles (*vasa nervorum*) se détachent des arcades anastomotiques en forme d'éventail ou de barreau d'une échelle, suivent les cloisons conjonctives émanées de la gaine vasculaire (Bize), puis rampent le long du nerf paral-

[*A. SOULIÉ.*]

lèlement à son grand axe. Elles diminuent alors de plus en plus de calibre et s'engagent dans le névrilème, où elles se résolvent en de fins capillaires qui pénètrent les faisceaux nerveux les plus volumineux, et dont les mailles très allongées sont parallèles à la direction des fibres nerveuses. Quelquefois, et particulièrement au point de bifurcation des nerfs, une branche artérielle assez importante pénètre à l'intérieur du cordon nerveux et s'y comporte identiquement.

Au niveau des plexus, la disposition est en tout semblable ; les artères nourricières proviennent des artères voisines et se distribuent le long des branches radiculaires comme les artérioles des nerfs périphériques.

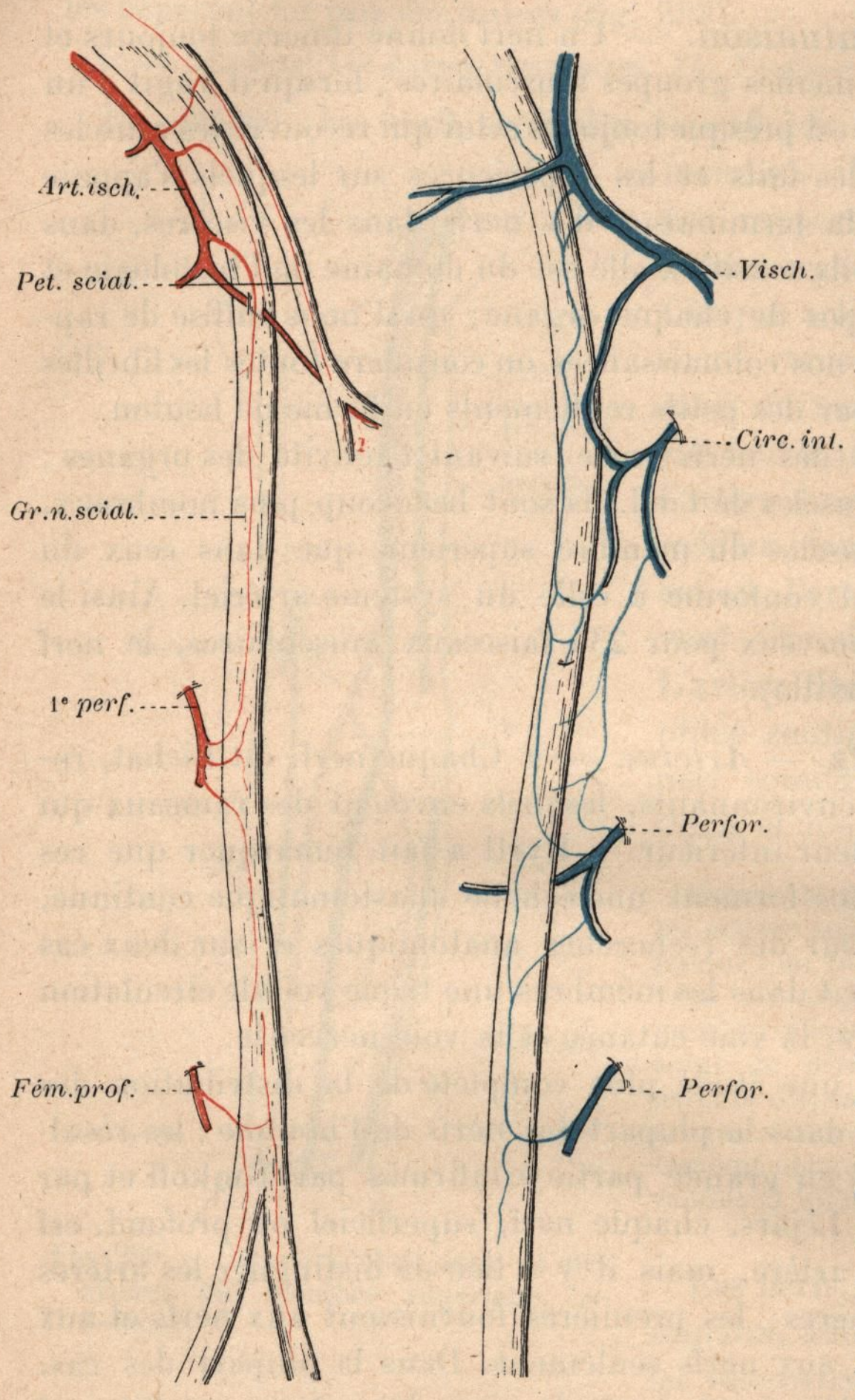

Fig. 400. — Vaisseaux des nerfs.

Artères (en rouge) et veines (en bleu) du nerf sciatique, d'après une injection sur un enfant.

Veines. — Les veines des nerfs ont, en général, un arrangement calqué sur celui des artères ; cependant Bichat dit s'être assuré, en disséquant avec soin plusieurs gros troncs nerveux, que le plus communément leurs branches ne sortent pas des nerfs au même endroit que les artères, disposition qu'il compare à celle des vaisseaux du cerveau. Les veines des nerfs superficiels se jettent constamment dans les veines sous-aponévrotiques, tandis que les veines des nerfs profonds aboutissent aux veines musculaires, sauf le cas où elles se déversent les unes et les autres dans les veines principales par l'intermédiaire d'un tronc collecteur commun. Quelquefois les veines des nerfs se rendent directement aux plexus veineux périartériels. En général, leur mode d'anastomose en arcade est identique à celui des artères, quoique les veines aient une disposition plus flexueuse que ces dernières; les valvules sont très rares dans les veines des nerfs proprement dites.

D'après Ranvier, il n'existe pas de *vaisseaux lymphatiques* dans l'épaisseur des faisceaux, ni dans la gaine lamelleuse des nerfs ; ces vaisseaux ne se montrent distinctement que dans le tissu conjonctif interfasciculaire.

Bibliographie. — QUÉNU ET LEJARS. *Étude sur le système circulatoire* : Les vaisseaux des nerfs. Steinheil, Paris, 1894. — TONKOFF. Sur les artères nourricières des nerfs et des plexus nerveux chez l'homme. *Vratch*, 1897, vol. XVIII. — H. BARTHOLDY. Die Arterien der Nerven. *Morphol. Arb.*, t. VII, 1897. Mémoire accompagné de deux tableaux indiquant l'un les artères des nerfs, et l'autre les nerfs des artères.

14° ***Nervi nervorum.*** — Les nervi nervorum sont vraisemblablement des nerfs vaso-moteurs. Ils ont été signalés en 1847 par Bourgery et Hirchsfeld dans les centres encéphaliques, et par Sappey en 1867 dans les nerfs périphériques. Ils se présentent sous la forme de fines fibrilles, qui pénètrent dans la gaine névrilématique et accompagnent les artérioles et les capillaires le long des cloisons interfasciculaires. Leurs rapports avec les vaisseaux doivent donc les faire considérer comme des nerfs vaso-moteurs; peut-être existe-t-il aussi parmi ces nervi nervorum quelques filets sensitifs, car certaines fibres sont enveloppées le long de leur trajet d'une gaine de myéline qui ne se rencontre jamais sur les nerfs vaso-moteurs. Pruss (1888) a constaté la présence de fibres disposées en réseau dans le névrilème des nerfs périphériques; à l'aide de la méthode d'Erlich, il a pu suivre certaines fibrilles jusque dans l'endonèvre, où elles se terminent par des extrémités renflées en bouton. Ces nervi nervorum tirent toujours leur origine des troncs nerveux dans lesquels ils se rendent.

15° ***Anomalies.*** — Les nerfs, ayant un point de départ constant et un point d'arrivée fixe, ne présentent des anomalies que sur leur parcours; on ne rencontre pas de ces distributions anormales qui, comme pour les artères, bouleversent totalement le système d'irrigation de toute une région. Les anomalies s'expliquent d'ailleurs facilement par le fait que certaines fibres empruntent, sur une certaine étendue, la voie de cordons différents pour aboutir en définitive à un point déterminé. Nous n'aurons guère qu'à signaler des modifications dans le trajet des nerfs, modifications qui ont acquis cependant un certain intérêt avec l'importance qu'a prise dans ces dernières années la chirurgie des nerfs périphériques (suture, élongation, résection, etc.). D'après Hartmann (*Soc. anat.*, 1888), les anomalies nerveuses dans le trajet et dans le volume sont presque la règle, et les nerfs sont loin de présenter cette fixité opposée à la variabilité des vaisseaux et des muscles : il n'y a de constant que l'origine médullaire et la distribution terminale. Les principales anomalies sont groupées dans l'ouvrage de W. Krause auquel nous aurons l'occasion de faire de multiples emprunts.

Bibliographie. — W. KRAUSE ET J. TELGMANN. *Les anomalies dans le parcours des nerfs chez l'homme.* Trad. de la Harpe. Paris, 1869.

B. — GANGLIONS

Les ganglions sont des renflements de nature essentiellement cellulaire situés sur le trajet des nerfs. Ils représentent des neurones détachés du système nerveux central au cours du développement ontogénique (Sagemehl, 1882) et entraînés quelquefois à une distance considérable. Winslow et Bichat les avaient assimilés à de petits cerveaux. Les renflements microscopiques contenus dans les organes ont évidemment la même origine, et la division en ganglions centraux et périphériques est purement descriptive.

[*A. SOULIÉ.*]

Leur couleur est grise ou gris-rougeâtre, et leur forme allongée, triangulaire ou sphérique ; leur volume est très variable, les plus petits étant constitués par quelques éléments cellulaires, tandis que les plus gros se sont individualisés et présentent une capsule propre : leur consistance différente paraît être la conséquence de la présence ou de l'absence de cette enveloppe. Variables aussi sont leurs relations avec les nerfs ; tantôt ils semblent surajoutés à ceux-ci, tantôt les fibres nerveuses les traversent suivant leur grand axe, et le nombre des fibrilles qui sortent du ganglion paraît égaler celui des fibrilles qui y pénètrent (Sténon, 1880).

On divise les ganglions en ganglions annexés aux nerfs cérébro-spinaux et en ganglions du système sympathique.

1° **Ganglions cérébro-spinaux.** — Ce sont, pour la plupart, des amas de cellules sensitives (cellules unipolaires) qui se trouvent le long des nerfs crâniens ou des racines postérieures des nerfs rachidiens. Quelques auteurs (Purkinje, Rosenthal, Volkmann) en ont signalé exceptionnellement sur le trajet des nerfs moteurs. Parfois ces renflements cellulaires, au lieu de constituer un groupe unique, se fragmentent en une série de petits amas que l'on a observés sur tout le parcours du nerf (Hyrtl sur le grand nerf occipital, Zachariadès sur les nerfs sacrés postérieurs) : on les désigne alors sous le nom de *ganglions aberrants.*

Les éléments nerveux, cellules et fibres, des ganglions cérébro-spinaux sont enveloppés par une gaine de tissu conjonctif fenêtré, riche en fibres élastiques. Cette gaine formée par le névrilème des nerfs crâniens ou par la pie-mère des racines postérieures, envoie à l'intérieur de la masse ganglionnaire des cloisons vasculaires qui la décomposent en loges renfermant des groupes cellulaires dont la plupart des éléments sont isolés les uns des autres par des cloisons conjonctives plus minces.

2° **Ganglions sympathiques.** — Ceux-ci contiennent à la fois des neurones sensitifs ou d'association et des neurones moteurs : ces derniers agissent sur les muscles à fibres lisses des organes viscéraux. On les rencontre régulièrement placés le long de la colonne vertébrale, ou bien dans les parois des viscères et même des vaisseaux.

Ces ganglions sont constitués : 1° par des cellules nerveuses multipolaires avec leurs deux sortes de prolongements ; 2° par des prolongements cylindraxiles ou protoplasmiques appartenant à des neurones centraux, à des neurones situés dans les ganglions voisins, ou encore à des neurones périphériques. Tous ces éléments sont plongés dans une gangue conjonctive dense ne renfermant pas de cellules de la névroglie. Le ganglion est entouré d'une gaine périneurale doublée extérieurement d'une couche conjonctive plus lâche. Dans la trame ganglionnaire se trouve un riche réseau capillaire à larges mailles qui se termine dans de grosses veines tortueuses commençant par un cul-de-sac assez large.

CHAPITRE DEUXIÈME

I. — NERFS CRANIENS

Par B. CUNÉO

PROSECTEUR A LA FACULTÉ DE MÉDECINE DE PARIS

On donne le nom de *nerfs crâniens* aux cordons nerveux qui se détachent de l'encéphale et traversent les trous de la base du crâne pour aller se distribuer aux différentes parties de l'extrémité céphalique.

Les nerfs crâniens sont groupés par *paires*. Le mot paire signifie qu'il y a deux nerfs, l'un droit, l'autre gauche, qui se détachent symétriquement de chaque côté de l'encéphale. Les deux éléments constituants d'une même paire présentent, originairement du moins, une disposition identique. Les asymétries, d'ailleurs légères, que l'on constate pour certaines paires constituent toujours un phénomène secondaire, apparaissant plus ou moins tardivement au cours de l'évolution de l'espèce et de l'individu.

Les paires crâniennes sont au nombre de douze, comme le montre le tableau suivant :

1re paire : *nerf olfactif.*
2e — *nerf optique.*
3e — *nerf moteur oculaire commun.*
4e — *nerf pathétique.*
5e — *nerf trijumeau.*
6e — *nerf moteur oculaire externe.*
7e — *nerf facial.*
8e — *nerf acoustique.*
9e — *nerf glosso-pharyngien.*
10e — *nerf pneumo-gastrique.*
11e — *nerf spinal.*
12e — *nerf grand hypoglosse.*

Nous ferons suivre l'étude des douze paires crâniennes d'un paragraphe consacré à ce que nous appellerons le *sympathique céphalique*. Nous décrirons sous ce nom les ganglions annexés aux trois branches du trijumeau (ganglion ophtalmique, ganglion sphéno-palatin, ganglion otique, ganglion sous-maxillaire et ganglion sublingual).

Dans nos classiques, on rattache ordinairement l'étude de ces ganglions à celle de la cinquième paire. Nous verrons, en abordant la description de ces masses ganglionnaires, que leur nature sympathique n'est même plus discutable aujourd'hui. Reste à savoir cependant si, au point de vue pratique, il n'y aurait pas intérêt à conserver l'ordre des choses établi, tout en faisant bien entendu les restrictions de rigueur. Nous ne le pensons pas : il nous semble, en effet, difficile de continuer à étudier anatomiquement avec la cinquième paire des organes dont l'élève verra demain affirmer la nature sympathique dans un traité d'histologie ou de physiologie. Pourquoi d'ailleurs refuser au sympathique céphalique cette

autonomie qu'on accorde au sympathique du tronc? Et n'y a-t-il pas avantage, surtout dans un livre classique, à ne pas laisser au lecteur le soin d'établir lui-même des homologies qui s'imposent?

La classification que nous venons d'indiquer est due à Sœmmering et à Vicq d'Azyr, qui, vers la fin du XVIIIe siècle, la substituèrent à celle de Willis. Celui-ci basait sa nomenclature sur l'ordre de succession des orifices au niveau desquels les différents nerfs encéphaliques perforent la dure-mère pour sortir de la boîte crânienne. Willis répartissait les nerfs crâniens de la façon suivante :

1re paire, *nerf olfactif.*
2e — *nerf optique.*
3e — *nerf moteur oculaire commun.*
4e — *nerf pathétique.*
5e — *nerf trijumeau.*
6e — *nerf moteur oculaire externe.*
7e — *nerfs acoustique et facial.*
8e — *nerfs glosso-pharyngien, pneumo-gastrique et spinal.*
9e — *nerf grand hypoglosse.*
10e — *nerf sous-occipital.*

La classification de Willis présentait de graves inconvénients : il n'était guère acceptable de regarder le nerf sous-occipital comme un nerf crânien : réunir en un tout le glosso-pharyngien, le pneumo-gastrique et le spinal, cela présentait, ne serait-ce qu'au point de vue purement didactique, de graves inconvénients. Certes, la classification de Sœmmering est, comme d'ailleurs toutes les classifications, passible de plus d'un reproche. En revanche, elle a l'avantage d'être extrêmement pratique, elle a aussi celui d'être universellement adoptée; cette unanimité sur ce point spécial de la nomenclature anatomique est vraiment trop avantageuse pour qu'on tente de la troubler. Au surplus, les rares tentatives faites jusqu'à présent pour modifier la classification de Sœmmering n'ont point été très heureuses. Récemment encore Sapolini (*Journal de la médecine* de Bruxelles, 1884) proposait de faire de l'intermédiaire de Wrisberg une 13e paire crânienne. Si cette tentative d'autonomie, encore qu'inutile au point de vue pratique, s'appuyait sur des raisons théoriques valables, elle serait à la rigueur acceptable. Mais nous verrons au contraire, en étudiant la 7e paire, que la proposition de Sapolini heurte les données que nous possédons à l'heure actuelle sur les lois générales qui doivent présider à la classification des nerfs crâniens. L'auteur italien eût fait une tentative plus justifiée en proposant, non plus d'ajouter une 13e paire, mais de supprimer une des 12 paires existantes, par la fusion du pneumo-gastrique et du spinal. Nous verrons plus loin toutes les raisons qui militent en faveur de cette fusion que ses inconvénients, au point de vue didactique, nous empêcheront cependant d'accepter.

Constitution anatomique des nerfs crâniens. — La définition que nous avons donnée tout à l'heure des nerfs crâniens n'a que la valeur toute relative des définitions qui reposent uniquement sur les données de l'anatomie macroscopique. En fait, les douze nerfs crâniens n'ont pas tous la même signification morphologique. Tous ne représentent point ce qu'on est convenu d'appeler aujourd'hui un *nerf périphérique*, en prenant ce terme dans son sens le plus rigoureux.

On sait, en effet, que tout nerf périphérique moteur est constitué par les prolongements cylindraxiles ou cellulifuges *des neurones moteurs périphériques*, c'est-à-dire des cellules des cornes antérieures de la moelle ou des portions correspondantes de l'encéphale. Ces cellules constituent l'*origine réelle* du nerf. Le point où les tubes nerveux sortent des centres constitue l'*origine apparente*. — De même, tout nerf périphérique sensitif est formé par le prolongement protoplasmique ou cellulipète et accessoirement par le prolongement cylindraxile *des neurones sensitifs périphériques*, siégeant dans les ganglions rachidiens ou dans les ganglions homologues annexés à la partie intra-crânienne des centres nerveux. Ces cellules constituent l'*origine réelle du nerf*. Le point où les prolongements cylindraxiles pénètrent dans le névraxe porte le

nom d'*origine apparente*. Enfin les amas de substance grise où vont se terminer ces prolongements cylindraxiles sont généralement dits : *noyaux sensitifs terminaux*.

Cette formule générale de la constitution des nerfs périphériques est juste pour la plupart des nerfs crâniens; je dis la plupart, car on ne saurait en

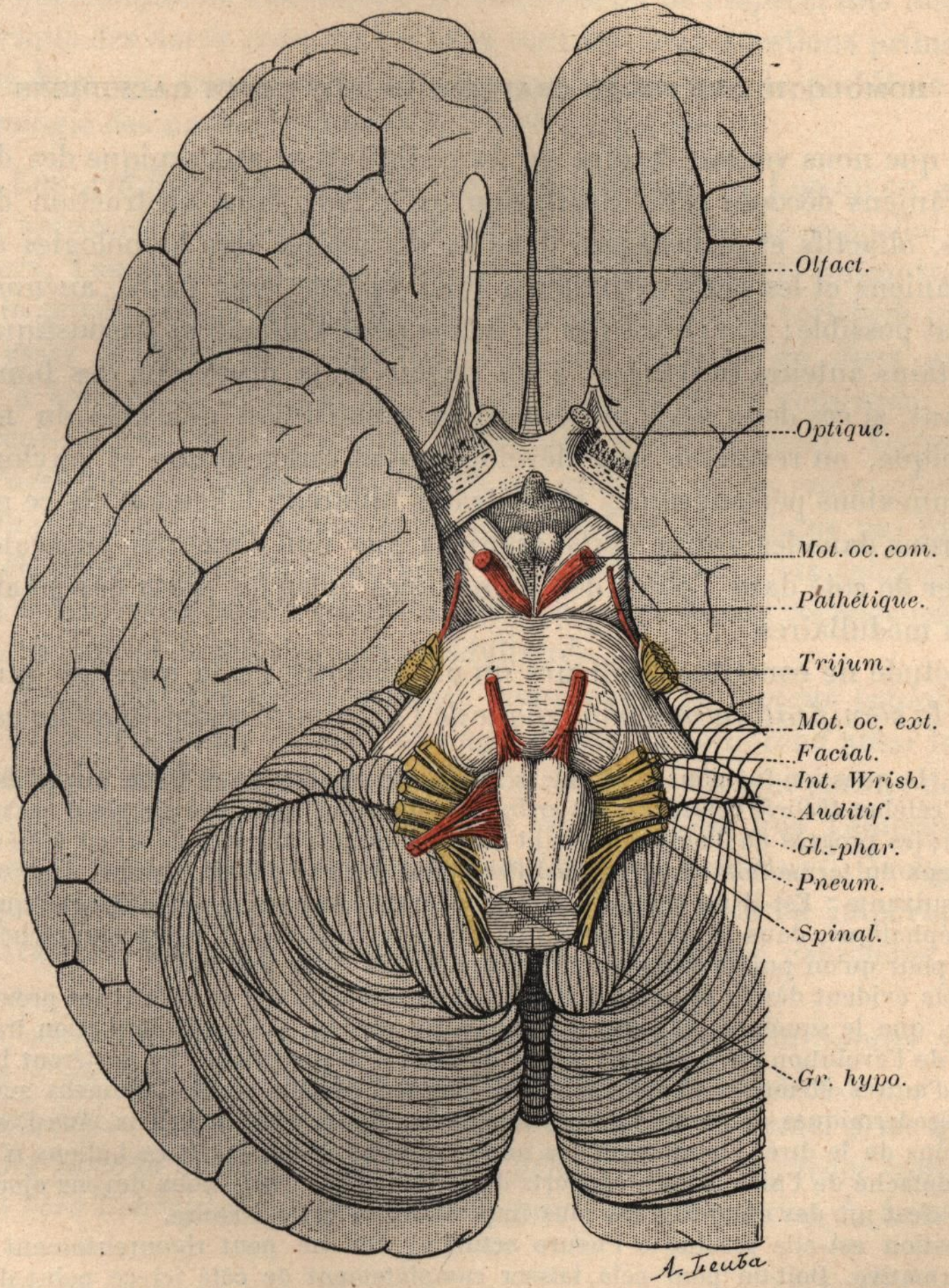

Fig. 401. — Vue inférieure de l'encéphale, montrant l'origine apparente des nerfs crâniens. Les nerfs du système ventral sont en rouge, les nerfs du système dorsal sont en jaune.

aucune façon l'appliquer au nerf optique et il est indispensable de faire quelques restrictions pour l'olfactif et pour l'acoustique. Dans la voie optique, en effet, dont la constitution est si complexe, le neurone sensitif le plus périphérique, qui représente seul la partie rigoureusement homologue au nerf sensitif périphérique ordinaire, fait partie intégrante de la rétine et n'a qu'une existence histologique. Le nerf optique a donc la valeur d'une véritable voie centrale; l'embryologie l'avait d'ailleurs depuis longtemps laissé soupçonner. — L'olfactif et l'acoustique s'écartent beaucoup moins du type habituel. Ils présentent

[*A. SOULIÉ.*]

cependant une particularité remarquable. Leur ganglion d'origine est situé si près de la surface à laquelle le nerf se distribue que les prolongements protoplasmiques ont subi en longueur une réduction considérable et que les prolongements cylindraxiles sont devenus prépondérants; ce sont eux qui constituent le nerf olfactif ou acoustique. Il y a là une disposition inverse de la disposition habituelle; à ce titre, elle méritait d'être signalée.

HOMOLOGIE DES NERFS CRANIENS ET DES NERFS RACHIDIENS

De ce que nous venons de dire sur la constitution anatomique des différents nerfs crâniens découle cette conclusion qu'il faut faire abstraction des nerfs optiques, olfactifs et acoustiques dans la discussion des homologies entre les nerfs crâniens et les nerfs rachidiens. Pour la deuxième paire, aucune discussion n'est possible; il n'en est pas de même pour l'olfactif et l'acoustique, et, en fait, certains auteurs se refusent à les rejeter de la discussion des homologies. Cependant, si ces deux nerfs présentent la constitution générale du nerf sensitif typique, en revanche leur développement ontogénique et phylogénique, leurs connexions périphériques et centrales diffèrent tellement de ce que nous rencontrons dans les autres nerfs crâniens que l'on s'accorde généralement à les laisser de côté dans l'étude des homologies entre les nerfs encéphaliques et les nerfs médullaires.

Cette étude ne constitue d'ailleurs qu'un chapitre de la question plus générale : *de la signification morphologique de l'extrémité céphalique des vertébrés.*

En fait, la question fut pour la première fois posée par Goethe et Oken lorsqu'ils formulèrent leur célèbre *théorie vertébrale du crâne.* On sait que cette théorie n'eut qu'une vogue éphémère; les progrès de l'embryologie et de l'anatomie comparée devaient forcément préciser le sens du terme *homologie* et modifier l'énoncé du problème. Celui-ci se posa alors de la façon suivante : Est-il un stade du développement ontogénique et phylogénique de l'extrémité céphalique, dans lequel celle-ci présente une constitution assez rapprochée de celle du tronc pour qu'on puisse logiquement comparer ces deux parties?

Il sembla évident dès le principe à Huxley et Gegenbaur, qui entrèrent les premiers dans cette voie, que le squelette, et surtout le squelette osseux, était une formation trop tardive au cours de l'évolution pour pouvoir servir de base à la discussion. Ils portèrent leur attention sur d'autres éléments d'apparition plus précoce, et plus particulièrement sur les segments mésodermiques de l'extrémité céphalique et sur les nerfs crâniens. Aussi, si, comme nous venons de le dire, l'homologie des nerfs crâniens et des nerfs rachidiens n'est qu'un chapitre détaché de l'histoire des rapports de la tête et du tronc, nous devons ajouter qu'en revanche c'est un des chapitres les plus importants de cette histoire.

La question est-elle résolue à l'heure actuelle? On ne peut rigoureusement répondre par l'affirmative. Doit-on pour cela laisser complètement de côté ici ce point d'anatomie philosophique, en arguant de la nécessité pour un livre classique de se contenter de données positives et définitivement acquises? Si la discussion des homologies consistait uniquement, comme autrefois, en spéculations purement théoriques, il ne faudrait point hésiter. Mais elle repose à l'heure actuelle sur des faits précis d'embryologie et d'anatomie comparée. De plus cette question tient dans tous les pays, mais surtout en Allemagne, dans les périodiques comme dans les congrès, une place considérable. On peut dire que c'est elle qui a inspiré la plupart des travaux récents sur le développement des vertébrés inférieurs. Enfin, alors même qu'ils ne porteraient point en eux les éléments nécessaires à une conclusion certaine, les documents sur lesquels repose la discussion offrent un tel intérêt intrinsèque, expliquent tant de détails de la morphologie des nerfs crâniens, qu'à ce titre, ils ont droit à une place ici.

Lorsqu'on jette un coup d'œil d'ensemble sur les nerfs crâniens et les nerfs rachidiens, on est immédiatement frappé de deux différences fondamentales :

1° Au niveau de l'encéphale le mode d'émergence par deux racines semble avoir disparu.

2° Les nerfs crâniens ne présentent plus qu'imparfaitement la disposition métamérique, si nette pour les nerfs issus de la moelle épinière.

Est-il possible de retrouver au niveau de l'encéphale le double système des racines ventrales et dorsales de la moelle? — Est-il possible de constater, à un stade quelconque de l'évolution de l'individu ou de l'espèce, une disposition métamérique des nerfs crâniens? Telles sont les deux questions primordiales, distinctes bien que connexes, auxquelles peut se réduire le problème général de l'homologie des nerfs crâniens et des nerfs rachidiens.

I. — ***Les racines au niveau de l'encéphale.*** — Lorsqu'on examine l'origine apparente des nerfs crâniens de l'homme, rien ne rappelle, au premier abord, l'émergence régulière en double série que l'on rencontre au niveau de la moelle. Par contre, l'examen de l'encéphale des vertébrés inférieurs permet assez facilement de répartir les nerfs crâniens en deux groupes : 1° nerfs à émergence ventrale ou plus simplement *nerfs ventraux*; 2° nerfs à émergence dorso-latérale ou par abréviation *nerfs dorsaux*. Voyons quels sont les nerfs qui constituent chacun de ces groupes, mais remarquons d'ores et déjà que cette division, même si elle est justifiée, n'implique pas forcément que les éléments constituants de l'une ou l'autre de ces deux catégories aient la même valeur et la même signification que les éléments correspondants des systèmes ventral et dorsal des nerfs médullaires.

A. — Le groupe des nerfs *ventraux* comprend : le *moteur oculaire commun*, le *moteur oculaire externe* et l'*hypoglosse*. Il comprend aussi le *pathétique*, en dépit de l'émergence dorsale de ce nerf. Ce qui permet de ranger le pathétique parmi les nerfs du groupe ventral, c'est que l'émergence est loin de constituer la seule caractéristique des nerfs ventraux[1]. Quelque paradoxale que la chose puisse paraître, l'émergence le cède en importance aux autres caractères des nerfs qui constituent ce groupe; ces caractères sont les suivants :

1° *Les nerfs ventraux sont exclusivement moteurs, du moins chez les vertébrés supérieurs et en dehors de la période embryonnaire.*

2° *Leurs fibres ont leur cellule d'origine dans la colonne grise qui reste en contact avec le canal central et est généralement regardée comme prolongeant vers l'encéphale le groupe cellulaire antéro-interne de la corne antérieure.*

3° *Ils se distribuent aux muscles dérivés des somites céphaliques et n'interviennent en aucune façon dans l'innervation des muscles dérivés des plaques latérales (muscles branchiaux)* (loi de Van Wijhe).

B. — Le groupe des nerfs *dorsaux* comprend : *le trijumeau, le facial, le glosso-pharyngien, le pneumo-gastrique et le spinal.* Ces nerfs présentent les caractères suivants :

1° *Ils ont, primitivement du moins, une émergence dorso-latérale.*

2° *Ce sont des nerfs mixtes, moteurs et sensitifs.*

1. Remarquons cependant que quelques auteurs et notamment Froriep et Kuppfer font des réserves sur la signification exacte de la 4me paire. Kuppfer tend même à regarder le pathétique comme appartenant au système dorsal.

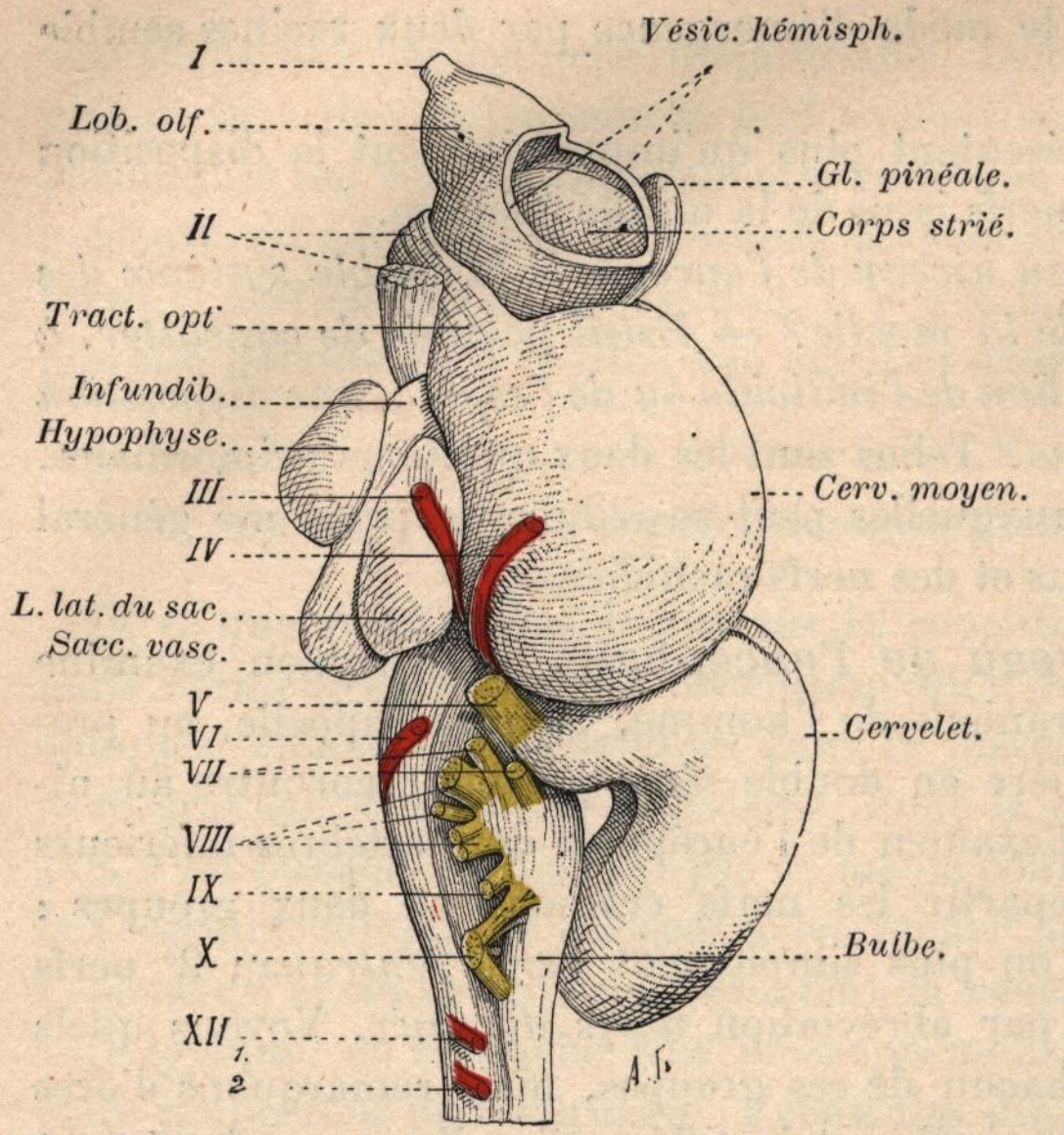

Fig. 402. — Face latérale du cerveau de *Salmo fario*. D'après Wiedersheim.

(Nerfs ventraux, en rouge ; — nerfs dorsaux, en jaune.)

3° *Leurs fibres sensitives ont leur cellule d'origine hors des centres nerveux dans des ganglions présentant la structure des ganglions spinaux* (*g. de Gasser, g. géniculé, g. d'Andersh, g. jugulaire*), — *Leurs fibres motrices ont leur cellule d'origine dans la colonne grise qui prolonge dans l'encéphale le groupe cellulaire antéro-externe de la corne antérieure de la moelle* (*nucleus ambiguus et noyaux sus-jacents du facial et du masticateur.*)

4° *Leurs fibres motrices se distribuent aux muscles dérivés des plaques latérales* (*muscles branchiaux*), *et jamais aux muscles dérivés des somites céphaliques* (loi de Van Wijhe).

Le plus contingent de tous ces caractères est encore l'émergence. Lorsqu'on examine l'encéphale de l'homme (Voy. fig. 401), il est facile de voir que, si l'émergence dorso-latérale primitive s'est maintenue pour le spinal, le pneumo-gastrique et le glosso-pharyngien, elle s'est fortement modifiée et transformée en émergence nettement ventrale pour le facial et le trijumeau. Mais il suffit d'examiner l'encéphale des vertébrés inférieurs pour voir que cette disposition est un phénomène secondaire et que, primitivement, les points de sortie de la 5ᵉ et de la 7ᵉ paire sont nettement superposables à ceux du glosso-pharyngien, du pneumo-gastrique et du spinal. Chez ces vertébrés inférieurs, l'émergence des nerfs crâniens suivant deux lignes, l'une ventrale, l'autre dorsale, est si évidente que la simple inspection permet de reconnaître quel est le système de racines auquel

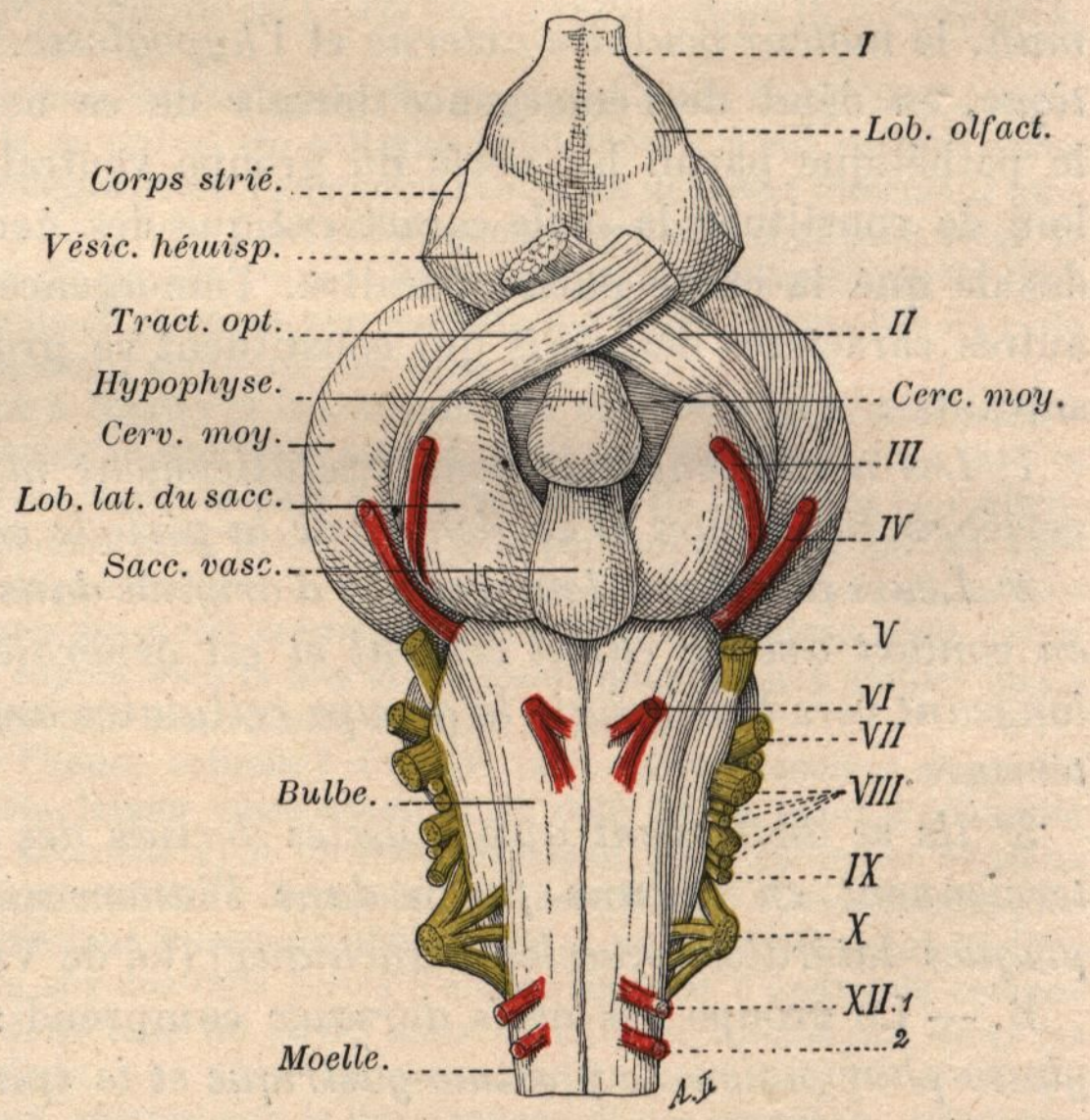

Fig. 403. — Face ventrale du cerveau de *Salmo fario*. D'après Wiedersheim.

(Nerfs ventraux, en rouge ; — nerfs dorsaux, en jaune.)

appartient un nerf donné. Cette disposition est très nette sur les figures 408 et 409, qui représentent la vue latérale et la vue ventrale de l'encéphale de Salmo fario. On la retrouve aussi typique sur l'encéphale des amphibiens et des sauropsides, et même chez certains mammifères inférieurs, encore qu'elle commence déjà à subir chez ces derniers de notables modifications.

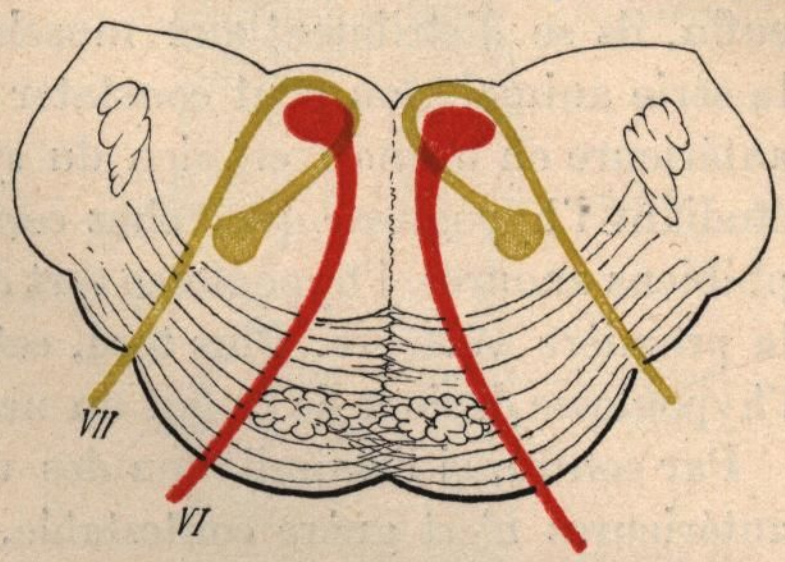

Fig. 404. — Origine du N. facial (jaune) et du N. moteur oc. externe (rouge).

Coupe transversale de la protubérance passant par l'eminentia teres schématique.

On peut se demander sous quelle influence se fait cette transformation de l'émergence latérale primitive du trijumeau et du facial en une émergence franchement ventrale. Il est facile de démontrer qu'elle est déterminée par les *modifications morphologiques que subit le névraxe au cours de la phylogénie*[1]. Prenons, en effet, le facial comme exemple. Comparons la figure 404, qui représente les origines de ce nerf et la figure 405, qui schématise celles du pneumogastrique; on voit que l'émergence latérale permise à la 10e paire est impossible à la 7e à cause de la présence des lobes latéraux du cervelet. C'est en avant seulement que le facial peut trouver une issue; aussi est-ce en avant qu'il sort des centres nerveux. Cette influence des lobes latéraux nous est nettement démontrée par l'anatomie comparée : chez tous les vertébrés qui ne possèdent que le lobe médian du cervelet le facial a une émergence latérale (Voy. fig. 402 et 403). Cette émergence devient peu à peu ventrale lorsque les lobes latéraux commencent à se développer. Elle est franchement antérieure lorsque, comme chez l'homme, ces lobes latéraux atteignent leur maximum de développement. Remarquons en passant que ce déplacement du point de sortie primitif du facial peut seul expliquer et explique d'ailleurs d'une façon très satisfaisante le trajet complexe du facial à travers le bulbe et la protubérance. Lorsqu'on compare les figures 404 et 405, on s'aperçoit sans peine, si l'on fait abstraction des différences de détail, que le trajet général des fibres du facial, après leur sortie de leur noyau d'origine, est sensiblement le même que celui des fibres émanées du noyau moteur du pneumogastrique. Les unes comme les autres se portent d'abord en arrière, puis reviennent en avant pour atteindre l'orifice osseux qui les conduit hors du crâne. Mais alors que ce trajet récurrentiel est accompli par la 10e paire en partie dans l'intérieur du bulbe, en partie hors de ce dernier, il est tout entier intrabulbo-protubérantiel pour le facial à cause de l'émergence antérieure de ce nerf. Encore que des documents précis fassent défaut sur ce point, il est permis de supposer que, chez les animaux où le facial émerge latéralement, le trajet intra-bulbaire de ses fibres doit être sensiblement identique à celui des fibres émanées du *nucleus ambiguus*.

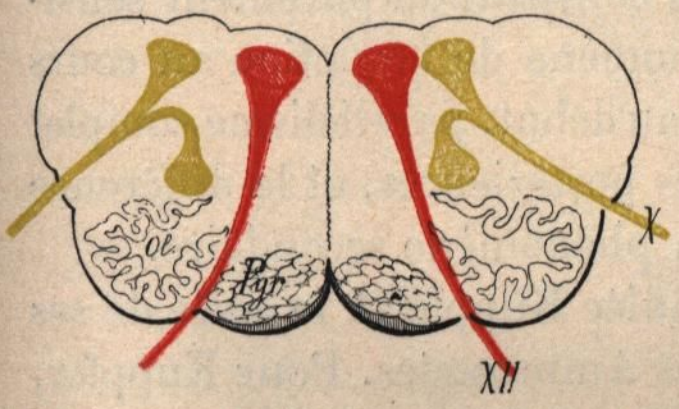

Fig. 405. — Origines du N. hypoglosse (en rouge) et du glossopharyngien (en jaune).

Coupe transversale du bulbe passant par la partie supérieure de l'olive.

En résumé, par leur émergence, leur constitution, leur mode de distribution, les nerfs crâniens forment deux groupes, un groupe ventral et un groupe dorsal. *Chacun de ces groupes est-il respectivement comparable aux racines antérieures et aux racines postérieures des nerfs rachidiens?* Tel est le point qui nous reste maintenant à discuter.

L'homologie des nerfs encéphaliques ventraux et des racines médullaires antérieures est généralement acceptée par la plupart des anatomistes. En fait, elle n'est passible d'aucune objection grave. Comme les racines antérieures, les

1. L'influence qu'exercent les modifications morphologiques du névraxe sur l'émergence des nerfs crâniens pourrait être démontrée par des exemples multiples. — Lorsqu'on examine la figure 409 on voit que le moteur oculaire commun qui, chez les vertèbres supérieurs, a une émergence franchement ventrale, émerge latéralement chez les poissons. Son origine apparente est rejetée en dehors par suite de l'apparition, sur la face ventrale de l'encéphale, du saccus vasculosus et des deux lobes latéraux qui lui sont annexés.

nerfs ventraux, le pathétique excepté, émergent sur la partie ventrale du névraxe; comme ces racines, ils sont purement moteurs; comme elles, ils sont constitués par les prolongements cylindraxiles des cellules d'une masse grise qui prolonge les cornes antérieures de la moelle vers l'encéphale; comme elles, enfin, ils se distribuent aux muscles dérivés des myotomes. Bien plus, dans la série animale, on peut constater directement la transformation d'une racine antérieure en un nerf crânien du système ventral. Nous verrons en effet, en étudiant l'hypoglosse que, chez certains animaux et notamment chez les amphibiens anoures, l'hypoglosse sort du canal crânio-vertébral entre l'occipital et la première vertèbre. Plus tard, cette vertèbre étant absorbée par l'occipital, l'hypoglosse devient de ce fait un nerf crânien.

Par contre, si l'assimilation des nerfs encéphaliques ventraux et des racines antérieures n'est guère contestable, il n'en est pas de même de l'assimilation des nerfs encéphaliques dorsaux et des racines postérieures.

Entre ces racines postérieures et les nerfs dorsaux, il existe en effet de notables différences. La plus importante est la présence d'un nombre considérable de fibres motrices dans ces nerfs dorsaux. Certes Ramon y Cajal, Lenhossek et, après eux, Retzius et J. Martin[1] ont signalé des fibres motrices dans les racines postérieures de la moelle de certains animaux. Mais ces fibres sont peu nombreuses et n'entrent que pour une part négligeable dans la constitution des racines postérieures. Dans les nerfs encéphaliques dorsaux, au contraire, les fibres motrices jouent un rôle toujours important (trijumeau, glosso-pharyngien, pneumogastrique), parfois prépondérant (facial), voire même exclusif (spinal). Il y a donc là une différence importante qu'il importe d'expliquer.

Depuis longtemps, Balfour avait conclu de ses recherches sur des embryons d'Elasmobranches que la présence de fibres motrices dans les racines dorsales était la disposition primitive et typique et que la constitution purement sensitive des racines postérieures résultait d'un phénomène de réduction au cours du développement phylogénique. Il y aurait donc, au début, parallélisme complet entre les nerfs encéphaliques dorsaux et les racines postérieures, et la différence de constitution entre ces deux systèmes serait un phénomène secondaire.

C'est une hypothèse toute différente qu'a formulée Kuppfer à la suite de ses remarquables recherches sur le développement des Ammocœtes. Pour Kuppfer, dès le principe, il y a asymétrie entre les racines postérieures et les nerfs crâniens dorsaux par suite de l'apparition au niveau de ces derniers d'un système de fibres sans homologues au niveau de la moelle, *le système branchial.*

Sans étudier ici en détail le développement des nerfs crâniens, rappelons brièvement les détails nécessaires à la discussion du point spécial qui nous occupe ici. Pour Kuppfer, les nerfs crâniens dorsaux des Ammocœtes se développent de la façon suivante : A la jonction de la paroi dorsale et des parois latérales du tube neural se forme, de chaque côté de la ligne médiane, une crête, crête neurale (Wurzelleiste). De cette crête se détache une traînée cellulaire qui se porte en bas et en dehors et ne tarde pas à se diviser en deux traînées secondaires, l'une interne, l'autre externe (Voy. fig. 406).

a). La traînée interne passe en dedans des somites céphaliques et se comporte donc vis-à-vis du mésoderme comme les nerfs spinaux. Cela ressort nettement de la comparaison des figures 406 et 407. Cette portion interne représente la *portion spinale* du nerf encéphalique dorsal; elle présente un renflement ganglionnaire (*ganglion médial*, Kuppfer; *neuralis ganglion*, Beard), l'homologue du ganglion spinal.

1. Cités par van Gehuchten. Anatomie du système nerveux de l'homme, 2e édition, p. 322.

b). La traînée externe passe en dehors des somites céphaliques et chemine entre ces derniers et l'ectoderme. Elle se met en contact avec l'ectoderme en deux points et présente à ce niveau deux renflements ganglionnaires, l'un supérieur auquel Kuppfer[1] donne le nom de *ganglion latéral*, l'autre inférieur qu'il appelle le *ganglion épibranchial*. Cette traînée externe constitue *la portion branchiale* du nerf dorsal.

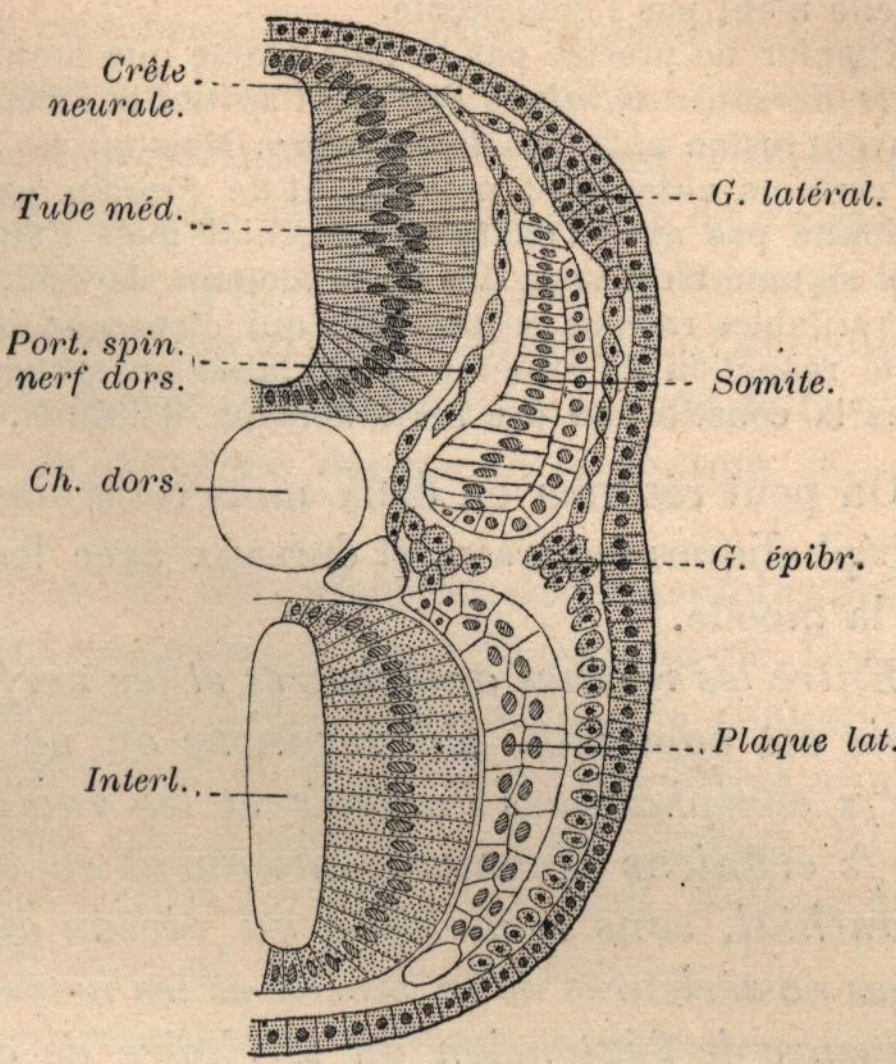

Fig. 406. — Développement des nerfs encéphaliques dorsaux chez les Ammocœtes. — D'après Kuppfer).

Nous n'avons pas à nous occuper ici de la destinée ultérieure des ganglions épibranchiaux. Quant aux ganglions *latéraux*, ils se soudent aux ganglions *médiaux* pour former les ganglions définitifs. Mais ce qu'il faut surtout retenir des recherches de Kuppfer, c'est *l'existence, au niveau des nerfs crâniens dorsaux, d'un système surajouté, sans homologue au niveau des nerfs spinaux, le système des nerfs branchiaux.*

L'apparition au niveau de la tête de ces nerfs branchiaux tient à ce que les nerfs encéphaliques dorsaux ont des attributions plus étendues que les racines postérieures de la moelle au double point de vue sensitif et moteur. *Au point de vue sensitif*, les nerfs encéphaliques dorsaux interviennent non seulement dans l'innervation des téguments de la tête, mais donnent encore la sensibilité à la muqueuse du tractus digestif; les nerfs spinaux ne possèdent qu'un territoire cutanée. — *Au point de vue moteur*, les nerfs encéphaliques dorsaux ont à innerver des muscles qui constituent une formation spéciale à l'extrémité céphalique. On sait en effet qu'au niveau du tronc les muscles dérivent uniquement de la portion dorsale segmentée du mésoderme (segments primordiaux, somites, myomères, myotomes..., etc.). Il n'en est pas de même au niveau de la tête. Le mésoderme dorsal, ou, en d'autres termes, les somites céphaliques ne donnent naissance qu'aux muscles de l'œil et aux muscles de la langue (Van Wijhe). Les autres muscles dérivent du mésoderme latéral (Seitenplatten), segmenté par les fentes branchiales; ce sont ces derniers qu'innervent les nerfs crâniens dorsaux. — C'est en raison de cette extension de leur territoire moteur et sensitif, que les nerfs encéphaliques dorsaux

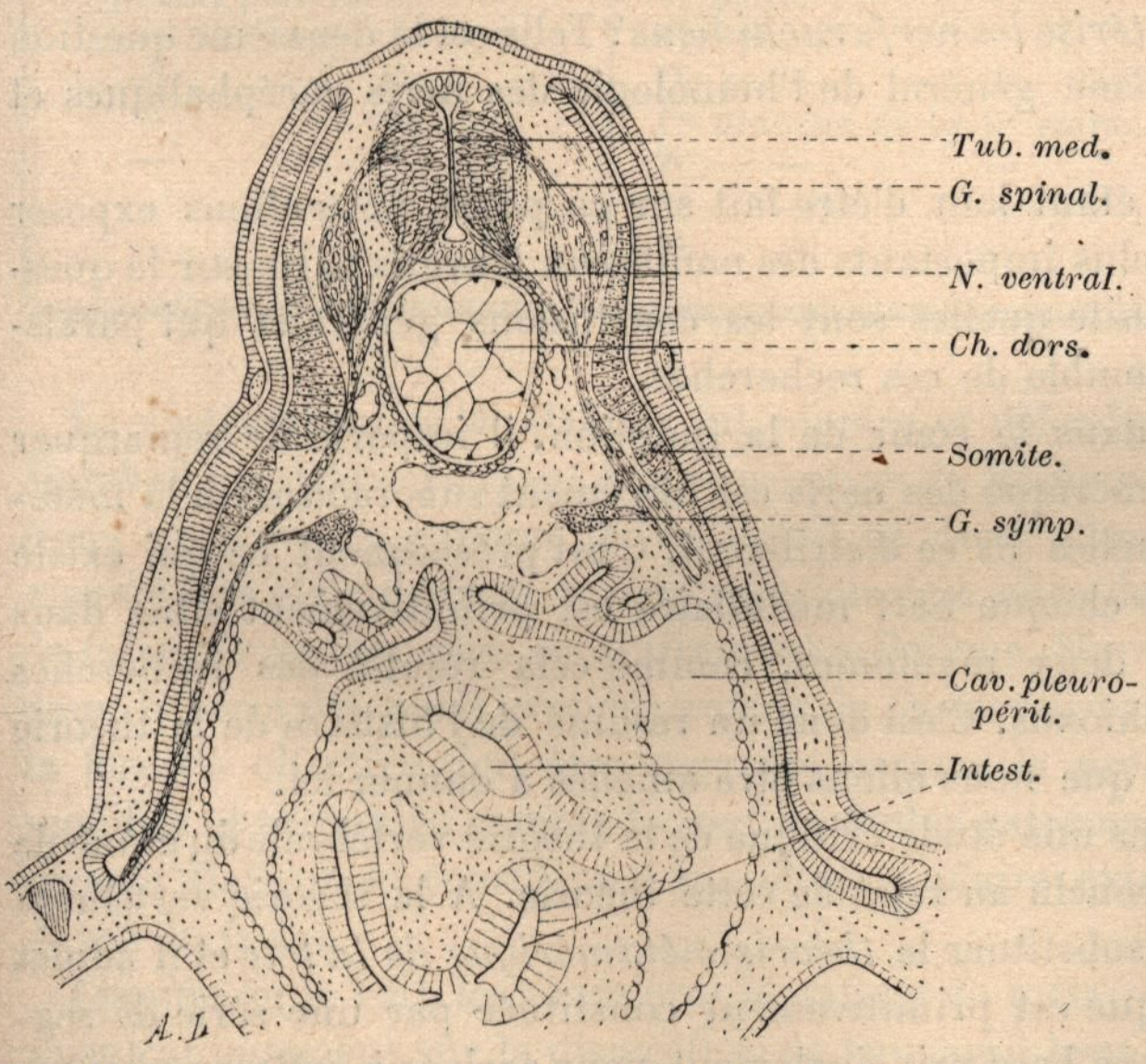

Fig. 407. — Coupe transversale de l'extrémité antérieure du corps d'un embryon de *Scyllium* (sélaciens). — D'après Balfour.

1 Bien entendu nous rappelons ici les données générales que Kuppfer nous a fournies sur le développement des nerfs crâniens sans entrer dans la discussion de leur histogenèse qui sera abordée ailleurs et qui n'a pour l'instant pas d'intérêt pour nous.

possèdent un élément constituant, l'élément branchial, dont les racines postérieures de la moelle n'ont pas l'homologue.

Kuppfer ne précise pas la part exacte que prennent réciproquement à la constitution des nerfs *dorsaux définitifs* l'élément *spinal* et l'élément *branchial*. D'après lui, il y a le plus souvent fusion entre ces deux parties. Mais on est amené à admettre, d'après les recherches de certains auteurs et notamment de Froriep, que le plus souvent l'élément spinal ne se fusionne pas avec l'élément branchial mais s'atrophie simplement et disparaît. On a en effet signalé au niveau des nerfs moteurs de l'œil, mais surtout au niveau de l'hypoglosse, de véritables racines postérieures qui disparaissaient au cours du développement (Froriep). Cette réduction du système spinal laisse au système branchial une prépondérance marquée dans la constitution des nerfs dorsaux définitifs.

On peut résumer en deux mots cette discussion sur les homologies des nerfs encéphaliques ventraux et dorsaux avec les racines antérieures et postérieures de la moelle.

Entre les racines antérieures et les nerfs encéphaliques ventraux, l'homologie est complète. En revanche on ne saurait assimiler entièrement les nerfs encéphaliques dorsaux et les racines postérieures de la moelle. Les nerfs crâniens dorsaux contiennent en effet un élément surajouté, le nerf branchial, sans homologue au niveau du tronc. L'asymétrie entre les racines postérieures de la moelle et les nerfs encéphaliques dorsaux est la conséquence de l'extension du territoire de ces nerfs dorsaux, au double point de vue sensitif et moteur.

II. — ***Métamérie des nerfs crâniens.*** — Les nerfs crâniens présentent-ils, à un stade donné du développement *de l'espèce et de l'individu, la disposition métamérique qui caractérise les nerfs rachidiens*? Telle est la deuxième question que comprend le problème général de l'homologie des nerfs encéphaliques et des nerfs médullaires.

L'accord des auteurs étant loin d'être fait sur ce point, nous allons exposer chronologiquement les plus importants des nombreux travaux parus sur la question. Nous verrons ensuite quelles sont les conclusions générales qui paraissent se dégager de l'ensemble de ces recherches.

Mais avant d'entrer dans le cœur de la question, il importe de remarquer que la disposition métamérique des nerfs est forcément subordonnée à la métamérie des parties auxquelles ils se distribuent. C'est précisément ce qui existe au niveau du tronc, où chaque nerf médullaire est primitivement situé dans les septa interposés à deux myotomes, comme cela résulte des recherches d'Hatscheck chez l'Amphioxus. C'est donc un résumé de l'histoire de la théorie métamérique de la tête que nous allons être amenés à donner ici.

Dès 1869 *Huxley*, dans une étude critique de la théorie vertébrale du crâne de Goethe et Oken, avait conclu au rejet de cette théorie. A la théorie vertébrale du crâne, il propose de substituer la *théorie métamérique de la tête* et il admet que l'extrémité céphalique est primitivement constituée par une série de segments distincts. Huxley se base principalement, pour arriver à cette conclusion, sur l'examen du squelette de l'appareil branchial. Pour lui la métamérie se traduit surtout par la disposition de ce squelette et il rattache à chacun des arcs branchiaux une des paires crâniennes. C'est la première tentative de métamérisation des nerfs crâniens.

Deux ans plus tard (1871, 1872) *Gegenbaur* reprend la question dans ses mémoires sur les nerfs crâniens d'Hexanchus et sur le développement du sque-

lette de la tête des sélaciens. Dans ces premiers travaux, Gegenbaur admet que si le crâne n'est pas un composé de vertèbres, il peut être cependant regardé, du moins dans sa partie chordale, comme « une somme, une concrescence de vertèbres », pour employer sa propre expression. Quant à la métamérisation primitive, il en cherche les traces, avec Huxley, dans la disposition de l'appareil branchial et c'est autour des pièces de cet appareil qu'il groupe les nerfs crâniens. Les recherches de Gegenbaur eurent un grand retentissement et, comme le fait remarquer Rabl dans le remarquable historique qu'il a tracé de la question qui nous occupe, elles furent le point de départ de toute une série de travaux.

Balfour, à la suite de ses recherches sur les embryons des Elasmobranches, arriva à des conclusions sensiblement analogues à celles de Gegenbaur. Comme l'anatomiste allemand, il admet l'existence d'autant de segments céphaliques qu'il existe d'arcs branchiaux ou viscéraux. Il croit cependant devoir ajouter un premier segment, segment præoral, qui n'aurait pas d'arc viscéral correspondant; de ce segment præoral dériveraient les muscles de l'œil. Balfour arrivait ainsi à métamériser les nerfs crâniens de la façon suivante :

SEGMENTS	NERFS	ARCS VISCÉRAUX
Segment præoral 1.	IIIe, IVe, VIe paires.	0
Segment postoral 2.	V^e paire.	Arc mandibulaire.
— — 3.	VIIe paire.	Arc hyoïdien.
— — 4.	IXe paire.	1er arc branchial.
— — 5.	1re branche de la Xe paire.	2e —
— — 6.	2e — —	3e —
— — 7.	3e — —	4e —
— — 8.	4e — —	5e —

La systématisation de Balfour fut adoptée et défendue par *Milnes Marshall*. Marshall apporta cependant à la conception de Balfour certaines modifications. Nous ne pouvons exposer ici en détail sa description dont on trouvera un résumé très clair dans la communication déjà citée de Rabl. Contentons-nous de faire remarquer que, contrairement à Balfour, Marshall fait entrer l'olfactif dans la série des nerfs groupés autour de l'appareil branchial. Pour Marshall, la fossette olfactive doit être regardée comme la première fente branchiale, modifiée et atrophiée comme le sont les fentes extrêmes. Marshall s'écarte encore de Balfour en considérant le moteur oculaire externe comme une dépendance du facial.

Comme on le voit, les premières tentatives de métamérisation de la tête reposaient uniquement sur la disposition de l'appareil branchial. Les recherches de Van Wijhe sur le développement de la tête des sélaciens vinrent déplacer la question.

Van Wijhe montre en effet que le mésoderme se segmente au niveau de la tête comme au niveau du tronc. De cette segmentation du mésoderme céphalique résulte la formation de 9 somites. Les trois premiers siègent en avant de la vésicule auditive; le quatrième est placé au niveau de cette dernière; les cinq derniers

en arrière d'elle. A chaque somite correspond un arc viscéral creusé d'une cavité (Kopfhöhle). Seul le premier somite n'a pas d'arc viscéral, et l'arc hyoïdien correspond non pas à un, mais à deux somites, le troisième et le quatrième (Voy. fig. 408). D'après Van Wijhe, chacun de ces somites céphaliques se diviserait, comme les somites du tronc, en un myotome et en un sclérotome. Il y aurait donc identité complète dans la façon dont se comporte le mésoderme céphalique et le mésoderme du tronc, et la segmentation de la tête correspondrait rigoureusement à celle du tronc. Il est vrai que ce parallélisme est de courte durée. La plupart des myotomes s'atrophient. On ne voit persister que les trois premiers qui donnent naissance aux muscles de l'œil et les trois derniers qui forment des muscles allant de l'extrémité céphalique à la ceinture thoracique. Quoi qu'il en soit, c'est la disposition des myotomes et des arcs viscéraux correspondants qui règle la métamérisation des nerfs crâniens. A chaque myotome correspond une paire nerveuse avec racine ventrale et racine dorsale. Le tableau suivant résume et schématise la description de Van Wijhe.

SOMITES ET MYOTOMES.	MUSCLES DÉRIVÉS.	CAVITÉS DES ARCS VISCÉRAUX.	RACINES VENTRALES.	RACINES DORSALES.
1	Droit supérieur. Droit interne. Droit inférieur. Petit oblique.	?	Moteur oculaire commun.	Ophtalmicus profundus.
2	Grand oblique.	1re cavité viscérale ou cavité de l'arc mandibulaire.	IVe paire.	Trijumeau moins l'ophtalmicus profundus.
3	Droit externe.	2e cavité viscérale ou cavité de l'arc hyoïdien.	VIe paire.	Acoustico-facial.
4	Néant.		Néant.	
5	Néant.	3e cavité viscérale (cavité du 1er arc branchial).	Néant.	IXe paire.
6	Néant.	4e cavité viscérale.	Néant.	Xe paire.
7	Muscles allant du crâne à la ceinture scapulaire.	5e cavité viscérale.	XIIe paire.	
8		6e cavité viscérale.		
9		7e cavité viscérale.		

On put croire un instant que le travail de Van Wijhe avait tranché la question et que, suivant l'expression d'Ahlborn, la constatation directe des somites céphaliques « éviterait désormais la peine d'apprécier leur nombre par des moyens indirects ». En réalité il n'en fut rien.

Certes quelques auteurs, comme Wiedersheim et Gegenbaur, adoptèrent les vues de Van Wijhe, et se contentèrent de lui faire subir des modifications de détails; mais un plus grand nombre se refusa à accepter les conclusions de l'anatomiste hollandais. Les uns, comme Beard, continuent à apprécier indirectement le nombre des somites céphaliques par l'examen de l'appareil branchial. D'autres,

comme Miss J. Platt, Dohrn, Killian acceptent l'existence des somites céphaliques, mais en trouvent un nombre beaucoup plus considérable que celui donné par Van Wijhe. Dohrn chez Torpedo marmorata n'en décrit pas moins de douze à quinze, rien que pour la région antérieure de la tête, et Killian en compte dix-sept à dix-huit pour l'extrémité céphalique de Torpedo ocellata. — Mais il est des discordances plus graves encore. Hatscheck nie que le développement des muscles de l'œil se fasse comme l'a indiqué Van Wijhe; d'après lui, seul le droit externe dériverait des myotomes, les autres muscles se rattacheraient à la musculature des arcs branchiaux, c'est-à-dire seraient des dérivés des plaques latérales. — De même Froriep et Rabl arrivent, l'un en étudiant le

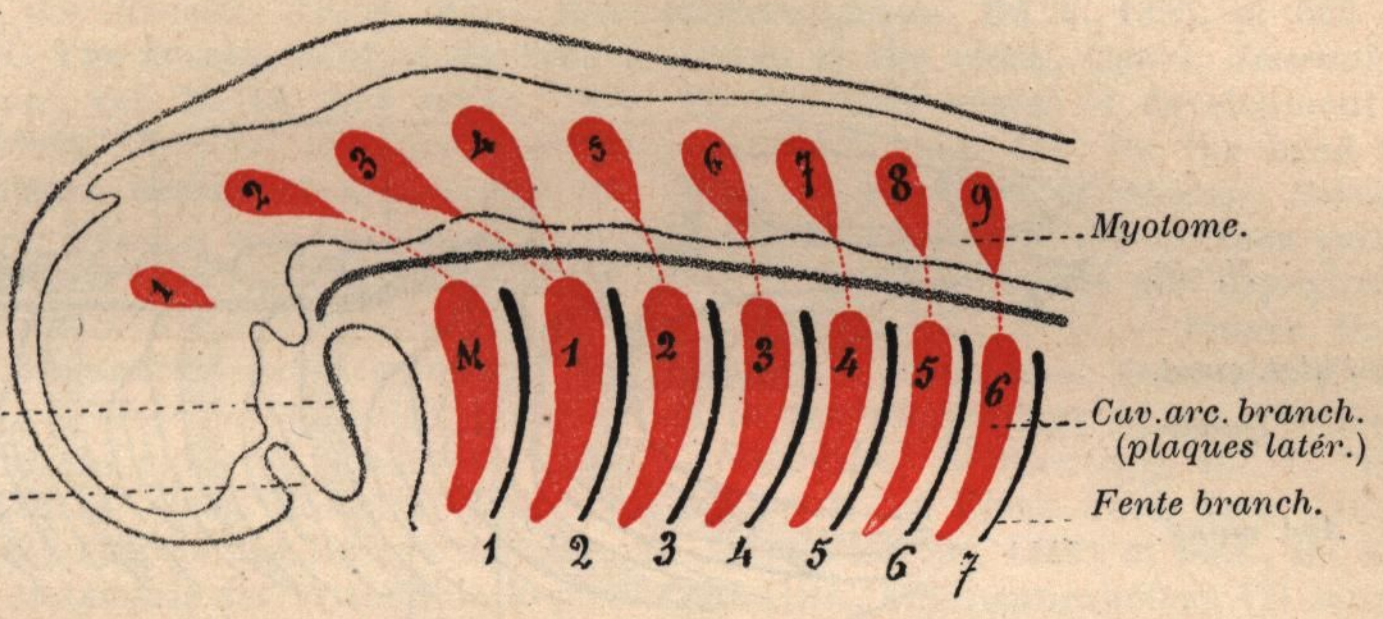

Fig. 408. — Représentation schématique de l'extrémité céphalique et d'un vertébré inférieur. D'après la description de Van Wijhe.

Le mésoderme céphalique (myotomes et plaques latérales) est en rouge.

développement de la région occipitale des vertébrés supérieurs, l'autre en suivant l'évolution du mésoderme céphalique des sélaciens, à des conclusions bien différentes de celles de Van Wijhe; pour eux, on ne peut parler de métamérie (du moins de métamérie assimilable à la métamérie du tronc) que pour la région postérieure de la tête. — Enfin Ahlborn, Froriep et Rabl nient le parallélisme, jusqu'ici généralement admis, entre la disposition des segments primordiaux (*myomérie*) et celle des arcs branchiaux (*branchiomérie*). Si nous ajoutons que d'autres auteurs, comme Zimmermann, cherchent dans la disposition des centres nerveux eux-mêmes (*encéphalomérie*) la disposition segmentaire si contestée pour le mésoderme céphalique, on sera forcé de convenir qu'à l'heure actuelle le désacord le plus complet règne sur la question.

Cependant en dépit de ce désaccord, d'ailleurs peut-être plus apparent que réel, il est possible de tirer de l'ensemble des travaux que nous venons d'indiquer quelques conclusions générales.

C'est ici le moment de rappeler la division des nerfs crâniens en deux groupes: 1° les nerfs *ventraux* qui se distribuent aux muscles dérivés des myotomes; 2° les nerfs *dorsaux* dont les fibres motrices se distribuent aux muscles dérivés du mésoderme des arcs viscéraux. Il est évident que la disposition des premiers sera liée à celle des myotomes et que celle des deuxièmes sera subordonnée à l'agencement des arcs viscéraux.

On *peut* donc envisager séparément la métamérisation des éléments de

chacun de ces deux groupes. On *doit* même le faire puisque la question des rapports de la myomérie et de la branchiomérie n'est pas encore tranchée; bien plus, nous verrons, en étudiant le trijumeau, qu'elle semble devoir être résolue par la négative. Ceci posé, on peut conclure de la façon suivante :

1° En ce qui concerne les *nerfs ventraux*, l'incertitude dans laquelle nous nous trouvons à l'heure actuelle du nombre exact des somites céphaliques ne permet point de donner une métamérisation précise de ces nerfs. *Cependant des recherches assez récentes de Hoffmann confirmant, à peu de chose*

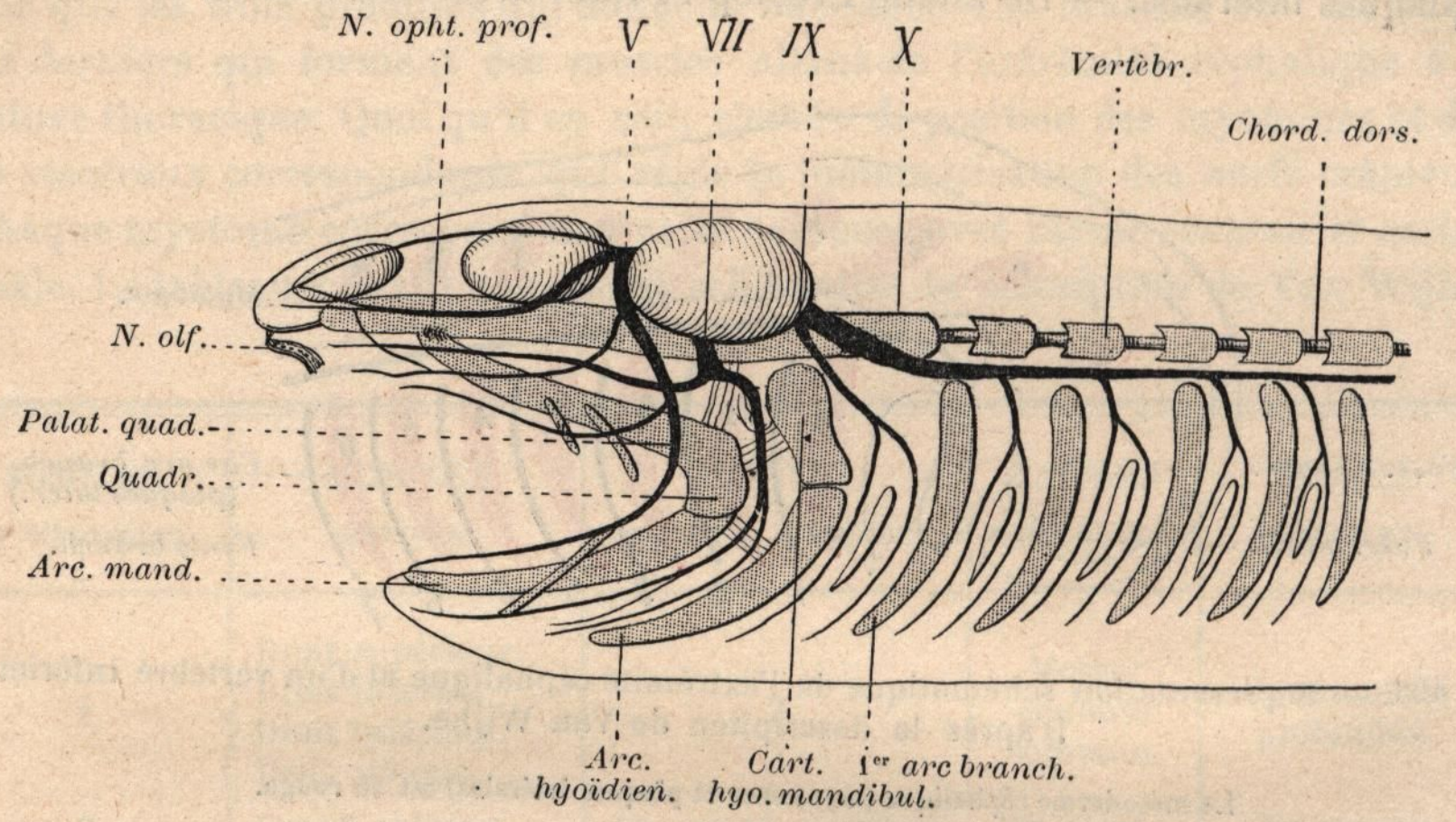

Fig. 409. — Représentation schématique du squelette et des nerfs crâniens d'un sélacien. D'après Wiedersheim.

près, les conclusions de Van Wijhe, on est autorisé à adopter, provisoirement du moins, la systématisation que donne cet auteur pour les nerfs ventraux.

2° Pour les *nerfs dorsaux*, la tâche est plus facile. Les arcs branchiaux, dont l'apparition est plus tardive et la régression moins complète que celle des somites, sont bien connus dans leur disposition. Aussi est-il possible de donner à chaque arc un nerf particulier. *Le masticateur est le nerf de l'arc mandibulaire, le facial le nerf de l'arc hyoïdien; le glosso-pharyngien le nerf du premier arc branchial (le troisième, si l'on donne à l'arc mandibulaire le numéro un); enfin le pneumogastrique par ses branches ventrales (laryngé supérieur, récurrent) innerve les arcs suivants* (Voy. fig. 409).

Bibliographie. — Ahlborn. Ueber die Segmentation des Wirbelthierkörpers. *Zeitschr. f. wissensch. Zool.*, Bd XL. — Balfour. On the development of the Skeleton of the paired fins of Elasmobranchii considered in relation to its bearings on the nature of the limbs of the Vertebrata. *Proceed. of the Zool. Soc. of London*, 1881. — Beard (J.). The system of branchial sense organs and their associated ganglia in Ichthyopsida. *Quart. Journ. of Micr. Science*, 1885, vol. XXVI; A contribution to the morphology and development of the nervous system of Vertebrates. *Anat. Anz.*, 1888; The transient ganglion cells and their nerves in Raja batis. *Anat. Anz.*, 1892, nos 7, 8, 9 et 10. — Dohrn. Studien zur Urgeschichte des Wirbelkörpers. *Mittheilungen aus der Zool. Station zu Neapel*, Bd V. — Froriep. Zur Entwickelungsgeschichte der Wirbelsaüle, insbesondere des Atlas und Epistrophens und der Occipital-Region. *Archiv f. Anat. und Phys.*, 1883 et 1886; Zur Entwickelungsgeschichte

der Kopfnerven. *Anat. Anz.*, Ergänzungsheft zu VI Jahrg., 1891, p. 55-65; Ganglion des Trochlearis, Kiemenspaltenorgane und Seitenorgane. Encephalomeren. *Anat. Anz.*, Ergänzungsheft zu VI Jahrg., 1891, p. 265; Zur Frage der sogenannten Neuromerie. *Anat. Anz.*, Ergänzungsheft zu VII Jahrg., 1892, p. 162-167. — Gegenbaur. Ueber die Kopfnerven von Hexanchus und ihr Verhältniss zur Wirbeltheorie des Schädels. *Ienaische Zeitschrift*, Bd VI; *Das Kopfskelett der Selachier*, ein Beitrag zur Erkenntniss der Genese des Kopfskeletts der Wirbelthiere. Leipzig, 1872; Ueber das Archipterygium. *Ienaische Zeitschr.*, Bd VII; Die Métamérie des Kopfes und die Wirbeltheorie des Kopfskeletts. *Morphologisches Jahrbuch*, Bd XIII, 1887. — Hatschek. Die Métamérie des Amphioxus und des Ammocœtes. *Anat. Anz.*, Ergänzungsheft zu VII Jahrg., 1892, p. 136-161. — Hoffmann. Zur Entwickelungsgeschichte des Selachierkopfes. *Anat. Anz.*, 1894, Bd IX, n° 21, p. 638. — Huxley. *Lectures on the elements of comparative anatomy.* — Killian. Zur Métamérie des Selachierkopfes. *Anat. Anz.*, Ergänzungsheft zu VI Jahrg., 1891, p. 88-107. — Kupffer. Die Entwick. der Kopfnerven der Vertebraten (mit II Abbild.). *Anat. Anz.*, Ergänzungsheft zu VI Jahrg., 1891, p. 22-54; *Studien zur vergleichenden Entwickelungsgesch. des Kopfes der Cranioten*, 1892; *Entwick. des Kopfes. Ergeb. Anat. Entwickelungsgesch.*, Bd V, 1895, p. 562. — Milnes Marshall. The development of the cranial nerves in the chick. *Quart. Journal of Microscop. Science*, vol. XVIII, new series, 1878; On the early stages of development of the nerves in birds. *Journal of Anat. and Physiol.*, 1877, vol. XI: On the head cavities and associated nerves of Elasmobranchs. *Quart. Journal of Microscop. Science*, vol. XXI, 1881. — Neal. A summary of studies on the segmentation of the nervous system in Squalus Acanthias. *Anat. Anz.*, Bd XII, n° 17; The development of the hypoglossus musculatur in Petromyzon and Squalus. *Anat. Anz.*, 1897, Bd XIII, n° 17. — Pinkus. Ueber einem noch nicht beschriebenen Hirnnerven des Protopterus annectens. *Anat. Anz.*, 1894, Bd IX, n° 17, p. 562. — Platt (Julia). Contribution to the morphology of the Vertebrate head, founded on the study of Acanthias vulgaris. *Journal of Morphology*, vol. V, 1891; et *Anat. Anz.*, 1891. — Rabl. Bemerkung über die Segment. des Hirns. *Zool. Anz.*, Jahrg., VIII, 1885, p. 192; Theorie des Mesoderms. *Morph. Jahrb.*, Bd XV, 1889; et *Ibid.*, Bd XIX, 1892; Ueber die Metamerie des Wirbelthierkopfes. *Anat. Anz.*, Ergänzungsheft zu VII Jahrg., 1892, p. 104-135. — Van Wijhe. *Ueber die Mesodermsegmente und die Entwickelung der Nerven des Selachierkopfes.* Amsterdam, 1882. — Wikström. Ueber die Innervation und den Bau der Myomeren der Rumpfmusculatur einiger Fische. *Anat. Anz.*, Bd XIII, n° 15. — Zimmermann. Ueber die Metamerie des Wirbelthierkopfes. *Anat. Anz.*, Ergänzungsheft zu VI Jahrg., 1891, p. 102-113.

Première paire : NERF OLFACTIF

Définition. — Les nerfs olfactifs sont constitués par l'ensemble des filets (*filets olfactifs*) qui se détachent de la face inférieure du bulbe olfactif, traversent la lame criblée de l'ethmoïde et vont se distribuer à la partie supérieure de la muqueuse des fosses nasales.

Le nerf olfactif est le nerf du cerveau antérieur ou *télencéphale*. On a vu (p. 538) que certaines parties de ce télencéphale sont plus spécialement annexées à l'appareil olfactif; elles constituent le *rhinencéphale*. Le rhinencéphale est extrêmement développé chez les animaux *macrosmatiques*, comme les vertébrés inférieurs et certains mammifères (carnassiers); il fait presque entièrement défaut chez les *anosmatiques*, comme les cétacés; chez les *microsmatiques* comme les primates, il présente un certain degré d'atrophie. C'est précisément à cause de cette régression du rhinencéphale chez l'homme que certaines parties du cerveau olfactif perdent leurs caractères objectifs de lobes cérébraux et acquièrent une certaine ressemblance avec un nerf périphérique. C'est cette ressemblance, d'ailleurs très grossière, qui déterminait les anciens anatomistes à décrire le bulbe olfactif, la bandelette olfactive et ses racines comme parties constituantes de la première paire. Les données de l'histologie, de l'embryogénie et de l'anatomie comparée protestent contre ce mode de description. On ne

doit décrire, et en fait on ne décrit plus à l'heure actuelle, sous le nom de nerf olfactif, que l'ensemble des filets qui vont du bulbe olfactif à la muqueuse pituitaire.

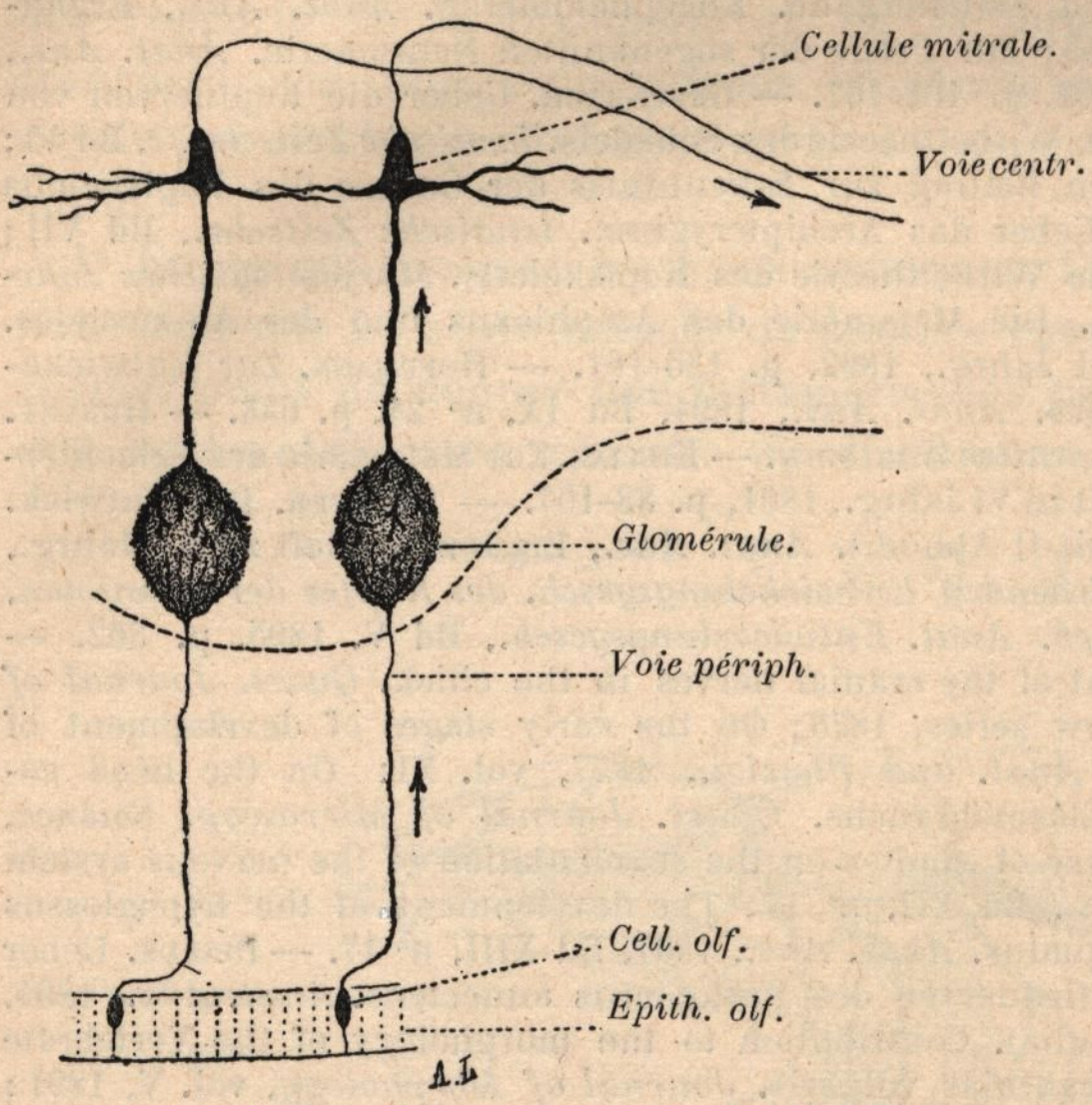

FIG. 410. — Schéma de la voie olfactive.

Constitution. — Le nerf olfactif, ainsi compris, est constitué par les prolongements cylindraxiles des neurones olfactifs périphériques, c'est-à-dire des cellules olfactives qui ont leur siège dans la muqueuse pituitaire. Ces prolongements cylindraxiles viennent se terminer au niveau des glomérules du bulbe olfactif en se mettant en contact par leur arborisation terminale avec le bouquet formé par les expansions protoplasmiques des cellules mitrales (Voy. fig. 410).

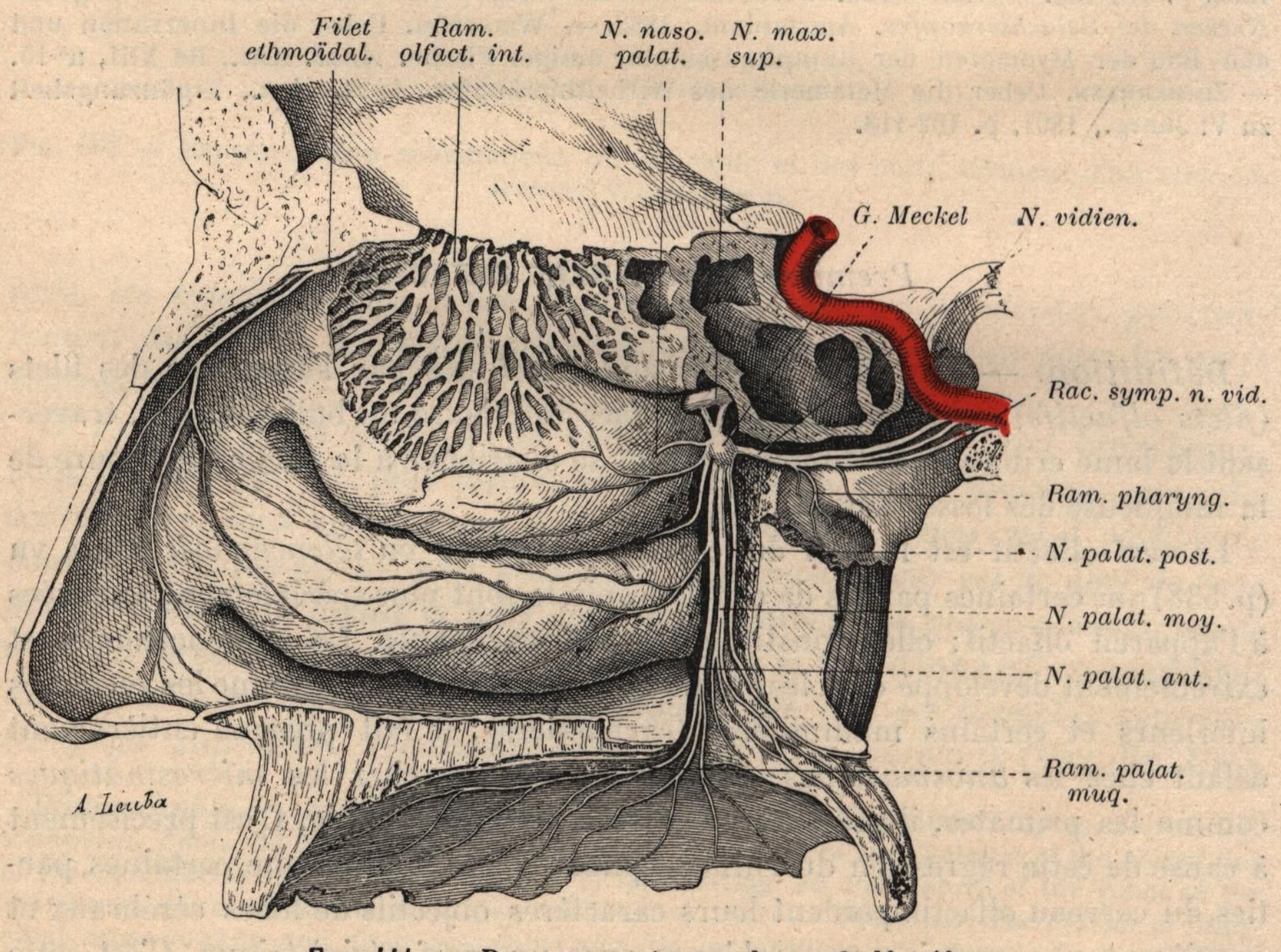

FIG. 411. — Rameaux externes du nerf olfactif. D'après Hirschfeld.

Le nerf olfactif est donc l'homologue de la portion des racines postérieures des nerfs rachidiens qui s'étend du ganglion à la moelle. L'ensemble des cellules

olfactives représente un véritable ganglion étalé qui mérite le nom de *ganglion olfactif*.

Description anatomique. — Les branches issues du bulbe olfactif ont été découvertes en 1536 par Massa. Mentionnées par la plupart des anatomistes du xve siècle (Willis Vieussens, etc.), elles ne sont bien décrites que depuis Scarpa (1789).

Au nombre de 15 à 18, les filets olfactifs se détachent de la face inférieure du bulbe olfactif. Leur calibre est extrêmement variable. Les plus volumineux s'enfoncent dans les fossettes que présente la face supérieure de la lame criblée de l'ethmoïde et se tamisent à travers les trous que présente le fond de ces

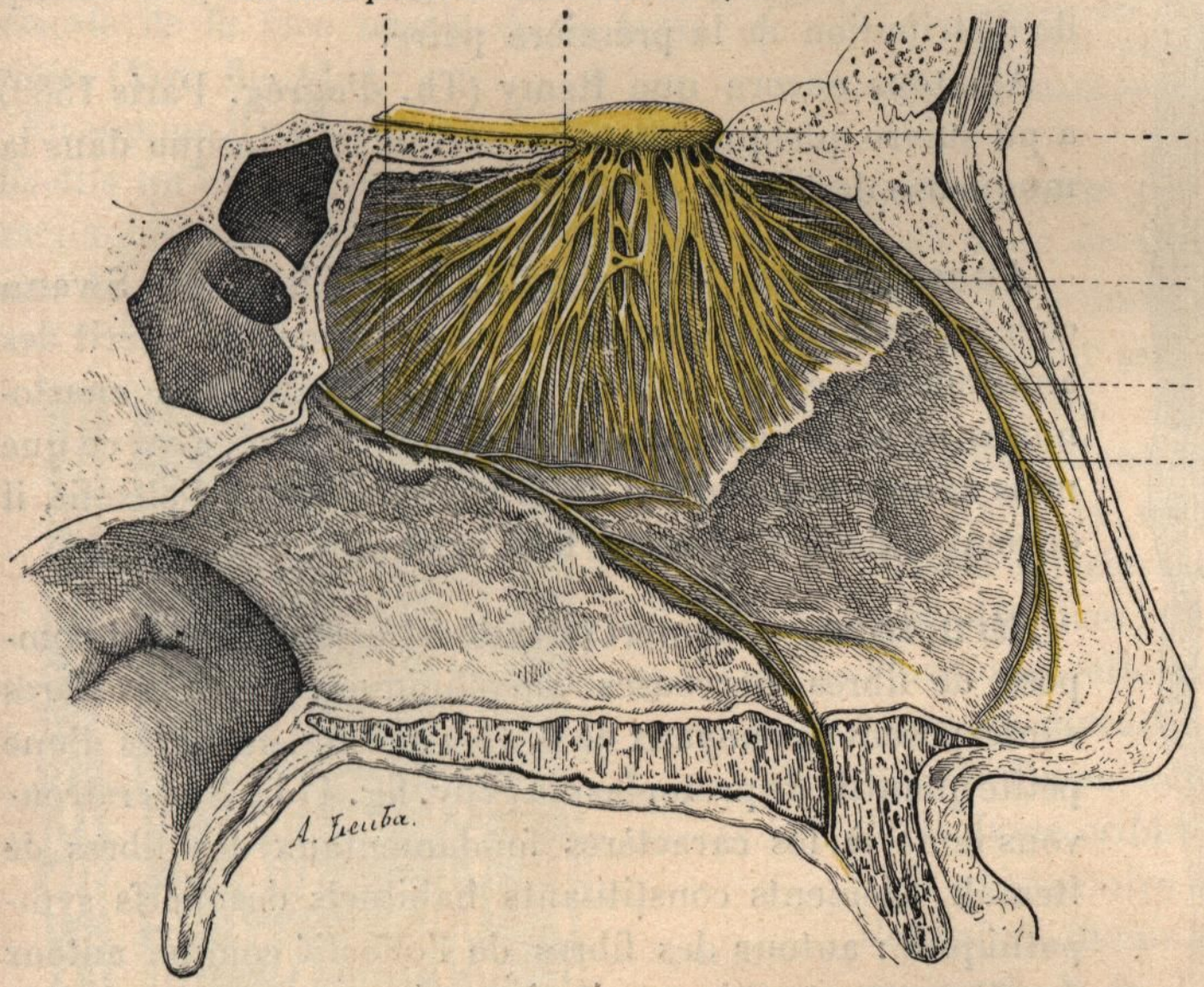

Fig. 412. — Rameaux internes du nerf olfactif
D'après Hirschfeld.

fossettes (Voy. Ostéologie, p. 397). D'autres, plus grêles, traversent sans se ramifier des canaux plus étroits. Arrivés dans les fosses nasales, les filets olfactifs se partagent en deux groupes, l'un interne, l'autre externe.

Les branches *internes*, au nombre de douze à seize (Valentin), descendent appliquées contre la lame perpendiculaire de l'ethmoïde, sur laquelle elles laissent souvent leur empreinte. Dans la partie supérieure de leur trajet, ces branches échangent entre elles de nombreuses fibres, constituant ainsi un plexus à mailles rhomboïdales; plus bas, elles s'étalent en éventail et prennent un aspect rayonné (Voy. fig. 412).

Les branches *externes*, plus nombreuses que les précédentes (douze à vingt d'après Valentin), affectent une disposition sensiblement identique. Mais le plexus qu'elles forment, en s'anastomosant, a des mailles plus serrées que celles du plexus interne (Voy. fig. 411).

Il est difficile de préciser, scalpel en main, la limite inférieure de la zone de

distribution du nerf olfactif. On admet généralement qu'elle s'étend, sur la paroi externe, jusqu'au bord libre du cornet moyen et qu'elle occupe, sur la paroi interne, la moitié supérieure de la cloison. Cependant des recherches récentes de Von Brunn (die Nervendigung in Riechepithel. *Naturforsch. Gesellschaft.* Rostock, 1891) semblent démontrer que cette zone est beaucoup moins considérable. En dehors comme en dedans, elle ne dépasserait pas un plan horizontal passant à 2 millimètres au-dessus du bord libre du cornet supérieur.

Il importe cependant de remarquer que chez le fœtus la sphère de distribution du nerf olfactif est plus étendue. Il donne notamment des filets au tube de Ruysch qui est généralement regardé comme le reliquat atrophié de l'organe de Jacobson. Il se produirait donc, au cours du dévelopement, une régression dans le champ de distribution de la première paire.

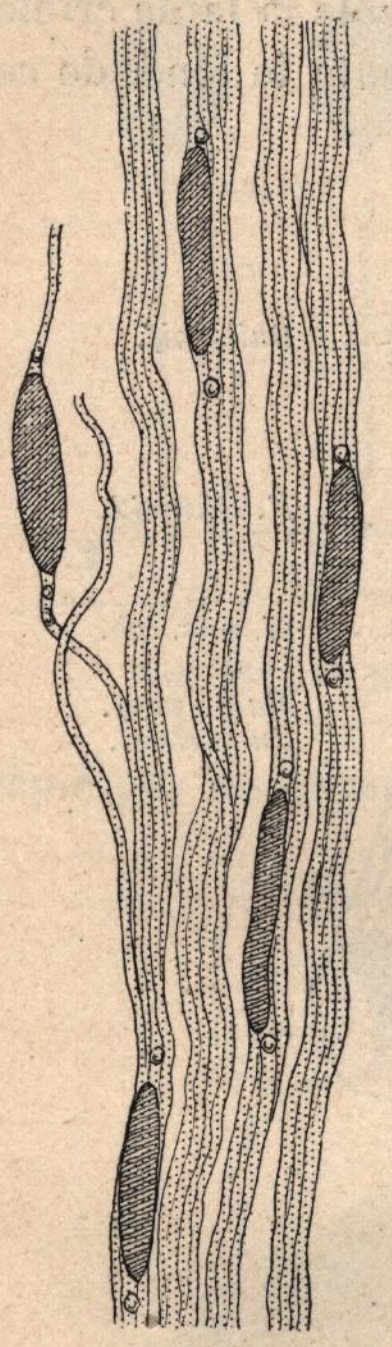

Fig. 413.
Fibres du nerf olfactif.
D'ap. A. Key et Retzius.

Ajoutons encore que Remy (Th. d'agrég. Paris 1880) a pu suivre quelques filets du nerf olfactif jusque dans la muqueuse des sinus sphénoïdaux.

Anastomoses. — Valentin, chez l'homme, Swann chez les oiseaux, Fischer chez les batraciens, ont décrit des anastomoses entre l'olfactif et la Ve paire. Ces anastomoses ne sont rien moins que démontrées et, avec ce que nous savons aujourd'hui de la constitution de l'olfactif, il devient difficile d'admettre leur existence.

Structure. — Le nerf olfactif est essentiellement composé de fibres nerveuses amyéliniques. Entre ces fibres s'interposent des noyaux de 0, 16 μ de long, entourés d'une petite quantité de protoplasma (Voy. fig. 413). Nous retrouvons donc là les caractères fondamentaux des fibres de Remak, éléments constituants habituels des nerfs sympathiques : autour des fibres de l'olfactif comme autour des fibres sympathiques, il n'y a ni myéline, ni gaine de Schwann. L'analogie entre les fibres du nerf olfactif et les fibres du sympathique n'est cependant pas absolue, car les fibres de la première paire diffèrent des fibres sympathiques par leur volume plus considérable et l'absence d'anastomoses.

Les fibres du nerf olfactif se groupent en *faisceaux* entourés par une gaine endothéliale, facile à mettre en évidence par la nitratation (Key et Retzius, *Studien in der An. des Nervensystems u. des Bindegewebes*, Stockholm, 1875 et 1876, t. II, tab. XV, fig. II).

Gaines méningées des nerfs olfactifs. — Les filets olfactifs doivent, pour pénétrer dans les fosses nasales, traverser les trois enveloppes de l'encéphale. Key et Retzius ont précisé la façon dont ces enveloppes se comportent vis-à-vis des filets olfactifs. Nous leur empruntons les éléments essentiels de cette description.

La *pie-mère* se réfléchit sur les filets olfactifs et leur forme leur enveloppe propre ou névrilème. Le *tissu sous-arachnoïdien* se prolonge de même autour

de chaque filet en lui constituant un véritable manchon cylindrique. *L'arachnoïde* se déprime au niveau des trous de la lame criblée en formant des culs-de-sac peu profonds et ne se prolongeant jamais autour des filets dans leur trajet dans la pituitaire. Quant à *la dure-mère*, elle s'enfonce dans les courts canaux de la lame criblée, tapisse les parois de ces canaux et, arrivée au niveau de leur embouchure nasale, se divise en deux feuillets : l'un forme un manchon fibreux au filet olfactif correspondant, l'autre se continue avec le périoste de la face nasale de la lame criblée (Voy. fig. 414).

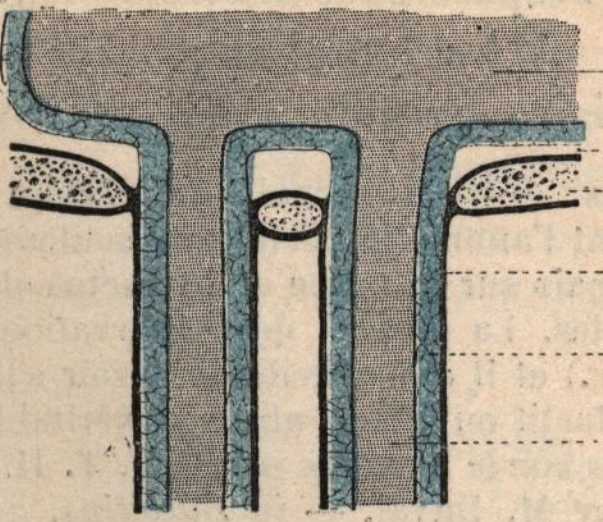

FIG. 414. — Schéma des gaines méningées du nerf olfactif.
(L'espace sous-arachnoïdien est injecté en bleu.)

En somme il n'existe autour des filets olfactifs qu'un seul espace injectable, c'est la gaine formée par le tissu sous-arachnoïdien ; ces espaces péri-olfactifs représentent donc de véritables diverticules de la grande cavité sous-arachnoïdienne et on les injecte sans difficulté en poussant une injection dans cette cavité. Remarquons en passant qu'une injection poussée dans la cavité arachnoïdienne injecte aussi les gaines péri-olfactives. Il faut en conclure que cette cavité est mal close au niveau des culs-de-sac qu'elle forme autour des trous de la lame criblée.

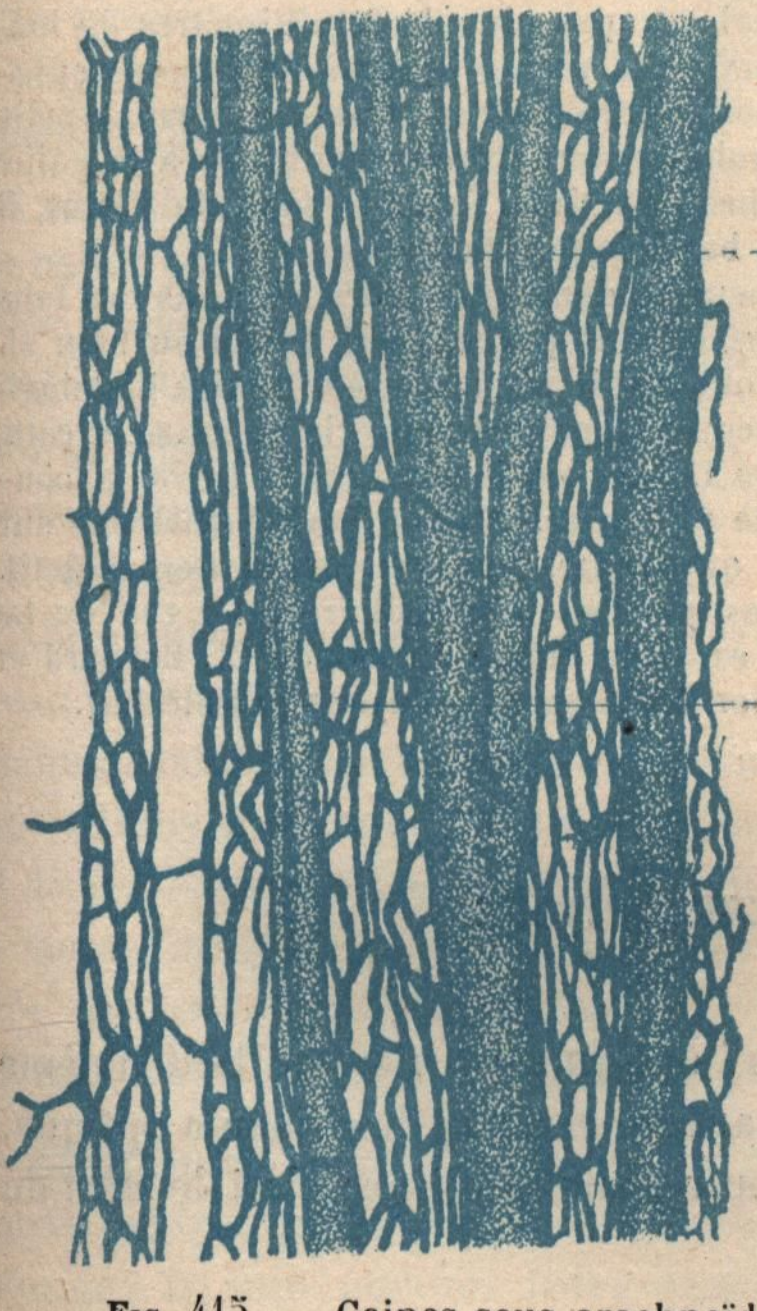

FIG. 415. — Gaines sous-arachnoïdiennes des filets olfactifs. — D'après A Key et Retzius.

Une injection au bleu de prusse poussée dans l'espace sous-arachnoïdien périencéphalique a rempli simultanément les gaines péri-olfactives et les lymphatiques de la pituitaire.

Il existe entre la disposition des gaines méningées de la première et de la deuxième paire de notables différences : alors qu'autour des filets olfactifs nous ne trouvons qu'une seule gaine injectable, la gaine sous-arachnoïdienne ; nous en trouverons deux, la gaine arachnoïdienne et la gaine sous-arachnoïdienne autour du nerf optique.

Lorsque Axel Key et Retzius injectaient l'espace sous-arachnoïdien, ils arrivaient le plus souvent à remplir, en même temps que les gaines sous-arachnoïdiennes des nerfs olfactifs, les lymphatiques de la muqueuse nasale (Voy. fig. 415). Ils n'ont cependant jamais vu de communications directes entre les gaines péri-olfactives et les lymphatiques de la muqueuse. L'injection

passait dans ceux-ci par l'intermédiaire de fins canaux qui traversaient les trous de la lame criblée en même temps que les filets olfactifs et venaient se jeter dans l'espace sous-arachnoïdien. Il y a donc communication directe entre cet espace et les lymphatiques de la pituitaire et non communication par l'intermédiaire des gaines péri-olfactives.

Anomalies. — On a signalé un certain nombre de cas d'absence du nerf olfactif. Le plus souvent l'anomalie porte non seulement sur les filets olfactifs (nerf olfactif proprement dit), mais sur le bulbe et le tractus olfactif, c'est-à-dire sur une partie des voies olfactives centrales. La plupart des observations sont anciennes et incomplètes (Rosenmuller, Cerutti..., etc.) et il est difficile de savoir s'il s'agit dans ces cas d'une réduction extrême de l'appareil olfactif ou d'une absence véritable Trois cas plus récents, celui de Claude Bernard (*Leçons sur le système nerveux*, T. II, p. 228, 1858), celui de Le Bec (Voy. communic. du professeur M. Duval, — *in Bulletins. Soc. Anthropol.* 1884) et celui de Testut (*Anat. hum.* T. III, p. 559, 3e éd.), sont plus explicites. Chez le sujet de Cl. Bernard, on trouva une absence complète du nerf olfactif; le sillon olfactif existait cependant. Dans le cas de Le Bec, la disposition était la suivante : « A la place du tractus et du bulbe olfactif, on trouve : du côté *gauche*, un tronçon nerveux ayant la forme d'une petite bandelette longue de 8 millimètres, large de 2 et de forme plate. Elle part du point où normalement se réunissent les racines olfactives, se porte en avant, atteint la face inférieure du nerf optique gauche, s'y accole par l'intermédiaire de la pie-mère et finit brusquement. Du côté *droit*, le nerf olfactif est moins formé encore; la substance grise du lobe frontal présente une intumescence du volume d'un gros pois, exactement à l'endroit où doit se placer le nerf olfactif. Immédiatement derrière et sur un plan plus profond, se voit un tout petit bourgeon grisâtre qui représente le nerf olfactif, lequel n'a pas plus de 2 millimètres de longueur. » Des deux côtés, la racine externe était conservée; la racine interne était moins apparente que normalement. « La lame criblée de l'ethmoïde présentait sa structure normale; elle était perforée et les trous étaient traversés par un prolongement fibreux semblable à la gaine que la dure-mère fournit normalement aux branches olfactives. » Sur le sujet de Testut, il n'y avait « aucune trace du bulbe olfactif et de la bandelette olfactive ».

Dans ces trois cas l'odorat était conservé : on peut se demander alors, si, dans des faits de ce genre, il y a suppléance fonctionnelle du nerf olfactif par un nerf voisin ou bien si, en dépit de l'absence macroscopique de l'appareil olfactif, il n'y a pas continuité histologique de la voie olfactive. Seul, un examen microscopique peut donner la réponse à cette question. Or, on ne l'a pratiqué que dans le cas de Le Bec où le professeur Duval a constaté d'une part la présence de filets olfactifs dans le pituitaire, d'autre part, l'existence sur le cerveau d'une implantation non pas seulement apparente, mais réelle du nerf olfactif. M. Duval en a logiquement déduit la présence des parties intermédiaires. Le cas de Le Bec devient donc un cas de pseudo-absence. — En est-il de même du cas de Cl. Bernard et de celui de Testut? On ne saurait répondre, l'examen histologique n'ayant pas été fait.

Deuxième paire : NERF OPTIQUE

Définition. — On donne le nom de nerf optique, ou nerf de la deuxième paire, au cordon nerveux qui, né de l'angle antéro-externe du chiasma optique, pénètre dans le globe oculaire pour s'épanouir dans la rétine; c'est le nerf du cerveau intermédiaire *ou thalamencéphale*.

Constitution. — Le nerf optique est essentiellement formé par les prolongements cylindraxiles des cellules *ganglionnaires* qui constituent la couche la plus profonde de la rétine. Il importe de remarquer que ces cellules ne constituent point le premier élément cellulaire de la voie optique. Avant elles, les impressions visuelles ont déjà traversé deux neurones : la *cellule visuelle* (cellules à cônes et à bâtonnets) et la cellule *bipolaire* (Voy. Organes des sens)[1].

1. Voyez pour la constitution de la voie optique et les connexions cérébrales de la 2e paire, le p. 551.

Le nerf optique ne saurait donc être regardé comme l'homologue d'un nerf sensitif ordinaire, car celui-ci est toujours une dépendance du neurone sensitif le plus périphérique. En fait le nerf optique a la valeur d'un véritable faisceau blanc central qui s'est extériorisé au cours du développement. L'embryologie, d'une part, la structure du nerf et de ses enveloppes d'autre part, avaient, depuis longtemps déjà, établi cette signification particulière de la deuxième paire que les découvertes modernes sur la constitution précise de la voie optique n'ont pu que confirmer. C'est là une notion capitale dans l'histoire anatomique du *soi-disant nerf optique*. Nous verrons en effet qu'elle donne la clef des principales particularités morphologiques que présente ce nerf.

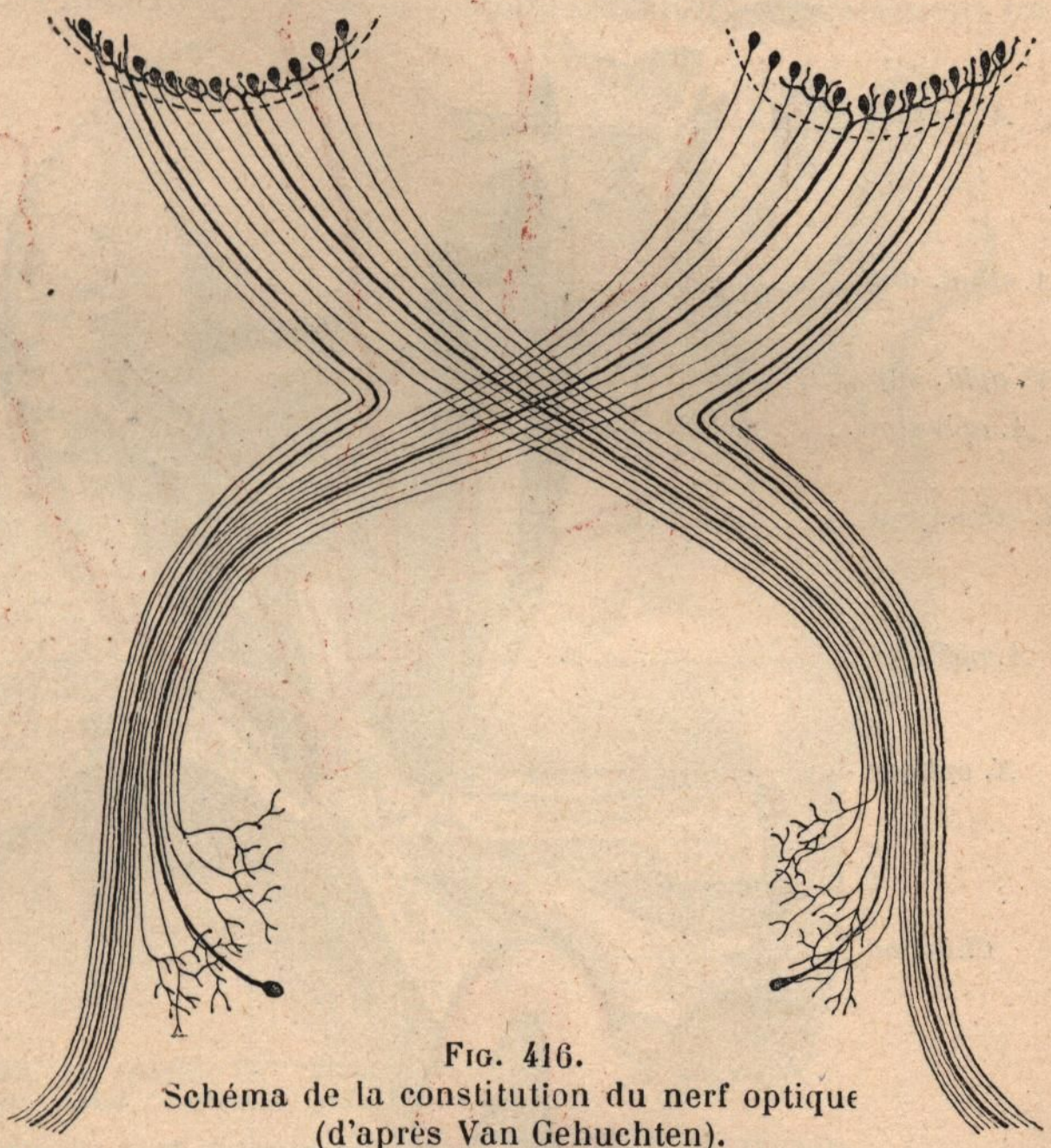

Fig. 416.
Schéma de la constitution du nerf optique (d'après Van Gehuchten).

Trajet. — Direction. — Le nerf optique se détache de l'angle antéro-externe du chiasma optique. Il se porte d'abord en avant et en dehors, traverse le canal optique et arrive ainsi dans la cavité orbitaire. Il prend alors une direction sensiblement sagittale et disparaît dans le globe oculaire au niveau du pôle postérieur de ce dernier ou plus exactement un peu en dehors et au dessous de ce pôle. Dans son trajet orbitaire, le nerf optique n'est pas absolument rectiligne. Il décrit deux courbes, l'une postérieure à convexité externe, l'autre antérieure à convexité interne. Ces flexuosités de la deuxième paire sont liées à la mobilité de l'œil. Chez les espèces où le globe oculaire est peu mobile, comme chez certains oiseaux, le nerf optique est absolument rectiligne.

Rapports. — Si l'on étudie le nerf optique au point de vue de ses rapports, on voit qu'on peut le diviser en quatre portions : 1° une portion intra-crânienne; 2° une portion intra-canaliculaire; 3° une portion intra-orbitaire; 4° une portion intra-oculaire ou portion bulbaire.

1° *Portion intra-crânienne.* — Dans sa portion intra-crânienne, longue de un centimètre environ, le nerf optique répond : *en bas* à la tente de l'hypophyse et à la partie externe de la gouttière optique ; il n'est donc pas couché dans la gouttière optique, comme le disent la plupart des classiques (Zander[1]) ; *en*

1. Zander. Beitrag zur Kenntniss der mittleren Schœdelgrube mit besondern Berücksichtigung der Lage des Chiasma opticum. *An. Anz.*, Bd. 12, n° 19-20, p. 452.

haut, il est en rapport avec l'espace quadrilatère perforé antérieur, avec la racine blanche externe du nerf olfactif qui le croise à angle aigu et avec un pli falciforme de la dure-mère qui prolonge en arrière le rebord supérieur du trou optique; enfin *en dehors*, le nerf optique répond à l'épanouissement terminal de la carotide interne et à l'origine de l'artère ophtalmique. Dans cette portion intra-crânienne, le nerf optique traverse successivement les trois méninges. Nous

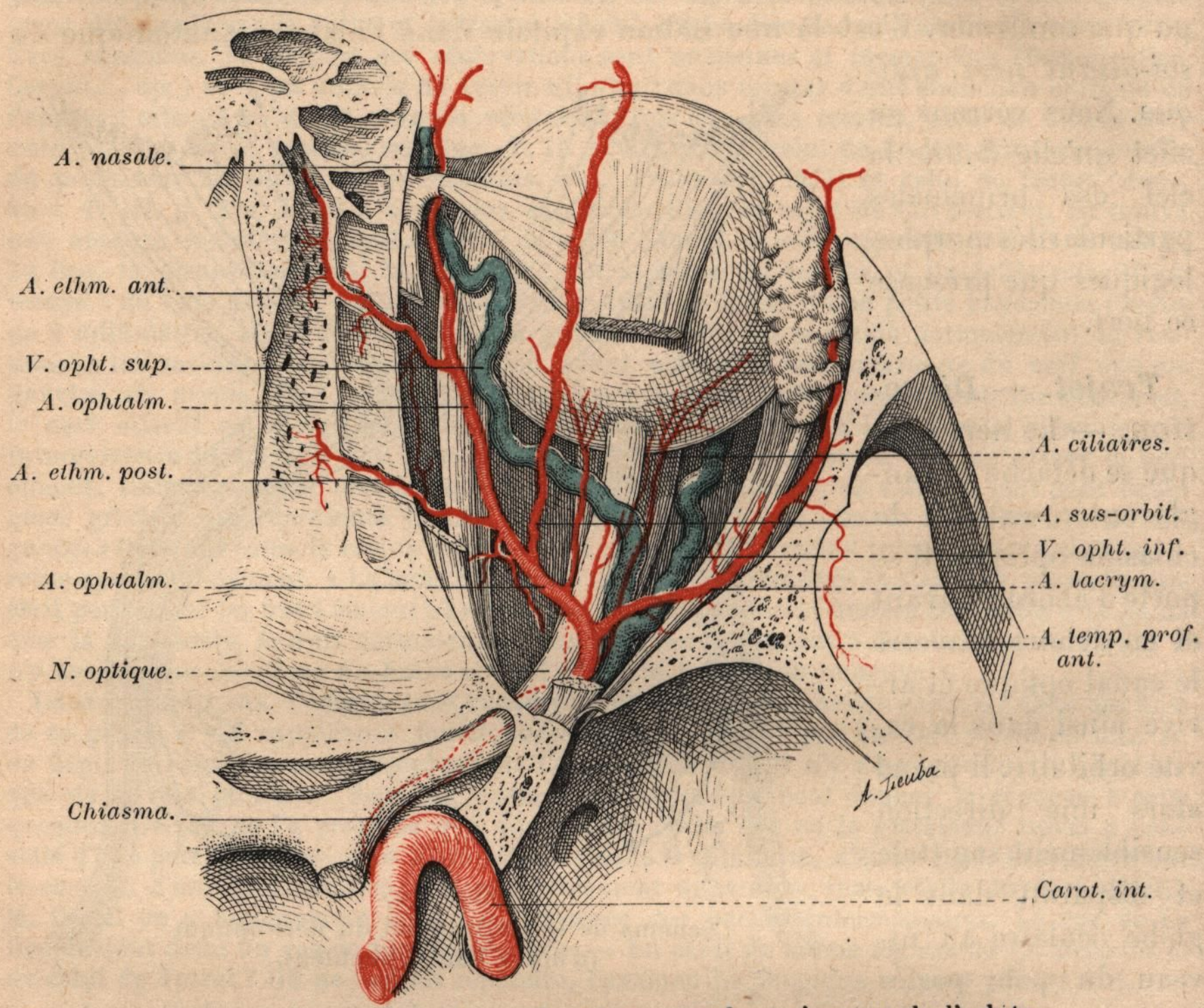

FIG. 414. — Rapports du nerf optique avec les vaisseaux de l'orbite.

verrons plus loin (Voy. Gaines du nerf optique) que celles-ci se prolongent sur sa portion orbitaire.

Portion intra-canaliculaire. — Cette portion, longue de 5 millimètres à peine, répond au canal optique. Le nerf, jusqu'alors aplati, revêt la forme d'un cordon cylindrique. Il adhère intimement par l'intermédiaire de sa gaine externe ou durale aux parois du canal. L'artère ophtalmique est située, à ce niveau, en bas et en dehors de lui.

Portion intra-orbitaire. — Dans sa portion intra-orbitaire, le nerf optique répond assez exactement à l'axe de la pyramide quadrangulaire à claire-voie que forment les quatre muscles droits et le muscle grand oblique. Au niveau du sommet de la pyramide, le nerf optique est en contact avec les tendons d'origine de certains de ces muscles (droit externe, grand oblique et surtout droit supérieur) qui adhèrent intimement à sa gaine externe (Voy. Nerf moteur oculaire commun, p. 672 et fig. 434). Plus loin il est séparé des corps charnus des muscles de l'œil par une épaisse couche de graisse. L'artère ophtalmique,

d'abord placée sur sa face externe le croise à angle aigu en passant sur sa face supérieure. Nous avons vu (t. II, p. 701), qu'elle pouvait anormalement passer au-dessous de lui ou l'entourer d'une véritable boutonnière artérielle. — Signalons encore les rapports immédiats du nerf optique avec les artères ciliaires et surtout les ciliaires courtes et avec l'artère centrale de la rétine qui pénètre la face interne du nerf à 10 millimètres en arrière de l'œil (Voy. plus loin). — La branche principale de la veine ophtalmique (branche supérieure), sus-jacente au nerf au niveau de sa partie moyenne, lui devient externe dans le voisinage la fente sphénoïdale. — Certains des nerfs de l'orbite sont plus spécialement en

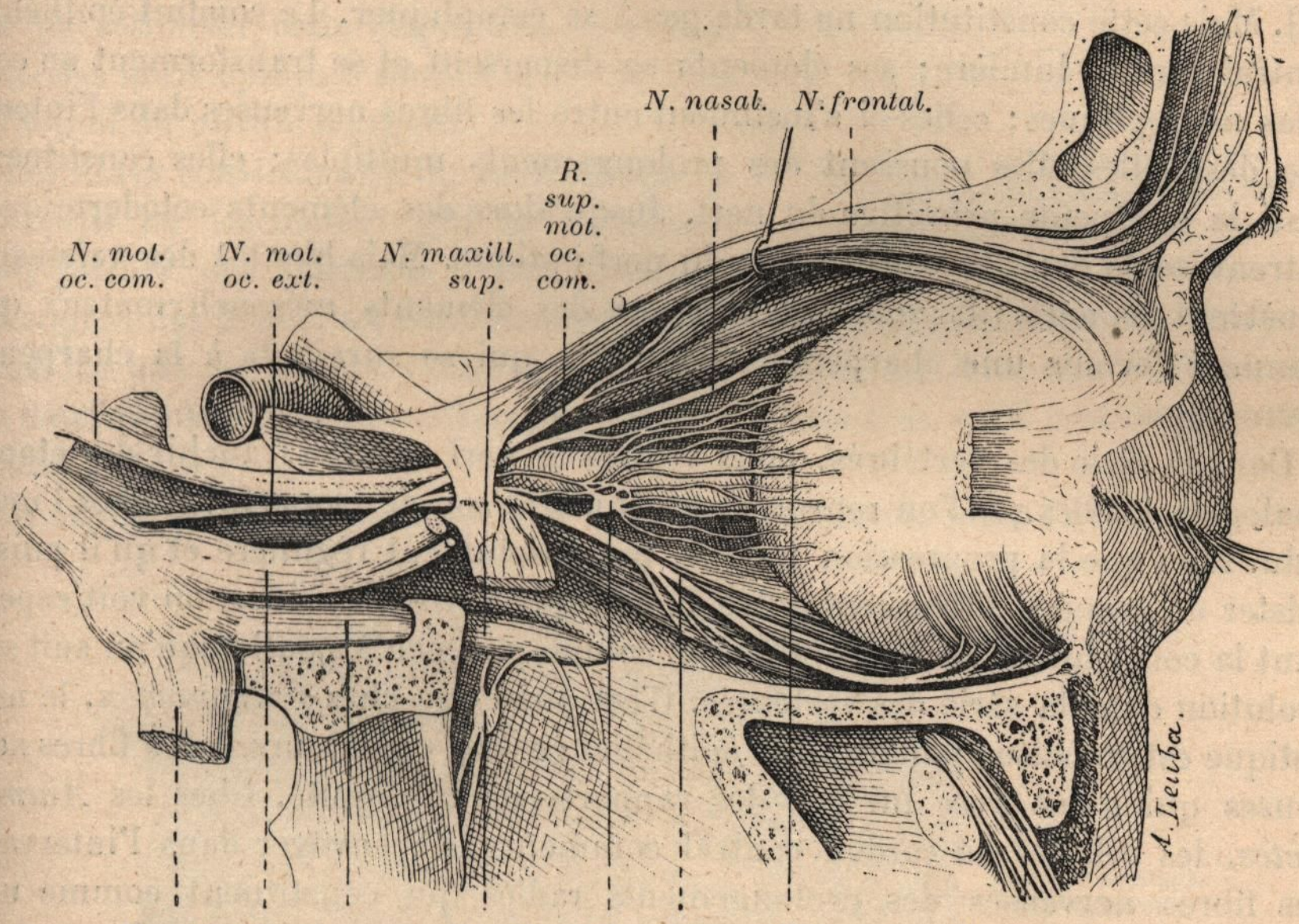

Fig. 418. — Rapports du nerf optique avec les autres nerfs de l'orbite. (d'après Hirschfeld).

rapport avec le nerf optique. C'est ainsi que nous voyons le nerf nasal croiser obliquement sa face supérieure. De même la branche inférieure de la troisième paire longe, sur une étendue de quelques millimètres, la face externe de l'optique. Le ganglion ophtalmique est également appliqué sur cette face externe et les nerfs ciliaires qu'il émet, comme d'ailleurs les filets plus longs, directement issus du nasal, sont en rapport intime avec la partie terminale de la portion orbitaire.

Portion bulbaire. (Voy. plus loin : Terminaison antérieure du nerf optique).

Structure du nerf optique. — Le nerf optique a la structure d'un faisceau blanc des centres nerveux. Mais, avant d'aborder le détail de sa constitution définitive assez complexe, nous allons rapidement rappeler son évolution ontogénique et phylogénique qui nous donneront comme un schéma préalable de sa disposition définitive.

Nous n'indiquerons pas ici en détail le développement du nerf optique, déve-

loppement qui sera repris ailleurs, et nous nous bornerons à en rappeler les traits principaux. On sait que le nerf optique est primitivement représenté par un tube épithélial qui relie la vésicule oculaire au cerveau intermédiaire dont elle est un diverticule. Bientôt apparaissent autour de ce pédicule épithélial des fibres nerveuses. La plupart de ces fibres sont une émanation des cellules multipolaires qui constituent la couche la plus profonde de la rétine (Ramon y Cajal[1], His[2], Froriep[3], Assheton[4]). Quelques-unes paraissent cependant progresser du cerveau vers la rétine. Un tube épithélial entouré de quelques fibres nerveuses, telle est la constitution du nerf optique à son stade tout à fait initial. Mais cette constitution ne tarde pas à se compliquer. Le conduit épithélial central perd sa lumière; ses éléments se dispersent et se transforment en cellules névrogliques; celles-ci s'insinuent entre les fibres nerveuses dans l'interstice desquelles elles poussent des prolongements multiples; elles constituent ainsi la charpente primitive du nerf. Jusqu'alors des éléments ectodermiques entrent seuls dans la constitution du nerf optique. Mais bientôt des vaisseaux pénètrent le nerf; ils amènent avec eux des éléments mésenchymateux qui viennent former une charpente conjonctive qui se surajoute à la charpente névroglique.

Dans la série des vertébrés, nous voyons le nerf optique franchir des étapes analogues à celles que l'on rencontre en étudiant son développement chez l'individu. Bien que la progression ne soit pas absolument régulière et qu'il puisse exister de grandes différences entre deux espèces assez voisines, on voit cependant la constitution du nerf optique se compliquer peu à peu lorsqu'on suit son évolution dans la série des vertébrés. C'est ainsi que chez *Petromyzon*, le nerf optique est constitué par un tube épithélial centra qu'entourent des fibres nerveuses qui n'ont avec lui que des rapports de contiguïté. Chez les *Ammocœtes*, les cellules du cordon central commencent à envoyer dans l'intervalle des fibres nerveuses des prolongements radiés qui constituent comme une ébauche de charpente névroglique. Chez *Protopterus annectens* (Dipneustes), le cordon central s'est dissocié et ses cellules, disséminées entre les fibres nerveuses, constituent de véritables éléments névrogliques; de plus, le tissu conjonctif voisin s'est tassé à la périphérie en une gaine enveloppante qui envoie à l'intérieur du nerf des prolongements qui annoncent sa division future en faisceaux distincts. Chez les Téléostéens, chez les Sauropsides et surtout chez les Mammifères, cet appareil conjonctif prend une importance de plus en plus considérable. Nous n'indiquerons pas ici les multiples particularités morphologiques qu'il peut présenter suivant les espèces; on les trouvera d'ailleurs longuement exposées dans les mémoires de Deyl[5] et de Studnika[6]. Nous ne décrirons ici que le nerf optique de l'homme adulte et nous étudierons successivement : 1° les fibres nerveuses; 2° l'appareil de soutien.

1. Ramon y Cajal. Sur la morphologie et les connexions des éléments de la rétine des oiseaux. *Anat. Anz.* 1889.
2. His. Histogenese und Zusammenhang der Nervenelemente. *Arch. f. A. u. Phys.*, 1890.
3. Froriep. Ueber die Entwickelung der Sehnerven. *Anat. Anz.*, 1891.
4. Assheton. On the Development of the optic nerv of Vertebrates. *Quart. Journ. of micr. Science*, XXXIV, 1892.
5. Deyl. Anatomie comparée du nerf optique. *Bibliogr. anat.*, 1896, p. 60-78.
6. Studnika. Untersuch. über den Bau der Sehnerven der Wirbelthiere. *Ienaische Zeitschr.*, 1897, Bd. 31, p. 1-29.

1° *Fibres nerveuses.* — Les fibres nerveuses sont essentiellement constituées par un cylindraxe, entouré par une mince gaine de myéline; mais il n'existe pas de gaine de Schwann, ce qui ne saurait nous surprendre puisque c'est là une caractéristique des fibres des centres dont le nerf optique doit être considéré comme une partie extériorisée. Fixées par l'acide osmique, les fibres de la deuxième paire ont un aspect moniliforme tout à fait spécial; il semble qu'il s'agisse là d'une modification due au réactif employé, car Schwalbe n'a pu retrouver cette disposition en examinant des nerfs optiques soumis à l'état frais à l'action du nitrate d'argent.

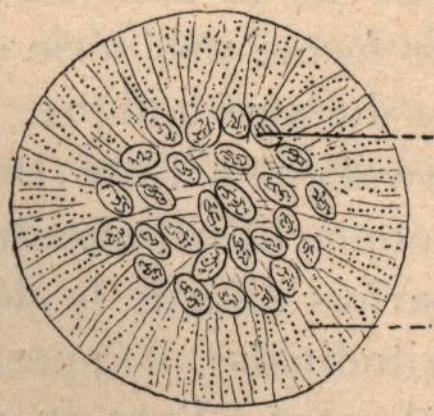

Fig. 419. — Coupe transversale du nerf optique d'un Ammocœte adulte (d'après Studnika).

Les fibres constituantes du nerf optique se groupent en fascicules [1] qui se réunissent pour former des faisceaux [2]. Les fascicules échangent des fibres; au contraire les faisceaux restent généralement indépendants les uns des autres. Cette division de l'optique en faisceaux et fascicules est déterminée par la disposition de l'appareil de soutien, qu'il nous reste maintenant à étudier.

2° *Appareil de soutien.* — Cet appareil comprend, nous l'avons vu, deux

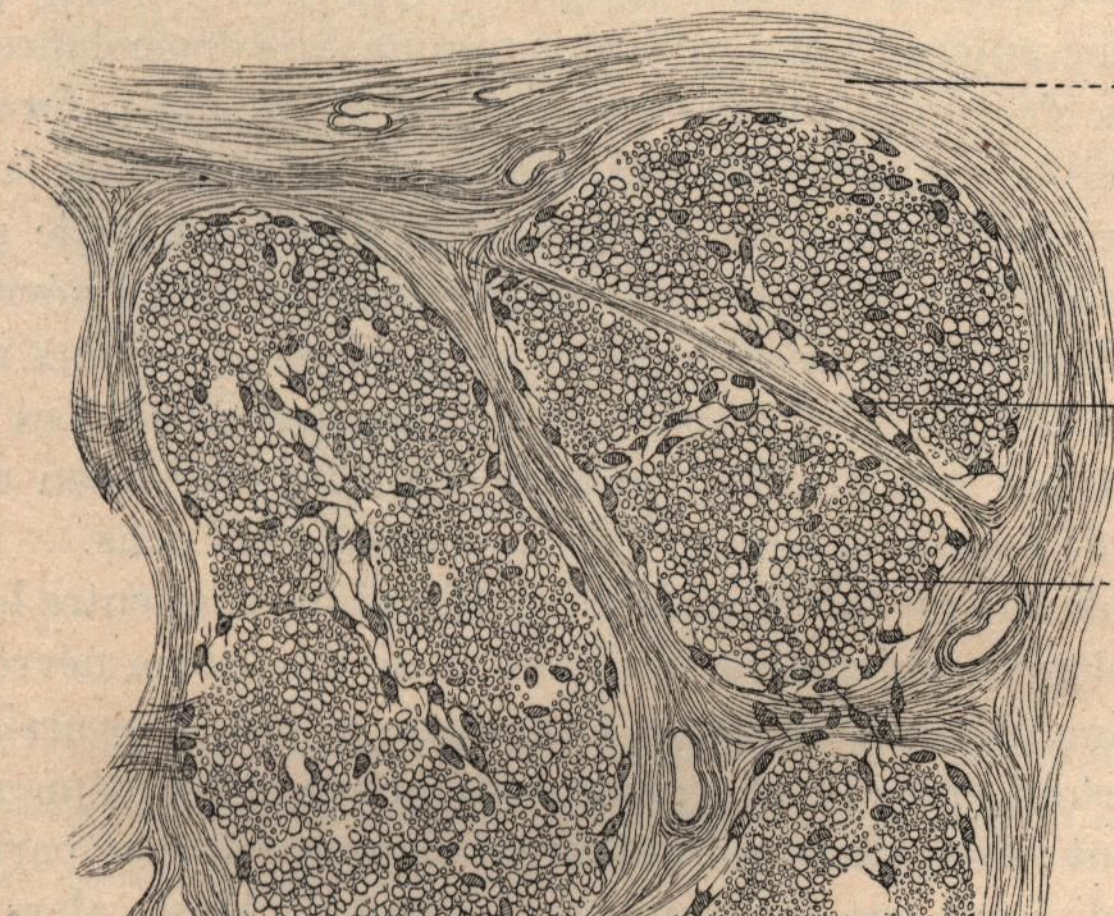

Fig. 420. — Coupe transversale fortement grossie de deux faisceaux du nerf optique (d'après A. Key et Retzius).

ordres d'éléments : les uns, de nature névroglique, c'est-à-dire ectodermique, constituent la charpente primitive; les autres, de nature conjonctive, c'est-à-dire mésenchymateuse, forment la charpente secondaire. Ces derniers, l'em-

1. Faisceaux primitifs (Rochon-Duvigneaud. *Précis iconographique d'anatomie normale de l'œil.* Paris, 1895).
2. Faisceaux secondaires (*ibid.*)

portant de beaucoup en importance sur les éléments névrogliques, nous occuperont tout d'abord.

a) Charpente conjonctive. — La charpente conjonctive peut être regardée comme une dépendance de la gaine méningée la plus interne, c'est-à-dire de la gaine piale de la deuxième paire, sur laquelle nous reviendrons dans un instant. Elle forme une série de gaines cylindriques qui isolent les *faisceaux* constituants du nerf optique. Le nombre des faisceaux ainsi délimités varie de 800 (Schwalbe)[1] à 1200 (Deyl)[2]. Sur les coupes transversales (Voy. fig. 420), l'appareil conjonctif se présente sous forme d'anneaux souvent incomplets, ce qui rend parfois difficile la délimitation exacte de certains faisceaux. Sur les coupes longitudinales, il apparaît sous forme de bandes longitudinales qui courent parallèlement à l'axe du nerf et que réunissent des bandes transversales qui correspondent aux sections tangentielles.

Ces gaines conjonctives sont essentiellement formées de faisceaux parallèles à l'axe du nerf optique, faisceaux entre lesquels sont interposées des cellules conjonctives. Mais nous ne voyons pas ici ces faisceaux s'agencer en lamelles concentriques, ni les cellules former sur les deux faces de ces lamelles un revêtement endothélial continu, ainsi que cela se passe pour le périnèvre des nerfs périphériques.

b) Charpente névroglique[3]. — L'appareil de soutien névroglique est essentiellement constitué par des cellules névrogliques et par un réticulum que l'on s'accorde généralement aujourd'hui à regarder comme une dépendance de ces cellules. Ces éléments s'accumulent au-dessous de la gaine piale, formant là un manchon bien visible sur la figure 421, manchon qui sépare les faisceaux périphériques du nerf de la pie-mère optique. C'est Fuchs qui a le premier donné une bonne description et de bonnes figures de cette gaine névroglique sous-piale. Il la considère comme résultant de l'atrophie des faisceaux nerveux périphériques, dont la charpente névroglique aurait seule persisté. Les recherches ultérieures n'ont pas mis jusqu'ici en évidence cette régression des faisceaux périphériques de l'optique, admise théoriquement par Fuchs.

De plus au niveau de chaque faisceau, la névroglie s'interpose entre les tubes nerveux et leur enveloppe conjonctive, formant ainsi une gaine névroglique, concentrique à la gaine mésenchymateuse. Comme on le voit, l'appareil névroglique s'interpose partout entre la charpente conjonctive et les éléments nerveux. Ce n'est pas tout : des gaines qui entourent chaque faisceau partent des prolongements qui divisent ces faisceaux en fascicules. Ainsi, alors que la division en *faisceaux* est le fait de la disposition de l'appareil conjonctif, la division en *fascicules* est produite par l'agencement de la névroglie.

Gaines et espaces périoptiques[4]. — Prolongement de l'encéphale, le nerf optique est entouré comme toute partie constituante des centres nerveux, de trois membranes qui ont la même valeur que les méninges dont elles sont

1. Schwalbe. *Lehrbuch der Anat. des Auges*, 1887, p. 85.
2. Rochon-Duvigneaud n'en compte même que 130 à 140. Il s'agit toujours, bien entendu, des *faisceaux* et non des *fascicules*.
3. Voy. De Berardinis. Ricerche sul nevroglio del nervo ottico. *Monit. zool.*, 1895.
4. Voy. Axel Key et Retzius. *Studien in der Anatomie des Nervensystems und des Bindegewebes.* — Schwalbe. *loc. cit.* — Pfitzner. Ueber Form u. Grösse des intervaginal. Raumes des Sehnerven im Bereich des Canalis opticus. *Archiv. f. Ophthalm.*, t. XXXVI, 1890. — Rochon-Duvigneaud, *loc. cit.*

une émanation. Nous trouverons donc autour du nerf optique trois gaines : les gaines durale, arachnoïdienne et piale, et deux espaces : les espaces arachnoïdien et sous-arachnoïdien.

I. — *Gaines du nerf optique.* — La *gaine durale* (névrilème externe de Henle) ne revêt la deuxième paire qu au moment où elle pénètre dans le canal optique. Épaisse et résistante, elle est formée de fibres longitudinales et de fibres circulaires entre lesquelles s'interposent çà et là des cellules aplaties. Michel et Waldeyer ont vu qu'elle était facilement clivable en plusieurs couches;

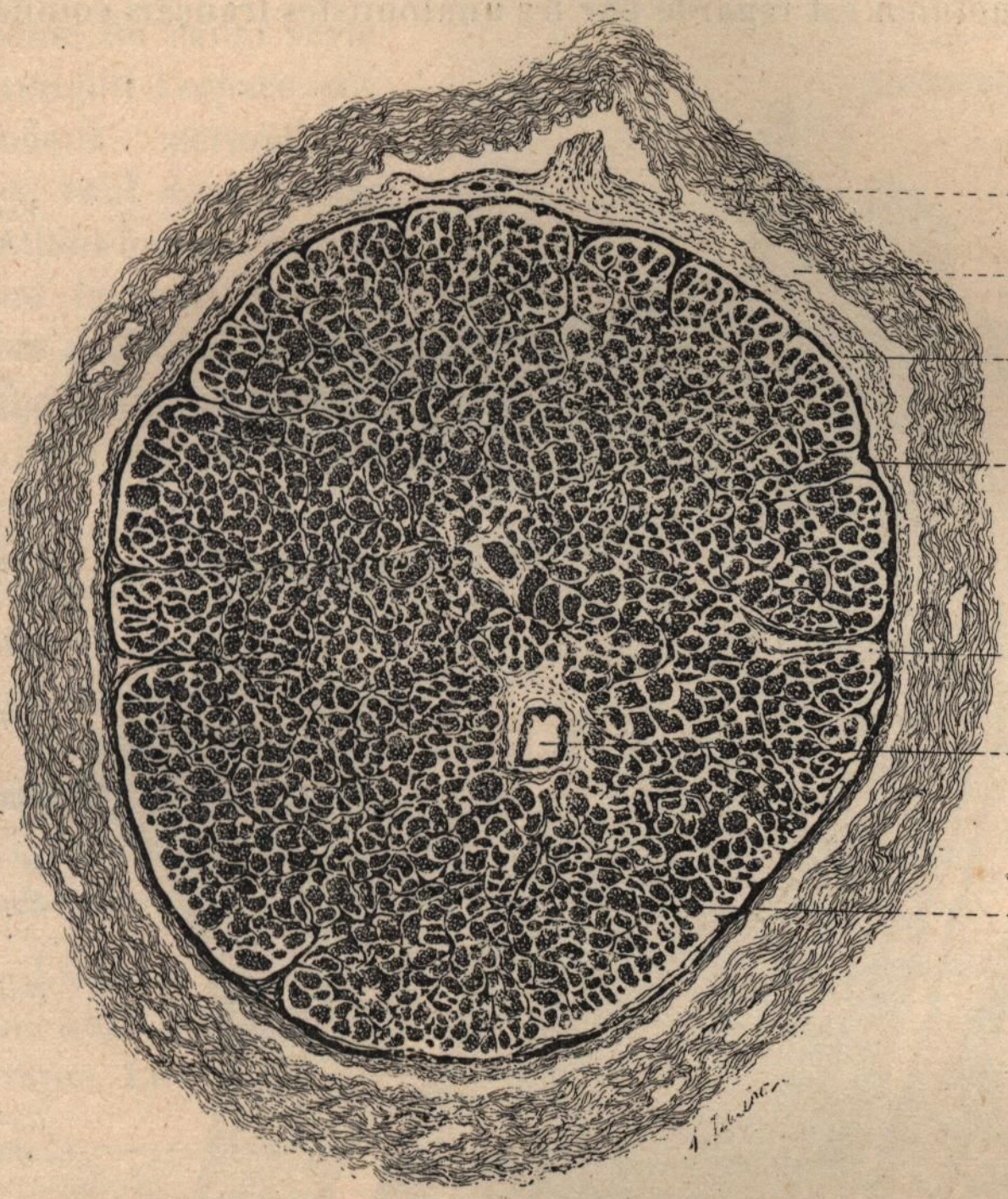

Fig. 421. — Coupe transversale d'un nerf optique de nouveau-né (d'après Rochon-Duvigneaud).

Coloration par la méthode de Weigert; la décoloration a été incomplète. Les prolongements intra-optiques de la pie-mere affectent la forme de figures stellaires noires. La névroglie est en blanc. Les champs noirs arrondis répondent chacun à la section d'un fascicule.

dans les couches externes on voit surtout des fibres longitudinales; dans les couches internes, ce sont les fibres circulaires qui dominent (A. Key et Retzius). Sappey a signalé, dans l'épaisseur de cette gaine durale, des fibres nerveuses à myéline venues des nerfs ciliaires.

La *gaine arachnoïdienne* comprend deux feuillets : le feuillet *pariétal* n'est qu'un simple vernis endothélial, tapissant la face profonde de la gaine durale ; le feuillet *viscéral* forme une lame très mince constituée par un délicat réseau de fibres conjonctives et tapissée sur ses deux faces par un revêtement endothélial continu. C'est à ce feuillet seul que A. Key et Retzius et avec eux la majorité des auteurs allemands réservent le nom de gaine arachnoïdienne.

La *gaine piale*, immédiatement appliquée sur le nerf, dont la sépare cepen-

dant le manchon névroglique de Fuchs, déjà décrit, est essentiellement formée par des fibres circulaires ou obliques. Très vasculaire, elle est recouverte sur sa face externe par un endothélium continu avec celui qui revêt les travées de l'espace sous-arachnoïdien. De sa face profonde se détachent, comme nous l'avons vu, de nombreux prolongements qui vont cloisonner le nerf optique.

II. — *Espaces périoptiques*. — Les espaces périoptiques sont au nombre de deux : l'un externe, l'espace arachnoïdien, l'autre interne, l'espace sous-arachnoïdien.

L'*espace arachnoïdien* est regardé par les anatomistes français comme com-

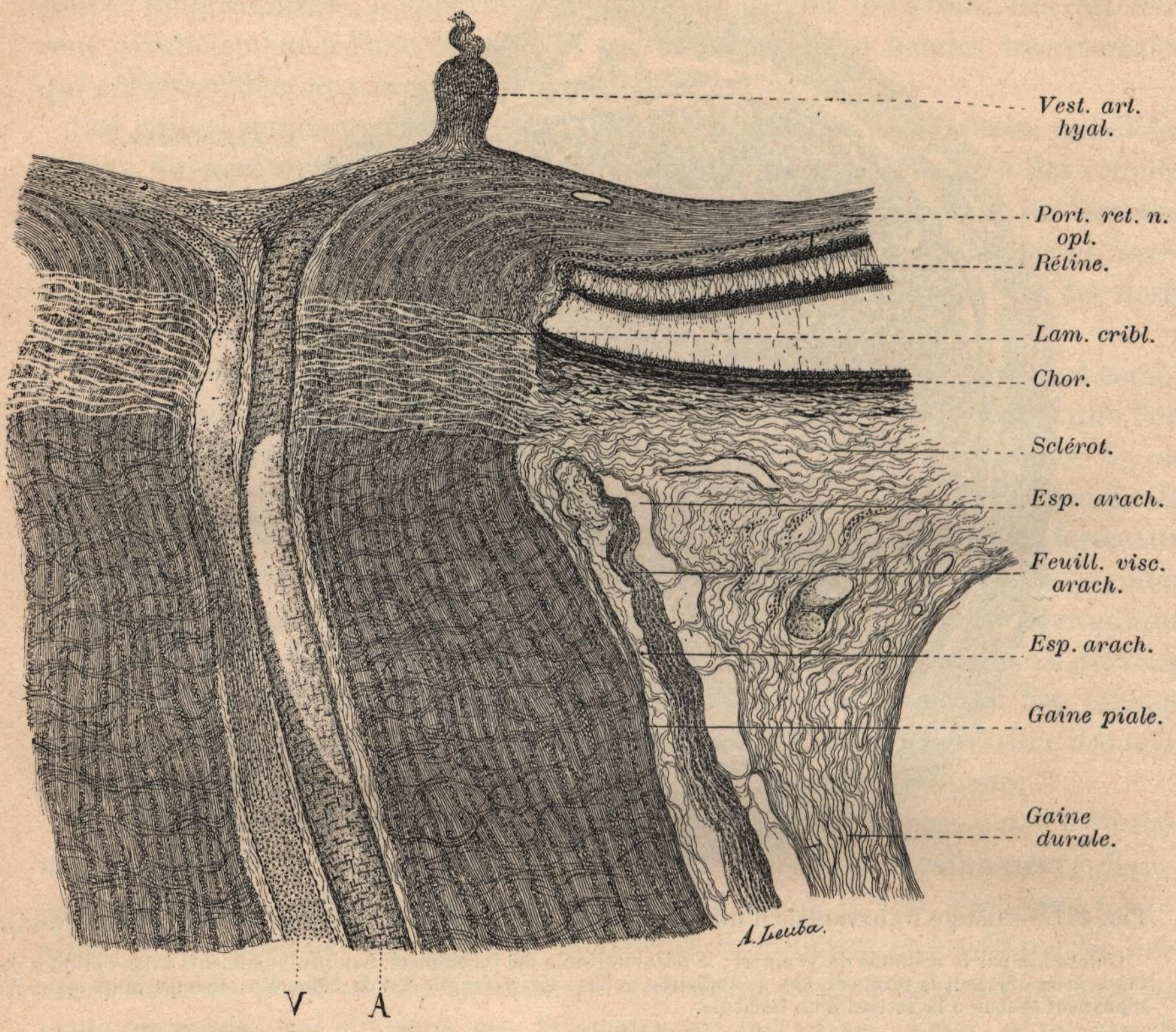

Fig. 422. — Coupe horizontale de la région papillaire de l'œil, montrant la portion bulbaire du nerf optique (d'après une préparation de F. Terrien).

Enfant de 11 mois. Sur cette coupe on voit le vestige de l'artère hyaloïdienne normal pendant les premiers mois de la vie extra-utérine.

pris entre les deux feuillets de l'arachnoïde. Les Allemands, qui ne donnent point de feuillet pariétal à l'arachnoïde, décrivent cet espace comme placé entre cette membrane et la dure-mère et l'appellent *espace subdural* (Voy. p. 137). Quoi qu'il en soit, l'espace arachnoïdien périoptique n'est pas libre comme l'espace correspondant péricérébral, il est cloisonné par des travées conjonctives courtes, mais épaisses, riches en fibres élastiques qui, parties de la face profonde de la dure-mère, vont se fixer sur le feuillet viscéral de l'arachnoïde

(Voy. fig. 422). Dans leur traversée de l'espace subdural ces travées sont tapissées par un endothélium.

L'*espace sous-arachnoïdien*, cloisonné à l'infini par des trabécules réunissant le feuillet viscéral de l'arachnoïde à la pie-mère, rappelle en tous points l'espace sous-arachnoïdien qui entoure les centres.

Il y a continuité directe entre les espaces périoptiques et les espaces homologues péricérébraux. Une injection, poussée dans l'espace subdural ou l'espace sous-arachnoïdien en un point quelconque du crâne ou même du canal vertébral, remplit l'espace correspondant périoptique. Jamais, sauf dans les cas d'injections forcées, l'injection ne franchit la frêle barrière que lui oppose le feuillet viscéral de l'arachnoïde. (Voy. fig. 424 et 425.)

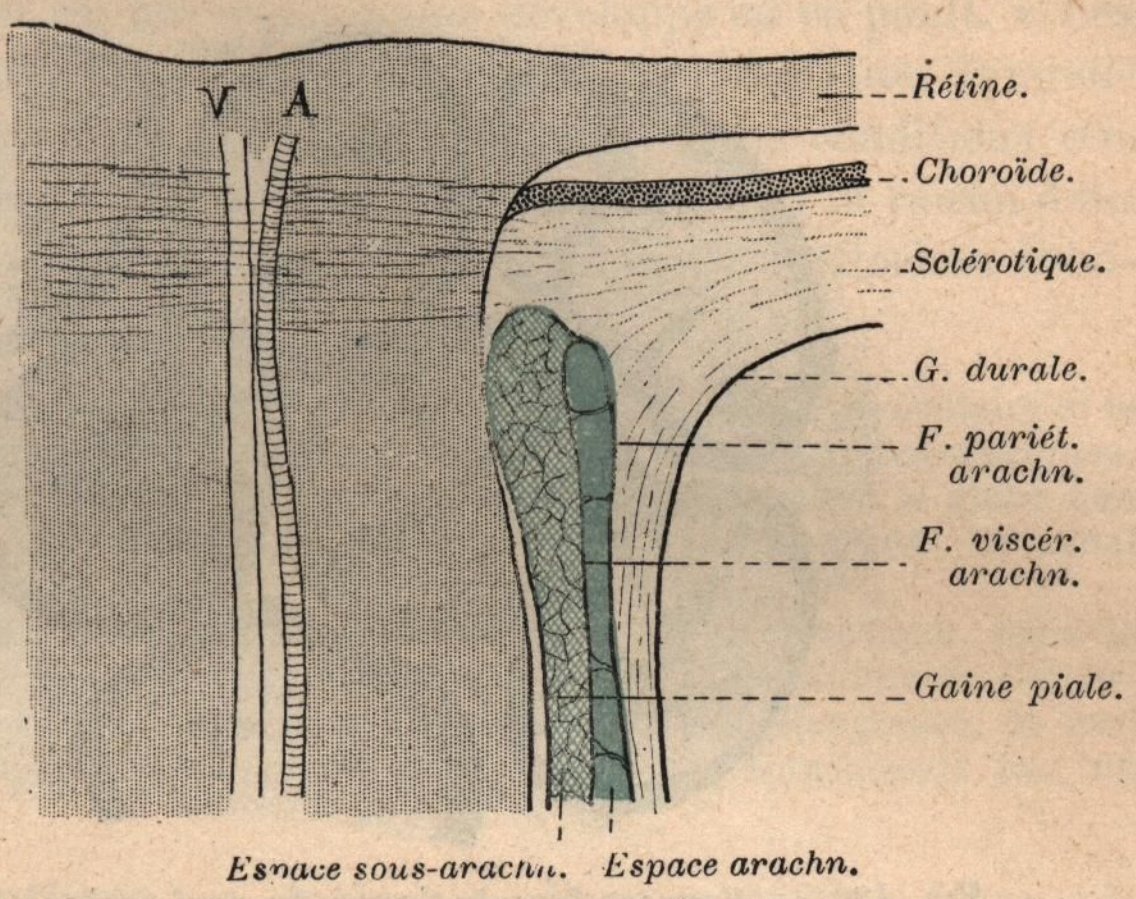

Fig. 423. — Schéma de la coupe précédente.
(Les espaces arachnoïdie et sous-arachnoïdien sont en bleu).

Terminaison antérieure du nerf optique. (Voy. fig. 422.)— Nous étudierons successivement le mode de terminaison des gaines périoptiques, les modifications des membranes de l'œil au niveau de l'entrée du nerf, et enfin le mode de terminaison du nerf lui-même.

I. — La gaine durale, arrivée au niveau du globe oculaire, s'infléchit en dehors sous un angle fortement obtus et se continue avec les deux tiers externes de la sclérotique. Le feuillet viscéral de l'arachnoïde (gaine arachnoïdienne de Key et de Retzius) se continue également avec les faisceaux scléroticaux. Quant à la gaine piale, elle se continue en partie avec le tiers interne de la sclérotique, en partie avec la choroïde. — L'espace subdural finit au niveau du point où le feuillet viscéral de l'arachnoïde se réfléchit pour se continuer avec la sclérotique, c'est-à-dire à la jonction des 2 tiers externes et du tiers interne de cette membrane. L'espace sous-arachnoïdien se prolonge quelque peu en avant.

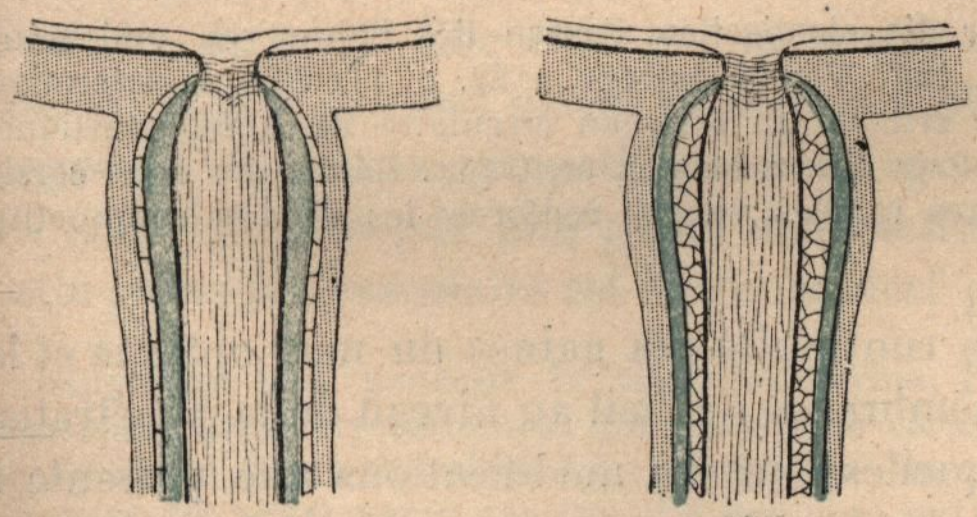

Fig. 424 et 425. — Injection des espaces arachnoïdien (à gauche) et sous-arachnoïdien (à droite) péri-optiques (d'après A. Key et Retzius).

II. — Les gaines du nerf optique, se continuant avec les membranes fibreuses de l'œil, on pourrait croire au premier abord que le nerf n'a pas à traverser ces membranes. Cependant il n'en est rien : certes, dans les deux tiers posté-

rieurs de sa portion bulbaire, le nerf optique, comme le montre bien la figure 422, est isolé de la sclérotique par sa gaine durale et par les deux espaces périoptiques. Mais, au niveau du tiers interne de la sclérotique et au niveau de la choroïde, la pie-mère qui existe encore à ce niveau ne suffit plus à isoler le nerf optique; celui-ci doit traverser, pour arriver à la rétine, la partie profonde de la membrane externe de l'œil et toute l'épaisseur de sa membrane moyenne. La portion de la sclérotique et de la choroïde que perfore le nerf optique constitue

FIG. 426. — Espaces lymphatiques du nerf optique injectés au bleu de Prusse (d'après A. Key et Retzius).

la *lame criblée*. Celle-ci présente donc deux zones : une zone postérieure sclérale, une zone antérieure choroïdienne. Elle est essentiellement formée par des travées perpendiculaires à l'axe du nerf optique et continues avec les faisceaux de la sclérotique et de la choroïde. Ces travées limitent une série d'orifices; chacun de ceux-ci paraît correspondre à un faisceau constituant du nerf.

D'après Sattler, (Kurze Mitteil. über die elastischen Fasern des Sehnerven und seiner Scheiden. *Deutsche med. Wochenschr.*, 1897. Vereinsbeilage, n° 22, p. 112-163), la sclérotique présenterait tout autour de la lame criblée un faisceau circulaire de fibres élastiques. Il existerait un faisceau analogue autour des vaisseaux centraux. Enfin, ces deux cercles élastiques seraient reliés par des fibres radiées venant renforcer les travées conjonctives de la lame criblée.

III. — Connaissant le mode de continuité des gaines du nerf optique et les modifications que subissent les membranes de l'œil au niveau de la pénétration de ce nerf, nous pouvons voir quelles sont les modifications que présente le nerf lui-même.

A son entrée dans la sclérotique, le nerf optique ne subit d'abord qu'une très légère diminution de volume. Mais, à la jonction des deux tiers externes et du tiers interne de la sclérotique, cette diminution s'accentue brusquement. Le rétrécissement du nerf atteint son maximum au niveau de la choroïde où le nerf optique n'a plus que la moitié du calibre qu'il a dans sa portion orbitaire. Au delà de la choroïde, le nerf augmente de nouveau de volume et ses fibres, jusqu'à présent sagittales, s'infléchissent latéralement et s'épanouissent en éventail pour prendre part à la constitution de la rétine. Le point où le nerf se dis-

socié pour passer dans la rétine porte le nom de *papille* (Voy. Organes des sens). Il faut nous demander maintenant à quoi tient la diminution de calibre que présente le nerf à son entrée dans la sclérotique. La légère réduction initiale semble dépendre d'une réduction des tissus de soutien névroglique et conjonctif. La diminution beaucoup plus importante que l'on constate au niveau de la lame criblée est due surtout à ce que les fibres du nerf optique perdent leur myéline à ce niveau. Mais elle paraît tenir aussi à ce que le système des gaines névrogliques périfasciculaires est beaucoup moins développé en ce point. « Les gaines névrogliques étant très probablement le siège d'une circulation interstitielle active, la région qui nous occupe doit se trouver dans des conditions circulatoires relativement défectueuses et peut-être faut-il voir là la raison d'un certain nombre de localisations pathologiques en ce point. » (Rochon-Duvigneaud).

Dans l'œil normal, le nerf optique arrive à peu près directement sur le globe oculaire et le traverse perpendiculairement. Il n'en est pas de même dans certains yeux pathologiques, comme dans les cas de myopie axile forte. « Le nerf optique aborde alors le globe non plus directement, mais suivant une direction oblique en dehors et en avant. Le canal scléral devient oblique dans le même sens. » (Rochon-Duvigneaud).

On peut signaler, à côté de ce mode d'entrée pathologique du nerf optique dans le globe, la disposition trouvée par Rejsek (*Bibl. anat.*, 1895), chez certains animaux. Cet auteur a vu en effet que, dans quelques variétés de l'espèce Sciurinus (Rongeurs), le nerf optique, au lieu de traverser la sclérotique perpendiculairement, la franchissait par un trajet très oblique.

Vaisseaux du nerf optique. — *Artères*. — Dans sa portion intra-crânienne, le nerf optique reçoit quelques fins rameaux de la cérébrale antérieure. Dans sa portion orbitaire, il est irrigué par de fines artérioles, émanées des artères ciliaires et de l'artère centrale de la rétine.

Cette artère, branche collatérale de l'ophtalmique, entre dans le nerf optique à 10 à 15 millimètres en arrière du globe oculaire. D'après Deyl[1] l'artère pénétrerait ordinairement dans le nerf par sa partie inféro-interne et non par sa partie externe, comme on le dit généralement. Un instant appliquée sous la gaine piale, elle s'enfonce ensuite entre les faisceaux nerveux et gagne le centre du nerf. Elle chemine là, à côté de la veine centrale de la rétine, qui est le plus souvent placée en dehors d'elle. Ces deux vaisseaux sont accompagnés d'un plexus sympathique improprement appelé nerf de Tiedemann. Ils sont entourés par une gaine conjonctive, dépendance de la gaine piale; cette gaine périvasculaire est isolée du nerf par un manchon névroglique.

Rappelons que, pendant la vie intra-utérine, l'artère centrale de la rétine émet une branche, l'artère hyaloïdienne, qui traverse le corps vitré pour aborder la face postérieure du cristallin. Nous signalons ici ce point qui sera plus longuement traité ailleurs (Voy. Organes des sens), parce que sur la préparation qui a servi de modèle à la figure 428 il reste un vestige de cette artère hyaloïdienne. (Sur les vestiges de l'artère hyaloïdienne, voyez Terrien, *Archives d'ophtalmologie*, 1898.)

Veines. — Les veines du nerf optique sont tributaires de la veine centrale de la rétine et des veines ciliaires.

Lymphatiques. — Le nerf optique ne possède pas de véritables lymphatiques. Il présente cependant un riche système de canaux qui paraissent servir à la circulation interstitielle et que l'on peut considérer comme des voies lympha-

1. Deyl. Ueber den Eintritt der Arteria centralis Retinæ in den Sehnerven beim Menschen. *An. Anz.*, Bd XI, 1896, p. 687-692.

tiques. On les met facilement en évidence par le procédé des injections interstitielles. La masse forme une nappe sous-piale, mettant ainsi en évidence un espace que Key et Retzius comparent à l'espace épicérébral. Elle constitue aussi des anneaux qui s'étalent autour de chaque faisceau du nerf optique, entre les fibres nerveuses et la gaine conjonctive; souvent même, quand l'injection est poussée avec quelque force, elle pénètre dans l'intérieur des faisceaux et dessine la division en fascicules (Voy. fig. 426). Comme on le voit, la masse paraît surtout se loger là où nous avons décrit du tissu névroglique. On est ainsi amené à faire jouer aux gaines névrogliques le rôle principal dans la constitution de ce réseau si particulier grâce auquel se fait la circulation interstitielle du nerf. Ajoutons que lorsque l'injection est poussée près du segment bulbaire de l'optique, elle peut fuser dans l'espace suprachoroïdal ou entre la rétine et la choroïde (Voy. Organes des sens).

Troisième paire : NERF MOTEUR OCULAIRE COMMUN

Définition. — Le moteur oculaire commun, nerf de la 3e paire, émerge des centres entre les deux pédoncules cérébraux. C'est un nerf du cerveau moyen ou mésencéphale. Il se distribue à tous les muscles de l'orbite, à l'exception du grand oblique et du droit externe.

Origine réelle et connexions centrales (*résumé*). — A. ORIGINE RÉELLE[1]. Le moteur oculaire commun est formé par les prolongements cylindraxiles des cellules constituantes de cette longue série de noyaux qui s'étagent d'avant en arrière au-dessous de l'aqueduc de Sylvius (Voy. p. 512). On a vu que ces noyaux, sur la topographie exacte desquels l'accord n'est pas encore fait, étaient les uns pairs et latéraux, les autres impairs et médians. Il est vraisemblable, encore qu'insuffisamment démontré, que, si les premiers constituent les centres moteurs des différents muscles innervés par la 3e paire, les noyaux impairs doivent plutôt être considérés comme des centres de mouvements associés (Brissaud). — Les fibres émanées de ces noyaux sont pour la plupart des *fibres radiculaires directes*, c'est-à-dire vont au moteur commun du même côté; il existe cependant un certain nombre de *fibres radiculaires croisées*.

B. CONNEXIONS CENTRALES. — Les centres pédonculaires de la 3e paire sont réunis d'une part au cortex (*voie motrice centrale* ou *cortico-pédonculaire*), d'autre part, aux noyaux sensitifs des autres nerfs encéphalo-médullaires (*voies des associations réflexes*).

a) *La voie motrice centrale* est formée par les prolongements cylindraxiles des cellules du centre cortical moteur de la 3e paire. Ces prolongements cylindraxiles, après avoir franchi la ligne médiane, vont se terminer par des arborisations libres au niveau des cellules qui forment les noyaux pédonculaires. Le siège exact du *centre cortical* de la 3e paire est encore mal connu. Un fait semble cependant certain, c'est qu'il ne siège pas au niveau de la zone rolandique (sphère tactile de Flechsig). Des recherches récentes de Flechsig semblent montrer qu'il doit être situé au voisinage de la scissure calcarine, là où cet auteur place sa sphère visuelle (Voyez aussi Marinesco, *Revue générale des Sciences pures et appliquées*, 1898). Le trajet de la voie *cortico-pédonculaire* est non moins incertain; on peut pourtant considérer comme acquis qu'elle ne passe pas par la capsule interne. De plus, en raison de la situation haute des noyaux pédonculaires du moteur oculaire commun, la décussation de la voie motrice corticale de ce nerf s'accomplit bien au-dessus de la décussation de la voie corticale des autres nerfs encéphalo-médullaires, d'où la possibilité d'une paralysie alterne d'un moteur oculaire coïncidant avec une hémiplégie du côté opposé dans le cas de lésion pédonculaire (syndrome de Weber).

b) Deux des voies d'*association réflexe* sont bien connues : la voie opto-réflexe et la voie

1. Il va de soi que je ne saurais indiquer ici en détail les origines réelles et les connexions centrales des noyaux du moteur oculaire commun. Le court résumé que j'en donnerai n'a pour but que de fournir un cadre destiné à être rempli par les notions plus complètes que l'on trouvera dans la première partie du tome III à laquelle il est indispensable de se reporter. (V. t. III, p. 419.

acoustico-réflexe. L'une et l'autre sont constituées par des fibres qui, issues des tubercules quadrijumeaux, font partie de cette importante voie d'association qui porte le nom de *faisceau longitudinal postérieur*. Elles viennent se terminer par des arborisations libres dans les noyaux pédonculaires de la 3e paire. Les fibres de la voie opto-réflexe viennent des tubercules quadrijumeaux antérieurs où se terminent une partie des fibres de la voie optique centrale. Les fibres de la voie acoustico-réflexe émanent des tubercules quadrijumeaux postérieurs, eux-mêmes en relation avec certaines fibres de la voie acoustique centrale (Voy. p. 515).

Origine apparente. — Les filets radiculaires du moteur moyen oculaire commun émergent dans la région interpédonculaire. Ils sont ordinairement distribués en deux groupes, l'un interne, l'autre externe (Voy. fig. 427).

1) Les filets du *groupe interne*, *groupe interpédonculaire*, sortent immédiatement en avant de la protubérance, au niveau d'un sillon qui longe le bord interne du pédoncule. Leur nombre varie de 6 à 15; les filets antérieurs restent à environ 5 millimètres de la ligne médiane; les filets postérieurs ne sont distants de celle-ci que de 2 millimètres seulement.

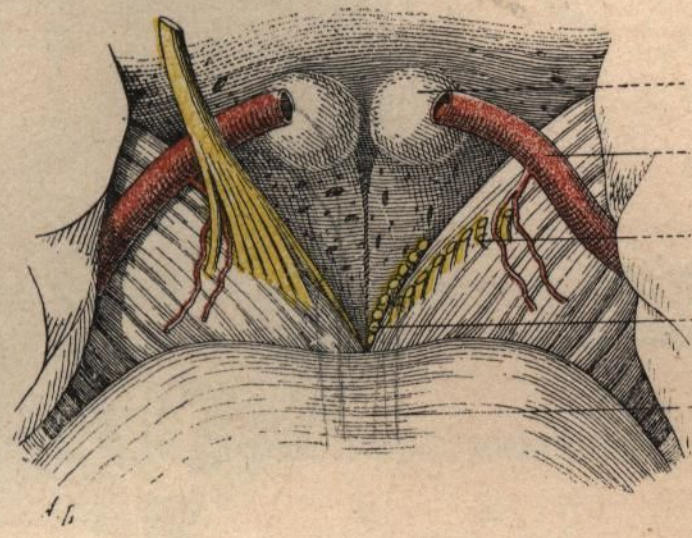

Fig. 427. — Origine apparente du moteur oculaire commun (d'après Zander).

2) Les filets du *groupe externe*, *groupe transpédonculaire*, dont le nombre est sensiblement égal à celui des filets du groupe précédent, sortent de l'épaisseur même du pédoncule. Leur surface d'implantation sur la face ventrale du pédoncule affecte la forme d'un sillon oblique en avant et en dehors; l'extrémité postérieure de ce sillon atteint le bord interne du pédoncule au niveau des filets postérieurs du groupe interpédonculaire. Les lignes d'émergence des deux groupes dessinent ainsi un angle aigu ouvert en avant et en dehors (Voy. partie droite de la figure 447). Très fréquemment les filets du groupe transpédonculaire sont divisés en deux faisceaux, l'un antéro-externe plus petit, l'autre postéro-interne plus important, entre lesquels passe une artériole, émanée de l'artère cérébrale postérieure.

La plupart de nos classiques ne décrivent que les filets internes ou interpédonculaires. Les filets transpédonculaires ont pourtant été signalés depuis longtemps par Sœmmering (1792), Meckel (1817), Valentin (1841) et enfin par Schwalbe (1881). Tout récemment R. Zander (*Anat. Anz.*, Bd XII, 1896), et son élève Walter Symanski (Th. Königsberg, 1896), les ont de nouveau décrits et en ont figuré les différentes modalités.

Varole, Vieussens et après eux Vulpian et Philippeaux ont décrit un entrecroisement des filets d'origine les plus internes du moteur oculaire commun. Cette décussation partielle des fibres radiculaires de la 3e paire existe; mais elle s'accomplit dans l'épaisseur même du pédoncule et non à l'extérieur des centres nerveux (Voy. ci-dessus : *Origine réelle*).

Trajet. — Aplati à son origine, le moteur oculaire commun prend rapidement la forme d'un cordon arrondi. Né un peu au-dessous d'un plan horizontal passant par le bord supérieur de l'apophyse basilaire, il se porte d'abord en avant, en haut et en dehors. Parvenu au niveau de l'entre-croisement des deux circonférences de la tente du cervelet, il disparaît dans l'aire du triangle que limitent ces deux circonférences avec une ligne réunissant les deux apophyses clinoïdes antérieure et postérieure (Voy. fig. 428). Il s'engage là dans l'épaisseur de la paroi externe du sinus caverneux. Il y chemine horizontalement d'avant en

arrière et, parvenu au niveau de la partie la plus interne de la fente sphénoïdale, il se divise en deux branches terminales.

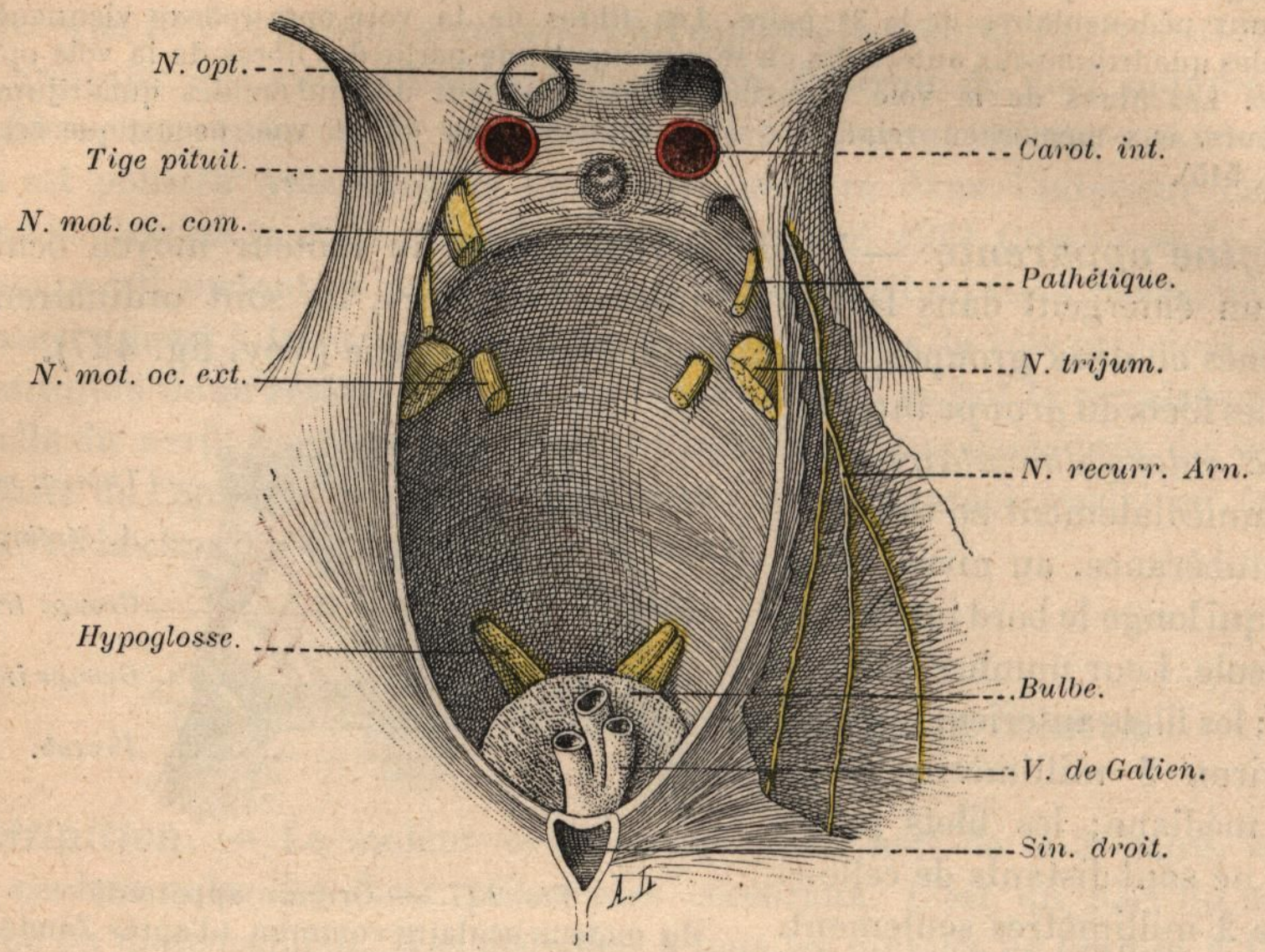

FIG. 428. — Orifices duraux des nerfs de l'œil.

Rapports. — Le moteur oculaire commun occupe successivement l'étage postérieur du crâne, l'étage moyen, et enfin la fente sphénoïdale. Nous étudierons ses rapports au niveau de chacune de ces parties.

Au niveau de l'étage postérieur le moteur oculaire commun se glisse entre

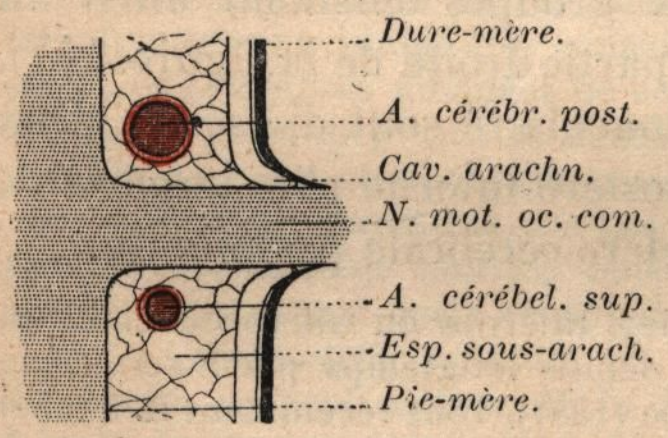

FIG. 429. — Schéma de la traversée méningée du moteur oculaire commun.

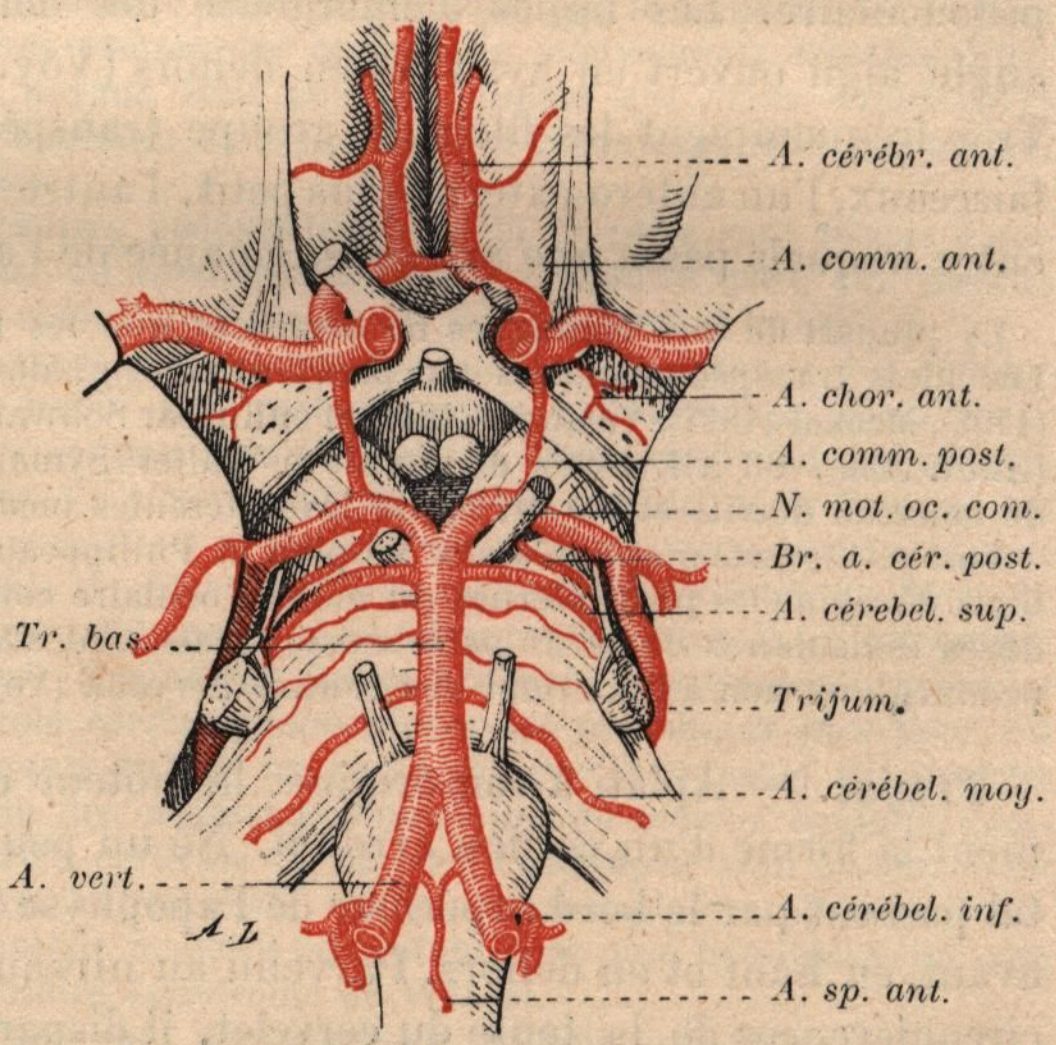

FIG. 430. — Rapports du moteur oculaire commun avec les artères de la base de l'encéphale.

la face ventrale des pédoncules et le plan basilaire. Il traverse successivement la pie-mère qui se réfléchit sur lui pour former son névrilème, l'espace sous-arachnoïdien et enfin l'arachnoïde qui lui constitue une gaine séreuse complète et autonome et forme même un léger cul-de-sac, qui s'engage dans l'orifice dural dans lequel s'enfonce le mo-

teur oculaire commun (Voy. fig. 429). Au moment où il traverse l'espace sous arachnoïdien, le nerf passe entre l'artère cérébelleuse supérieure placée au dessous et l'artère cérébrale postérieure qui chemine au-dessus (Voy. fig. 430 et fig. 431).

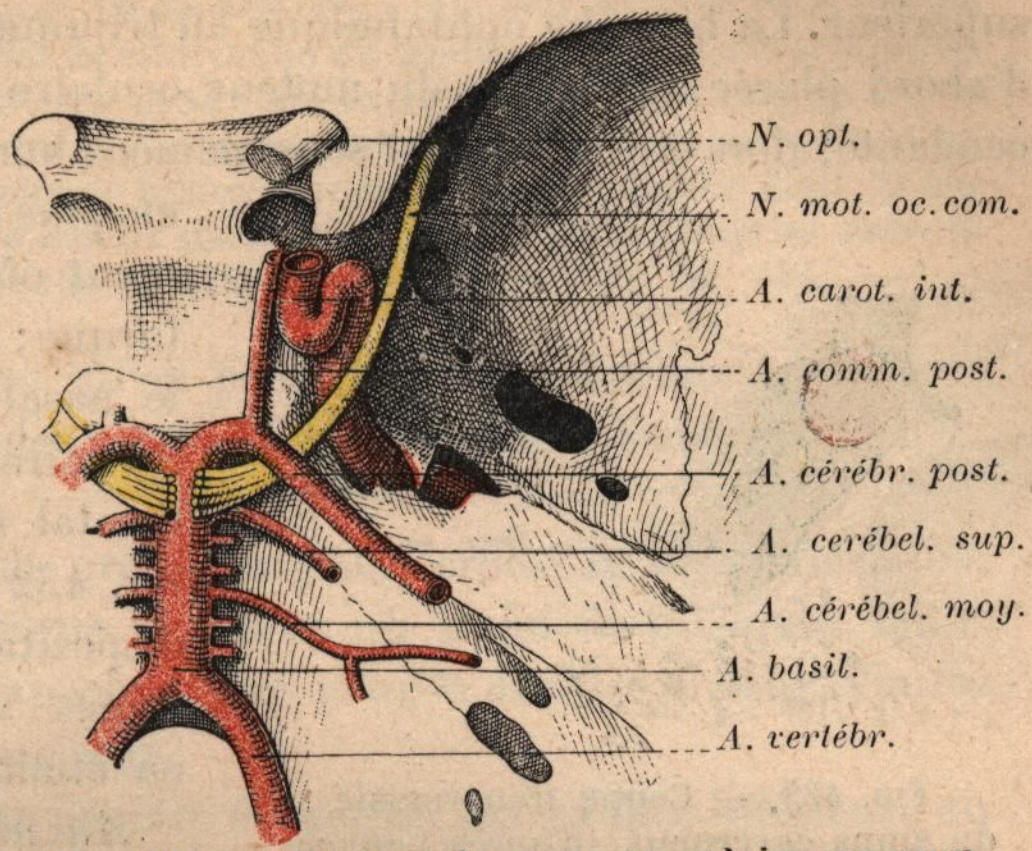

Fig. 431. — Rapport du moteur oculaire commun avec les artères appliquées sur la base du crâne.

Au niveau de l'étage moyen, le moteur oculaire commun chemine dans la paroi externe du sinus caverneux. Il est en rapport en dedans avec la carotide interne, le plexus sympathique péricarotidien et le nerf moteur oculaire externe qui baignent le plus souvent dans le sang du sinus. Le pathétique et l'ophtalmique sont placés comme la 3e paire dans l'épaisseur de la paroi sinu-

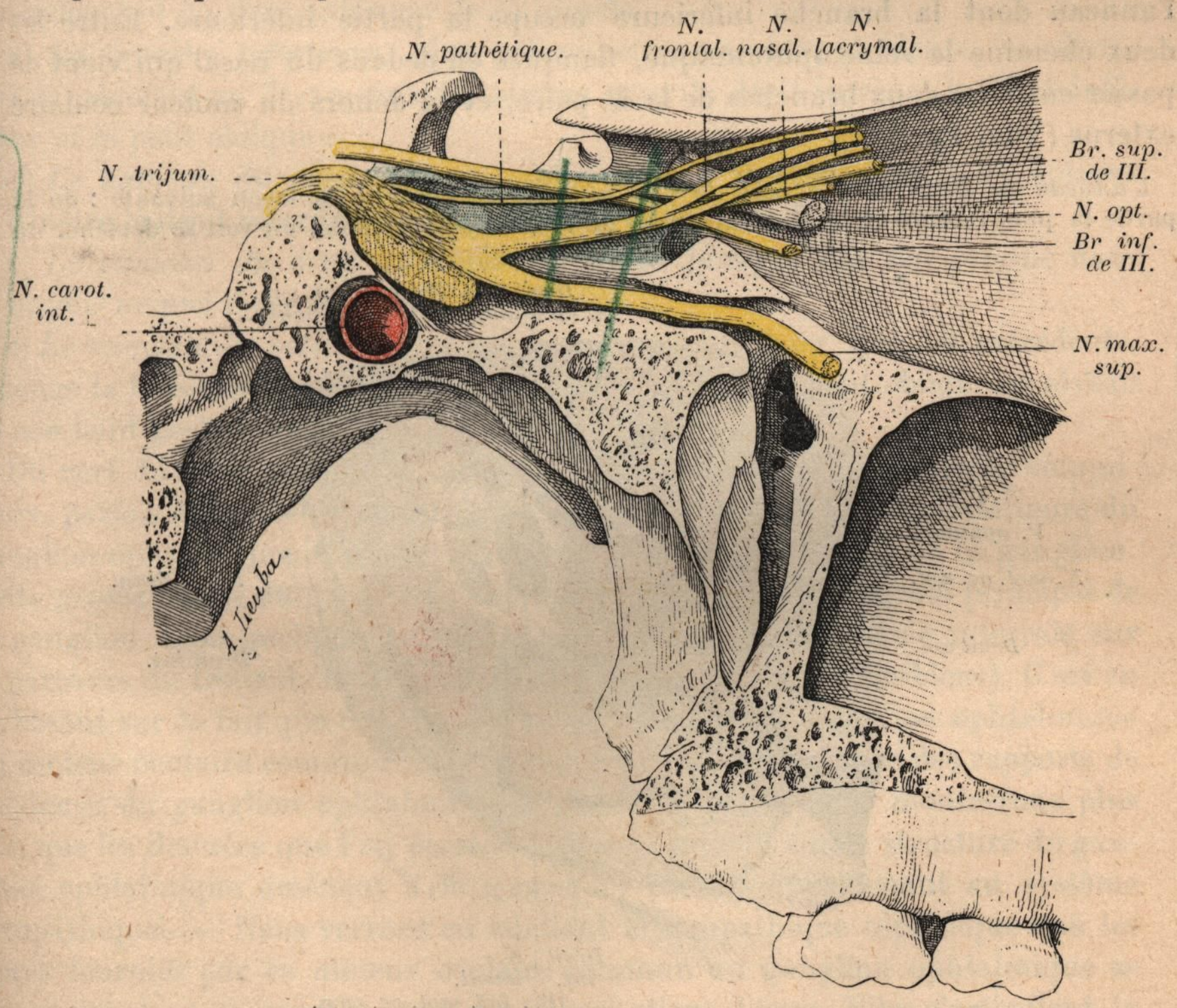

Fig. 432. — Schéma des rapports des nerfs de l'orbite dans la paroi externe du sinus caverneux.

La coupe sagittale du crâne a intéressé le ganglion de Gasser dont elle a enlevé la partie externe. Une teinte bleue indique l'emplacement du sinus.

sienne. Le pathétique, situé d'abord au-dessous du moteur oculaire commun,

le croise ensuite à angle très aigu, en passant sur son côté externe et lui devient supérieur. La branche ophtalmique du trijumeau est, comme le nerf précédent, d'abord placée au-dessous du moteur oculaire commun. Mais obliquement ascendante, alors que ce nerf est sensiblement horizontal, elle se rapproche de plus en plus de lui. Le plus souvent, au moment où elle va le croiser, elle se trifurque; de ses trois rameaux terminaux, le nasal reste sur le même plan que la 3e paire; par contre, le lacrymal et le frontal se placent au-dessus d'elle (Voy. fig. 432 et 433). C'est là du moins la disposition habituelle. Mais il existe certaines variétés que nous indiquerons en étudiant le moteur oculaire externe.

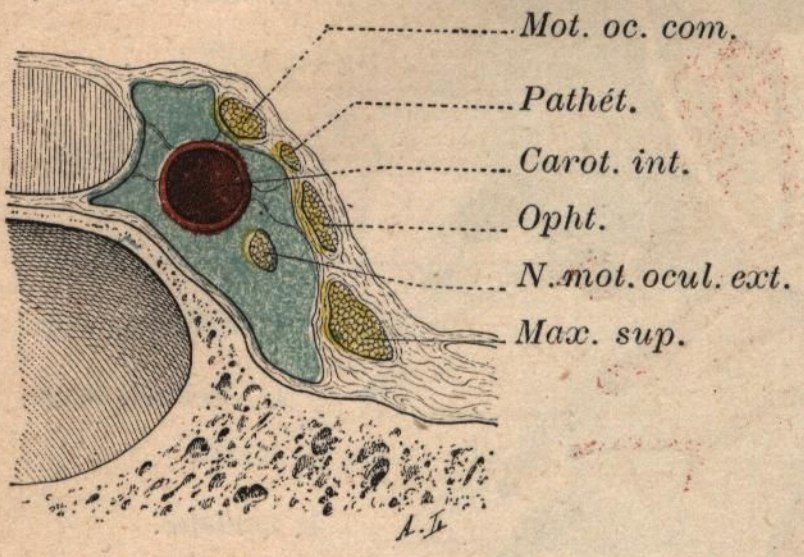

Fig. 433. — Coupe transversale du sinus caverneux (d'après Langer).

Au niveau de la fente sphénoïdale, le moteur oculaire commun occupe la partie la plus interne de cette fente et traverse l'anneau de Zinn. Il est d'ordinaire déjà bifurqué; sa branche supérieure est placée à la partie supérieure de l'anneau dont la branche inférieure occupe la partie inférieure. Entre les deux chemine la veine ophtalmique, flanquée en dedans du nasal qui vient de passer entre les deux branches de la 3e paire, et en dehors du moteur oculaire externe (Voy. fig. 434).

L'*anneau de Zinn* nous a paru le plus souvent constitué de la façon suivante : de la partie la plus interne et la plus inférieure de la fente sphénoïdale, on voit se détacher du

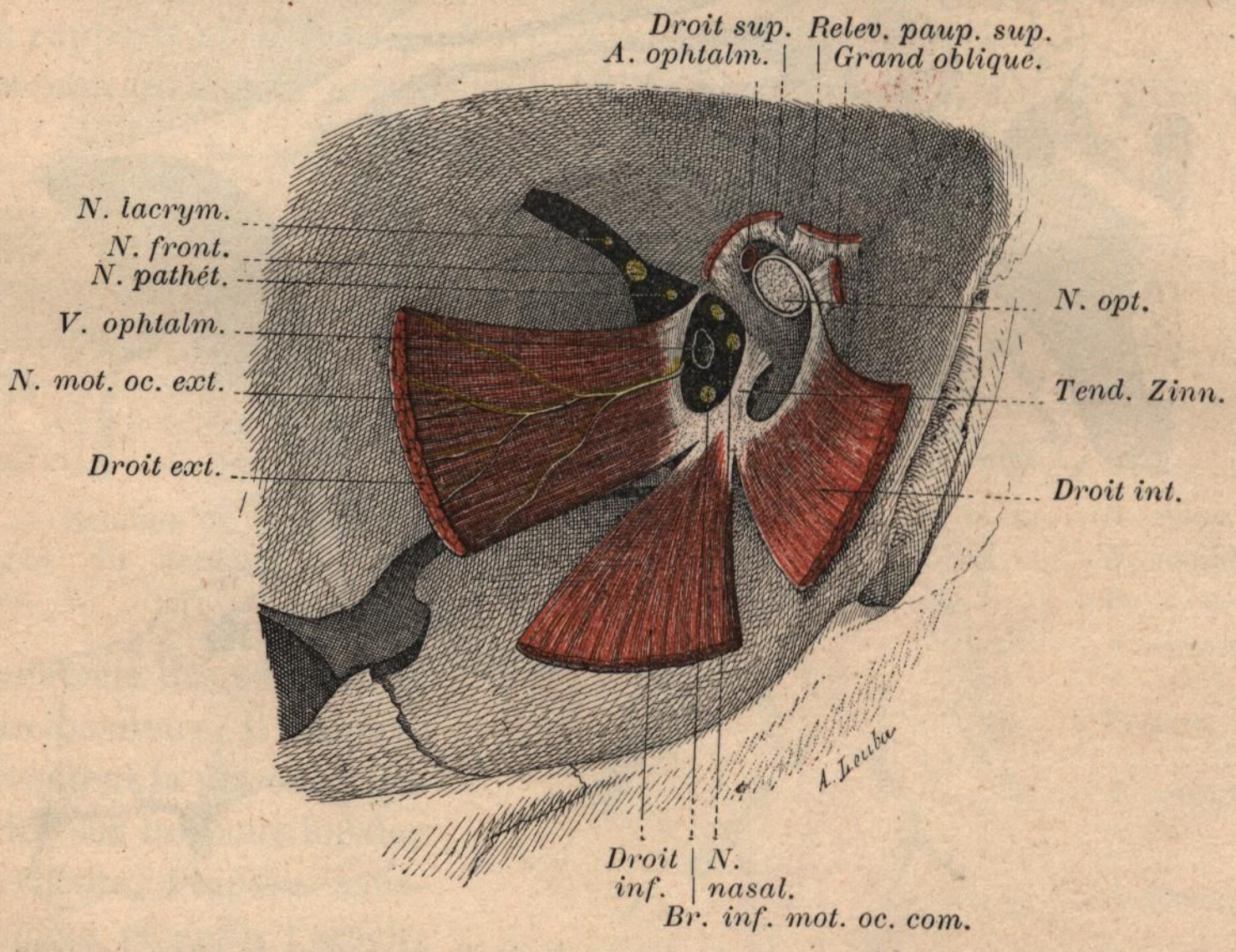

Fig. 434. — Schéma de l'anneau de Zinn et de ses rapports avec les nerfs de l'orbite.

corps même du sphénoïde, un tendon court et résistant; c'est le *tendon de Zinn*. Ce tendon se bifurque, presque dès son origine, en deux branches, l'une externe, l'autre interne, prenant ainsi la forme d'un Y. De la branche externe se détache une expansion qui va se fixer sur le bord supérieur de la fente sphénoïdale; de même, la branche interne donne nais-

sance à une autre expansion moins résistante que la précédente et qui va se perdre sur la face interne de la gaine durale du nerf optique. Le muscle droit inférieur s'insère dans l'angle que forment en s'écartant les deux branches de bifurcation du tendon de Zinn. Le droit externe se fixe sur la branche de bifurcation externe et sur son expansion, le droit interne sur la branche de bifurcation interne et l'expansion correspondante. On donne le nom d'*anneau de Zinn* à l'orifice limité : 1° par la branche de bifurcation externe du tendon de Zinn; 2° par son expansion; 3° par la partie du cadre osseux de la fente sphénoïdale comprise entre le tendon de Zinn et l'expansion de sa branche de bifurcation externe (Voy. fig. 434).

Distribution. — Nous avons vu qu'en pénétrant dans l'orbite le moteur oculaire commun se partageait en deux branches terminales : l'une supérieure, l'autre inférieure.

1) **La branche supérieure**, la plus grêle des deux, croise la face externe de l'artère ophtalmique et du nerf optique et, après un trajet de quelques millimètres à peine, se divise en deux rameaux, l'un pour le droit supérieur, l'autre pour le releveur de la paupière supérieure :

a) Le *rameau du droit supérieur* pénètre ce muscle par sa face inférieure au niveau de sa partie moyenne et s'épuise rapidement dans son épaisseur.

b) Le *rameau du releveur de la paupière supérieure* croise le bord externe du droit supérieur et disparaît dans le releveur à la jonction des deux tiers postérieurs et du tiers antérieur de ce muscle.

2) **La branche inférieure**, plus volumineuse que la précédente, se divise très rapidement en 3 rameaux terminaux pour le droit interne, le droit inférieur et le petit oblique :

a) *Le rameau du droit interne* croise la face inférieure du nerf optique et pénètre le droit interne vers la partie moyenne de sa face externe.

b) *Le rameau du droit inférieur* s'enfonce presque dès son origine dans le muscle auquel il est destiné.

c) *Le rameau du petit oblique* est beaucoup plus long que les précédents. Il longe la face supérieure du droit inférieur et aborde le petit oblique au niveau de son bord postérieur.

Du nerf du petit oblique se détache un rameau court, mais assez volumineux, parfois dédoublé (Schwalbe) qui va se jeter dans la partie postérieure du ganglion ophtalmique. C'est la *racine courte* ou *grosse racine* de ce ganglion. Cette grosse racine du ganglion ophtalmique constitue le pédicule principal de ce ganglion. Chez quelques animaux, ce ganglion semble même intercalé sur le parcours du tronc de la 3e paire (Sélaciens, Ganoïdes, Amphibiens). C'est en se basant sur ce fait que Schwalbe a voulu rattacher le ganglion ophtalmique au moteur oculaire commun. Schwalbe a exagéré l'importance des rapports de voisinage du ganglion ophtalmique et de la 3e paire. Nous montrerons plus loin que les données que l'on possède à l'heure actuelle sur la structure du ganglion ophtalmique amènent à le considérer comme appartenant au système sympathique. — Nous verrons en étudiant le sympathique céphalique que les fibres fournies par ce moteur oculaire commun au ganglion ophtalmique se terminent dans ce ganglion par des arborisations libres. Elles s'articulent là avec un deuxième neurone, dont le prolongement cylindraxile va aboutir au sphincter irien et au muscle ciliaire (Voy. p. 795).

Anastomoses. — Au niveau du sinus caverneux, le moteur oculaire commun reçoit deux anastomoses : l'une, *sensitive*, se détache de l'ophtalmique;

nous verrons plus loin que Bischoff a nié son existence (Voy. p. 685); l'autre, *sympathique*, parfois unique, souvent multiple, le relie au plexus péri-carotidien. D'après François Franck, l'anastomose sympathique contiendrait des filets vaso-moteurs qui, suivant dans la 3e paire un trajet récurrent, viendraient se distribuer aux artères du noyau pédonculaire.

Structure. — Le moteur oculaire commun a la structure ordinaire des nerfs périphériques. Rosenthal estime à 15 000 le nombre de ses fibres constituantes. Toutes ces fibres n'ont pas le même volume. Leur surface de section varie de 2 μ 5 à 25 μ (Reissner). Il est possible que les fibres grêles soient des

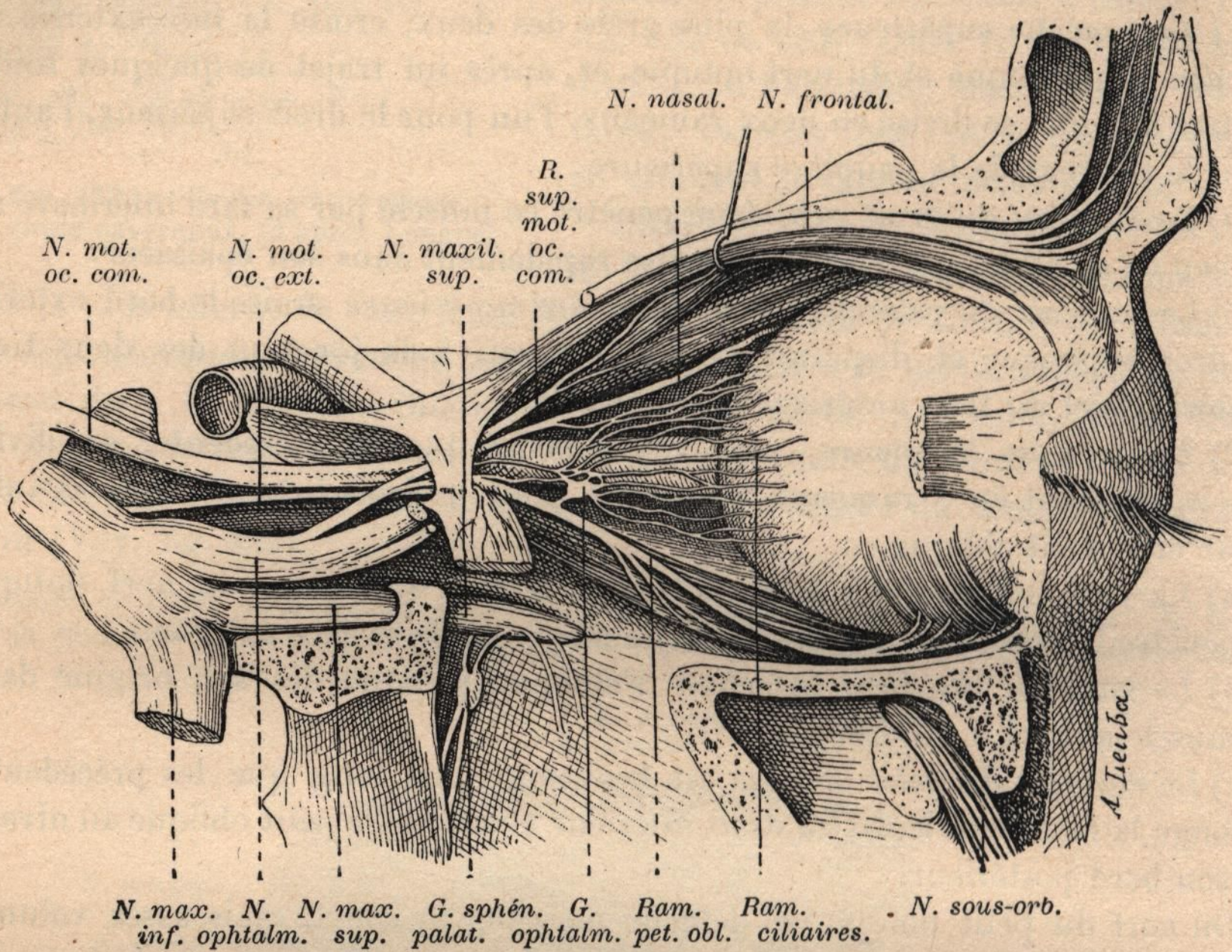

Fig. 435. — Distribution du moteur oculaire commun. — D'après Hirschfeld.

fibres amyéliniques, de nature sympathique, ayant dans le moteur oculaire commun un trajet récurrent.

Disposition générale et homologies. — Comme on le voit, le moteur oculaire commun est un nerf purement moteur. Il appartient au groupe des nerfs crâniens ventraux[1]. Il est donc l'homologue d'une racine antérieure de la moelle. La nature ventrale de la 3e paire est nettement attestée : 1° par sa distribution à des muscles dérivés des somites céphaliques; 2° par son origine aux dépens de cette partie de la substance grise motrice qui reste contiguë au canal central du névraxe et prolonge dans l'encéphale le groupe cellulaire antéro-interne de la tête des cornes antérieures; 3° enfin par son émergence ventrale presque constante. Je dis presque constante; car, chez certains animaux et notamment chez la plupart des poissons, l'origine apparente de la 3e paire est rejetée latéralement. Cette déviation latérale de l'émergence de la 3e paire est due à l'existence sur la face ventrale du névraxe d'une saillie

1. Il est indispensable, pour comprendre la signification de cette division des nerfs crâniens en nerfs ventraux et nerfs dorsaux, de se reporter aux généralités de la page 640.

médiane, le *saccus vasculosus*, flanqué de deux lobes latéraux (lobi laterales), formations qui n'existent qu'à l'état de vestiges chez les vertébrés supérieurs (Voy. fig. 403, page 642). Nous retrouvons encore ici une application particulière de cette observation générale que nous avons déjà eu l'occasion de faire (Voy. p. 643) : *l'influence qu'exercent sur l'origine apparente des nerfs crâniens dans la série animale les particularités morphologiques du névraxe.*

Le territoire sensitif qui correspond au territoire moteur de la 3e paire appartient au domaine du trijumeau. Originairement le moteur oculaire commun est cependant un nerf mixte et possède des racines postérieures, comme d'ailleurs la plupart des autres nerfs ventraux (Milnes-Mashall, Schneider, P. Martin). Mais au cours du développement phylogénique, les éléments sensitifs de la 3e paire disparaissent, absorbés ou supplantés par la cinquième paire, nerf du système branchial. Cette réduction des racines postérieures annexées aux nerfs du système ventral et leur remplacement par les nerfs branchiaux est un fait général et nous aurons l'occasion de rencontrer un phénomène analogue en étudiant la 4e, la 6e et surtout la 12e paire (Voy. généralités, page 640).

Variétés. — Le tronc du moteur oculaire commun peut être perforé par l'artère cérébrale postérieure (Sœmmering).

Il peut s'anastomoser avec le moteur oculaire externe; mais cette anastomose est certainement inconstante (Testut, Delbet). La branche supérieure peut s'anastomoser avec le nerf nasal (Sœmmering, Switzer) et avec l'ophtalmique.

Le moteur oculaire commun peut donner un rameau anormal pour le droit externe (Fäsebeck, Cruveilhier, Générali, Testut), pour le grand oblique (Volkmann); il peut même fournir une racine au ganglion sphéno-palatin. Cruveilhier a, en effet, vu se détacher du moteur oculaire commun un rameau qui se divisait en deux filets dont l'un se portait vers l'ophtalmique, l'autre vers l'origine du nerf vidien pour gagner avec ce nerf le ganglion de Meckel.

On a vu parfois le filet du droit interne, ou celui du petit oblique, fournir un filet supplémentaire au muscle droit inférieur.

Henle cite un cas où le droit inférieur était traversé par le rameau du petit oblique.

Nous reviendrons sur les rapports variables du moteur oculaire commun et du ganglion ophtalmique en étudiant ce ganglion (Voy. *Sympathique céphalique*).

Quatrième paire : NERF PATHÉTIQUE

Syn. : **Nervus trochlearis.**

Définition. — Le pathétique ou 4e paire des nerfs crâniens émerge sur la face dorsale du névraxe, immédiatement au-dessous des deux tubercules quadrijumeaux postérieurs. Très grêle, il se distribue uniquement au muscle grand oblique de l'œil.

Origines réelles et connexions centrales (résumé). — (Voy. p. 509 et suiv.). A. ORIGINE RÉELLE. Le pathétique, nerf exclusivement moteur, est formé par les prolongements cylindraxiles des cellules constituantes d'un noyau situé aux confins du mésencéphale et de l'isthme du rhombencéphale.

Placé immédiatement en avant de l'aqueduc de Sylvius, ce noyau fait suite aux amas d'origine du moteur oculaire commun. Comme ceux-ci, il appartient à la colonne grise qui prolonge dans l'encéphale le groupe cellulaire antéro-interne de la tête des cornes antérieures. Rappelons qu'immédiatement en avant de ces noyaux se trouve l'entre-croisement des pédoncules cérébelleux supérieurs.

B. CONNEXIONS CENTRALES. — Ce que nous avons dit des *connexions corticales* du noyau de la 3e paire s'applique au pathétique. Même incertitude touchant le siège exact du centre cortical et le trajet précis de la voie cortico-pédonculaire.

Quant aux *connexions réflexes* du noyau d'origine du pathétique, elles sont identiques à celles du noyau du moteur commun. Ici encore, nous voyons le faisceau longitudinal postérieur établir une association entre le noyau de la 4e paire et les tubercules quadrijumeaux antérieurs, annexes de la voie optique et les tubercules quadrijumeaux postérieurs, annexes de la voie acoustique (Voy. *Moteur oculaire commun*, p. 668.

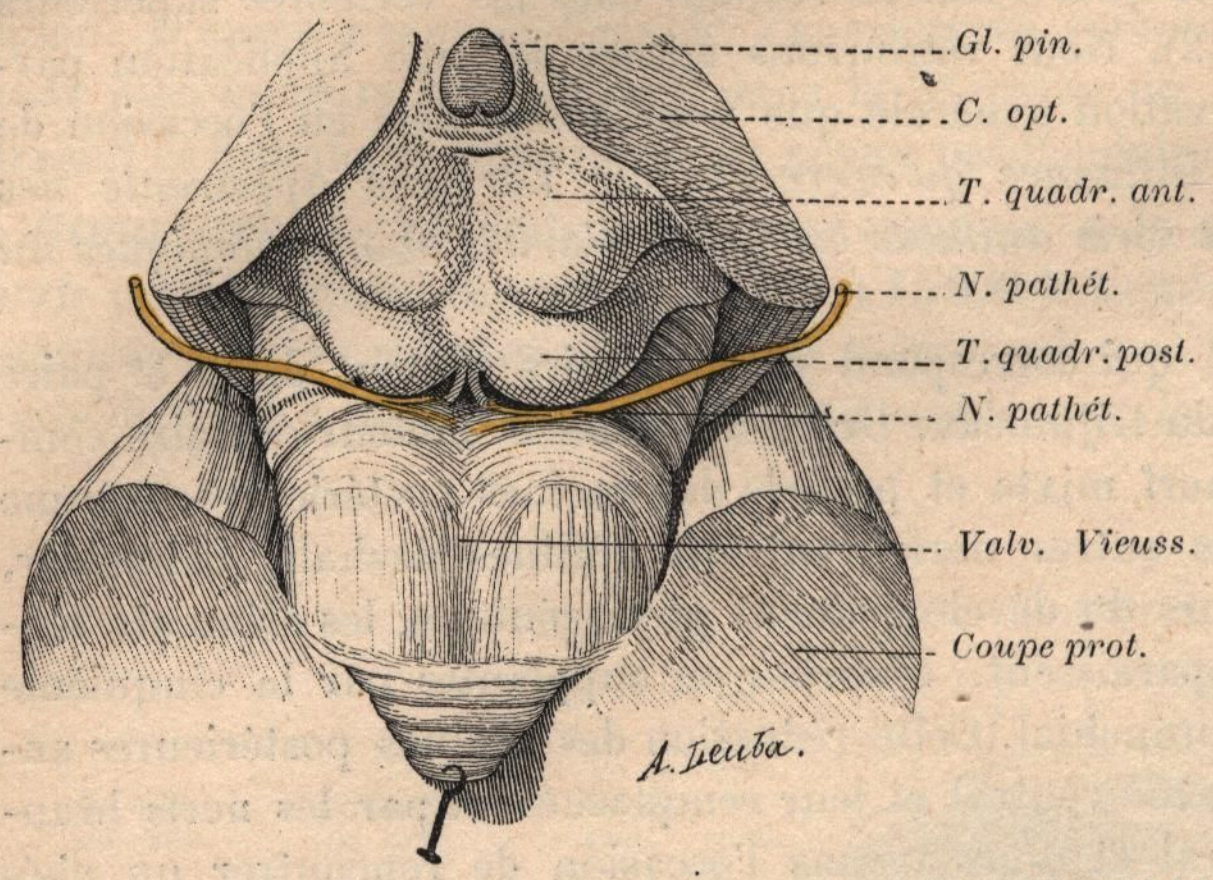

Fig. 436. – Origine apparente du pathétique. — D'après Hirschfeld.

Origine apparente. — Après avoir subi à l'intérieur du névraxe une *décussation complète*, fait capital sur lequel nous aurons à revenir plus loin, le pathétique émerge immédiatement au-dessous des tubercules quadrijumeaux sur les parties latérales du frein de la valvule de Vieussens (Voy. fig. 436).

Trajet. — Il se porte alors en dehors, puis en avant; il contourne ainsi la face externe du sinus caverneux; il disparaît dans un orifice de la dure-mère placé au niveau de l'angle externe du triangle que limitent après leur entre-croisement les deux circonférences de la tente du cervelet avec une ligne unissant les deux apophyses clinoïdes antérieure et postérieure du même côté (Voy. fig. 437). Il chemine ensuite dans l'épaisseur de la paroi externe du sinus caverneux et arrive ainsi au niveau de la fente sphénoïdale qu'il traverse pour pénétrer dans l'orbite.

Rapports. — Dans ce trajet le pathétique occupe successivement : l'étage postérieur du crâne, l'étage moyen, la fente sphénoïdale et enfin la cavité orbitaire.

Au niveau de l'étage postérieur du crâne, le pathétique est en rapport, en dedans, avec la face externe convexe du pédoncule cérébral contre lequel il est appliqué. En dehors, il répond au bord tranchant de la petite circonférence de la tente du cervelet qui limite le trou ovale de Pacchioni (Voy. fig. 437). En haut, il est surplombé par la bandelette optique; en bas, il reste à quelques millimètres du bord supérieur du pédoncule cérébelleux moyen. Dans ce trajet circumpédonculaire, le pathétique chemine dans l'espace sous-arachnoïdien. Mais avant de pénétrer dans le sinus caverneux, il traverse l'arachnoïde qui lui forme une gaine complète et autonome.

Au niveau de l'étage moyen, le pathétique est placé dans la paroi externe du sinus caverneux. D'abord sous-jacent au moteur oculaire commun, il le croise à angle très aigu en passant en dehors de lui. Nous avons vu que le tronc de l'ophtalmique était d'abord placé au-dessous du pathétique; mais, vers l'extrémité antérieure du sinus, deux des branches terminales de l'ophtalmique, le frontal et le lacrymal, viennent se placer sur le même plan horizontal que la 4e paire (Voy. p. 670 et fig. 432 et 433).

Au niveau de la fente sphénoïdale, le pathétique passe en dehors de l'anneau de Zinn, par la partie supérieure étroite de la fente sphénoïdale, en compagnie du frontal placé en dehors de lui et du lacrymal plus externe encore (Voy. fig. 434). Le pathétique est entouré à ce niveau par une gangue de tissu fibreux, formée par un épaississement du périoste qui capitonne le rebord de la fente sphénoïdale ; aussi son isolement est-il difficile en ce point.

Dans l'orbite, le pathétique se porte en avant et en dedans, formant avec le nerf frontal un angle aigu ouvert en avant. Il passe au-dessus du tendon du releveur de la paupière supérieure, et se divise en 3 ou 4 rameaux divergents qui abordent le grand oblique par son bord supérieur tout près de l'origine du muscle (Voy. fig. 448).

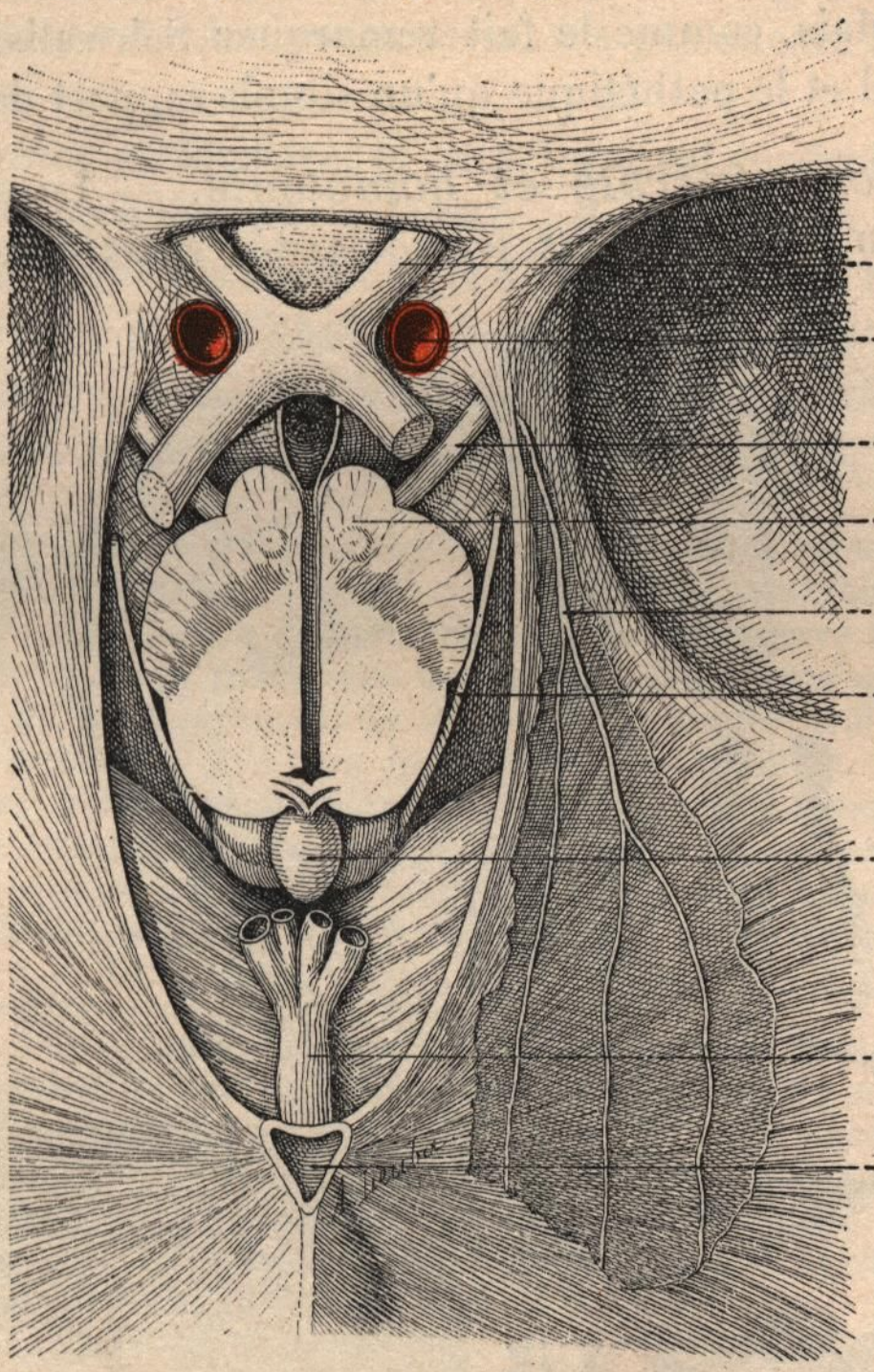

Fig. 437. — Trajet circumpédonculaire du pathétique. D'après Hirschfeld.

Distribution. — Outre ces *rameaux terminaux* qui innervent le grand oblique, le pathétique fournit quelques rameaux collatéraux. Ce sont des filets très grêles qui se détachent du nerf au moment où il pénètre dans la paroi du sinus caverneux ; ils se distribuent à la dure-mère de la région. Un de ces filets plus volumineux va se perdre dans la tente du cervelet. C'est l'*accessoire du nerf récurrent d'Arnold*.

Anastomoses. — Le pathétique s'anastomose : 1° avec le sympathique ; 2° avec l'ophtalmique.

1° L'anastomose avec le *sympathique* est représentée par un ou deux filets très ténus qui se détachent du plexus carotidien et abordent le pathétique pendant son trajet dans la paroi du sinus caverneux. Comme les rameaux analogues qui se rendent au moteur oculaire commun, ils sont vraisemblablement formés par des filets vaso-moteurs qui aboutissent aux vaisseaux du centre pédonculaire du pathétique, suivant ainsi dans ce nerf un trajet récurrent.

2° L'anastomose avec l'*ophtalmique* est constituée par un rameau qui se détache du tronc de l'ophtalmique au niveau de la paroi externe du sinus et qui, après un trajet ascendant de 1 à 2 millimètres à peine, va se jeter dans le pathétique auquel il fournirait des filets sensitifs (Voy. Ophtalmique, p. 685).

On décrit parfois à tort comme constituant une anastomose du pathétique et de l'ophtalmique le *nerf récurrent de la tente du cervelet d'Arnold.* Nous verrons plus loin que ce nerf, né de la partie initiale de l'ophtalmique, se rend dans la tente du cervelet par un trajet récurrent ; en croisant le pathétique il lui adhère intimement et est parfois même reçu dans une boutonnière que présente la 4e paire. Mais, comme le fait remarquer Schwalbe, il n'y a jamais entre le nerf d'Arnold et le pathétique qu'un simple rapport de contiguïté.

Disposition générale et homologie. — Le pathétique présente dans sa disposition générale deux particularités remarquables qui le différencient

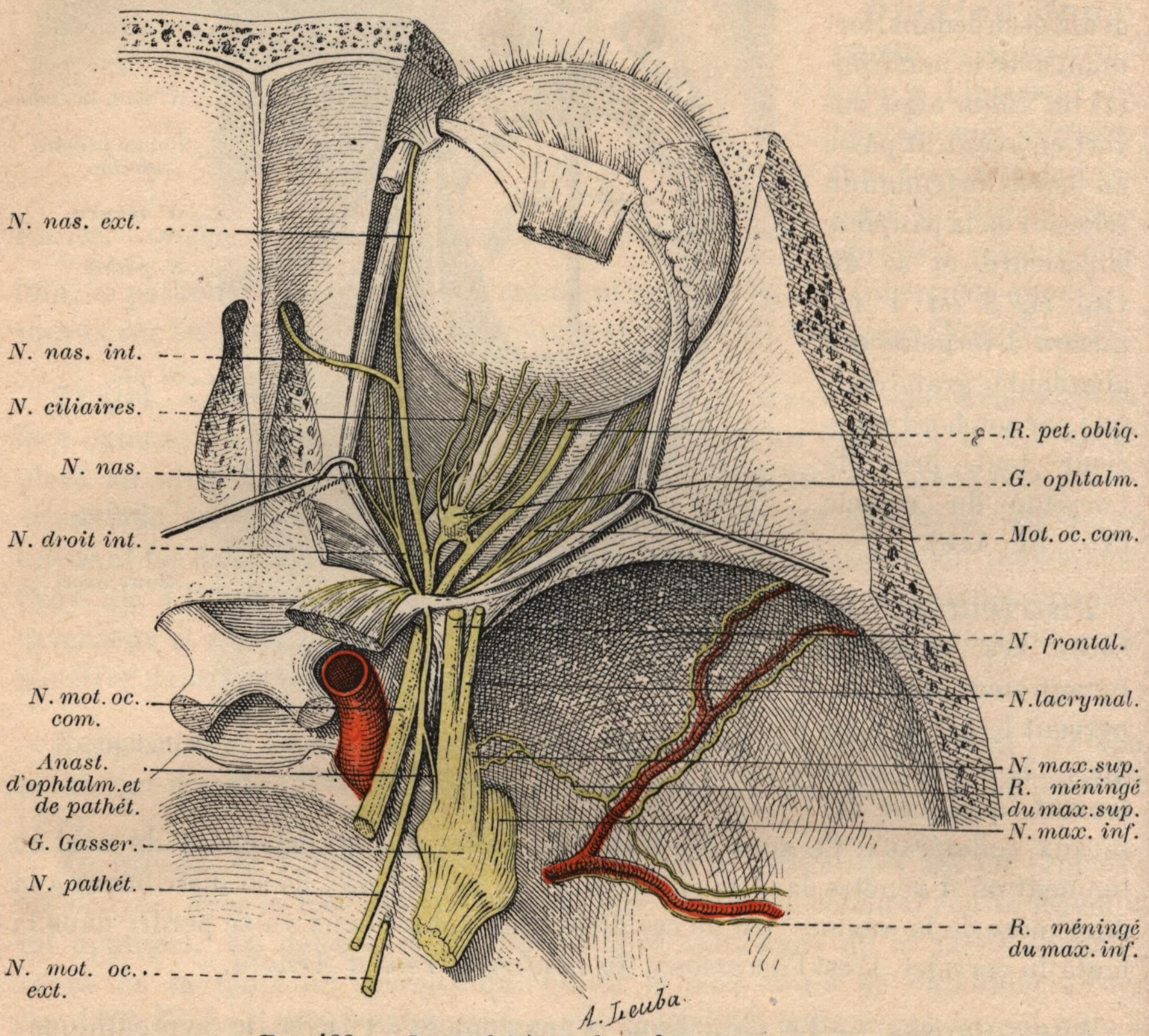

Fig. 438. — Le pathétique dans le sinus caverneux.
D'après Hirschfeld.

Le nerf pathétique est coupé à son entrée dans l'orbite. Pour la portion orbitaire voir la figure 448.

nettement de tous les autres nerfs crâniens : 1° sa décussation totale ; 2° son émergence sur la face postérieure du névraxe.

1° La décussation totale du pathétique constitue un point de morphologie dont l'explication reste encore à trouver. C'est en effet une loi générale que le prolongement cylindraxile du neurone périphérique d'une voie motrice donnée ait un trajet direct, l'entre-croisement étant réservé au prolongement cylindraxile du neurone central correspondant. Remarquons cependant qu'il ne s'agit pas là d'une disposition rigoureusement spéciale au pathétique. Certains

nerfs crâniens, le moteur oculaire commun et le moteur oculaire externe à coup sûr, l'hypoglosse peut-être, présentent une décussation, partielle, il est vrai, de leurs fibres radiculaires.

2° L'émergence de la 4e paire sur la face postérieure de l'encéphale constitue un fait encore plus anormal. Cette émergence postérieure qui, chose remarquable, est une disposition constante dans la série, n'a pas encore reçu jusqu'ici d'explication satisfaisante.

En dépit de son émergence postérieure, le pathétique est généralement rangé dans le groupe des nerfs encéphaliques *ventraux*[1] ; il présente en effet les deux autres caractères qui distinguent ces nerfs : *a*) la distribution à un muscle dérivé des somites céphaliques (loi de Van Wijhe) ; *b*) l'origine aux dépens de la colonne grise motrice restée voisine du canal central et faisant suite au groupe cellulaire antéro-interne de la tête des cornes antérieures (Voy. Généralités, page 641).

Si le pathétique est chez les vertébrés supérieurs un nerf purement moteur, il n'en est pas de même chez les vertébrés inférieurs. Chez les poissons et les amphibiens, il contient des rameaux sensitifs qui se distribuent à l'endocrâne et à la conjonctive (Wiedersheim); Froriep a même signalé sur le trajet du pathétique de Torpedo marmorata un ganglion qui apparaît aux premiers stades du développement de cet animal, puis disparaît ensuite. Cette nature mixte du pathétique primordial n'a rien qui doive nous étonner. Nous avons vu (Généralités, page 646) qu'aux nerfs encéphaliques ventraux sont primitivement annexées des fibres sensitives qui leur constituent des racines postérieures. Mais ces racines postérieures des nerfs ventraux disparaissent au cours du développement, absorbées ou supplantées par le système des nerfs branchiaux, surajouté au niveau de l'extrémité céphalique (Kuppfer).

Variétés. — Le pathétique peut anormalement baigner dans le sang du sinus caverneux. Thane l'a vu traverser le releveur de la paupière supérieure. Il peut fournir comme rameaux anormaux : une racine au ganglion ophtalmique, ou plusieurs filets anastomotiques au frontal, au lacrymal et au nasal (pour Valentin l'anastomose du frontal est constante, pour Béraud, celle du nasal l'est aussi) ; un rameau pour l'orbiculaire des paupières. Testut l'a vu fournir un rameau au ganglion ophtalmique, tandis que la racine fournie habituellement par le moteur oculaire commun n'existait pas.

Cinquième paire : **NERF TRIJUMEAU**

Définition. — Le trijumeau ou nerf de la 5e paire est le plus volumineux des nerfs crâniens. C'est un nerf mixte, moteur et sensitif. Né de la face antérieure de la protubérance, c'est-à-dire du mésencéphale, il présente à sa sortie du névraxe un volumineux ganglion, le ganglion de Gasser, puis se divise en trois branches terminales. Son territoire sensitif, très étendu, comprend les téguments de la face, le globe oculaire et les muqueuses nasale et buccale ; ses filets moteurs innervent les muscles masticateurs.

Origines réelles et connexions centrales (*Résumé*). — Le trijumeau, nerf mixte, présente des fibres motrices et des fibres sensitives dont il nous faut étudier séparément l'origine et les connexions centrales.

I. Fibres motrices. — A) Origine réelle. Les fibres motrices du trijumeau sont constituées par les prolongements cylindraxiles des cellules de deux noyaux, l'un principal, l'autre accessoire. Le *noyau principal* est situé profondément dans la protubérance annulaire au niveau même de l'émergence de la 5e paire (Voy. p. 504 et fig. 304). — *Le noyau accessoire* est formé par une longue traînée de substance grise qui s'étend depuis le plan de sortie du trijumeau jusqu'au tubercule quadrijumeau postérieur[2]. Ces deux amas

1. Kuppfer (Anat. Anz. Ergänzungsh. z. Jahrg., 1891, p. 22) et Froriep (*ibid.*, p. 265) tendent plutôt à le placer parmi les nerfs dorsaux.

2. Les fibres, issues du noyau accessoire, constituent ce que Van Gehuchten appelle la *racine supérieure*

de substance grise appartiennent à la même colonne que les noyaux moteurs des 7ᵉ, 9ᵉ, 10ᵉ et 11ᵉ paires. Ils prolongent vers l'encéphale le groupe antéro-externe des cellules de la corne antérieure. La plupart des fibres issues de ces deux noyaux sont des fibres directes, c'est-à-dire se rendant au trijumeau du même côté. Il existe cependant quelques fibres croisées.

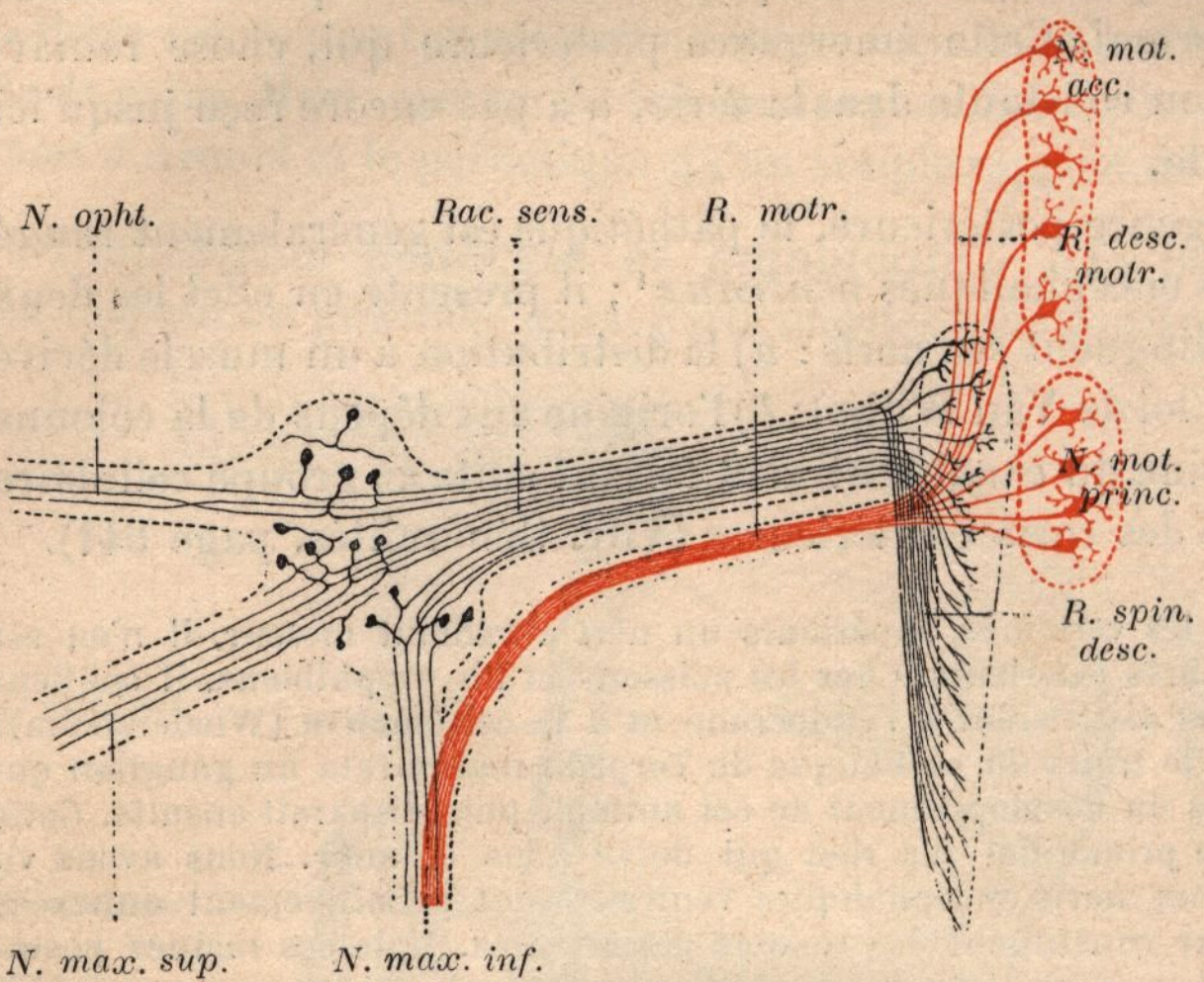

Fig. 439. — Schéma des origines réelles et de la constitution du trijumeau. — D'après van Gehuchten.

B) Connexions centrales. *Le centre cortical* du trijumeau moteur est situé dans la sphère tactile au niveau du quart inférieur de la zone rolandique, au-dessous du centre de l'hypoglosse (Voy. p. 668). La voie cortico-protubérantielle passe, en compagnie des fibres de la 7ᵉ et de la 12ᵉ paire, par le genou de la capsule interne et la partie interne du pied du pédoncule. Elles se décussent au niveau de la partie supérieure de la protubérance. — *Les voies d'association réflexe* sont encore mal connues.

II. **Fibres sensitives.** — a) Origine réelle. Les fibres sensitives du trijumeau ont leur cellule d'origine dans le ganglion de Gasser. Ce ganglion que nous décrirons dans un instant au point de vue macroscopique, est essentiellement constitué par des cellules volumineuses à prolongement unique, bifurqué, identiques, en somme, aux cellules des ganglions spinaux. Comme celles-ci, d'abord nettement bipolaires, elles deviennent unipolaires au cours du développement ontogénique et phylogénique. Des deux fibres résultant de la bifurcation du prolongement unique, l'une, la plus grêle, se dirige vers la protubérance; l'autre va constituer une fibre sensitive de la portion périphérique du trijumeau. Ces cellules sont entourées d'une gaine formée par des cellules endothéliales.

Kankoff[1] a récemment étudié dans le

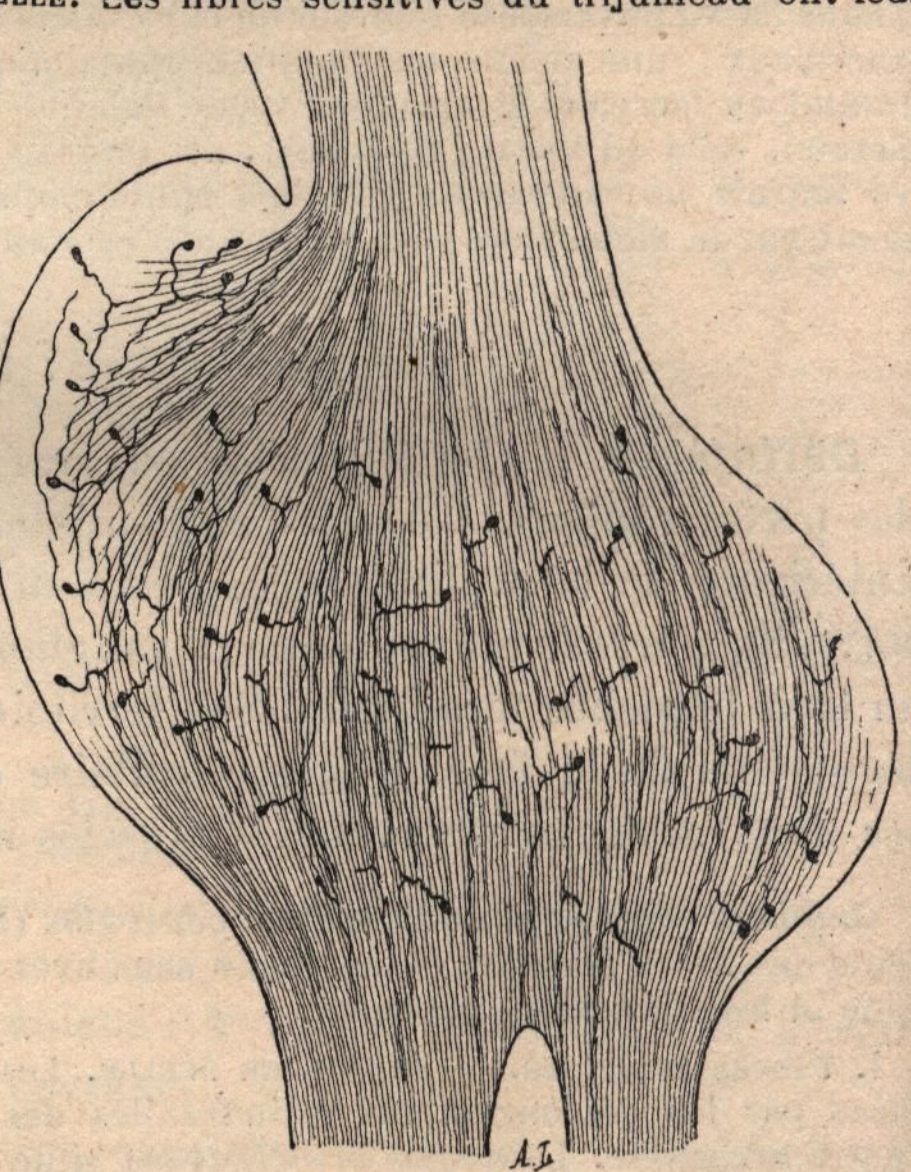
Fig. 440. — Ganglion de Gasser d'un embryon de cobaye presque à terme. D'après van Gehuchten.

ou *mésencéphalique* du trijumeau ; il la regarde comme une racine motrice (Voy. Van Gehuchten, *Anatomie du système nerveux de l'homme*, 2ᵉ édition, p. 540). C'est l'opinion la plus généralement adoptée depuis les recherches de Koelliker, de Held et celles plus récentes de Lugaro et de Cajal. Rappelons que Henle et que Golgi ont rattaché cette racine à la IVᵉ paire et que d'autres auteurs l'ont regardée comme formée par la branche de bifurcation supérieure des fibres sensitives de la Vᵉ paire.

1. Kankoff, Zur Frage über den Bau des Ganglion Gasseri bei den Säugethieren. *Int. Mon. f. Anat.*, 1897.

laboratoire de Dogiel la structure du ganglion de Gasser à l'aide de la méthode d'Ehrlich ou de ses variantes (méthodes de Dogiel ou d'Apathy). Il a vu que les cellules à prolongement

Fig. 441.
Petite cellule du ganglion de Gasser.— D'après Kankoff.

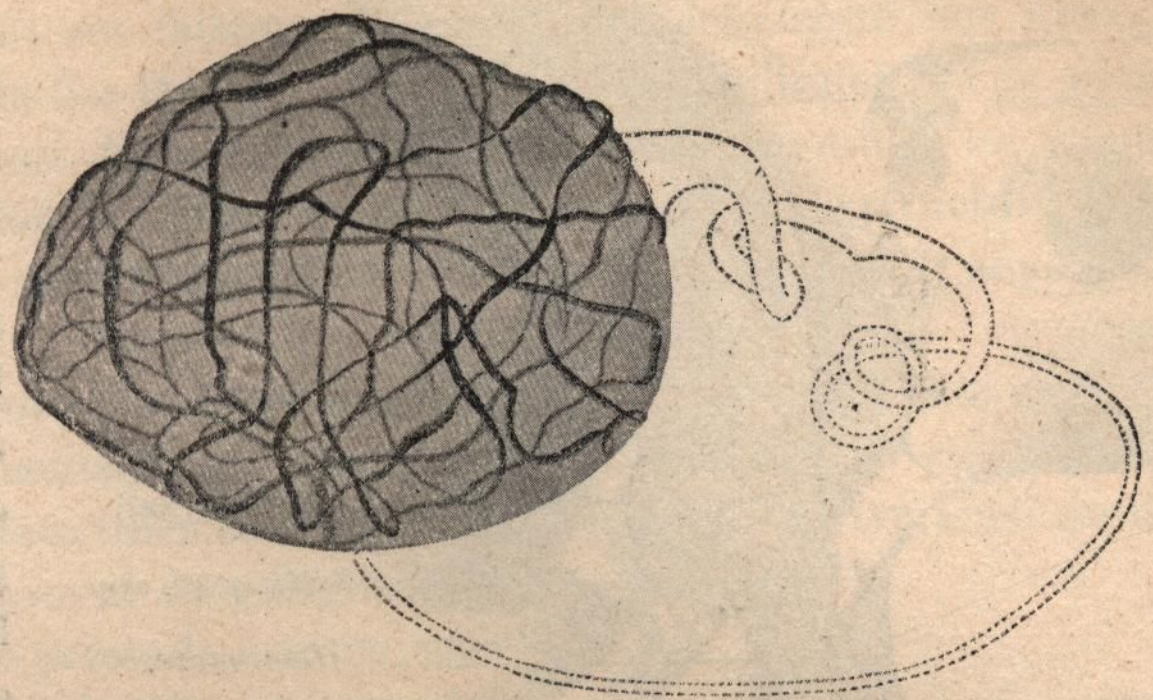

Fig. 442.
Plexus péricellulaire extra-capsulaire. D'après Kankoff.

en T prenaient à peine le bleu de méthylène et a constaté que leur prolongement décrivait avant de se bifurquer des flexuosités très marquées (Voy. fig. 442). A côté de ces cellules, il en a décrit d'autres beaucoup moins volumineuses et prenant fortement le bleu.

Ce n'est pas tout. Autour des cellules à prolongement en T, Kankoff a décrit des plexus de fibrilles amyéliniques. Ces plexus sont au nombre de deux. L'un est placé en dehors de la gaine endothéliale que présente chacune des grosses cellules du ganglion de Gasser; c'est le plexus *externe* ou *extra-capsulaire*; l'autre, émané du précédent, est nettement reconnaissable à l'aspect variqueux de ses fibrilles constituantes; il est placé au-dessous de la gaine endothéliale : c'est le plexus *interne* ou *intra-capsulaire* (Voy. fig. 442 et 443). A côté de ces deux plexus amyéliniques, on en rencontre parfois un troisième formé par des fibres à myéline. Il est toujours extra-capsulaire.

Kankoff, en se basant sur les recherches de Dogiel sur la structure des ganglions spinaux, incline à penser, sans avoir pu rigoureusement démontrer cette opinion, que les plexus péricellulaires qu'il a décrits représentent le mode de terminaison du prolongement cylindraxile des petits éléments cellulaires, interposés entre les grosses cellules. La signification et le rôle de ces petites cellules sont encore inconnus; remarquons cependant que Kankoff se refuse à les regarder comme des éléments sympathiques.

Fig. 443.— Plexus péricellulaire intra-capsulaire. D'après Kankoff.

b) Connexions centrales. — La plus grêle des deux fibres émanées des cellules principales se dirige vers les centres; arrivée dans la protubérance elle se divise en deux branches, l'une descendante, l'autre ascendante. Les branches descendantes, beaucoup plus volumineuses et beaucoup plus longues, constituent par leur réunion la *racine descendante* (racine inférieure ou spinale) du trijumeau qui coiffe en dehors la substance gélatineuse de Rolando dans laquelle elle se termine. Cette racine peut être suivie inférieurement jusqu'au niveau du premier nerf cervical. — Les branches ascendantes plus grêles et très courtes se terminent dans l'extrémité supérieure renflée du noyau de terminaison de la racine descendante. Quelques-unes de ces branches gagnent le cervelet (van Gehuchten, Edinger).

De la colonne grise qui sert ainsi de noyau sensitif terminal aux fibres émanées du ganglion de Gasser, partent de nouvelles fibres qui, après avoir franchi la ligne médiane,

se joignent au ruban de Reil, c'est-à-dire à la voie sensitive centrale du côté opposé. Elles se terminent avec ou sans interruption cellulaire dans la sphère tactile de l'hémisphère.

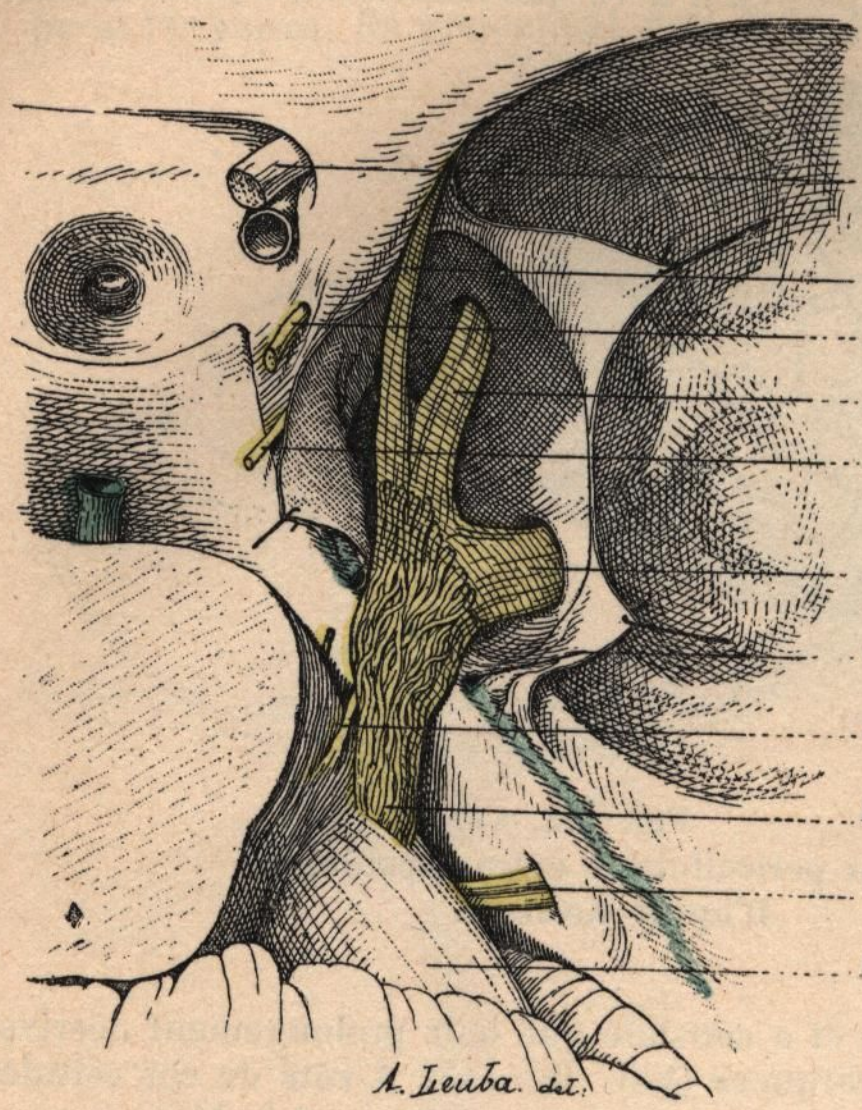

Fig. 444. — Les deux racines du trijumeau et le ganglion de Gasser.

Origine apparente. — Le trijumeau émerge au niveau de la face ventrale de la protubérance à 2 centimètres et demi de la ligne médiane. Son point de sortie constitue la limite conventionnelle entre la protubérance et le pédoncule cérébelleux moyen.

Cette émergence se fait par deux racines : l'une grosse, l'autre petite. Celle-ci est placée au-dessus et en dedans de la grosse racine. Le pont de substance nerveuse qui les sépare porte le nom de *lingula Wrisbergii.*

La *grosse racine* (radix s. portio major s. posterior, racine sensitive), est constituée par 30 à 40 filets accolés (Valentin). Elle présente à sa sortie du névraxe un étranglement toujours très marqué. Lorsqu'on l'arrache, on observe à sa place une saillie mamelonnée.

La *petite racine* (radix s. portio minor s. anterior, racine motrice), est beaucoup plus grêle; elle est constituée par 4 à 6 faisceaux seulement.

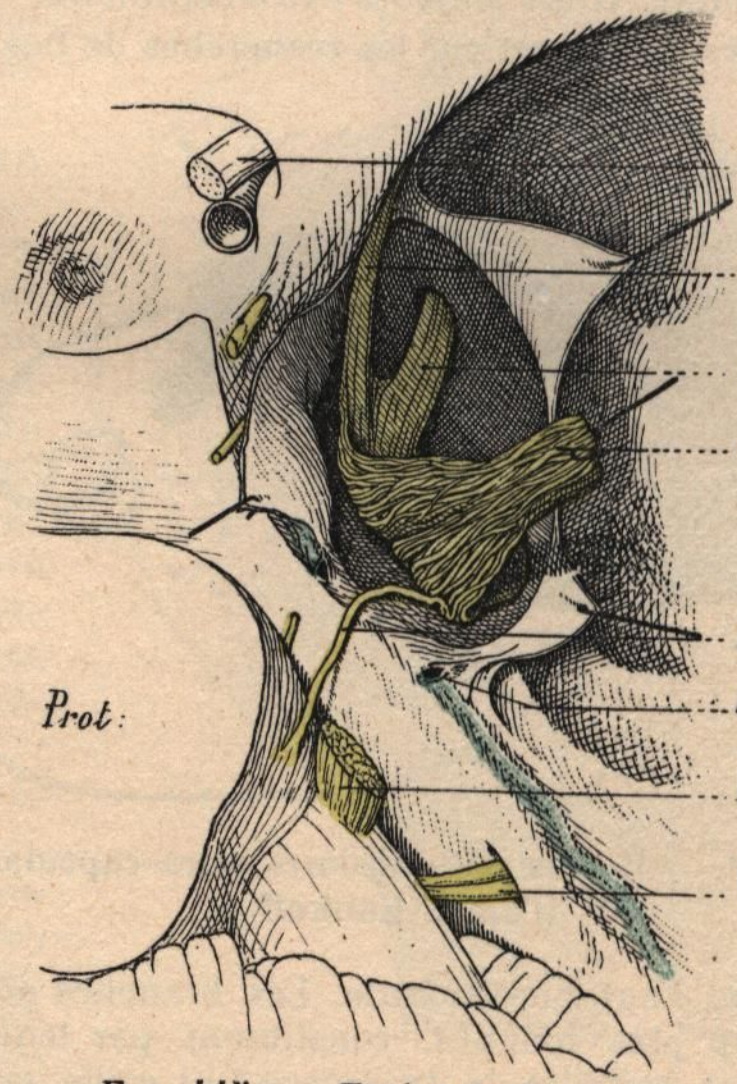

Fig. 445. — Trajet de la racine motrice du trijumeau.

Trajet des racines. — Les deux racines de la 5e paire se portent en haut et en avant, vers la partie interne du rocher. Au niveau du bord supérieur de la pyramide pétreuse, elles se réfléchissent sur cette crête osseuse et pénètrent dans une loge fibreuse formée par un dédoublement de la dure-mère. Les deux racines, dans ce court trajet intra-crânien, diffèrent par leur aspect, leur direction et surtout par leur mode de terminaison.

La *grosse racine*, assez régulièrement arrondie à sa sortie du névraxe, ne

tarde pas à s'aplatir. Au moment où elle croise le bord supérieur du rocher, elle est nettement rubanée. Sur la face antérieure de la pyramide pétreuse, elle s'étale encore davantage; ses faisceaux constituants échangent des fibres et forment un plexus à mailles lâches, large de 8 à 10 millimètres : *le plexus triangulaire du trijumeau*. Finalement, la grosse racine aboutit à un volumineux ganglion, le ganglion de Gasser, dont nous connaissons la structure et partant la signification, et sur la description macroscopique duquel nous allons revenir dans un instant.

La *petite racine*, d'abord placée en haut et en dedans de la grosse racine, la croise ensuite très obliquement, en passant au-dessous d'elle, et vient occuper la partie externe de sa face inférieure (Voy. fig. 445). Elle arrive ainsi au-dessous du plexus triangulaire et du ganglion de Gasser avec lequel elle ne présente aucune connexion. Elle aboutit dans la plus externe des branches du ganglion de Gasser, le nerf maxillaire inférieur.

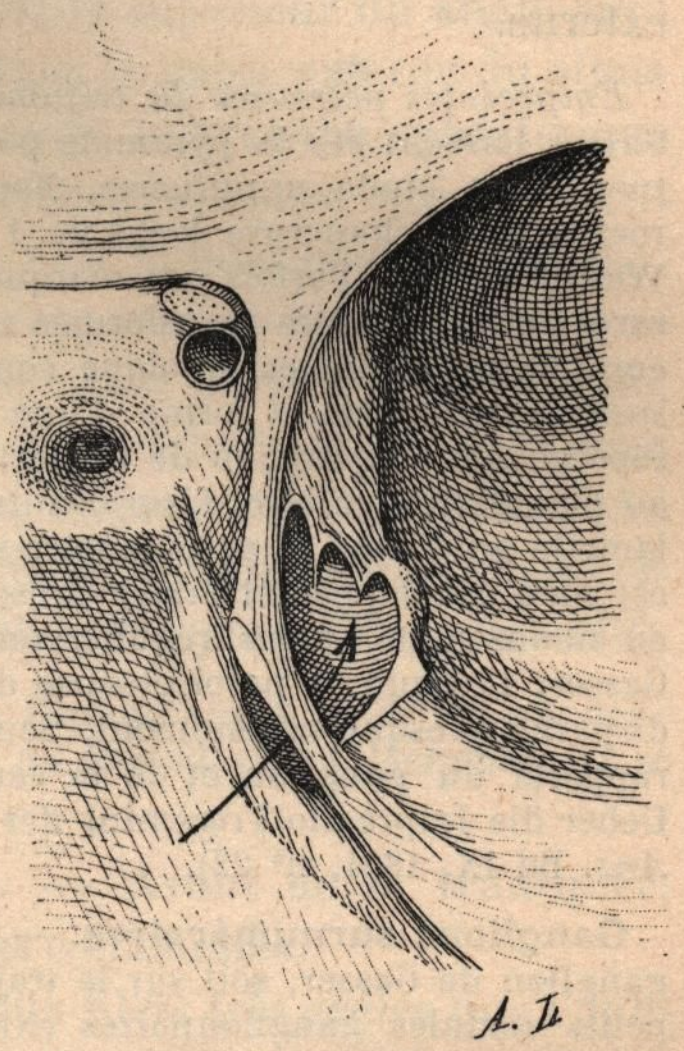

FIG. 446. — Cavum de Meckel, loge durale du ganglion de Gasser.

L'entrée du cavum est indiquée par une flèche.

Rapports des racines. — Dans la fosse cérébrale postérieure, les deux racines cheminent entre le pédoncule cérébelleux moyen et la partie la plus interne de la face endocrânienne postérieure du rocher. Chacune d'elles possède une gaine piale autonome. En revanche, l'arachnoïde leur forme une gaine commune. Quant à la dure-mère, elle présente, pour leur livrer passage, un orifice en forme de fente transversale que ces deux racines ne comblent d'ailleurs que très incomplètement. Aussi un cul-de-sac de la cavité arachnoïdienne s'insinue-t-il dans l'orifice dural à une profondeur de 2 et quelquefois de 3 ou 4 millimètres. Ajoutons qu'au moment où les racines croisent le bord supérieur du rocher, elles passent au-dessous du sinus pétreux supérieur.

Ganglion de Gasser. — Le ganglion de Gasser, encore appelé ganglion semi-lunaire, est le plus volumineux des ganglions annexés aux nerfs cérébro-spinaux. Contenu dans une loge fibreuse, formée par un dédoublement de la dure-mère (cavum Meckelii), il repose sur la partie interne de la face endocrânienne antérieure du rocher. Il affecte la forme d'un croissant dont le bord concave regarde en haut et en arrière. On peut lui décrire deux bords, deux faces et deux extrémités.

Le *bord postéro-supérieur*, concave, reçoit le plexus triangulaire, terminaison de la grosse racine du trijumeau.

Le *bord antéro-inférieur*, convexe, émet les trois branches terminales du trijumeau : ophtalmique, maxillaire supérieur, maxillaire inférieur.

La face *antéro-supérieure*, face *encéphalique*, légèrement convexe, adhère à la dure-mère dont il est cependant assez facile de la séparer (F. Krause).

La face *inféro-postérieure*, face *pétreuse*, repose sur l'os dont la sépare le feuillet de dédoublement postérieur de la dure-mère; elle ne présente avec ce feuillet dural que des adhérences très lâches. Cette face répond à ce niveau à la paroi antéro-supérieure de la portion horizontale du canal carotidien, et, lorsque cette paroi est peu développée, à la carotide elle-même dont la sépare seulement un mince feuillet fibreux. Elle répond encore aux nerfs grand et petit pétreux superficiels et à la portion motrice du trijumeau qui gagne le nerf maxillaire inférieur.

L'*extrémité externe* occupe l'angle externe du cavum de Meckel.

L'*extrémité interne* est en contact avec la paroi externe du sinus caverneux. Elle est plus spécialement en rapport avec le pathétique et le moteur oculaire externe.

Empreintes pétreuses du trijumeau. — Les deux racines du trijumeau et le ganglion de Gasser laissent sur la pyramide pétreuse une série d'empreintes dont Zander a fait récemment une étude minutieuse. Nous trouvons d'abord au niveau du bord supérieur du rocher une échancrure large de 1 centimètre environ. C'est l'*incisura nervi trigemini* de Wenzel Grüber. Parfois peu marquée, elle est le plus souvent très nette. Dans quelques cas rares, elle peut être transformée en un trou. Sur la face antérieure, nous trouvons deux empreintes distinctes, quoique contiguës, l'une supérieure, l'autre inférieure. L'*empreinte supérieure* affecte la forme d'une gouttière, oblique en bas et en dehors. Cette gouttière répond non au ganglion de Gasser, mais à la terminaison de la racine sensitive, c'est-à-dire au plexus triangulaire. L'*empreinte inférieure* n'est bien visible que sur ces rochers où la lamelle qui forme la paroi antéro-supérieure de la portion horizontale du canal carotidien est bien développée et arrive presque au contact du sphénoïde; c'est une dépression plus ou moins nette, assez régulièrement excavée et qui, à l'état frais, répond au ganglion de Gasser. Lorsque la paroi osseuse du canal carotidien fait défaut, la fossette du ganglion disparaît presque entièrement. Seule, sa partie externe persiste. C'est dans ces cas que les rapports du ganglion et de la carotide interne sont absolument immédiats. — ZANDER. Ueber die Impressio Trigemini der Felsenbeinpyramide des menschlichen Schädels (*Anat. Anz.* Bd IX, 1894, n° 22).

Ganglions surnuméraires. — On rencontre parfois soit au niveau du bord concave du ganglion de Gasser, soit sur le trajet de la partie initiale de ses trois grosses branches, de petits nodules ganglionnaires (Niemeyer, Nuhn, Bochdaleck). Ils sont l'homologue des ganglions spinaux accessoires décrits par Hyrtl et par Rattone.

Branches. — Du ganglion de Gasser se détachent :

1° Des *filets anastomotiques* pour le plexus caverneux; ils naissent de l'extrémité interne du ganglion;

2° Des *filets osseux*, qui, après avoir traversé le sinus caverneux, pénètrent dans le corps du sphénoïde (Valentin);

3° Des *filets sinusiens* et *méningés*, qui, nés de la face postérieure du ganglion, se distribuent à la dure-mère voisine et au sinus pétreux supérieur;

4° Un *filet anastomotique* inconstant pour le pathétique;

5° Enfin et surtout trois branches considérables :

I. Une branche supérieure qui se dirige vers la fente sphénoïdale; c'est la *branche ophtalmique de Willis*;

II. Une branche moyenne, qui sort du crâne par le trou grand rond; c'est le *nerf maxillaire supérieur*;

III. Une branche inférieure, qui, grossie de la racine motrice du trijumeau, s'engage dans le trou ovale; c'est le *nerf maxillaire inférieur*.

A chacune de ces branches est appendu un ganglion : le *ganglion ophtalmique* pour la branche ophtalmique, le *ganglion sphéno-palatin* pour le nerf maxillaire supérieur, le *ganglion otique* pour le nerf maxillaire inférieur. Les

données que nous possédons actuellement sur la structure de ces renflements ganglionnaires montrent qu'ils sont de nature sympathique. Aussi, rompant avec l'usage classique, les décrirons-nous dans le chapitre consacré au sympathique céphalique.

I. BRANCHE OPHTALMIQUE DE WILLIS

Syn. : Première branche du trijumeau, branche supérieure, nerf orbito-frontal, ramus primus s. ophtalmicus.

La branche ophtalmique de Willis est la plus interne des trois branches principales du ganglion de Gasser.

Trajet et rapports. — Née de la partie interne du ganglion, elle se porte en haut et en dehors, formant avec le nerf maxillaire supérieur un angle aigu ouvert en avant. Elle se place, dès son origine, dans la paroi externe du sinus caverneux. Au niveau de la partie moyenne du sinus, la branche ophtalmique est sous-jacente au pathétique et au moteur oculaire commun qui s'étagent au-dessus d'elle. En dedans se trouvent la carotide et le moteur oculaire externe, le plus souvent libres dans le sinus. Mais ces rapports ne tardent pas à se modifier. Obliquement ascendante, l'ophtalmique croise bientôt le pathétique, dont le trajet est sensiblement horizontal et se place en dehors de lui ; tous deux passent au-dessus du moteur oculaire commun, légèrement descendant. Au moment où elle va pénétrer dans l'orbite, la branche ophtalmique se divise en trois branches terminales : le nasal, le frontal et le lacrymal (Voy. fig. 448).

Souvent il n'y a pas trifurcation, mais bifurcation; l'ophtalmique se divise en deux branches : l'une forme le nasal; l'autre, tronc commun du frontal et du lacrymal, ne se divise qu'à l'intérieur de l'orbite

Anastomoses et branches collatérales. — Avant de se trifurquer, l'ophtalmique a reçu des anastomoses et émis des collatérales.

Les *anastomoses* sont constituées par un ou deux filets très grêles que l'ophtalmique reçoit du plexus caverneux et par les trois rameaux qu'il envoie aux trois nerfs moteurs de l'œil. Empressons-nous d'ajouter que si les premiers sont incontestables, il n'en est pas de même des deuxièmes. E. Bischoff[1], qui a soumis au contrôle du microscope les anastomoses en question, que Valentin a si minutieusement décrites dans le sinus caverneux, a été amené par ce moyen d'investigation à rejeter formellement leur existence.

Les *collatérales* sont des rameaux méningés. Quelques-uns de ces rameaux, de volume infime, se perdent immédiatement dans la paroi même du sinus caverneux. L'un d'eux, très long, encore que très grêle aussi, mérite une mention spéciale : c'est le *nerf récurrent d'Arnold* ou *nerf de la tente du cervelet*. Il se détache de l'ophtalmique, au niveau de la jonction des deux tiers postérieurs et du tiers antérieur du sinus caverneux; dès son origine, il se recourbe brusquement, se porte en arrière et vient se mettre en contact avec le pathétique; ses connexions avec ce nerf sont assez variables; dans quelques cas, le nerf récurrent d'Arnold perfore la 4e paire; parfois il est perforé par elle; plus souvent peut-être y a-t-il accolement simple des deux filets. Après avoir croisé le pathétique, le nerf récurrent continue son trajet et vient s'épanouir par un pinceau délicat dans la tente du cervelet (Voy. fig. 447).

1. E. Bischoff, *Mikroskop, Analyse der Anastomosen der Kopfnerven*, München, 1865.

Branches terminales : 1° **Nerf nasal.** — Le nerf nasal, encore appelé nerf naso-ciliaire, est la plus interne des trois branches terminales de l'ophtalmique. Il pénètre dans l'orbite par la partie interne de l'anneau de Zinn en dedans du moteur oculaire commun et de la veine ophtalmique (Voy. fig. 434). Il s'engage sous le droit supérieur, au tendon duquel il adhère parfois assez intimement pour que l'on risque de le briser en rabattant ce muscle. Il croise ainsi l'artère ophtalmique et le nerf optique, puis passe entre le grand oblique

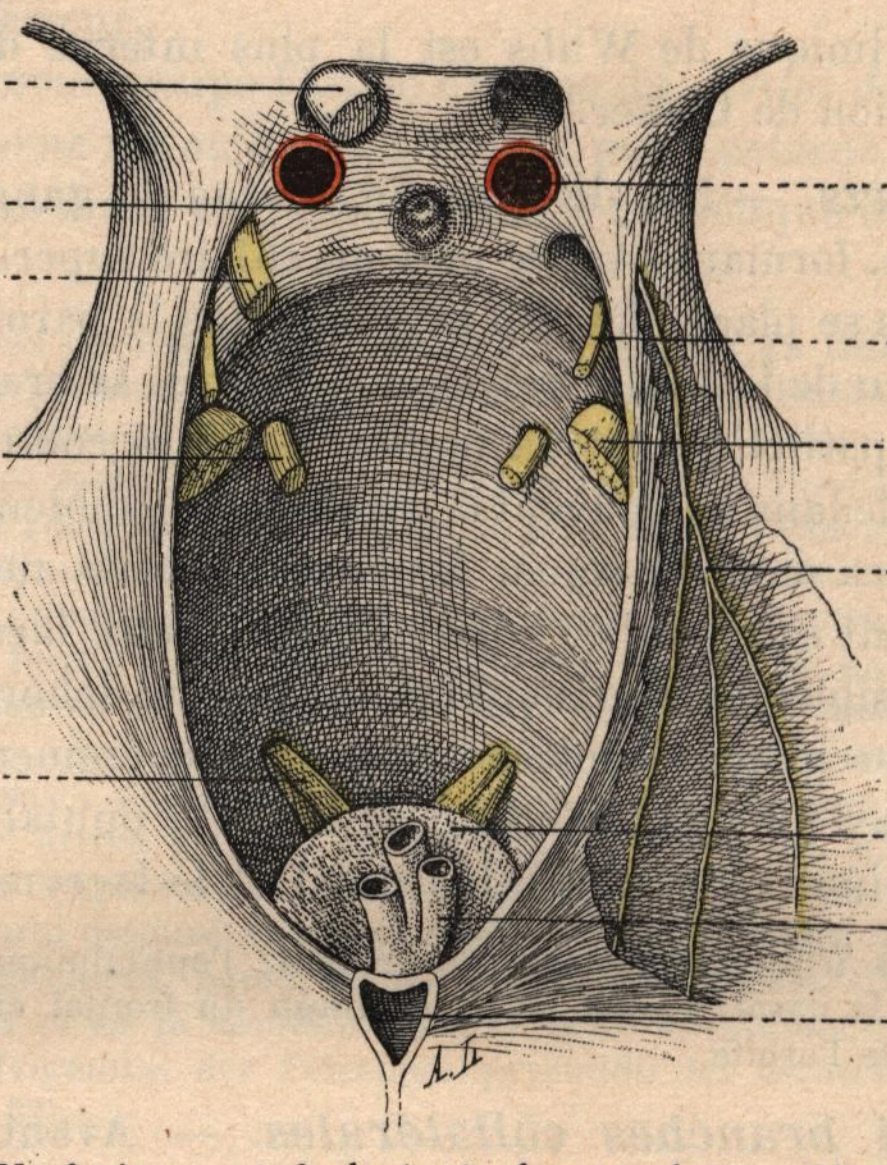

Fig. 447. — Nerf récurrent de la tente du cervelet. — D'après Hirschfeld.

et le droit interne pour arriver au niveau du trou orbitaire interne antérieur, où il se termine en se bifurquant (Voy. fig. 438, p. 678.

A) Branches collatérales. — Mais, chemin faisant, il a fourni un certain nombre de collatérales ; ce sont :

a) La *longue racine du ganglion ophtalmique* ; véritable ramus communicans, elle se détache le plus souvent du nasal avant même qu'il ait pénétré dans l'orbite, mais demeure intimement accolée à ce nerf, jusqu'à ce qu'il ait traversé l'anneau de Zinn. Elle s'en détache alors à angle aigu, croise la face externe de l'artère ophtalmique et gagne l'angle postéro-supérieur du ganglion ophtalmique. D'après Valentin, cette racine s'anastomoserait fréquemment avec les longs nerfs ciliaires et avec la racine courte du ganglion ophtalmique.

b) Les *nerfs ciliaires longs* ; le plus souvent au nombre de deux, ils naissent du nasal au moment où celui-ci croise le nerf optique ; ils se joignent aux nerfs ciliaires courts, dont ils partagent la distribution (Voy. plus loin, Organes des sens). Ils donnent souvent des filets très ténus à la gaine durable du nerf optique.

c) Le *filet sphéno-ethmoïdal* ; entrevu par Bock (*Fünftes Nervenpaar*. Tab. II, 60), il a été bien décrit par Luschka (*Müller's Archiv*, 1857) ; il naît à environ 2 ou 3 millimètres avant la bifurcation du nasal. Il se distribue à la muqueuse du sinus sphénoïdal et aux cellules ethmoïdales postérieures. Delbet ne l'a rencontré que deux fois sur six sujets.

B) Branches terminales. — Les branches terminales sont au nombre de deux : le nasal externe et le nasal interne.

a) *Nasal externe.* — Le nasal externe, encore appelé nerf *infra-trochléaire*, continue la direction du tronc principal. Il longe le bord inférieur du grand oblique et, à 7 ou 8 millimètres environ du bord orbitaire, il se divise en trois rameaux terminaux : 1° un rameau verticalement descendant qui ne sort pas de l'orbite et se distribue au sac et aux conduits lacrymaux, c'est le *rameau*

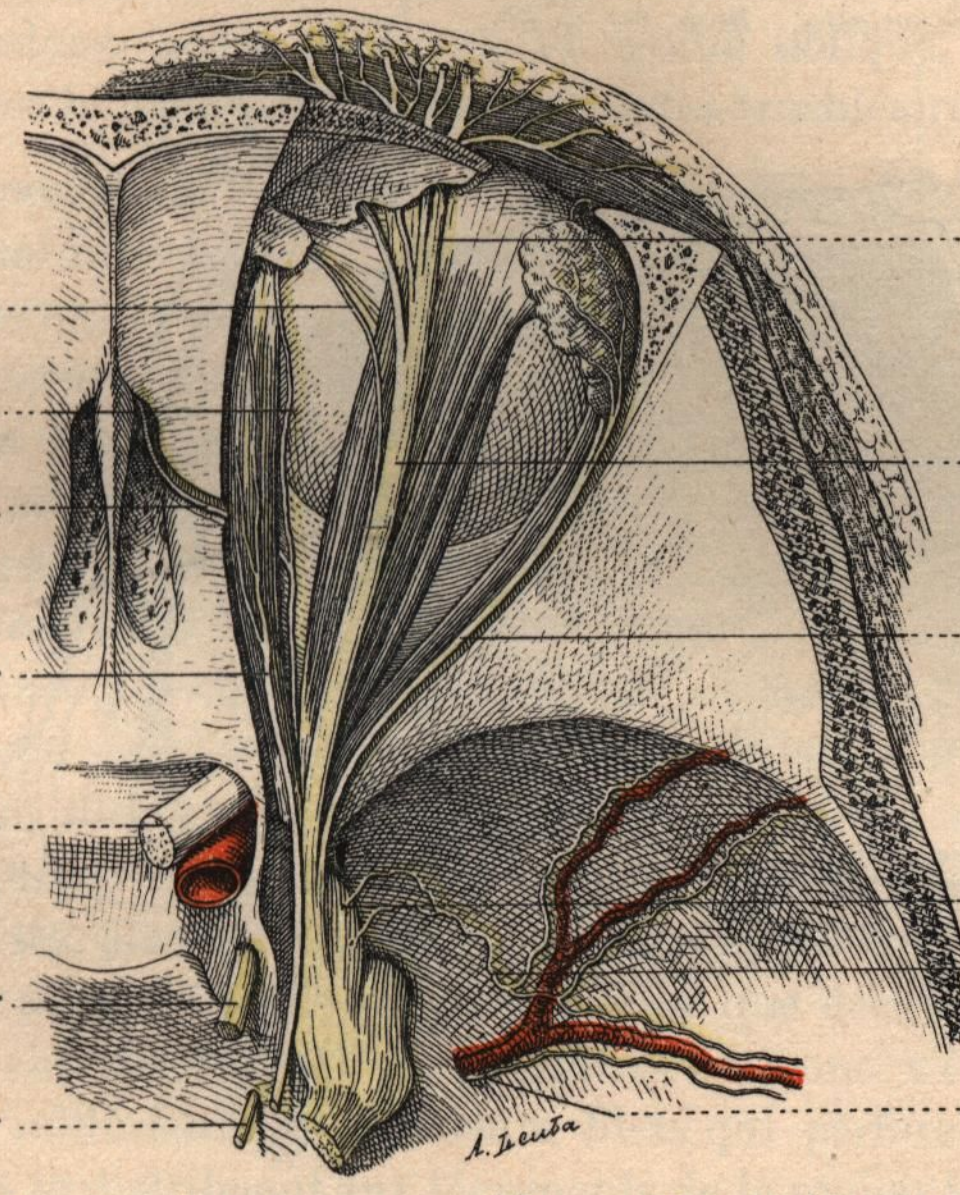

Fig. 448. — Branche ophtalmique. — D'après Hirschfeld; légèrement modifié.

lacrymal; 2° un rameau qui sort horizontalement de l'orbite et va se distribuer à la peau de la racine du nez, c'est le *rameau nasal*; 3° un rameau oblique en haut et en dehors, qui innerve la partie interne de la paupière supérieure et l'espace intersourcilier, c'est le *rameau palpébral*.

Le mode de terminaison du nasal externe et la situation exacte de l'émergence de ses rameaux extra-orbitaires offrent un certain intérêt chirurgical depuis que Badal a proposé l'élongation du nasal externe dans les cas de glaucome (Communic. du 29 novembre 1882, à la Société de chirurgie). Badal (*Annales d'oculistique*, 1882, p. 241) et, après lui, Trousseau (Thèse de Paris, 1883, n° 202) admettent que le nasal externe sort de l'orbite sans se bifurquer; la découverte en serait, par conséquent, facile. Tel n'est pas l'avis de Lagrange (*Archives d'ophtalmologie*, t. VI, p. 43), de Pierre Delbet (*ibid.*, t. VII, p. 485) et de Testut, qui ont toujours vu le nasal externe se diviser dans l'orbite même. Aussi faut-il reconnaître avec Merkel que la découverte du nerf infra-trochléaire au niveau du rebord orbitaire est, en raison même de cette division, pour ainsi dire impossible, et que le chirurgien trouvera non le tronc, mais un des deux rameaux extra-orbitaires que nous avons décrits.

b) *Nasal interne.* — Le nasal interne, encore appelé *filet ethmoïdal* du rameau nasal, pénètre dans le conduit orbitaire interne antérieur. Ce conduit l'amène dans la cavité crânienne, au-dessus de la partie antérieure de la lame criblée; il chemine un instant au-dessus de celle-ci, puis s'enfonce dans un orifice spécial, le conduit ethmoïdal. Il arrive ainsi dans les fosses nasales et se divise en deux rameaux terminaux.

1° Le *rameau interne* se porte sur la cloison (voy. fig. 449) et se distribue à la partie antérieure de cette dernière. En arrière, son territoire confine au territoire du nerf naso-palatin, branche du maxillaire supérieur; 2° le *rameau externe*, souvent appelé nerf naso-lobaire, glisse sur la face postérieure de l'os nasal, qui présente à son niveau une gouttière, parfois transformée en un véritable canal. Il contourne ensuite le bord inférieur de cet os, en passant par une échancrure qu'il présente et vient se distribuer à la peau du lobule du nez.

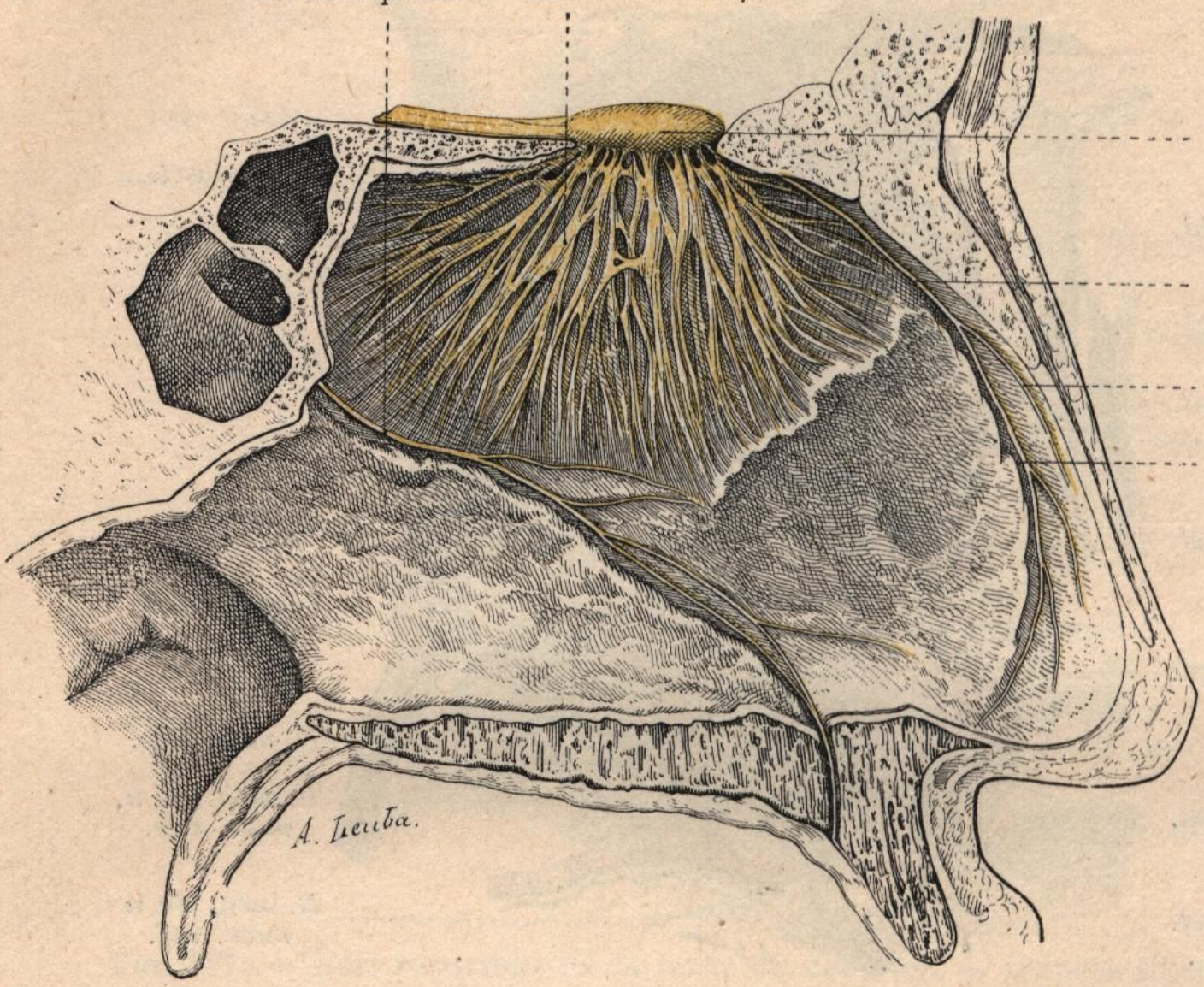

Fig. 449. — Nerfs de la cloison des fosses nasales. — D'après Hirschfeld.

Variétés. — Le nerf nasal peut envoyer un filet au sinus frontal, quelquefois au muscle releveur, d'après Fäsebeck; Switzer signale des anastomoses entre le nasal et les nerfs moteur oculaire commun et moteur oculaire externe. — *Nasal externe.* Le nasal externe peut s'anastomoser avec le moteur oculaire commun (Krause). Cruveilhier l'a vu fournir un rameau ascendant qui pénétrait dans le crâne à travers la paroi supérieure de l'orbite, cheminait sous la dure-mère, puis perforait de nouveau le frontal de dedans en dehors pour venir se distribuer aux téguments du front. Testut a vu, deux fois, un filet du frontal remplacer le nasal externe manquant; il a vu également le nasal externe se diviser en deux rameaux : « l'un suivait le trajet ordinaire, l'autre pénétrait dans l'os frontal à 15 millimètres en arrière du bord orbitaire, en remontant un peu au dessus de l'articulation naso-frontale et se ramifiait alors dans la peau de la racine du nez ».

Nasal interne. — Le rameau externe peut manquer (Meckel). Bock a observé un nasal interne surnuméraire. Le nasal interne peut passer, pour sortir du crâne, par le conduit ethmoïdal postérieur, au lieu de se servir du conduit ethmoïdal antérieur (Bankart, Pye-Smith, Philips, etc.). Le nasal interne peut donner au niveau de la lame criblée un rameau récurrent qui rentre dans l'orbite par un orifice spécial et se fusionne avec le nasal externe ou le frontal (Cruveilhier).

2° **Nerf frontal.** — Le nerf frontal est la plus volumineuse des trois branches de l'ophtalmique.

Il pénètre dans l'orbite par la partie externe étroite de la fente sphénoïdale, en dehors de l'anneau de Zinn par conséquent. Il est placé là entre le pathétique qui est en dedans et le lacrymal qui est en dehors (Voy. fig. 434). Dans l'orbite il chemine d'avant en arrière entre le releveur de la paupière supérieure et la

paroi supérieure de la cavité orbitaire. A 4 ou 5 millimètres en arrière de la base de l'orbite, il se divise en deux branches terminales.

A) Branches collatérales. — Avant de se diviser, le frontal a fourni plusieurs collatéraux. Ce sont, pour la plupart, des filets innominés qui se distribuent au périoste de l'os frontal. L'un des collatéraux du frontal présente cependant un volume plus considérable ; c'est le nerf *supra-trochléaire d'Arnold*. Il nait très en arrière, dans le tiers postérieur de l'orbite, se porte obliquement en avant et en dedans, passe au-dessus du grand oblique, et se termine en s'anastomosant avec le nerf nasal externe ou infra-trochléaire.

B) Branches terminales. — Elles sont au nombre de deux : le frontal externe et le frontal interne.

a) *Frontal externe.* — Le frontal externe, encore appelé *nerf sus-orbitaire*, passe par l'échancrure sus-orbitaire, parfois transformée en un véritable trou. C'est la plus volumineuse des deux branches terminales du frontal. Il est satellite de l'artère sus-orbitaire. Comme elle, il est très profond et immédiatement appliqué sur le périoste ; à quelques millimètres au-dessus du rebord orbitaire, il se termine en fournissant trois ordres de filets : 1° des filets *profonds*, *périostiques* ou *osseux;* un de ces filets pénètre dans l'épaisseur du frontal par un orifice spécial et se distribue à la muqueuse du sinus frontal ; 2° des filets *descendants* ou *palpébraux*, qui se distribuent à la peau et à la conjonctive de la paupière supérieure ; 3° des filets *ascendants* ou *frontaux* ; ce sont les plus nombreux et les plus importants ; ils naissent par un tronc commun assez volumineux qui est celui que découvre ordinairement le chirurgien qui cherche le nerf sus-orbitaire ; ce tronc s'épanouit après un trajet de quelques millimètres en plusieurs filets qui perforent l'orbiculaire et le muscle frontal et se distribuent aux téguments de la région frontale. Quelques-uns, bien que très grêles, peuvent être suivis jusqu'au niveau du vertex. Ils s'anastomosent avec les filets du facial (Valentin).

b) *Frontal interne.* — Le frontal interne sort de l'orbite immédiatement en dehors de la poulie du grand oblique. Il se termine en fournissant deux ordres de filets : 1° des filets *ascendants* ou *frontaux* qui offrent une disposition identique à celle des filets correspondants émanés du frontal externe ; 2° des filets *descendants* ou *palpébraux* qui se distribuent à la peau et à la conjonctive du tiers interne de la paupière supérieure.

Les auteurs allemands donnent au frontal interne le nom de sus-trochléaire ; nous croyons qu'il vaut mieux rejeter cette dénomination qui pourrait créer une confusion avec le nerf supra-trochléaire d'Arnold que nous avons décrit comme un *rameau collatéral du frontal*. Ajoutons que certains auteurs comme Valentin, Schwalbe, etc., rattachent le nerf d'Arnold au nerf frontal interne. Ce nerf supra-trochléaire d'Arnold peut naître anormalement du sus-orbitaire (Henle, Turner). Le nerf frontal interne peut traverser le sinus frontal (Cruveilhier).

Le nerf lacrymal reçoit assez souvent une anastomose du frontal.

3° **Nerf lacrymal.** — Le nerf lacrymal est la plus grêle des trois branches de l'ophtalmique de Willis. Il pénètre dans l'orbite par la partie supéro-externe étroite de la fente sphénoïdale, en dehors du nerf frontal (Voy. fig. 433). A ce niveau il adhère intimement à la dure-mère dont il est difficile de le séparer. Plus loin, il chemine appliqué contre le périoste orbitaire, immédiate-

ment au-dessus du bord supérieur du muscle droit externe auquel il est parallèle. Il arrive ainsi au niveau de la glande lacrymale dans laquelle il pénètre. Il s'épanouit dans l'épaisseur même de la glande en *rameaux terminaux*.

A) Anastomoses. — Mais il a déjà contracté deux anastomoses, l'une avec le pathétique, l'autre avec le rameau orbitaire du nerf maxillaire supérieur.

a) L'*anastomose avec le pathétique* est un filet très grêle, inconstant d'ailleurs, qui se détache de la 4me paire au niveau même de la fente sphénoïdale et se porte en avant et en dehors vers le lacrymal. Il contient les fibres sensitives que le pathétique a reçues de l'ophtalmique au niveau du sinus caverneux et qui ont ainsi emprunté pendant quelques millimètres le trajet de la 4me paire.

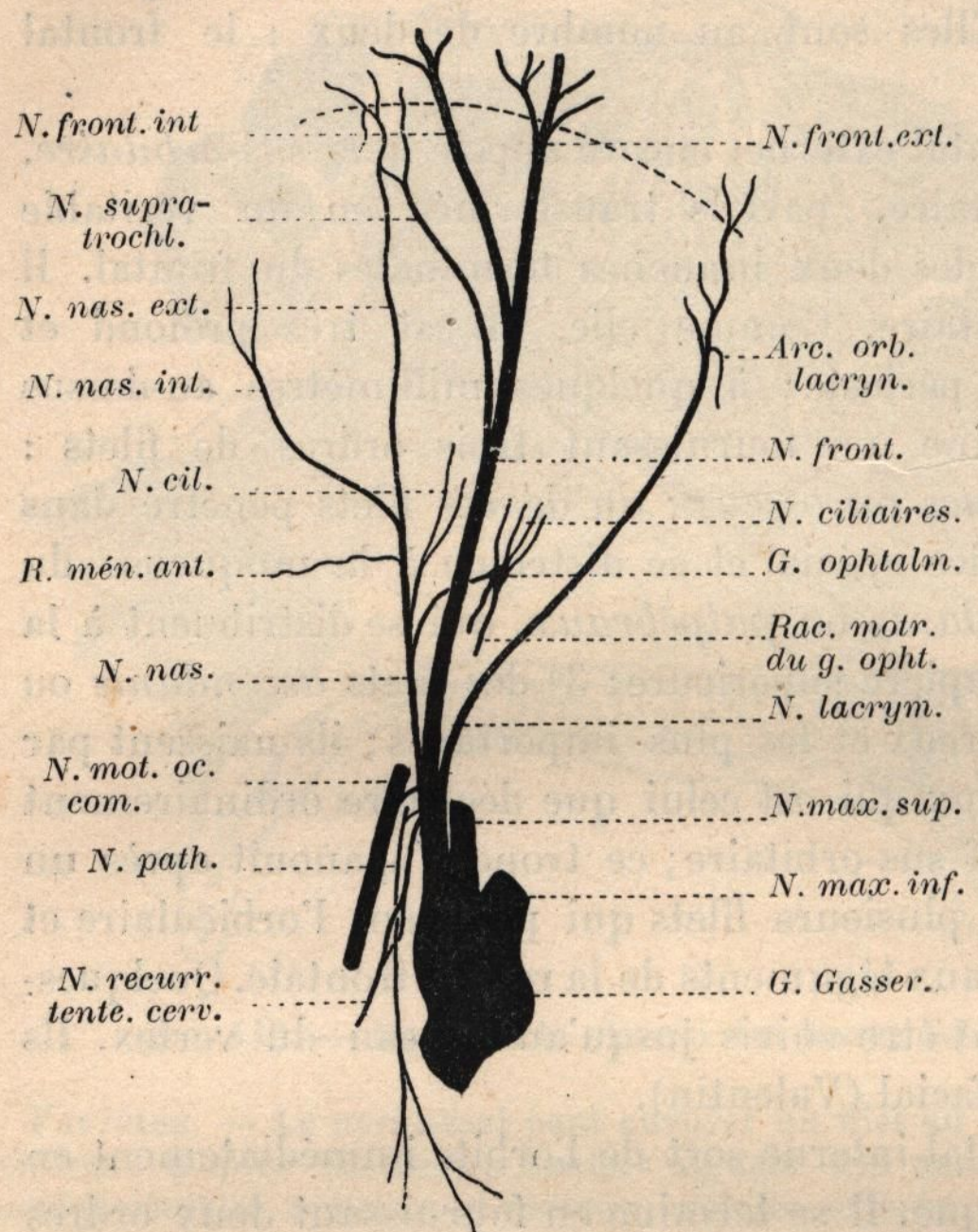

Fig. 450. — Schéma du nerf ophtalmique et de ses branches.

b) L'*anastomose avec le rameau orbitaire* du maxillaire inférieur se détache du lacrymal au moment où celui-ci pénètre dans la glande; souvent elle naît dans la glande même. Elle se porte en bas, appliquée contre le périoste de la paroi externe et se continue avec le rameau orbitaire. Dans son ensemble, cette anastomose forme une arcade à concavité postérieure. De cette arcade se détachent plusieurs filets; ce sont : 1° des filets *lacrymaux*, *conjonctivaux* et *palpébraux* qui naissent de l'extrémité supérieure ou lacrymale de l'arcade anastomotique; 2° le *nerf temporo-malaire* que nous décrirons en étudiant les branches du nerf maxillaire supérieur. (Sur la signification de cette anastomose avec le rameau orbitaire Voy. plus loin sympathique céphalique.)

B) Rameaux terminaux. — Les rameaux terminaux forment deux groupes : celui des filets lacrymaux et celui des filets palpébraux. 1° Les *filets lacrymaux* en nombre variable se distribuent aux acini de la glande; leur mode de terminaison sera précisé ultérieurement (Voy. App. lacrymal, *in* Organes des sens); 2° les *filets palpébraux* pénètrent dans la partie externe de la paupière supérieure; ils se distribuent à la peau du tiers externe de cette paupière, à la conjonctive palpébrale sur une égale étendue et enfin aux téguments de l'angle externe de l'œil.

Variétés. — Le lacrymal peut recevoir une anastomose du nasal (Delbet), du frontal, de la racine sensitive du ganglion ciliaire (Schlemm). — Delbet a vu le lacrymal dédoublé en deux filets dont l'un avait l'origine et le trajet du lacrymal classique et dont

l'autre paraissait venir du maxillaire supérieur et se terminait en s'anastomosant dans l'orbite avec le rameau orbitaire de ce nerf. — D'après Bock et Testut, le lacrymal pourrait fournir un nerf ciliaire. La plus intéressante des anomalies du lacrymal est certainement celle qu'a signalée Turner, qui a vu ce nerf faire absolument défaut et être remplacé par le rameau orbitaire du maxillaire supérieur. On l'a vu, par contre, plus volumineux que d'ordinaire, suppléer une portion du sus-orbitaire.

NERF OPHTALMIQUE (*Résumé*).

- *Anastomoses*
  - Avec les nerfs de l'œil.
  - Avec le plexus caverneux.
- *Branches collatérales*
  - Rameaux méningiens innominés.
  - Nerf récurrent de la tente du cervelet.
- *Branches terminales*
  - 1. Nerf nasal
    - Branches collatérales
      - Longue racine du ganglion ophtalmique.
      - Nerfs ciliaires.
      - Filet sphéno-ethmoïdal.
    - Branches terminales
      - **Nasal externe**
        - Rameau lacrymal.
        - Rameau nasal.
        - Rameau palpébral.
      - **Nasal interne**
        - Rameau de la cloison.
        - Rameau naso-lobaire.
  - 2. Nerf frontal
    - Branches collatérales
      - Nerf supra-trochléaire d'Arnold.
    - Branches terminales
      - **Frontal externe**
        - Rameaux périostiques.
        - Rameaux frontaux.
        - Rameaux palpébraux.
      - **Frontal interne**
        - Rameaux frontaux.
        - Rameaux palpébraux.
  - 3. Nerf lacrymal
    - Anastomoses
      - Avec le pathétique.
      - Avec le rameau orbitaire du maxillaire supérieur.
    - Rameaux terminaux
      - Rameaux lacrymaux.
      - Rameaux palpébraux.

II. NERF MAXILLAIRE SUPÉRIEUR

Syn. : Ramus secundus s. supra-maxillaris.

Branche moyenne du trijumeau, le nerf maxillaire supérieur naît du bord antéro-inférieur du ganglion de Gasser. D'abord parallèle à l'ophtalmique, auquel il reste accolé sur une longueur de plusieurs millimètres, il s'écarte ensuite à angle droit du nerf maxillaire inférieur (Voy. fig. 451).

Trajet. — Le nerf maxillaire supérieur se dirige d'abord directement en avant vers le trou grand rond ; il pénètre par cet orifice dans l'arrière-fond de la fosse ptérygo-maxillaire, qu'il traverse obliquement pour gagner la fosse ptérygo-maxillaire par la fente de même nom ; il traverse la partie la plus profonde de cette fosse pour s'engager dans le canal sous-orbitaire; enfin, il débouche par l'orifice antérieur de ce canal dans la fosse canine et s'épanouit là en de nombreux rameaux terminaux (Voy. Ostéo. 2e édit., p. 545).

Volume. Forme. — Intermédiaire comme volume à l'ophtalmique et au nerf maxillaire inférieur, il est aplati et rubané dans sa partie crânienne. s'arrondit dans son passage à travers le trou grand rond et conserve cette forme cylindrique jusqu'à sa terminaison.

Direction. — Sa direction n'est pas rectiligne. Jusqu'au trou grand rond le nerf est sensiblement horizontal; puis, à sa sortie du crâne, il se porte obliquement *en bas et en dehors* pour gagner la partie supérieure de la fente ptérygo-

maxillaire; de là, il se porte presque directement en avant et un peu en dehors vers l'entrée de la gouttière sous-orbitaire; dans sa dernière portion il suit le canal sous-orbitaire. Ainsi, le nerf décrit deux coudes et affecte dans l'ensemble un trajet *en baïonnette* (Poirier).

Rapports. — On peut considérer, au point de vue des rapports, quatre portions au nerf maxillaire supérieur.

a) Dans sa première portion ou *portion intra-crânienne* il chemine sous la dure-mère, séparé par les méninges de la pointe du lobe temporal. A sa partie initiale il est très rapproché du sinus caverneux et pourrait être compté parmi les nerfs placés dans la paroi externe de ce sinus (Voy. fig. 432).

b) Dans sa deuxième portion, le nerf occupe l'arrière-fond de la fosse ptérygo-

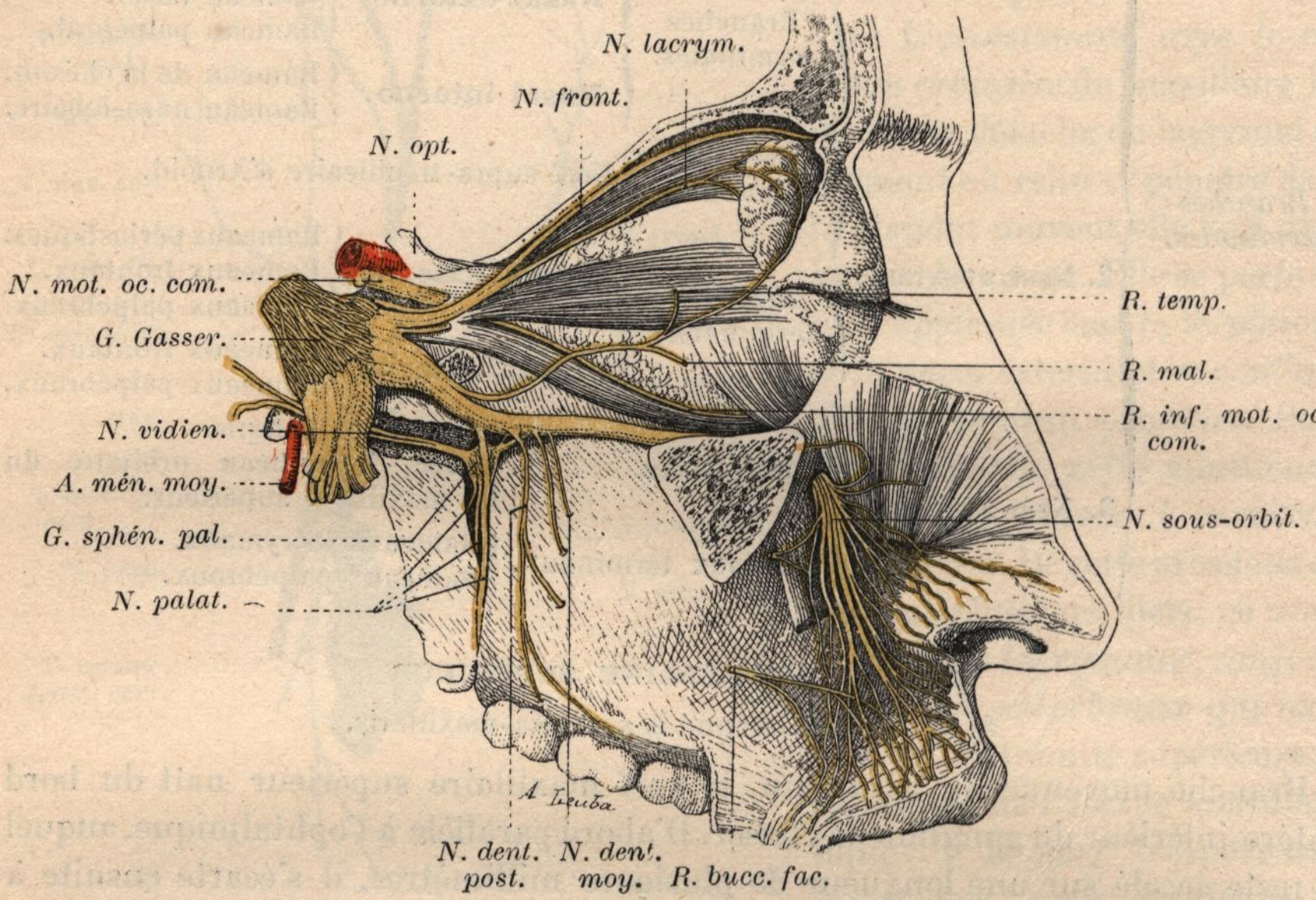

Fig. 451. — Nerf maxillaire supérieur. — D'après Hirschfeld.

maxillaire; il est enfoui à ce niveau dans la graisse semi-fluide qui remplit la région. Puis il apparaît au sommet de la fente ptérygo-maxillaire pour gagner par la fosse de même nom le canal sous-orbitaire. Dans cette partie de son trajet, il est en rapports avec les insertions du ptérygoïdien externe. Ses rapports avec le squelette sont importants à préciser, car c'est surtout le squelette qui guide le chirurgien allant à la recherche du nerf. Or le maxillaire supérieur répond à la partie la plus élevée de la fente ptérygo-maxillaire. Là, il est situé sur le même plan que la face inférieure de la grande aile du sphénoïde. Cette face inférieure, qui prolonge en avant le plan sous-temporal, constitue un excellent guide pour arriver sur le nerf lorsqu'on veut l'atteindre aussi près que possible de sa sortie du crâne (Poirier). Si l'on suit la paroi antérieure de la fosse, c'est-à-dire la tubérosité maxillaire, on coupe le nerf à son entrée dans la gouttière sous-orbitaire. Ajoutons que la crête du sphénoïde qui forme la limite externe du plan sous-sphéno-temporal protège en dehors le nerf et

peut arrêter l'instrument qui cherche à l'atteindre, surtout lorsque cette crête se prolonge, ce qui n'est pas rare, en un tubercule saillant.

L'artère maxillaire interne passe toujours au-dessous et en avant du nerf; elle longe la paroi antérieure de la fosse ptérygo-maxillaire. Parfois, après avoir croisé la face inférieure du nerf maxillaire supérieur et au moment où, changeant de nom, elle va franchir le trou sphéno-palatin, elle décrit une flexuosité qui est en rapport intime avec la face profonde du nerf. Le ganglion sphéno-palatin est placé au-dessous et en dedans du nerf maxillaire supérieur; il est logé en partie, comme nous le verrons plus loin, dans une petite niche osseuse, formée par la partie antérieure évasée du canal vidien.

Bibliographie. — Sur les rapports du nerf maxillaire supérieur et de l'artère maxillaire interne. — V. Juvara. Thèse de Paris, 1895. — Zander, Ber. phys. ökon. Gesellsch. Königsberg. Jahrg., XXXVII, p. 33. — Funke. Beiträge zur Anatomie des Ramus maxillaris nervi trigemini. Königsberg, 1896.

c) Dans sa troisième portion, *portion sous-orbitaire*, le maxillaire supérieur chemine d'abord dans la gouttière sous-orbitaire, séparé seulement du contenu de l'orbite par le périoste orbitaire; il pénètre ensuite dans le canal sous-orbitaire. La paroi inférieure de la gouttière et du canal font toujours plus ou moins saillie dans l'antre d'Highmore. Dans quelques cas même, cette paroi présente des vides et le nerf n'est séparé de la cavité de l'antre que par la fibro-muqueuse qui tapisse la paroi du sinus. Dans sa portion sous-orbitaire, le nerf maxillaire supérieur est accompagné par l'artère sous-orbitaire, branche de la maxillaire interne. Le plus souvent, d'abord placée en dehors du nerf, l'artère se place ensuite en dedans de lui en le perforant parfois (Zander).

d) La quatrième portion s'épanouit dans la fosse canine. Le bouquet terminal est recouvert par l'élévateur propre de la lèvre supérieure et l'élévateur commun de cette dernière et de l'aile du nez. Ce plan musculaire sépare les ramifications du nerf maxillaire supérieur des branches palpébrales inférieures du facial et de la veine faciale (voy. fig. 456). — En arrière le canin sépare la terminaison du maxillaire supérieur du périoste de la fosse canine.

On a signalé un grand nombre d'anomalies dans la disposition du canal sous-orbitaire et surtout dans la façon dont il se termine en avant (Voy. *Ostéologie*, p. 498). Mais la plupart des auteurs n'indiquent pas quelle était la disposition du nerf dans les cas en question, Sur un sujet, Frohse a vu le canal sous-orbitaire s'ouvrir en avant par trois orifices. Les rameaux destinés à la lèvre supérieure et à la moitié externe de la paupière inférieure sortaient par l'orifice externe; les filets se distribuant aux téguments du nez débouchaient par l'orifice moyen; quant à l'orifice interne il livrait passage aux nerfs destiués à la moitié interne de la paupière inférieure.

Branches collatérales. — Le maxillaire supérieur fournit six branches collatérales, ce sont : Le *rameau méningien moyen*, le *rameau orbitaire*, le *nerf sphéno-palatin*, les *nerfs dentaires postérieurs*, le *nerf dentaire moyen*, les *nerfs dentaires antérieurs* et des rameaux terminaux : les *rameaux sous-orbitaires*.

1° ***Rameau méningien moyen***. — Le rameau méningien moyen (*N. recurrens supramaxillaris*, Schwalbe) se détache du maxillaire supérieur avant sa sortie du crâne, se distribue à la dure-mère voisine et envoie quelques filets de renforcement au plexus qui entoure l'artère méningée moyenne. Il

s'anastomose avec les filets méningés du rameau récurrent né du nerf maxillaire inférieur (nervus spinosus de Luschka) [v. page 701].

2° **Rameau orbitaire** (*N. orbitalis. N. subcutaneus malæ*). — Le rameau orbitaire naît du maxillaire supérieur au moment où ce nerf traverse le trou grand rond; mais il reste d'abord accolé à la face supérieure de son tronc d'origine et ne s'en sépare que dans la cavité orbitaire. Il chemine alors dans l'épaisseur même du tissu fibreux qui comble la fente sphéno-maxillaire, puis se porte obliquement en haut et en avant pour se terminer en s'anastomosant avec un filet du nerf lacrymal. L'arcade anastomotique ainsi formée (*arcade orbito-lacrymale*) décrit une courbe à concavité postérieure; elle est appliquée contre la paroi externe de l'orbite.

De cette arcade, dont nous indiquerons plus loin la constitution intime et la signification (V. anastomoses du facial, p. 714, et sympathique céphalique, p. 799), naissent : des *filets lacrymaux et palpébraux*, que nous avons signalés

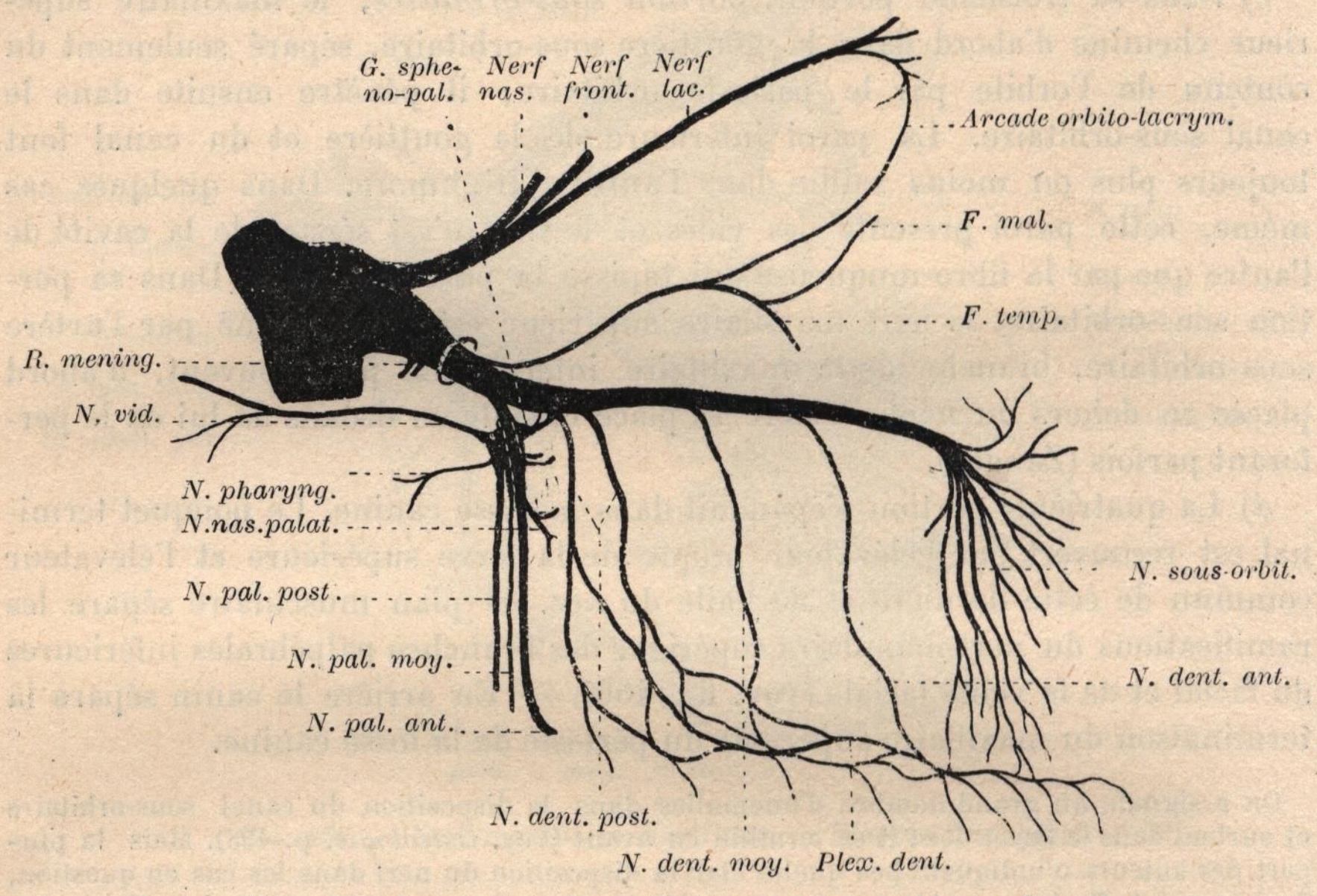

Fig. 452. — Schéma du nerf maxillaire supérieur et de ses branches.

en étudiant le lacrymal, et un rameau plus important, le *nerf temporo-malaire*.

Le *nerf temporo-malaire* se divise presque dès son origine en deux filets : un filet temporal et un filet malaire. Il n'est pas rare de voir ces deux filets se détacher isolément de l'arcade anastomotique orbito-lacrymale.

a) Le *filet temporal* (*r. superior, s. temporalis, s. zygomatico-temporalis*) traverse par un conduit spécial l'apophyse orbitaire de l'os malaire et arrive ainsi dans la fosse temporale. Il émerge au niveau de la partie antérieure de la Fosse temporale par deux rameaux distincts. Ses branches, pour la plupart ascendantes, sont plus superficielles que celles du facial qu'elles croisent très obliquement. Elles se distribuent aux téguments de la région temporale.

Var. — Le filet temporal, dit avec raison Frohse, est le plus variable des nerfs cutanés de la face. Il peut manquer; il peut au contraire augmenter d'importance, suppléer le lacrymal, l'auriculo-temporal et s'approprier une partie du territoire du sous-orbitaire et même

de la branche auriculaire du plexus cervical. Il est intéressant, à ce point de vue, de remarquer avec Frohse que chez la plupart des espèces simiennes, le filet temporal du nerf temporo-malaire a un territoire beaucoup plus étendu que chez l'homme.

b) Le *filet malaire* (*r. inferior s. malaris, nervus zygomatico-facialis*), quelquefois double, traverse le corps de l'os malaire par un conduit spécial et vient déboucher sur la face externe ou génienne de l'os (V. fig. 460). Souvent le canal qui livre passage au filet malaire a le même orifice orbitaire que le canal par lequel passe le filet temporal. Ce nerf se distribue à la peau de la pommette.

Var. — Il est rare que la zone de distribution du filet malaire prenne une grande extension. Suivant l'expression de Frohse le filet malaire est un véritable *bouche-trou* qui associe les territoires des nerfs sous-orbitaire, auriculo-temporal et zygomatico-temporal aux confins desquels il est situé.

Le rameau orbitaire donne quelquefois un nerf ciliaire (C. Krause); on en a vu provenir aussi un filet pour la peau du front.

Le rameau orbitaire est très diversement décrit par les auteurs; j'ai choisi le mode de description qui m'a paru le plus simple; mais je crois utile, pour éviter toute confusion, d'indiquer brièvement deux autres façons dont on peut envisager ce nerf; certains classiques français le décrivent comme se divisant en deux branches : l'une supérieure va s'anastomoser avec le nerf lacrymal après avoir donné des filets palpébraux et lacrymaux : c'est la *branche lacrymo-palpébrale*; l'autre inférieure n'est autre que le *nerf temporo-malaire*. Les Allemands qui appellent souvent le rameau orbitaire *nervus subcutaneus malæ*, le décrivent comme il suit : le nerf après être arrivé dans l'orbite se divise en deux rameaux : un rameau *supérieur* qui après avoir envoyé une anastomose au lacrymal, traverse le malaire pour aller dans la région temporale, c'est le *nerf zygomatico-temporal*; un rameau *inférieur* qui traverse le malaire, c'est le *nerf zygomatico-malaire*. — Est-il besoin de faire remarquer qu'il y a là un désaccord plus apparent que réel et que la divergence porte plus sur le mode de description que sur la disposition anatomique elle-même.

3° ***Nerf sphéno-palatin*** (*Rameaux du ganglion sphéno-palatin*). — Le nerf sphéno-palatin se détache du nerf maxillaire supérieur au moment où ce nerf pénètre dans la fosse ptérygo-maxillaire. C'est un cordon aplati, souvent divisé à son origine en deux ou trois filets distincts. Il se porte en bas et un peu en dedans et, après un trajet qui varie de 1 à 3 millimètres, il rencontre un renflement ganglionnaire, le *ganglion sphéno-palatin*.

Au premier abord, il paraît se terminer dans ce ganglion. En réalité il ne lui abandonne que quelques-unes de ses fibres. Celles-ci constituent plusieurs filets qui s'anastomosent en formant un veritable plexus sus-ganglionnaire sur lequel se détache le nerf sphéno-palatin proprement dit. Seuls les filets qui se terminent dans le ganglion méritent le nom de *racines du ganglion sphéno-palatin*, nom sous lequel nos classiques désignent le nerf tout entier. Le plus grand nombre des fibres du nerf sphéno-palatin passent soit sur la face externe du ganglion, soit en avant de lui en ne présentant avec les cellules ganglionnaires que des rapports de contiguité. Au-dessous du ganglion le nerf sphéno-palatin s'épanouit en plusieurs rameaux terminaux : *les nerfs nasaux supérieurs, le nerf naso-palatin, les 3 nerfs palatins et les rameaux orbitaires*.

Ces nerfs sont décrits par nos classiques comme des branches du ganglion sphéno-palatin. Leur continuité avec le tronc sphéno-palatin n'est cependant pas douteuse. La simple dissection suffit à l'établir et les examens histologiques me l'ont toujours montrée évidente. On comprendrait d'ailleurs difficilement que des fibres nerveuses destinées à donner la sensibilité consciente à une muqueuse ou le mouvement à des muscles striés subissent dans un ganglion sympathique une interruption cellulaire. — Certes du ganglion même naissent bien des fibres sans myéline qui vont se joindre aux fibres myéliniques venues directement du maxillaire supérieur. Mais sauf peut-être pour les filets orbitaires, les fibres à myéline l'emportent de beaucoup en nombre et en importance sur les fibres sympathiques; aussi nous semble-t-il plus logique, en dépit des apparences et de l'usage établi, de décrire comme

des branches terminales du nerf sphéno-palatin ces filets ordinairement considérés comme émanant du ganglion de Meckel. Ajoutons que le nerf palatin postérieur reçoit des fibres directes émanées du facial.

1° **Nerfs nasaux supérieurs.** — Ces filets, dont le nombre varie de 3 à 5, sont désignés par Hirschfeld sous le nom de nerfs *sphéno-palatins externes*; ce terme, qui peut faire croire à tort que ces nerfs ont un territoire palatin, doit être rejeté. Les nerfs nasaux supérieurs se distribuent en effet exclusivement aux fosses nasales. Ils innervent la muqueuse qui revêt les deux cornets supérieurs. — Quelques-uns d'entre eux vont se perdre sur la cloison (Henle), ou, se portant en arrière, vont innerver la muqueuse qui entoure l'orifice pharyngien de la trompe.

Ces filets pharyngiens se détachent souvent du vidien (Voy. fig. 453). C'est au tronc commun de ces filets que Bock donne le nom de *nervus pharyngeus*.

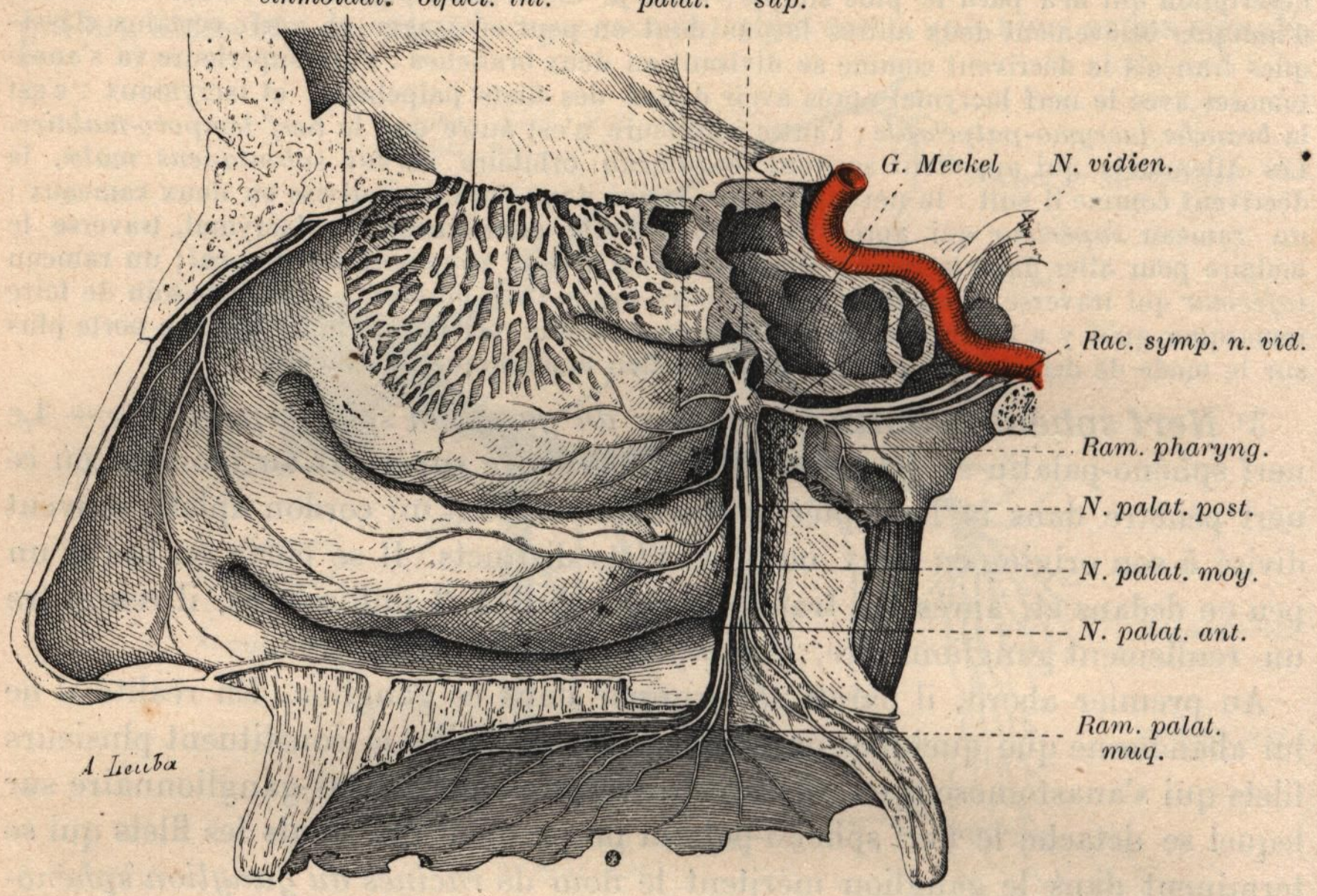

Fig. 453. — Nerfs de la paroi externe des fosses nasales. — D'après Hirschfeld.

Aussi est-ce un tort, croyons-nous, de donner le nom de nerf pharyngien de Bock à un filet qui, né du ganglion sphéno-palatin, cheminerait dans le conduit ptérygo-pharyngien; le filet en question, passé sous silence par la majorité des auteurs, nous a paru faire le plus souvent défaut.

2° **Nerf naso-palatin.** — Le nerf naso-palatin (nerf sphéno-palatin interne de Hirschfeld) se porte sur la cloison des fosses nasales et la parcourt en diagonale, en se portant vers l'orifice supérieur du conduit palatin antérieur. Il s'engage dans ce conduit et arrive ainsi jusqu'à la partie antérieure de la voûte palatine où il s'épuise en filets terminaux. Dans sa *portion nasale*, il est logé dans une petite gouttière que présente la face latérale du vomer et envoie à la muqueuse nasale plusieurs filets très déliés.

Dans la partie inférieure du canal palatin antérieur qui est, on le sait,

médiane (Voy. ostéologie, p. 501), il s'accole à celui du côté opposé. A ce niveau les deux nerfs échangent des fibres, mais c'est à tort que Cloquet et après lui Valentin ont décrit en cet endroit un petit ganglion (ganglion naso-palatin). Au niveau de la voûte palatine, le nerf naso-palatin se distribue au quart antérieur de cette dernière et à la muqueuse qui tapisse la région rétro-alvéolaire au niveau des incisives.

3° Nerfs palatins. — Les nerfs palatins sont au nombre de trois : on les distingue, d'après leur situation respective, en antérieur, moyen et postérieur.

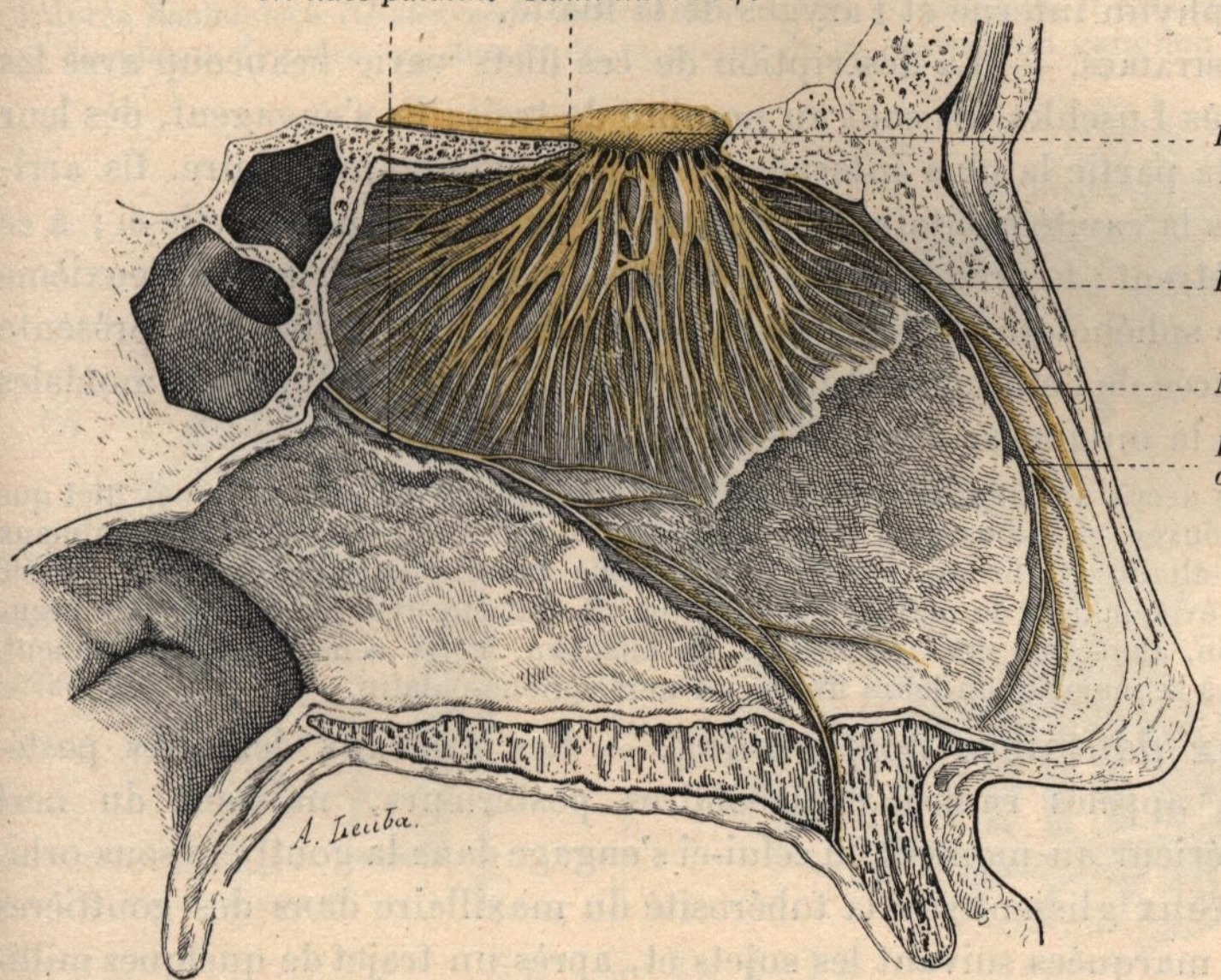

Fig. 454. — Nerfs de la cloison des fosses nasales. — D'après Hirschfeld.

A) *Le nerf palatin antérieur* est ordinairement le plus volumineux des trois. Il s'engage dans le conduit palatin postérieur principal et arrive ainsi jusqu'à la voûte palatine. Il se divise alors en deux groupes de filets terminaux.

1° Les filets postérieurs, de beaucoup les plus grêles, se distribuent à la muqueuse de la face inférieure du voile du palais;

2° Les filets antérieurs plus volumineux sont ordinairement au nombre de deux : l'un chemine à la partie externe de la voûte palatine le long de l'arcade alvéolaire; l'autre est adjacent à la ligne médiane; ils se distribuent à la muqueuse de la voûte palatine et s'anastomosent en avant avec la terminaison du nerf naso-palatin.

Dans son trajet à travers le conduit palatin postérieur, le nerf palatin antérieur fournit ordinairement deux filets collatéraux : les *nerfs nasaux inférieurs;* ceux-ci sortent du conduit palatin par deux petits orifices dont est percée la paroi interne de ce canal. Ils débouchent ainsi dans les fosses nasales et se distribuent à la muqueuse qui revêt le cornet et le méat inférieurs.

B) Le *nerf palatin moyen*, nerf palatin externe de Henle, s'engage dans le plus externe des conduits palatins accessoires. Il se distribue à la muqueuse de

la face supérieure du voile du palais et au pôle supérieur de l'amygdale.

C) Le *nerf palatin postérieur*, dont le volume atteint et dépasse même parfois celui du nerf palatin antérieur, s'engage comme le précédent dans un conduit palatin accessoire. Il débouche un peu au-dessus du crochet de l'apophyse ptérygoïde et du plan tendineux formé par l'épanouissement du péristaphylin externe. Il fournit deux ordres de rameaux terminaux : des rameaux sensitifs et des rameaux moteurs. 1° Les rameaux sensitifs se distribuent à la muqueuse de la face supérieure du voile du palais ; 2° les rameaux moteurs, fournis au palatin postérieur par le nerf vidien (facial), vont innerver le muscle péristaphylin interne et l'azygos de la luette.

4° Filets orbitaires. — La description de ces filets varie beaucoup avec les auteurs. D'après Luschka, ils sont au nombre de trois ; ils s'engagent, dès leur origine, dans la partie la plus interne de la fente sphéno-maxillaire. Ils arrivent ainsi dans la cavité orbitaire et gagnent la paroi interne de celle-ci ; à ce niveau ils pénètrent : le premier dans le trou ethmoïdal postérieur, le deuxième dans la suture sphéno-ethmoïdale, le troisième dans un orifice que présente la lame papyracée de l'ethmoïde et ils se terminent dans les cellules ethmoïdales postérieures, à la muqueuse desquelles ils se distribuent.

Hirzel a encore décrit un filet allant se perdre sur les gaines du nerf optique, filet que Beck n'a pu retrouver. Ajoutons que, d'après Müller, il existerait chez quelques animaux un filet orbitaire allant aboutir au muscle orbitaire. Le muscle orbitaire étant un muscle lisse, ce filet est évidemment de nature sympathique. Il doit être regardé comme une branche du ganglion, alors que les trois nerfs de Luschka, nerfs sensitifs, appartiennent, du moins quant à la majorité de leurs fibres, au nerf sphéno-palatin.

4° ***Rameaux dentaires postérieurs.*** — Les rameaux dentaires postérieurs, encore appelés rameaux alvéolaires postérieurs, naissent du nerf maxillaire supérieur au moment où celui-ci s'engage dans la gouttière sous-orbitaire. Ces rameaux glissent sur la tubérosité du maxillaire dans des gouttières plus ou moins marquées suivant les sujets et, après un trajet de quelques millimètres, disparaissent dans les canaux dentaires postérieurs. Ils arrivent ainsi au niveau des racines des dents molaires et se terminent dans le plexus dentaire, sur la constitution et la terminaison duquel nous allons revenir dans un instant.

C'est quelquefois dans le canal sous-orbitaire que les rameaux dentaires postérieurs prennent naissance (Cruveilhier).

5° ***Rameau dentaire moyen.*** — Le rameau dentaire moyen (*ramus dentalis superior minor*, Beck) se détache du maxillaire supérieur au moment où celui-ci va pénétrer dans le canal sous-orbitaire. Il chemine oblique en bas et en avant dans un conduit osseux spécial qui longe la paroi interne de l'antre d'Highmore et atteint ainsi la partie moyenne du plexus dentaire.

6° ***Rameau dentaire antérieur.*** — Le rameau dentaire antérieur (*nervus naso-dentalis*) naît du maxillaire supérieur à 5 ou 6 millimètres en arrière du trou sous-orbitaire. Il descend, oblique en bas et en avant, dans un canal situé en avant du sinus maxillaire. Parfois la paroi postérieure de ce canal fait défaut et le nerf est en contact direct avec la muqueuse du sinus. Ce nerf se termine au-dessus des incisives en se jetant dans le plexus dentaire.

Mais, chemin faisant, il a fourni un rameau collatéral, le *rameau nasal*. Celui-ci arrive par un canalicule particulier dans les fosses nasales au niveau de l'orifice inférieur du canal nasal. Il se distribue à la muqueuse de ce canal

et à la partie adjacente de la muqueuse nasale. Il s'anastomose avec le nerf sphéno-palatin.

Plexus dentaire. — Sous le nom de plexus dentaire ou de plexus *sus-maxillaire* on décrit généralement un plexus à larges mailles, situé au niveau des racines dentaires et s'étendant depuis la ligne médiane où il s'anastomose avec celui du côté opposé jusqu'à la racine de la deuxième grosse molaire. Dans son ensemble ce plexus décrit une anse à concavité supérieure, d'où le nom d'*anse nerveuse sus-maxillaire* qu'on lui donne parfois.

D'après Bochdaleck (*Œsterreich. Jahrbücher*, t. XIX, p. 223-240), il existerait dans l'épaisseur du plexus dentaire, au-dessus de la racine de la canine, un ganglion dont le volume

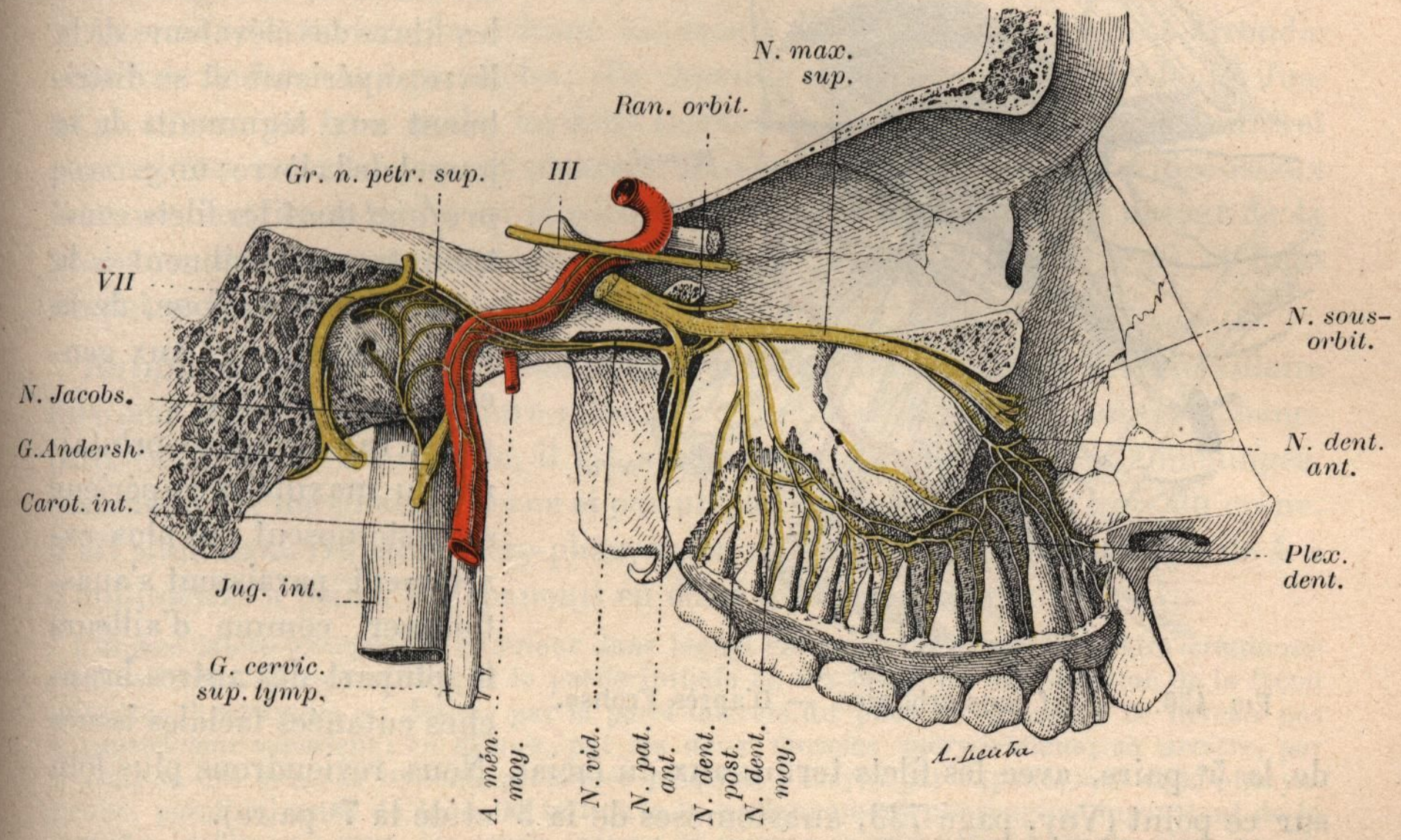

Fig. 455. — Nerf vidien et nerfs dentaires supérieurs. — D'après Hirschfeld.

varierait de celui d'un grain de chènevis à celui d'une lentille : c'est le *ganglion supramaxillaire antérieur*. De même, Valentin a décrit à la partie postérieure du plexus dentaire un deuxième amas ganglionnaire : c'est le *ganglion supra-maxillaire postérieur*. Arnold et Henle se basant sur le résultat négatif de leurs recherches histologiques rejettent formellement l'existence de ces deux ganglions.

Le plexus dentaire se termine en donnant trois ordres de filets :

1° *Des filets dentaires* qui pénètrent dans les racines des dents. Leur mode de terminaison sera précisé lorsqu'on étudiera ces dernières (V. Splanchnologie)[1];

2° Des *filets osseux* qui se perdent dans le maxillaire ;

3° Des *filets muqueux* qui se distribuent soit à la gencive, soit à la muqueuse du sinus maxillaire.

Branches terminales. — *Rameaux sous-orbitaires.* — En débouchant dans la fosse canine, le nerf maxillaire inférieur s'épanouit, comme nous l'avons dit en un bouquet terminal formé par les *rameaux sous-orbitaires*.

La racine de ce bouquet est profondément située entre les muscles élévateurs

1. Voir sur les terminaisons nerveuses des dents, un travail récent et très complet de Morgenstern (Arch. f Anat., An. Abth. 1896, p. 378 à 394).

propre et commun de la lèvre supérieure et le muscle canin. Ces rameaux terminaux peuvent être divisés :

En *filets ascendants* ou *palpébraux* : grêles et peu nombreux, ils traversent l'élévateur propre de la lèvre supérieure, contournent en anse la veine faciale (Voy. fig. 456) et se distribuent à la peau de la paupière supérieure.

En *filets internes* ou *nasaux* qui émergent au niveau du bord interne de l'élévateur commun de la lèvre supérieure et se distribuent à la peau de l'aile du nez et à celle du vestibule des fosses nasales.

En *filets descendants* ou *labiaux* qui se divisent eux-mêmes en 2 groupes : un *groupe superficiel* dont les éléments émergent entre les fibres des élévateurs de la lèvre supérieure et se distribuent aux téguments de la joue et de la lèvre ; un *groupe profond* dont les filets constituants se distribuent à la muqueuse de la joue, de la lèvre supérieure et aux gencives.

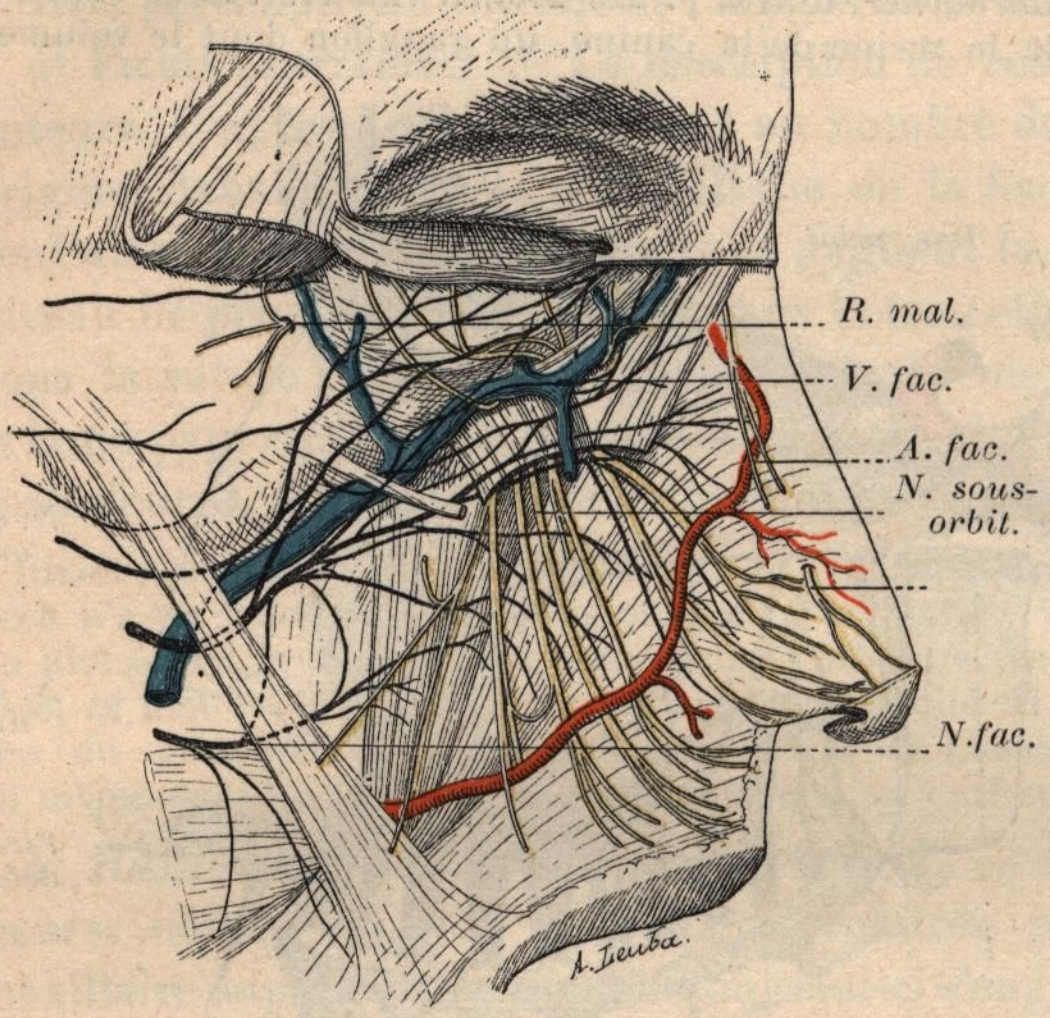

Fig. 456. — Nerf sous-orbitaire. — D'après Frohse.

Les rameaux sous-orbitaires du maxillaire supérieur s'anastomosent ou plus exactement paraissent s'anastomoser, comme d'ailleurs la plupart des autres branches cutanées faciales issues de la 5e paire, avec les filets terminaux du facial. Nous reviendrons plus loin sur ce point (Voy. page 733, anastomoses de la 5e et de la 7e paire).

Les filets palpébraux et nasaux prennent parfois naissance avant le dentaire antérieur et passent dans un canal placé en dedans et au-dessus du canal normal.

Branches surnuméraires du maxillaire supérieur. — Le maxillaire supérieur peut fournir anormalement deux filets : un *filet orbitaire* qui, d'après Valentin, se distribuerait au nerf optique (?) ; une racine supplémentaire du ganglion ophtalmique, *radix media inferior ganglii ophtalmici* (Arnold, Valentin, Tiedemann). Il fournit quelquefois aussi les branches palatines du ganglion sphéno-palatin

NERF MAXILLAIRE SUPÉRIEUR.

Branches collatérales.	1. *Intra crâniennes.*	**R. méningien moyen.**		
	2. *Extra crâniennes.*	**R. orbitaire.**	*Nerf temporo malaire.*	Filet temporal. Filet malaire.
		Nerf sphéno palatin.		
		Nerf dentaire postérieur. **Nerf dentaire moyen.** **Nerf dentaire antérieur.**	*Plexus dentaire.*	Filets dentaires. Filets muqueux. Filets osseux.
Branches terminales.	**Nerf sous-orbitaire**			Filets palpébraux. Filets labiaux. Filets nasaux.

III. NERF MAXILLAIRE INFÉRIEUR

Syn. : *Ramus tertius s. maxillaris inferior.*

Le nerf maxillaire inférieur est la plus volumineuse des trois branches du trijumeau. Il est formé par la réunion de deux racines, l'une sensitive qui est la 3e branche du ganglion de Gasser, l'autre motrice, qui n'est autre que la petite racine du trijumeau.

La racine sensitive se détache de la portion la plus externe du bord antéro-inférieur du ganglion de Gasser. Aplatie et plexiforme, elle s'écarte à angle droit du nerf maxillaire supérieur et plonge verticalement vers le trou ovale.

La racine motrice, de volume beaucoup moins considérable, est arrondie et formée de faisceaux parallèles; elle chemine en arrière de la précédente. Jusqu'au niveau du trou ovale, les deux racines ne sont qu'assez lâchement unies et peuvent être assez facilement séparées. Mais un peu au-dessus de l'orifice osseux la racine motrice se divise en plusieurs rameaux; ceux-ci forment autour de la grosse racine une sorte de plexus (plexus de *Santorini et de Gérardi*) et finalement se fusionnent complètement avec elle.

Rapports. — Dans sa portion intra-crânienne, très courte, le nerf maxillaire inférieur chemine sous la dure-mère. Il croise à ce niveau le suture sphéno-pétreuse. Dans le trou ovale, il est accompagné par l'artère petite méningée, branche de la maxillaire interne et par un plexus veineux. Enfin, hors du crâne, il est situé dans l'espace latéro-pharyngien antérieur et, après un trajet de 4 à 5 millimètres à peine, il s'épanouit en deux troncs terminaux.

L'espace latéro-pharyngien antérieur dans lequel est contenue la portion extra-crânienne du maxillaire inférieur ainsi que la partie initiale de ses branches est constitué de la façon suivante. Il est limité *en dedans* par la paroi latérale du pharynx formée à ce niveau par le constricteur supérieur; *en dehors*, par les deux muscles ptérygoïdiens; *en arrière*, par la cloison des muscles styliens, prolongée jusqu'au pharynx par l'aponévrose stylo-pharyngienne, paroi en avant de laquelle se trouve le prolongement pharyngien inconstant de la parotide; enfin *en avant*, les parois interne et externe se réunissent à angle aigu au niveau de l'apophyse ptérygoïde (Voy. fig. 490). Le nerf maxillaire inférieur est situé à peu près à égale distance des parois externe et interne. Il est en rapport intime avec la portion cartilagineuse de la trompe d'Eustache dont il croise la face antérieure (Voy. Poirier. *Anat. top.*, fig. 124, p. 259). L'artère méningée moyenne monte en arrière et en dehors du tronc nerveux (Voy. fig. 457).

Branches. — Le nerf maxillaire inférieur fournit immédiatement après sa sortie du crâne un petit nerf collatéral : *nerf récurrent du maxillaire inférieur.* Il se divise ensuite en deux troncs terminaux, l'un antérieur, l'autre postérieur.

Le tronc antérieur (*nervus crotaphitico-buccinatorius*) donne les filets suivants : le *nerf temporal profond moyen*, le *nerf temporo-massétérin*, le *nerf temporo-buccal.*

Le tronc postérieur fournit *le tronc commun des nerfs du ptérygoïdien interne, du péristaphylin externe et du muscle externe du marteau*, le *nerf auriculo-temporal*, le *nerf dentaire inférieur* et le *nerf lingual.*

A. **Rameau collatéral.** ***Rameau récurrent du nerf maxillaire inférieur.*** — (*Nerv. spinosus de Luschka, nerv. recurrens infra maxillaris*). Ce rameau se détache du nerf maxillaire inférieur immédiatement au-dessous du trou ovale; grossi d'un filet très grêle que lui envoie le ganglion otique

(Rauber), il pénètre dans le crâne par le trou petit rond, en même temps que l'artère méningée moyenne. Il se divise alors en deux filets : l'un antérieur, l'autre postérieur. Le *filet antérieur* suit la branche antérieure de l'artère méningée moyenne, puis s'engage par un petit pertuis dans l'épaisseur des grandes ailes du sphénoïde. Le *filet postérieur* pénètre par la suture pétro-squameuse jusqu'aux cellules mastoïdiennes à la muqueuse desquelles il se distribue (Voy. fig. 448).

B. **Branches terminales.** — 1° ***Nerf temporal profond moyen.*** — Le nerf temporal profond moyen se détache de la face antérieure du tronc du maxillaire inférieur à 2 ou 3 millimètres au-dessous du trou ovale. Il che-

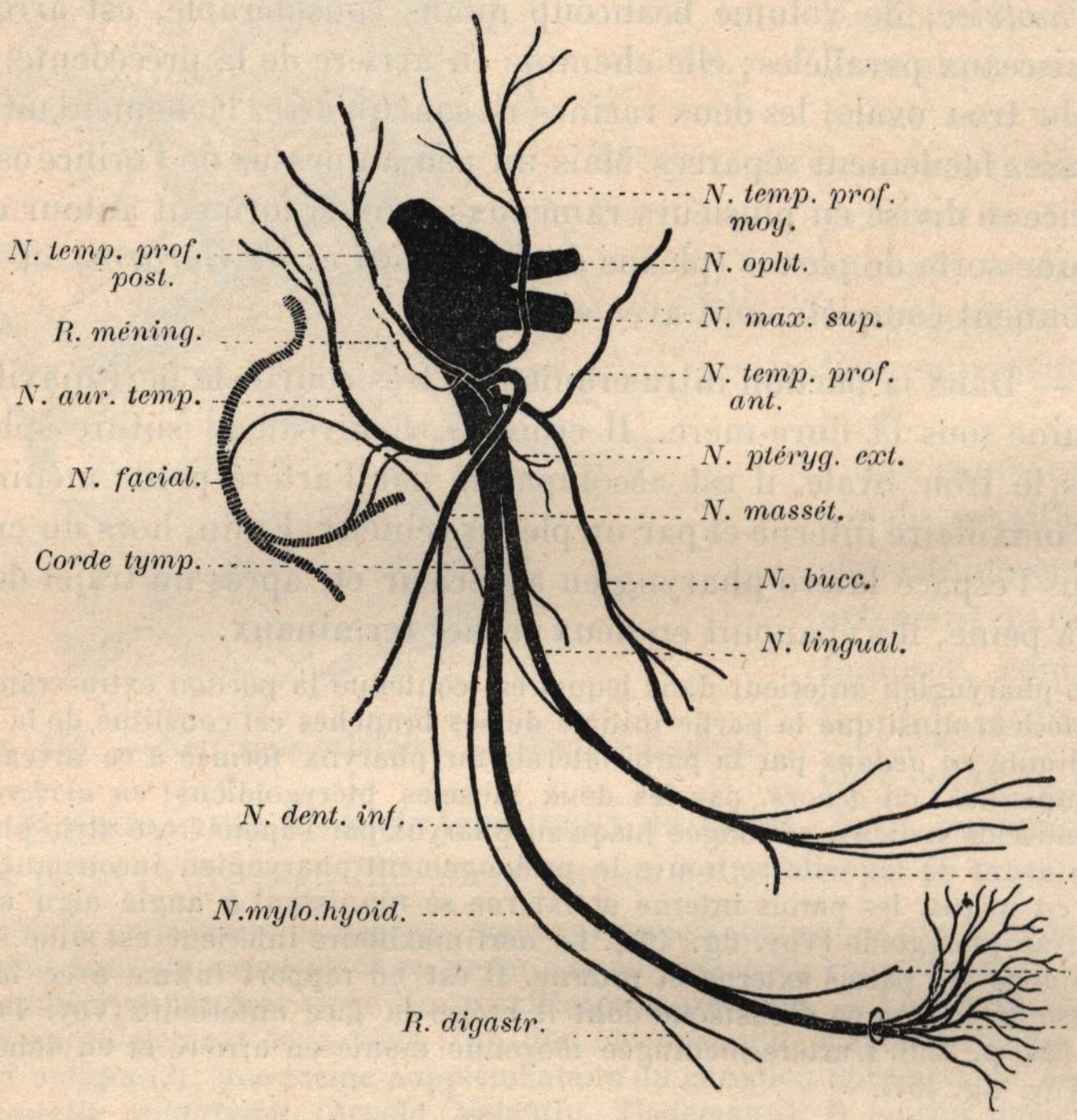

Fig. 457. — Schéma du nerf maxillaire inférieur.

mine d'abord horizontalement appliqué contre la face inférieure de la grande aile du sphénoïde, au-dessus du bord supérieur du muscle ptérygoïdien externe. Arrivé au niveau de la crête sphéno-temporale, il se réfléchit sur cette crête, devient vertical, émerge au-dessus du bord supérieur du ptérygoidien externe et monte en se divisant entre le plan osseux de la fosse temporale et la face profonde du muscle temporal auquel il se distribue. Il s'anastomose avec le massétérin, le buccal et les deux autres nerfs temporaux profonds (Voy. fig. 458).

Cruveilhier a vu le temporal profond moyen donner quelques filets à la peau.

2° ***Nerf temporo-massétérin.*** — Ce nerf naît au même niveau que le précédent. Plus volumineux, il s'applique d'abord comme lui au plafond de la fosse zygomatique et émerge entre la crête sphéno-temporale et le bord supérieur du ptérygoïdien externe. Son passage détermine sur la crête une échancrure plus

ou moins marquée suivant les sujets. Parfois cette échancrure est convertie en trou par un petit ligament, c'est le foramen crotaphitico-buccinatorius de Hyrtl (Voy. Ostéologie, p. 410 et fig. 445). Il se divise là en 2 rameaux terminaux : le filet massétérin, et le filet temporal profond postérieur (Voy. fig. 458).

a) *Le rameau temporal*, nerf *temporal profond postérieur*, pénètre dans l'épaisseur du muscle temporal auquel il se distribue en s'anastomosant avec les deux autres nerfs temporaux profonds.

b) *Le rameau massétérin*, après avoir fourni un et quelquefois deux filets

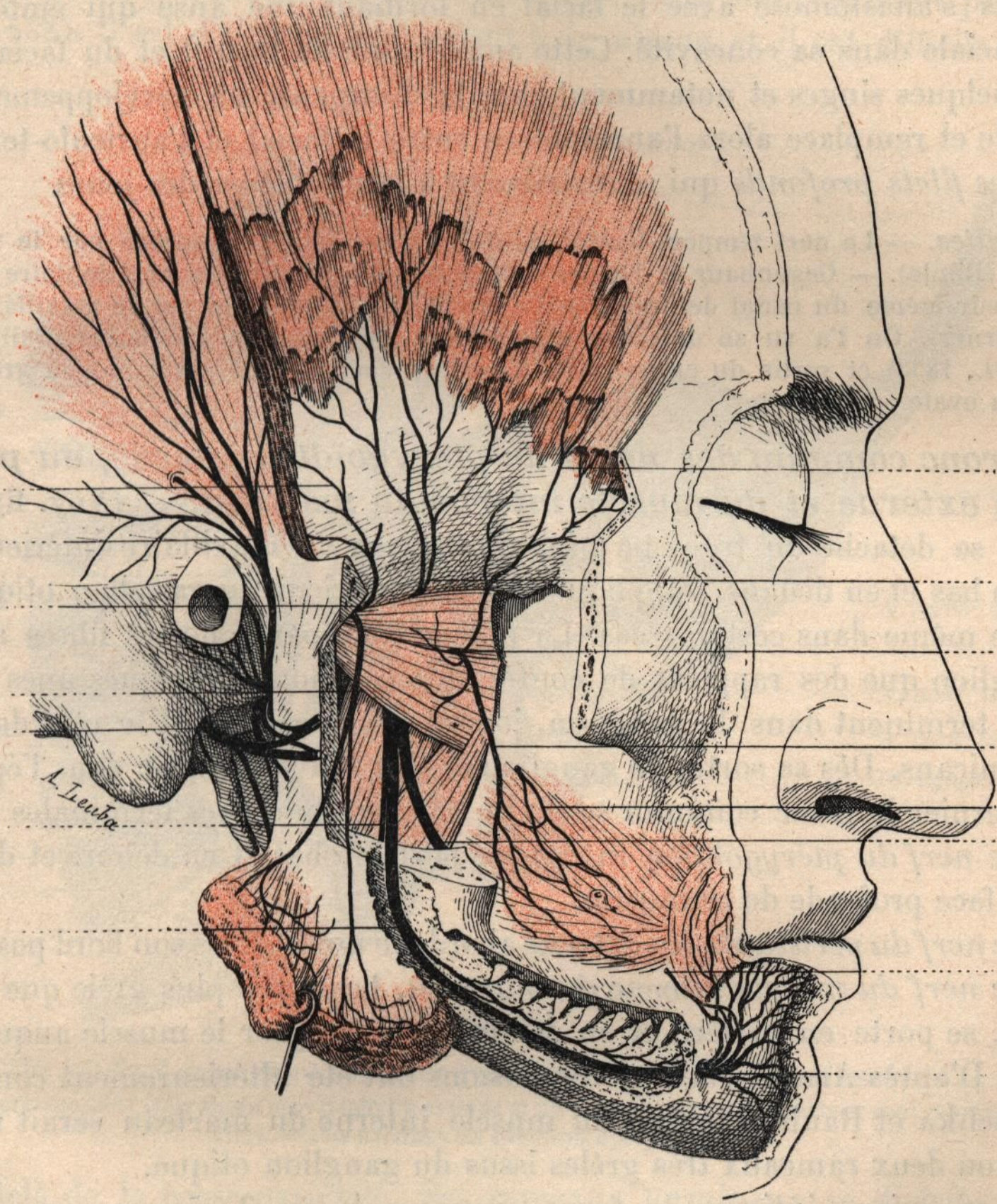

Fig. 458. — Nerf maxillaire inférieur. — D'après Hirschfeld.

à l'articulation temporo-maxillaire s'engage en compagnie de l'artère massétérine dans l'échancrure sigmoïde et arrive ainsi à la face profonde du masséter auquel il se distribue.

3° ***Nerf temporo-buccal*** (*nervus buccinatorius*). — Le *nerf temporo-buccal*, nerf buccal de nos classiques, se détache du trijumeau par deux racines. Celles-ci se réunissent après un court trajet en un tronc unique qui s'engage entre les deux chefs du ptérygoïdien externe. Il abandonne à ce niveau quelques ramuscules au *ptérygoïdien externe*, puis se divise en deux rameaux terminaux.

a) *Le rameau temporal* constitue le nerf *temporal profond antérieur*. Ce nerf croise la face antéro-externe du chef supérieur du ptérygoïdien externe et s'engage sous la face profonde du temporal dans le tiers antérieur duquel il se termine.

b) *Le rameau buccal* continue la direction du tronc d'origine; il glisse sur la tubérosité du maxillaire supérieur et arrive sur la face externe du muscle buccinateur. Exclusivement sensitif, il se divise en deux ordres de filets :

1° *Des filets superficiels* qui se distribuent à la peau de la joue. Un de ces filets s'anastomose avec le facial en formant une anse qui embrasse la veine faciale dans sa concavité. Cette anastomose du buccal et du facial prend chez quelques singes et notamment chez le chimpanzé un développement considérable et remplace alors l'anastomose entre le facial et l'auriculo-temporal.

2° *Des filets profonds* qui se distribuent à la muqueuse des joues

Anomalies. — Le nerf temporo-buccal peut manquer et être suppléé par le nerf sus-orbitaire (Henle). — Gegenbaur et Turner ont vu le buccal naître du nerf dentaire inférieur à l'intérieur même du canal dentaire. — Ce nerf peut être fourni par le maxillaire supérieur (Turner). On l'a vu se détacher directement du ganglion de Gasser (Gaillet, *Bull. Soc. Anat.*, 1853) et sortir du crâne par un conduit spécial situé entre le trou grand rond et le trou ovale.

4° **Tronc commun des nerfs du ptérygoïdien interne, du péristaphylin externe et du muscle interne du marteau.** — (Voy. fig. 459.) Ce nerf se détache du tronc terminal postérieur du maxillaire inférieur; il se porte en bas et en dedans, s'applique au pôle antérieur du ganglion otique qu'il traverse même dans certains cas. La plus grande partie de ses fibres n'a avec ce ganglion que des rapports de contiguïté; cependant quelques-unes d'entre elles se terminent dans le ganglion, jouant vis à vis de lui le rôle de ramus communicans. Dès sa sortie du ganglion et très souvent même dans l'épaisseur de ce dernier le tronc commun se divise en ses 3 branches terminales :

A) *Le nerf du ptérygoïdien interne* se porte en bas et en dehors et disparait dans la face profonde de ce muscle.

B) *Le nerf du péristaphylin externe* aborde ce muscle vers son bord postérieur.

C) *Le nerf du muscle interne du marteau*, beaucoup plus grêle que les précédents, se porte en arrière et en dehors pour gagner le muscle auquel il est destiné. D'après Arnold dont les conclusions ont été ultérieurement confirmées par Luschka et Rauber, le nerf du muscle interne du marteau serait renforcé par un ou deux rameaux très grêles issus du ganglion otique.

Les connexions intimes du tronc commun de ces 3 rameaux musculaires avec le ganglion otique expliquent comment quelques auteurs décrivent ces rameaux comme émanant de ce ganglion. Il n'est plus possible à l'heure actuelle d'admettre que des muscles striés soient innervés par des filets issus d'un ganglion sympathique. D'ailleurs les dissections de Muller et de Schlemm ont depuis longtemps montré que les rameaux en question viennent du nerf maxillaire inférieur et ne font que traverser le ganglion otique.

Paletta a vu le nerf du ptérygoïdien interne naître du lingual. — Il s'anastomose parfois avec le nerf du muscle interne du marteau (C. Krause).

5° **Nerf auriculo-temporal** (*Nerf temporalis superficialis s. auricularis anterior*). — Le nerf auriculo-temporal naît de la face postérieure du nerf

maxillaire inférieur par deux racines qui se réunissent après un trajet de quelques millimètres, formant ainsi une boutonnière dans laquelle passe l'artère méningée moyenne. Il se dirige ensuite en bas et en dehors, cheminant au-dessus de l'artère maxillaire interne à laquelle il est parallèle (Voy. fig. 459). Il arrive ainsi à la face postérieure du col du condyle qu'il cravate étroitement. Il s'engage alors dans l'épaisseur de l'extrémité supérieure de la parotide, puis, se relevant brusquement, monte vertical en avant du conduit auditif externe, en arrière de l'artère et de la veine temporales superficielles. Il chemine là dans une gangue fibreuse qui rend sa découverte difficile et son isolement pénible (Voy. fig. 458). Il est d'ailleurs très réduit à ce niveau et il est difficile de le

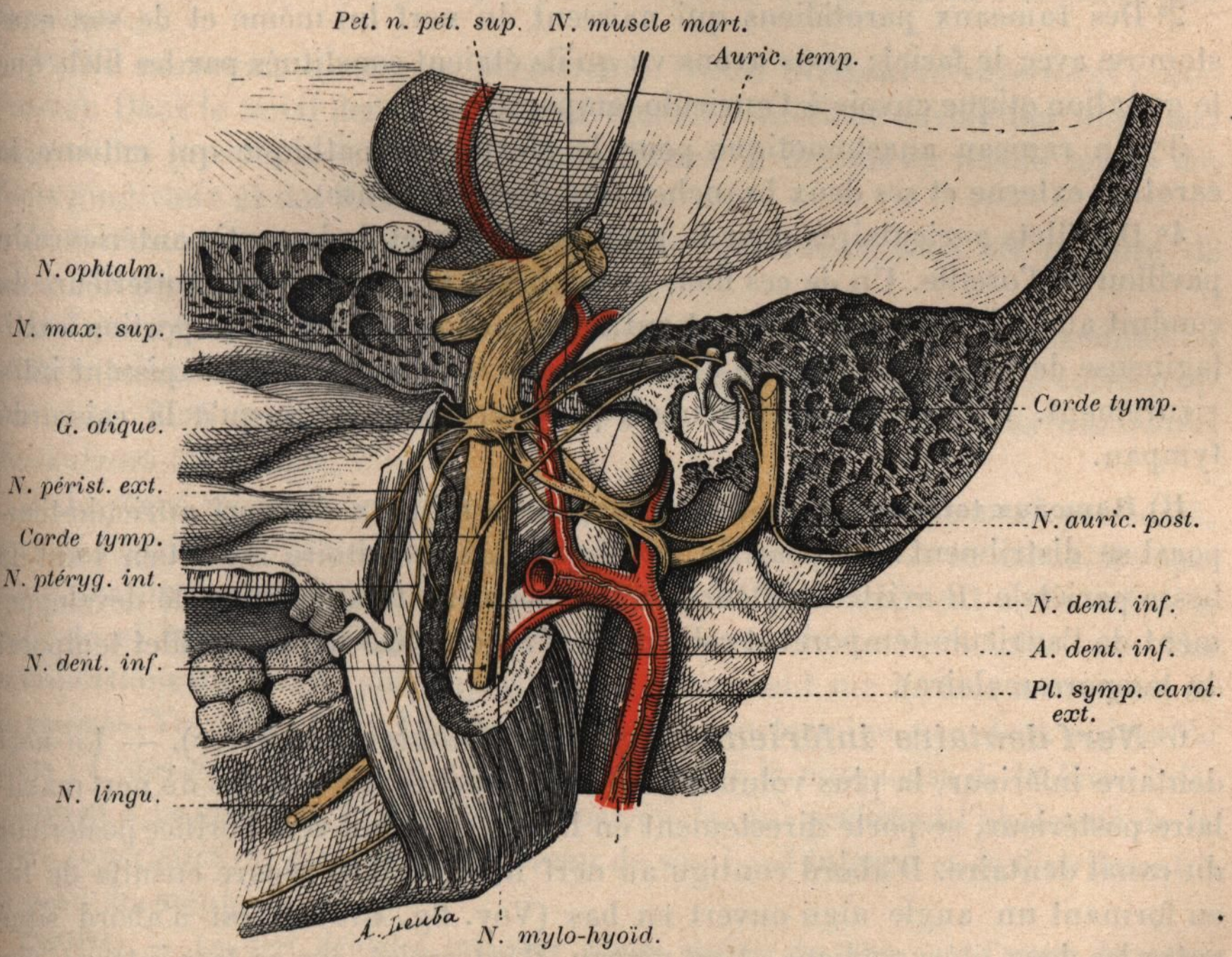

FIG. 459. — Nerf maxillaire inférieur (vue interne). — D'après Hirschfeld.
Les nerfs du ptérygoïdien interne, du pérystaphylin externe et du muscle interne du marteau sont représentés à tort comme naissant du ganglion optique.

suivre au delà de la bosse pariétale. Ses rameaux terminaux se distribuent à la peau de la région temporale. Ajoutons que celle-ci reçoit égalemeut de nombreux filets venus de la branche supérieure du facial, qui a d'ailleurs emprunté les fibres sensitives à l'auriculo-temporal lui-même (A. Trolard).

A) **Rameaux collatéraux.** — Chemin faisant l'auriculo-temporal fournit un grand nombre de rameaux collatéraux. Ceux-ci se détachent du tronc, soit en dedans du col du condyle, soit au niveau de ce dernier.

a) En dedans du col du condyle, le nerf auriculo-temporal fournit :

1° Des filets qui naissent des deux racines de l'auriculo-temporal et vont au ganglion otique.

En réalité, ces filets vont du ganglion otique au nerf auriculo-temporal. Ils sont constitués par des fibres du facial qui, arrivées au ganglion otique par le petit nerf pétreux

superficiel, subissent dans ce ganglion une interruption cellulaire, puis gagnent le tronc de l'auriculo-temporal, qu'elles abandonnent ensuite en formant les filets parotidiens de ce nerf (Voy. *Facial*, p. 734 et *Sympathique céphalique*, p. 801).

2° Des filets vasculaires qui vont renforcer les plexus sympathiques qui entourent l'artère méningée moyenne et l'artère maxillaire interne.

3° Un filet anastomotique pour le nerf dentaire inférieur.

4° Un ou deux filets articulaires qui abordent l'articulation temporo-maxillaire par sa face interne.

b) *Au niveau du col du condyle*, l'auriculo-temporal émet :

1° Un ou deux rameaux anastomotiques qui vont se jeter dans la branche terminale supérieure du facial.

2° Des rameaux parotidiens qui naissent du nerf lui-même et de son anastomose avec le facial; nous avons vu qu'ils étaient constitués par les filets que le ganglion otique envoie à l'auriculo-temporal.

3° Un rameau anastomotique pour le plexus sympathique qui entoure la carotide externe et ses deux branches terminales (Krause).

4° Des filets auriculaires pour la peau du tragus et de la partie antérieure du pavillon de l'oreille. Un de ces filets auriculaires perfore la paroi antérieure du conduit auditif externe en passant entre la portion osseuse et la portion cartilagineuse de ce conduit pour se distribuer aux téguments qui le tapissent intérieurement. D'après Bock et Henle il pénétrerait même jusqu'à la caisse du tympan.

B) **Rameaux terminaux.** — Les rameaux terminaux du nerf auriculo-temporal se distribuent à la peau de la tempe. Leur territoire atteint en haut la bosse pariétale. Il existe d'ailleurs un balancement très net entre le développement de l'auriculo-temporal et celui du nerf zygomatico-temporal (filet temporal du temporo-malaire).

6° ***Nerf dentaire inférieur*** (*nervus mandibularis inferior*). — Le nerf dentaire inférieur, la plus volumineuse des branches terminales du nerf maxillaire postérieur, se porte directement en bas et en avant vers l'orifice postérieur du canal dentaire. D'abord contigu au nerf lingual, il se sépare ensuite de lui en formant un angle aigu ouvert en bas (Voy. fig. 459). Il est d'abord situé entre les deux ptérygoïdiens. A ce niveau, il est croisé, sur sa face interne, par la corde du tympan qui gagne le lingual; sur sa face externe, par l'artère maxillaire interne. — Plus bas, il chemine entre le ptérygoïdien interne et la face interne de la branche montante de la mâchoire. Il arrive ainsi à l'orifice postérieur du canal dentaire; il s'engage dans ce canal accompagné de l'artère et des veines dentaires inférieures; au niveau du trou mentonnier, il se divise en deux rameaux terminaux.

A. **Rameaux collatéraux.** — Dans ce trajet, le nerf dentaire inférieur fournit les rameaux collatéraux suivants :

1° *Le rameau anastomotique avec le lingual*; oblique en bas, en avant et en dedans, ce rameau se détache du tronc du dentaire inférieur à 8 ou 10 millimètres au-dessous de l'origine de ce nerf et se jette dans le lingual. Il est quelquefois croisé en X par un filet de direction inverse qui va du lingual au dentaire inférieur.

2° *Le nerf du mylo-hyoïdien et du ventre antérieur du digastrique*; ce

rameau se détache du nerf dentaire inférieur au moment où celui-ci va pénétrer dans le canal dentaire. Ce rameau chemine dans une gouttière plus ou moins profonde qui longe la ligne mylo-hyoïdienne. Il se termine dans l'épaisseur du mylo-hyoïdien. Les filets les plus antérieurs se distribuent au ventre antérieur du digastrique.

Variétés. — D'après Valentin, le nerf du mylo-hyoïdien fournirait quelques ramuscules cutanés à la peau du menton. D'après Frohse, ces filets cutanés du mylo-hyoïdien n'existeraient que rarement. Par contre, ce nerf aurait chez le chien un territoire cutané étendu.
D'après Sappey, le mylo-hyoïdien s'anastomose fréquemment avec le lingual par un filet qui perfore les fibres postérieures du muscle mylo-hyoïdien. Finkelstein n'a vu cette anastomose qu'une fois sur 11 sujets. — (Voy. aussi Gaillet: *Bull. Soc. An.*, Paris, 1856, p. 109.)
D'après Meckel, le nerf du mylo-hyoïdien enverrait souvent un rameau à la glande sous-maxillaire.

3° *Des rameaux dentaires postérieurs* (*rami alveolares inferiores posteriores*). Dans le canal dentaire, le nerf dentaire inférieur envoie des filets aux racines des grosses molaires et des prémolaires. Il fournit en même temps des filets gingivaux et des filets périostiques.

B. **Rameaux terminaux.** — Les rameaux terminaux sont au nombre de deux : le nerf incisif et le nerf mentonnier.

1° Le *nerf incisif* continue la direction du tronc principal; il se termine en se distribuant aux racines de la canine et des deux incisives du côté correspondant. Ces filets incisifs constituent les *rami alveolares inferiores anteriores* des auteurs allemands.

2° Le *nerf mentonnier*, beaucoup plus volumineux que le nerf précédent, sort de l'épaisseur du maxillaire par le trou mentonnier. Dès sa sortie, il s'épanouit en un bouquet terminal. Ce bouquet est profondément situé entre le périoste et est recouvert par le muscle abaisseur de la lèvre inférieure. Les ramifications du facial, plus superficielles, cheminent sur la face antérieure de ce muscle (Voy. fig. 482). Le nerf mentonnier se termine par deux ordres de filets : 1° des *filets profonds*, qui se distribuent à la muqueuse de la lèvre inférieure et à la gencive; 2° des *filets superficiels*, qui perforent l'abaisseur de la lèvre supérieure ou émergent au niveau de son bord interne et se distribuent à la peau du menton.

Variétés. — Le nerf dentaire inférieur donne parfois un filet pour l'artère de même nom (D. Mollière, Thèse, 1881). Le même auteur a vu ce nerf se diviser prématurément en nerf mentonnier et nerf incisif, auxquels s'ajoutait parfois une troisième branche, le nerf molaire. Il signale un cas où le nerf incisif présentait des grains ganglionnaires sur son parcours. — Le nerf mentonnier peut être en partie suppléé par des filets venus du plexus cervical superficiel, par le nerf auriculo-temporal, par des filets cutanés du nerf du mylo-hyoïdien et plus rarement par le buccal. D'après Frohse, il garderait cependant, même dans les cas de réduction extrême, un petit territoire s'étendant en hauteur de la partie moyenne de la lèvre inférieure au sillon labio-mentonnier. — Le trou mentonnier est parfois double (Testut).

7° **Nerf lingual** (*ramus lingualis*). — De volume sensiblement égal à celui du dentaire inférieur, le lingual, d'abord accolé à ce nerf, s'en sépare ensuite à angle aigu pour se porter en avant et en dedans. A leur origine les deux nerfs sont séparés par le ligament ptérygo-épineux de Civinini (Voy. Ostéologie, p. 419 et fig. 445). Le lingual se dirige vers la face latérale de la langue, décrivant dans son ensemble une courbe à concavité antéro-supérieure.

Le lingual est d'abord situé entre le ptérygoïdien interne et le ptérygoïdien externe. Lorsque l'artère maxillaire interne chemine sur la face profonde de ce

dernier muscle, elle croise la face antérieure du lingual. Plus bas le lingual se place entre le ptérygoïdien interne et la face profonde de la branche montante du maxillaire. Il arrive ainsi sur la face latérale de la langue.

Dans sa portion linguale, le nerf lingual, appliqué sur les fibres sagittales du muscle styloglosse a un trajet sous-muqueux. Il est accompagné par un réseau de veinules satellites. Le nerf grand hypoglosse chemine au-dessous de lui; le canal de Warthon l'accroche dans sa courbe à concavité inférieure. Enfin les vaisseaux ranins accompagnent sa portion terminale qui gagne la pointe de la langue (Voy. fig. 515).

A. **Anastomoses.** — Dans son trajet, le nerf lingual contracte plusieurs anastomoses :

1° Une anastomose déjà décrite que lui envoie le *nerf dentaire inférieur.*

2° Une anastomose *avec le facial.* Cette anastomose n'est autre que la corde du tympan. En étudiant la 7e paire, nous préciserons le trajet de cet important rameau. Contentons-nous de dire ici qu'il aborde la face postérieure du lingual à angle très aigu au niveau du bord postérieur du muscle ptérygoïdien interne.

3° Une anastomose avec *le grand hypoglosse.* Souvent double, cette anastomose se détache de la partie moyenne de la portion sous-muqueuse du lingual, se porte en bas et en arrière, en cheminant sous la glande sous-maxillaire et atteint l'hypoglosse près du bord postérieur de la glande.

La signification de cette anastomose n'est pas bien connue. On admet généralement qu'elle est formée par des fibres sensitives allant du lingual à l'hypoglosse. Mais, alors que Bischoff admet que ces fibres se dirigent vers la périphérie de la 12e paire, Luschka pense qu'elles ont dans le tronc de l'hypoglosse un trajet récurrent et fournissent à ce nerf les éléments de son rameau méningien.

4° Une anastomose déjà signalée avec le *nerf mylo-hyoïdien,*

B. **Rameaux collatéraux.** — On peut diviser les rameaux collatéraux du lingual en externes, supérieurs et inférieurs.

a) Les *rameaux externes* se distribuent à la face interne du maxillaire au niveau des deux dernières molaires. D'après Valentin, quelques-uns de ces rameaux traverseraient la table interne de l'os pour aller s'anastomoser avec les rameaux dentaires du dentaire inférieur.

b) Les *rameaux supérieurs* se distribuent aux *amygdales* (rameaux tonsillaires) et à la muqueuse linguale.

c) Les *rameaux inférieurs* comprennent : 1° les *racines du ganglion sous-maxillaire* que nous étudierons avec le sympathique céphalique; leur nombre varie de deux à cinq; 2° *le nerf sublingual* qui chemine sur la face externe de la glande sublinguale à laquelle il se distribue. C'est sur le trajet des rameaux terminaux de ce nerf que se trouve le ganglion sublingual ou ganglion de Blandin (Voy. p. 802).

C. **Rameaux terminaux.** — Les rameaux terminaux du lingual se distribuent à la glande de Nuhn, à la muqueuse de la face inférieure de la pointe de la langue et des deux tiers antérieurs de la face dorsale. En arrière, le territoire du lingual empiète sur celui du glosso-pharyngien. Mais, dans aucun cas, il ne dépasse le sulcus terminalis. Le lingual se distribue donc exclusivement à ce qui dérive de l'ébauche antérieure de la langue (Zander) (Voy. Glosso-pharyngien, page 752 et fig. 495).

NERF MAXILLAIRE INFÉRIEUR (*Résumé*).

Branches collatérales. . . . . **R. méningien.**

Branches terminales.
- **Nerf temporal profond moyen.**
- **Nerf temporo-masséterin.**
  - Nerf temporal profond postérieur.
  - Nerf masséterin.
- **Nerf temporo-buccal.** . . .
  - Nerf temporal profond antérieur.
  - Nerf buccal.
    - Filets cutanés.
    - Filets muqueux.
- **Tronc commun des nerfs du ptérygoïdien interne, du péristaphylin externe et du muscle interne du marteau**
- **Nerf auriculo-temporal.**
- **Nerf dentaire inférieur** . .
  - Rameaux collatéraux.
    - R. anast. avec le lingual.
    - N. du mylo-hyoïdien.
    - N. dentaires postérieurs.
  - Rameaux terminaux.
    - N. incisif.
    - N. mentonnier.
- **Nerf lingual.** . . . .
  - Anastom.
    - Avec le dentaire inférieur.
    - Avec le facial.
    - Avec le grand hypoglosse.
  - Rameaux collatéraux.
    - Ram. ext.
    - Ram. sup.
    - Ram. inf.
  - Rameaux terminaux : muqueux.

Anastomoses. — Le trijumeau s'anastomose avec les nerfs de l'œil, le facial, le pneumogastrique, le grand hypoglosse, les nerfs cervicaux et le sympathique.

a) *Anastomoses avec les nerfs de l'œil.* — Les anastomoses de la 5e paire avec les nerfs de l'œil sont représentées par des filets très grêles que la branche ophtalmique envoie au moteur oculaire commun, au pathétique et au moteur oculaire externe, lors de leur passage dans le sinus caverneux. Quant au nerf récurrent d'Arnold, nous avons vu qu'il ne pouvait en aucune façon être regardé comme une anastomose entre la 5e et la 4e paire. On admet généralement que ces filets anastomotiques apportent aux nerfs moteurs de l'œil les fibres destinées à donner aux muscles innervés par ces nerfs la sensibilité musculaire. Rappelons que Bischoff a d'ailleurs nié l'existence des anastomoses en question (Voy. p. 685).

b) Les *anastomoses avec le facial* sont aussi nombreuses que variées. Pour éviter d'inutiles répétitions, nous renvoyons pour l'étude de ces anastomoses au chapitre consacré au facial (Voy. p. 733).

c) L'*anastomose avec le pneumogastrique* est représentée par l'union que contractent les filets terminaux du rameau auriculaire de l'auriculo-temporal et du rameau auriculaire du vague, qui se partagent l'innervation du conduit auditif externe.

d) L'*anastomose avec le grand hypoglosse* n'est autre que le filet qui unit le nerf grand hypoglosse au nerf lingual. On admet généralement que cette anastomose apporte à l'hypoglosse des filets sensitifs dont le trajet et la terminaison ne sont pas nettement établis (Voy. p. 708).

e) Les *anastomoses avec les nerfs cervicaux* sont très nombreuses. Les territoires cutanés de la 5e paire sont en effet adjacents aux territoires innervés par les nerfs cervicaux, et, aux confins des deux territoires, des filets, toujours très

grêles, unissent les filets terminaux du trijumeau aux filets voisins issus des nerfs cervicaux. C'est ainsi que nous voyons s'anastomoser le nerf frontal externe et le nerf sous-occipital d'Arnold, le nerf auriculo-temporal et la branche auriculaire du plexus cervical superficiel, le nerf mentonnier et la branche cervicale transverse du même plexus, etc. (Voy. fig. 460).

f) Les *anastomoses avec le grand sympathique* sont représentées par les filets que le plexus caverneux envoie au ganglion de Gasser (Voy. p. 684) et à

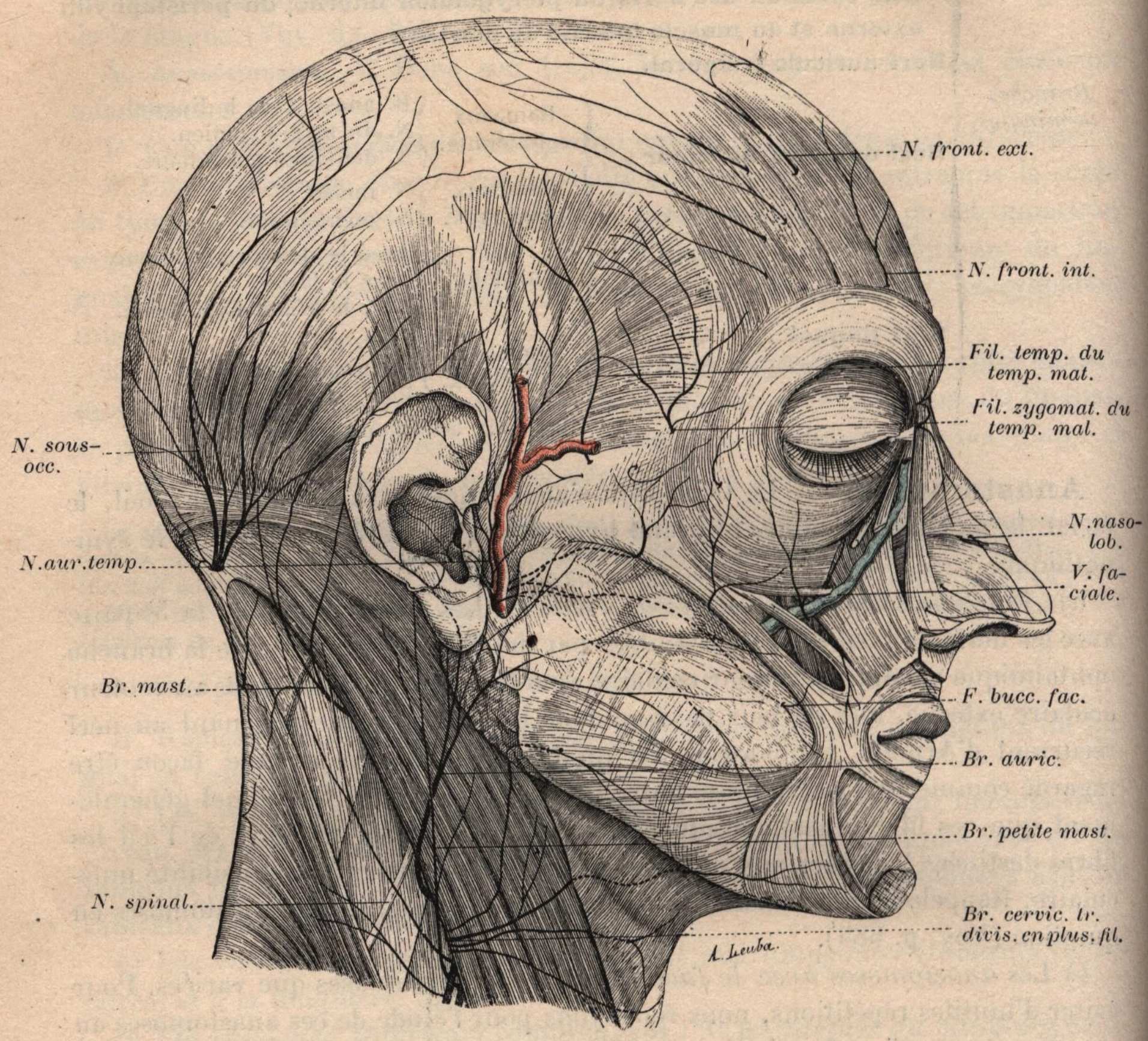

Fig. 460. — Nerfs superficiels de la face. — D'après Frohse.

la branche ophtalmique (Voy. p. 685). Les rami communicantes que le trijumeau envoie aux ganglions du sympathique céphalique et qu'on désigne à tort sous le nom de racines sensitives de ces ganglions, doivent être aussi regardées comme des anastomoses entre le sympathique et la 5e paire.

Cruveilhier a vu le maxillaire supérieur et le maxillaire inférieur s'anastomoser avant leur sortie du crâne.

Distribution générale. — Si nous jetons maintenant un coup d'œil d'ensemble sur la distribution de la 5e paire, nous voyons qu'elle contient trois ordres de fibres : des fibres *motrices*, des fibres *sensitives* et des fibres *sympathiques*. Ces dernières sont de deux ordres : les unes sont amenées au trijumeau par ses anastomoses avec le grand sympathique ; les autres appartiennent

en propre au trijumeau. Nous retrouverons ces fibres sympathiques de la 5e paire en étudiant le sympathique céphalique et nous ne nous occuperons ici que de la distribution générale des fibres cérébro-spinales sensitives ou motrices.

1) **Territoire sensitif.** — Le territoire sensitif de la 5e paire comprend tous les téguments qui recouvrent la face, une partie de ceux qui enveloppent le crâne, les parties molles intra-orbitaires, la muqueuse nasale, la muqueuse buccale, une portion importante de la muqueuse linguale et enfin la plus grande partie des méninges cérébrales.

Ce territoire sensitif du trijumeau est décomposable en trois départements :

a) Le *département de l'ophtalmique* comprend : le globe de l'œil, la conjonctive bulbaire et palpébrale ; la muqueuse qui tapisse la paroi antérieure, le tiers antérieur des parois externe et interne des fosses nasales ; la plus grande partie de la peau du nez, les téguments du front jusqu'au niveau du vertex ; la face cutanée de la paupière supérieure ; la tente du cervelet et la dure-mère qui revêt la région fronto-orbitaire du crâne.

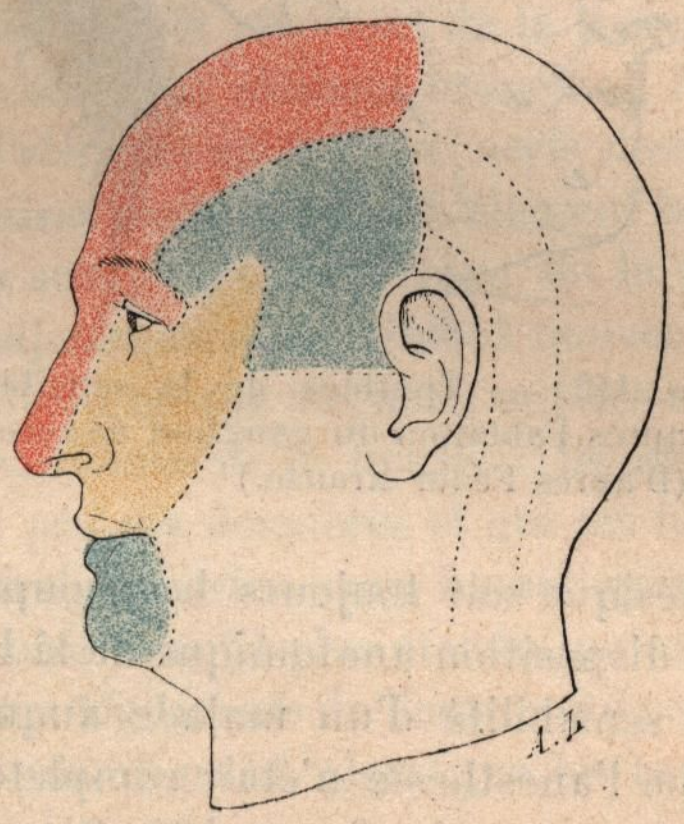

Fig. 461. — Territoires sensitifs de la face.

Le territoire de l'ophtalmique, en rouge, celui du maxillaire supérieur en jaune ; celui du maxillaire inférieur en bleu.

b) Le *département du nerf maxillaire supérieur* comprend : la muqueuse qui tapisse les fosses nasales, moins la portion de cette muqueuse innervée par le nasal interne, branche de l'ophtalmique ; la muqueuse de la voûte palatine et celle du voile du palais ; les téguments de la paupière inférieure, de la lèvre supérieure, de la joue jusqu'à une ligne courbe passant un peu en dehors du trou malaire et venant se terminer à la commissure labiale (Trolard) ; la dure-mère qui tapisse la face antérieure du rocher.

c) Le *département du nerf maxillaire inférieur* comprend : les deux tiers antérieurs de la muqueuse linguale à laquelle le lingual donne à la fois la sensibilité tactile et la sensibilité gustative ; la muqueuse de la face interne de la joue et celle du plancher de la bouche ; les téguments de la lèvre inférieure, du menton, de la région temporale et de la portion antérieure du pavillon de l'oreille ; et enfin la dure-mère de la région temporo-pariétale du crâne.

Les téguments de la région parotido-massétérine ne sont pas innervés par le trijumeau. Comme l'a bien montré récemment A. Trolard, ils appartiennent au territoire sensitif de la branche auriculaire du plexus cervical. Celle-ci prend donc une part très importante à l'innervation des téguments de la face. Remarquons que, dans certains cas, la branche cervicale transverse peut participer à l'innervation de la partie inféro-interne de la région mentonnière.

Mieux que toutes les descriptions, la figure 461 précise l'étendue et la forme de ces trois départements du territoire sensitif du trijumeau ; elle indique même, dans chacun d'eux, la part qui revient aux différents filets cutanés des trois branches terminales de la 5e paire.

La description que nous venons de donner ne saurait, bien entendu, s'appliquer à tous les cas. Il existe des anomalies nombreuses et l'un des territoires peut s'accroître aux dépens du territoire voisin.

Il ne faudrait pas cependant exagérer l'importance de ces anomalies; les rameaux les plus variables, comme le nerf mentonnier ou le nerf zygomatico-temporal, gardent presque toujours, même dans les cas de réduction extrême, un territoire en quelque sorte inaliénable. C'est le pavillon de l'oreille qui, en raison des sources multiples de son innervation, présente les anomalies les plus fréquentes; c'est d'ailleurs à cette innervation complexe qu'il doit de conserver sa sensibilité presque indemne lorsqu'une de ses sources d'innervation vient à être supprimée.

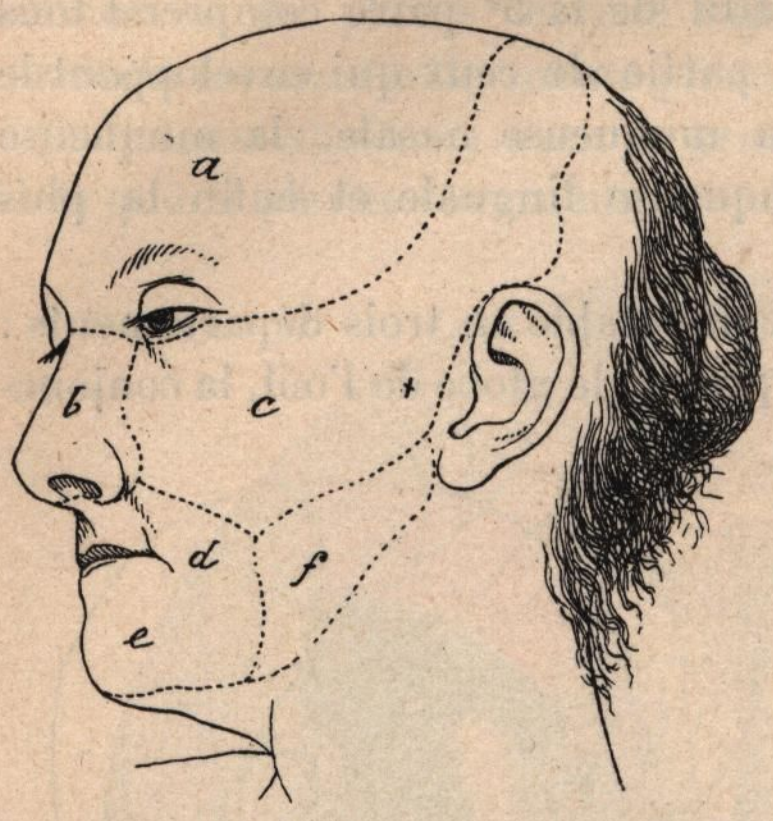

Fig. 462. — Troubles de la sensibilité après l'ablation du ganglion de Gasser. (D'après Fedor Krause.)

Les limites des territoires cutanés sont loin d'être aussi tranchées que le représentent les schémas qu'on donne ordinairement de ces territoires. Il y a empiètement ou mieux superposition réciproque. Bien qu'il faille tenir compte de la sensibilité récurrente, c'est surtout cette superposition qui explique qu'après section d'une des branches du trijumeau, la zone anesthésique soit toujours beaucoup moins étendue que ne le laisserait supposer la disposition anatomique de la branche coupée. Fedor Krause, qui a examiné la sensibilité d'un malade auquel il avait enlevé le ganglion de Gasser, a vu que l'anesthésie n'était complète qu'au niveau d'une zone, indiquée par la lettre *a* sur la figure 462. Bien que très marquée, elle n'était pas absolue au niveau des zones *b* et *c*; elle était très atténuée au niveau des zones *d* et *e* et faisait presque entièrement défaut dans la zone *f*.

Cette conservation absolue de la sensibilité au niveau de la zone *f* et cette persistance partielle au niveau des zones *d* et *e* s'expliquent d'ailleurs aisément par la part que prennent la branche auriculaire et la branche cervicale transverse du plexus cervical à l'innervation des téguments de la face.

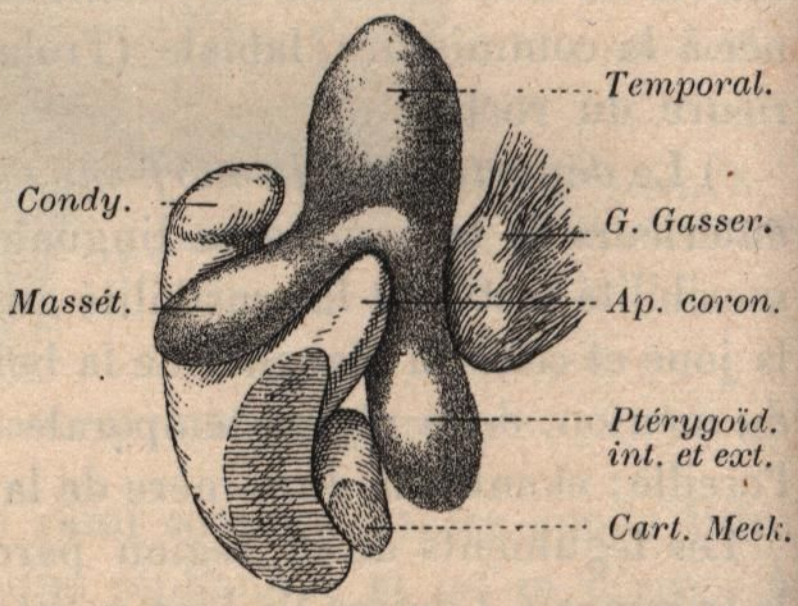

Fig. 463. — Développement des muscles masticateurs.
D'après une reconstruction d'un embryon de porc de 18 mm. (Reuter).

2) **Territoire moteur.** — La 5e paire innerve les muscles suivants : les quatre muscles dits masticateurs (temporal, masséter et ptérygoïdiens), le mylohyoïdien, le ventre antérieur du digastrique et enfin le muscle interne du marteau. Embryologiquement, tous ces muscles dérivent d'une ébauche commune et constituent l'appareil musculaire annexé à l'arc mandibulaire. La figure 463, montre bien cette communauté d'origine des muscles innervés par la portion motrice de la 5e paire.

Signification morphologique et homologies. — Le trijumeau fait partie du groupe des nerfs encéphaliques dorsaux. Il présente en effet tous les

caractères qui spécifient ces derniers : 1° il possède une émergence dorso-latérale, du moins chez les vertébrés inférieurs; 2° c'est un nerf mixte, sensitif et moteur; 3° sa partie motrice naît de la colonne grise qui prolonge vers l'encéphale le groupe cellulaire antéro-externe des cornes antérieures de la moelle; 4° enfin ses fibres motrices se distribuent à des muscles annexés à l'appareil branchial, c'est-à-dire à des muscles issus du mésoderme ventral; jamais la portion motrice de la 5e paire n'intervient dans l'innervation de la musculature dérivée des myotomes céphaliques.

Comme tous les nerfs encéphaliques dorsaux, le trijumeau ne saurait être regardé comme l'homologue d'une ou plusieurs racines postérieures de la moelle. L'étude de son évolution ontogénique et phylogénique nous montre en effet que le trijumeau peut être considéré comme résultant de la fusion de deux éléments différents : un élément spinal et un élément branchial. Nous avons vu (Voy. Généralités, p. 646) que l'élément spinal des nerfs dorsaux était seul homologable aux racines médullaires postérieures. L'élément branchial constitue au contraire une formation surajoutée au niveau de la tête. Comme nous l'avons fait remarquer, cette adjonction d'un élément nouveau au niveau des nerfs encéphaliques dorsaux est due à ce que ces nerfs ont des attributions plus complexes que les racines postérieures de la moelle : ils ont en effet un territoire moteur que ne possèdent pas ces dernières et qui est formé par les muscles issus du mésoderme ventral, muscles sans homologues au niveau du tronc; de même ils ont un territoire sensitif plus étendu, puisqu'ils ont à fournir, non seulement l'innervation des téguments de l'extrémité céphalique, mais encore celle de la muqueuse du tube digestif, alors que les racines médullaires ont un territoire purement cutané.

Chez les vertébrés supérieurs, les deux éléments constituants de la 5e paire forment un tout indissociable. Mais chez les vertébrés inférieurs, l'élément spinal peut s'isoler de l'élément branchial et apparaît alors sous forme de racines postérieures annexées aux nerfs ventraux des 3e, 4e, 6e et 12e paires. Ces racines postérieures que le trijumeau absorbe ainsi au cours de l'évolution, peuvent subsister à titre d'anomalie chez les vertébrés supérieurs, du moins au niveau de la 12e paire (Voy. N. grand hypoglosse, p. 788).

Sixième paire : NERF MOTEUR OCULAIRE EXTERNE

Syn. : Nervus abducens.

Le moteur oculaire externe ou nerf de la 6e paire émerge du névraxe à la jonction de la protubérance et du bulbe. Il se distribue au muscle droit externe de l'œil.

Origine réelle et connexions centrales. (*Résumé.*) [Voy. p. 502]. — Origine réelle. — Le moteur oculaire externe est formé par les prolongements cylindraxiles d'un noyau situé dans l'épaisseur de la protubérance. Très rapproché du plancher du quatrième ventricule, il appartient à la moitié supérieure de ce dernier. Il correspond à l'*eminentia teres* et est enchâssé dans l'anse que décrit le facial dans l'épaisseur de la protubérance. Ce centre protubérantiel appartient à la même colonne grise que les noyaux des 3e, 4e et 12e paires; il prolonge vers l'encéphale les cellules du groupe antéro-interne de la corne antérieure de la moelle. Les fibres issues de ce noyau sont homolatérales, c'est-à-dire directes.

Connexions centrales. — Le noyau protubérantiel est réuni d'une part au cortex (voie motrice centrale), d'autre part aux noyaux sensitifs des autres nerfs encéphalo-médullaires, (voies des associations réflexes).

1) *La voie motrice centrale* est constituée par les prolongements cylindraxiles des cel-

lules du centre cortical de la 6e paire. Comme nous l'avons déjà dit en étudiant le moteur oculaire commun, le siège du centre cortical des nerfs moteurs de l'œil et le trajet de la voie cortico-protubérantielle ne sont pas encore exactement connus. (Voy. Moteur oculaire commun, p. 668.)

2) Les seules *voies d'association réflexe* bien établies sont les relations que le faisceau longitudinal postérieur établit entre les tubercules quadrijumeaux antérieurs (dépendances de la voie optique) et les tubercules quadrijumeaux postérieurs (dépendances de la voie acoustique) et le centre protubérantiel du moteur oculaire externe.

Origine apparente. — Nées de ce noyau protubérantiel, les fibres du moteur oculaire externe se dirigent directement en avant et émergent au niveau du

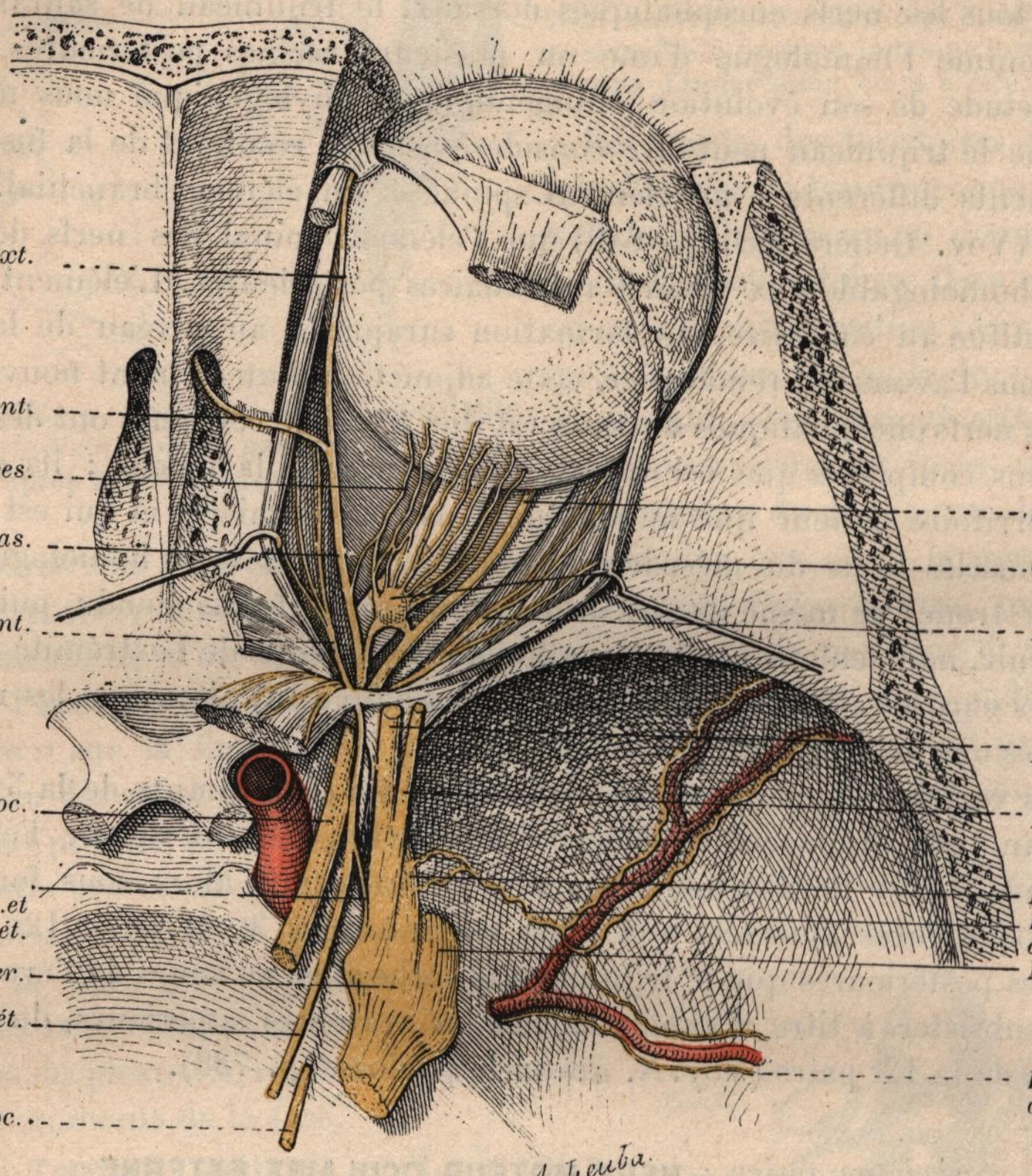

FIG. 464. — Nerf moteur oculaire externe. (D'après Hirschfeld.)

sillon bulbo-protubérantiel à 2 ou 3 millimètres en dehors du trou borgne, un peu en dedans du facial, immédiatement au-dessus des pyramides.

Dans certains cas, quelques-uns des filets du moteur oculaire externe émergent de l'épaisseur de la protubérance. — De même, il n'est pas rare de voir le plus interne des faisceaux constituants de la 6e paire rester isolé de ses congénères sur une étendue de 4 à 5 millimètres (Valentin).

Trajet. — Dès son origine, le moteur oculaire externe se porte en haut et en dehors, et perfore la dure-mère au-dessus du sommet de la pyramide pétreuse; il pénètre alors dans le sinus caverneux qu'il parcourt d'arrière en avant et débouche dans l'orbite en traversant l'anneau de Zinn.

Rapports et distribution. — Dans ce trajet, le moteur oculaire externe traverse successivement : l'étage postérieur du crâne, le sinus caverneux, la

fente sphénoïdale et pénètre dans l'orbite. Nous allons étudier ses rapports au niveau de chacune de ces parties.

1) *Dans l'étage postérieur* du crâne, le moteur oculaire externe chemine entre la face antérieure de la protubérance et la face postérieure du plan basilaire. En dehors de la 6e paire, monte le facial qui s'écarte du moteur oculaire externe en formant avec lui un angle aigu, ouvert en haut et en dehors. A sa sortie du névraxe, le moteur oculaire externe rencontre la pie-mère qui se réfléchit sur lui, pour constituer son névrilemme. Il chemine ensuite, sur une étendue de plusieurs millimètres, dans l'espace sous-arachnoïdien, appliqué contre la face ventrale de la protubérance par le feuillet viscéral de l'arachnoïde. Il croise à ce niveau l'artère cérébelleuse moyenne, passant tantôt au-dessus, tantôt au-dessous d'elle (Valentin). Plus loin, il traverse la cavité arachnoïdienne et perfore la dure-mère près du sommet du rocher.

Immédiatement après avoir traversé la dure-mère, le moteur oculaire externe croise le bord supérieur de la pyramide pétreuse à un ou deux millimètres à peine de la terminaison interne de ce bord. Il passe là au-dessous du sinus pétreux supérieur et du ligament pétro-sphénoïdal[1]; celui-ci se détache du bord supérieur du rocher en dedans de l'échancrure qu'imprime sur l'os le passage de la 5e paire et va se terminer sur l'apophyse clinoïde postérieure. Ce ligament applique étroitement le moteur oculaire commun sur l'os; d'où la fréquence des paralysies de la 6e paire dans les cas de fracture du sommet du rocher[2].

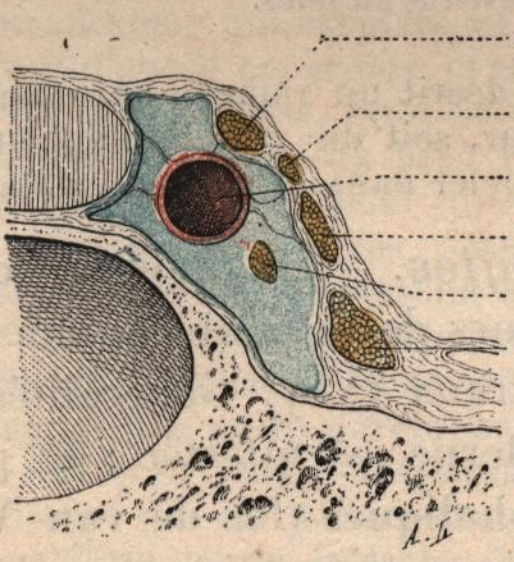

Fig. 465. — Rapports du mot. ext. dans le sinus caverneux (disposition normale).

2) *Dans le sinus caverneux*, le moteur oculaire externe chemine dans la cavité même du conduit veineux. Il croise la face externe de la carotide interne qu'enlace le plexus péricarotidien. En dehors de lui, le moteur oculaire commun, le pathétique et l'ophtalmique s'étagent dans l'épaisseur de la paroi externe du sinus.

Les rapports du moteur oculaire externe dans le sinus sont variables. Les cas où le nerf est libre dans la cavité du sinus sont regardés par la majorité des classiques français et allemands comme constituant la disposition habituelle. Très souvent cependant, le moteur oculaire externe est en rapport intime avec la paroi externe du sinus; il est alors inclus dans son épaisseur ou lui est rattaché par un méso plus ou moins court. Mais même dans les cas où l'abducens est dans l'épaisseur de la paroi externe il est toujours plus profondément placé que la 3e et la 4e paire et que l'ophtalmique.

Il est d'ailleurs difficile de distinguer, scalpel en main, les cas où le moteur oculaire externe est libre dans le sinus de ceux où il possède un méso plus ou moins délicat. La méthode des coupes histologiques dont s'est servie Langer peut seule donner des résultats précis. Nous l'avons employée ; mais nos examens, encore qu'ils nous portent à penser que la disposition représentée dans la figure 472 empruntée à Langer est la plus fréquente, ne sont pas assez nombreux pour nous permettre une conclusion ferme.

3) *Au niveau de la fente sphénoïdale*, le moteur oculaire externe passe par

1. Ligamentum spheno-petrosum de Gruber (*Anat. des Keil- und Schlafenbein*. Saint-Pétesbourg, 1859).

2. Chevallereau (*Thèse de Paris*, 1879). — Panas (*Archives d'ophtalmologie*, 1881, p. 1). — Gangolphe (*Lyon médical*, 24 juin 1888).

l'anneau de Zinn. Nous avons précisé ailleurs (p. 672) la constitution de cet anneau et les rapports réciproques des organes qui le traversent. Contentons-nous de rappeler ici que la 6e paire en occupe la partie la plus externe (Voy. fig. 444).

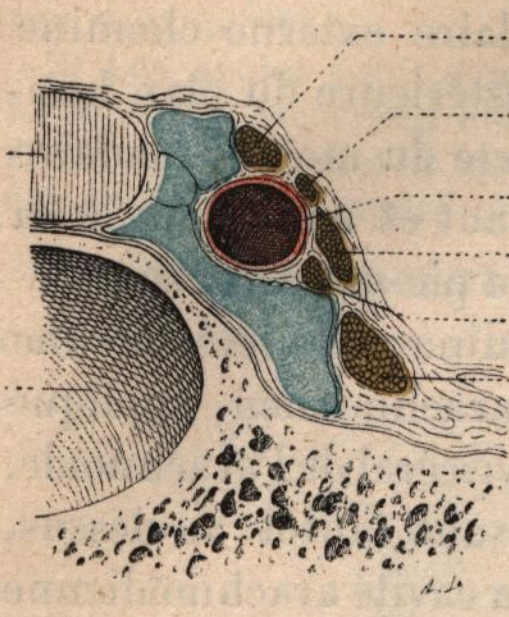

Fig. 466. — Rapports du moteur oculaire externe dans le sinus caverneux. — D'après Langer.

Le nerf est anormalement placé dans l'épaisseur de la paroi externe du sinus.

4) *Dans l'orbite*, le moteur oculaire externe n'a qu'un trajet de quelques millimètres. Il s'applique à la face profonde du droit externe et disparaît dans son épaisseur.

Anastomoses. — Dans le sinus caverneux le moteur oculaire externe s'anastomose avec le plexus carotidien et l'ophtalmique. Nous avons indiqué ailleurs la signification de la première de ces anastomoses et le caractère problématique de la deuxième (Voy. p. 685).

Valentin a décrit un rameau anastomotique qui se détacherait soit du tronc du maxillaire supérieur, soit du ganglion sphéno-palatin, passe par la fente sphéno-maxillaire et viendrait se jeter dans la portion orbitaire du moteur oculaire externe.

Homologies. — Le moteur oculaire externe appartient, comme les autres nerfs moteurs de l'œil et comme l'hypoglosse, au système des nerfs encéphaliques ventraux (Voy. Généralités, p. 641). La nature ventrale du moteur oculaire externe est attestée : 1° par sa distribution à un muscle dérivé des somites céphaliques (loi de van Wijhe); [on sait en effet que le droit externe dérive du 3e somite] ; 2° par son origine aux dépens de la colonne grise motrice qui reste voisine de la cavité ventriculaire et prolonge vers l'encéphale le groupe antéro-interne des cellules de la corne antérieure de la moelle ; 3° enfin par son émergence ventrale.

Chez les vertébrés supérieurs adultes, le moteur oculaire externe est un nerf exclusivement moteur. Il n'en est pas de même chez les vertébrés inférieurs (Wiedersheim). Chez nombre d'Anamniens, le moteur oculaire externe possède des racines postérieures. Mais ces éléments sensitifs sont absorbés ou supplantés au cours du développement phylogénique par les nerfs du système branchial et notamment par la 5e paire (Voy. Généralités, p. 646).

Variétés. — *Variétés d'origine*. — La séparation du moteur oculaire externe en deux faisceaux (disposition fréquente au niveau de l'émergence de ce nerf) peut se prolonger jusqu'au voisinage de l'orbite (Testut). Valentin a vu l'artère cérébelleuse moyenne passer entre les deux faisceaux d'origine de l'abducens. — W. Krause a vu le moteur oculaire externe émerger à 8 millimètres au-dessus du bord inférieur de la protubérance. — Cruveilhier a observé des filets d'origine qui émergeaient du sillon médian du bulbe ou de l'épaisseur même de l'olive. On a vu le moteur oculaire commun remplacer par une de ses branches le moteur oculaire externe absent.

Variétés de rapport. — Nous avons vu plus haut que les rapports du moteur oculaire externe au niveau du sinus pouvaient varier avec les sujets. Ajoutons que ce nerf peut pénétrer dans l'orbite en dehors de l'anneau de Zinn.

Branches anormales. — L'abducens peut fournir : le nerf nasal (W. Krause), des rameaux ciliaires, un filet pour le ganglion otique, une racine pour le ganglion ophtalmique. Schwalbe pense que, dans ce cas, le moteur oculaire externe donne au ganglion ophtalmique les éléments sympathiques que lui a apportés son anastomose avec le plexus carotidien.

Septième paire : NERF FACIAL

Syn. : *Nervus communicans faciei*; partie dure de la septième paire.

Le nerf facial ou 7e paire crânienne est un nerf mixte; sa racine motrice constitue le facial proprement dit; sa racine sensitive n'est autre que l'intermédiaire de Wrisberg. Nerf moteur, le facial se distribue essentiellement aux muscles peauciers de la tête et du cou; nerf sensitif, il prend une part importante à l'innervation de la muqueuse linguale.

Origine réelle et connexion centrales (*Résumé*). — Nous étudierons successivement les origines réelles et les connexions centrales de la portion motrice et de la portion sensitive du facial (Voy. p. 497).

I. Portion motrice. — A. Origine réelle. — Les fibres motrices du facial sont formées par les prolongements cylindraxiles des cellules constituantes d'un noyau situé aux confins de la protubérance et du bulbe, c'est-à-dire à la limite du myélencéphale et du métencéphale. Ce noyau assez volumineux est placé en arrière des fibres protubérantielles, entre l'olive supérieure qui est en dedans et la racine descendante du trijumeau qui est en dehors. Il fait partie de la colonne grise qui prolonge vers l'encéphale le groupe cellulaire antéro-externe de la corne antérieure de la moelle. Il appartient donc au même système que le nucleus ambiguus qui lui est sous-jacent et que le noyau masticateur qui est placé au-dessus de lui. — Issues de ce noyau, les fibres du facial se dirigent d'abord en arrière et en dedans, descendent ensuite verticalement le long du plancher du 4e ventricule, puis, se recourbant, se dirigent en bas, en avant et en dehors pour émerger au niveau du bord inférieur de la protubérance. Nous n'insisterons pas sur ce trajet complexe du facial qui a été précisé, p. 499. Par contre, nous tenons à rappeler que cette disposition des fibres radiculaires n'est pas spéciale à la 7e paire ; ce n'est que l'exagération d'une disposition que présentent déjà les fibres motrices de la 9e et de la 10e paire. Nous avons vu que cette exagération était due à la transformation de l'émergence latérale primitive du facial en émergence ventrale, transformation qui s'accomplit sous l'influence de l'apparition et du développement croissant des lobes latéraux du cervelet (Voy. Généralités, p. 643 et fig. 404). — Ajoutons enfin que la plupart des fibres radiculaires du facial ne subissent pas de décussation; à côté de ces fibres homolatérales, il existerait cependant quelques fibres contro-latérales (Van Gehuchten, Lugaro, Cajal, Marinesco).

On admet généralement que le noyau que nous venons de décrire ne représente pas la seule origine du facial. Les fibres du *facial supérieur* (fibres destinées aux muscles peauciers annexés à l'orifice palpébral) viendraient soit du noyau du moteur oculaire externe (M. Duval), soit du noyau du moteur oculaire commun (Mendel). Tout récemment Marinesco[1] et van Gehuchten[2] ont étudié, par la méthode de Nissl, le retentissement de la section des fibres du soi-disant facial supérieur sur le noyau protubérantiel : ils ont conclu de leurs recherches que ce noyau constitue l'origine de la totalité des fibres du facial.

B. Connexions centrales. — Le *centre cortical* du facial est situé au niveau de la partie inférieure de la zone rolandique, au-dessous du centre de l'hypoglosse. La voie motrice centrale, cortico-protubérantielle, formée par les prolongements cylindraxiles des cellules du centre cortical, forme, avec les fibres homologues du centre de l'hypoglosse et du masticateur, le faisceau géniculé. On sait qu'après avoir occupé successivement le genou de la capsule interne et la partie externe du pied du pédoncule, ces fibres franchissent la ligne médiane au niveau de la partie moyenne de la protubérance et viennent se terminer dans le noyau protubérantiel[3] (Voy. p. 678). Là encore se pose la question du facial supérieur. Existe-t-il pour celui-ci un centre spécial, voisin du centre des nerfs moteurs de l'œil et dont les fibres ne passeraient pas par la capsule interne? Beaucoup d'auteurs l'affirment. Marinesco, dans le travail déjà cité, le nie.

Les voies d'association réflexe du centre protubérantiel du facial sont mal connues.

II. Portion sensitive. — A) Origine réelle. — L'origine réelle des fibres sensitives du facial se trouve hors des centres dans le ganglion géniculé. Ce ganglion, que j'étudierai plus loin au point de vue macroscopique, présente la même structure et la même valeur qu'un ganglion spinal. Il est essentiellement formé par des cellules unipolaires, dont le

1. Marinesco. Contribution à l'étude du facial supérieur. *Rev. gén. des sciences*, 15 oct. 1898.
2. Van Gehuchten. *Journal de neurologie*, 1898.
3. Cette décussation du facial, qui précède la décussation de la voie pyramidale, explique l'existence de l'hémiplégie des membres avec paralysie faciale alterne (syndrome de Gubler) dans les cas de lésion unilatérale de la portion inférieure de la protubérance.

prolongement, unique à son origine, se bifurque en deux branches. La branche périphérique, prolongement protoplasmique ou cellulipète, vient d'un point quelconque du territoire sensitif du facial. La branche centrale, prolongement cylindraxile ou cellulifuge, se dirige vers le bulbe; le nerf intermédiaire de Wrisberg est constitué par la réunion de ces prolongemente cellulifuges. Arrivés dans le bulbe, chacun d'eux se bifurque en deux branches qui vont toutes deux se terminer dans la partie supérieure du noyau, annexé au faisceau solitaire. Ce noyau commun à la partie sensitive des 7e, 9e et 10e paires, constitue le *noyau sensitif terminal* du facial.

B) CONNEXIONS CENTRALES. — Le noyau sensitif terminal est uni d'une part au cortex (*voie sensitive centrale*), d'autre part aux noyaux moteurs des autres nerfs bulbaires (*voies d'association réflexe*). *a*) Les fibres de la *voie sensitive centrale* s'unissent après décussation au ruban de Reil interne. Leur centre cortical n'est pas connu. *b*) Les *voies d'association réflexe* sont encore indéterminées.

Origine apparente. — Le facial émerge de la fossette latérale du bulbe par deux racines, l'une interne, l'autre externe; la *racine interne*, racine motrice, répond au facial des classiques; la *racine externe*, beaucoup plus grêle que la précédente, constitue le nerf *intermédiaire de Wrisberg*; accolée à la précédente, elle est aussi unie à l'acoustique. L'auditif et les deux racines du facial sont ainsi groupés en un même faisceau.

D'après Valentin, la racine motrice du facial serait parfois renforcée par des fibres émergeant de la partie inférieure du pont de Varole.

Trajet. — De la fossette sus-olivaire les deux racines du facial se portent en haut, en dehors et en avant vers l'orifice crânien du conduit auditif interne, dans lequel elles s'engagent. Arrivées au fond de ce conduit, les racines du facial pénètrent dans le plus antérieur des deux orifices que présente le segment supérieur du fond du conduit auditif interne. Cet orifice n'est autre que l'entrée du canal de Fallope. Dès ce moment les deux racines du facial ont une destinée différente (Voy. fig. 467 et 487).

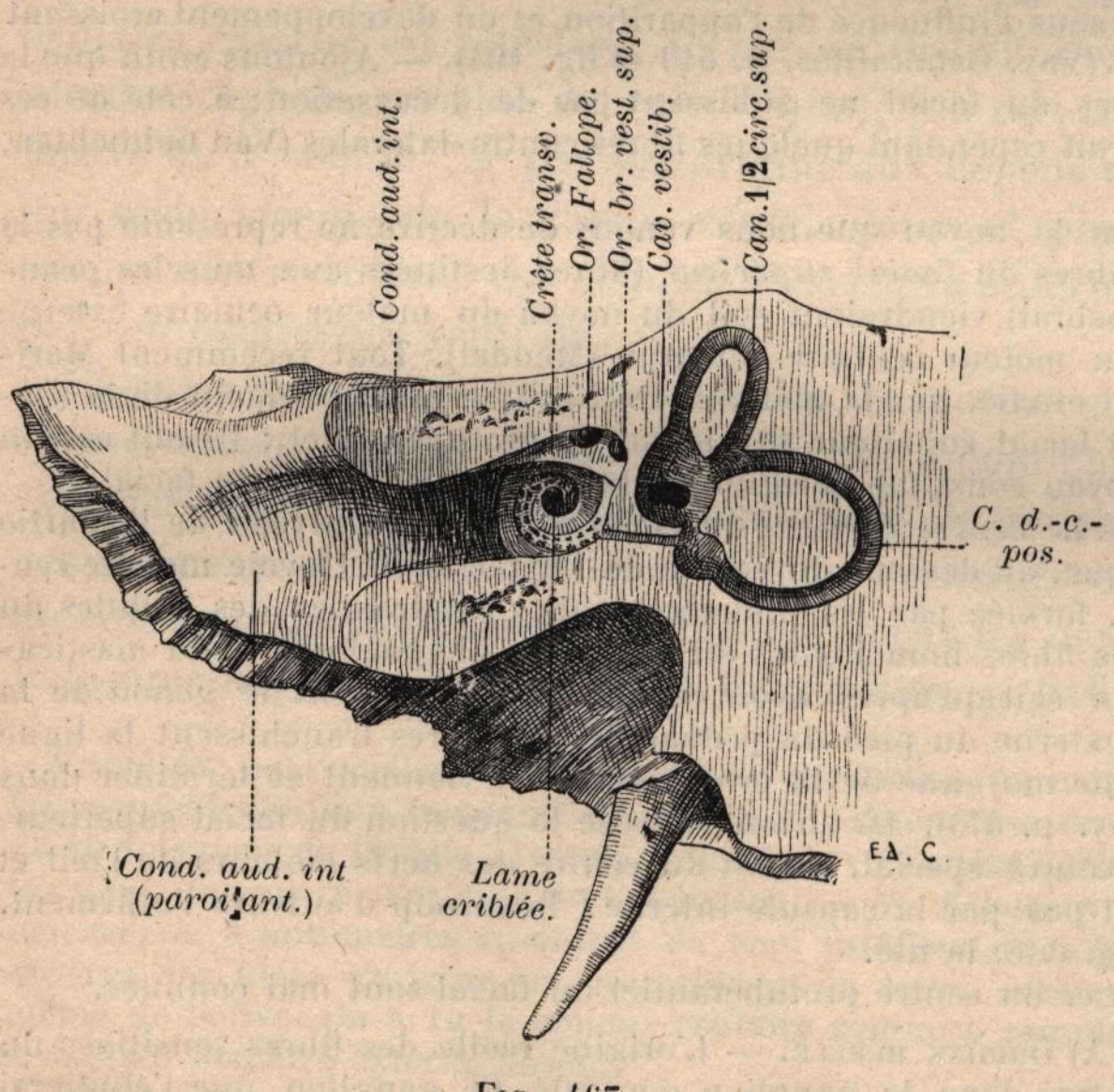

FIG. 467.
Fond du conduit auditif. — D'après Sappey.
(Comparez avec la figure 487.)

1) Facial proprement dit. — Le facial proprement dit pénètre dans le canal de Fallope et en suit toutes les inflexions. Comme lui, il continue d'abord sur une étendue de 4 millimètres environ la direction du conduit auditif interne; il est donc oblique en avant et en dehors et sensiblement perpendiculaire à l'axe du rocher. Il s'infléchit ensuite brusquement sous un angle de 50 à 60 degrés, là où sur le canal vient se brancher le conduit de l'hiatus de Fallope; il se dirige alors en arrière et

en dehors. Après un trajet de 10 millimètres environ, il se recourbe une deuxième fois, devient vertical et émerge du rocher entre l'apophyse mastoïde et l'apophyse styloïde, par l'orifice inférieur du canal stylo-mastoïdien. Comme on le voit, dans son trajet à travers le rocher, le facial comprend trois

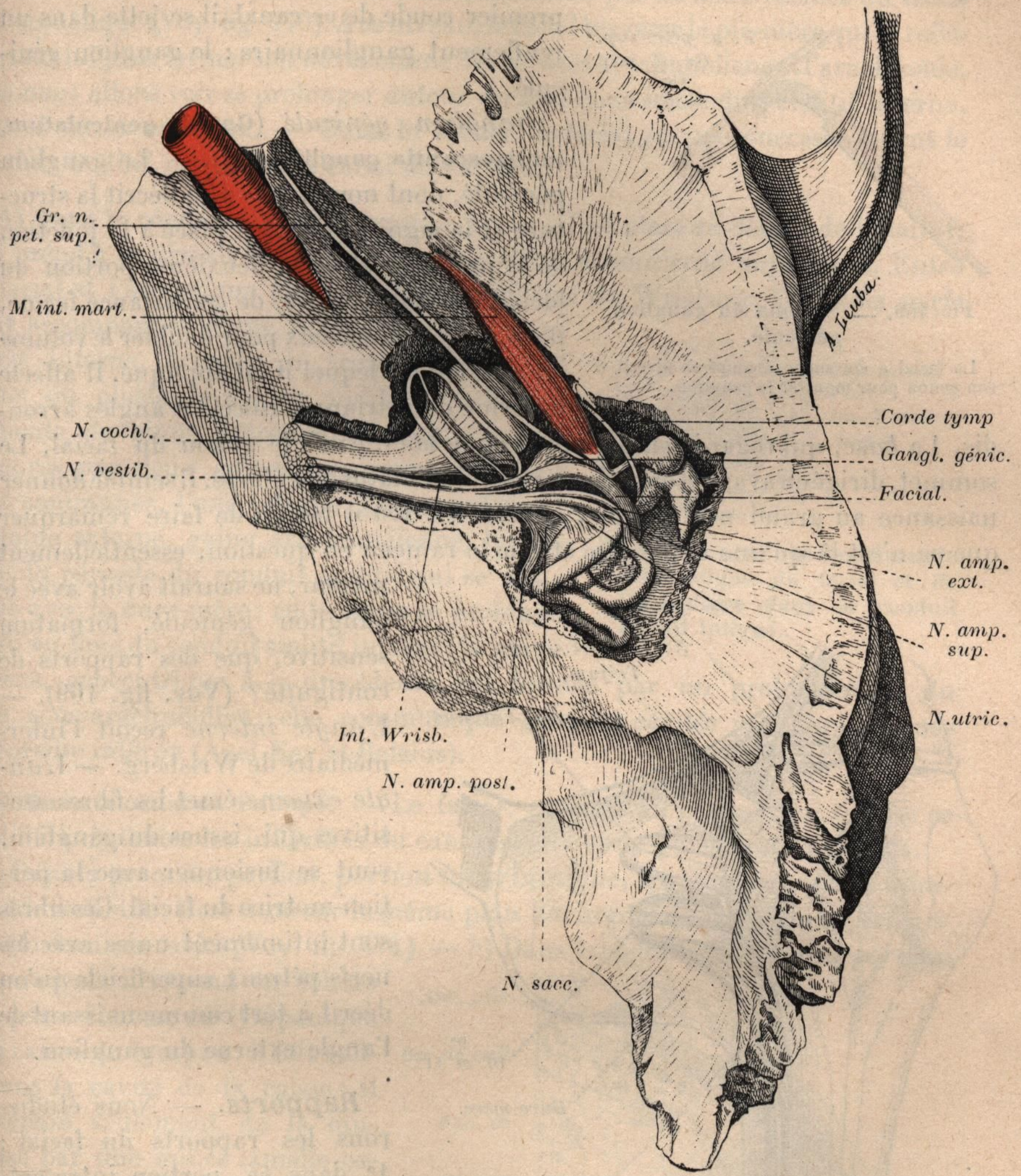

Fig. 468. — Acoustique et portion intra-pétreuse du facial. — D'après Hirschfeld.
Le facial a été coupé dans le conduit auditif interne pour laisser voir l'intermédiaire de Wrisberg.

portions d'obliquité différente : 1° une portion oblique en avant et en dehors et sensiblement horizontale ; 2° une portion oblique en arrière et en dehors et légèrement descendante ; 3° enfin une portion verticale. Le coude qui réunit la première et la deuxième portion porte le nom de *genou du facial*.

A sa sortie du rocher, le facial se porte en bas et en avant, pénètre dans la

parotide et, après un trajet de quelques millimètres, se divise en deux branches terminales : la branche temporo-faciale et la branche cervico-faciale.

2) **Intermédiaire de Wrisberg.** — L'intermédiaire de Wrisberg pénètre avec la portion motrice du facial dans le canal de Fallope; mais, arrivé au niveau du premier coude de ce canal, il se jette dans un renflement ganglionnaire : le ganglion géniculé.

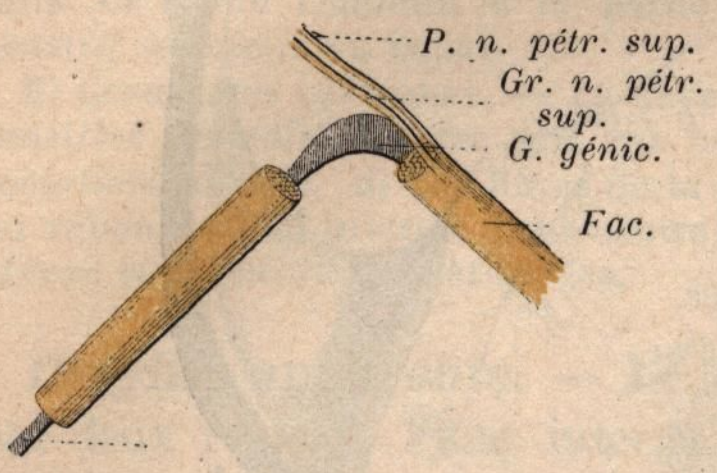

FIG. 469. — Schéma du ganglion géniculé.

Le facial a été supposé coupé au niveau de son genou pour montrer le ganglion.

Ganglion géniculé (**Gangl. geniculatum, intumescentia gangliformis**). — Le ganglion géniculé, dont nous avons déjà décrit la structure et la signification, est placé à la jonction de la première et de la deuxième portion du facial. De couleur grise, de consistance ferme, il est assez volumineux pour doubler le volume du nerf contre lequel il est appliqué. Il affecte la forme d'un triangle isocèle à angles arrondis. La *base*, qui regarde en arrière et en dehors, coiffe le genou du facial. Le sommet, dirigé en avant et en dedans, répond à l'hiatus de Fallope. Il semble donner naissance au grand nerf pétreux superficiel. Est-il besoin de faire remarquer que ce n'est là qu'une apparence et que le rameau en question, essentiellement moteur, ne saurait avoir avec le ganglion géniculé, formation sensitive, que des rapports de contiguïté? (Voy. fig. 469). — L'*angle interne* reçoit l'intermédiaire de Wrisberg. — L'*angle externe* émet les fibres sensitives qui, issues du ganglion, vont se fusionner avec la portion motrice du facial. Ces fibres sont intimement unies avec les nerfs pétreux superficiels qu'on décrit à tort comme naissant de l'angle externe du ganglion.

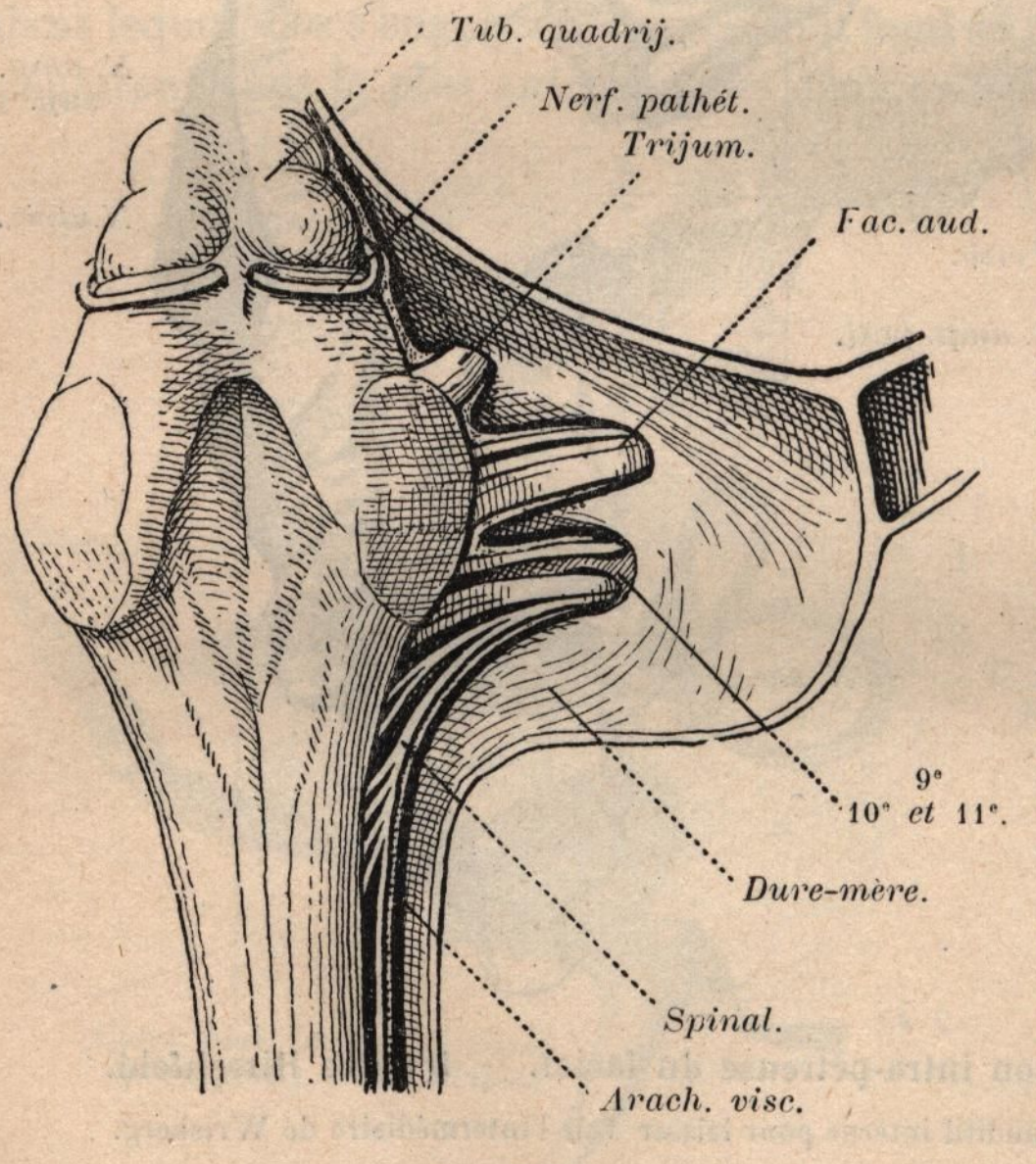

FIG. 470.

Gaines arachnoïdiennes des nerfs crâniens.

Le bulbe et la protubérance, vus en place par leur face postérieure. Les nerfs crâniens et rachidiens émergent de ces centres nerveux et s'engagent dans les trous de la base du crâne.

Rapports. — Nous étudierons les rapports du facial : 1° dans sa portion intra-crânienne; 2° dans sa portion pétreuse; 3° dans sa portion extra-crânienne.

1° PORTION INTRA-CRANIENNE. — Dans le crâne, le facial, audessous duquel chemine l'auditif, est en rapport : *En avant*, avec le corps de l'occipital, qu'il croise au-dessus du tubercule occipital (Voy. Ostéologie, p. 405); avec la suture pétro-occipitale et le sinus pétreux inférieur

logé dans celle-ci, et enfin avec la face postérieure du rocher. — *En arrière*, il croise la partie interne du pédoncule cérébelleux moyen et effleure le bord supérieur du lobule du pneumogastrique, devant lequel les 9e, 10e et 11e paires cheminent, sensiblement parallèles au faisceau formé par les deux racines du facial et l'acoustique (Voy. fig. 470). A ce niveau, le facial traverse la pie-mère qui se réfléchit sur lui pour former son névrilemme, les espaces arachnoïdiens et l'arachnoïde, que nous allons voir se prolonger autour du nerf dans le conduit auditif interne.

2° PORTION PÉTREUSE. — Dans le rocher, le facial occupe successivement le conduit auditif interne et le canal de Fallope.

A) **Dans le conduit auditif interne.** — Le facial est placé au-dessus de l'auditif, qui prend à ce niveau la forme d'une gouttière à concavité supérieure. Entre le facial et l'acoustique chemine l'intermédiaire de Wrisberg. Ces trois nerfs sont accompagnés d'une artériole, l'artère auditive interne, branche du tronc basilaire, et d'une ou plusieurs veines auditives internes, affluents du sinus pétreux inférieur. Ils sont entourés par deux gaines méningées qui leur sont communes, l'une interne, l'autre externe : la gaine externe, gaine arachnoïdienne, les sépare du périoste du conduit auditif qui se continue avec la dure-mère ; cette gaine se prolonge jusqu'au fond du conduit auditif interne ; la gaine interne, concentrique à la précédente, est formée par un prolongement du tissu sous-arachnoïdien ; elle communique avec les cavités périlymphatiques de l'oreille interne (Axel Key et Retzius).

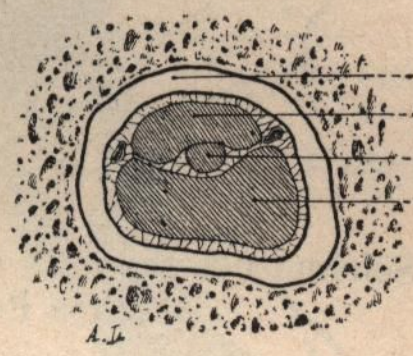

FIG. 471. — Coupe transversale schématique du facial et de l'acoustique dans le conduit auditif interne.

B) **Dans le canal de Fallope.** — Le facial, contigu au périoste qui tapisse ce conduit, suit toutes les inflexions du canal osseux et en partage les rapports.

a) Dans la première portion, *portion labyrinthique*, il chemine entre le limaçon et le vestibule ; il est situé sur le même plan horizontal que la paroi supérieure de cette dernière cavité (Voy. fig. 474). — *b*) Dans la deuxième portion, *portion tympanique*, il répond en dehors à la paroi interne ou tympanique de la caisse du tympan ; il fait saillie dans la cavité de la caisse ; il est séparé seulement de la muqueuse par une mince lamelle osseuse qui fait parfois défaut, d'où la possibilité de lésion du facial dans les otites moyennes ; en dedans, il répond au vestibule ; en bas il surplombe la fenêtre ovale et le bec de cuiller. C'est ordinairement au niveau de cette portion que le facial est lésé dans les fractures du rocher. — *c*) Dans sa troisième portion, *portion mastoïdienne*, le nerf facial, accompagné de l'artère stylo-mastoïdienne, qui vient suivant le

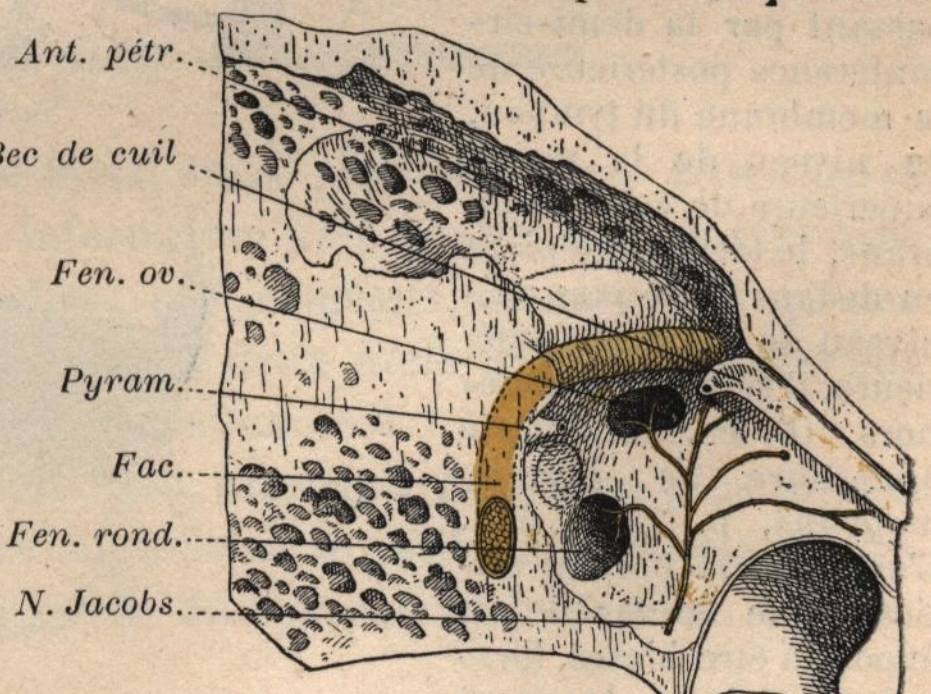

FIG. 472. — Rapports du facial et de la caisse du tympan.

sujets de l'auriculaire postérieure ou de l'occipitale, descend en arrière de la caisse du tympan, en avant du sinus latéral, en dedans des cellules mastoïdiennes qui séparent le nerf de la surface de l'os. D'après Noltenius, il y aurait une distance moyenne de 13 millimètres entre le facial et l'épine de Henle (chez l'adulte).

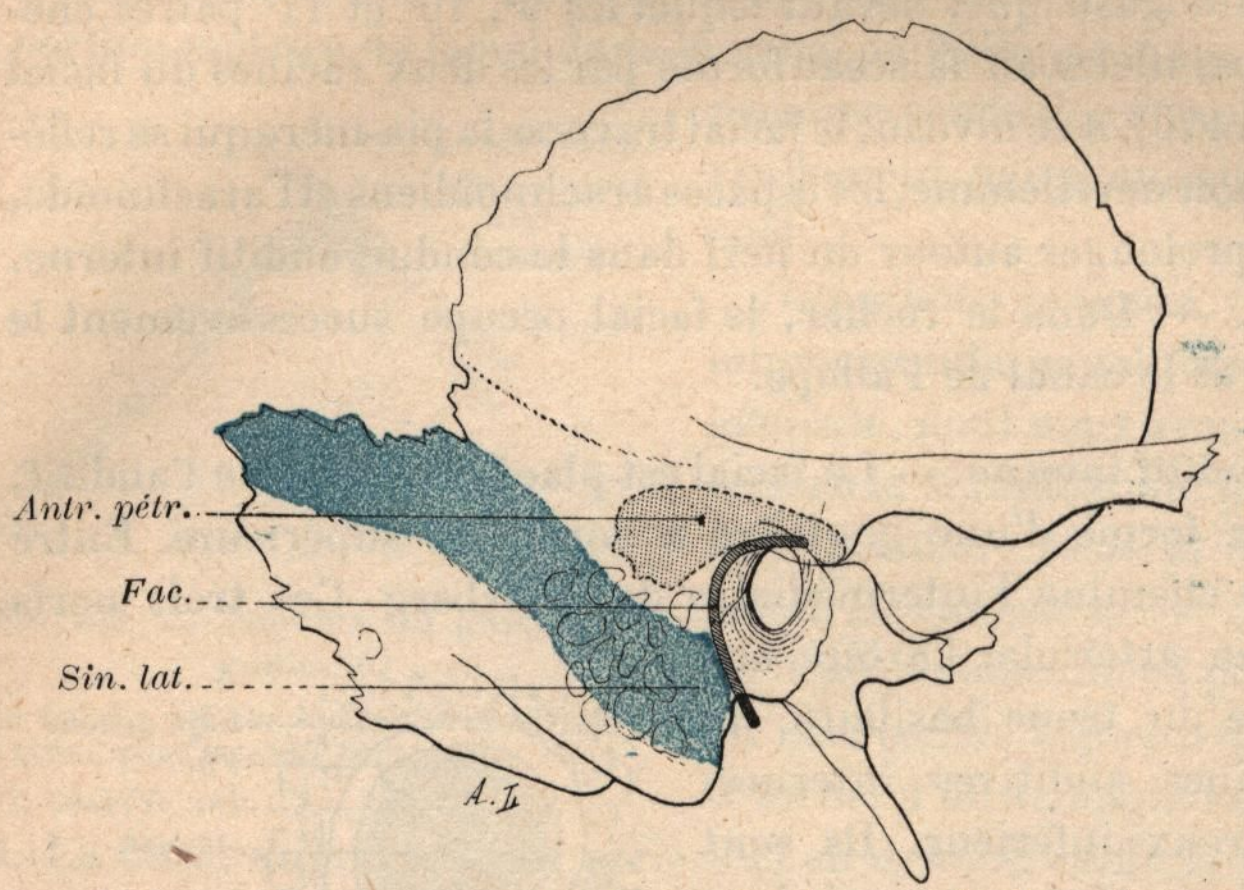

Fig. 473. — Schéma des rapports du facial avec l'antre pétreux. D'après Poirier.

Étant donnée la possibilité de la blessure du facial au cours d'une trépanation de l'apophyse mastoïde, il est intéressant d'insister sur les rapports du nerf et de l'antre pétreux, objectif habituel de l'opérateur. Nous préciserons : 1° la topographie du coude qui réunit la portion tympanique et la portion verticale ou mastoïdienne du facial; 2° la situation de cette portion verticale. — 1° Un plan sagittal passant par le coude en question, coupe en général la partie interne de l'orifice de l'antre, c'est-à-dire de l'aditus ad antrum; la cavité de l'antre, oblique en arrière et en dehors, est située en dehors de ce plan (Voy. fig. 474); on peut donc dire que l'antre pétreux est *plus superficiel* que le facial. De plus, ce coude est *sous-jacent* à l'antre pétreux, comme il est facile de le voir sur la figure 473 empruntée à l'*Anatomie topographique* de M. Poirier. 2° La portion verticale du facial est légèrement oblique en bas et en dehors. Si nous supposons un plan sagittal passant par la demi-circonférence postérieure de la membrane du tympan, au niveau de la moitié supérieure de cette membrane, le facial sera placé en dedans de ce plan ; au niveau de la moitié inférieure, il sera placé en dehors (Broca, *Chirurgie opératoire de l'oreille moyenne*, p. 21 et 62.). C'est dans sa portion verticale que le facial est exposé à être blessé, lorsqu'on résèque la paroi postérieure du conduit auditif comme dans l'opération de Stake proprement dite ou dans ses dérivés. — Ajoutons que le canal semi-circulaire externe, placé en dedans de l'antre et sur le même plan que lui, est sus jacent au 2e coude du facial.

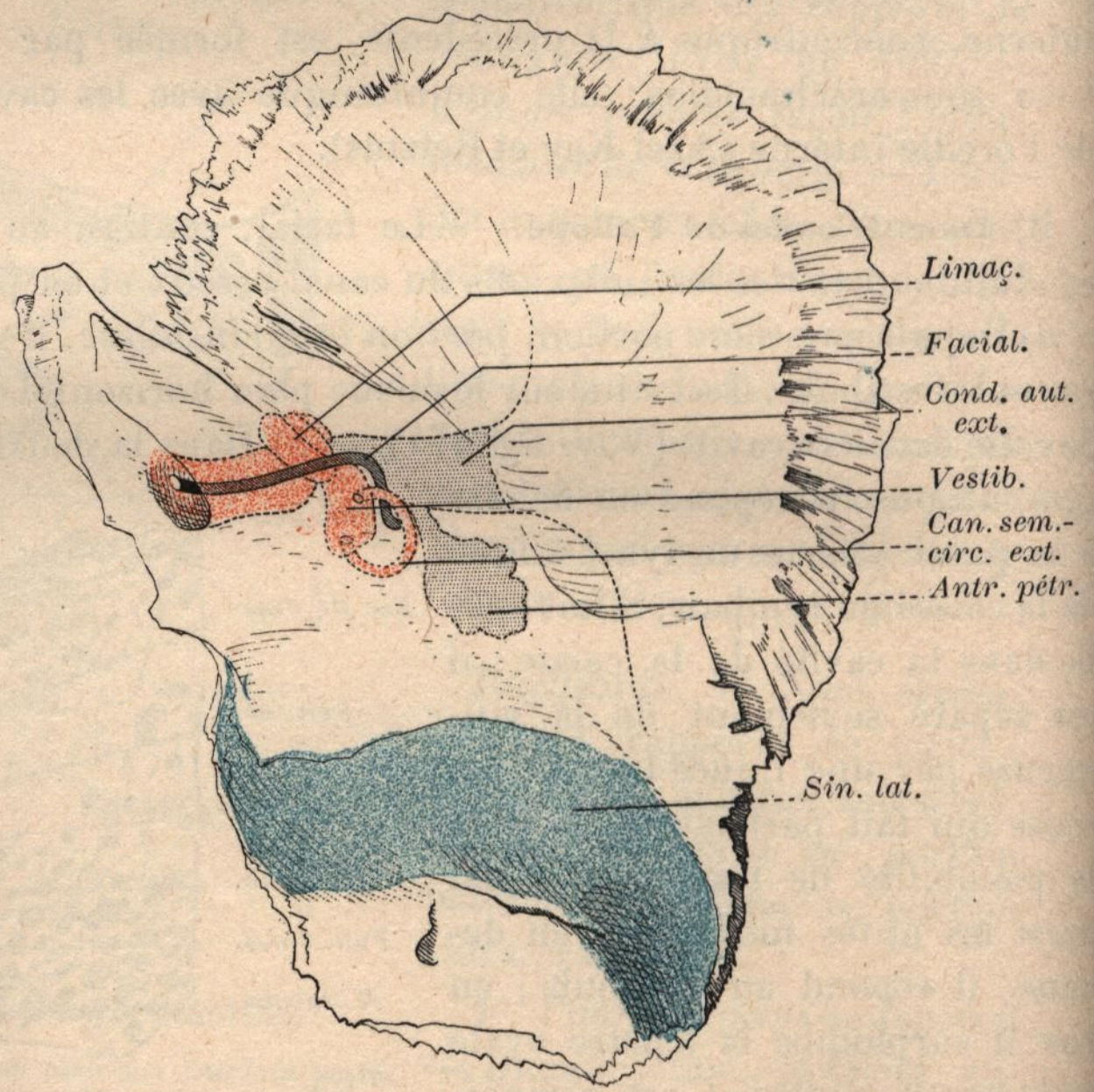

Fig. 474. — Schéma des rapports du facial avec le labyrinthe et l'antre pétreux.
Les organes intra-osseux sont supposés vus par transparence.

3° Portion extra-cranienne. — Dans sa portion extra-crânienne le nerf facial chemine dans l'épaisseur de la parotide, à laquelle il n'est d'ailleurs qu'assez lâchement uni. Au moment où il pénètre dans la glande, il croise l'artère auriculaire postérieure, à laquelle il forme souvent une boutonnière (Friteau); ordinairement ce vaisseau fournit l'artère stylo-mastoïdienne, véritable artère nourricière du facial, qui, à l'exemple des artères nourricières des nerfs, se divise en deux rameaux dont l'un suit le nerf vers la périphérie, tandis que l'autre l'accompagne vers son origine : c'est ce dernier qui, plus volumineux, constitue l'artère stylo-mastoïdienne des classiques. Plus loin le facial passe en dehors de la carotide externe et de la veine jugulaire externe. C'est au moment où il croise la face superficielle de la veine qu'il se divise en ses deux branches terminales (Voy. fig. 475).

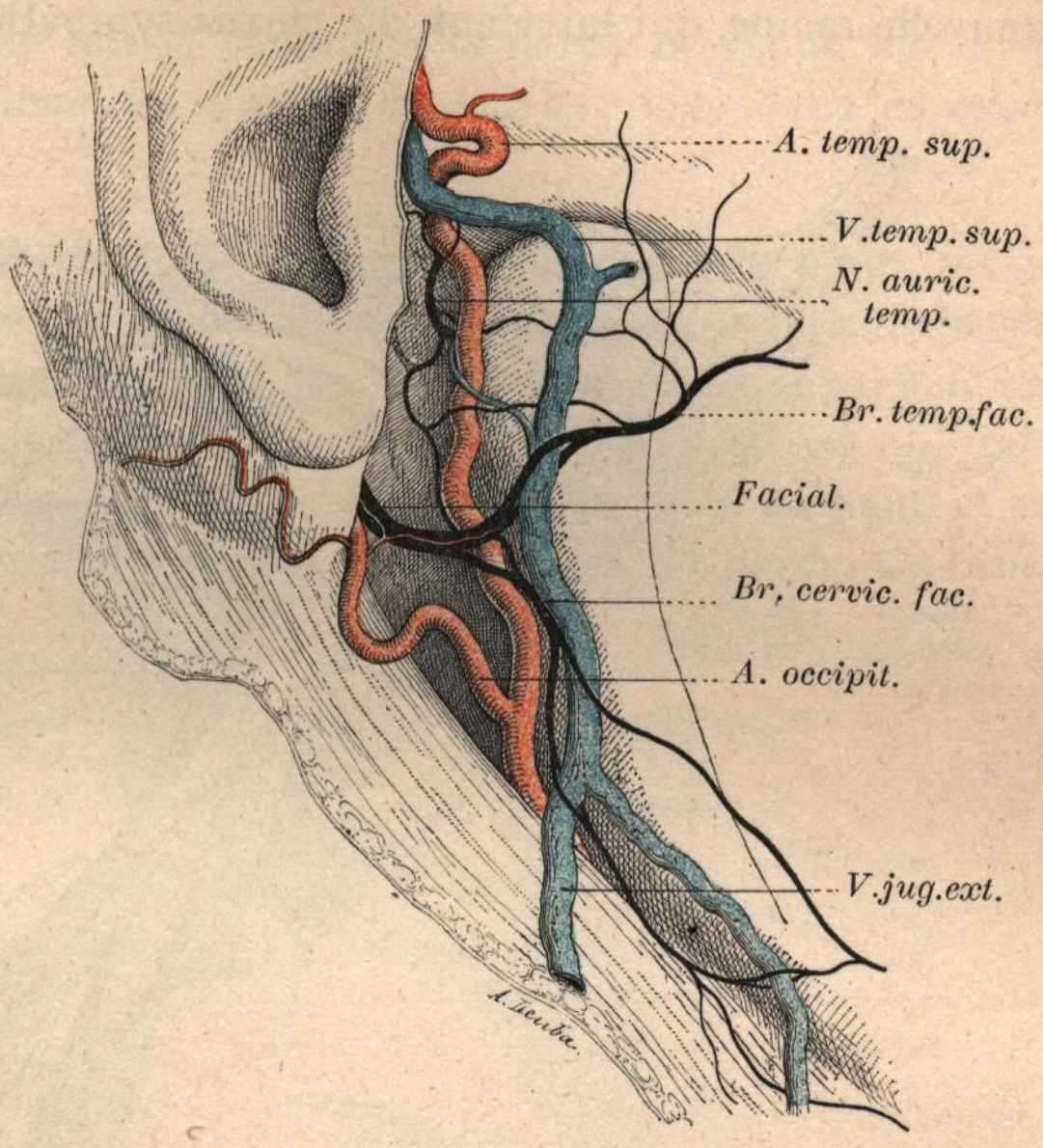

Fig. 475. — Rapports du facial dans la région parotidienne (d'après Friteau).

Distribution. — Le nerf facial fournit : 1° des branches collatérales qui naissent dans l'intérieur du rocher; ce sont les *branches intra-pétreuses*; 2° des branches collatérales qui naissent à sa sortie du rocher, ce sont les branches *extra-pétreuses*; 3° deux branches *terminales*.

§ I. BRANCHES COLLATÉRALES INTRA-PÉTREUSES.

Dans le *conduit auditif interne*, le facial émet plusieurs *filets vasculaires* qui se distribuent à l'artère auditive interne, un *filet osseux* qui pénètre avec une veinule dans l'épaisseur du rocher; ces rameaux ne méritent qu'une simple mention. Il donne aussi au nerf auditif deux *filets anastomotiques* sur lesquels nous reviendrons plus loin (Voy. Anastomoses).

Dans le *canal de Fallope*, il fournit cinq branches beaucoup plus importantes, ce sont : le grand nerf pétreux superficiel, le petit nerf pétreux superficiel, le nerf du muscle de l'étrier, la corde du tympan et le rameau anasto motique du pneumogastrique.

1° ***Grand nerf pétreux superficiel*** (*nervus petrosus superficialis major*). — Le grand nerf pétreux superficiel se détache du genou du facial; intimement uni au ganglion géniculé, il paraît naître du sommet de ce ganglion. Il se porte en avant et en dedans, parallèlement à l'axe de la pyramide pétreuse, à l'intérieur de laquelle il chemine dans un conduit spécial; il débouche sur la

face endocrânienne antérieure du rocher par l'hiatus de Fallope; il reçoit à ce niveau le grand nerf pétreux profond qui, venu du nerf de Jacobson (Voy. Glosso-pharyngien) sort de la pyramide un peu au-dessous du grand nerf pétreux superficiel. Il se porte alors vers le trou déchiré antérieur, reçoit une nouvelle racine qui lui vient du plexus sympathique péricarotidien et finale-

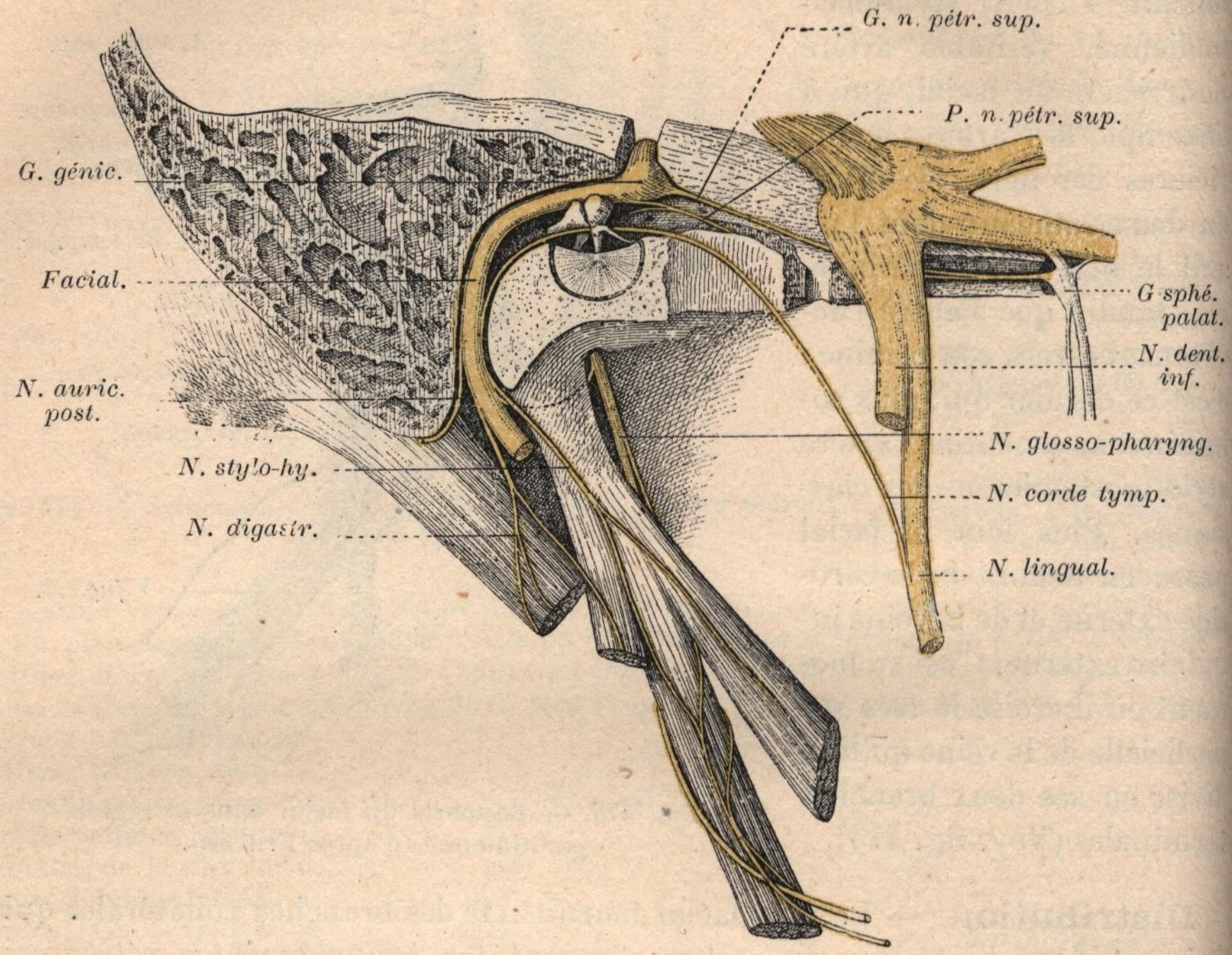

FIG. 476. — Corde du tympan et nerfs pétreux superficiels (d'après Hirschfeld).

ment traverse la lame fibreuse qui obture le trou déchiré antérieur. Il prend à ce moment le nom de nerf vidien, parcourt d'arrière en avant le canal vidien et vient aboutir à l'extrémité postérieure du ganglion sphéno-palatin. [Pour la constitution de ce nerf, Voy. Anastomoses du facial (p. 733) et Sympathique céphalique (p. 799)].

2° ***Petit nerf pétreux superficiel*** (*nervus petrosus superficialis minor*). — Ce nerf naît du facial un peu en aval du précédent; il longe le ganglion géniculé, puis pénètre dans un canalicule osseux, parallèle à celui du grand nerf pétreux superficiel et débouche sur la face antérieure du rocher, un peu au-dessous et en dehors de l'hiatus de Fallope. Grossi à ce niveau par une branche du nerf de Jacobson, le petit nerf pétreux profond, il sort du crâne soit par la suture sphéno-pétreuse, soit par un petit orifice situé entre le trou ovale et le trou petit rond et va se jeter dans le ganglion otique. Il se comporte en somme vis-à-vis de ce ganglion comme le nerf précédent vis-à-vis du ganglion sphéno-palatin.

[1] Les anomalies de ce nerf et les discussions auxquelles a donné lieu la question de son existence seront indiquées lorsque nous étudierons le petit nerf pétreux profond (Voy. Glosso-

pharyngien, p. 749); pour sa constitution et sa signification physiologique, nous renvoyons au Sympathique cephalique (p. 801).

3° ***Nerf du muscle de l'étrier*** (*nervus stapedius*). — Extrêmement grêle, ce nerf se détache de la portion verticale ou mastoïdienne du facial. Il pénètre dans un canalicule qui le conduit à la partie moyenne du canal de la pyramide. Il se distribue au muscle de l'étrier, logé dans ce canal (Voy. fig. 477).

4° ***Corde du tympan*** (*chorda tympani*). — La corde du tympan est la plus volumineuse des branches intra-pétreuses du facial. La complexité de son trajet et son importance physiologique lui donnent un intérêt tout particulier.

La corde du tympan naît de la portion mastoïdienne du facial à 4 millimètres environ au-dessus du trou stylo-mastoïdien. Elle se porte en haut et en avant dans un canal particulier, *le canal postérieur de la corde*. Ce canal

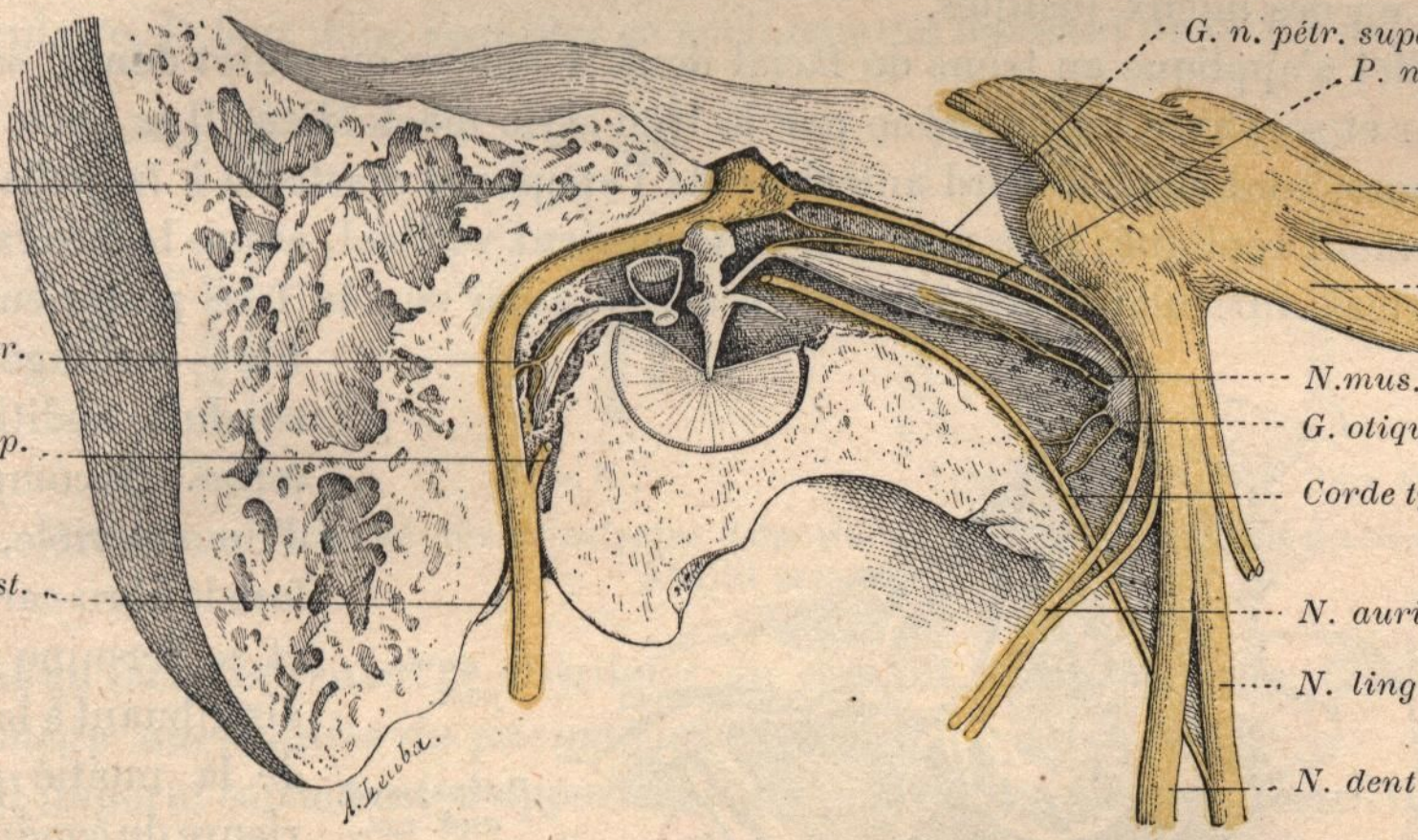

Fig. 477. — Corde du tympan (d'après Hirschfeld).

l'amène dans la caisse du tympan. La corde débouche dans l'oreille moyenne par un petit orifice, qui affecte la forme d'une fente verticale et qui est situé sur la paroi postérieure de la caisse, immédiatement en dehors de la base de la pyramide. — Dans la *caisse du tympan* la corde est appliquée contre la paroi externe de celle-ci ; décrivant une courbe régulière à concavité inférieure elle passe en dehors de la branche verticale de l'enclume, en dedans du manche du marteau qu'elle croise dans le voisinage de sa base, un peu au-dessus de l'insertion du muscle interne du marteau. La corde du tympan est en contact immédiat avec le marteau, et est appliquée sur lui par la muqueuse de la caisse qui la sépare de la cavité de l'oreille moyenne. — La corde sort de la caisse du tympan par un conduit spécial, le *canal antérieur de la corde*, situé au-dessus de la scissure de Glaser. Placée à ce niveau près de l'épine du sphénoïde, elle se porte en bas et en avant et pénètre dans l'espace sous-parotidien antérieur ; elle croise la face interne de l'auriculo-temporal et du dentaire inférieur et se jette dans le lingual, qu'elle aborde à angle très aigu.

La corde du tympan ne fournit point de collatérales. Elle reçoit un ou plu-

sieurs filets anastomotiques du ganglion otique (Voy. fig. 477). [Sur sa constitution, voy. Anastomoses, p. 735.]

Au niveau de la scissure de Glaser, une fine anastomose s'étend quelquefois entre la corde du tympan et le plexus tympanique. La corde du tympan peut ne fournir que deux anastomoses au nerf lingual et se rendre isolément à la glande sous-maxillaire.

5° ***Rameau sensitif du conduit auditif externe.*** — A 3 ou 4 millimètres au-dessus du trou stylo-mastoïdien, on voit se détacher un rameau assez grêle : c'est un rameau sensitif, destiné au conduit auditif externe; il a été désigné sous les noms les plus divers. *Rameau auriculaire du pneumogastrique* (Arnold), *rameau anastomotique du pneumogastrique*, *rameau de la fosse jugulaire* (Cruveilhier) : telles sont ses dénominations habituelles. Le nom que nous avons adopté et qui est à peu de chose près celui qu'a choisi Eisler ne préjuge en rien de l'origine d'ailleurs variable de ce filet nerveux et précise par contre sa distribution quasi immuable ; à ce double titre, il nous paraît un des mieux justifiés.

Ce filet s'applique au tronc du facial dont il émane ou plutôt dont il semble émaner et sort avec lui du crâne par le trou stylo-mastoïdien. Il se porte alors en dehors, contourne le bord antérieur de l'apophyse mastoïde à laquelle il est intimement appliqué; il se relève ensuite, devient vertical, croise la face externe de l'artère auriculaire postérieure et arrive ainsi sur la face postérieure du fibro-cartilage du conduit auditif externe. Accompagné d'une artériole, il perfore le fibro-cartilage et se termine en se distribuant à la peau de la moitié postérieure du conduit auditif externe (Voy. fig. 478).

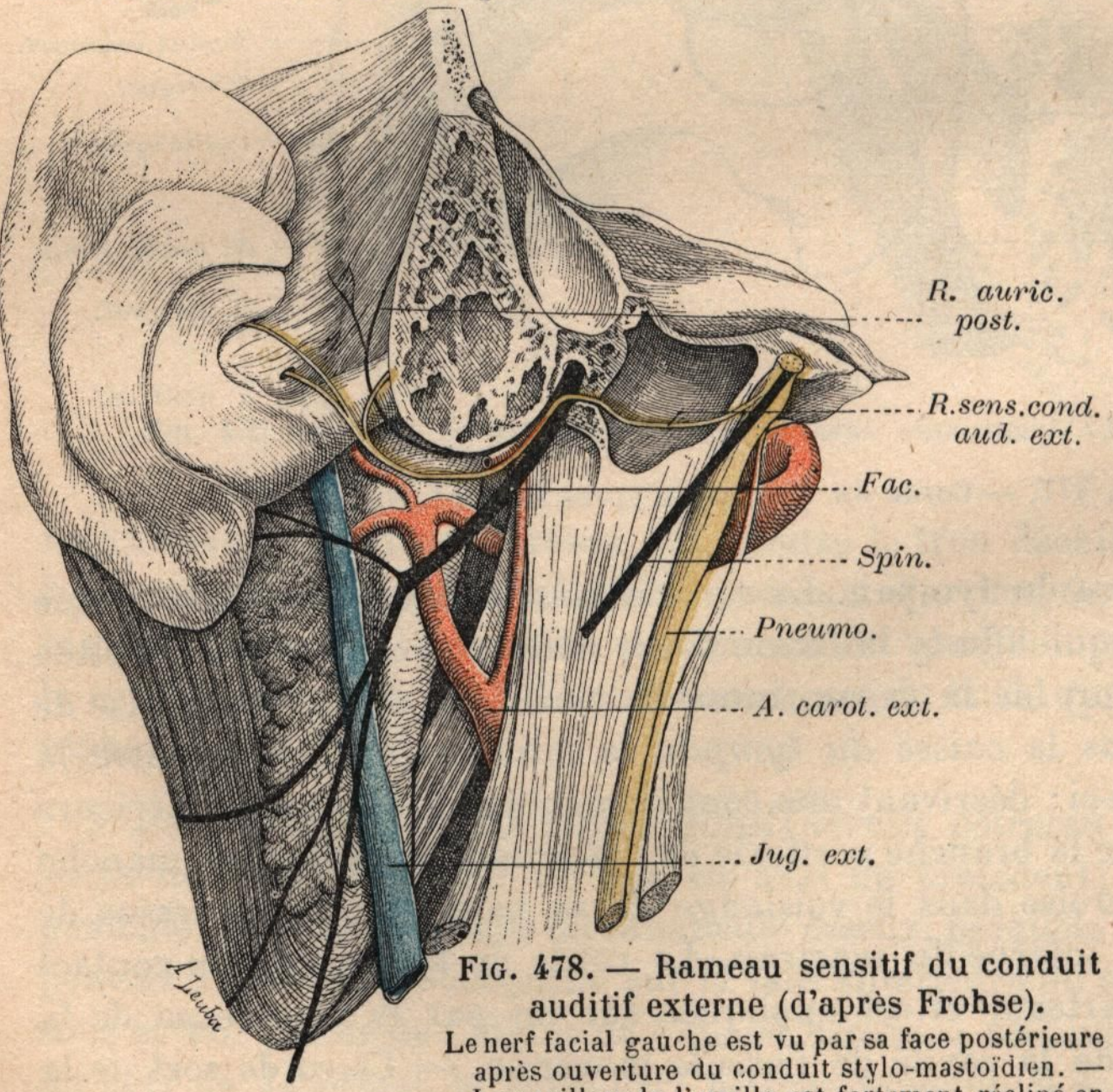

Fig. 478. — Rameau sensitif du conduit auditif externe (d'après Frohse).

Le nerf facial gauche est vu par sa face postérieure après ouverture du conduit stylo-mastoïdien. — Le pavillon de l'oreille est fortement récliné en avant.

Frohse, qui a donné du rameau sensitif du conduit auditif externe une excellente description, insiste sur ce point que le rameau auriculaire sort du rocher par le trou stylo-mastoïdien et gagne le conduit auditif interne par un trajet extra-pétreux. Jamais il ne l'a vu, en dépit des descriptions classiques quitter le conduit stylo-mastoïdien par un canalicule qui l'amènerait entre l'apophyse mastoïde et le conduit auditif externe. Avant Frohse, Ruge[1] et P. Eisler[2] avaient décrit le trajet extra-crânien du rameau auriculaire chez certains anthropoïdes et notamment le gorille. Au surplus l'étude du rameau auriculaire

1. Ruge. Ueber das peripherische Gebiet des Nervus facialis bei Wirbelthieren. *Fetschr. z. 70. Geburst. v. C. Gehenbaur*, B. III. p. 193-348.
2. Eisler. *Das Gefass- und peripher. Nervensystem des Gorilla*, Halle, 1890. Tafeln II u. III.

chez le fœtus ne saurait laisser aucun doute sur le trajet extra-pétreux de ce filet. Chez le fœtus en effet, la portion intra-pétreuse du facial a une étendue beaucoup moins considérable que chez l'adulte ; aussi le rameau auriculaire du vague naît-il nettement au-dessous du trou stylo-mastoïdien et l'existence du trajet transmastoïdien n'est même pas discutable.

En dépit des apparences le rameau sensitif du conduit auditif externe n'est pas une branche du facial. Comme les anciens anatomistes l'avaient déjà depuis longtemps remarqué, c'est un filet qui, issu du pneumogastrique, s'accole pour un temps au facial dont il devient ainsi un pseudo-collatéral. Si l'on suit en effet avec attention le rameau auriculaire depuis sa périphérie jusqu'à son origine, on voit qu'après s'être appliqué un instant au tronc de la 7e paire, il l'abandonne à environ 5 millimètres au-dessus du trou stylo-mastoïdien ; il se porte ensuite directement en dedans et pénètre dans un canalicule qui le conduit dans la fosse jugulaire. Il passe alors en avant de la veine jugulaire et se termine en se jetant dans la 10e paire, immédiatement au-dessous du ganglion jugulaire. Il faut donc regarder ce nerf, comme naissant de la 10e paire, s'acco-

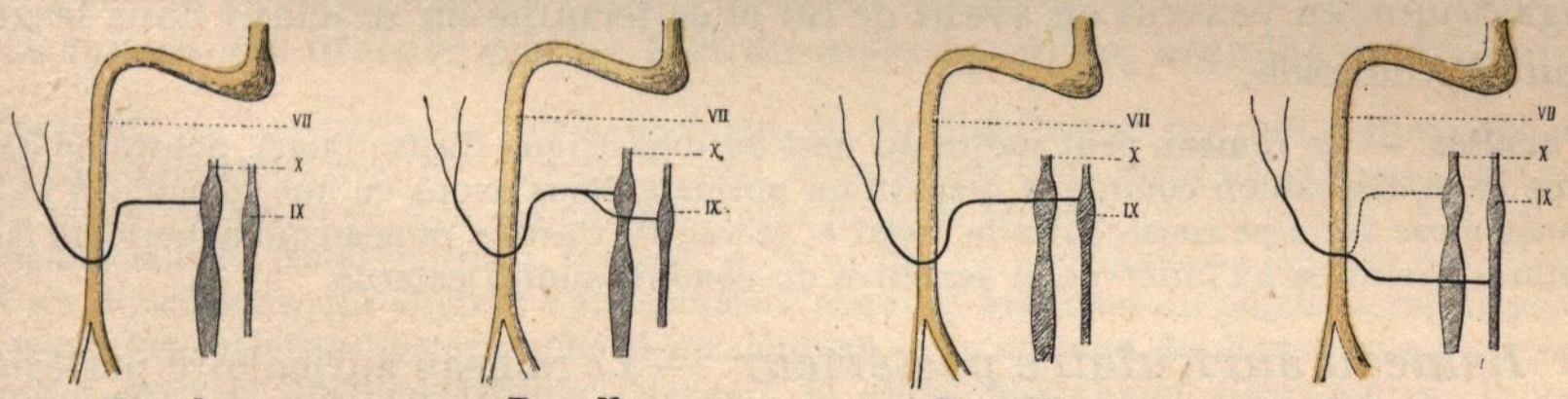

Fig. 479. — Schéma des principales dispositions du rameau sensitif du conduit auditif externe.

lant au facial et venant se distribuer au conduit auditif externe. C'est bien un *rameau auriculaire du pneumogastrique*.

Il importe cependant d'apporter à cette formule quelques restrictions. Si le rameau auriculaire vient ordinairement du pneumogastrique (type I), il n'en est pas toujours ainsi. Parfois il tire à la fois son origine du pneumogastrique et du glosso-pharyngien (type II). Dans d'autres cas il provient du glosso-pharyngien seulement (type III). Plus rarement enfin, il n'existe aucun filet unissant la portion intra-pétreuse du facial avec la 10e ou la 9e paire (Voigt, Bischoff). Il faut alors admettre avec Frohse que les fibres destinées à l'innervation du conduit auditif externe arrivent au facial par le rameau anastomotique avec le glosso-pharyngien (type IV), que nous décrirons dans un instant. La figure 479 schématise ces différentes dispositions du rameau sensitif du conduit auditif externe.

Variétés. — Le rameau auriculaire peut présenter des dispositions encore plus anormales. Arnold l'a vu naître du pneumogastrique à 4 millimètres au-dessous du ganglion jugulaire. Il l'a vu aussi se diviser en 4 branches dont 3 allaient s'anastomoser avec des branches collatérales du facial et dont la quatrième allait aboutir au pavillon de l'oreille. Zuckerkandl a également vu une partie des fibres du rameau auriculaire poursuivre leur route vers le territoire périphérique du facial.

Branches collatérales intra-pétreuses anormales. — 1° ***Rameau vasculaire de la portion pétreuse du facial.*** — Bidder et après lui Valentin ont décrit un filet très grêle qui se détache du facial un peu au delà du petit nerf pétreux superficiel et émerge par un orifice spécial sur la face endocrânienne antérieure du rocher et va se jeter dans le plexus sympathique qui entoure l'artère méningée moyenne. Valentin donne à ce rameau le nom

de 3e nerf pétreux superficiel. Bock ne considère pas l'existence de ce filet comme absolument démontrée. On admet généralement aujourd'hui avec Rauber qu'il s'agit d'un rameau anormal.

2° *Nerf de la fenêtre ovale.* — Sous le nom de *nerf de la fenêtre ovale* (ramus ad foramen ovale), Valentin décrit un rameau qui se détache à 1 ou 2 millimètres en avant de la jonction de la portion tympanique et de la portion mastoïdienne du facial, pénètre dans la caisse du tympan et se distribue à la partie postérieure de la fenêtre ovale.

§ II. BRANCHES COLLATÉRALES EXTRA-PÉTREUSES

Les branches collatérales extra-pétreuses du facial sont au nombre de quatre : le rameau anastomotique du glosso-pharyngien, le rameau auriculaire postérieur, le rameau du digastrique et du stylo-hyoïdien et le rameau lingual.

1° ***Rameau anastomotique du glosso-pharyngien***. — Ce rameau, toujours très grêle, naît ordinairement au-dessous du trou stylo-mastoïdien. Il se porte en arrière et en dedans, contourne la face antérieure de la veine jugulaire interne qu'il embrasse dans sa concavité (anse de Haller), croise le pneumogastrique en passant en avant de lui et se termine en se jetant dans le ganglion d'Andersch.

Variétés. — Ce rameau peut naître du nerf du digastrique (Cruveilhier). Schwalbe décrit même cette disposition comme la disposition normale. Nous avons vu que lorsqu'il n'y a pas d'anastomose intra-pétreuse entre le facial et le vague, c'est ce rameau qui apporte au facial les fibres destinées à l'innervation sensitive du conduit auditif externe.

2° ***Rameau auriculaire postérieur***. — Le rameau auriculaire postérieur naît du facial à 3 ou 4 millimètres environ au-dessous du trou stylo-mastoïdien. D'abord caché sous la face profonde de l'apophyse mastoïde, il croise la face antérieure du ventre postérieur du digastrique et se porte vers le bord antérieur de l'apophyse. Au moment où il atteint ce bord, il croise l'artère auriculaire postérieure (Voy. fig. 478). Le plus souvent il passe en dedans de cette artère, plus rarement il présente une boutonnière dans laquelle elle s'engage[1] (Friteau, Thèse, Paris 1896). Arrivé au niveau du bord antérieur de l'apophyse, le nerf le contourne immédiatement au-dessous de l'orifice cutané du conduit auditif externe. Il chemine alors, oblique en haut et en arrière, sur la face externe de l'apophyse mastoïde. Il s'anastomose à ce niveau avec la branche auriculaire du plexus cervical superficiel, puis se divise en 2 filets terminaux, l'un horizontal, l'autre ascendant.

a) Le *rameau horizontal* ou *rameau occipital* se dirige directement en arrière, croisant à angle très aigu la ligne occipitale supérieure. Il pénètre sous le muscle occipital auquel il se distribue. Ce rameau s'anastomose avec le grand nerf occipital d'Arnold.

b) Le *rameau ascendant* ou rameau *auriculaire* se porte verticalement en haut dans la gouttière qui sépare le pavillon de l'oreille du temporal. Il traverse le muscle auriculaire postérieur auquel il abandonne 2 ou 3 filets, et vient se terminer dans le muscle auriculaire supérieur. Ce rameau auriculaire innerve également les deux muscles minuscules placés sur la face profonde du pavillon : le muscle transverse et le muscle oblique.

Valentin décrit aux deux rameaux du nerf auriculaire postérieur des filets

1. Je rappelle que le rameau auriculaire du vague qui suit à ce niveau un trajet parallèle à celui du rameau auriculaire postérieur, croise la face superficielle de l'artère (voy. fig. 478).

cutanés. Nous verrons tout à l'heure, en étudiant les rapports des ramifications terminales du facial avec les ramifications voisines du trijumeau, ce qu'il faut penser des rameaux cutanés de la 7e paire (Voy. Anastomoses).

Variétés. — Le nerf auriculaire postérieur peut naître dans le canal stylo-mastoïdien. — Il peut se détacher du facial par un tronc commun avec le rameau du stylo-hyoïdien et du digastrique. — Les deux rameaux du nerf auriculaire postérieur peuvent provenir isolement du facial (Schlemm).

3° ***Rameau du stylo-hyoïdien et du digastrique*** (*Ramus styloideus*, Henle). — Ce rameau naît à un centimètre environ au-dessous du trou stylo-mastoïdien. Il se porte en arrière et en dehors et, après un trajet de 4 à 5 millimètres, se partage en deux filets, l'un antérieur, le nerf du stylo-hyoïdien, l'autre postérieur, le nerf du digastrique.

a) Le *nerf du stylo-hyoïdien* aborde ce muscle par sa face antérieure, tout près de son insertion stylienne et disparaît dans son épaisseur.

b) Le *nerf du digastrique* se porte vers le ventre postérieur du digastrique qu'il pénètre au niveau de son tiers supérieur. Rappelons que le ventre antérieur de ce muscle est innervé par un filet du mylo-hyoïdien, branche du trijumeau.

Variétés. — Les nerfs du stylo-hyoïdien et du digastrique peuvent naître isolément du facial. Sappey, Cruveilhier, Testut..., etc., considèrent cette disposition comme normale. — Friteau a vu le nerf du stylo-hyoïdien envoyer un gros rameau anastomotique à la branche cervico-faciale du facial (Friteau, *loc. cit.*, p. 20 et fig. 1). — Sabatier a signalé des filets du nerf du digastrique qui allaient s'anastomoser avec les branches du plexus cervical superficiel sur la face externe du sterno-cléido-mastoïdien. — Le rameau du digastrique peut s'anastomoser avec le pneumogastrique (Meckel), le glosso-pharyngien (Cruveilhier), le grand sympathique, le laryngé supér., le spinal. — L'artère carotide et la veine jugulaire internes peuvent recevoir des filets du rameau du digastrique (Valentin, *Névrologie*, ch. III).

4° ***Rameau lingual*** (*Rameau des muscles stylo-glosse et glosso-staphylin*, Cruveilhier). — Le rameau lingual naît du facial un peu au-dessous du nerf précédent. Il se porte en bas et en dedans, vers la base de la langue. Dans ce trajet, il croise d'abord la face interne des muscles stylo-glosse et stylo-pharyngien, qui forment à ce niveau la paroi postérieure de la loge parotidienne. Il chemine ensuite le long du bord antérieur du second de ces muscles et arrive ainsi sur la paroi latérale du pharynx. Il s'insinue alors dans un interstice des fibres du constricteur supérieur, passe entre l'amygdale et le pilier antérieur du voile et se termine au niveau de la base de la langue par deux ordres de filets: 1° *des filets musculaires* pour le stylo-glosse et le palato-glosse; 2° *des filets muqueux* pour la muqueuse qui tapisse le pilier antérieur et la portion voisine de la muqueuse linguale. Le rameau lingual s'anastomose habituellement avec le rameau que le glosso-pharyngien envoie au muscle stylo-pharyngien.

§ III. BRANCHES TERMINALES.

A quelques millimètres en arrière du bord postérieur de la branche montante du maxillaire, le facial se divise en deux branches terminales. Comme nous l'avons vu, le siège de la bifurcation correspond ordinairement au point où le nerf croise la jugulaire externe; les deux branches terminales s'écartent à angle droit : l'une se porte horizontalement en avant, c'est la *branche supérieure* ou *temporo-faciale*; l'autre descend verticalement, c'est la *branche inférieure* ou cervico-faciale. Chez le fœtus dont le maxillaire inférieur a une branche montante

très réduite dans le sens vertical, les 2 branches terminales du facial forment entre elles un angle aigu.

1° ***Branche temporo-faciale.*** — Plus volumineuse que sa congénère, la branche temporo-faciale se divise presque immédiatement en 4 ou 5 rameaux divergents. Mais, avant de se bifurquer, elle reçoit deux filets anastomotiques du nerf auriculo-temporal. Ces filets toujours très grêles se détachent de l'auriculo-

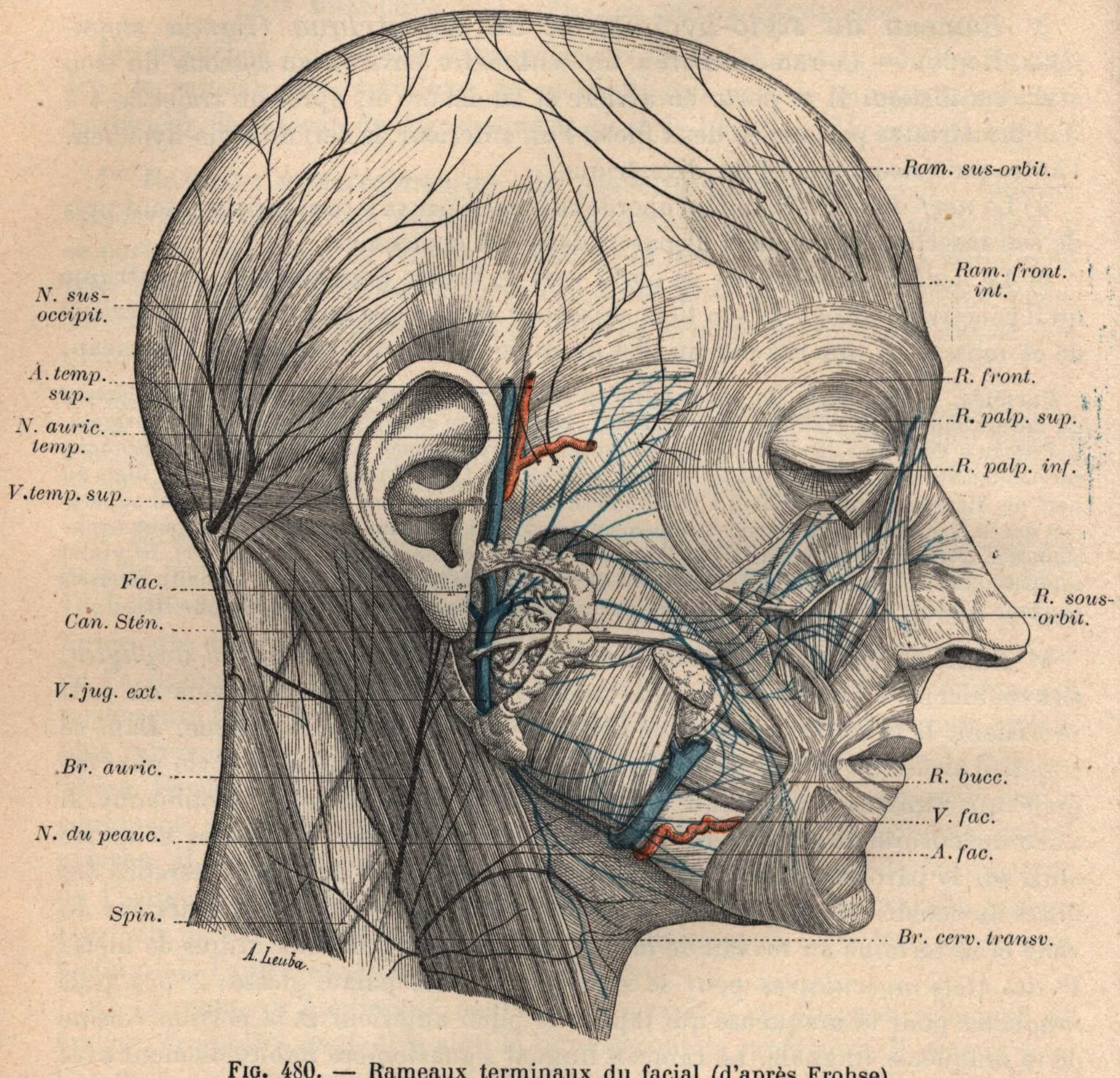

Fig. 480. — Rameaux terminaux du facial (d'après Frohse).

temporal au moment où ce nerf, après avoir contourné le col du condyle, se relève pour gagner, vertical, la région temporale. Longs de 2 centimètres environ, ils croisent perpendiculairement à leur direction l'artère et la veine temporales superficielles; ils sont ordinairement sous-jacents à la veine; quant à l'artère, elle traverse le plus souvent une boutonnière que lui ménagent ces 2 filets (Voy. fig. 475).

Les rameaux terminaux de la branche temporo-faciale s'unissent par des anastomoses verticales. Ils constituent ainsi une sorte de plexus, le *plexus parotidien*. Henle décrit ce plexus comme formé par les deux branches terminales

du facial. En fait, la branche cervico-faciale ne prend à sa constitution qu'une part toujours très minime et souvent même nulle. Ce plexus parotidien, qui peut d'ailleurs faire défaut, a une situation variable. Il est, le plus souvent, situé dans l'épaisseur de la parotide; il est alors isolé des lobules glandulaires par une nappe celluleuse qui permet de diviser sans trop de difficulté la partie antérieure de la glande en deux plans; l'un superficiel, l'autre profond. Dans d'autres cas, il est sous-glandulaire et s'applique à l'aponévrose massétérine.

De ce plexus s'échappe une série de rameaux divergents que l'on divise en rameaux *temporaux*, *frontaux*, *palpébraux*, *sous-orbitaires* et *buccaux supérieurs*.

Cette nomenclature, basée sur le mode de distribution des rameaux terminaux du facial, est celle de la plupart de nos auteurs classiques. Elle nous semble bien préférable à celle que beaucoup d'anatomistes allemands emploient depuis Meckel et Valentin et qui est basée sur le mode de ramescence des branches terminales du facial; ce dernier mode de description a en effet le double inconvénient de ne pas s'appliquer à tous les cas et d'être difficile à retenir.

a) Les *rameaux temporaux*, verticaux, croisent à angle droit l'apophyse zygomatique et se distribuent au muscle auriculaire antérieur. Ils innervent également les petits muscles placés sur la face superficielle du pavillon de l'oreille : les deux muscles de l'hélix, le muscle du tragus et le muscle de l'antitragus. Nous avons vu que les muscles placés sur la face profonde du pavillon étaient innervés par le nerf auriculaire postérieur,

b) Les *rameaux frontaux*, très longs et très grêles, sont obliques en haut et en avant. Ils se dirigent vers le muscle frontal qu'ils abordent au niveau de son bord externe.

c) Les *rameaux palpébraux* forment deux groupes : les filets palpébraux supérieurs se distribuent à la moitié supérieure de l'orbiculaire, au sourcilier et au pyramidal; les filets palpébraux inférieurs vont innerver la moitié inférieure de l'orbiculaire.

d) Les *rameaux sous-orbitaires* naissent soit par un tronc unique alors très volumineux (*Ramus maximus* de Frohse), soit par deux troncs parallèles. Unique ou double, ce tronc d'origine est ordinairement sus-jacent au canal de Stenon. Au niveau du bord antérieur du masséter il s'épanouit en un bouquet de filets terminaux. Ceux-ci se distribuent à la face profonde des muscles grand et petit zygomatiques, élévateur commun de la lèvre supérieure et de l'aile du nez et élévateur propre de l'aile du nez par lesquels ils sont recouverts; ils abordent au contraire la face superficielle du canin, de l'élévateur propre de la lèvre supérieure, du transverse et du myrtiforme sur lesquels ils sont appliqués.

e) Les *rameaux buccaux supérieurs* viennent ordinairement d'un tronc unique, qui se détache souvent du ramus maximus. Ils se distribuent au buccinateur et à la moitié supérieure de l'orbiculaire des lèvres.

2° ***Branche cervico-faciale***. — Beaucoup plus grêle que la précédente, la branche cervico-faciale se dirige, presque verticale, vers l'angle de la mâchoire. Elle chemine dans l'épaisseur de la parotide, mais n'est séparée de la superficie que par quelques lobules glandulaires. Au niveau de la partie moyenne de la branche montante, la branche cervico-faciale reçoit un ou deux *filets anastomotiques*, venus de la branche auriculaire du plexus cervical superficiel. Un peu

au-dessus de l'angle de la mâchoire, elle se divise en plusieurs rameaux terminaux que l'on répartit ordinairement en 3 groupes; ce sont :

a) *Les rameaux buccaux inférieurs.* Ils naissent d'un tronc unique qui chemine parallèlement au bord inférieur du maxillaire à un demi-centimètre au-dessus de ce bord; ce tronc croise l'artère faciale à laquelle il forme souvent une boutonnière (Voy. fig. 480). Ces rameaux se terminent dans le risorius de Santorini, le buccinateur et la moitié inférieure de l'orbiculaire des lèvres.

b) *Les rameaux mentonniers.* Nés souvent de la branche cervico-faciale par un tronc qui leur est commun avec les rameaux précédents, ils se distribuent au triangulaire, au carré des lèvres et au muscle de la houppe du menton. Ces filets prennent part à la constitution du plexus mentonnier sur lequel nous allons revenir en étudiant les anastomoses de la 5e et de la 7e paire.

c) *Les rameaux cervicaux.* Au nombre de deux ou trois, ils descendent dans le cou et se distribuent au muscle peaucier au-dessous duquel ils cheminent. Parfois l'un d'eux, après avoir abandonné quelques filets au peaucier, remonte vers le menton par un trajet récurrent, vient rejoindre les rameaux du groupe mentonnier et partage leur terminaison.

Entre les filets buccaux supérieurs et les filets buccaux inférieurs, il existe un espace où les filets moteurs du facial font absolument défaut. D'après Friteau, cet espace serait limité de la façon suivante : « *en haut* par une ligne joignant l'insertion du lobule de l'oreille au quart externe de la lèvre supérieure; *en bas* par une ligne unissant le quart inférieur du bord postérieur de la mâchoire au quart externe de la lèvre supérieure; *en arrière* par le bord postérieur de la mâchoire. »

NERF FACIAL (*Résumé*).

Branches collatérales intra-pétreuses.		Grand nerf pétreux superficiel.
		Petit nerf pétreux superficiel.
		Nerf du muscle de l'étrier.
		Corde du tympan.
		Rameau sensitif du conduit auditif externe.
Branches collatérales extra-pétreuses.		Rameau anastomotique de IX.
		Rameau auriculaire postérieur.
		Rameau du stylo-hyoïdien et du digastrique.
		Rameau lingual.
Branches terminales.	**Branche temporo-faciale.**	Rameaux temporaux.
		Rameaux frontaux.
		Rameaux palpébraux.
		Rameaux sous-orbitaires.
		Rameaux buccaux supérieurs.
	Branche cervico-faciale..	Rameaux buccaux inférieurs.
		Rameaux mentonniers.
		Rameaux cervicaux.

Anastomoses. — Le facial présente un grand nombre d'anastomoses avec les nerfs voisins; nous avons déjà rencontré la plupart d'entre elles, en étudiant la distribution du facial. La plupart de ces anastomoses se font avec des nerfs sensitifs; elles apportent au facial des fibres à conduction centripète. Quelques-unes ont cependant une signification toute différente : elles représentent des rami communicantes par lesquels le facial s'unit au sympathique céphalique, en apparence annexé au trijumeau.

1° ANASTOMOSES AVEC L'AUDITIF. — Les anastomoses avec l'auditif sont au nombre de deux : l'une postérieure, l'autre antérieure.

a) L'*anastomose postérieure* est formée par un filet toujours très grêle qui se détache de l'intermédiaire de Wrisberg au niveau de la partie moyenne du conduit auditif interne et va se jeter dans la 8e paire (Erlitky). — L'*anastomose antérieure* est constituée par un ou deux filets qui naissent de la concavité du genou du facial, se portent en arrière et en dehors, et vont se jeter dans le ganglion de Scarpa.

La constitution de ces rameaux anastomotiques et partant leur signification sont inconnues. Peut-être peut-on les considérer comme les reliquats de cette union intime que la portion sensible du facial présente avec l'auditif chez certains mammifères (rongeurs) et surtout chez les poissons osseux (Cannieu[1])

2° Anastomoses avec le glosso-pharyngien. — Le facial présente avec le glosso-pharyngien une anastomose directe et des anastomoses indirectes. L'anastomose directe est constituée par le rameau que nous avons décrit sous le nom de *rameau anastomotique du glosso-pharyngien*. Les anastomoses indirectes sont formées par l'union des grand et petit nerfs pétreux superficiels avec les grand et petit nerfs pétreux profonds, branches du nerf de Jacobson.

3° Anastomose avec le pneumogastrique. — L'anastomose avec le pneumogastrique constitue le rameau auriculaire du vague. Nous avons déjà indiqué (p. 849) ses variétés et sa suppléance possible par le rameau anastomotique de la 9e paire.

4° Anastomoses avec les nerfs cervicaux. — Le facial s'anastomose : *a*) par sa branche cervico-faciale avec la branche auriculaire du plexus cervical superficiel; — *b*) par les nerfs du peaucier avec la branche cervicale transverse du même plexus; — *c*) par le rameau auriculaire postérieur avec la branche auriculaire du plexus cervical et avec le grand nerf sous-occipital.

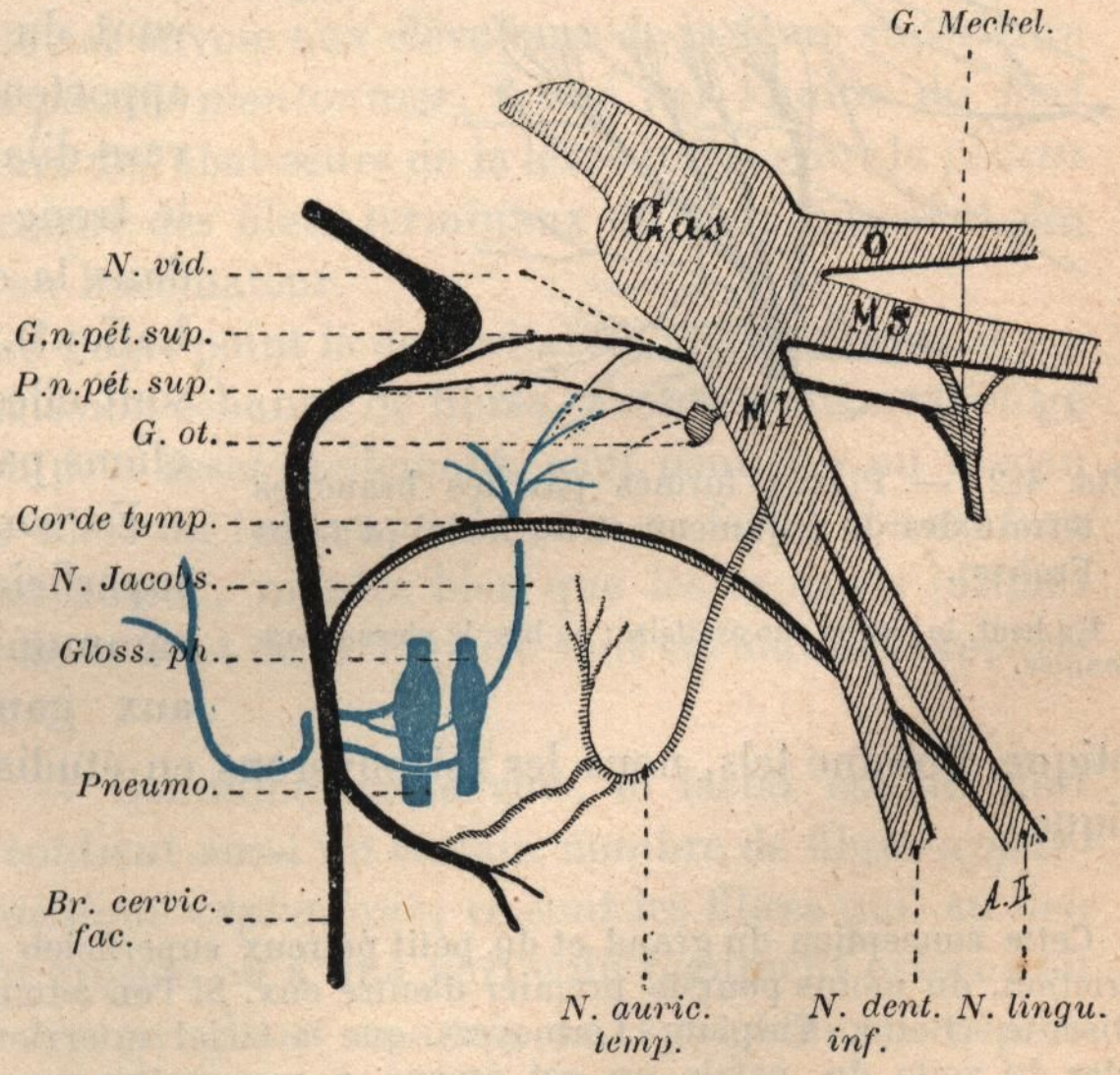

Fig. 481. — Schéma des anastomoses du facial avec le trijumeau, le glosso-pharyngien et le pneumo-gastrique.

5° Anastomoses avec le trijumeau. — Les anastomoses entre le facial et le trijumeau sont aussi multiples que variées. Le facial est uni à la 5e paire :

A) *Par le grand et le petit nerf pétreux superficiels*. Ces nerfs contiennent deux ordres de fibres.

α) Les unes vont du facial aux deux ganglions sphéno-palatin et otique, dépendances du sympathique céphalique. Ce sont des éléments centrifuges qui viennent se terminer dans ces ganglions ; ils s'articulent

1. Remarques sur le nerf intermédiaire de Wrisberg. Comptes rendus de l'Académie des sciences, 22 avril 1895.

là avec les neurones sécrétoires que contiennent ces derniers; en d'autres termes, les fibres du facial, après avoir subi dans ces ganglions une interruption cellulaire, vont innerver les glandes appartenant au territoire de ces deux ganglions sympathiques. Le trajet que suivent ces fibres pour aller du ganglion à la glande à laquelle ils sont destinés peut être très complexe. C'est ainsi que les fibres sécrétoires de la glande lacrymale, après être arrivées au ganglion sphéno-palatin par le grand nerf pétreux superficiel, quittent ce ganglion par le nerf sphéno-palatin, passent dans le nerf maxillaire supérieur et arrivent à la glande lacrymale par l'anastomose orbito-lacrymale (Tribondeau, Laffay). De même les fibres secrétoires de la parotide, fournies au ganglion otique par le petit nerf pétreux superficiel, passent du ganglion dans le tronc du nerf maxillaire inférieur et arrivent à la parotide par le nerf auriculo-temporal (Vulpian).

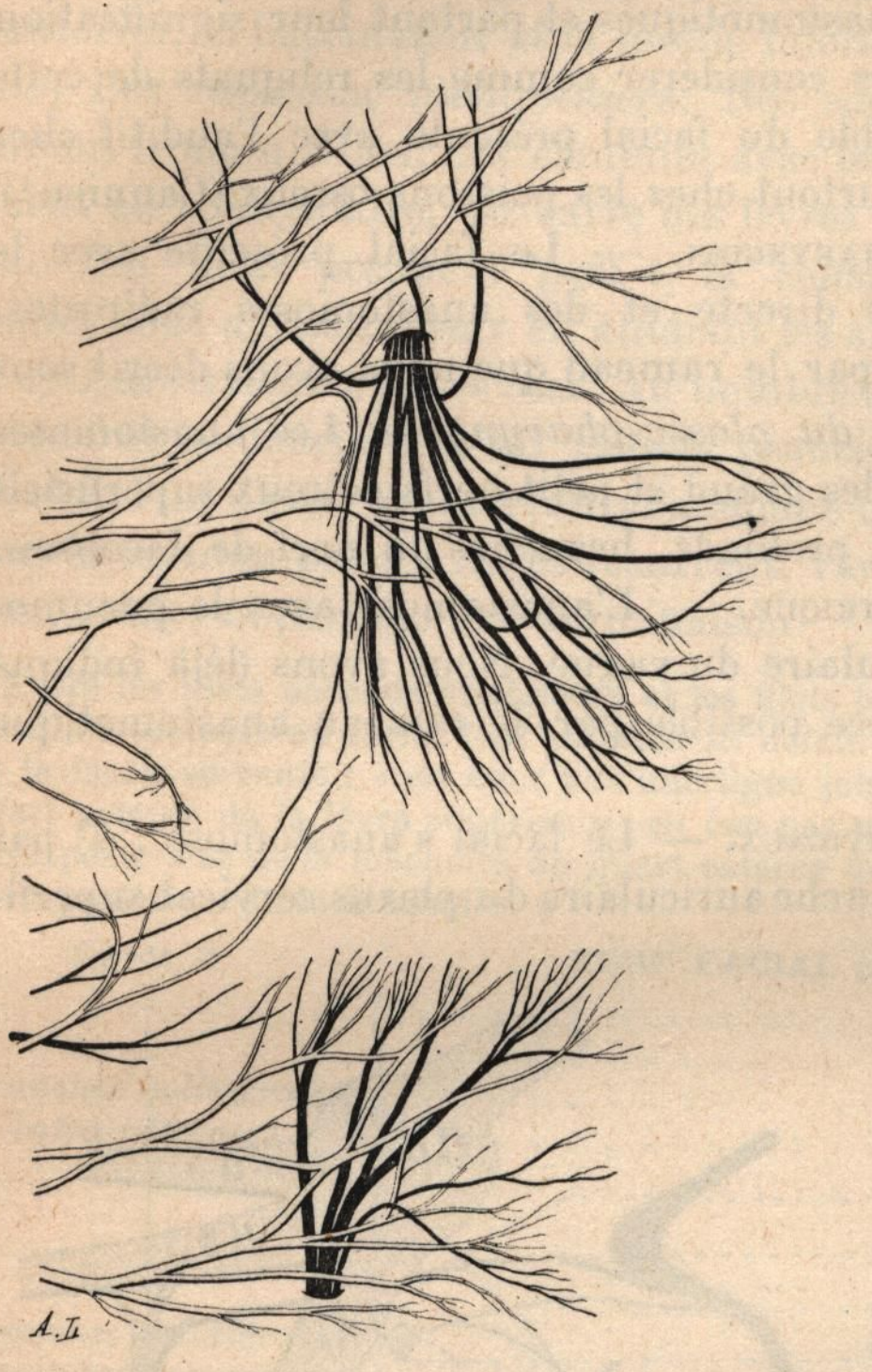

Fig. 482. — Plexus formés par les branches terminales du trijumeau et du facial (d'après Frohse).

En haut, le plexus sus-orbitaire; en bas, le plexus mentonnier.

β) D'autres fibres, suivant un trajet inverse de celui des précédentes, vont du ganglion au facial. Elles apportent à ce dernier des fibres vaso-dilatatrices qui quittent ensuite le tronc de la 7e paire pour passer dans la corde du tympan (Joylet et Laffont). Ces fibres vaso-motrices sont elles-même fournies aux ganglions par la 5e paire.

En somme les deux nerfs pétreux superficiels sont de véritables rami communicantes, unissant le facial aux ganglions sphéno-palatin et otique. Comme tels, nous les retrouverons en étudiant le sympathique céphalique.

Cette conception du grand et du petit pétreux superficiels a cependant besoin d'une restriction, du moins pour le premier d'entre eux. Si l'on admet en effet, ce qui est d'ailleurs discuté (Rethi, Vulpian, Lermoyez), que le facial intervient dans l'innervation des muscles du voile du palais, on est amené à reconnaître par cela même que le grand nerf pétreux superficiel n'est pas exclusivement constitué par des fibres annexées au système du sympathiqne, c'est-à-dire par des fibres ayant subi ou allant subir dans un ganglion une interruption cellulaire; et *il faut décrire aussi dans ce nerf des fibres qui traversent le ganglion sans s'interrompre et gagnent directement les nerfs palatins.* Ce point appelle d'ailleurs de nouvelles recherches. (Pour plus de détails, voy. Sympathique céphalique, p. 799, et les traités de physiologie.)

B) *Par la corde du tympan.* — La corde du tympan est la plus importante des anastomoses unissant le facial et le trijumeau. Les fibres qui la constituent

vont les unes du facial au lingual, ce sont des fibres *centrifuges*; les autres du lingual à la 7e paire, ce sont des fibres *centripètes*.

α) Les fibres *centrifuges* sont des fibres vaso-motrices et sécrétoires. Celles-ci appartiennent en propre au facial. Celles-là sont apportées à ce nerf, comme nous venons de le voir, par les 2 nerfs pétreux superficiels; ces derniers les empruntent aux ganglions sphéno-palatin et otique qui les tiennent eux-mêmes du trijumeau. Fibres vaso-motrices et sécrétoires qui ont, comme on le voit, une origine bien distincte, vont aboutir aux deux tiers antérieurs de la muqueuse linguale et aux glandes sous-maxillaire et sublinguale[1].

β) Les fibres *centripètes* sont des fibres de la sensibilité gustative. Venues de la muqueuse linguale, elles sont contenues successivement dans le lingual, la corde du tympan, le tronc du facial et se continuent finalement avec l'intermédiaire de Wrisberg (Lussana). Elles représentent avec ce dernier la portion sensitive du facial (Voy. Traités de physiologie).

C) *Par l'anastomose de la branche temporo-faciale avec l'auriculo-temporal*. Cette anastomose a déjà été décrite. Sa signification n'est pas absolument connue. Elle est vraisemblablement formée par des fibres sensitives que le trijumeau envoie à la 7e paire.

D) Enfin le 5e et le 7e s'unissent *encore par leurs rameaux terminaux*. Les anastomoses périphériques sont multiples. En plusieurs points, les rameaux ultimes du trijumeau et du facial s'intriquent en constituant de véritables plexus. Citons plus particulièrement : le *plexus sous-orbitaire*, formé par la réunion des branches que le facial envoie aux élévateurs de la lèvre supérieure avec le nerf sous-orbitaire; le *plexus mentonnier*, formé par l'union du nerf mentonnier et des nerfs moteurs des abaisseurs de la lèvre inférieure; le *plexus buccal*, qui résulte de la rencontre des filets terminaux du nerf buccal et des rameaux que le facial donne au buccinateur.

A vrai dire, cependant, il ne s'agit point là de véritables anastomoses; il y a entrelacement, intrication, mais non échange de fibres. Frohse a même montré que par une dissection fine, on peut assez facilement, sauf peut-être au niveau du plexus buccal, séparer les filets du trijumeau de ceux du facial. Le schéma de la fig. 488, empruntée à cet auteur, montre bien que les rapports intimes entre les rameaux terminaux de la 5e et de la 7e paire sont surtout des rapports de contiguïté.

Distribution générale. — Commme on le voit, le facial est un nerf mixte, *moteur* et *sensitif*. Il contient aussi un certain nombre de fibres *appartenant au système du sympathique céphalique*; ce sont les fibres qui, au lieu de se rendre directement à un muscle ou à une partie du tégument externe ou interne, vont aboutir à un des ganglions annexés au sympathique céphalique; nous reviendrons sur elles en étudiant ce dernier.

1. **Territoire moteur**. — *Nerf moteur*, le facial se distribue aux muscles qui appartiennent embryologiquement à l'arc hyoïdien. Ces muscles peuvent être répartis en deux groupes. Le premier comprend : le stylo-hyoïdien, le ventre postérieur du digastrique[2], le muscle de l'étrier, le péristaphylin interne et

1. Comme nous le verrons plus loin (Voy. Sympathique céphalique) cette dualité d'origine des fibres sécrétoires et vaso-motrices de la corde, admisep ar Jolyet et Laffont, est contestée par Morat et Doyon.

2. Rappelons que le ventre antérieur du digastrique est une dépendance de l'arc mandibulaire et qu'il est, à ce titre, innervé par le masticateur.

l'azygos de la luette[1]; le deuxième est formé par les muscles peauciers de la tête et du cou. Les muscles du premier groupe représentent le *territoire primitif* du facial; chez les vertébrés inférieurs, ces muscles ou leurs homologues forment seuls le territoire moteur de la 7e paire. Les muscles peauciers constituent le territoire secondaire de celle-ci; ils n'apparaissent que très tardivement au cours du développement phylogénique et ontogénique; ils

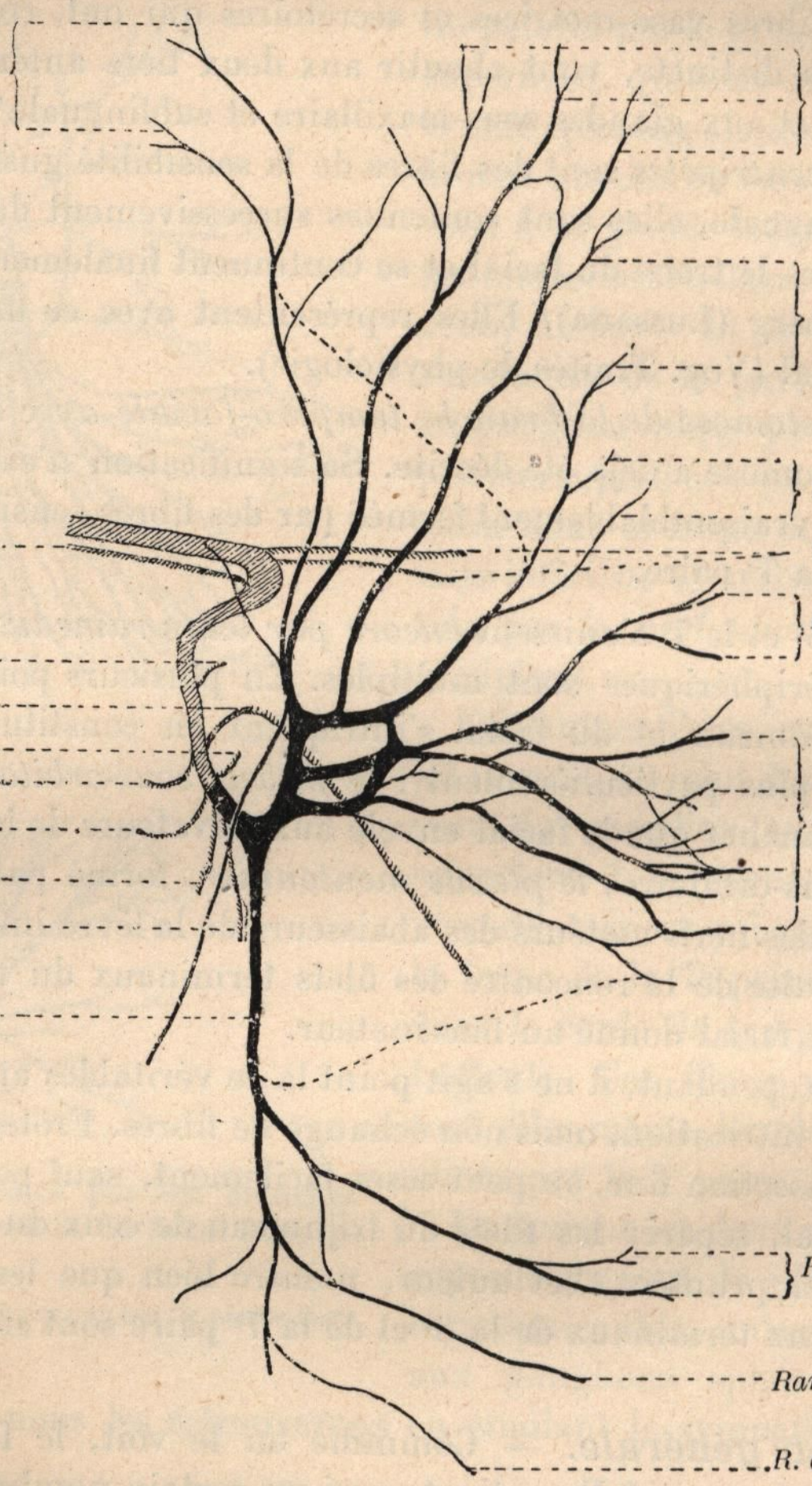

Fig. 483. — Schéma du facial.
Les branches terminales sont en noir plein, les branches collatérales en grisé.

n'existent guère en effet que chez les mammifères et surtout chez les primates; chez l'embryon humain, il n'y a encore pas trace de muscles peauciers de la face, au cours du deuxième mois de la vie intra-utérine alors qu'à cette époque les autres muscles de l'extrémité céphalique sont déjà nettement différenciés.

En revanche, si ces muscles peauciers de la tête ne représentent, au point de

1. Il importe de remarquer que le mode d'innervation du péristaphylin interne et de l'azygos n'est pas encore absolument établi. Vulpian, Rethi et plus récemment Lermoyez, ont contesté toute intervention du facial dans l'innervation des muscles du voile; ils font jouer au pneumogastrique le rôle prépondérant. Anatomiquement, on comprend mal comment la 10e paire pourrait innerver les deux péristaphylins et l'azygos. A l'heure actuelle, on ne peut encore considérer la question comme tranchée.

vue chronologique, que le territoire secondaire de la 7e paire, ils l'emportent de beaucoup en importance, au moins dans l'espèce humaine, sur les muscles du territoire primitif. Chez l'homme, le facial est avant tout le nerf de l'expression et de la mimique. (Voy. RUGE, *Untersuchungen über die Gesichtsmuskulatur der Primaten*, Leipzig, 1887; *Morph. Jahrb.*, Bd. XI, 1886; *ibid.*, Bd. II, 1887. — RABL, *Anat. Anz.*, Bd. II, 1887. — POPOWSKY, *Morph. Jahrb.*, Bd. XXIII, 1895.)

2. *Territoire sensitif.* — *Nerf sensitif*, le facial a un territoire peu étendu. Il se borne à donner, par l'intermédiaire de la corde du tympan, la sensibilité

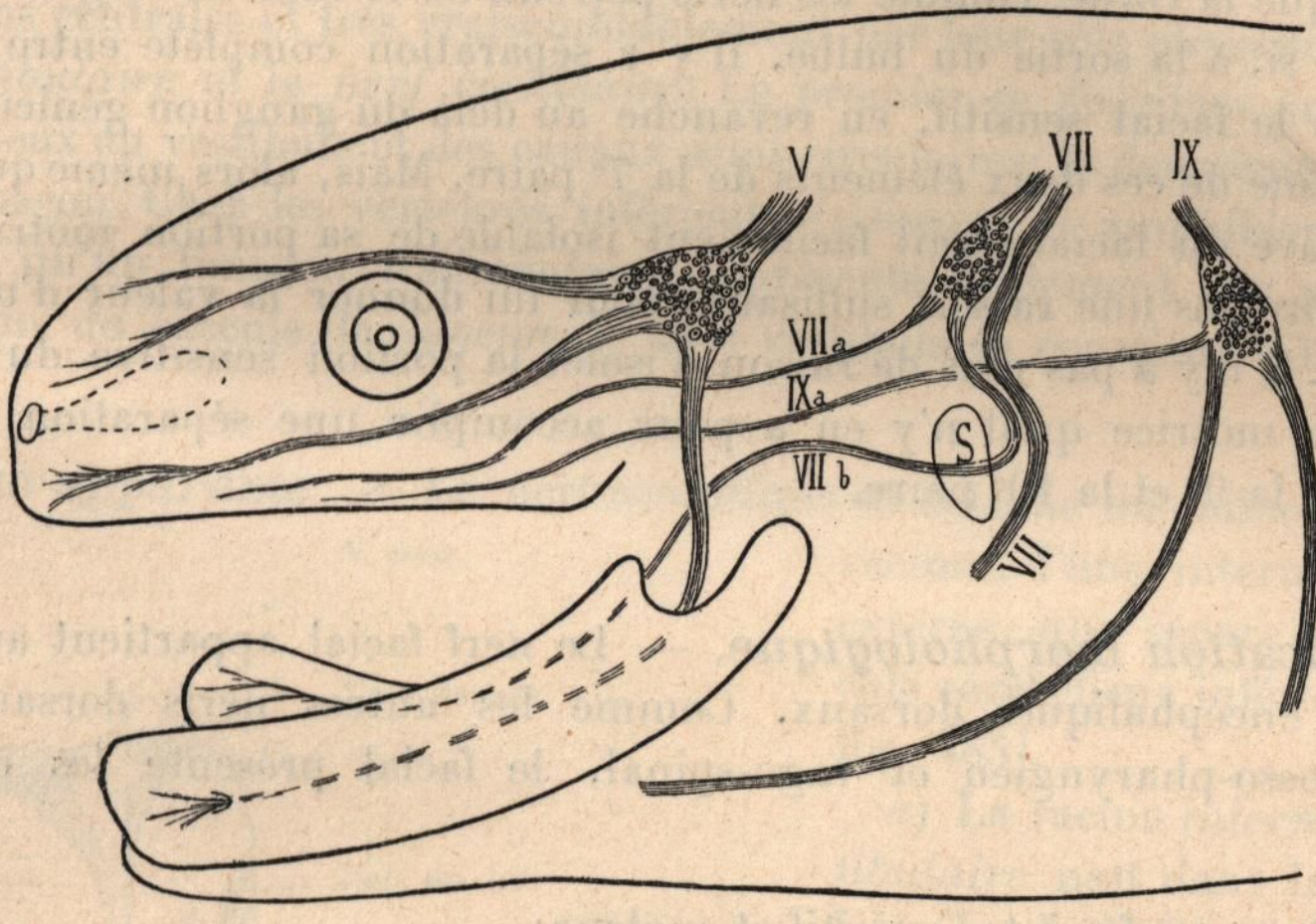

FIG. 484. — Schéma de la disposition des nerfs crâniens chez les vertébrés inférieurs. (D'après Wiedersheim.)

gustative aux deux tiers antérieurs de la muqueuse linguale. Mais, si chez l'homme et les vertébrés supérieurs le domaine sensitif du facial est considérablement réduit, il n'en est pas de même chez les vertébrés inférieurs. Chez ceux-ci, le facial a un territoire sensitif qui égale et dépasse même en importance le territoire moteur. Ce territoire est représenté par la face inférieure de la voûte palatine (grand nerf pétreux superficiel) et par la face dorsale de la langue et la partie antérieure du plancher de la bouche (corde du tympan) (Voy. fig. 484). Au cours du développement phylogénique, on voit le lingual absorber progressivement le territoire sensitif du facial et la partie distale du tronc de la corde du tympan. Mais l'importance primitive de cette dernière est encore attestée chez les mammifères par ce fait qu'elle apparaît notablement plus tôt que le nerf lingual au cours du développement (Dixon[1]).

La 13e paire de Sapolini. — Nous avons vu plus haut que les fibres sensitives de la corde du tympan allaient aboutir à l'intermédiaire de Wrisberg.

1. DIXON. The sensory distribution of the facial nerve in man. *Journal of anatomy and physiology*, 1899, vol. 33, p. 478.

Récemment, Sapolini a proposé de considérer l'intermédiaire, le ganglion géniculé et la corde comme un tout autonome qui formerait une 13e paire crânienne. Cette manière de voir est passible de multiples objections. En premier lieu, la corde du tympan ne contient pas que des fibres sensitives; nous avons vu, en effet, qu'elle possédait aussi des fibres centrifuges vaso-motrices et sécrétoires, égales et peut-être même supérieures en nombre aux fibres gustatives. De plus, toutes les fibres de l'intermédiaire de Wrisberg ne passent pas par la corde, puisque His jun. a trouvé que le ganglion géniculé possédait sept fois plus de cellules nerveuses que la corde du tympan ne contient de fibres. Il faut donc admettre qu'une partie des fibres de l'intermédiaire aboutit à d'autres rameaux que la corde, comme les nerfs pétreux ou le rameau lingual. Comme on le voit, si, à la sortie du bulbe, il y a séparation complète entre le facial moteur et le facial sensitif, en revanche au delà du ganglion géniculé il y a fusion intime de ces deux éléments de la 7e paire. Mais, alors même que la portion sensitive du facial serait facilement isolable de sa portion motrice, ce ne serait encore pas une raison suffisante pour lui donner la valeur d'une paire crânienne. Il n'y a pas plus de raison d'isoler la portion sensitive du facial de sa portion motrice qu'il n'y en a pour accomplir une séparation analogue pour la 5e, la 9e et la 10e paire.

Signification morphologique. — Le nerf facial appartient au groupe des nerfs encéphaliques dorsaux. Comme les autres nerfs dorsaux, trijumeau, glosso-pharyngien et vago-spinal, le facial présente les caractères suivants :

1° C'est un nerf mixte, sensitif et moteur;

2° Ses fibres motrices se distribuent à des muscles dérivés du mésoderme latéral, c'est-à-dire à des muscles branchiaux;

3° Il naît de la colonne grise qui prolonge vers l'encéphale le groupe cellulaire antéro-externe des cornes antérieures de la moelle.

Par contre, le facial a une émergence franchement ventrale, ce qui paraît anormal au premier abord. Mais nous avons vu que cette émergence ventrale apparaissait comme un phénomène secondaire et tardif au cours du développement phylogénique, qu'elle succédait à une émergence franchement latérale et qu'elle était liée à l'apparition et à l'extension de plus en plus considérable des lobes latéraux du cervelet. Nous avons vu aussi que cette transformation de l'émergence latérale primitive en émergence ventrale rendait compte d'une façon très satisfaisante du trajet complexe du facial à travers la protubérance (Voy. Généralités, p. 643, fig. 404 et 405).

Huitième paire : **NERF AUDITIF**

Syn. : Nerf acoustique, partie molle de la 7e paire.

Le nerf auditif, ou nerf de la 8e paire, se distribue au labyrinthe membraneux : c'est un nerf sensoriel.

Constitution. — Chez l'homme, comme d'ailleurs chez tous les vertébrés supérieurs, le nerf acoustique peut être considéré comme formé par la réunion de deux nerfs qui diffèrent par leur distribution périphérique, par leurs connexions centrales et très vraisemblablement par leur rôle physiologique : le *nerf vestibulaire* et le *nerf cochléaire*. Le premier se distribue au contenu membraneux du vestibule et des canaux semi-circulaires; le deuxième va innerver le limaçon. Chez les vertébrés inférieurs (poissons et amphibiens) qui ne possèdent qu'un limaçon rudimentaire, représenté seulement par une petite évagination du saccule, la *lagena*, le nerf vestibulaire constitue à lui seul la 8e paire.

Origine apparente. — Le nerf acoustique se détache du bulbe par deux racines, l'une interne, l'autre externe, que sépare le pédoncule cérébelleux inférieur (Voy. fig. 485).

a) La racine *interne* ou *vestibulaire* naît dans la fossette latérale du bulbe, immédiatement en dehors de l'intermédiaire de Wrisberg.

b) La racine *externe* ou *cochléaire* fait suite aux stries acoustiques et contourne la face externe du pédoncule cérébelleux inférieur pour venir s'accoler à la précédente au niveau du bord externe de ce pédoncule.

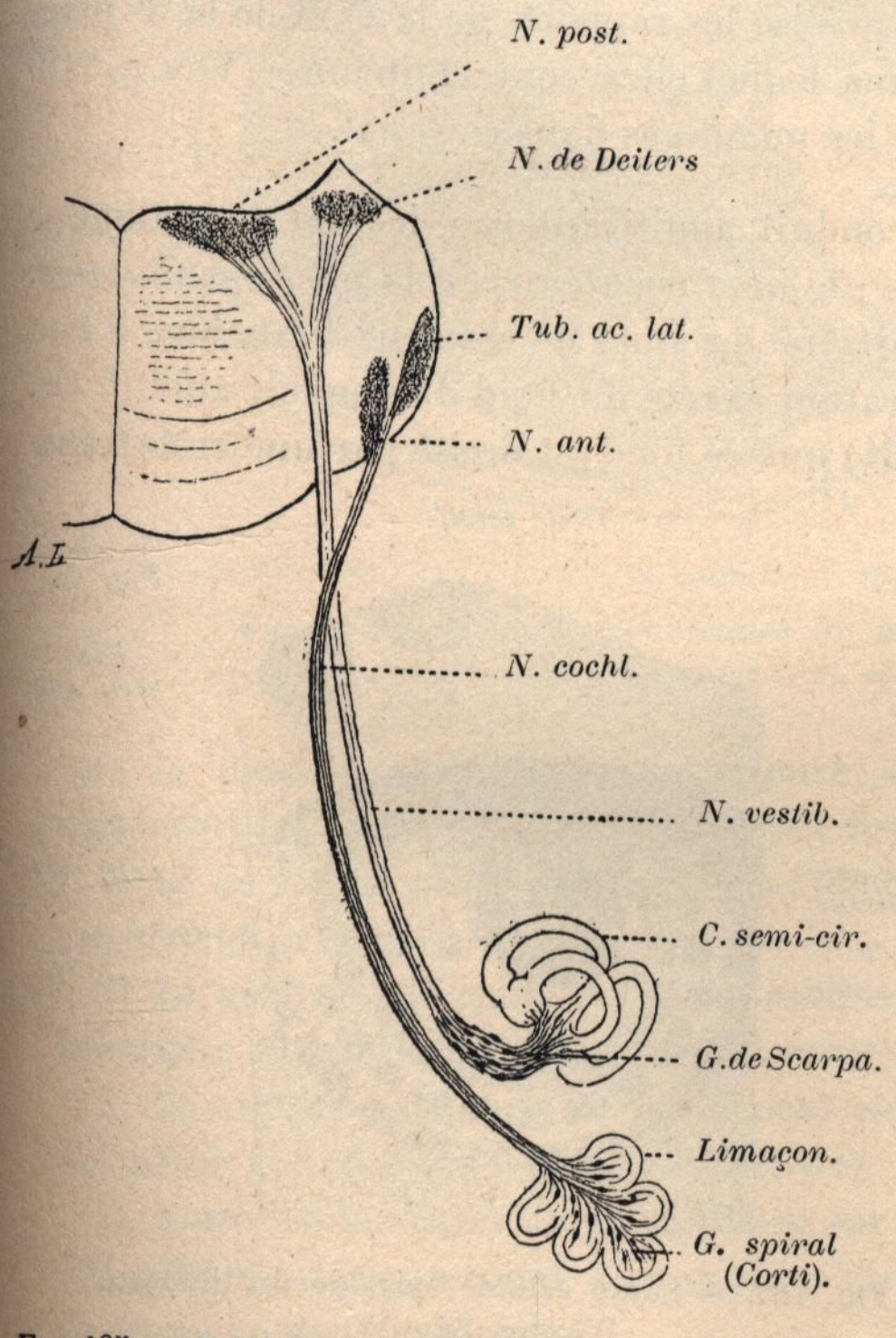

Fig. 485. — Origine et terminaison du nerf acoustique. Figure schématique.

Trajet. — Du bord antérieur du pédoncule cérébelleux inférieur, le nerf acoustique, formé par la juxtaposition de ces deux racines, se porte en haut, en dehors et en avant vers le conduit auditif interne. Au fond de ce dernier, la racine cochléaire et la racine vestibulaire se séparent de nouveau pour se distribuer, la première au limaçon, la deuxième au vestibule et aux canaux semi-circulaires.

Rapports. — Il faut étudier les rapports du nerf acoustique dans le crâne, portion intra-crânienne, et dans le conduit auditif interne, portion pétreuse.

1° PORTION INTRA-CRANIENNE. — Dans le crâne, l'acoustique répond : *En avant*, au corps de l'occipital qu'il croise un peu au-dessus du tubercule occipital, à la suture pétro-occipitale, au sinus pétreux inférieur logé dans celle-ci et enfin à la face postérieure du rocher. — *En arrière*, il croise la partie interne du pédoncule cérébelleux moyen et effleure le bord supérieur du lobule du pneumogastrique. — *Au-dessus* de lui, cheminent le facial et l'intermédiaire. Facial, intermédiaire et acoustique sont contenus dans un même manchon arachnoïdien. — *En bas*, la 9e, la 10e et la 11e paire courent parallèlement au faisceau formé par le facial et l'acoustique.

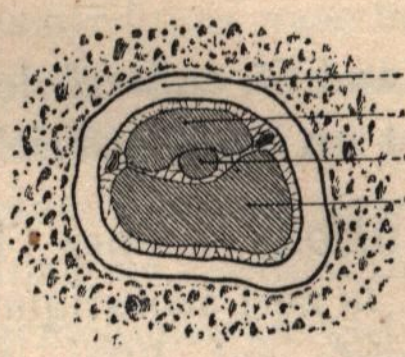

FIG. 486. — Coupe schématique de la 8e et de la 7e paire dans le conduit auditif interne.

2° PORTION PÉTREUSE. — Dans le conduit auditif interne, l'acoustique est placé au-dessous du facial. Il affecte à ce niveau la forme d'une gouttière à concavité supérieure, dans laquelle se superposent l'intermédiaire et le facial.

En étudiant ce nerf, nous avons précisé les rapports de la 7e et de la 8e paire avec les parois du canal osseux dans lequel elles sont contenues (Voy. p. 718) et avec les gaînes que leur forment les méninges dans ce canal.

Distribution. — Au fond du conduit auditif interne, le nerf acoustique se divise en deux branches terminales : le *nerf cochléaire* et le *nerf vestibulaire*.

Pour bien comprendre les rapports réciproques de ces deux branches, il faut avoir présente à l'esprit la configuration exacte du fond du conduit auditif. Or, nous savons (Voy. Ostéologie, p. 454) que ce fond est divisé par une crête transversale, falciforme, en deux étages : l'un supérieur, l'autre inférieur. L'étage supérieur est lui-même subdivisé en deux parties par une crête verticale : une partie antérieure qui n'est autre que l'entrée du *canal de Fallope*, une partie postérieure qui affecte la forme d'une fossette rugueuse criblée d'orifices microscopiques, c'est la *fossette vestibulaire supérieure*. De même, l'étage inférieur est aussi divisé en deux portions : l'une antérieure, de beaucoup la plus grande est une large dépression qui porte le nom de *fossette cochléaire* et au fond de laquelle on aperçoit une lame criblée qui s'enroule autour d'un orifice central : c'est la *lame criblée spiroïde du limaçon*; l'autre postérieure, très

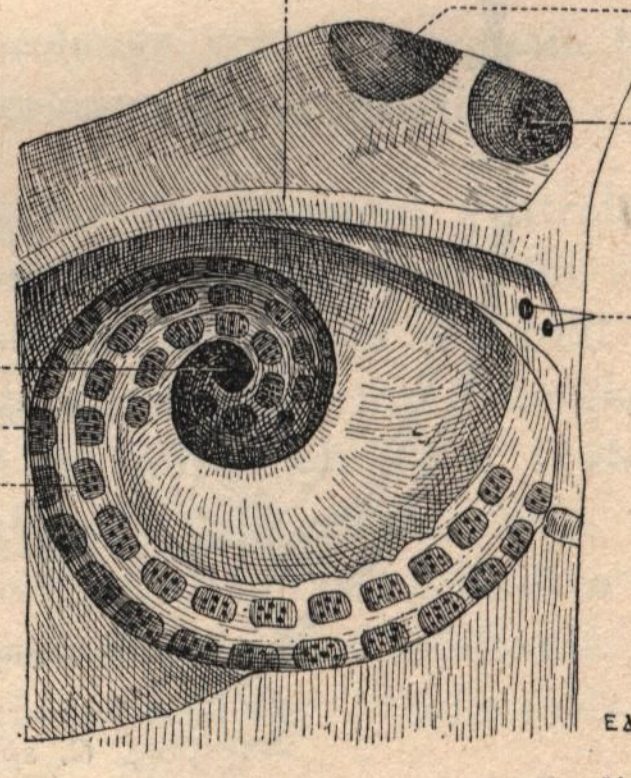

FIG. 487. — Lame criblée spiroïde du limaçon. D'après Sappey.
Cette figure représente un segment de la fig. 467, légèrement grossi.

réduite, est une petite fossette qui présente deux orifices, plus grands que ceux de la lame criblée ; c'est la *fossette vestibulaire inférieure* (Voy. fig. 487).

I, Le nerf cochléaire pénètre dans la fossette cochléaire et se tamise à travers les orifices de la lame criblée spiroïde. On verra plus loin (Voy. Organes des sens), qu'après avoir cheminé dans l'épaisseur du limaçon osseux, les filets terminaux du nerf cochléaire viennent se terminer en dernière analyse au niveau de l'appareil épithélial de l'organe de Corti.

II. Le nerf vestibulaire se divise en deux branches : l'une supérieure, l'autre inférieure.

A. *La branche supérieure*, située sur le même plan que le facial, se porte

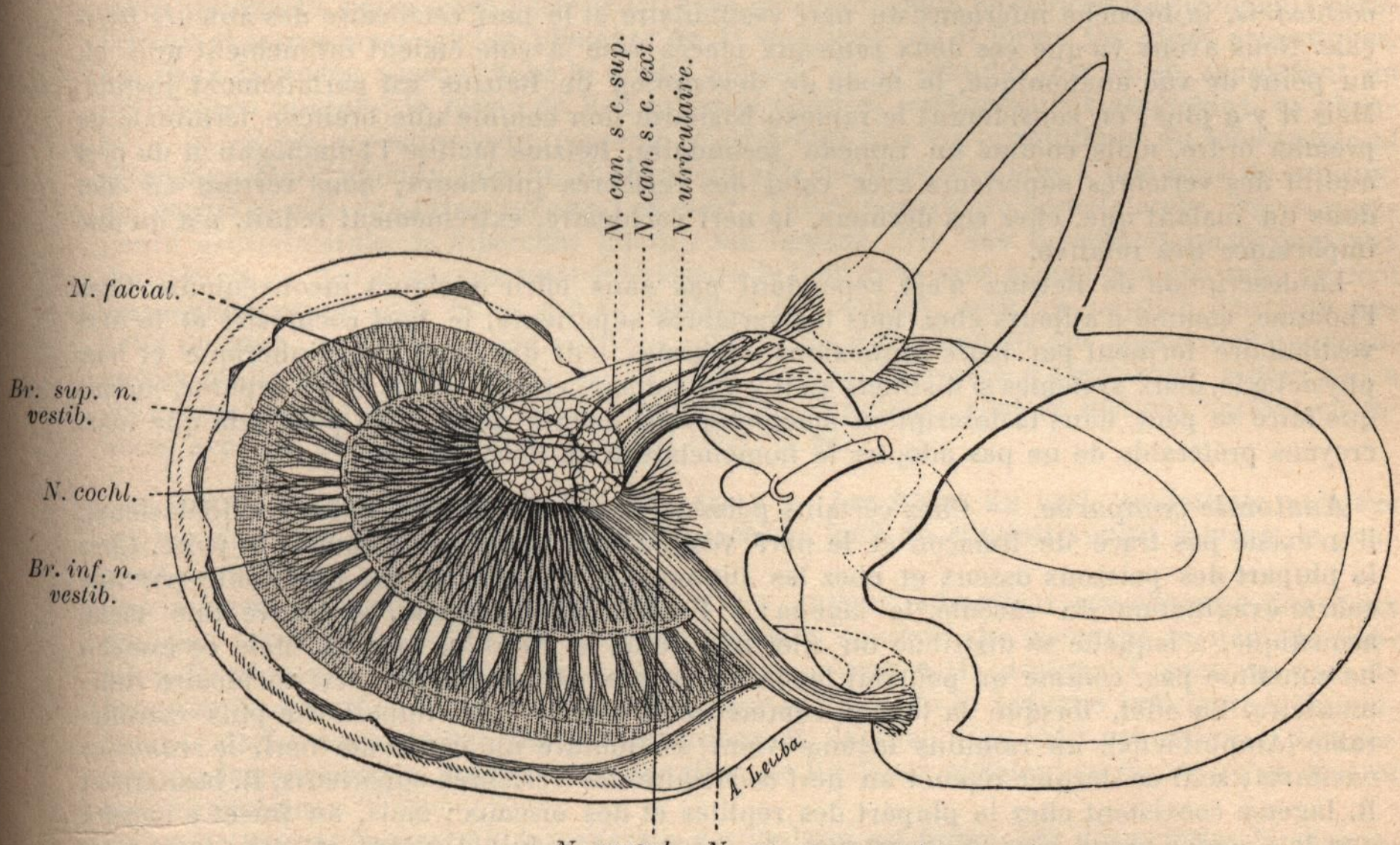

Fig. 488. — Mode de ramescence du nerf auditif. — D'après Retzius.
Labyrinthe membraneux droit, vu par sa face postérieure ;

vers la fossette vestibulaire supérieure, et se divise en trois rameaux qui traversent les orifices que présente cette fossette ; ce sont :

1) ***Le nerf de la tache acoustique de l'utricule*** (ramulus maculæ acustic. recessus utriculi, *Retzius*).

2) ***Le nerf de l'ampoule du canal semi-circulaire supérieur ou sagittal*** (ramulus cristæ ac. ampullæ anterioris, *Retzius*).

3) ***Le nerf de l'ampoule du canal semi-circulaire externe ou horizontal*** (ramulus cristæ ac. ampullæ externæ, *Retzius*).

B. *La branche inférieure* est placée sur le même plan que le nerf cochléaire ; elle adhère intérieurement à ce dernier et semble ne faire qu'un avec lui. Elle se divise en deux rameaux.

1) ***Le nerf de la tache acoustique du saccule*** (ramulus mac. ac. sacculi, *Retzius*).

2) ***Le nerf de l'ampoule du canal semi-circulaire postérieur ou frontal*** (ramus cristæ acustic. ampullæ posterioris, *Retzius*) (Voy. fig. 488).

La description que je viens de donner du mode de ramescence du nerf auditif est celle de la plupart de nos auteurs classiques ; elle diffère par contre sensiblement de celle de Retzius

(*Das Gehörorgan der Wirbelthiere*, 1881). L'ouvrage de Retzius ayant fait époque dans l'histoire anatomique de l'oreille interne, et sa description étant, à l'heure actuelle, généralement adoptée en Allemagne, je crois utile d'indiquer ici brièvement cette description. Elle peut se résumer par le tableau suivant :

NERF ACOUSTIQUE.

Ramus vestibularis, superior s. posterior.	Ramulus recessus utriculæ. Ramulus ampullæ superioris s. sagittalis. Ramulus ampullæ externæ s. horizontalis.	
Ramus cochlearis, inferior s. anterior.	R. posterior s. s.	Ramulus sacculi. Ramulus ampullæ posterioris s. frontalis.
	R. medius.	Ramulus basilaris.

Comme on le voit, Retzius fusionne en un tronc unique, qu'il décrit sous le nom de *ramus cochlearis*, la branche inférieure du nerf vestibulaire et le nerf cochléaire des auteurs français. Nous avons vu que ces deux rameaux placés côte à côte étaient intimement unis et, au point de vue anatomique, le mode de description de Retzius est parfaitement justifié. Mais il y a plus; en considérant le rameau basilaire non comme une branche terminale de premier ordre, mais comme un rameau secondaire, Retzius facilite l'homologation du nerf auditif des vertébrés supérieurs avec celui des vertébrés inférieurs; nous verrons en effet dans un instant que, chez ces derniers, le nerf cochléaire, extrêmement réduit, n'a qu'une importance très relative.

La description de Retzius n'est cependant pas sans offrir quelques inconvénients. Chez l'homme, comme d'ailleurs chez tous les vertébrés supérieurs, le nerf cochléaire et le nerf vestibulaire forment par leurs connexions centrales, leur distribution périphérique et leur physiologie, deux systèmes si distincts qu'il y a avantage, croyons-nous, à les séparer, autant que faire se peut, dans la description macroscopique de la 8e paire. C'est pour cela que nous croyons préférable de ne pas adopter la nomenclature de Retzius.

Anatomie comparée. — Chez certains poissons cartilagineux (ex. *Chimœra* [Sélaciens], il n'existe pas trace de limaçon et le nerf vestibulaire forme à lui seul la 8e paire. Chez la plupart des poissons osseux et chez les Dipneustes, le limaçon est représenté par une courte évagination du saccule, la lagena; à l'entrée de la lagena, se trouve une tache acoustique, à laquelle se distribue un filet très grêle, le *ramulus lagenæ*. Mais ce rameau ne constitue pas, comme on pourrait le croire au premier abord, un nerf cochléaire rudimentaire. En effet, lorsque la lagena commence à prendre une importance plus considérable (Amphibiens), au ramulus lagenæ vient s'adjoindre un deuxième nerf, le *ramulus basilaris*; seul ce dernier répond au nerf cochléaire des vertébrés supérieurs, R. basilaris et R. lagenæ coexistent chez la plupart des reptiles et des oiseaux; mais, au fur et à mesure que le premier prend plus d'importance, le second se réduit d'autant et, chez la plupart des mammifères, il fait toujours complètement défaut. Aussi est-ce à tort que certains auteurs décrivent et figurent comme une branche normale du nerf acoustique de l'homme, un filet allant aboutir à la portion initiale du canal cochléaire et qui serait l'homologue du R. lagenæ.

Le R. lagenæ n'est d'ailleurs pas la seule branche de l'acoustique qui disparaisse ainsi au cours du développement phylogénique. Chez les vertébrés inférieurs, il existe, d'après Retzius, un rameau allant se distribuer à une tache acoustique (macula neglecta) placé dans la cloison utriculo-sacculaire; c'est le *ramulus neglectus*. Mais, en dépit des assertions de Henle et de Reichert, ce ramulus neglectus n'existe pas chez l'homme (Retzius, Schwalbe, Cannieu[1].)

Anastomoses. — Comme nous l'avons vu en étudiant le facial, la 7e et la 8e paire s'unissent par deux anastomoses, vestiges de l'union intime que présentent le facial et l'acoustique chez les vertébrés inférieurs.

Origines réelles et connexions centrales (Résumé). — *Voy. p.* 493 *et* 531. — Nous étudierons séparément les origines réelles et les connexions centrales du nerf cochléaire et du nerf vestibulaire.

I. — **Nerf cochléaire.** — A. Origine réelle. — L'origine réelle des fibres du nerf cochléaire se trouve dans le ganglion spiral ou ganglion de Corti. Ce ganglion, qui sera plus longuement étudié avec l'oreille interne, est essentiellement formé de cellules bipolaires. Le prolongement protoplasmique ou cellulipète de ces cellules vient de l'organe de

1. Cannieu. Recherches sur le nerf auditif, ses rameaux et ses ganglions (Lille, 1894).

Corti. Le prolongement central forme avec ses congénères le nerf cochléaire. La bipolarité des cellules de son ganglion d'origine, la situation périphérique de ce ganglion, donnent au nerf cochléaire, comme d'ailleurs au nerf vestibulaire, une physionomie spéciale qui rapproche ces deux nerfs de l'olfactif et les distingue au contraire des autres nerfs cérébro-spinaux.

B. Connexions centrales. — Le nerf cochléaire se dirige vers les centres. Il forme la racine externe ou inférieure du nerf acoustique. Il se termine dans deux noyaux : le *noyau acoustique antérieur* et le *tubercule acoustique*; ce sont les *noyaux sensitifs terminaux* du nerf cochléaire. — Chez certains animaux comme le chat, le noyau antérieur envoie un prolongement qui accompagne le nerf acoustique jusque dans le conduit interne. Il ne s'agit pas là d'un ganglion assimilable au ganglion de Scarpa, comme l'a dit autrefois le Pr Coyne, mais d'une dépendance des noyaux sensitifs terminaux.

De ces noyaux partent les fibres de la *voie acoustique centrale*. Ces fibres se groupent en deux faisceaux, l'un antérieur, l'autre postérieur. Le faisceau antérieur passe en avant du pédoncule cérébelleux inférieur et se dirige transversalement en dedans pour former le corps trapézoïde. Le faisceau postérieur passe en dehors, puis en arrière du pédoncule cérébelleux et arrive ainsi sous le plancher du 4e ventricule où il forme les stries acoustiques. Ces deux faisceaux passent dans la moitié opposée de la protubérance et se réunissent en un faisceau unique : le ruban de Reil externe. Celui-ci, verticalement ascendant, va aboutir à la sphère acoustique du cerveau, c'est-à-dire aux circonvolutions du lobe temporal (Fleschig), Mais, chemin faisant, il abandonne de nombreuses fibres à une série de noyaux, qui jouent le rôle de centres réflexes; ce sont : l'olive supérieure homolatérale, l'olive supérieure controlatérale, le tubercule latéral, les noyaux gris des tubercules quadrijumeaux postérieurs. — De ces noyaux ainsi échelonnés le long de la voie acoustique centrale, partent vraisemblablement des fibres qui se mettent en rapport avec les noyaux d'origine des nerfs moteurs ; mais on ne connaît bien que celles qui émanent des tubercules quadrijumeaux postérieurs ; elles font partie de cette remarquable voie d'association réflexe qui a été décrite sous le nom de faisceau longitudinal postérieur ; elles se mettent surtout en relation avec les noyaux des nerfs de l'œil (Voy. p. 668).

II. — **Nerf vestibulaire**. — A. Origine réelle. — Les fibres du nerf vestibulaire ont leur origine dans les cellules d'un ganglion placé au fond du conduit auditif interne, le *ganglion de Scarpa*.

Il importe de remarquer que la plupart des auteurs admettent que chacune des deux branches du nerf vestibulaire possède un ganglion spécial ; ils réservent le nom de *ganglion de Scarpa* au ganglion de la branche supérieure ; ils désignent sous le nom de *ganglion de Bœttcher* le ganglion interposé sur le trajet de la branche inférieure [1]. En étudiant le nerf acoustique sur des coupes sériées, M. Cannieu (*loc. cit.*) est arrivé à démontrer que le ganglion de Scarpa et le ganglion de Bœttcher n'étaient en réalité qu'un seul et même ganglion.

Comme le ganglion spiral, le ganglion vestibulaire est formé par des cellules bipolaires, le prolongement protoplasmique de ces cellules vient des taches ou crêtes acoustiques du saccule, de l'utricule et des trois canaux semi-circulaires ; leur prolongement cylindraxile constitue le nerf vestibulaire.

B. Connexions centrales. — Le nerf vestibulaire forme la racine supérieure ou externe du nerf acoustique. Il contourne la face externe et le bord postérieur du pédoncule cérébelleux inférieur et arrive ainsi sous le plancher du 4e ventricule. Chacune de ses fibres se divise alors en deux branches : l'une, courte et horizontale, l'autre longue et verticale. Les branches horizontales se terminent dans le *noyau postérieur* et le *noyau de Deiters*. Les branches verticales forment un faisceau descendant (racine ascendante de Roller, racine descendante de Charpy) qui se termine dans une colonne de substance grise (*noyau de la racine descendante*). — De ces *trois noyaux sensitifs terminaux* du nerf vestibulaire, partent des fibres qui franchissent la ligne médiane et vont se réunir à la voie sensitive centrale du côté opposé. Le point de l'écorce où elles vont aboutir n'est pas encore exactement connu. — Le nerf vestibulaire présente également d'importantes connexions avec le cervelet. Mais ces connexions sont-elles directes, ou, en d'autres termes, certaines fibres du nerf vestibulaire passent-elles directement dans le pédoncule cérébelleux inférieur ? Sont-elles au contraire indirectes, c'est-à-dire établies par des fibres émanées des noyaux sensitifs terminaux du nerf vestibulaire ? La question n'est pas encore tranchée,

1. Testut donne le nom de ganglion de Bœttcher à une intumescence ganglionnaire placée sur un filet qui irait aboutir à la portion vestibulaire du canal cochléaire (Voy. Testut, *Anat. hum.*, 3e édit. t. III, p. 1174 et fig. 920). Nous avons vu que la plupart des auteurs admettent depuis Retzius que ce filet fait défaut chez l'homme.

Neuvième paire : NERF GLOSSO-PHARYNGIEN

Syn. : Portio minor s. n. lingualis paris octavi.

Définition. — Le glosso-pharyngien, ou nerf de la 9e paire, est un nerf mixte, moteur et sensitif. Nerf moteur, le glosso-pharyngien intervient dans l'innervation des muscles du pharynx, des muscles du voile du palais et de certains muscles de la langue. Nerf sensitif, il prend part à l'innervation de la muqueuse du pharynx et surtout de la muqueuse linguale, à laquelle il donne à la fois la sensibilité générale et la sensibilité gustative.

Origines réelles et connexions centrales (Résumé) (Voy. p. 490). — Le glosso-pharyngien contient des fibres motrices et des fibres sensitives, qu'il nous faut étudier séparément, au point de vue de leur origine réelle et de leurs connexions centrales.

I. **Fibres motrices.** A) Origine réelle. — Les fibres motrices sont formées par le prolongement cylindraxile des cellules d'un noyau placé au-dessus et au dedans du nucleus ambiguus. Ce noyau, comme le nucleus ambiguus, prolonge vers l'encéphale le groupe cellulaire antéro-externe des cornes antérieures de la moelle. Parties de ce noyau, les fibres radiculaires motrices du glosso-pharyngien, dont quelques-unes ont une origine croisée (Cajal), se portent en arrière pour se joindre aux fibres sensitives[1].

B) Connexions centrales. — Le *centre cortical* de la portion motrice de la 9e paire est encore mal connu. La *voie cortico-bulbaire* suit la voie pyramidale et aboutit après décussation au noyau bulbaire.

II. **Fibres sensitives.** A) Origine réelle. — Les fibres sensitives du glosso-pharyngien ont, comme toutes les fibres sensitives, leur cellule d'origine hors des centres. Ces cellules se groupent en deux amas ganglionnaires, le ganglion d'Andersch et le ganglion d'Ehrenritter, que nous décrirons plus loin au point de vue macroscopique. Ces cellules sont des cellules unipolaires avec prolongement unique bifurqué en T. Une des branches, prolongement cellulipète ou protoplasmique, se dirige vers la périphérie et aboutit au territoire muqueux du glosso-pharyngien. L'autre, prolongement cellulifuge ou cylindraxile, se dirige vers les centres.

B) Connexions centrales. — En arrivant dans le bulbe, chaque prolongement cylindraxile, émané des cellules des ganglions du glosso-pharyngien, se divise en deux branches : l'une horizontale, courte ; l'autre verticale, qui descend pour constituer avec ses congénères *le faisceau solitaire*. Les unes et les autres se terminent dans la partie supérieure du noyau du faisceau solitaire. De ce noyau (*noyau sensitif terminal*), partent des fibres qui, après décussation, se joignent à la voie sensitive centrale et se terminent en une région de l'écorce encore indéterminée.

Origine apparente. — Le glosso-pharyngien naît du sillon collatéral postérieur du bulbe ou sillon des nerfs mixtes ; à ce niveau, il émerge par cinq ou six filets, assez lâchement unis entre eux et séparés par une veinule des faisceaux du pneumogastrique qui s'étagent immédiatement au-dessous.

Trajet. — Les filets d'origine du glosso-pharyngien ne tardent pas à se fusionner en un tronc unique. Celui-ci se dirige presque horizontalement en avant et en dehors vers le trou déchiré postérieur. Il s'engage dans la partie la plus interne de ce trou et arrive ainsi hors du crâne. Il devient alors vertical, puis oblique en bas et en avant, décrivant dans son ensemble une courbe assez régulière, à concavité regardant en avant et en haut (Voy. fig. 489). Il arrive à la base de la langue où il s'épanouit en filets terminaux.

Ganglions. — Sur le trajet du glosso-pharyngien se trouvent deux ganglions : l'un principal, le *ganglion d'Andersch*, l'autre accessoire, le *ganglion d'Ehrenritter*.

a) Le *ganglion d'Andersch* (ganglion principal, ganglion inférieur, ganglion pétreux), est placé au niveau du point où le glosso-pharyngien traverse le trou déchiré postérieur. Tantôt ferme, arrondi, bien limité, tantôt au contraire plus mou, plus diffus et d'aspect plexiforme, il a ordinairement une coloration

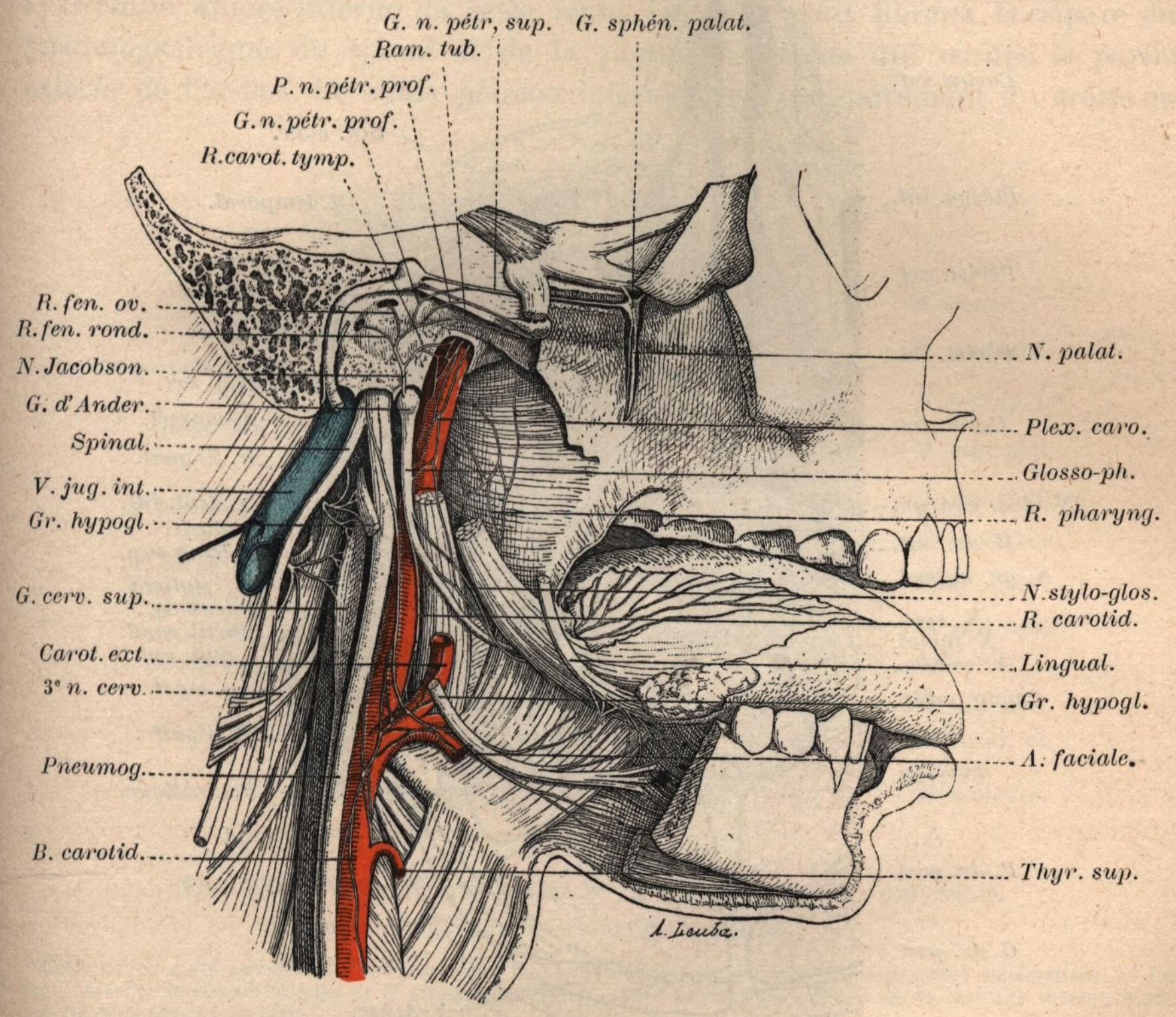

FIG. 489. — Nerf glosso-pharyngien. — D'après Hirschfeld.

grisâtre. Il coiffe le léger coude saillant en avant que forme le glosso-pharyngien au moment où il sort du crâne. Il est en grande partie logé dans une petite fossette, la *fossette pyramidale*. On a vu (Ostéologie, p. 458) que celle-ci était creusée sur la face inférieure de la pyramide pétreuse, en dedans de la fosse jugulaire, en arrière de l'orifice inférieur du canal carotidien et qu'au niveau de son sommet venait déboucher l'aqueduc du limaçon.

b) Le *ganglion d'Ehrenritter* est situé à 2 ou 3 millimètres au-dessus du ganglion d'Andersch. Encore appelé ganglion supérieur, ganglion accessoire, ganglion de Muller, ce renflement ganglionnaire a été pour la première fois décrit par Ehrenritter[1]. De forme ovoïde, de coloration rougeâtre, il est notablement plus petit que le ganglion d'Andersch.

Souvent indépendant de ce dernier, il lui est quelquefois uni par une

1. EHRENRITTER. *Salzburger mediz. chirurg. Zeitung*, 1799, t. V, p. 319-320.

traînée ganglionnaire plus ou moins nette. Comme nous l'avons vu, l'un et l'autre ont la même signification morphologique et sont formés par des cellules à fibres en T, neurones d'origine des fibres sensitives du glosso-pharyngien.

Rapports. — Nous étudierons successivement les rapports du glosso-pharyngien dans le crâne, dans le trou déchiré postérieur et hors de la cavité crânienne.

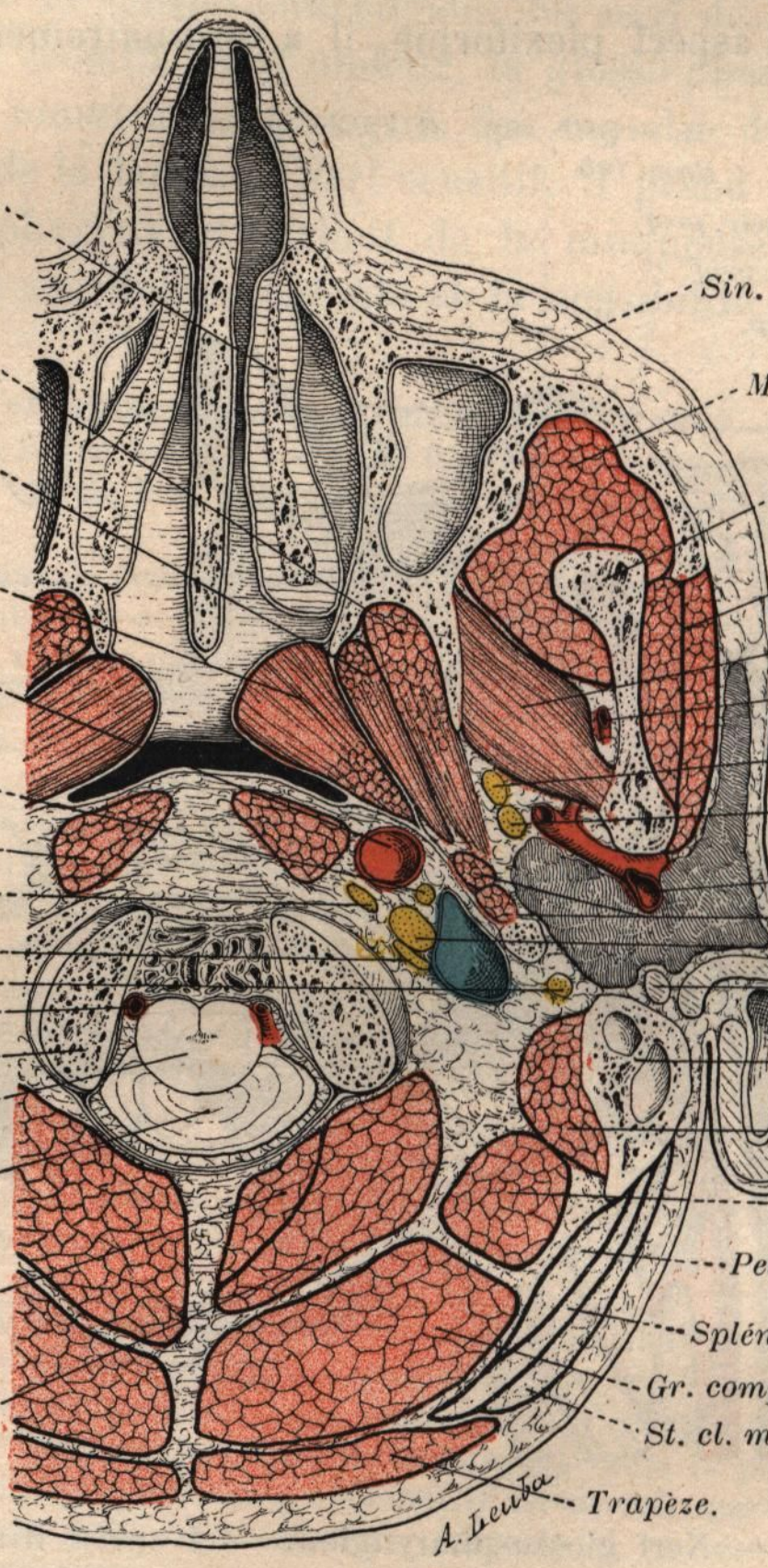

FIG. 490. — Coupe transversale de la tête passant par un peu au-dessus de la pointe de l'apophyse mastoïde (segment inférieur de la coupe).

Ce schéma a été dessiné d'après une coupe exécutée sur un sujet congelé ; la coupe intéresse la partie supérieure de l'espace latéro-pharyngien.

1° *Dans le crâne*, le glosso-pharyngien est en rapport : *en avant*, avec le tubercule occipital placé à la jonction du corps de l'occipital et des masses latérales ; *en arrière*, avec le lobule du pneumogastrique ou flocculus ; *en bas*, il est adjacent au pneumogastrique ; *en haut*, un espace angulaire à sommet bulbaire le sépare du faisceau formé par le facial, l'intermédiaire de Wrisberg et l'acoustique (Voy. fig. 508, p. 776).

A sa sortie de l'encéphale, le glosso-pharyngien traverse successivement : la pie-mère, le tissu sous-arachnoïdien et enfin l'arachnoïde, qui lui constitue

un manchon séreux qui contient en même temps le pneumogastrique et le spinal (Voy. fig. 470). La pie-mère se réfléchit sur le nerf pour former son névrilème ; le tissu sous-arachnoïdien et le manchon arachnoïdien se prolongent jusqu'au trou déchiré postérieur. Au fond de la fossette pyramidale, l'espace sous-arachnoïdien et peut-être la cavité arachnoïdienne communiquent avec les espaces périlymphatiques de l'oreille interne par l'aqueduc du limaçon.

2° *Au niveau du trou déchiré postérieur*, le nerf glosso-pharyngien occupe l'extrémité antéro-interne de cette fente. Un petit pont fibreux le sépare du pneumogastrique, du spinal et de la jugulaire interne qui occupe la partie externe de l'orifice. Le sinus pétreux inférieur sort ordinairement du crâne en

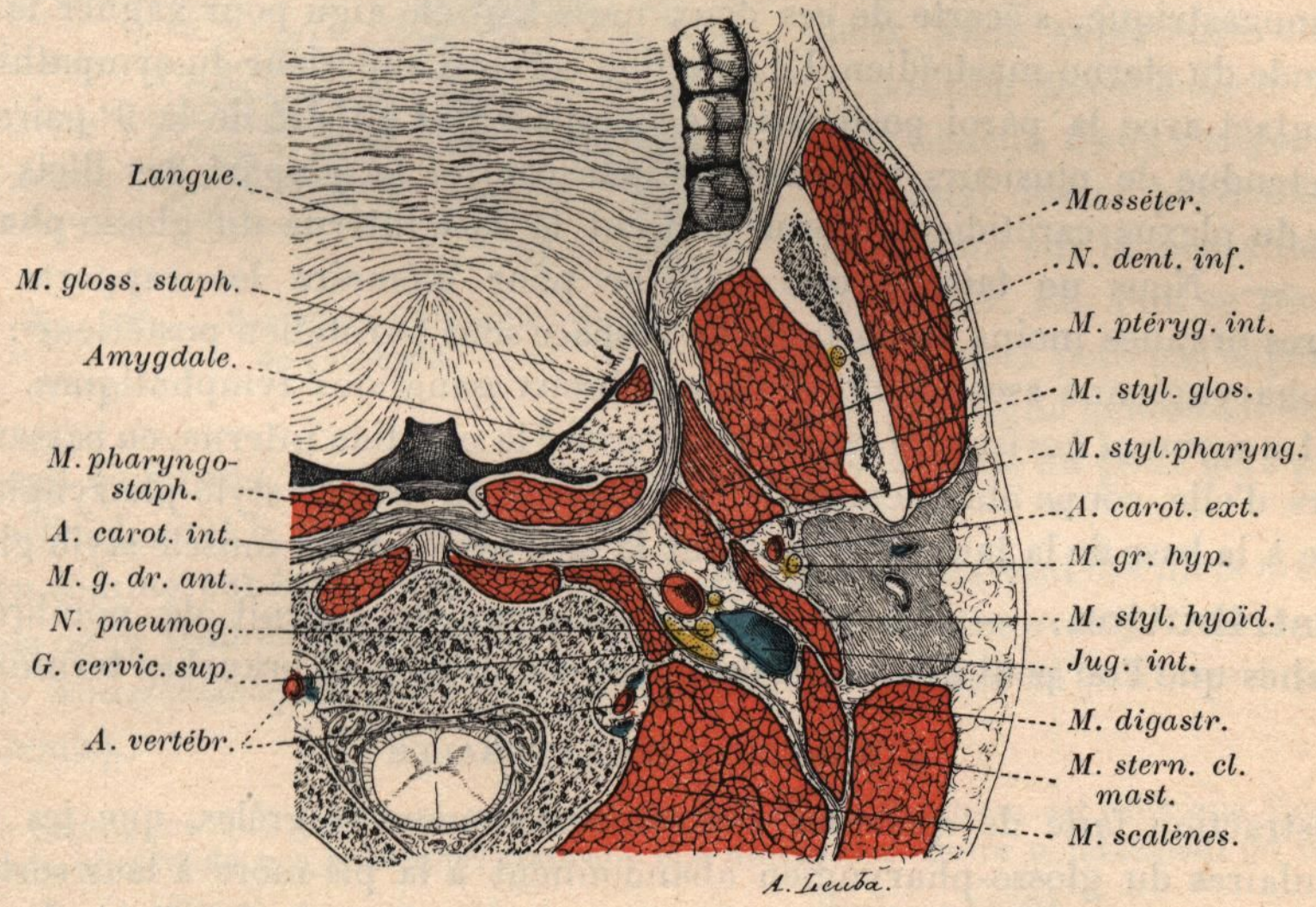

Fig. 491. — Coupe transversale de la tête passant par l'amygdale. (Segment inférieur de la coupe.)

Cette coupe a été exécutée sur le même sujet que la précédente et, comme elle, légèrement schématisée. — La jugul. externe intra-parotidienne et le glosso-pharyngien, placé sur le côté externe de la carotide interne n'ont pas été désignés par un trait.

dedans du glosso-pharyngien, auquel il est immédiatement adjacent ; au-dessous du trou déchiré, il prend les caractères d'une veine et croise perpendiculairement la face antérieure du glosso-pharyngien, ainsi que celle du pneumogastrique et du spinal avant de se jeter dans le golfe de la veine jugulaire.

3° Dans sa portion *extra-crânienne*, le glosso-pharyngien décrit une courbe dont la concavité regarde en haut et en avant. On peut, au point de vue des rapports, considérer cette portion extra-crânienne comme formée de deux segments, l'un vertical, l'autre horizontal.

a) Le *segment vertical* est contenu dans l'espace *latéro-pharyngien postérieur*.

Je crois utile de rappeler ici brièvement la constitution de cet espace dans lequel cheminent sur une étendue plus ou moins longue, à leur sortie du crâne, les quatre dernières paires crâniennes. Encore appelé *espace sous-parotidien postérieur*, il est limité de la façon suivante : *en arrière*, par les apophyses transverses des vertèbres cervicales supérieures doublées par les muscles prévertébraux ; *en avant*, par un plan musculaire, formé

par le digastrique et les trois muscles styliens, et prolongé jusqu'au pharynx par un feuillet aponévrotique qui comble l'espace angulaire qui existe entre le stylo-pharyngien et la paroi pharyngée; *en dedans*, l'espace est limité par le pharynx; *en dehors*, il se prolonge derrière le plan des muscles styliens et le digastrique jusqu'à la face profonde du sterno-cléido-mastoïdien; *en haut*, il répond à la zone pétreuse de la base du crâne; *en bas*, enfin il communique largement avec la région carotidienne (Voy. fig. 490 et 491).

Dans cet espace, le nerf glosso-pharyngien est d'abord situé en arrière de la carotide interne; mais il ne tarde pas à gagner la face externe de cette artère qu'il croise à angle très aigu. Le pneumogastrique, verticalement descendant et appliqué contre la face postéro-interne de la jugulaire interne, verticale comme lui, est en dehors de la 9e paire. Le grand hypoglosse est à ce niveau nettement postérieur. Le spinal, d'abord voisin du glosso-pharyngien dont le sépare le pneumogastrique, s'écarte de ces deux nerfs à angle aigu pour gagner la face profonde du sterno-mastoïdien. Le ganglion cervical supérieur du sympathique, en contact avec la paroi postérieure de l'espace, est séparé de la 9e paire par une étendue de plusieurs millimètres; par contre, la plupart des filets afférents du plexus carotidien interne croisent la face interne du glosso-pharyngien. — Nous ne faisons que signaler pour mémoire les rapports avec d'autres organes moins importants de l'espace sous-parotidien postérieur : l'artère pharyngienne ascendante et de nombreux ganglions lymphatiques.

b) Le *segment horizontal*, après avoir croisé la carotide interne, en passant en dehors d'elle, coupe obliquement la face externe du muscle stylo-pharyngien et arrive à la base de la langue en suivant la face profonde du muscle stylo-glosse.

Distribution. — Le nerf glosso-pharyngien fournit de nombreuses branches que l'on peut diviser en branches collatérales et branches terminales.

A. BRANCHES COLLATÉRALES

Abstraction faite de quelques rameaux extrêmement grêles, que les filets radiculaires du glosso-pharyngien abandonnent à la pie-mère à leur sortie de l'encéphale (Bochdaleck), la 9e paire fournit les branches collatérales suivantes : le nerf de Jacobson, les rameaux pharyngiens, le nerf du stylo-pharyngien, les rameaux carotidiens, le nerf du stylo-glosse et les rameaux tonsillaires.

1° ***Nerf de Jacobson*** (n. tympanicus, ramus auricularis n. glosso-pharyngii). — Le nerf de Jacobson se détache de la face externe du ganglion d'Andersch. Il se porte en avant et en dehors et pénètre presque aussitôt dans un canal osseux, creusé dans l'épaisseur du rocher, le *canal tympanique*, dont l'orifice inférieur est situé sur la crête osseuse qui sépare l'orifice inférieur du canal carotidien de la fosse jugulaire. Ce conduit tympanique, long de 6 à 8 millimètres environ, conduit le nerf sur la paroi inférieure de la caisse du tympan. Le nerf tympanique s'applique alors sur la paroi interne de la caisse, creusant sur elle une mince rainure. Un peu au-dessous du promontoire, il se divise en six filets terminaux : deux se portent en arrière, deux en avant, deux en haut.

a) *Filets postérieurs*. — Ces filets postérieurs sont toujours très grêles. Le *filet inférieur* se dirige vers la fenêtre ronde et se distribue à la membrane qui obture cet orifice. Le *filet supérieur* s'épanouit sur la portion de la muqueuse tympanique qui entoure la fenêtre ovale.

b) *Filets antérieurs.* — Des deux filets antérieurs, l'un chemine sur la paroi postérieure de la trompe et se distribue à la muqueuse tubaire; l'autre, généralement désigné sous le nom de nerf *carotico-tympanique*, sort de la caisse du tympan par un conduit spécial qui l'amène dans la portion verticale du canal carotidien. Il se termine en se jetant dans le plexus carotidien; ce filet est souvent double, soit dans tout son trajet, soit dans le voisinage de sa terminaison carotidienne (Voy. fig. 489).

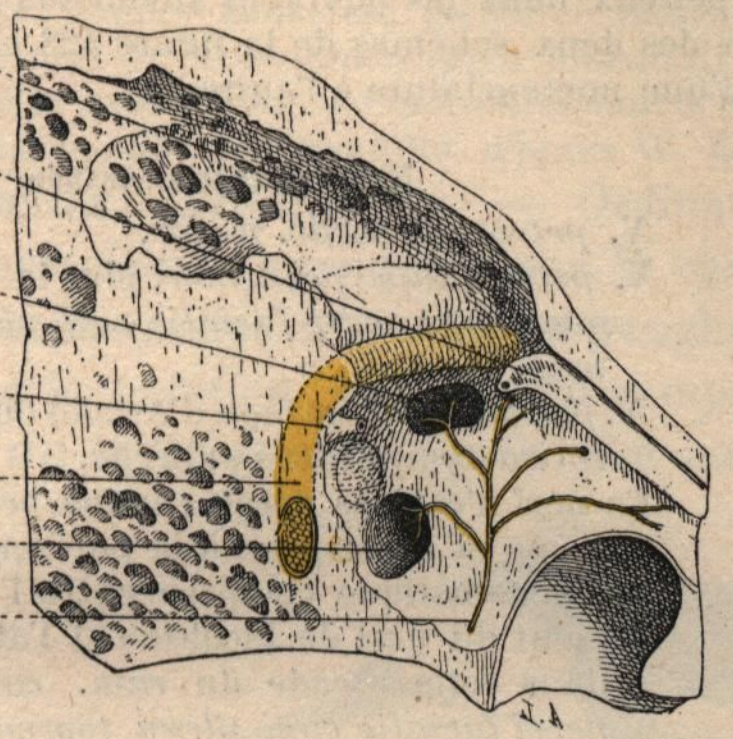

Fig. 492. — Branches terminales du nerf de Jacobson.

c) *Filets supérieurs.* — Les deux filets supérieurs ont une disposition sensiblement identique. Chacun d'eux s'engage dans un canal osseux particulier qui le conduit sur la face antérieure du rocher. Là, l'un se réunit au grand nerf pétreux superficiel; on le désigne généralement sous le nom de *grand nerf pétreux profond*. L'autre aboutit au petit nerf pétreux superficiel, c'est le *petit nerf pétreux profond*.

En somme, sur les six filets du nerf de Jacobson, trois sont des *filets muqueux* (filets de la trompe, de la fenêtre ronde et de la fenêtre ovale), trois sont des *filets anastomotiques* (nerf carotico-tympanique, grand et petit nerf pétreux profonds).

La description que nous venons de donner du nerf de Jacobson est celle que l'on trouve dans la plupart de nos classiques français, elle diffère par contre notablement de celle des

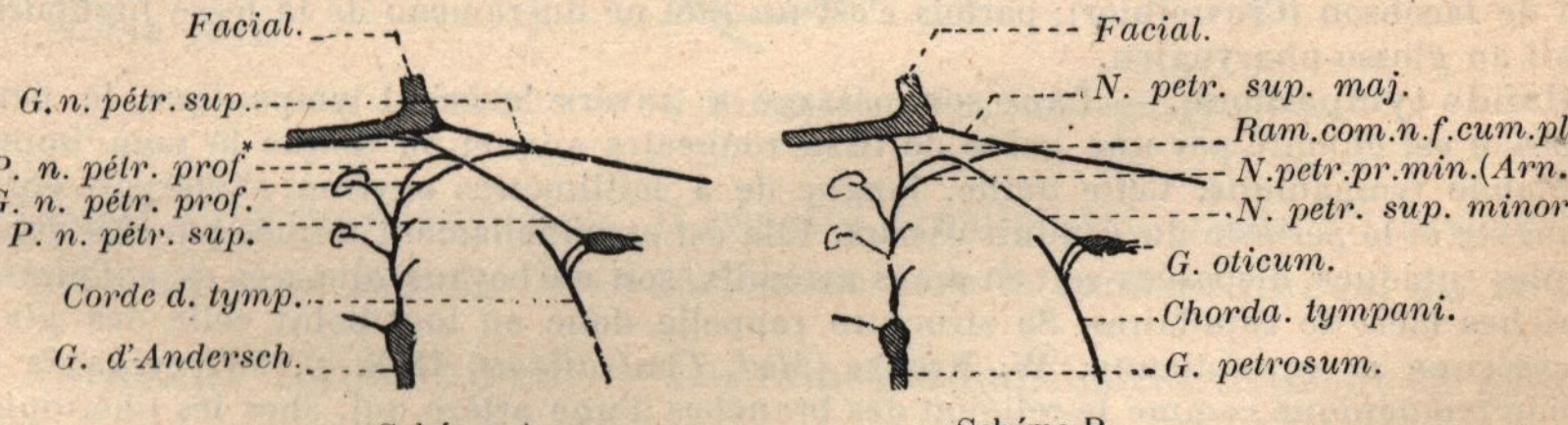

Fig. 493. — Schéma des branches terminales du glosso-pharyngien.
A : nomenclature française. — B : nomenclature allemande.

auteurs allemands. Cette différence tient d'ailleurs moins à un désaccord sur la disposition anatomique elle-même qu'à des divergences d'interprétation et de nomenclature.

Si nous laissons de côté les descriptions anciennes de Jacobson, de Hitzel, d'Arnold, etc., nous voyons que la plupart des anatomistes allemands (Valentin, Henle, Luschka, Schwalbe, etc.) décrivent le nerf de Jacobson et les nerfs pétreux de la façon suivante : Ils considèrent le nerf de Jacobson comme se continuant directement avec le petit nerf pétreux superficiel, qui est lui-même regardé comme émanant du ganglion otique. Il existe ainsi une longue anastomose, allant du ganglion d'Andersch au ganglion otique. Cette anastomose présente deux portions, l'une intra-pétreuse, c'est le *nerf de Jacobson*, l'autre extra-pétreuse c'est le *petit nerf pétreux superficiel*. Si on fait abstraction des filets destinés aux muqueuses tubaire et tympanique, on voit partir de cette anastomose trois filets anastomotiques : le premier se détache de la partie extra-pétreuse de l'anse anastomotique et va au ganglion

géniculé, c'est le *r. communicans nervi facialis cum plexu tympanico*. Le deuxième, issu de la portion intra-pétreuse de l'arcade, va s'unir au filet émané du plexus sympathique carotidien et gagne avec lui le grand nerf pétreux superficiel : c'est le *n. petrosus prof. minor* d'Arnold ou *n. carotico-tympanicus sup*. Le troisième va se jeter dans le plexus péricarotidien; il constitue le *n. carotico-tympanicus* ou *r. carotico-tympanicus inf.*

Ce mode de description diffère assez de celui que nous donnent nos classiques pour que l'étude du nerf de Jacobson et des nerfs pétreux dans les ouvrages allemands soit difficile pour un lecteur français. La comparaison des deux schémas de la figure 498 et la lecture du tableau ci-joint faciliteront le passage d'une nomenclature à l'autre.

Nomenclature française.	Nomenclature allemande.
Grand nerf pétreux superficiel..	*N. petros. superfic. major.*
Petit nerf pétreux superficiel.	*N. petros. superfic. minor*, plus le *ramus communicans nervi facialis cum plexu tympanico.*
Grand nerf pétreux profond..	*N. petros. prof. minor* d'Arnold ou *nervus carotico-tympanicus superfic.*
Petit nerf pétreux profond	Ce nerf n'est pas décrit comme branche autonome et correspond à la portion de l'arcade anastomotique comprise entre l'épanouissement du nerf de Jacobson et l'abouchement dans cette arcade du *ram. communicans nervi facialis cum plexu tympanico.*

Comme on le voit, ce qui distingue surtout le mode de description des auteurs allemands, c'est le fait de décrire comme un rameau autonome (*ramus communicans nervi facialis cum plexu tympanico*), le petit segment marqué d'un astérisque sur le schéma A, segment que nous regardons comme la partie initiale du petit nerf pétreux superficiel. Si ce segment avait la direction représentée sur le schéma B, direction que lui donne Henle dans son texte et dans ses planches, le mode de description allemand serait certainement bien plus logique; mais en réalité il n'en est rien; comme l'a montré depuis longtemps Garibaldi (*Studi sul piccolo nervo petroso*, Communication au Congrès de Turin, 1876), le segment en question a toujours la direction indiquée sur le schema A.

Je dois ajouter que l'existence de ce segment a été niée par Bischoff (*Mikrosk. Analyse der anastomosen der Kopfnerven*, München, 1865). Mais dans une série de recherches de contrôle, Krause (*Zeitschr. f. rat. Med.*, 1866, vol. XXVIII, fasc. I) et Garibaldi (*loc. cit.*) ont montré que cette existence ne pouvait faire l'objet d'aucun doute.

Un filet de pneumogastrique peut s'unir à un filet du glosso-pharyngien pour former le nerf de Jacobson (Cruveilhier); parfois c'est un filet né du rameau de la fosse jugulaire qui s'unit au glosso-pharyngien.

Glande tympanique. — Dans son passage à travers le canal tympanique, le nerf de Jacobson est entouré par une gaine de tissu rougeâtre auquel on donne le nom impropre de glande tympanique. Cette gaine, longue de 4 millimètres environ, s'interpose entre le périnèvre et le périoste du conduit osseux. Elle est essentiellement formée par des amas de cellules cubiques, disposées soit en amas arrondis, soit en boyaux allongés et entourés par de riches lacis de capillaires. Sa structure rappelle donc en tout point celle des glandes coccygienne et carotidienne. W. Krause (*Med. Centralblatt*, 1878, p. 737) regarde cette glande tympanique comme le reliquat des branches d'une artère qui, chez les Chéiroptères, les Rongeurs et les Insectivores, traverserait le canal tympanique pour se distribuer à la caisse du tympan. C'est la branche tympanique de l'artère stylo-mastoïdienne et non le nerf, qui est entourée par la glande tympanique, quand l'artère quitte le nerf de Jacobson pour suivre un canal spécial jusque dans la caisse (W. Krause).

2° ***Rameaux pharyngiens.*** — Les rameaux pharyngiens, au nombre de deux ou trois, se détachent du glosso-pharyngien à des hauteurs différentes au moment où ce nerf contourne la face externe de la carotide interne. Ils se portent en dedans et s'anastomosent avec les rameaux pharyngiens fournis par le pneumogastrique et le ganglion cervical supérieur du sympathique pour former le *plexus pharyngien*, auquel appartient l'innervation motrice, sensitive, vaso-motrice et sécrétoire du pharynx.

3° ***Nerf du stylo-pharyngien*** (*ramus circumplexus*, Valentin). — Le nerf du stylo-pharyngien se détache de la 9e paire au moment où celle-ci va

atteindre le bord postérieur de ce muscle. Il s'épanouit à la surface du stylo-pharyngien, en s'anastomosant avec la terminaison du filet musculaire fourni par le facial. Il en résulte la formation d'une sorte de plexus qui entoure de ses mailles la partie moyenne du muscle.

Variétés. — Le nerf du stylo-pharyngien fournit parfois un rameau au stylo-hyoïdien et au digastrique. Sappey considère même ce rameau comme constant. D'après Valentin et Schwalbe, le nerf du stylo-pharyngien fournirait quelques rameaux muqueux qui, après avoir traversé le constricteur, se distribueraient à la muqueuse du pharynx, à la muqueuse amygdales et à la base de l'épiglotte, d'après W. Krause.

4° ***Rameaux carotidiens.*** — Ordinairement au nombre de deux, les rameaux carotidiens s'appliquent sur la carotide interne et viennent s'unir à des filets du pneumogastrique et du ganglion cervical supérieur, pour former le *plexus péricarotidien* (Voy. Grand sympathique).

5° ***Nerf du stylo-glosse.*** — Ce filet naît souvent par un tronc commun

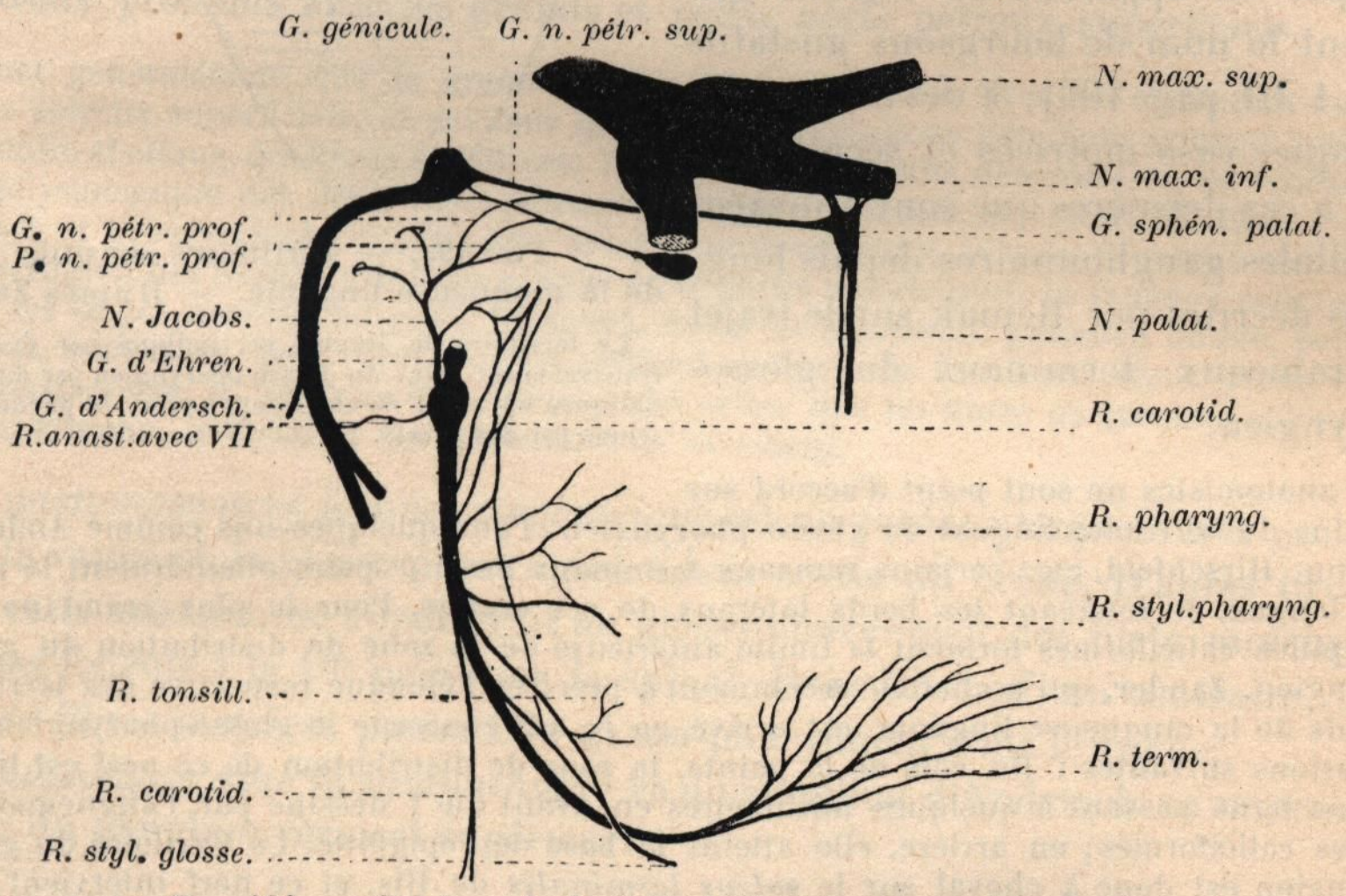

Fig. 494. — Schéma de la distribution du glosso-pharyngien.

avec le nerf du stylo-pharyngien. Il pénètre dans le stylo-glosse au niveau du tiers inférieur de ce muscle. Il s'anastomose avec le rameau lingual du facial.

6° ***Rameaux tonsillaires.*** — Les rameaux tonsillaires naissent du glosso-pharyngien à quelques millimètres en arrière de la base de la langue. Ils se portent vers la face externe de l'amygdale sur laquelle ils forment un petit plexus, le plexus tonsillaire d'Andersch dont les mailles entourent l'épanouissement de l'artère tonsillaire, branche de la palatine ascendante. Ils se distribuent à la muqueuse qui recouvre l'amygdale et les deux piliers du voile du palais.

B. BRANCHES TERMINALES

Le glosso-pharyngien aborde la base de la langue, au niveau du point où les fibres du stylo-glosse pénètrent dans cet organe. Il chemine sous la couche glanduleuse qui double la partie postérieure de la muqueuse linguale, puis s'épanouit en un bouquet de filets terminaux. Ceux-ci s'anastomosent entre eux en formant un plexus à mailles assez régulières qui, au niveau de la ligne médiane se réunit avec le plexus du côté opposé. Autour du trou borgne, les

mailles de ce plexus se resserrent ; le foramen cæcum se trouve ainsi entouré par un fin réseau nerveux : le plexus coronaire du trou borgne (*circulus nervosus foraminis cæci*, Valentin).

De ce plexus, formé par les rameaux terminaux de la 9e paire, partent trois ordres de fibres : 1° *des fibres de sensibilité générale*, qui se terminent par des arborisations dans l'épithélium pavimenteux de la muqueuse linguale ; 2° *des fibres de sensibilité spéciale*, qui viennent s'épanouir entre les cellules gustatives, éléments de la muqueuse groupés en appareils de soutien qui portent le nom de bourgeons gustatifs (Voy. t. III, page 109) ; 3° des fibres sympathiques vaso-motrices et sécrétoires. C'est à ces dernières que sont annexées les cellules ganglionnaires depuis longtemps décrites par Remak sur le trajet des rameaux terminaux du glosso-pharyngien.

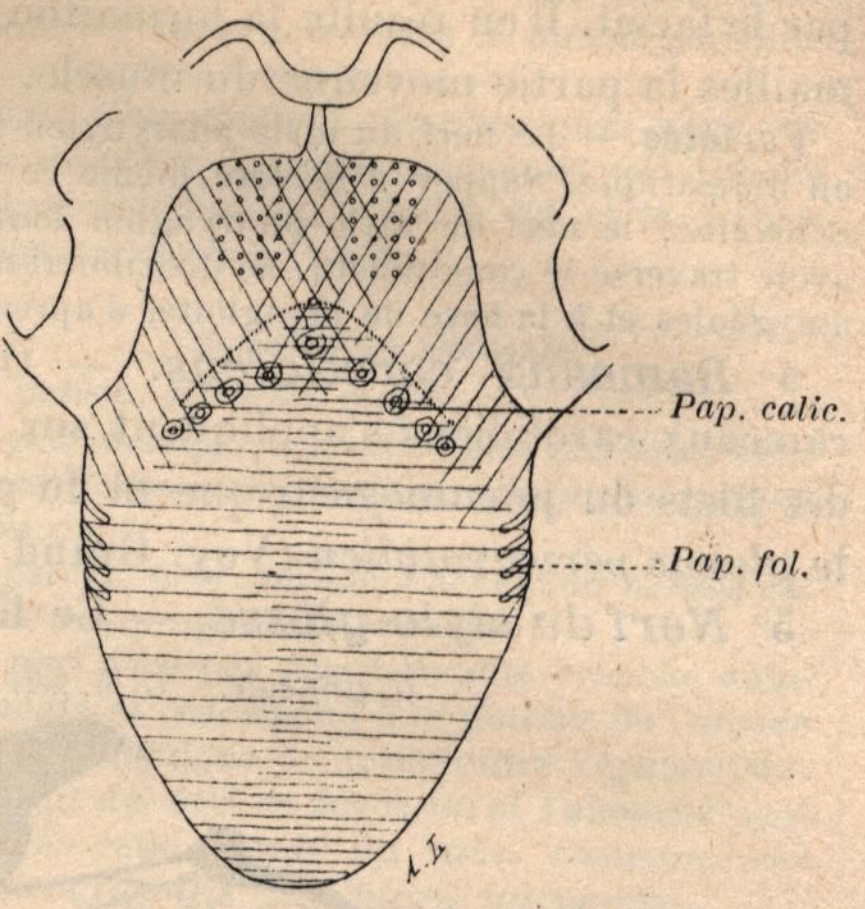

FIG. 495. — Territoires sensitifs de la muqueuse linguale, — D'après Zander.

Le territoire du lingual est indiqué par des traits transversaux ; celui du glosso-pharyngien par des traits obliques en avant et en dedans ; celui du pneumo-gastrique par des points.

Les anatomistes ne sont point d'accord sur l'étendue du territoire lingual du glosso-pharyngien. Pour quelques-uns comme Andersch, Valentin, Hirschfeld, etc., certains rameaux terminaux de la 9e paire atteindraient la pointe de la langue, en longeant les bords latéraux de cet organe. Pour le plus grand nombre, les papilles caliciformes forment la limite antérieure de la zone de distribution du glosso-pharyngien. Zander, qui a cherché récemment à préciser l'étendue respective des territoires sensitifs de la muqueuse linguale, est arrivé, en ce qui concerne le glosso-pharyngien, aux conclusions suivantes : Du côté de la pointe, la zone de distribution de ce nerf est limitée par une ligne passant à quelques millimètres en avant du V dessiné par l'alignement des papilles caliciformes ; en arrière, elle atteint la base de l'épiglotte. Le territoire du glosso-pharyngien est donc à cheval sur le *sulcus terminalis* de His, et ce nerf intervient ainsi dans l'innervation des deux ébauches de la langue[1].

Nous avons vu que le lingual se distribuait exclusivement à l'ébauche antérieure. Remarquons encore qu'en avant du sillon terminal, il y a superposition du territoire du glosso-pharyngien et de celui du lingual ; de même en arrière du sillon, la portion de la muqueuse qui avoisine l'épiglotte est innervée à la fois par la 9e et la 10e paire. Ajoutons enfin que les deux glosso-pharyngiens empiètent l'un sur l'autre au niveau de la ligne médiane (Voy. Zander, *Anat. Anz.*, Bd. 14, 1897-1898, p. 131-145).

GLOSSO-PHARYNGIEN (*Résumé*).

I. BRANCHES COLLATÉRALES.
- **1° Nerf de Jacobson.**
  - *Filets postérieurs.*
    - F. de la fenêtre ronde.
    - F. de la fenêtre ovale.
  - *Filets antérieurs.*
    - F. de la muqueuse tubaire.
    - F. carotico-tympanique.
  - *Filets supérieurs.*
    - G. n. pétreux profond.
    - P. n. pétreux profond.
  - (F. de la fenêtre ronde, F. de la fenêtre ovale, F. de la muqueuse tubaire : Filets muqueux. — F. carotico-tympanique, G. n. pétreux profond, P. n. pétreux profond : Filets anastomotiques.)
- **2° Rameaux pharyngiens.**
- **3° Nerf du stylo-pharyngien.**
- **4° Rameaux carotidiens.**
- **5° Nerf du stylo-glosse.**
- **6° Rameaux tonsillaires.**

II. BRANCHES TERMINALES. — **Fibres pour la muqueuse linguale.**

1. Je rappelle que le sulcus terminalis placé à deux ou trois millimètres des papilles caliciformes représente la

Anastomoses. — Le glosso-pharyngien s'anastomose avec le facial, le pneumogastrique et le sympathique.

1. *Les anastomoses avec le facial* sont directes ou indirectes.

a) L'anastomose directe est représentée par un filet qui se détache du facial à sa sortie du trou stylo-mastoïdien et gagne le glosso-pharyngien en croisant la face antérieure de la jugulaire interne. Nous avons vu que ce rameau anastomotique était surtout intéressant parce qu'il pouvait apporter au facial les filets sensitifs destinés aux téguments du conduit auditif externe, filets normalement fournis par le rameau auriculaire du vague. (Voy. page 727 et fig. 479.)

b) Les anastomoses indirectes sont formées par l'union des grands et petits nerfs pétreux profonds avec les grands et petits nerfs pétreux superficiels.

On admet généralement que le grand et le petit nerf pétreux profonds apportent aux deux nerfs pétreux superficiels. et par leur intermédiaire aux deux ganglions sympathiques sphéno-palatin et otique, des fibres sensitives; mais rien n'est moins démontré et, en réalité, la valeur physiologique des deux nerfs pétreux profonds est encore inconnue. Ajoutons que d'après Carl et Urbantschich, le petit nerf pétreux profond serait la voie de retour vers le glosso-pharyngien des fibres gustatives venues de la partie antérieure de la langue; celles-ci suivraient les troncs nerveux suivants : lingual, tronc du trijumeau, ganglion otique, petit nerf pétreux superficiel, petit nerf pétreux profond, rameau de Jacobson. Nous avons vu (*Facial, anastomoses*, p. 735) que l'on admet aujourd'hui que les fibres en question suivent la corde du tympan, le facial et l'intermédiaire de Wrisberg.

2. *L'anastomose avec le pneumogastrique* est un rameau toujours très grêle qui unit le vague et le glosso-pharyngien à leur sortie du crâne. D'après Cruveilhier, cette anastomose apporterait au glosso-pharyngien des filets moteurs eux-mêmes fournis à la 10e paire par le spinal. Pour Bischoff, au contraire, il s'agirait de fibres motrices passant du glosso-pharyngien dans le vague.

3. *L'anastomose avec le sympathique* va du ganglion d'Andersch au rameau carotidien du ganglion cervical supérieur.

Cruveilhier, Richet, Testut ont vu le rameau du facial qui s'anastomose avec le glosso-pharyngien ne pas s'anastomoser et se rendre à la base de la langue et au voile du palais. Le rameau lingual du facial peut suppléer partiellement le glosso-pharyngien (Testut).

Distribution générale et homologies. — Comme on le voit, le nerf glosso-pharyngien est un nerf mixte moteur et sensitif. Il contient aussi, comme tous les autres nerfs crâniens, un certain nombre de fibres sympathiques; ce sont des fibres vaso-dilatatrices et sécrétoires, qui lui sont apportées par son anastomose avec le ganglion cervical supérieur.

Chez les vertébrés inférieurs dont l'appareil branchial présente une disposition métamérique très nette, le glosso-pharyngien chemine en avant du 3e arc (1er arc de certains auteurs). Il se distribue aux muscles annexés à cet arc et à la muqueuse qui tapisse la fente branchiale placée en avant de ce dernier, c'est-à-dire la 2e fente (Voy. fig. 409).

Chez l'homme, le territoire moteur et le territoire sensitif de la 9e paire sont loin d'avoir une disposition aussi nettement métamérisée. Le territoire moteur du glosso-pharyngien tend à se confondre avec celui du facial et la plupart des muscles, annexés au 2e et au 3e arc, présentent une double innerva-

lignes de soudure des deux ébauches de la langue : l'ébauche antérieure, tuberculum impar, pointe, et l'ébauche postérieure, base ou corps.

tion que leur fournissent les 7e et 9e paires. — De même, au point de vue sensitif, le glosso-pharyngien innerve non seulement la zone qui répond originairement à la 2e fente branchiale ou à la face profonde du 3e arc branchial (base de la langue, zone amygdalienne du pharynx), mais il donne aussi la sensibilité à des parties qui dérivent de la 1re fente, comme la caisse du tympan et la trompe d'Eustache.

De par ses connexions centrales et sa distribution périphérique, le glosso-pharyngien peut être considéré comme une branche ventrale du pneumogastrique qui se serait complètement isolée du tronc de ce nerf. Comme la 10e paire, il appartient au groupe des nerfs *dorsaux* ou *branchiaux* dont il présente tous les caractères (Voy. Généralités, p. 646).

Dixième paire : NERF PNEUMOGASTRIQUE

Définition. — Le pneumogastrique, ou nerf vague, a un territoire beaucoup plus étendu que celui des autres nerfs crâniens. Alors que la sphère de distribution de ceux-ci reste limitée à l'extrémité céphalique, le pneumogastrique prend une part importante à l'innervation des viscères contenus dans les deux grandes cavités splanchniques, le thorax et l'abdomen. La 10e paire se distribue en effet, au cœur, à la plus grande partie du tube digestif et à ses dépendances embryologiques (poumons, foie, etc.).

Origines réelles et connexions centrales (Résumé). — Le pneumogastrique est un nerf mixte; il comprend donc des fibres motrices et des fibres sensitives qu'il nous faut étudier séparément au double point de vue de leur origine et de leurs connexions centrales.

1. Fibres motrices. — A) Origine réelle. — Les fibres motrices de la 10e paire sont formées par les prolongements cylindraxiles des cellules de deux noyaux : le *nucleus ambiguus* et le noyau de l'aile grise. Comme on l'a vu page 487, ce noyau est situé dans le champ latéral du bulbe, en pleine substance réticulée, en arrière de l'olive, en dehors des fibres radiculaires de l'hypoglosse, en dedans de la racine spinale du trijumeau. Commun aux 9e, 10e et 11e paires, il fait partie de la colonne grise qui prolonge vers l'encéphale le groupe cellulaire antéro-externe des cornes antérieures de la moelle. Les fibres issues du *nucleus ambiguus* du pneumogastrique se portent d'abord en arrière, puis en avant et en dehors et émergent au niveau du sillon collatéral du bulbe. Il ne paraît pas exister de fibres radiculaires croisées. Le noyau de l'aile grise dont v. Gehuchten a démontré la nature motrice est placé sous le plancher du 4e ventricule, en dehors du noyau du grand hypoglosse. Il est commun à la 10e et à la 11e paire. Les fibres issues de ce noyau se portent directement en avant et en dehors pour s'unir aux fibres nées du nucleus ambiguus. — B) Les connexions centrales, *corticales* et *réflexes* des noyaux bulbaires de la portion motrice du pneumogastrique sont encore mal connues.

2. Fibres sensitives. — A) Origine réelle. — Les fibres sensitives du pneumogastrique ont leur cellule d'origine hors des centres nerveux, dans les ganglions jugulaire et plexiforme que nous décrirons plus loin. Ces ganglions sont essentiellement constitués par des cellules unipolaires dont le prolongement unique se bifurque en deux prolongements secondaires. Le prolongement périphérique (pr. cellulipète, pr. protoplasmique) vient d'un point quelconque du territoire sensitif de la 10e paire. Le prolongement central (pr. cellulifuge, pr. cylindraxile) se porte vers le bulbe et se divise dans l'épaisseur de ce dernier en deux branches qui vont se terminer dans la colonne grise annexée au faisceau solitaire. Ce noyau, commun aux 9e et 10e paires, constitue le noyau sensitif terminal de ces nerfs. — B) Les connexions centrales, *corticales* et *réflexes* de la portion sensitive du pneumogastrique sont mal déterminées.

Origine apparente. — Le pneumogastrique émerge du bulbe par dix ou quinze filets radiculaires. Ceux-ci sortent en arrière de l'olive, au niveau du sillon collatéral, sur une hauteur de 5 millimètres. Ils forment avec les filets

du glosso-pharyngien qui leur sont sus-jacents et les filets du spinal, placés au-dessous, une série ininterrompue. Parfois quelques-uns des filets d'origine du pneumogastrique sortent de l'épaisseur même du corps restiforme.

Trajet. — Ces filets radiculaires convergent les uns vers les autres et, après un trajet de quelques millimètres, se réunissent en un tronc unique. Celui-ci, d'abord aplati et rubané, prend rapidement une forme cylindrique. Il se porte d'abord en haut, en avant et un peu en dehors vers le trou déchiré postérieur (Voy. fig. 508); il se réfléchit ensuite sur le rebord postérieur de cet orifice et plonge verticalement dans la région cervicale; il traverse successivement le cou, le thorax et pénètre enfin dans l'abdomen pour se terminer dans le plexus solaire.

Ganglions. — Nous avons vu que l'origine réelle des fibres sensitives du pneumogastrique se trouvait dans les cellules de deux ganglions, placés sur le trajet de ce nerf : le ganglion jugulaire et le ganglion plexiforme.

Le *ganglion jugulaire* se présente sous la forme d'une petite masse arrondie, de coloration grisâtre et d'une longueur moyenne de 4 millimètres. Il est situé au niveau du trou déchiré postérieur.

Le *ganglion plexiforme* sous-jacent au précédent est nettement extra-crânien et occupe l'espace latéro-pharyngien (Voy. Rapports) ; il affecte la forme d'un fuseau allongé d'une longueur de 15 millimètres environ. Son aspect diffère beaucoup de celui du ganglion jugulaire. Il paraît au premier abord formé par une intrication de faisceaux nerveux, d'où le nom de *plexus ganglioformis* sous lequel le désigna autrefois Willis. Sa structure et sa signification sont cependant analogues à celles du ganglion jugulaire; comme ce dernier, il a la valeur d'un ganglion spinal. Son aspect particulier est dû à ce que la partie véritablement ganglionnaire est recouverte par de nombreuses fibres anastomotiques que le vague reçoit à ce niveau, fibres dont les plus importantes sont celles qu'apporte la branche interne du spinal.

Rapports. — Nous étudierons successivement les rapports du pneumogastrique dans le crâne, au niveau du trou déchiré postérieur, au niveau du cou, dans le thorax et dans l'abdomen.

I. Portion intra-cranienne. — Dans le crâne, le pneumogastrique chemine entre le glosso-pharyngien qui est au-dessus et en dedans de lui et le spinal, placé au contraire au-dessous et en dehors.

Comme ces deux nerfs, il est d'abord situé au-dessous du feuillet viscéral de l'arachnoïde. Il traverse ensuite la cavité arachnoïdienne, enveloppé par un manchon séreux qui lui est commun avec la 9e et la 11e paire. En avant, le pneumogastrique répond à cette gouttière qui creuse la face postérieure du tubercule occipital. En arrière il répond au flocculus.

II. Portion intra-pariétale. — Au niveau du trou déchiré postérieur, le pneumogastrique occupe la partie interne étroite de cet orifice. En dedans de lui, sort le glosso-pharyngien isolé de la 10e paire par une petite bande fibreuse, souvent plus ou moins complètement ossifiée. En dehors le spinal sépare le pneumogastrique de la jugulaire interne. Immédiatement au-dessous du trou déchiré, la face antérieure de la 10e paire est croisée par le sinus pétreux inférieur

qui, sorti du crâne, en dedans du glosso-pharyngien, gagne, transversal, le golfe de la veine jugulaire.

III. Portion cervicale. — Au niveau du cou, le pneumogastrique occupe successivement l'espace latéro-pharyngien postérieur et la région sterno-mastoïdienne.

a) *Dans l'espace latéro-pharyngien postérieur*, dont j'ai déjà rappelé les limites (Voy. Glosso-pharyngien, p. 747 et fig. 490 et 491), le pneumogastrique présente avec les autres organes placés comme lui dans cet espace les rapports suivants : le glosso-pharyngien d'abord placé en dedans de lui se porte en bas et en avant formant avec le pneumogastrique un angle aigu couvert en bas. Le spinal, accolé à la 10e paire à sa sortie du trou déchiré postérieur, lui envoie une importante anastomose, puis, s'éloignant d'elle, passe en arrière de la jugulaire interne pour gagner la face profonde du sterno-cléido mastoïdien. Le grand hypoglosse, lorsqu'il émerge du canal condylien antérieur, est d'abord placé en arrière et en dedans du pneumogastrique; il croise ensuite obliquement la face postérieure de ce nerf pour aller contourner plus bas la carotide externe. Le ganglion cervical supérieur du grand sympathique, situé en arrière et un peu en dedans du pneumogastrique, le sépare des muscles prévertébraux. La jugulaire interne et la carotide interne s'accolent en avant de la 10e paire. Signalons encore les rapports du nerf vague avec les ganglions lymphatiques contenus dans l'espace latéro-pharyngien postérieur, rapport qui n'est pas sans intérêt depuis qu'on a attribué à ce voisinage la mort subite observée dans certains cas d'adéno-phlegmons latéro-pharyngiens (Voy. Thoyer-Rosat, Th. de Paris, 1898).

b) *Dans la région sterno-mastoïdienne*, le pneumogastrique est placé dans l'angle dièdre ouvert en arrière, formé par l'accolement de la jugulaire interne et de la carotide primitive. Il est contenu dans la gaine celluleuse commune à ces deux vaisseaux (sur la constitution de cette gaine, voir le t. II, p. 427). Le grand sympathique appliqué contre les muscles prévertébraux est placé en arrière et en dehors du pneumogastrique; ses rameaux cardiaques croisent très obliquement le nerf vague. Ajoutons qu'au niveau de l'apophyse transverse de la 6e cervicale, l'artère thyroïdienne inférieure, après avoir perforé le ganglion cervical moyen (Drobnik), croise la face postérieure du nerf vague.

IV. Portion intra-thoracique. — Dans le thorax, le pneumogastrique occupe le médiastin postérieur. Pour bien préciser ses rapports, nous les envisagerons successivement : au niveau de l'entrée du thorax, au-dessus de la bifurcation de la trachée, au niveau de cette bifurcation et enfin audessous d'elle.

1) *Au niveau de l'orifice supérieur du thorax*, les rapports varient suivant le côté considéré. — *A droite*, le pneumogastrique passe entre la veine sous-clavière qui est en avant et l'artère sous-clavière qui est en arrière. Il émet à ce niveau le nerf récurrent qui embrasse dans son anse la face inférieure de l'artère. En dehors du pneumogastrique descend le phrénique, qui envoie au ganglion cervical inférieur un filet anastomotique qui passe sous l'artère. Enfin, en dedans, les filets sympathiques qui forment la partie antérieure ou préartérielle de l'anneau de Vieussens, s'enroulent également au-dessous de la sous-clavière pour aboutir

au ganglion de Neubauer. Trois anses nerveuses contournent ainsi la partie initiale de la sous-clavière droite (Voy. fig. 496). — *A gauche*, le nerf s'enfonce dans un espace quadrilatère, limité en avant par la carotide interne, en arrière par l'artère sous-clavière gauche, en dedans par la trachée, en dehors par la plèvre gauche; le canal thoracique, qui gagne le confluent de la veine sous-clavière et de la jugulaire interne, croise obliquement le côté externe du nerf vague.

2) *Dans le médiastin, au-dessus de la bifurcation de la trachée*, le pneumo-

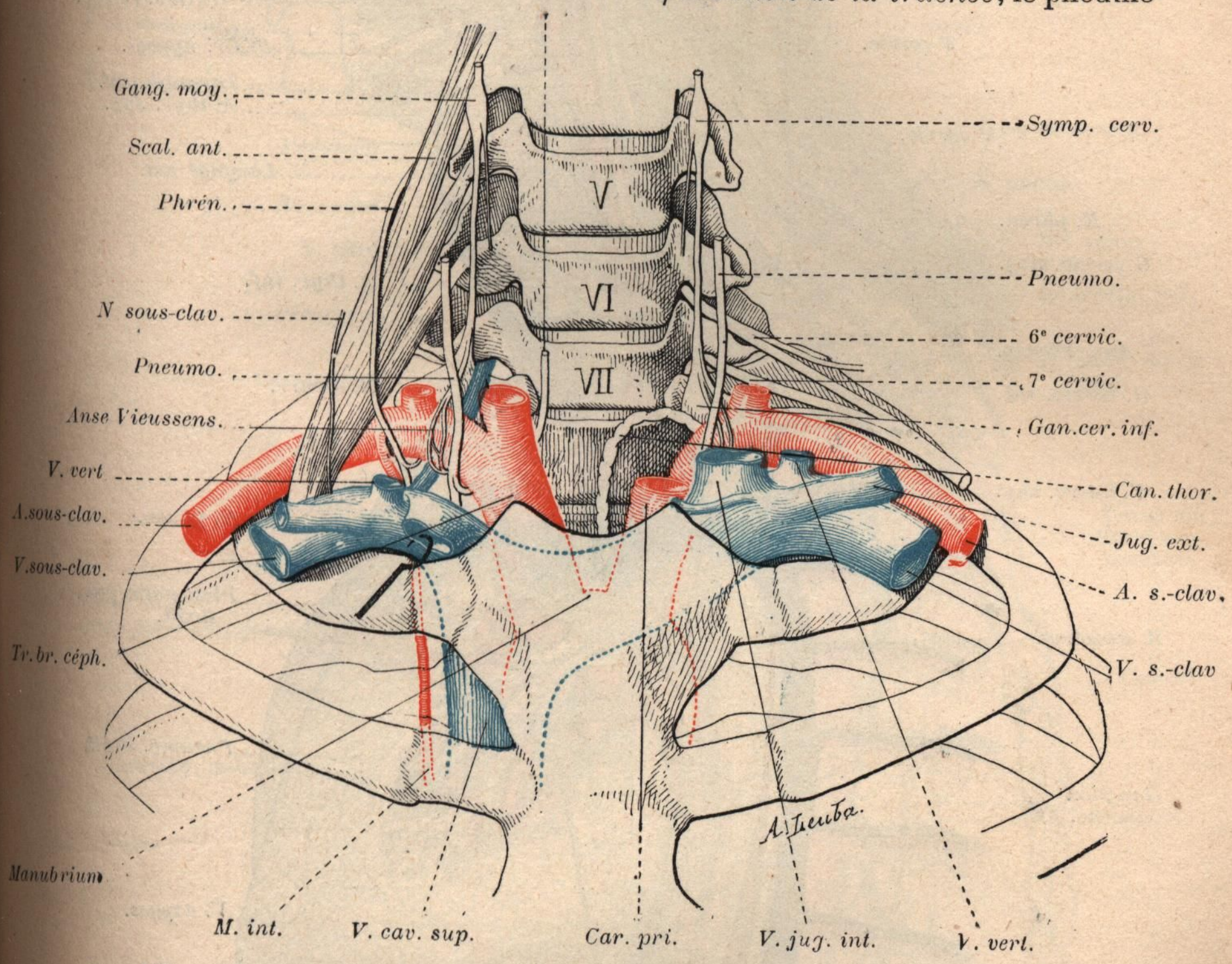

FIG. 496. — Rapports du pneumo-gastrique au niveau de l'orifice supérieur du thorax.

gastrique *droit* descend sur le flanc droit de la trachée, en arrière du tronc brachio-céphalique et de la veine cave supérieure. — Le pneumogastrique *gauche* croise la face antérieure et gauche de la crosse aortique; il est recouvert en avant par la plèvre médiastine gauche. Il émet à ce niveau le nerf récurrent qui s'enroule autour de la face inférieure de la crosse aortique.

3) *Au niveau de la bifurcation de la trachée*, les deux pneumogastriques se dissocient en un véritable plexus à mailles irrégulières. Ces deux plexus sont appliqués sur la face postérieure de la bronche correspondante; en arrière ils sont recouverts, le droit par la partie terminale de l'azygos, le gauche par la partie initiale de l'aorte descendante. Au niveau du bord supérieur des deux bronches, les nerfs vagues sont en contact immédiat avec les ganglions intertrachéo-bronchiques droits et gauches. Meunier[1] a récemment montré l'in-

1. MEUNIER. *Du rôle du système nerveux dans l'infection de l'appareil broncho-pulmonaire.* Th. de Paris, 1896.

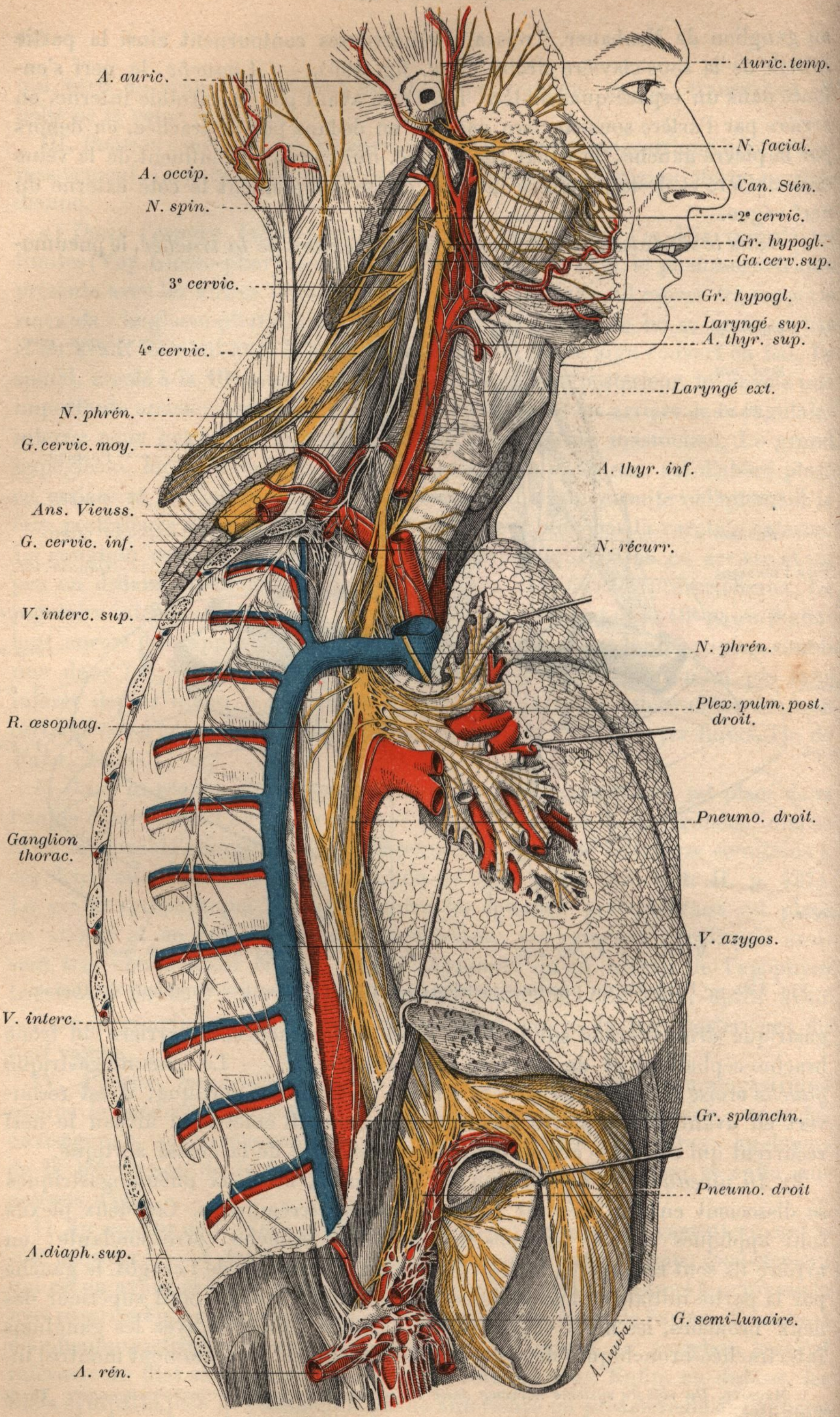

Fig. 497 — Pneumogastrique droit. — D'après Hirschfeld.

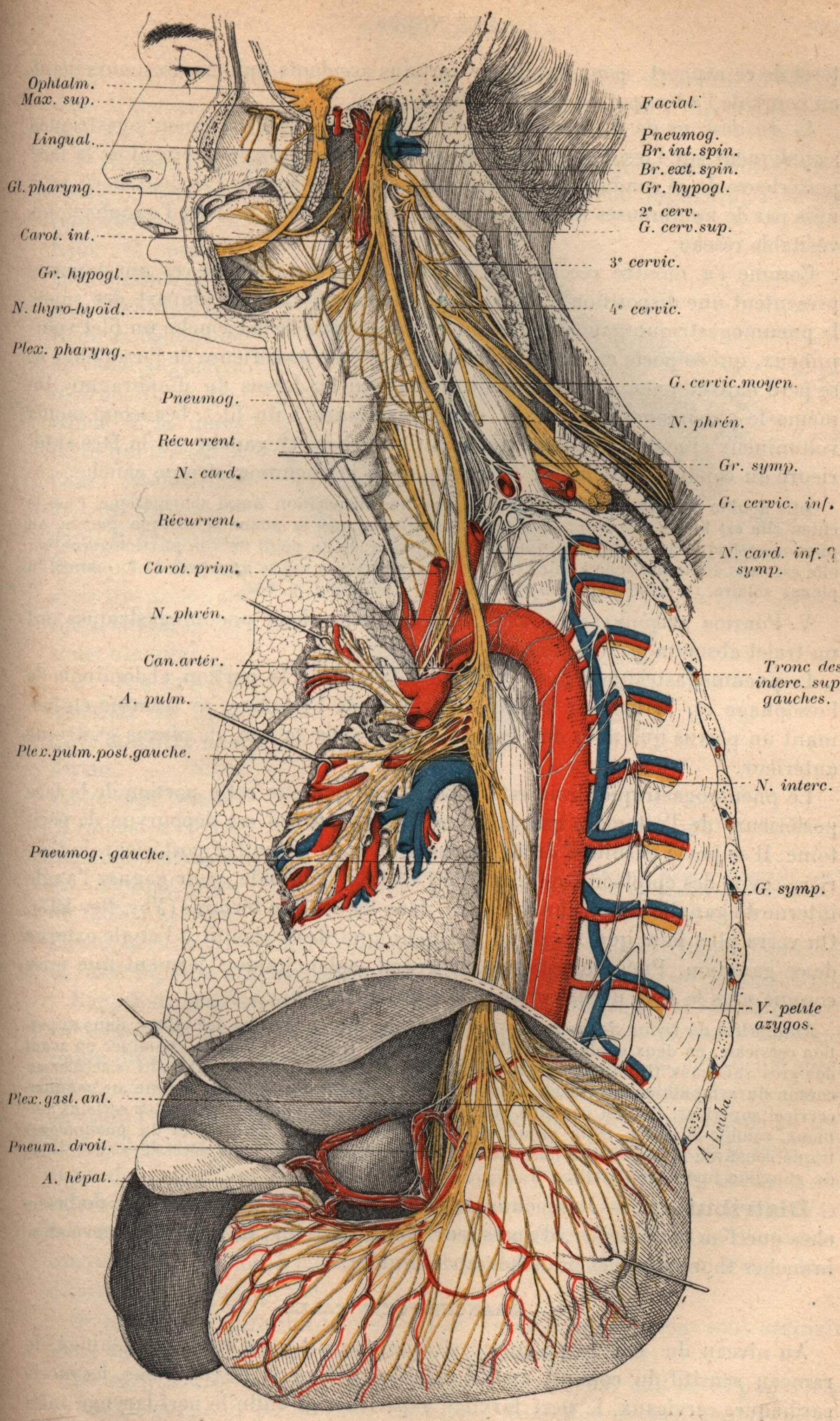

FIG. 498. — Pneumogastrique gauche. — D'après Hirschfeld.

térêt de ce rapport, pour expliquer certains accidents pulmonaires, survenant au cours de l'adénopathie trachéo-bronchique.

4) *Au-dessous de la bifurcation de la trachée*, les deux pneumogastriques s'appliquent sur l'œsophage. Le droit se rapproche progressivement de la face postérieure de ce conduit, le gauche de sa face antérieure. Les deux nerfs sont unis par de nombreuses anastomoses qui constituent autour de l'œsophage un véritable réseau.

Comme l'a montré récemment Wertheimer, certaines de ces anastomoses présentent une disposition relativement constante. Chez la plupart des sujets le pneumogastrique gauche émet un peu au-dessus de la bronche un filet volumineux, qui se porte en bas et à droite sur la face postérieure de l'œsophage et se perd dans le pneumogastrique droit, un peu au-dessus du diaphragme. De même le pneumogastrique droit donne naissance à un filet, beaucoup moins volumineux et moins constant, qui se dirige en bas et à gauche sur la face antérieure du conduit œsophagien et se jette dans le pneumogastrique gauche.

Cette double anastomose n'offre souvent pas une disposition aussi schématique. Chez le chien elle est tout à fait typique. L'anastomose qu'envoie le pneumogastrique gauche au pneumogastrique droit présente une grande importance au point de vue physiologique, car elle est sans doute destinée à faire largement participer le vague gauche à la formation du plexus solaire. (Wertheimer, *Compt. rend. Soc. Biol.*, 1901, p. 832).

V. Portion abdominale. — Dans l'abdomen les deux pneumogastriques ont un trajet absolument différent :

Le pneumogastrique *gauche* descend en avant de la portion abdominale de l'œsophage et, arrivé sur la face antérieure de l'estomac, se termine en formant un plexus que nous décrirons plus loin sous le nom de plexus gastrique antérieur.

Le pneumogastrique droit est d'abord appliqué sur cette portion de la face postérieure de l'estomac, qui avoisine le cardia et qui est dépourvue de péritoine. Il se porte ensuite à droite et chemine sous le feuillet postérieur de l'arrière-cavité des épiploons, en avant de l'aorte abdominale, pour gagner l'angle interne du ganglion semi-lunaire droit, dans lequel il se termine (Voy. fig. 497). On verra plus loin que le grand splanchnique droit aboutit à l'angle externe de ce ganglion. Pneumogastrique et grand splanchnique forment une anse connue sous le nom d'*anse mémorable de Wrisberg*.

Anomalies du tronc du vague. — Le pneumogastrique peut se dédoubler, dans sa portion cervicale, en deux cordons parallèles (Andersh, Henle). — Il peut cheminer en avant des gros vaisseaux (Dubreuil, Cruveilhier, Malgaigne, etc., etc.). — Il peut s'accoler au cordon du sympathique cervical. Longet l'a vu adhérer d'une façon intime au ganglion cervical supérieur. Il n'est pas sans intérêt de rappeler, à ce propos, que, chez certains animaux, comme le chien, cette pseudo-fusion du sympathique cervical et du pneumogastrique constitue la disposition normale. On peut trouver un ganglion accessoire au-dessous du ganglion jugulaire (Hyrtl).

Distribution. — Le pneumogastrique fournit un grand nombre de branches que l'on peut diviser, d'après leur point d'origine, en branches cervicales, branches thoraciques et branches abdominales.

§ I. — BRANCHES CERVICALES.

Au niveau du cou le pneumogastrique fournit : un rameau méningé, le rameau sensitif du conduit auditif externe, des nerfs pharyngiens, les nerfs cardiaques cervicaux, le nerf laryngé supérieur, et enfin le nerf laryngé infé-

rieur. Quoique le nerf laryngé gauche inférieur naisse non dans le cou mais dans le thorax, un usage, d'ailleurs facile à justifier, le fait cependant décrire avec les branches cervicales.

1° ***Rameau méningé*** (*r. duræ matris, n. meningeus posterior s. recurrens*). Ce nerf se détache du côté externe du ganglion jugulaire. Il se porte immédiatement en haut et pénètre dans le crâne par le trou déchiré postérieur en dedans de la veine jugulaire interne. Il se distribue à la dure-mère qui tapisse la fosse cérébelleuse du côté correspondant. Il donne des filets, nombreux, mais très grêles, au sinus latéral et au sinus occipital.

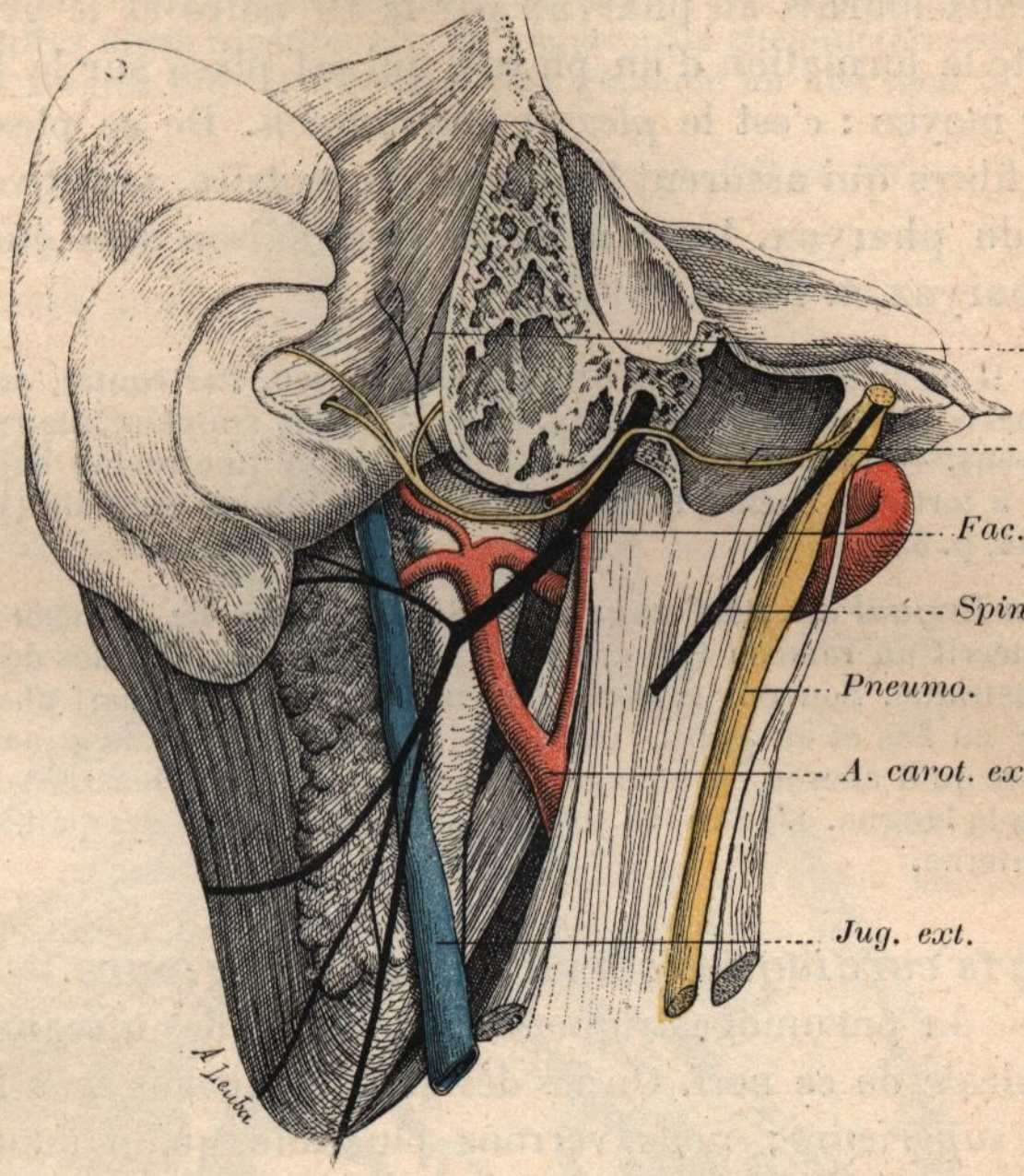

FIG. 499. — Rameau sensitif du conduit auditif externe (d'après Frohse).

Le nerf facial gauche est vu par sa face postérieure après ouverture du conduit stylo-mastoïdien. Le pavillon de l'oreille est fortement récliné en avant.

2° ***Rameau sensitif du conduit auditif externe.*** — Nous avons déjà étudié ce rameau avec les branches collatérales intra-pétreuses du facial, et nous savons sa riche synonymie : *rameau auriculaire du vague* (Arnold), *rameau de la fosse jugulaire* (Cruveilhier), *rameau anastomotique du pneumogastrique*.

Rappelons brièvement qu'il se détache du pneumogastrique immédiatement au-dessous du ganglion jugulaire. Il se porte en dehors, croise la face antérieure du spinal et de la veine jugulaire et pénètre dans un canalicule spécial qui le conduit dans le conduit stylo-mastoïdien; il débouche dans celui-ci à environ 5 millimètres au-dessus de son orifice inférieur. Il s'applique au tronc du facial et sort avec lui du temporal (Frohse). Il contourne alors le bord antérieur de l'apophyse mastoïde; puis, montant verticalement, croise la face externe de l'artère auriculaire postérieure. Il perfore ensuite le fibro-cartilage du pavillon près de son insertion osseuse et se termine dans la peau de la conque et de la moitié postérieure du conduit auditif externe. (Pour plus de détails, voy. Facial, p. 726).

3° ***Rameaux pharyngiens.*** — Les rameaux pharyngiens sont ordinairement au nombre de deux, l'un supérieur, l'autre inférieur.

Le *nerf pharyngien supérieur*, le plus volumineux, naît de la partie supérieure du ganglion plexiforme. La simple dissection permet parfois de con-

stater qu'une partie de ses fibres lui est fournie par la branche interne ou anastomotique du spinal. — Le *nerf pharyngien inférieur* se détache de la partie moyenne du ganglion plexiforme. Il naît à quelques millimètres au-dessus du nerf laryngé supérieur avec lequel il s'unit par de nombreux filets.

Les deux nerfs pharyngiens se portent sur le pharynx et s'anastomosent avec les rameaux fournis au pharynx par la 10e paire et le grand sympathique. Il en résulte la formation d'un plexus, qui est placé sur la face externe du constricteur moyen : c'est le *plexus pharyngien*. De ce plexus partent de nombreuses fibres qui assurent l'innervation motrice, sensitive, vaso-motrice et sécrétoire du pharynx. Leur mode de terminaison sera étudié avec cet organe (Voy. Pharynx, t. IV. p. 169).

Var. — Il n'existe souvent qu'un nerf pharyngien. Par contre, on rencontre parfois entre les deux nerfs pharyngiens normaux, de petits nerfs supplémentaires, les rameaux pharyngiens moyens. — Le nerf pharyngien peut recevoir une racine supplémentaire du spinal, mais c'est à tort que Spence regarde cette racine comme normale (Voy. Volkmann, *Müller's Arch.*, 1844, p. 337).

Rameau lingual du nerf vague. — Sous le nom de rameau lingual du nerf vague, Luschka décrit un rameau très grêle qui se détache de l'un des deux nerfs pharyngiens du pneumogastrique. Souvent renforcé par un filet, venu du nerf pharyngien de la 9e paire, il se porte en bas et en avant, puis se divise en 2 filets terminaux. L'un se porte vers l'hypoglosse qu'il aborde au moment où ce nerf, devenu horizontal, s'applique sur la face latérale de la langue. L'autre va se jeter dans le plexus sympathique qui entoure l'artère carotide interne.

4° *Nerfs cardiaques cervicaux ou supérieurs.* — Les *nerfs cardiaques cervicaux* du pneumogastrique se détachent à des niveaux différents de la portion cervicale de ce nerf. On les désigne quelquefois sous le nom de *nerfs cardiaques supérieurs*; nous verrons plus loin qu'on donne le nom de *nerfs cardiaques moyens* aux filets qui se détachent de l'anse du récurrent et de *nerfs cardiaques inférieurs* à ceux qui naissent de la portion thoracique du vague.

Les nerfs cardiaques supérieurs, dont le nombre varie de un à trois, descendent en avant des carotides primitives; ils croisent la face antérieure ou gauche de la crosse aortique et aboutissent au plexus cardiaque en s'anastomosant à ce niveau avec les autres nerfs cardiaques fournis par le pneumogastique et par le grand sympathique.

Nerf de Cyon. — En 1866, Ludwig et Cyon[1] découvrirent chez le lapin un filet cardiaque, doué de propriétés absolument spéciales. Après section de ce nerf, l'excitation de son bout périphérique restait sans effet. Par contre, l'excitation de son bout central produisait une chute considérable de la pression artérielle (d'où le nom de nerf dépresseur) et consécutivement une accélération des battements du cœur. La baisse de la pression est la conséquence d'une vaso-dilatation énorme se produisant dans le territoire des splanchniques; cette vaso-dilatation est le fait d'un réflexe dont le nerf de Cyon, véritable nerf sensible du cœur, représente la voie centripète. Quant à l'accélération elle est le résultat du principe, expérimentalement démontré par Marey, de l'uniformité du travail du cœur.

Anatomiquement le nerf de Cyon du lapin naît par deux racines dont l'une se détache du laryngé supérieur et dont l'autre vient du pneumogastrique lui-même. Il descend le long de la carotide primitive et vient se jeter dans le plexus cardiaque.

Bernhardt[2] a retrouvé chez le chat un rameau analogue. Le même auteur et Kreidmann[3] ont décrit chez le chien un nerf de même valeur physiologique que le nerf de Cyon; ce

1. Ludwig et Cyon. *Ber. der sächs. Gesellsch. der Wissensch.*, 1866, oct.
2. Bernhardt. *An. u. phys. Unters. über den N. depressor bei der Katze.* Dorpat, 1868.
3. Kreidmann, *Archiv. f. Anat.*, 1878, p. 405.

nerf cheminerait dans l'épaisseur de la gaine commune du pneumogastrique et du sympathique.

Existe-t-il chez l'homme un nerf dépresseur anatomiquement isolable? — Certains auteurs répondent par la négative et admettent que les fibres qui répondent physiologiquement au nerf de Cyon du lapin cheminent dans le tronc du pneumogastrique cervical. — Pour Bernhardt, le nerf de Cyon serait représenté chez l'homme par un filet qui, né du laryngé supérieur, irait plus bas se perdre dans le pneumogastrique. Pour Kreidmann, il ne se confondrait pas avec les autres fibres constituantes du vague, mais cheminerait seulement dans l'épaisseur de sa gaine. D'après Viti[1] il existerait chez l'homme un filet dont la disposition

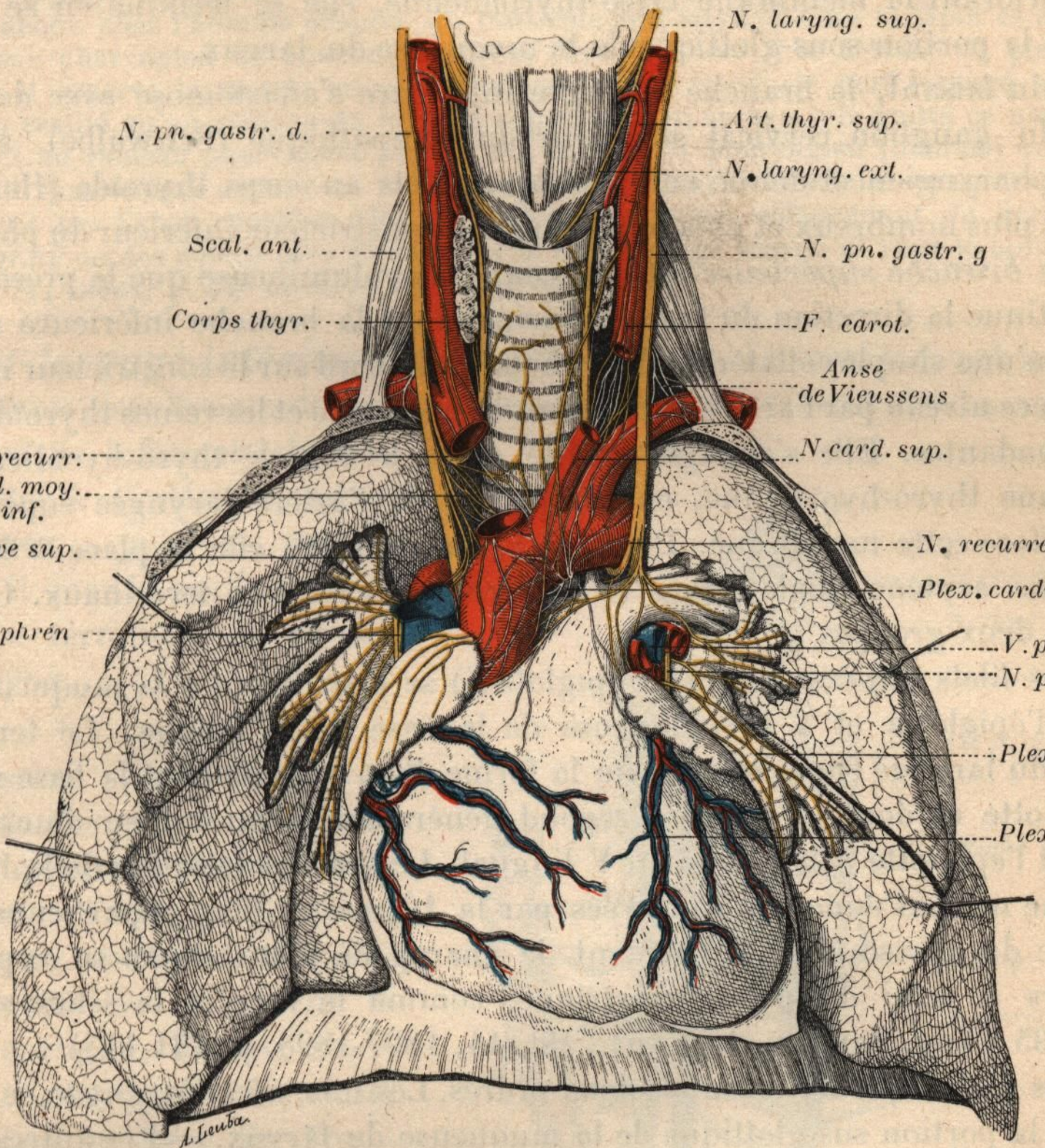

Fig. 500. — **Nerfs cardiaques. — D'après Hirschfeld.**

serait presque calquée sur celle du nerf de Cyon du lapin. Enfin ajoutons que la majorité des auteurs admet plutôt que le nerf de Cyon est représenté par un des nerfs cardiaques cervicaux du pneumogastrique (Finkelstein, Schwalbe[2]).

5° ***Nerf laryngé supérieur.*** — Le nerf laryngé supérieur se détache de la partie interne du pôle inférieur du ganglion plexiforme. Il se porte en bas et en avant; appliqué contre le pharynx, il est d'abord recouvert par la carotide interne, puis, plus bas, par l'origine de la linguale et de la faciale. Un peu au-dessus de la grande corne de l'os hyoïde, il se divise en deux branches terminales. Mais, dans son trajet, il a déjà reçu de fins filets anastomotiques du plexus pharyngien et du ganglion cervical supérieur et émis un *filet descen-*

1. Viti. Ricerche di morphologia comparata sopra il nervo depressore, in *Atti della Soc. Tosc. di Science nat.*, vol. IV, 1883.
2. Schwalbe. *Lehrbuch. d. Neur.*, 2e Auflage, p. 879.

dant qui s'applique sur la face profonde de la carotide interne et va aboutir à la glande intercarotidienne. Des deux branches terminales, l'une est inférieure, l'autre supérieure.

1° *La branche inférieure*, encore appelée nerf *laryngé externe*, est de beaucoup la plus grêle; elle descend, presque verticale, le long de l'insertion antérieure ou thyroïdienne du constricteur inférieur du pharynx. Elle arrive ainsi jusqu'au niveau du muscle crico-thyroïdien. Elle lui abandonne plusieurs filets; puis, perforant la membrane crico-thyroïdienne, elle se termine en se distribuant à la portion sous-glottique de la muqueuse du larynx.

Chemin faisant, la branche laryngée inférieure s'anastomose avec des filets venus du ganglion cervical supérieur du sympathique (Schwalbe), avec le plexus pharyngien et donne enfin quelques filets au corps thyroïde (Henle) et d'autres plus nombreux et plus importants au constricteur inférieur du pharynx.

2° *La branche supérieure* est beaucoup plus volumineuse que la précédente; elle continue la direction du tronc principal dont la branche inférieure semble n'être qu'une simple collatérale. Elle chemine d'abord sur le constricteur moyen, cachée à ce niveau par l'artère thyroïdienne supérieure et les veines thyroïdiennes correspondantes. Elle s'engage ensuite entre le muscle thyro-hyoïdien et la membrane thyro-hyoïdienne, en compagnie de l'artère laryngée supérieure. Elle perfore cette membrane. Devenue intra-laryngée, elle se place à la base des replis aryténo-épiglottiques et se divise en rameaux terminaux. Ceux-ci forment deux groupes :

a) Les filets *supérieurs* (rami epiglottici) se distribuent à la muqueuse qui tapisse l'épiglotte et à la muqueuse de la base de la langue. Le territoire lingual du laryngé supérieur affecte la forme d'un triangle dont la base répond à l'épiglotte et dont le sommet répond généralement au milieu d'une ligne unissant l'épiglotte à la pointe du V lingual. Les parties latérales de la base de la langue ne sont donc pas innervées par la 10e paire. Elles appartiennent au domaine du glosso-pharyngien dont le champ de distribution se superpose d'ailleurs à celui du pneumogastrique, comme le montre le schéma de la figure 495 (Voy. Zander, *An. Anz.*, Bd. 14, 1897-1898, p. 131-145).

b) Les filets *inférieurs* sont de deux ordres. Les uns, *filets laryngés*, se distribuent à la portion sus-glottique de la muqueuse du larynx. — Les autres, *filets pharyngés*, s'épuisent dans la partie de la muqueuse du pharynx qui tapisse la face postérieure des cartilages aryténoïde et cricoïde. Un de ces filets inférieurs s'anastomose avec un filet ascendant du nerf récurrent pour former l'*anse anastomotique de Galien*.

Comme on le voit, le nerf laryngé supérieur est surtout un nerf sensitif; il donne la sensibilité à toute la muqueuse laryngée et n'innerve qu'un seul muscle : le crico-thyroïdien. C'est là du moins l'opinion de la majorité des classiques. On ne saurait cependant l'admettre sans quelques restrictions. Nous verrons en effet, en étudiant le larynx, que, d'après Exner, le laryngé supérieur ne se distribuerait pas seulement au crico-thyroïdien, mais interviendrait aussi dans l'innervation des autres muscles du larynx (Voy, t. IV, p. 457; et Griner, *les Paralysies récurrentielles*, th. de Paris, 1898).

Var. — *Le nerf laryngé supérieur* peut recevoir une racine supplémentaire du cordon

cervical du grand sympathique (Chassaignac) ou du glosso-pharyngien (Cruveilhier). Il peut passer en dehors de la carotide interne (Reid). Il peut envoyer des rameaux au thyro-hyoïdien (Meckel, Reid, C. Mayer, C. Krause), au stylo-hyoïdien (Cloquet), au sterno-hyoïdien (C. Krause), au crico-aryténoïdien latéral (Valentin).

Sa *branche externe* peut naître directement du pneumogastrique (Cruveilhier) ou recevoir une racine supplémentaire, soit de ce nerf, soit du ganglion cervical supérieur (Finkelstein).

Nerf laryngé moyen. — Sous le nom de nerf laryngé moyen, Exner a décrit chez le lapin d'abord, chez l'homme ensuite, un troisième nerf laryngé. Chez le lapin ce nerf vient du rameau pharyngien du pneumogastrique; chez l'homme il se détache du plexus pharyngien. Il innerve le muscle crico-thyroïdien. D'après Onodi, le nerf laryngé moyen ne serait en réalité qu'un rameau du laryngé supérieur qui, après avoir quitté ce nerf, s'accolerait soit au rameau pharyngien (lapin), soit au plexus pharyngien (homme) qu'il abandonnerait ensuite pour aboutir au muscle crico-thyroïdien. Livon admet au contraire que le filet décrit par Exner constitue bien un rameau autonome indépendant du nerf laryngé supérieur. (Pour des détails plus étendus sur le nerf laryngé moyen et pour la bibliographie voyez t. IV, Index, p. 546 et thèse déjà citée de Griner.)

Nerf laryngé inférieur (*nerf récurrent*). — Le nerf laryngé inférieur, plus connu sous le nom de nerf récurrent, prend naissance à droite, au niveau de la partie inférieure du cou, à gauche à l'intérieur même du thorax ; puis, se recourbant, il monte verticalement pour se terminer au niveau du larynx.

Rapports. — Envisagé au point de vue de ses rapports, le nerf récurrent présente deux portion : l'une, *inférieure*, curviligne, contourne à droite la sous-clavière, à gauche la crosse aortique; l'autre, *supérieure*, rectiligne, remonte, verticale, le long de l'œsophage et de la trachée.

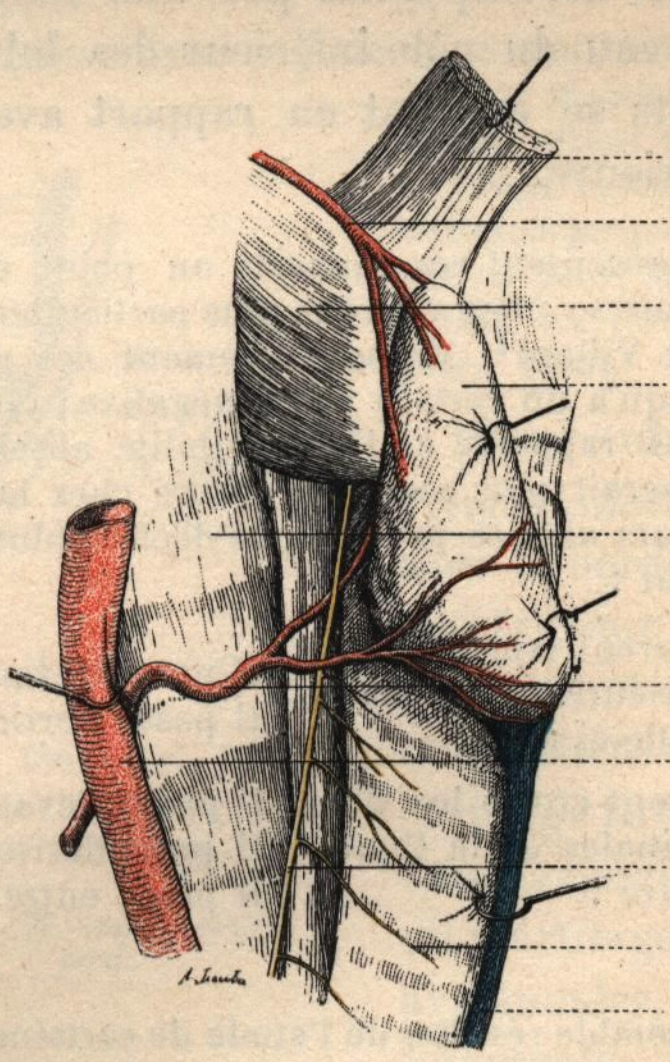

Fig. 501. — Rapports du récurrent et de l'artère thyroïdienne inférieure.

L'artère carotide primitive est rejetée en dehors. — La trachée et l'œsophage sont réclinés en dedans. — Les courbures de l'artère thyroïdienne sont effacées. — La disposition représentée est celle du type V du tableau de la page 766.

a) *Portion inférieure.* — *A droite*, cette portion répond par sa concavité à la face inférieure de la sous-clavière, également contournée, comme nous l'avons vu, par le rameau anastomotique du phrénique et par les filets sympathiques qui forment la partie antérieure de l'anneau de Vieussens (Voy. fig. 496). Par sa convexité, l'anse du récurrent droit répond au dôme pleural. On a attribué certaines paralysies laryngées unilatérales, se produisant chez les tuberculeux, à l'englobement du nerf par du tissu scléreux, dont la production serait provoquée par les lésions du sommet du poumon.

A gauche, le laryngé inférieur contourne la crosse aortique. Il est ordinairement placé au sommet de l'angle formé par l'union du ligament artériel et de la crosse aortique. Il est fixé en ce point par un tissu cellulaire assez dense. Assez souvent le récurrent contourne le ligament de Botal (Cannieu[1]). Il s'agit là de la persistance d'une disposition fœtale (Chaput), comme nous le verrons plus loin en étudiant les variations que subissent les rapports du pneumogastrique et de ses branches au cours du développement. Au moment où le récurrent passe sous la crosse aortique, il croise la face supérieure des veines pulmonaires et de la bronche gauche et se met en rapport avec le groupe ganglionnaire prétrachéo-bronchique du côté correspondant. Il se relève ensuite, monte sur la face postéro-interne de la crosse et gagne la région cervicale.

b) Portion supérieure. — Dans leur portion supérieure ou cervicale, les deux récurrents longent l'œsophage et la trachée. Le droit répond au bord droit de l'œsophage. Le gauche au contraire, par suite de la déviation à droite de la trachée, est placé sur la face antérieure du conduit œsophagien. Les deux nerfs sont accompagnés par une longue chaîne de ganglions lymphatiques. Au niveau du pôle inférieur des lobes latéraux du corps thyroïde, les deux récurrents se mettent en rapport avec l'épanouissement de l'art. thyroïdienne inférieure.

L'intérêt que présentent ces rapports au point de vue chirurgical a suscité un grand nombre de mémoires; nous citerons plus particulièrement ceux de Rotter[2], Drobnik[3], Taguchi[4], Jaboulay et Villard[5]. Malheureusement ces recherches semblent n'avoir abouti qu'à une solution, jusqu'à un certain point négative; elles n'ont pu établir en effet que l'extrême variabilité de ces rapports et l'impossibilité absolue de dégager un type habituel. Cette variabilité, qui serait plus marquée encore chez la femme que chez l'homme, implique la nécessité, d'ailleurs admise par tous, de décrire plusieurs types, que l'on peut résumer dans le tableau suivant :

1er *cas* : Le récurrent croise la thyroïdienne inférieure, avant la bifurcation de celle-ci :	Il passe devant l'artère............	type I	27 fois.
	Il passe derrière l'artère............	type II	29 —
2e *cas* : Le récurrent croise les deux branches terminales de la thyroïdienne inférieure :	Il passe devant les deux branches.	type III	10 —
	Il passe derrière les deux branches.	type IV	37 —
	Il passe entre les deux branches...	type V	75 —
		TOTAL.	178

Ajoutons qu'il semble résulter de l'étude de certaines statistiques que le nerf récurrent droit est habituellement plus *externe* et plus *antérieur* que le gauche : plus externe, il croise plus souvent le tronc de l'artère thyroïdienne inférieure que ses branches terminales, alors que c'est l'inverse pour le gauche; plus antérieur, il passe ordinairement en avant de l'artère ou de ses branches, ou entre ces dernières, alors que le gauche est plus fréquemment rétro-artériel.

Quelques auteurs, comme Taguchi, auquel j'emprunte les chiffres que je viens d'indiquer, ont donné des classifications encore plus complexes et admis des types encore plus nombreux. J'en ai systématiquement éliminé quelques-uns, pensant qu'il n'est peut-être pas très utile de compliquer outre mesure un petit point d'anatomie dont l'intérêt pratique n'a certainement pas l'importance qu'on a voulu lui donner. La thyroïdectomie totale qui, seule, menace sérieusement le récurrent cède en effet le pas de plus en plus aux thyroïdectomies partielles. Au surplus lorsqu'on pratique la ligature du pédicule thyroïdien inférieur, il importe seulement de se rappeler que le nerf est en rapport immédiat avec l'artère au moment

1. CANNIEU. L'aorte est formée par le troisième arc vasculaire et non par le quatrième. *Bibliographie anatomique*, 1896, p. 199.
2. ROTTER. Die operative Behandl. des Kropfes. *Arch. f. Klin. Chir.*, 1885, p. 683.
3. DROBNIK. Ueber das Verhältniss des N. recurr. zur unt. Schilddrüsenart. *Gazeta Lekarska*, 1886, t. VI, n° 38.
4. TAGUCHI. *Archiv. f. Anat. und Phys.*, 1889. An. abth., p. 818.
5. JABOULAY et VILLARD. *Lyon médical*, 12 nov. 1893.

où celle-ci aborde la corne thyroïdienne et il est sans intérêt pratique de savoir s'il est pré, inter ou rétro-artériel. Si on veut éviter de le blesser il faudra s'écarter le plus possible de l'extré-

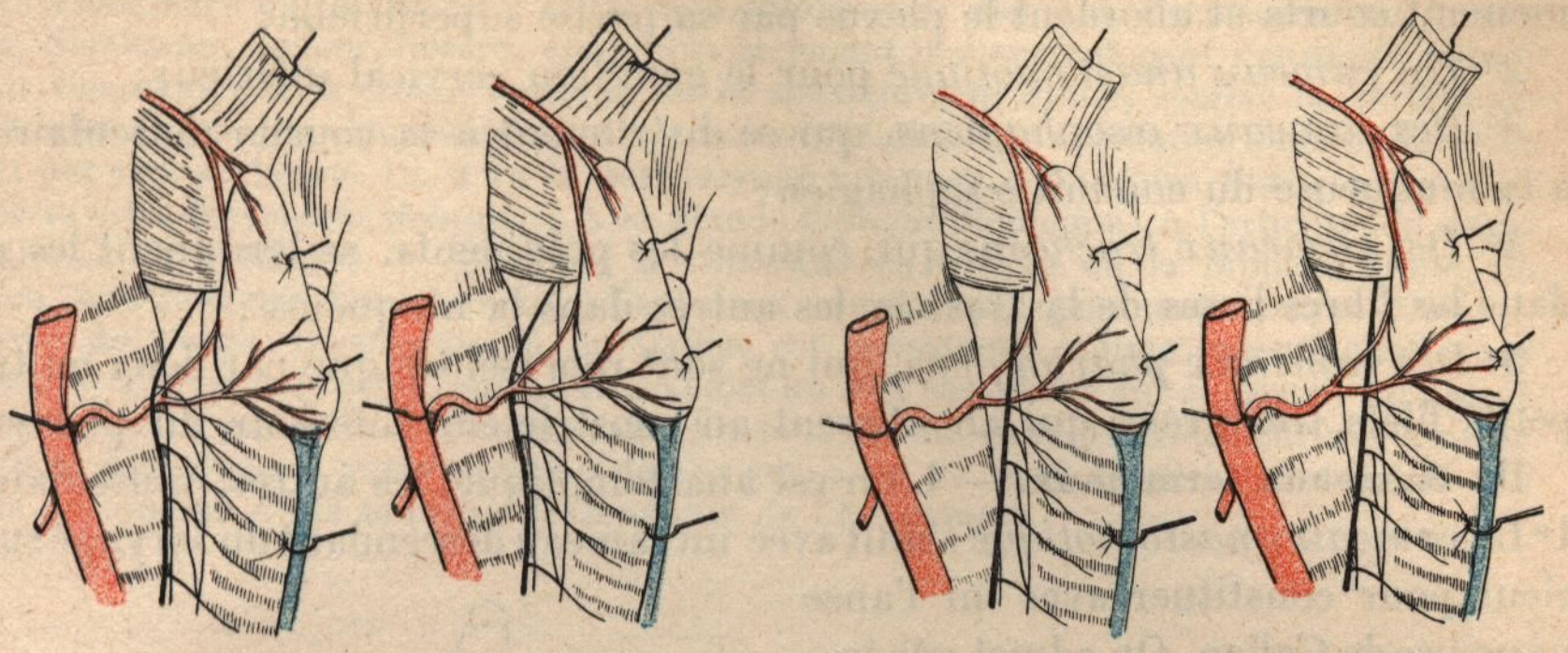

Fig. 502. — Différents types de rapports entre le récurrent et l'artère thyroïdienne inférieure.
Comparez avec la figure précédente.

mité de cette corne, soit en abandonnant celle-ci dans la plaie et en mettant la ligature sur le tissu thyroïdien lui-même, soit en allant lier l'artère loin du corps thyroïde, comme l'a autrefois proposé Kocher (Voy. sur ce point le rapport de Reverdin au *Congr. Franç. de chir.*, 1898).

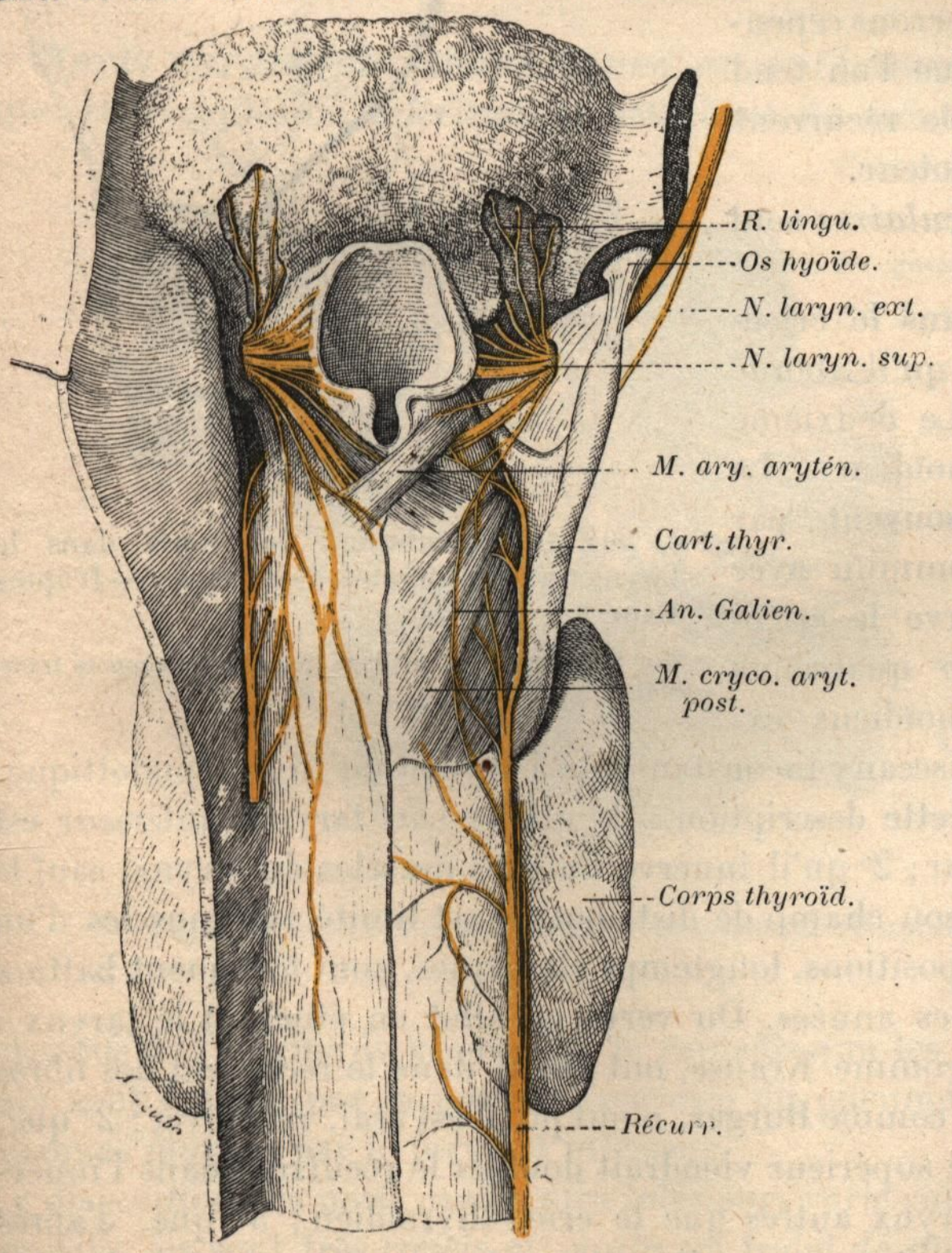

Fig. 503. — Branches terminales du récurrent. D'après Hirschfeld.

Plus haut, les deux laryngés inférieurs passent sous le bord inférieur du constricteur inférieur du pharynx et arrivent dans la gouttière que forme le cartilage thyroïde avec le tube laryngé proprement dit (cartilages cricoïdes et aryténoïdes, épiglotte et ligaments aryténo-épiglottiques). Ils s'épanouissent là, sur la surface externe des muscles thyro- et crico-aryténoïdiens, en rameaux terminaux.

Distribution : I. Rameaux collatéraux. — Dans son trajet, le récurrent fournit de nombreux rameaux collatéraux :

1° *Des rameaux cardiaques* (*nerfs cardiaques moyens*). En nombre variable, ils se détachent de la partie initiale du nerf. A droite, ils descendent en avant

de la trachée, en arrière du tronc brachio-céphalique et de la crosse aortique, et aboutissent à la partie profonde du plexus cardiaque. A gauche, ils sont extrêmement courts et abordent le plexus par sa partie superficielle ;

2° *Un rameau anastomotique* pour le ganglion cervical inférieur ;

3° *Des rameaux œsophagiens*, qui se distribuent à la couche musculaire et à la muqueuse du conduit œsophagien ;

4° *Des rameaux trachéens* qui, comme les précédents, se terminent les uns dans les fibres lisses de la trachée, les autres dans la muqueuse ;

5° *Des rameaux pharyngiens*, qui ne sont représentés que par deux ou trois petits filets très grêles qui aboutissent au constricteur inférieur du pharynx.

II. **Rameaux terminaux.** — L'un est anastomotique, les autres, musculaires.

1° Le *rameau anastomotique* s'unit avec un rameau descendant du laryngé supérieur pour constituer avec lui l'anse nerveuse de Galien. On admet généralement, depuis les recherches de Philipeaux et de Vulpian, que cette anastomose est formée par des fibres sensitives que le laryngé supérieur enverrait au récurrent. Nous verrons cependant dans un instant que l'on tend à regarder aujourd'hui le récurrent comme exclusivement moteur.

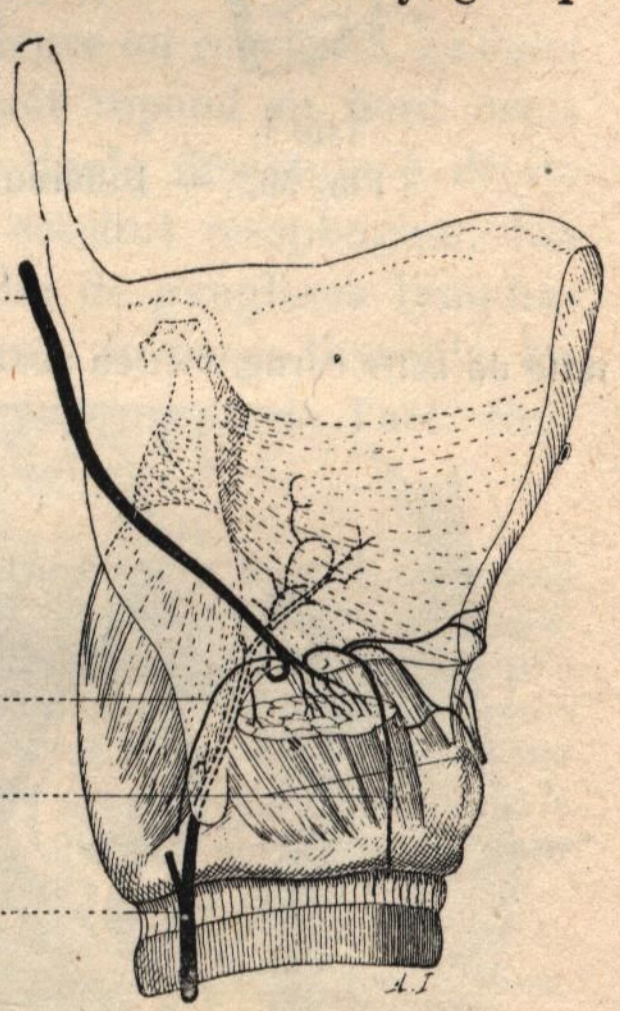

Fig. 504. — Distribution des nerfs dans le larynx humain (demi-schématique). — D'après Exner).

Vue latérale. — Le cartilage thyroïde est supposé transparent.

2° Les *rameaux musculaires* sont au nombre de quatre :

Le premier se perd dans le crico-aryténoïdien postérieur qu'il aborde par son bord externe. Le deuxième aboutit à l'ary-aryténoïdien. Le troisième, qui naît souvent par un tronc qui lui est commun avec le nerf précédent, innerve le crico-aryténoïdien latéral. Le quatrième innerve les thyro-aryténoïdiens externe et interne et les faisceaux inconstants de l'ary- et du thyro-épiglottique.

Il semble résulter de cette description : 1° que le nerf laryngé inférieur est un nerf purement moteur ; 2° qu'il innerve tous les muscles du larynx, sauf le crico-thyroïdien ; 3° que son champ de distribution est limité aux muscles d'un même côté. Ces trois propositions, longtemps classiques, sont fortement battues en brèche depuis quelques années. On verra en effet en étudiant le larynx : 1° que certains auteurs, comme Krause, ont décrit dans le récurrent des fibres centripètes, que d'autres, comme Burger, n'ont pu, il est vrai, retrouver ; 2° que, d'après Exner, le laryngé supérieur viendrait doubler le récurrent dans l'innervation des muscles du larynx autres que le crico-thyroïdien ; 3° que, d'après Mandelstamm, le récurrent innerverait non seulement les muscles du côté homologue, mais encore ceux du côté opposé (pour des détails plus étendus et pour la bibliographie, voy. t. IV, p. 457 et 546, et Thèse déjà citée de Griner).

Var. — Le récurrent peut manquer et être remplacé par des filets naissant directement du pneumogastrique à la hauteur du larynx (Stedmann, 1823). — Il peut être double (Krause). On a rencontré assez souvent des *anomalies de trajet* du nerf récurrent : c'est ordinairement la récurrence qui fait défaut, le laryngé inférieur se rendant directement au larynx (Hilton, Stedmann, Hooper, Hérard, etc.); plus rarement le récurrent peut s'enrouler autour d'autres vaisseaux que la crosse aortique ou la sous-clavière droite, comme la vertébrale, par exemple. Ces trajets anormaux du récurrent sont liés à des anomalies dans le développement des arcs aortiques. On a vu le nerf laryngé inférieur donner des fibres accessoires au muscle crico-thyroïdien (fréquent), à la glande thyroïde (Schlemm), à l'articulation crico-thyroïdienne (Cruveilhier). — Wrisberg a rencontré en arrière de la bronche droite, un ganglion surnuméraire auquel aboutissaient deux rameaux du pneumogastrique droit. — L'absence de l'anse anastomotique de Galien est considérée comme exceptionnelle par Andersch. — Cruveilhier a rencontré sur un sujet un filet vasculaire qui se portait du plexus pulmonaire sur le pourtour de l'aorte. Taguchi, dans un cas où le pneumogastrique gauche occupait le côté gauche antéro-externe de l'artère, a vu ce nerf émettre un rameau qui avait la destination de la branche descendante de l'hypoglosse.

§ II. — BRANCHES THORACIQUES

Dans le thorax, le pneumogastrique fournit : des rameaux cardiaques, des rameaux pulmonaires, des rameaux œsophagiens et des rameaux péricardiques.

1° ***Nerfs cardiaques thoraciques ou inférieurs.*** — Les nerfs cardiaques thoraciques ou inférieurs se détachent du tronc du pneumogastrique

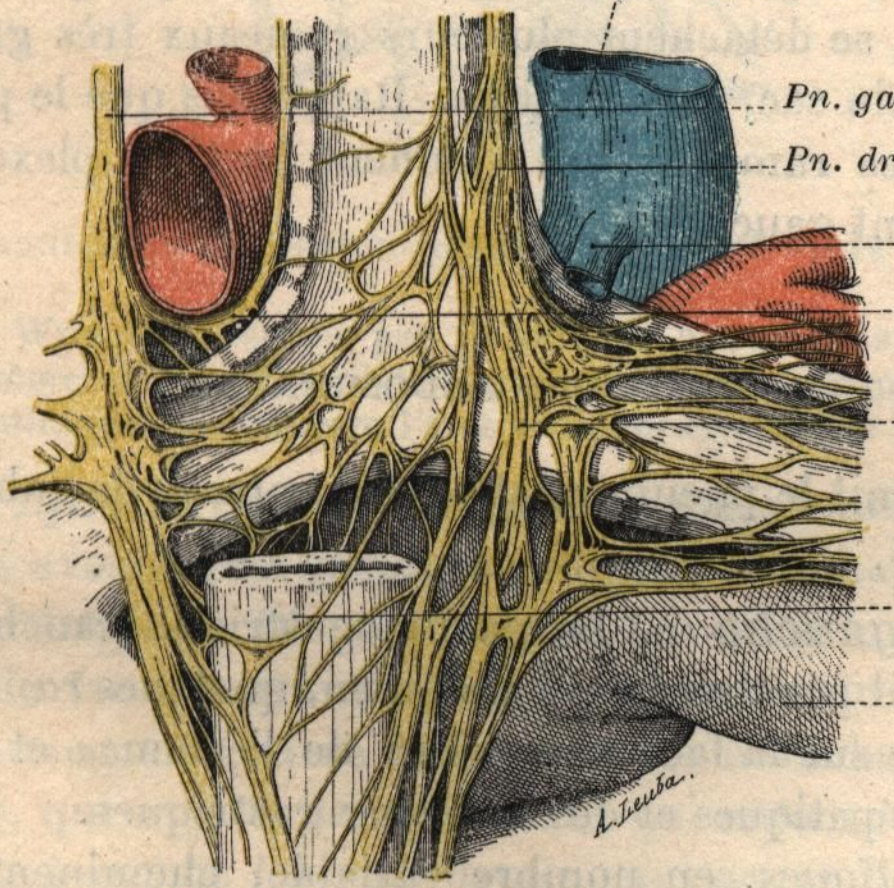

Fig. 505. — Plexus pulmonaire postérieur. (D'après Hirschfeld.)

au-dessous de l'origine du récurrent. Je rappelle que les nerfs cardiaques supérieurs sont fournis par la portion cervicale du pneumogastrique, et les nerfs cardiaques moyens par le laryngé inférieur.

La disposition des nerfs cardiaques inférieurs varie suivant le côté considéré. *A gauche*, ils sont très courts et, après un trajet de quelques millimètres, ils se perdent dans le plexus cardiaque (Voy. fig. 500). *A droite*, ils descendent, obliques en bas et à gauche, derrière l'aorte et devant la trachée pour aboutir au plan profond du plexus cardiaque.

2° ***Rameaux pulmonaires.*** — Au moment où il croise la face postérieure des bronches, chaque pneumogastrique se divise en deux ou trois faisceaux aplatis. Ces faisceaux s'unissent entre eux et avec les faisceaux du côté opposé par des anastomoses obliques et transversales. L'ensemble de ces anastomoses constitue un plexus, appliqué sur la face postérieure de la bifurcation de la trachée : c'est le *plexus pulmonaire postérieur* (Voy. fig. 505).

Au-dessus et au-dessous de chaque bronche souche, le plexus pulmonaire postérieur s'unit à un deuxième plexus beaucoup moins important, le *plexus pulmonaire* antérieur; celui-ci est formé par l'ensemble des anastomoses que contractent les nerfs cardiaques inférieurs droits avec des filets issus, soit de l'anse du récurrent gauche, soit du tronc du pneumogastrique au-dessous de l'origine du récurrent.

Des deux plexus pulmonaires se détachent : 1° des *rameaux trachéaux* pour la partie inférieure de la trachée; — 2° des *rameaux pulmonaires* qui pénètrent dans le poumon en cheminant le long des bronches ; — 3° des *rameaux péricardiques* qui se distribuent à la partie supérieure du péricarde; — 4° des *rameaux œsophagiens* pour la partie adjacente de l'œsophage.

3° ***Rameaux œsophagiens.*** — Dans la partie inférieure plexiforme de leur portion thoracique, les deux pneumogastriques envoient à l'œsophage de nombreux filets qui se perdent dans l'épaisseur de cet organe. Leur mode de terminaison sera étudié plus loin (Voy. t. IV, p. 198).

4° ***Rameaux péricardiques.*** — Du plexus périœsophagien, formé par les deux pneumogastriques, se détachent plusieurs rameaux très grêles qui abordent la face postérieure du sac péricardique. Rappelons que le péricarde reçoit encore du vague quelques rameaux qui viennent, soit du plexus pulmonaire, soit de l'anse du récurrent gauche.

§ III. — BRANCHES ABDOMINALES

Les branches que fournit le pneumogastrique au niveau de l'abdomen varient suivant le côté considéré.

Pneumogastrique gauche. — Le pneumogastrique gauche ou antérieur fournit, au moment où il pénètre dans l'abdomen, quelques *rameaux œsophagiens*. Il descend ensuite sur la face antérieure de l'estomac et se termine en donnant des rameaux hépatiques et des rameaux gastriques.

1° Les *rameaux hépatiques*, en nombre variable, cheminent, pour arriver au foie, dans la partie postérieure ou gauche du petit épiploon ; ce sont eux qui donnent à cette partie cet aspect dense et serré qui lui a valu de Toldt le nom de pars condensa. Le mode de terminaison de ces rameaux sera étudié avec la structure du foie.

2° Les *rameaux gastriques* s'anastomosent entre eux et forment ainsi un plexus : le *plexus gastrique antérieur*, placé sur la face antérieure de l'estomac, dans le voisinage de la portion verticale de la petite courbure. De ce plexus s'échappent en rayonnant de nombreux rameaux qui, après un trajet sous-péritonéal plus ou moins long, s'enfoncent dans l'épaisseur de l'estomac. Leur mode de terminaison sera étudié avec cet organe.

Parmi ces rameaux, il en est un, presque constant, qui se porte vers le pylore et paraît se joindre aux éléments du pédicule hépatique (Valentin, Sappey). Il n'y a là qu'une apparence. Kollmann[1] a bien montré que le rameau en question venait s'appliquer au cercle artériel de la petite courbure et retournait ainsi, par un trajet récurrent, au plexus gastrique antérieur.

Le plexus gastrique antérieur s'anastomose parfois (4 fois sur 15 cas, Kollmann) avec un rameau venu du ganglion semi-lunaire gauche. Cette anastomose rappelle jusqu'à un certain point l'anse de Wrisberg, formée par l'union du pneumogastrique droit et du grand splanchnique du même côté. — Le plexus gastrique antérieur peut encore s'anastomoser avec le plexus sympathique qui entoure l'artère diaphragmatique gauche (Valentin).

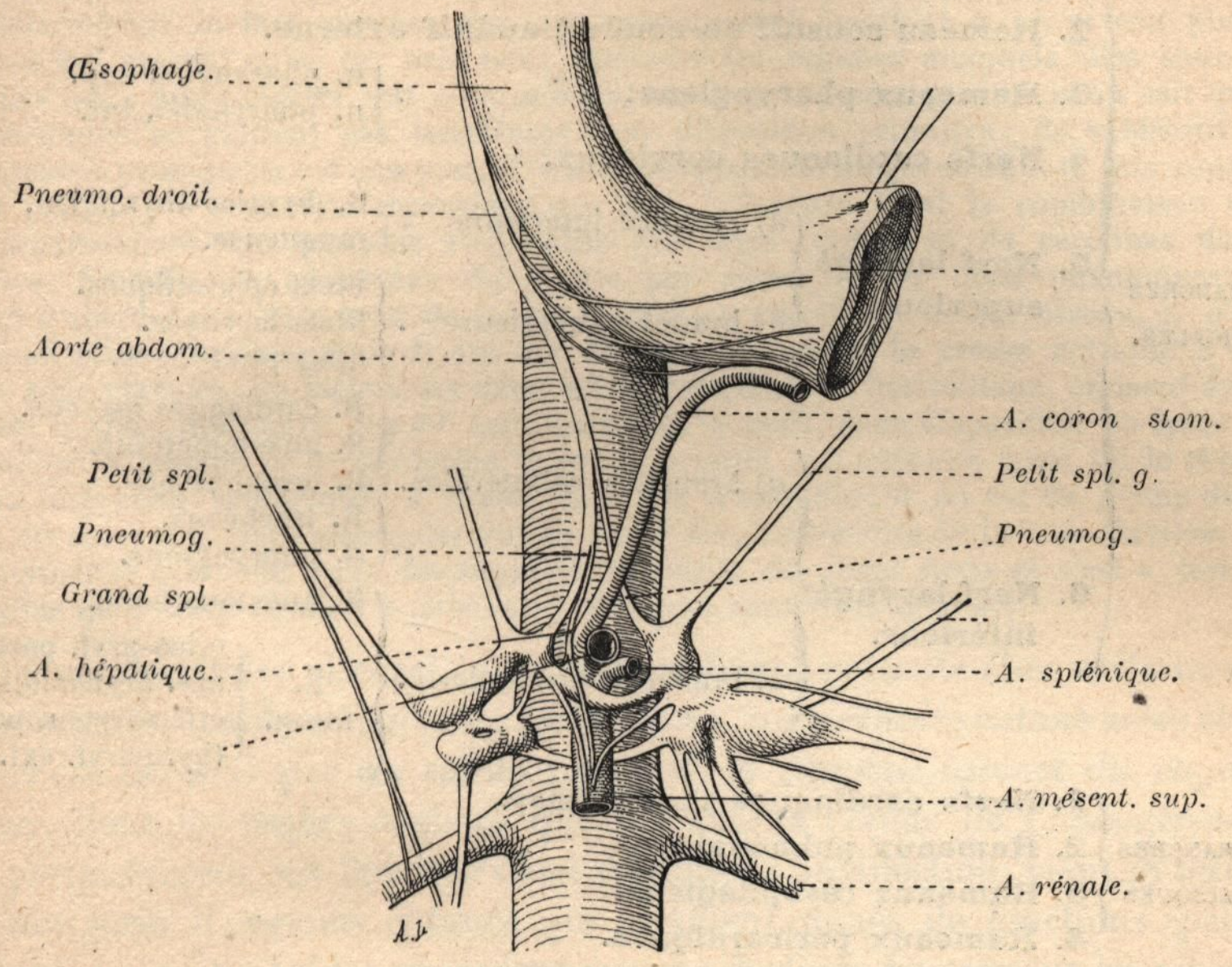

FIG. 506. — Terminaison du pneumogastrique droit. (D'après Laignel-Lavastine.)

Pneumogastrique droit. — On admet généralement que le pneumogastrique droit, après avoir fourni quelques rameaux œsophagiens, se jette dans le ganglion semi-lunaire droit. D'après Laignel-Lavastine[2], ce nerf se terminerait généralement de la façon suivante. A 3 ou 4 centimètres au-dessus du tronc cœliaque, le pneumogastrique se divise en trois branches terminales : 1° une *branche médiane*, qui se jette dans le plexus qui entoure l'artère mésentérique supérieure ; 2° une *branche latérale droite*, qui gagne l'angle interne du ganglion semi-lunaire droit. Cette branche forme avec le grand splanchnique droit qui se termine dans l'angle externe de ce ganglion l'anse mémorable de Wrisberg; 3° une *branche latérale gauche* qui se perd dans le ganglion semi-lunaire gauche et forme avec le grand splanchnique gauche une anse vago-sympathique gauche *symétrique et homologue de l'anse de Wrisberg*.

Cette disposition symétrique des branches terminales du pneumogastrique droit est passée sous silence par la plupart des classiques. Elle n'est signalée que par Bourgery. D'après Laignel-Lavastine, elle serait à peu près constante et répondrait au type général que l'on rencontre chez la plupart des mammifères.

1. KOLLMANN, *Ueber den Verlauf des Lungenmagennerven in der Bauchhœhle*, Leipzig, 1860.
2. LAIGNEL-LAVASTINE. Recherche sur le plexus solaire. *Th. Paris*, 1903.

Cette terminaison du pneumogastrique droit dans le ganglion semi-lunaire gauche n'a rien qui puisse nous étonner. Nous avons vu, en effet, que dans le thorax le vague droit recevait du vague gauche un nombre considérable de fibres.

PNEUMOGASTRIQUE (*Résumé*).

- I. BRANCHES CERVICALES.
  - **1. Rameau méningé.**
  - **2. Rameau sensitif du conduit auditif externe.**
  - **3. Rameaux pharyngiens.**
    - n. pharyngien sup.
    - n. pharyngien inf.
  - **4. Nerfs cardiaques cervicaux.**
  - **5. Nerf laryngé supérieur.**
    - *a*) branche inférieure
      - R. du crico-thyroïdien.
      - muqueuse.
    - *b*) branche supérieure.
      - filets épiglottiques.
      - filets laryngés.
      - filets pharyngés.
  - **6. Nerf laryngé inférieur.**
    - *a*) branches collatérales.
      - R. cardiaques moyens.
      - R. anastomotique.
      - R. œsophagiens.
      - R. trachéens.
      - R. pharyngiens.
    - *b*) branches terminales.
      - R. anastomotique.
      - R. musc.
        - crico-aryt. post.
        - ary. aryténoïdien.
        - crico-aryten. post.
        - thyro-aryt. ext. et int.
- II. BRANCHES THORACIQUES
  - **1. Nerfs cardiaques thoraciques.**
  - **2. Rameaux pulmonaires.**
  - **3. Rameaux œsophagiens.**
  - **4. Rameaux péricardiques.**
- III. BRANCHES ABDOMINALES
  - *Pneumogastrique gauche.*
    - **1. Rameaux hépatiques**
    - **2. Rameaux gastriques.**
  - *Pneumogastrique droit.*
    - **1. Rameaux œsophagiens.**
    - **2. Rameau pour le ganglion semi-lunaire.**

Disposition générale et homologies. — Le pneumogastrique est un nerf mixte, moteur et sensitif. Il se distribue essentiellement au tube digestif, à ses dérivés embryologiques et au cœur. Une partie des fibres qu'il donne à ces organes lui est fournie par le spinal qui n'est d'ailleurs, comme nous le verrons plus loin, qu'une simple racine de la 10e paire. (Voy. Spinal, page 780.)

Quoi qu'il en soit, la disposition générale des deux nerfs vagues est réglée par celle des organes auxquels ils se distribuent. Chez les vertébrés inférieurs, dont le tube digestif présente, dans sa partie initiale, une disposition segmentaire, due aux fentes branchiales, les branches ventrales du pneumogastrique sont elles-mêmes disposées métamétriquement. De même, chez les vertébrés supérieurs, les nombreuses différences de trajet et de rapport que présentent les deux vagues sont consécutives à la disposition asymétrique qu'acquièrent au cours du développement : 1° le tube digestif ; 2° les gros vaisseaux de la base du cœur.

1° Les deux pneumogastriques courent en effet, tout d'abord, sur les parties latérales du tube digestif. Mais, lorsque l'estomac a exécuté son mouvement de rotation qui oriente ses faces dans un plan frontal, le pneumogastrique gauche se trouve reporté sur la face antérieure de l'organe, alors que le pneumogastrique droit se place sur la face postérieure. La torsion de l'estomac, se propageant au segment inférieur de l'œsophage, les deux pneu-

mogastriques perdent également, dans la partie inférieure du thorax, leur situation latérale, pour tendre à se placer dans un même plan sagittal.

2° L'évolution des troncs artériels de la base du cœur exerce sur la disposition des deux pneumogastriques et de leurs branches une influence non moins considérable. On sait que, vers la fin du premier mois de la vie intra-utérine, le tronc artériel, issu du cœur, émet une série d'arcs vasculaires, les arcs aortiques. Ceux-ci courent parallèlement les uns au-dessous des autres sur les parties latérales du cou, pour aller ensuite former au niveau de la paroi postérieure les aortes descendantes. Les deux pneumogastriques croisent perpendiculairement la face externe des arcs aortiques et émettent à ce niveau plusieurs branches qui passent entre ces arcs pour atteindre les organes auxquels elles sont destinées. Les deux nerfs vagues ont à ce moment un trajet symétrique; mais on sait que les arcs aortiques ne gardent pas longtemps leur disposition primitive; ils subissent deux modifications principales : d'une part, il y a développement inégal suivant le côté considéré, d'autre part, il y a migration thoracique des arcs inférieurs. C'est la combinaison de ces deux modifications qui entraîne l'asymétrie des deux vagues et de certaines de leurs branches. En effet, si, au niveau du 4e arc par exemple, les deux pneumogastriques croisent d'abord deux vaisseaux de même calibre et placés au même niveau, il n'en est plus ainsi plus tard lorsque le 4e arc est devenu, à gauche, la crosse aortique, à droite, l'artère sous-clavière. De même, les deux récurrents, d'abord horizontaux, croisent symétriquement la face inférieure des 6es arcs aortiques[1]; mais cette disposition ne tarde pas à se modifier; à gauche le 6e arc forme le canal artériel qui entraîne avec lui le récurrent dans sa migration thoracique; à droite ce 6e arc s'atrophie; il en est de même du 5e et l'anse du récurrent vient s'enrouler autour du 4e arc, c'est-à-dire de la sous-clavière. Il y a donc asymétrie complète dans les rapports définitifs des deux nerfs et c'est à tort qu'on dit parfois qu'à droite comme à gauche le récurrent contourne le 4e arc.

Outre son territoire viscéral, le pneumogastrique présente chez certains vertébrés inférieurs, et notamment chez les poissons, un territoire cutané assez étendu. Celui-ci est desservi par un rameau spécial, le *rameau latéral du vague*; ce rameau, dont les embryologistes qui ont abordé l'étude de l'histogénèse des nerfs périphériques ont fait leur objet d'étude de prédilection, vient se terminer dans une série d'organes cutanés qui semblent doués de fonctions spéciales. Wiedersheim et Keibel les regardent comme destinés à percevoir les vibrations de l'eau. Chez ces animaux, le pneumogastrique est donc, par son rameau latéral, un véritable nerf sensoriel. Chez les vertébrés supérieurs, ce territoire cutané du vague est extrêmement réduit et n'est plus représenté que par le champ de distribution du rameau auriculaire.

Le pneumogastrique appartient au groupe des nerfs crâniens ventraux. Il présente tous les caractères qui spécifient ces nerfs. (Voy. Généralités, p. 641.) 1° C'est un nerf mixte, moteur et sensitif; 2° il a une émergence dorso-latérale; 3° ses fibres motrices viennent, pour la plus grande partie du moins, de la colonne grise qui prolonge vers l'encéphale le groupe cellulaire antéro-externe des cornes antérieures de la moelle; 4° les muscles striés qu'il innerve dérivent des plaques latérales et le vague n'intervient jamais dans l'innervation de la musculature formée par les somites céphaliques (loi de van Wijhe).

1. Dans un mémoire publié dans la *Bibliographie anatomique* de 1895, M. Cannieu s'est précisément basé sur les rapports du nerf récurrent et des arcs aortiques pour soutenir que la crosse de l'aorte dérivait non pas du quatrième, mais du troisième arc. Le raisonnement de M. Cannieu est le suivant : le récurrent, dit-il en substance, est le nerf du 4e arc branchial ; il doit donc passer soit au-dessus, soit au-dessous de l'arc aortique correspondant, c'est-à-dire du quatrième. Or, si l'on admet que la crosse de l'aorte dérive du quatrième arc, il faut admettre par cela même que le récurrent passe soit au-dessus d'elle, ce qui n'est pas, soit au-dessous, ce qui n'est pas non plus. Le nerf chemine en effet, comme nous l'avons vu, au-dessous du canal artériel. Ce canal, d'après M. Cannieu, doit donc être regardé comme formé par le quatrième arc aortique, voire même par le troisieme, mais non par le cinquième. — Malheureusement les déductions d'ailleurs parfaitement justes de M. Cannieu ont un point de départ qui est loin d'être démontré. Le récurrent est en effet non pas le nerf du quatrieme arc, mais bien celui de ce sixième arc dont l'aryténoïde forme le squelette et dont Kallius a récemment étudié l'évolution. Dès lors, en appliquant le même raisonnement que M. Cannieu, on arrive à regarder *a priori* la crosse aortique comme dérivant du quatrième arc; c'est d'ailleurs l'origine que lui assigne Boas, de par ses recherches directes.

Relations du pneumogastrique et du grand sympathique. — Nous avons vu que la plupart des nerfs crâniens entraient en relation avec le système du grand sympathique. Ces relations sont de deux ordres : d'un côté, le sympathique cervical envoie aux nerfs crâniens des fibres qui empruntent le trajet de ces nerfs pour se rendre à leur territoire terminal ; d'autre part, les nerfs crâniens fournissent aux ganglions du sympathique céphalique des fibres qui ont la valeur de véritables rami communicantes.

Le pneumogastrique n'a, avec les ganglions du sympathique céphalique, aucune connexion. Par contre, il donne la plus importante partie de ses fibres aux ganglions annexés aux branches viscérales du sympathique (ganglion de Wrisberg et ganglions intra-cardiaques, ganglions semi-lunaires, etc.). Ces ganglions constituent de véritables points nodaux où viennent se rencontrer le système du pneumogastrique et le système du grand sympathique. Au delà, ces deux nerfs sont anatomiquement confondus et, seule, l'analyse physiologique peut nous dire ce qui appartient à chacun d'eux.

Cette association intime du pneumogastrique et du grand sympathique existe dans toute la série des vertébrés. On s'est même demandé si, chez les vertébrés inférieurs, dont le grand sympathique présente une réduction extrême, tout ou partie du rôle que ce nerf remplit chez les vertébrés supérieurs n'était pas dévolu à la 10e paire. Il est encore difficile, à l'heure actuelle, d'être fixé sur ce point ; mais il importe de remarquer que cette réduction du grand sympathique chez les vertébrés inférieurs est plus apparente que réelle ; si la chaîne sympathique est absente, en revanche les groupes cellulaires périphériques qui constituent en somme la partie la plus importante du système ne font aucunement défaut (Lenhossek). Peut-être n'y a-t-il alors pas lieu de donner au nerf vague de ces animaux une importance morphologique plus grande et un rôle physiologique plus considérable qu'au pneumogastrique des vertébrés supérieurs.

Onzième paire : NERF SPINAL

Syn. : Nerf accessoire.

Définition. — Le nerf spinal, ou nerf de la 11e paire, est un nerf purement moteur. Né de la portion supérieure de la moelle cervicale et de la partie inférieure du bulbe, il se termine par deux branches dont l'une va innerver le sterno-cléido-mastoïdien et le trapèze et dont l'autre va se jeter dans le tronc du nerf vague.

Cette terminaison partielle du spinal dans la 10e paire, l'origine de sa portion bulbaire aux dépens d'un noyau qui lui est commun avec le pneumogastrique, enfin son apparition tardive au cours du développement phylogénique, tout cela montre bien que le spinal n'est qu'une annexe du nerf vague. Et, si quelque modification devait être apportée à la classique nomenclature de Sœmmering, une des plus désirables serait certainement celle qui consisterait à enlever à l'accessoire son autonomie, pour n'en faire qu'une simple racine du pneumogastrique.

Origine réelle et connexions centrales. — (*Résumé.* Voy. p. 484.) *A.* Origine réelle. — Le spinal est formé par les prolongements cylindraxiles de deux noyaux : un noyau médullaire et un noyau bulbaire. 1) Le *noyau médullaire* s'étend en hauteur depuis l'émergence de la 4e paire rachidienne jusqu'à la partie supérieure de la moelle cervicale.

Il est formé par le groupe cellulaire antéro-externe de la corne antérieure et non par la corne latérale, d'ailleurs à peu près disparue à ce niveau. Les fibres émanées de ce noyau sont toutes des fibres directes; elles sortent de la moelle par un trajet en Z, assez complexe, qui a été décrit et figuré page 486. — 2) On a admis jusqu'à ces derniers temps que le *noyau bulbaire* était représenté par la partie inférieure du nucleus ambiguus. Van Gehuchten s'est récemment attaché à démontrer que les fibres du spinal naissaient du noyau de l'aile grise en même temps qu'une partie des fibres motrices du pneumogastrique.

B. Connexions centrales. — Il est vraisemblable, étant donnée la multiplicité des fonctions du spinal, que ce nerf possède des centres corticaux multiples. Un seul est bien connu, c'est le centre des fibres que le spinal envoie aux muscles adducteurs des cordes vocales. Ce centre (*centre laryngé phonatoire* de Krause, Semon et Horsley... etc.) est placé au niveau de la partie inférieure de la circonvolution frontale ascendante, en arrière du centre de Broca[1].

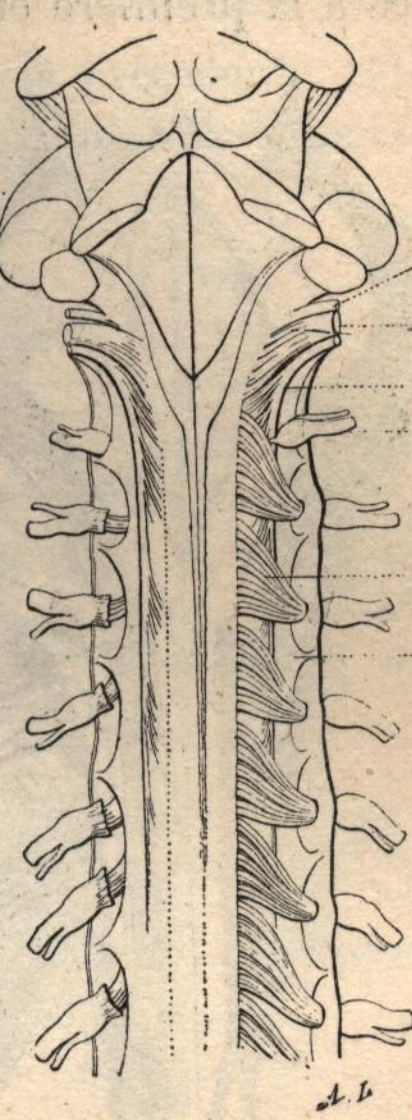

Fig. 507. — Origine apparente du nerf spinal.

La moelle et le bulbe sont vus par leur face postérieure.

Origine apparente. — Les fibres radiculaires du spinal émergent les unes au niveau du bulbe (racines bulbaires), les autres au niveau de la partie supérieure de la moelle cervicale (racines médullaires).

a. Racines bulbaires. — Les racines bulbaires dont le nombre varie de 3 à 6 émergent du sillon latéral du bulbe, au-dessous des fibres radiculaires du pneumogastrique.

b. Racines médullaires. — Les racines médullaires sortent au niveau du cordon latéral de la moelle, à deux ou trois millimètres en avant de l'émergence des racines postérieures. Le plus inférieur des filets médullaires répond le plus souvent à la 5e paire rachidienne.

Le niveau jusqu'auquel descendent les racines médullaires du spinal varie beaucoup suivant les sujets. D'après Holl, la fréquence des différentes dispositions serait la suivante :

Les racines du spinal descendent jusqu'à la	3e	cervicale	7	fois	sur	100.
— — —	4e	—	27	—	—	
— — —	5e	—	35	—	—	
— — —	6e	—	26	—	—	
— — —	7e	—	5	—	—	

L'origine médullaire du spinal peut même se prolonger jusqu'à la première paire dorsale.

Trajet. — La portion médullaire du spinal monte verticalement dans le canal rachidien, pénètre dans le crâne par le trou occipital et vient s'accoler à la portion bulbaire. Ainsi formé par la réunion de ces deux portions, le spinal se porte en avant, en dehors et un peu en haut, sort du crâne par le trou déchiré postérieur, puis se divise presque aussitôt en deux branches terminales.

Rapports. — Nous étudierons successivement les rapports du spinal dans le canal rachidien, au niveau du trou occipital, dans le crâne et enfin au niveau du trou déchiré postérieur.

1. Semon, Horsley et Risien Russell ont démontré l'existence, chez le chien et le chat, d'un centre *abducteur des cordes vocales* (*centre laryngé respiratoire*). L'existence de ce centre, placé à côté du centre phonatoire chez ces animaux, n'est pas encore démontrée chez l'homme.

1) *Dans le canal rachidien*, la racine médullaire du spinal chemine, verticale, dans l'espace sous-arachnoïdien, le long des faces latérales de la moelle cervicale. Elle est en rapport : *en dedans*, avec le cordon latéral; *en dehors*, avec le sac dural; *en avant*, avec le ligament dentelé qui la sépare des racines antérieures; *en arrière*, avec les quatre premières racines postérieures; elle est souvent accolée à la première et à la deuxième de ces racines, avec lesquelles elle peut présenter d'intéressantes connexions sur lesquelles nous reviendrons plus loin.

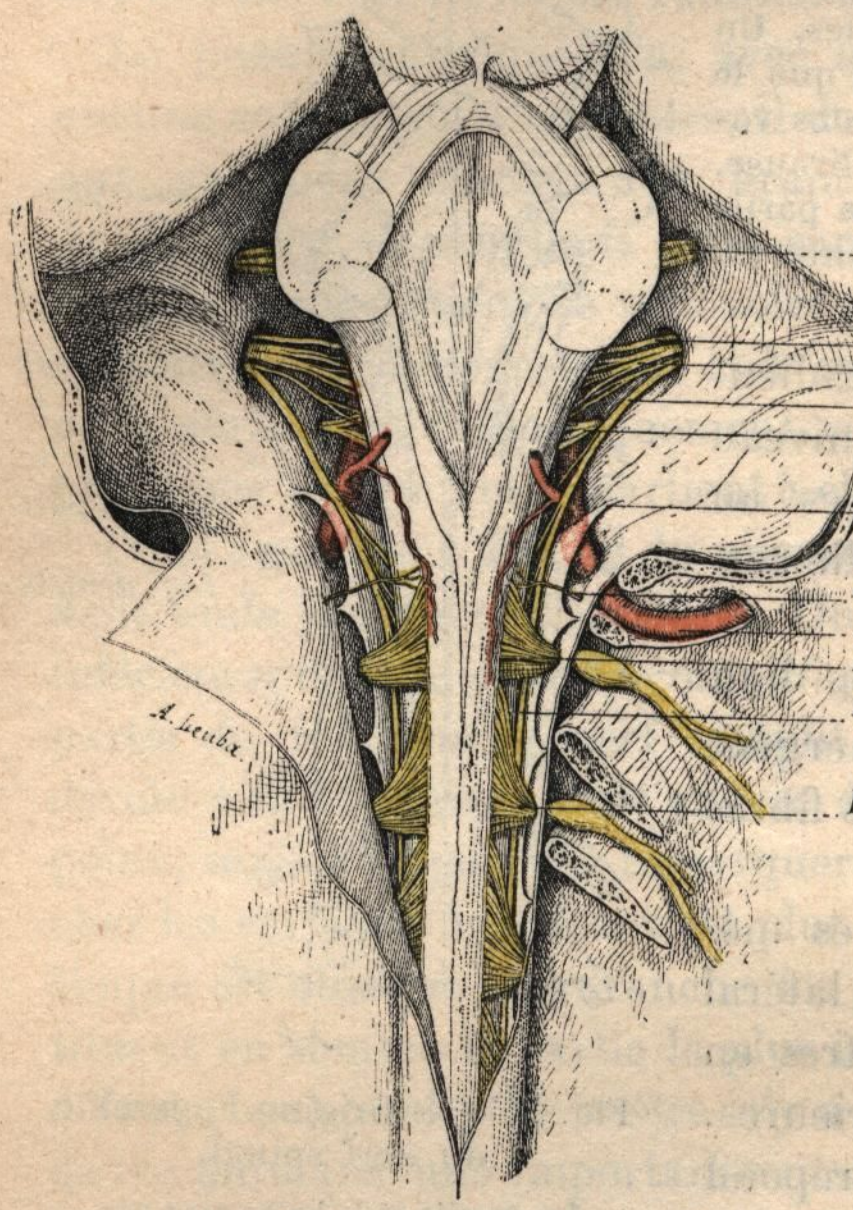

Fig. 508. — Portion médullaire du spinal.

Vue postérieure après ablation de l'écaille occipitale et ouverture de la partie supérieure du canal rachidien.

2) *Au niveau du trou occipital*, la racine médullaire du spinal passe au-dessus de la première languette du ligament dentelé; cette languette va se fixer à l'extrémité du diamètre transverse du trou occipital; le spinal rencontre ensuite l'artère vertébrale qui, oblique en avant et en dedans et très légèrement ascendante, se porte vers la face ventrale du bulbe. Le nerf enjambe la face supérieure de l'artère que croisent, à quelques millimètres en avant, les filets radiculaires de l'hypoglosse. Au niveau du point où elle passe sous le spinal, l'artère vertébrale émet l'artère cérébelleuse inférieure, qui remonte verticalement en croisant, tantôt la face antérieure, tantôt la face postérieure nerf (Voy. fig. 508).

3) *Dans le crâne*, les deux racines du spinal croisent la face antérieure du lobule du pneumogastrique et convergent l'une vers l'autre en formant un angle aigu dont le sommet répond au trou déchiré postérieur. Elles cheminent à ce niveau dans une gaîne arachnoïdienne qui leur est commune avec le pneumogastrique et le glosso-pharyngien sur la face postérieure du tubercule occipital, creusée d'une gouttière répondant au passage des trois nerfs (Poirier). (Voy. fig. 470, p. 720).

4) *Dans le trou déchiré postérieur*, le spinal occupe la partie moyenne de cet orifice. Il est placé entre la terminaison du sinus latéral qui est en dehors et le ganglion jugulaire du pneumogastrique qui est en dedans. Il est intimement uni à ce dernier.

Distribution. — A sa sortie du trou déchiré postérieur, le spinal se partage en deux branches : une branche interne et une branche externe.

1° La branche interne, principalement formée par les filets bulbaires, se jette dans la partie externe du ganglion plexiforme qu'elle aborde dans le voisinage de son pôle supérieur. Elle perd dès lors son autonomie anatomique et c'est au physiologiste qu'il appartient de dégager du pneumogastrique ce qui revient au spinal et de montrer le rôle capital que joue la 11e paire dans l'innervation motrice du larynx, du cœur, du pharynx et peut-être de l'œsophage.

2° La branche externe, plus volumineuse que la précédente, est essentiellement formée par les filets médullaires. Dès son origine, elle se porte en bas, en

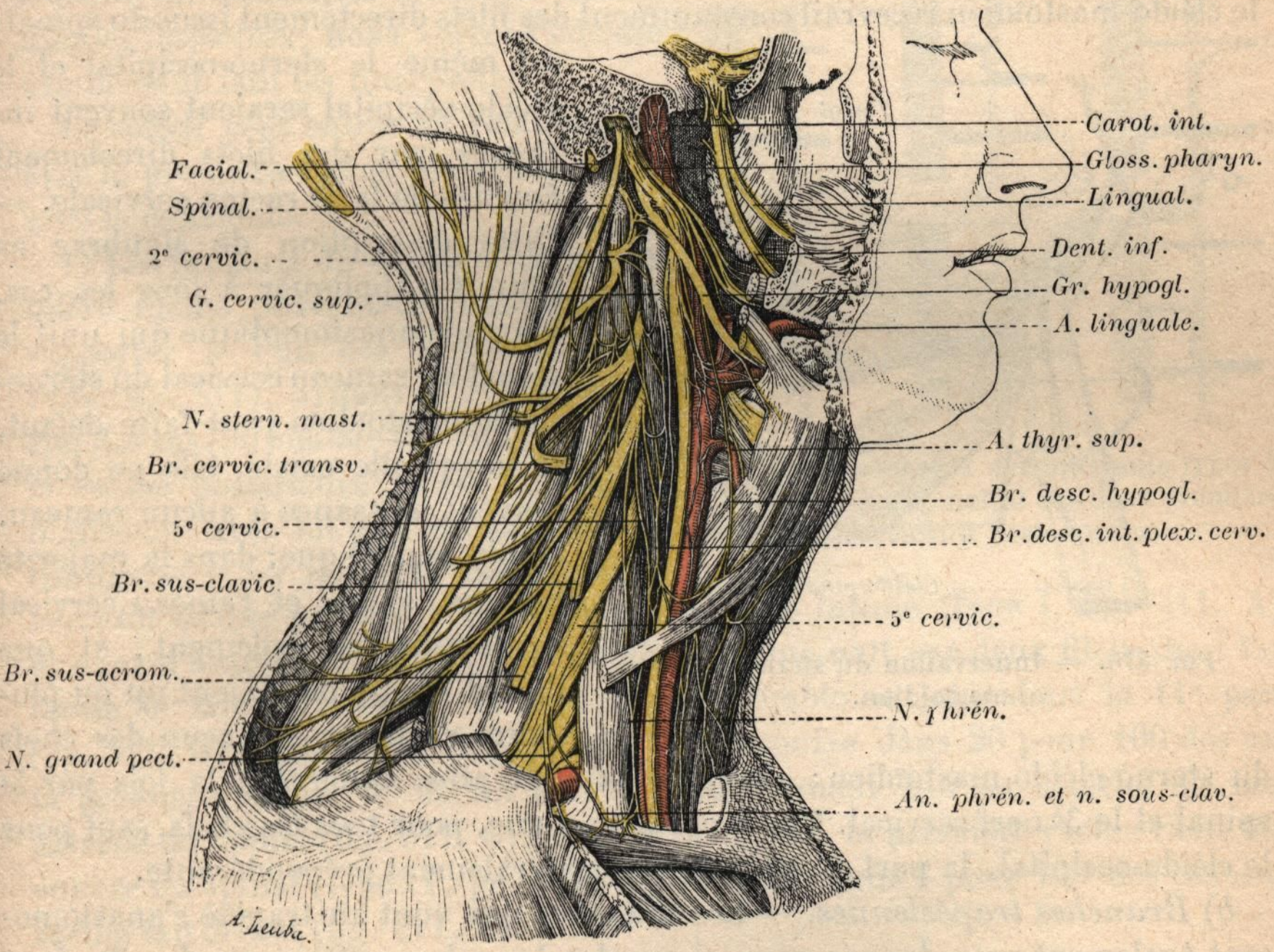

Fig. 509. — Branche externe du spinal. — D'après Hirschfeld.

arrière et en dehors. Elle est en rapport à ce niveau : *en avant*, avec la face postérieure de la jugulaire interne, des muscles styliens et du digastrique; *en arrière*, avec les apophyses transverses des vertèbres cervicales doublées par les muscles grand droit antérieur et long du cou et avec l'artère occipitale. Elle arrive ainsi à la face profonde du sterno-cléido-mastoïdien; dans quelques cas, elle passe au-dessous de ce muscle sans le traverser (Turner); mais, le plus souvent, elle perfore son chef profond (chef cléido-mastoïdien); elle apparaît alors dans la partie supérieure du creux sus-claviculaire; la distance qui, au niveau du bord postérieur du sterno-cléido-mastoïdien, la sépare de la pointe de l'apophyse mastoïde, est de 4 à 5 cent. environ. Dans le creux sus-claviculaire, la branche externe du spinal relativement superficielle n'est recouverte que par les téguments et l'aponévrose cervicale superficielle. Elle arrive ainsi jusqu'au trapèze qu'elle aborde par son bord antérieur et dans l'épaisseur duquel elle s'épuise en rameaux terminaux.

Au total, la branche externe fournit deux sortes de branches : des branches sterno-mastoïdiennes et des branches trapéziennes.

a) Branches sterno-mastoïdiennes. — Le spinal partage l'innervation du sterno-cléido mastoïdien avec un rameau issu du 3e nerf cervical. D'après Maubrac (thèse de Bordeaux, 1883), l'innervation de ce muscle serait la suivante. Le spinal et la 3e branche cervicale formeraient dans l'épaisseur du sterno-cléido-mastoïdien une arcade anastomotique. Les 4 faisceaux du sterno-cléido-mastoïdien (cléido-mastoïdien, cléido-occipital, sterno-mastoïdien et sterno-occipital) recevraient des filets issus de l'arcade anastomotique en question. De plus, le cléido-mastoïdien recevrait constamment des filets directement issus du spinal ; de même le sterno-occipital et le cléido-occipital seraient souvent innervés par des filets directement émanés de la 3e racine cervicale. — Cette description de Maubrac ne saurait s'appliquer à tous les cas. L'arcade anastomotique qui unit le spinal au rameau cervical du sterno-cléido-mastoïdien peut faire défaut, et lorsqu'elle existe, elle ne donne souvent naissance à aucun rameau. Il m'a semblé que, dans la majorité des cas, spinal et rameau cervical se ramifiaient isolément, et que l'un et l'autre donnaient un ou plusieurs rameaux à chacun des chefs du sterno-cléido-mastoïdien ; chaque chef était ainsi innervé à la fois par le spinal et le 3e nerf cervical. Il m'a paru aussi que, pour tous les chefs, sauf pour le cléido-occipital, la part du spinal était généralement prépondérante.

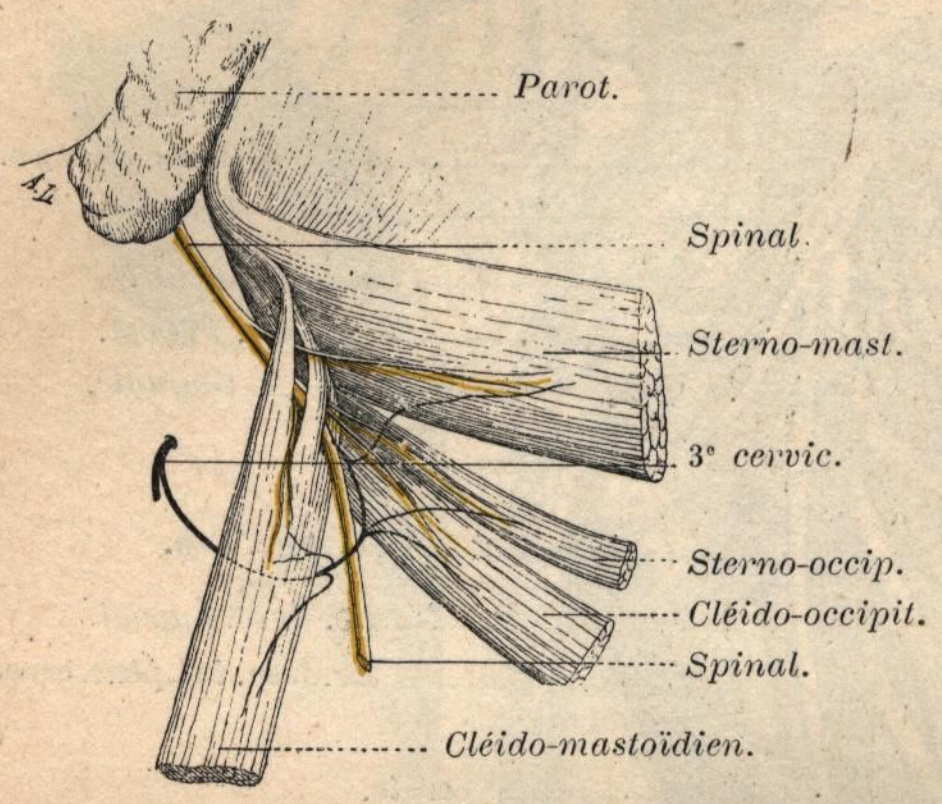

Fig. 510. — Innervation du sterno-cléido-mastoïdien.

b) Branches trapéziennes. — Les branches qui vont au trapèze s'anastomosent également avec des rameaux, issus des branches antérieures des 3e, 4e et 5e nerfs cervicaux. Mais, si l'existence de ces anastomoses permet difficilement de préciser, au point de vue anatomique, la part qui revient au spinal dans l'innervation du trapèze, en revanche l'expérimentation physiologique montre que ce nerf se distribue surtout à la portion claviculaire du muscle.

Anastomoses. — Le spinal s'anastomose avec les racines postérieures des deux premiers nerfs cervicaux, avec le pneumogastrique et avec les branches trapézienne et sterno-mastoïdienne du plexus cervical. Nous avons déjà étudié cette dernière anastomose en étudiant le mode de terminaison de la branche externe du spinal. Nous connaissons aussi la plus importante des anastomoses avec le pneumogastrique ; elle est représentée par la branche interne du spinal ; il nous suffira d'ajouter que parfois la 11e paire s'unit encore au nerf vague par deux ou trois filets qui, dans le trou déchiré postérieur, vont du tronc du spinal au ganglion jugulaire[1]. Par contre, il nous faut insister plus longuement sur les anastomoses du spinal et des deux premières paires cervicales.

1. Ajoutons que la branche externe du spinal peut encore s'anastomoser dans quelques cas exceptionnels avec l'hypoglosse ou le pneumogastrique (Lobstein).

Anastomoses du spinal et des deux premières racines cervicales postérieures. — Pendant son trajet ascendant, la portion médullaire du spinal contracte souvent des anastomoses avec les racines postérieures des deux premiers nerfs cervicaux. Depuis le jour où, en 1833, Mayer signala pour la première fois leur existence, ces anastomoses ont toujours excité la curiosité des anatomistes. Nous n'entrerons pas ici dans le détail des controverses qu'elles ont soulevées et nous renvoyons pour l'historique au très complet mémoire de Kazzander[1]. Nous bornant à exposer ici l'état actuel de la question, nous indiquerons d'abord les différentes modalités anatomiques observées; nous verrons ensuite comment il faut les interpréter.

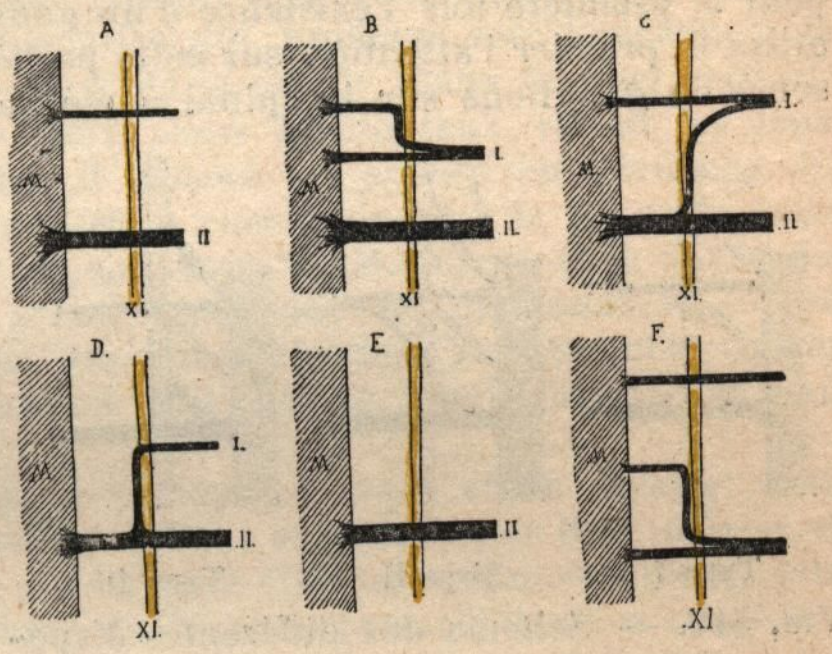

Fig. 511. — Schéma des différents types de rapports du spinal et des deux premières racines cervicales postérieures.

Le spinal peut entrer en relation soit avec la première racine postérieure, soit avec la deuxième.

1) Les rapports du spinal et de la première racine peuvent ordinairement se rapporter à l'un des types suivants. (Voy. fig. 511); *a*) dans la grande majorité des cas (60 fois sur 100 [Kazzander]), la racine postérieure croise le nerf en n'affectant avec lui que des rapports de contiguïté : ces rapports varient d'ailleurs du simple contact à l'accolement le plus intime (type I, fig. 511, A); *b*) dans d'autres cas (type II), la première racine naît par deux filets dont l'un croise le tronc du spinal et dont l'autre semble se jeter dans la 11ᵉ paire (fig. 511, B); *c*) dans un 3ᵉ type qui se rencontre dans 20 pour 100 des cas, la première racine reçoit un filet de renforcement qui se détache du bord externe du spinal (fig. 511, C); *d*) plus rarement, la première racine vient tout entière du spinal (type IV, fig. 511, D); *e*) enfin, dans 8 pour 100 des cas cette racine fait défaut (fig. 511, E).

2) Les rapports du spinal et de la deuxième racine postérieure sont beaucoup plus simples. Le plus souvent, il y a simple croisement (fig. 511, A). Parfois, la deuxième racine envoie au spinal un ou plusieurs filets anastomotiques, qui se détachent, soit du tronc même de la racine, soit de la moelle, ordinairement un peu au-dessus de l'émergence de la deuxième racine (fig. 511, F).

Ces connexions du spinal et des racines postérieures des premiers nerfs cervicaux se retrouvent chez la plupart des espèces animales (W. Lubosch)[2].

Telles sont les dispositions habituelles; il s'agit maintenant de les interpréter. On admet généralement, aujourd'hui, que dans tous les cas où il existe des filets reliant les racines postérieures au spinal, l'existence de ces filets s'explique par un accolement temporaire des fibres du système radiculaire postérieur au tronc de la 11ᵉ paire. Les schémas de la figure 511 montrent en effet que la plupart des dispositions que nous avons indiquées peuvent s'expliquer soit par une suppléance partielle ou totale de la première racine par la deuxième (Voy. C et D,

1. Kazzander. Ueber den Nervus accessorius Willisii und seine Beziehungen zu den oberen Cervicalnerven beim Menschen und einigen Haussaügethieren. *Arch. f. Anat.*, Anat. Abth., 1891, p. 210.

2. Lubosch (W.). Vergleichend anat. Unters. über den Ursprung und die Phylogen. des Nerv. Acc. Willis. *Arch. f. mikr. Anat. u. Entwick.* Bd. LIV, Heft 4, 1899.

fig. 511), soit par un accolement temporaire au tronc du spinal d'un faisceau radiculaire aberrant appartenant à l'une ou l'autre de ces deux racines (B et F).

Variétés. — La racine postérieure du premier nerf cervical peut envoyer un filet au spinal (Cruveilhier). Remak prétend avoir trouvé un petit ganglion sur le spinal dans le tronc déchiré postérieur.

Les filets bulbaires supérieurs, après avoir reçu au niveau du tronc déchiré postérieur une anastomose du pneumogastrique, peuvent se réunir au spinal (Cruveilhier).

Ganglions du spinal. — L'étude des ganglions du spinal est intimement liée à celle des rapports de ce nerf avec le système radiculaire postérieur. C'est encore Mayer qui signala pour la première fois l'existence d'un ganglion sur le tronc du spinal. En France, Vulpian attira le premier l'attention sur cette particularité anormale de la 11e paire. Depuis, la présence de ganglions sur le spinal a été indiquée par nombre d'anatomistes. L'existence de ces ganglions est d'ailleurs loin d'être rare, puisqu'il résulte des différents relevés (Kazzander, Testut, Trolard, etc.) qu'on les rencontre dans 25 à 30 pour 100 des cas environ. Ils affectent ordinairement une des trois dispositions suivantes : *a*) le plus souvent on trouve un renflement ganglionnaire à l'intersection du tronc du spinal et de la première racine postérieure (fig. 512, type I); *b*) plus rarement le ganglion se trouve placé sur le segment du nerf compris entre la première et la deuxième racine postérieure (type II); *c*) enfin, on a également rencontré des ganglions placés sur le trajet des racines médullaires ou bulbaires de la 11e paire (type III). Dans les deux premiers cas, on doit regarder ces ganglions comme appartenant soit à la première racine postérieure (type I), soit au faisceau de renforcement qu'elle reçoit de la deuxième (type II). Mais lorsque les ganglions sont placés sur le trajet des racines du spinal, cette explication n'est plus admissible et il est difficile de les rattacher au système radiculaire postérieur. Il est vrai que parfois ces soi-disant ganglions ne sont que de simples renflements de la gaine conjonctive du nerf; Hyrtl et, plus récemment, Kazzander en ont donné la preuve incontestable. Mais il n'en est pas toujours ainsi; dans un cas décrit et figuré par Kazzander, il existait bien un véritable ganglion, contrôlé histologiquement, sur une des racines bulbaires du spinal; on est bien obligé d'admettre, dans les cas de ce genre, que le spinal contient anormalement des fibres sensitives auxquelles appartiennent les ganglions en question.

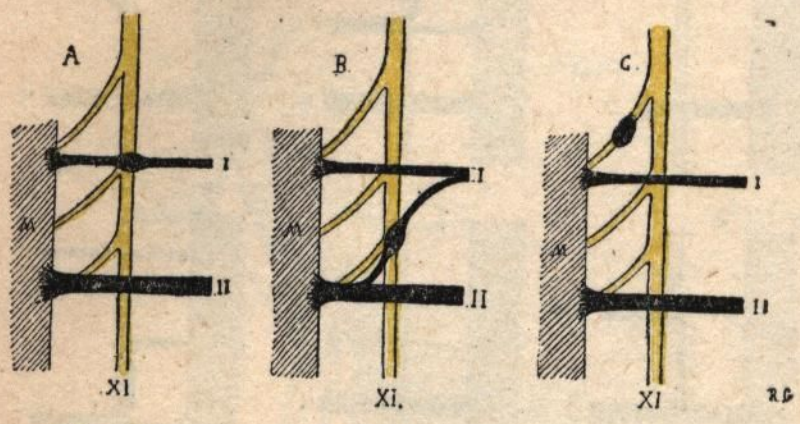

Type I Type II Type III

FIG. 512. — Schéma des différentes dispositions du ganglion du spinal.

Signification morphologique. — Le nerf spinal est donc un nerf exclusivement moteur. Ses anastomoses avec les racines postérieures sont purement apparentes et c'est bien à tort que Staderini et Pierraccini[1], se basent sur une fausse interprétation de ces connexions pour faire du spinal un nerf mixte. Le nerf spinal appartient au système des nerfs encéphaliques dorsaux; il n'a cependant pas la même valeur que les autres éléments constituants de ce groupe; il n'est en réalité qu'une annexe du pneumogastrique; cela ressort nettement de l'étude de ses origines, de sa distribution et de son évolution phylogénique. Nous avons vu, en effet, en rappelant les origines du spinal, que les fibres de sa portion bulbaire naissaient d'un noyau, qui leur était commun avec celles du pneumogastrique. De même, l'étude de la distribution du spinal nous a montré qu'une importante partie de ses fibres allait se jeter dans le ganglion plexiforme du pneumogastrique. Enfin, lorsqu'on suit l'évolution du spinal dans la série animale, on voit qu'il apparaît beaucoup plus tardivement que les autres nerfs crâniens; les poissons et les amphibiens ne possèdent pas de 11e paire (Wiedersheim); celle-ci ne commence à se montrer que chez les

1. STADERINI et PIERRACCINI, Sopra la origine reale e pièce particolarmente sopra le radici posteriori del nervo accessorio dell' uomo.—PIERRACCINI, L'accessorio dèl Willis è un nervo misto, *Lo Sperimentale*, 1899, v. 54, p. 344.

reptiles et, chez ceux-ci, elle ne constitue manifestement qu'une simple racine du pneumogastrique.

Douzième paire : NERF GRAND HYPOGLOSSE

Définition. — Le grand hypoglosse, ou 12e paire crânienne, est un nerf purement moteur. Il se distribue aux muscles de la langue, au muscle génio-hyoïdien et à tous les muscles de la région sous-hyoïdienne.

Origine réelle et connexions centrales (*Résumé*, voy. p. 481). — A. ORIGINE RÉELLE. — Le grand hypoglosse est formé par les prolongements cylindraxiles d'un noyau situé dans le myélencéphale. Ce noyau appartient à la colonne grise qui prolonge vers l'encéphale le groupe cellulaire antéro-interne des cornes antérieures de la moelle. Dans le sens vertical, ses limites sont assez exactement indiquées par deux plans horizontaux, rasant les deux extrémités de l'olive bulbaire. Adjacent au raphé, il répond en arrière au plancher du 4e ventricule, au niveau de l'aile blanche interne. On a encore décrit à la 12e paire deux autres noyaux : le *noyau antérieur* de Meynert ou *accessoire* de M. Duval, et le noyau dit *de Roller*. Leur participation à la formation du grand hypoglosse semble douteuse. — Les fibres, émanées du noyau principal, sont toutes des fibres directes. Van Gehuchten, qui avait d'abord admis chez le poulet une décussation partielle, la rejette maintenant, au moins chez l'homme.

A leur sortie du noyau, les fibres radiculaires se portent en avant et en dehors; elles laissent en dedans d'elles le faisceau longitudinal postérieur et le ruban de Reil interne, et en dehors le champ réticulé et l'olive. Quelques-unes d'entre elles traversent cependant cette dernière. Elles arrivent ainsi sur la face postérieure du faisceau pyramidal; elles exagèrent alors leur obliquité en dehors et viennent apparaître au niveau du sillon préolivaire.

B. CONNEXIONS CENTRALES. — *Les voies d'association réflexe*, unissant les origines bulbaires de la 12e paire aux noyaux des nerfs sensitifs cérébro-spinaux, sont encore mal connues. — Par contre, son *centre cortical* est localisé sans conteste au niveau de la partie inférieure de la circonvolution frontale ascendante, au-dessus du centre du masticateur et du facial inférieur. — Les prolongements cylindraxiles des cellules de ce centre forment la voie motrice centrale de la 12e paire; elles font partie du faisceau géniculé dont elles partagent le trajet. Elles se décussent au niveau du bord inférieur de la protubérance pour se terminer dans le noyau bulbaire du côté opposé.

Origine apparente. — Les fibres radiculaires du grand hypoglosse émergent au niveau du sillon préolivaire. Elles se groupent en 10 à 16 filets. Le plus inférieur de ceux-ci répond ordinairement à un plan horizontal passant par l'entre-croisement des pyramides. On admet généralement que la plus élevée des racines de la 12e paire émerge au niveau de la partie moyenne de l'olive. Beck[1] fait observer avec raison qu'il est rare de voir cette racine distante de plus de 4 millimètres du bord inférieur de la protubérance.

Variétés. — Parfois les racines de l'hypoglosse confinent inférieurement à l'émergence de la première racine antérieure cervicale. Beck a observé des cas où il existait entre l'hypoglosse et la première racine un faisceau qui, quelques millimètres après sa sortie de la moelle, se divisait en deux fascicules dont l'un allait rejoindre la 12e paire, tandis que l'autre allait se jeter dans la racine cervicale sous-jacente. — Il est fréquent de voir des fibres radiculaires du grand hypoglosse émerger de l'olive ou des pyramides bulbaires. — Rudinger a vu naître la 12e paire du plancher du quatrième ventricule. — Buffet-Delmas a rencontré un cas, plus bizarre encore, dans lequel l'hypoglosse se détachait du ganglion plexiforme du pneumogastrique.

Trajet. — Les filets radiculaires inférieurs, légèrement ascendants, les filets moyens, horizontaux, et les filets supérieurs, légèrement descendants, convergent vers le trou condylien antérieur. Ils se groupent ordinairement en deux faisceaux, beaucoup plus rarement en trois. Ces vaisseaux traversent la dure-mère, tantôt par deux orifices distincts (19 fois sur 32 cas, Beck), tantôt par un seul

1. BECK. Ueber den Austritt d. N. hypoglossus u. N. cervic. primus aus dem Centralorgane beim Menschen, etc. *Anat. Heft.* von Merkel u. Bonnet, 1895.

(13 fois sur 32 cas). Ils pénètrent ensuite dans le canal condylien antérieur à l'entrée duquel ils se fusionnent en un tronc unique. A sa sortie du crâne, le grand hypoglosse se porte d'abord en bas, en avant et en dehors. Puis, au niveau du bord postérieur du muscle hyo-glosse, il se recourbe graduellement pour devenir oblique en haut, en avant et en dedans. Dans son ensemble, il décrit une courbe assez régulière dont la concavité regarde en haut et en avant. Le lingual et le glosso-pharyngien décrivent des courbes analogues, mais de rayon plus petit et inscrites dans celle de la 12e paire. (Voy. fig. 514.)

Rapports. — Dans ce trajet, le grand hypoglosse occupe successivement :

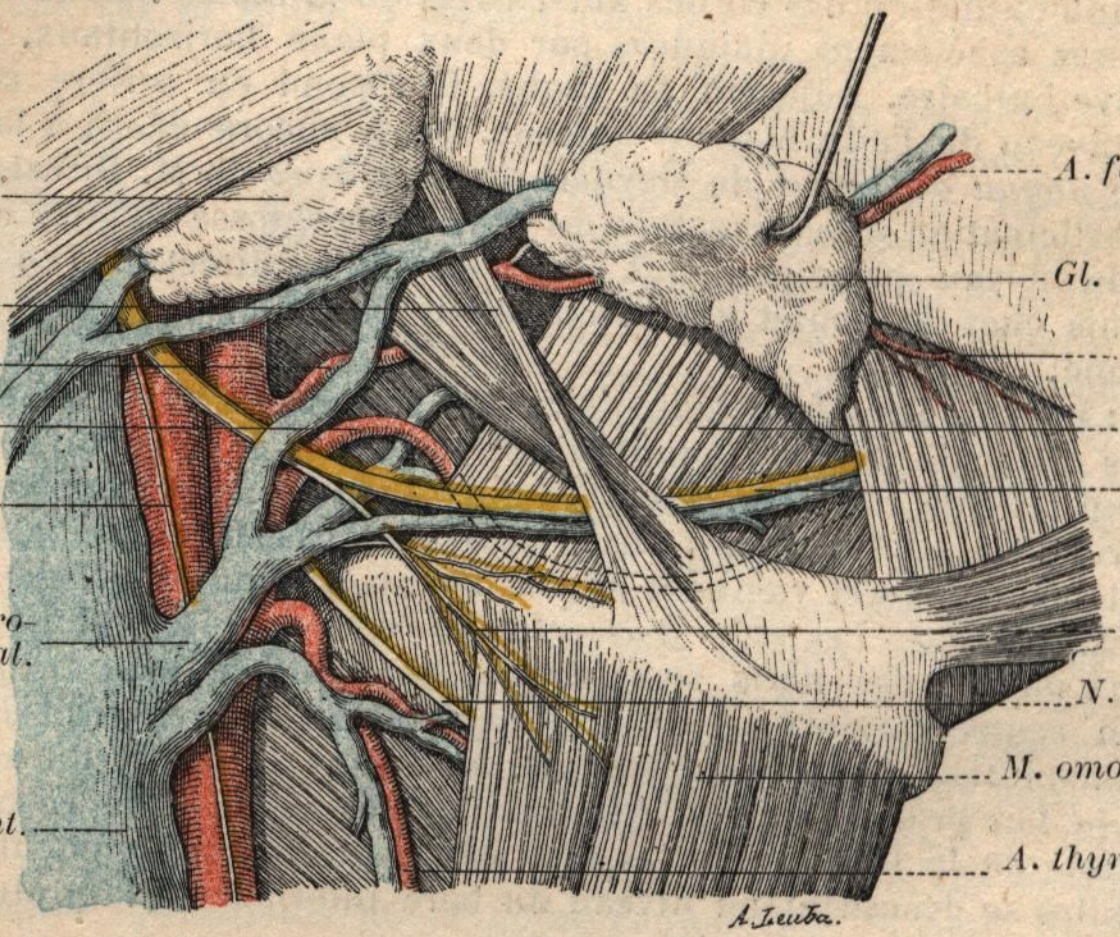

FIG. 513. — Rapports du nerf grand hypoglosse dans la région sus-hyoïdienne. (D'après Farabeuf.)

Le trajet de l'artère au-dessous du muscle hypoglosse est indiqué en pointillé.

l'étage postérieur du crâne, le canal condylien antérieur, l'espace latéro-pharyngien, la région carotidienne et la région sus-hyoïdienne.

1) *Au niveau de l'étage postérieur*, les filets radiculaires du grand hypoglosse croisent la face postéro-supérieure de la portion latéro-bulbaire de l'artère vertébrale ; à quelques millimètres en arrière, l'artère est croisée par le spinal ; entre les deux nerfs monte ordinairement l'artère cérébelleuse inférieure (Voy. fig. 508). D'abord contenus dans l'espace sous-arachnoïdien, les filets radiculaires de l'hypoglosse traversent ensuite la cavité arachnoïdienne ; ils sont entourés à ce niveau d'un court manchon séreux que leur forme cette membrane. Ils arrivent ainsi jusqu'à l'orifice dural.

Variétés. — Le contact de l'hypoglosse et de l'artère vertébrale est plus ou moins immédiat, suivant le degré d'obliquité que présente l'artère au moment où elle contourne le bulbe (Beck). — Dans certains cas, les filets radiculaires inférieurs, au lieu de croiser la face postéro-supérieure de l'artère, passent sous sa face antéro-inférieure. Willis considérait à tort cette disposition comme normale. — Il est beaucoup plus rare de voir l'artère vertébrale se bifurquer de façon à former un anneau dans lequel s'engage la 12e paire (Henle). Chez la plupart des mammifères autres que l'homme, l'artère vertébrale, dès son entrée dans le canal rachidien, se dirige transversalement en dedans vers la ligne médiane. Elle n'est pas en rapport immédiat avec les racines de l'hypoglosse (Beck).

2) *Dans le canal condylien antérieur*, long de un centimètre environ, l'hypoglosse est accompagné d'un rameau méningé de l'artère pharyngienne infé-

rieure et d'un plexus veineux. Ce plexus (confluent antérieur de Trolard) « forme à l'orifice interne du canal une couronne ou anneau (circulus hypoglossi) semblable aux canaux veineux des trous de conjugaison et entourant le tronc nerveux » (Voy. t. II, p. 973 et 981). Lorsque le canal condylien antérieur est subdivisé en deux canaux secondaires, l'hypoglosse est lui-même formé par deux faisceaux distincts qui ne se fusionnent qu'à leur sortie du crâne (Beck).

3) A sa sortie du canal condylien, le grand hypoglosse pénètre dans l'*espace latéro-pharyngien postérieur*. D'abord appliqué contre la colonne vertébrale, il est le plus postérieur et le plus interne des organes contenus dans cet espace (Voy. fig. 490). Il se porte ensuite en bas, en avant et en dehors, et croise obliquement la face postérieure de la carotide interne, du glosso-pharyngien et du pneumogastrique. Il passe entre ce nerf et la jugulaire interne pour déboucher dans la région carotidienne.

4) *Dans la région carotidienne*, le grand hypoglosse est appliqué contre la carotide externe. La constatation de ce contact immédiat de la 12e paire et de la carotide externe constitue un des nombreux moyens indiqués par les auteurs pour distinguer, au cours de la ligature, cette artère de la carotide interne adjacente. L'artère occipitale naît immédiatement au-dessous du point où l'hypoglosse croise la carotide. Dans quelques cas, cependant, l'origine de cette artère est reportée plus haut et l'hypoglosse s'accroche au-dessous d'une petite collatérale sterno-mastoïdienne, qui se détache de la carotide à quelques millimètres au-dessous de l'occipital.

5) *Dans la région sus-hyoïdienne*, le grand hypoglosse est recouvert par la peau, le peaucier, l'aponévrose cervicale superficielle et la glande sous-maxillaire. Il est appliqué sur le muscle hyo-glosse, qui le sépare de l'artère linguale. A son entrée dans la région, il est placé en arrière du tendon terminal du stylo-hyoïdien; il forme à ce niveau le bord supérieur d'un premier triangle, limité en avant par le stylo-hyoïdien, en bas par la grande corne de l'os hyoïde; c'est le triangle postérieur de l'artère linguale ou triangle de Béclard.

Le grand hypoglosse passe ensuite sous les tendons du stylo-hyoïdien et du digastrique. En avant de ces tendons, il forme le bord supérieur d'un deuxième triangle, limité en arrière par le tendon du digastrique, en avant par le bord postérieur du mylo-hyoïdien; c'est le triangle antérieur de l'artère linguale ou triangle de Pirogoff. L'aire de ces deux triangles est formée par l'hyo-glosse, au-dessous duquel on trouve l'artère linguale (Voy. fig. 513).

Distribution. — Le nerf grand hypoglosse fournit deux ordres de branches : des branches collatérales et des branches terminales.

§ I. — BRANCHES COLLATÉRALES

Les branches collatérales sont au nombre de sept : l'une naît dans l'intérieur même du canal condylien, c'est le rameau méningé; les six autres se détachent de la portion extra-crânienne de l'hypoglosse; ce sont : des rameaux vasculaires, la branche descendante, le nerf du stylo-hyoïdien, le nerf de l'hyoglosse, le nerf du stylo-glosse et le nerf du génio-hyoïdien.

1° ***Rameau méningé.*** — Le rameau méningé se détache de l'hypoglosse au moment où ce nerf va sortir du canal condylien antérieur. Suivant un trajet récurrent, il revient vers la cavité crânienne et se termine en se distribuant au cercle veineux de l'hypoglosse, au sinus occipital et au diploé de l'occipital. Il est souvent renforcé par des filets sympathiques, venus du ganglion cervical supérieur.

Le rameau méningé de la 12e paire est évidemment formé par des fibres centripètes. En revanche, il est difficile d'être fixé sur l'origine exacte de ces dernières, étant donnée la multiplicité des anastomoses que présente le grand hypoglosse avec des nerfs sensitifs; c'est sans raison bien probante que Luschka (*Zeitschr. f. rat. Med.*, 1863) admet que les fibres du rameau méningé sont apportées à la 12e paire par son anastomose avec le lingual. Il est plus vraisemblable qu'elles proviennent du plexus cervical (Voy. *Anastomoses*).

2° ***Rameaux vasculaires.*** — Sous le nom de *rameaux vasculaires de*

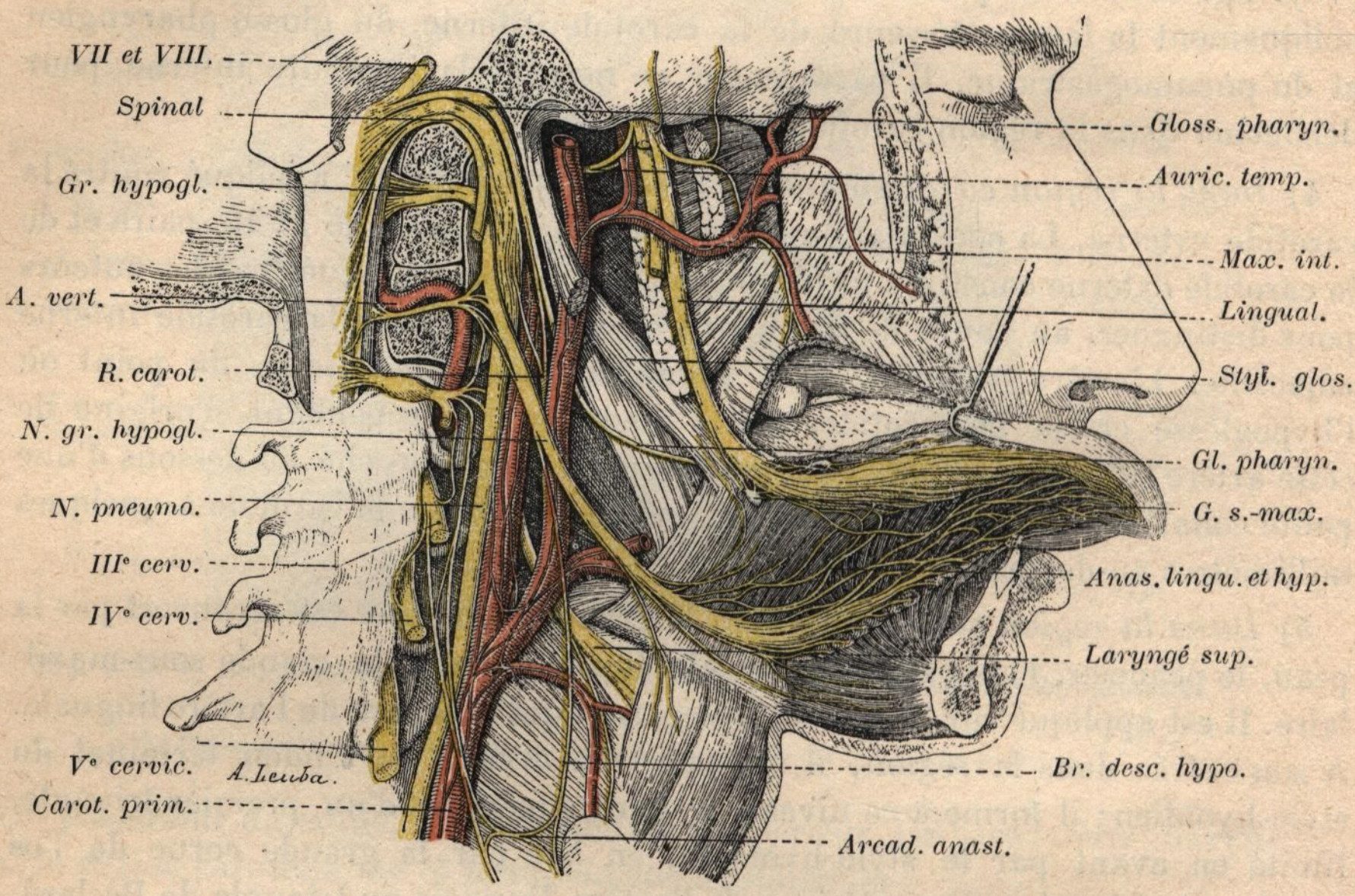

Fig. 514. — Le grand hypoglosse. (D'après Hirschfeld.)

l'hypoglosse, Valentin décrit plusieurs filets très grêles qui viennent se perdre sur la carotide interne. Ils paraissent faire assez souvent défaut.

3° ***Branche descendante.*** — La branche descendante se détache du tronc de l'hypoglosse au moment où celui-ci, de vertical qu'il était, devient horizontal et croise la carotide externe. Elle se porte d'abord verticalement en bas, en avant de la carotide primitive; puis, à quelques millimètres au-dessus du bord supérieur de l'omo-hyoïdien, elle se recourbe en dehors pour s'anastomoser en avant de la jugulaire interne avec la branche descendante interne du plexus cervical.

Assez souvent (dans 15 pour 100 des cas [Betti Ugo Arturo[1]]) la branche descendante s'accole au tronc du vague et chemine dans la gaine de ce dernier sur une certaine étendue. Il ne faut pas confondre ces cas de pseudo-fusion avec ceux, d'ailleurs beaucoup plus rares, dans lesquels le pneumogastrique fournit en totalité ou en partie les fibres de la branche descendante.

De la convexité de l'anse anastomotiqne, formée par la réunion de la branche

1. Betti Ugo Arturo. Delle connessioni del nervi ipoglosso coi nervi cervicali. *Bolletino della R. Accad. med. di Genova*, vol. XI, num. xiv.

descendante de l'hypoglosse et de la branche descendante interne du plexus cervical, se détachent des rameaux pour les deux ventres de l'omo-hyoïdien, le sterno-thyroïdien et le sterno-cléido-hyoïdien.

Variétés. — Nous venons de voir que l'anse anastomotique formée par l'union de la branche descendante de la 12ᵉ paire et de la branche descendante interne du plexus cervical arrivait ordinairement jusque dans le voisinage du bord supérieur du tendon de l'omo-hyoïdien. Mais elle peut être beaucoup plus courte et, 6 fois sur 127 cas examinés, Betti U. A. l'a vue ne pas dépasser l'os hyoïde. Elle peut être double, triple et même quintuple. Elle s'insinue parfois entre la jugulaire interne et la carotide primitive.

La branche descendante naît parfois en totalité ou en partie du tronc du pneumogastrique; Betti U. A. en relate 7 cas personnels et mentionne 7 observations appartenant à d'autres auteurs (Romiti, Pye-Smith, Howse, Davies-Colley, Turner, Chiarugi et Taguchi). Comme il existe le plus souvent au-dessus de la naissance de la branche descendante une ou plusieurs anastomoses entre le vague et la 12ᵉ paire (Voy. plus loin : Anastomoses), on peut se demander si ces anastomoses n'apportent pas au pneumogastrique les fibres de la branche en question. Mais, dans certains cas, toute anastomose entre la 10ᵉ et la 12ᵉ paire fait défaut; on est alors forcé d'admettre que le pneumogastrique constitue bien l'origine vraie de la branche descendante.

L'arcade anastomotique peut fournir anormalement un nerf diaphragmatique accessoire ou un filet cardiaque. Il serait intéressant de savoir si ce n'est pas dans les cas où existe ce filet cardiaque que le pneumogastrique prend part à la constitution de la branche descendante. Testut a vu la branche descendante donner, sans s'être anastomosée avec le plexus cervical, des rameaux distincts aux muscles sterno-hyoïdien et omo-hyoïdien.

Cruveilhier a vu « quatre rameaux, émanés des nerfs des 1ʳᵉ, 2ᵉ, 3ᵉ et 4ᵉ paires cervicales, former avec la branche descendante et avec les rameaux qui en émanent, une succession d'arcades ou anses situées au-devant des artères carotides externes et primitives ».

4° ***Nerf du thyro-hyoïdien.*** — Le nerf du thyro-hyoïdien se détache de l'hypoglosse à quelques millimètres en arrière du point où la 12ᵉ paire va croiser le bord postérieur du muscle hyo-glosse. Il se porte en bas et en avant, croise le bord externe de la grande corne de l'os hyoïde et pénètre le muscle thyro-hyoïdien par sa face superficielle et près de son bord postérieur.

5° ***Nerfs de l'hyo-glosse.*** — Au moment où le grand hypoglosse passe sur la face externe du muscle hyo-glosse, il lui abandonne plusieurs filets.

6° ***Nerf du stylo-glosse.*** — Le nerf du stylo-glosse se détache de la 12ᵉ paire au niveau de la partie moyenne du muscle hyo-glosse. Il se porte en haut et en arrière, et se perd dans la partie inférieure du stylo-glosse. Je rappelle que ce muscle reçoit aussi un filet du rameau lingual du facial et un filet du glosso-pharyngien.

7° ***Nerf du génio-hyoïdien.*** — Né au niveau du point où la 12ᵉ paire croise le bord antérieur de l'hyo-glosse, ce nerf se porte en bas et en avant, et se perd dans le génio-hyoïdien, qu'il aborde par sa face externe.

§ II. — BRANCHES TERMINALES

Après avoir fourni ces diverses branches collatérales, le grand hypoglosse s'épanouit en filets terminaux, au moment où il croise le bord antérieur du muscle hyo-glosse. Ces filets, recouverts en dehors par la glande sublinguale, sont en rapport, en dedans, avec les vaisseaux ranins et le muscle génio-glosse. Après s'être anastomosés entre eux, ils pénètrent dans l'épaisseur de la langue et se distribuent aux muscles qui constituent celle-ci. (Voy. Langue, t. IV, p. 106.)

Variétés. — Les deux nerfs hypoglosses peuvent s'unir par une anastomose ansiforme au niveau du bord antérieur de la langue. Cette anastomose, le plus souvent située entre le génio-hyoïdien et les génio-glosses, constitue l'anse sus-hyoïdienne de Hyrtl. Beck l'a ren-

contrée une fois sur 10 sujets examinés. — Szabadföldy (*Archiv. f. pathol. Anat. u. Phys.*, XXXVIII, 177) a vu des filets du grand hypoglosse perforer le septum linguale et se distribuer aux muscles du côté opposé. — Le grand hypoglosse peut parfois fournir le nerf du muscle mylo-hyoïdien (C. Krause). Valentin a vu la 12e paire donner des filets à l'artère linguale, à la carotide interne et à la glande sublinguale.

Un filet peut se rendre au ganglion inter-carotidien (Valentin).

Anastomoses. — Le grand hypoglosse s'anastomose : avec le grand sympathique, le pneumogastrique, le lingual et les nerfs cervicaux.

a) Avec le grand sympathique. — L'anastomose avec le grand sympathique est représentée par un filet très ténu qui se détache soit du ganglion cervical

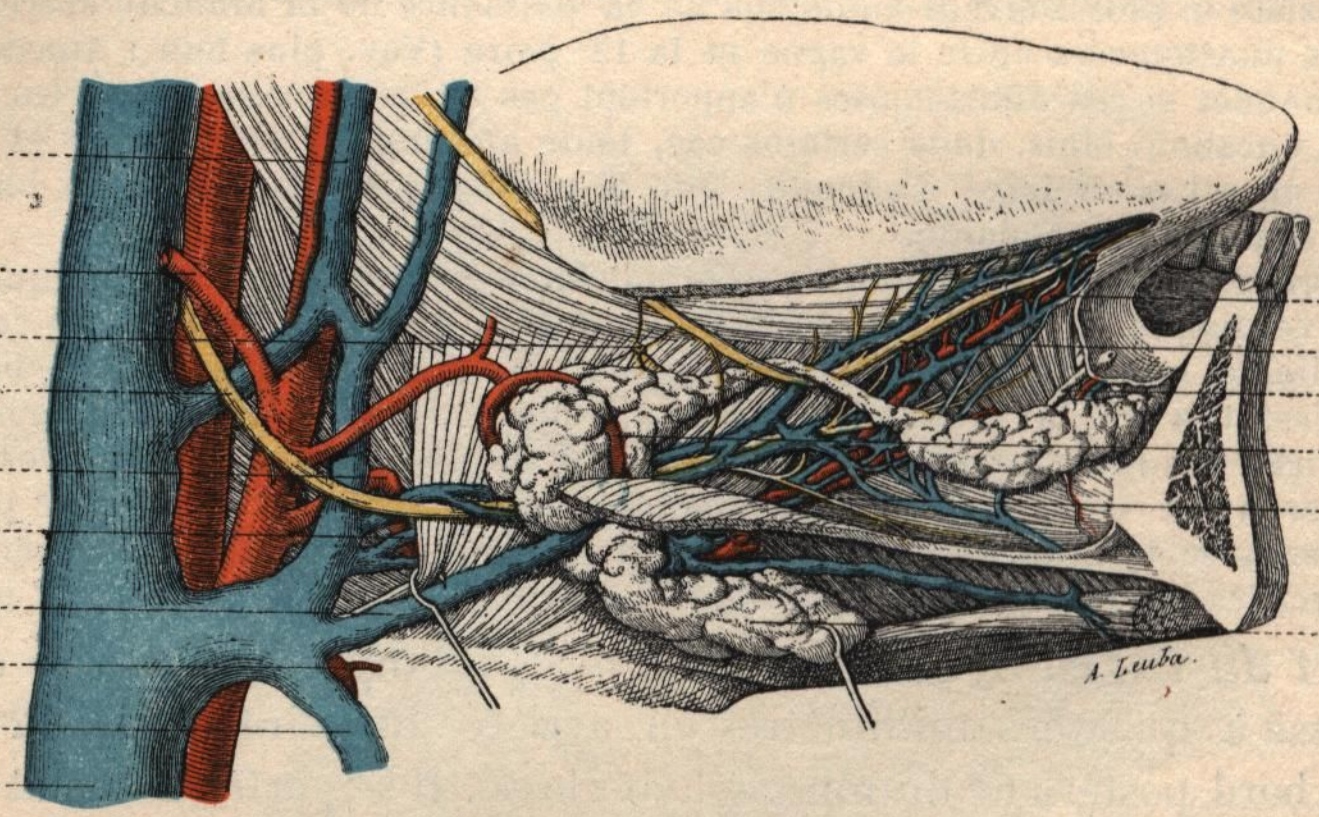

Fig. 515. — Vaisseaux et nerfs de la face latérale de la langue. D'après Farabeuf, *in* thèse Launay.

supérieur, soit du filet carotidien de ce ganglion et qui vient se jeter dans l'hypoglosse à sa sortie du canal condylien antérieur.

b) Avec le pneumogastrique. — L'anastomose avec le pneumogastrique, que nous avons déjà signalée en étudiant ce nerf, est formée par un ou deux filets qui se détachent de l'hypoglosse à sa sortie du crâne et vont se jeter dans le ganglion plexiforme.

Il existe parfois à l'intérieur du crâne un rameau anastomotique très grêle qui se détache d'un filet radiculaire du pneumogastrique et va se jeter dans l'hypoglosse au moment où ce nerf s'engage dans le canal condylien antérieur. Les observations de Santorini et de Mayer constituent des faits de ce genre et c'est à tort qu'ils sont parfois décrits comme des cas de racines postérieures de l'hypoglosse (voir plus loin).

c) Avec le lingual. — Cette anastomose, déjà indiquée page 708, affecte la forme d'une arcade à concavité postérieure qui réunit le lingual et l'hypoglosse au moment où ces deux nerfs croisent la face externe du muscle hyoglosse. Nous avons vu que, d'après Luschka, cette arcade apporterait à la 12e paire les filets sensitifs du nerf méningien.

d) Avec les nerfs cervicaux. — La portion extra-crânienne de la 12e paire est unie aux nerfs cervicaux par deux anastomoses ; l'une supérieure, l'autre inférieure[1].

1. A côté de ces anastomoses *extra-crâniennes* constantes, il faut signaler, à titre d'anomalie d'ailleurs très rare, l'existence possible d'une anastomose *intra-crânienne* entre les filets radiculaires de la 12e paire et la première racine cervicale postérieure (Arnold, Hartmann, cités par Beck. *Loc. cit.*, p. 340.)

1) *Anastomose supérieure.* — L'anastomose supérieure se détache de l'arcade anastomotique qui unit le premier et le deuxième nerf cervical antérieur à leur sortie du canal transversaire. Elle va se jeter dans l'hypoglosse au niveau du point où ce nerf croise l'apophyse transverse de l'axis. Cette anastomose est le plus souvent constituée par un filet unique (124 fois sur 160 cas examinés, Betti U. A.), rarement par deux (29 fois sur 160), exceptionnellement par trois ou plus (7 fois sur 160).

2) *Anastomose inférieure.* — Cette anastomose a été déjà étudiée dans sa disposition normale et dans ses variétés. (Voy. Distribution de l'hypoglosse.)

Constitution anatomique. — La constitution anatomique de ces anastomoses a donné lieu à un grand nombre de recherches. C'est Back[1] qui, en 1835, a posé pour la première fois le problème et essayé de le résoudre, en admettant que ces anastomoses étaient essentiellement formées par des fibres que les nerfs cervicaux apportent à la 12e paire. C'est cette théorie que Holl[2] a récemment reprise et développée dans un mémoire, resté classique. D'après Holl, les fibres que le plexus cervical envoient à la 12e paire pourraient être divisées en trois groupes. (Voy. fig. 516).

1° Le premier groupe est formé par des fibres qui parviennent à l'hypoglosse par l'anastomose supérieure et suivent dans le tronc de la 12e paire un trajet récurrent. Peut-être sont-ce ces fibres qui fournissent à l'hypoglosse les éléments du nerf méningien, éléments que Luschka fait venir du nerf lingual.

2° Les fibres du deuxième groupe arrivent à l'hypoglosse par la même voie que les précédentes, mais elles se dirigent vers la périphérie; elles parviennent ainsi jusqu'à l'origine de la branche descendante; elles se séparent à ce niveau en deux groupes secondaires : *a*) Les unes prennent part à la constitution de la branche descendante; *b*), les autres continuent leur trajet dans le tronc de l'hypoglosse qu'elles abandonnent ensuite pour contribuer à former les rameaux du thyro-hyoïdien et du génio-hyoïdien.

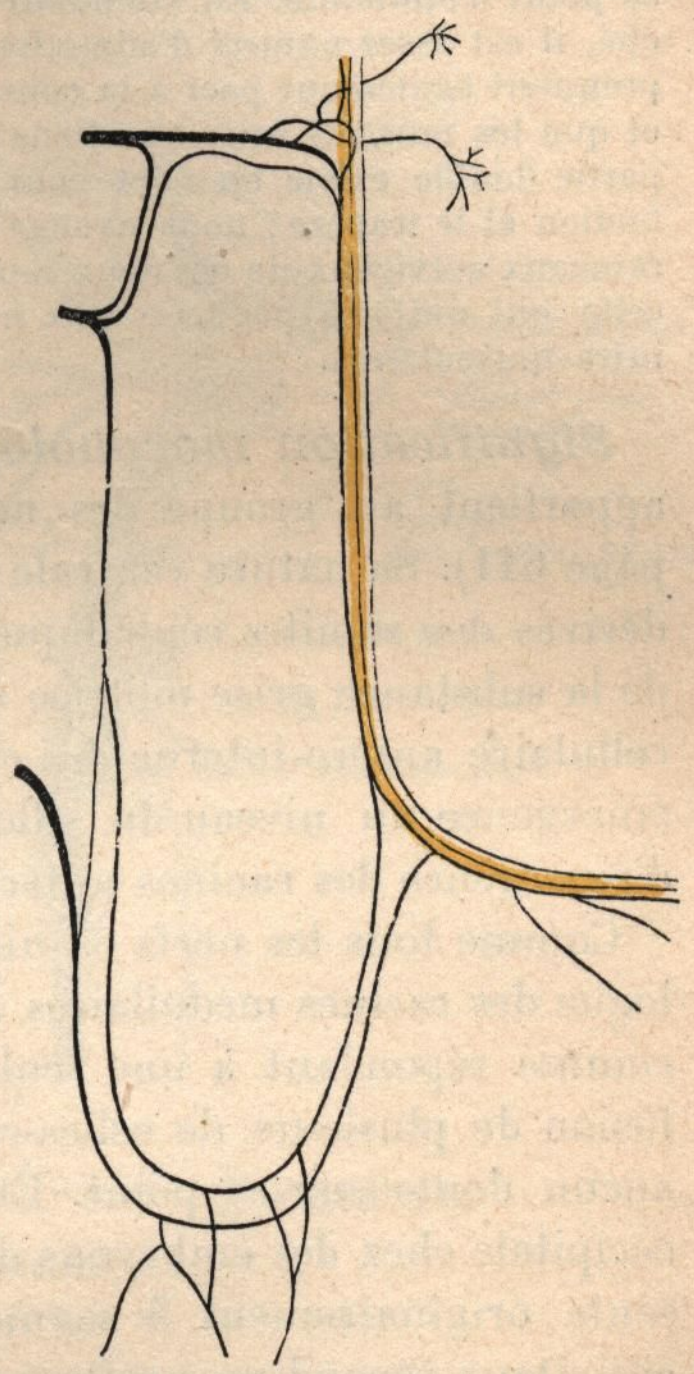

Fig. 516. — Schéma montrant les rapports du grand hypoglosse et des premiers nerfs cervicaux (d'après M. Holl).

Les racines cervicales, en noir; le grand hypoglosse, en jaune.

3° Le troisième groupe est formé par les fibres constituantes de la branche descendante interne du plexus cervical. Comme les précédentes, elles forment deux systèmes différents : *a*) Les unes se réunissent aux fibres que le groupe précédent envoie à la branche descendante de l'hypoglosse pour former les rameaux de l'omoplato-hyoïdien, du sterno-cléido-hyoïdien et du sterno-thyroïdien; *b*) les autres remontent vers la 12e paire et vont prendre part à la constitution des nerfs du thyro-hyoïdien et du génie-hyoïdien.

On arrive ainsi aux conclusions suivantes :

1° L'anastomose supérieure est exclusivement formée par des fibres allant du plexus cervical à la 12e paire.

2° La branche descendante de l'hypoglosse est constituée par des fibres d'origine cervicale dont les unes sont apportées à la 12e paire par l'anastomose supérieure et dont les autres arrivent à l'hypoglosse par la branche descendante interne du plexus cervical.

3° Les muscles innervés par l'arcade anastomotique qui unit la branche descendante de l'hypoglosse à la branche descendante du plexus cervical, appartiennent au territoire moteur des racines cervicales. Il en est de même du thyro-hyoïdien et du mylo-hyoïdien. Le grand hypoglosse se distribue donc exclusivement aux muscles de la langue.

1. Back. Annotationes de nervis hypoglosso et laryngeis. Zurich, 1835.
2. M. Holl. Beobacht. über die Anastomosen des Nervus hypoglossus. *Zeitschr. f. Anat. u. Entwickelung*, Bd II, 1876, p. 82.

Les conclusions si nettes de Moritz Holl ne paraissent malheureusement pas rigoureusement démontrées. Le contrôle physiologique des dissections et des examens histologiques de Holl a donné des résultats discordants. Alors que Beevor et Horsley[1], expérimentant sur le macaque, arrivent à affirmer avec Holl la distribution exclusive de la 12e paire aux muscles de la langue, Wertheimer[2], opérant sur le chien, obtient des résultats absolument différents; après avoir coupé la branche descendante du plexus cervical, il excite l'hypoglosse et voit se contracter le sterno-cléïdo-hyoïdien et le thyro-hyoïdien. Il est ainsi amené à admettre que la 12e paire contribue à l'innervation des muscles de la région sus-hyoïdienne et partant à la constitution de la branche descendante.

En présence de ces résultats divergents, il est difficile à l'heure actuelle d'être fixé sur ce point d'anatomie. En attendant que de nouvelles recherches l'aient définitivement tranché, il est assez naturel d'admettre à priori que les nerfs cervicaux et le grand hypoglosse prennent également part à la constitution de la grande arcade anastomotique qui les unit et que les muscles sous-hyoïdiens ont une double source d'innervation. Cette innervation en partie double existe en effet pour d'autres muscles du cou, comme le sterno-cléïdo-mastoïdien et le trapèze; nous avons vu, en étudiant le spinal, que ce nerf formait avec les rameaux cervicaux de ces deux muscles du cou des arcades anastomotiques qui rappellent celle qui unit l'hypoglosse aux nerfs cervicaux, avec cette seule différence qu'elles sont intra-musculaires.

Signification morphologique et homologies. — Le grand hypoglosse appartient au groupe des nerfs encéphaliques ventraux (Voy. Généralités, page 641). Sa nature ventrale est attestée : 1° par sa distribution à des muscles dérivés des somites céphaliques; 2° par son origine aux dépens de cette partie de la substance grise motrice du bulbe qui prolonge vers l'encéphale le groupe cellulaire antéro-interne des cornes antérieures de la moelle; 3° enfin par son émergence au niveau du sillon préolivaire qui fait suite en haut à la ligne d'émergence des racines antérieures de la moelle.

Comme tous les nerfs crâniens du système ventral, l'hypoglosse est l'homologue des racines médullaires antérieures; toutefois il ne doit pas être regardé comme répondant à une seule de ces racines, mais comme le produit de la fusion de plusieurs de celles-ci. Les recherches de Froriep[3] (1882) ne laissent aucun doute sur ce point. Étudiant le mode de développement de la région occipitale chez des embryons de ruminants, Froriep a vu que cette région présente originairement 3 segments mésodermiques; à chacun de ces somites occipitaux répond un nerf construit sur le type des nerfs rachidiens. Mais cette disposition métamérique de la zone occipitale est de courte durée. Il se produit rapidement une fusion des somites occipitaux et des nerfs qui leur sont annexés; c'est de la fusion de ces 3 nerfs que résulte la formation de l'hypoglosse. Les recherches embryologiques d'Iversen[4] chez Protopterus, de Ostroumoff[5] chez les Sélaciens, de Chiarugi[6] chez les reptiles, les oiseaux et certains mammifères et enfin de Martin[7] chez le chat, ont confirmé les conclusions de Froriep. Encore que le nombre des somites occipitaux, et

1. Beevor and Horsley. Note on some of the motor function of certain cranial nerves and of the three first cervical nerves, in the Monkey. *Proc. Roy. Soc.*, 1880.

2. Wertheimer. Des anastomoses de l'hypoglosse avec les nerfs cervicaux : origine et rôle de la branche descendante. *Bull. Soc. Biologie*, Paris, 1884.

3. Froriep. Uber ein Ganglion des Hypoglossus und Wirbelanlagen in der Occipitalregion. *Archiv. f. Anat. u. Entwickel.*, 1882, p. 27.

4. Iversen. Bemerkungen über die dorsalen Wurzeln des Nervus hypoglossus. *Berichte der naturf. Gesellsch. Freiburg*, 1886, II Bd., I Heft, p. 34.

5. Ostroumoff. Uber die Froriep'schen Ganglien bei den Selachiern. *Zool. Anz.*, XII, p. 263.

6. Chiarugi. *a) Boll. Acad. di Siena*, t. VI, 1888, p. 57. — *b) Anat. Anz.*, IV, 1889, p. 32. — *c) Atti Soc. tosc. Sc. nat. Pisa*, X, 1889, p. 149-245. — *d) Archives ital. Biologie*, XIII, 1890, p. 309. — *e) Monitore Zoolog. italiano.* Ann. III, 1892, p. 57.

7. Martin. Die erste Entwickelung der Kopfnerven bei der Katze. *Oesterreich. Monatsschr. f. Thierheilk.*, Wien, XV Jahrg, 1890, p. 337 et 385.

partant des nerfs qui leur sont annexés, varie avec les espèces, tous ces auteurs arrivent à admettre que l'hypoglosse est le produit de la fusion de plusieurs nerfs occipitaux.

En étudiant l'hypoglosse dans la série des mammifères, Beck a retrouvé, chez les sujets adultes, des traces de la disposition métamérique embryonnaire; c'est ainsi que chez certaines espèces, et notamment les ongulés, il a vu les racines de l'hypoglosse se condenser en 3 troncs qui ne se réunissaient qu'à leur sortie du canal condylien antérieur.

Chez l'homme adulte, l'hypoglosse, comme d'ailleurs tous les autres nerfs

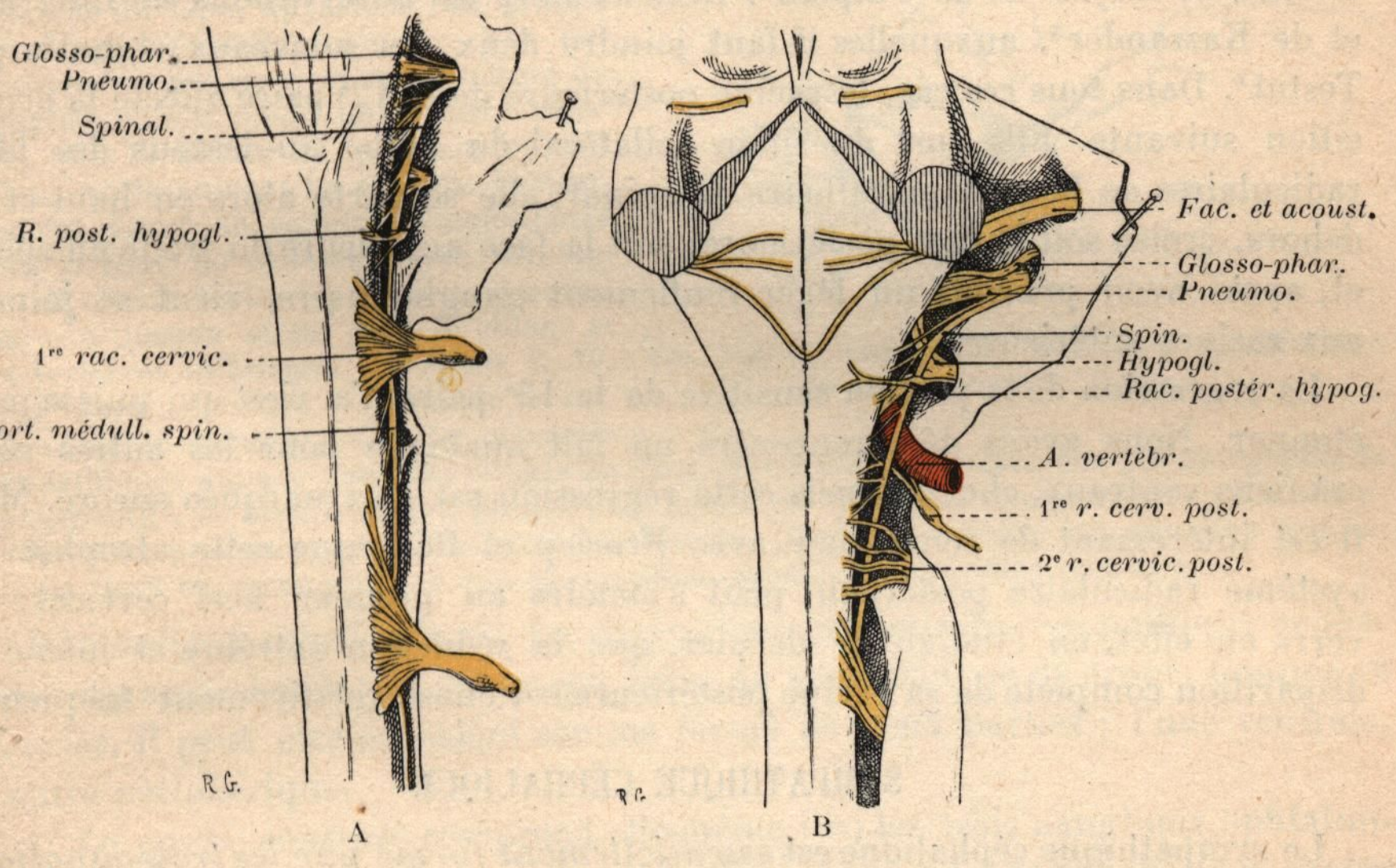

Fig. 517. — Racine postérieure de l'hypoglosse (modifié, d'après Beck.)

A, chez le mouton; B, chez l'homme.

crâniens ventraux, est un nerf purement moteur. Mais, produit de la fusion de plusieurs nerfs à type spinal, il doit présenter originairement des racines postérieures. C'est en effet ce que montre l'étude de son développement ontogénique et phylogénique.

Chez des embryons humains de 6mm,9 et de 10mm,2, His[1] a vu, annexé à l'hypoglosse, un ganglion qui disparaît d'ailleurs très rapidement. Chez toutes les espèces animales où la portion sensitive de la 12e paire a été systématiquement recherchée au cours du développement, elle a été retrouvée. Mais, alors que, chez l'homme, la régression de cette portion sensitive est, normalement du moins, rapide et complète, nous voyons, chez nombre d'espèces animales, l'hypoglosse conserver ses racines postérieures. Chez les vertébrés inférieurs, c'est là chose fréquente. Chez les mammifères, cette persistance est normale chez les Ruminants, fréquente chez les Carnivores et les Equidés, plus rare dans les autres espèces (Froriep et Beck). Le nombre et le volume de ces racines

1. His. *Anat. Menschlicher Embryonen.* Heft. III, Leipzig 1885, p. 89. — Die morphologische Betrachtung der Kopfnerven. *Archiv. f. Anat. u. Entwick.*, 1887, p. 379

postérieures de l'hypoglosse sont d'ailleurs sujets à de grandes variétés; d'une façon générale la disposition de ces racines semble régie par la loi suivante : les racines postérieures de l'hypoglosse présentent leur maximum de développement au niveau de la partie caudale de la 12e paire; en d'autres termes la régression de la portion sensitive de l'hypoglosse marche de l'encéphale vers la moelle.

Chez l'homme, la persistance d'une racine postérieure de l'hypoglosse est une anomalie tout à fait exceptionnelle. Froriep et Beck ont examiné 32 sujets sans la rencontrer. Beck, qui a soumis les observations déjà publiées à un contrôle rigoureux, rejette comme inexacts ou insuffisamment démontrés les cas de Santorini[1], de Mayer[2] et de Vulpian[3]. Restent alors les observations de Chiarugi[4] et de Kazzander[5], auxquelles il faut joindre deux cas nouveaux signalés par Testut[6]. Dans tous ces cas, la racine postérieure de la 12e paire affecte la disposition suivante. Elle sort du sillon collatéral du bulbe au-dessous des filets radiculaires de la portion bulbaire du spinal; elle se porte alors en haut et en dehors, croise soit la face postérieure, soit la face antérieure du tronc du spinal et, après avoir présenté un léger renflement ganglionnaire, vient se joindre aux racines antérieures.

La régression de la portion sensitive de la 12e paire n'a rien qui puisse nous étonner. Nous avons déjà rencontré un fait analogue pour les autres nerfs crâniens ventraux, chez lesquels cette régression est plus marquée encore. Mais il est intéressant de remarquer avec Froriep et Beck que cette atrophie du système radiculaire postérieur peut s'étendre au premier nerf cervical; on verra en effet, en étudiant ce dernier, que la réduction extrême et même la disparition complète de sa racine postérieure est chose relativement fréquente.

SYMPATHIQUE CÉPHALIQUE

Le sympathique céphalique est *essentiellement formé par les trois ganglions ophtalmique, sphéno-palatin et otique, et par leurs nerfs afférents et efférents.*

La notion d'un sympathique céphalique n'est pas chose nouvelle. Mais, depuis Valentin, la plupart des auteurs qui décrivent au sympathiqne une portion crânienne désignent sous ce nom les rameaux céphaliques du ganglion cervical supérieur, et ils rattachent au trijumeau les ganglions ophtalmique, sphéno-palatin et otique. Rauber est un des premiers qui aient regardé comme appartenant au système du grand sympathique certains ganglions ordinairement annexés aux nerfs crâniens. Mais Rauber ne se basait, pour admettre la nature sympathique de ces ganglions, que sur des considérations macroscopiques et des analogies plus ou moins grossières entre le système nerveux périphérique de la tête et celui du tronc. Aussi, arrivait-il à rattacher au grand sympathique, non seulement les ganglions ophtalmique, sphéno-palatin et otique, mais encore les ganglions plexiforme, pétreux et géniculé dont la nature cérébro-spinale n'est plus discutable aujourd'hui.

L'histologie peut seule fournir un critérium certain pour affirmer la nature

1. Santorini. *Anatomici summi septemdecim Tabulæ*. Parmæ, 1775, p. 28.
2. Mayer. *Nova Acta physicomedica. Nat. cur. Acad. Leop.-Carol.* Bd. XVI, Bonn, 1833, p. 743.
3. Vulpian. Sur la racine postérieure ou ganglionnaire du nerf hypoglosse. *Journal de la physiologie*, 1862.
4. Chiarugi. *Loc. cit.*
5. Kazzander. Sulla radice dorsale del nervo hypoplosso nell' uomo e nei mammiferi domestici. *Anat. Anz.*, VI. Jahrg., 1891, p. 444.
6. Testut. *Anat. humaine*, 3e édit., t. III, p. 644.

d'un renflement ganglionnaire. Or, des recherches récentes, exécutées à l'aide des nouvelles méthodes de coloration du système nerveux, montrent nettement que le ganglion ophtalmique et le ganglion sphéno-palatin présentent la structure des ganglions sympathiques, c.-à-d. sont essentiellement formés de cellules multipolaires (Retzius[1], d'Erchia, Michel[2], Kœlliker[3], Apolant[4], Lenhossek[5]); il nous semble logique d'admettre jusqu'à nouvel ordre qu'il en est de même du ganglion otique et des ganglions sous-maxillaire et sublingual.

Il importe cependant de remarquer que la nature sympathique de ces ganglions et plus particulièrement du ganglion ophtalmique n'est pas universellement acceptée. C'est ainsi que Peschel[6] admet que le ganglion ophtalmique du lapin appartient au groupe des ganglions cérébro-spinaux. Van Gehuchten fait des réserves sur la nature du ganglion ophtalmique. Holtzmann[7] constate que la nature du ganglion ophtalmique varie suivant les espèces. Exclusivement formé de cellules sympathiques chez le chat, de cellules à type cérébro-spinal chez le lapin, les oiseaux, il aurait une constitution mixte chez le chien et les vertébrés inférieurs. De même K. W. Fritz[8] aurait constaté la présence de cellules cérébro-spinales à côté des éléments sympathiques dans le ganglion ciliaire du chat. Par contre les recherches physiologiques de Langendorff[9], de Bernheimer[10], plaident en faveur de la nature sympathique. Aussi adopterons-nous provisoirement l'opinion qui fait du ganglion ciliaire un ganglion sympathique, tout en reconnaissant que la question appelle de nouvelles recherches.

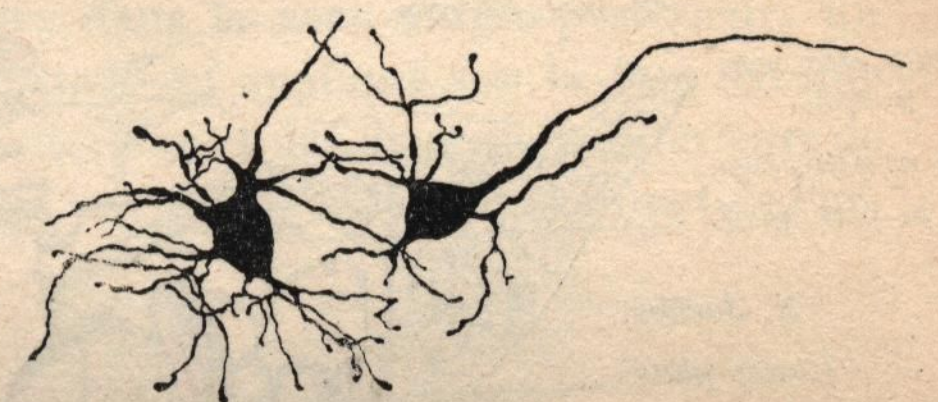

FIG. 518. — Cellules du ganglion ophtalmique du chat. (D'après Retzius.)

Disposition générale. — La disposition générale du sympathique céphalique est sensiblement la même que celle du sympathique du tronc. Comme ce dernier, il peut être considéré comme formé de deux parties : l'une centrale, l'autre périphérique.

1° *La partie centrale* comprend elle-même : *a*) les trois ganglions ophtalmique, sphéno-palatin et otique, qui sont les homologues des ganglions de la chaîne du sympathique du tronc; *b*) les filets qui réunissent ces ganglions aux nerfs crâniens; ces filets sont de véritables *rami communicantes*. On les désigne ordinairement sous le nom de *racines* et, depuis Arnold, on les distingue en racines motrices, sensitives et sympathiques, suivant la nature du nerf dont elles émanent. Prises au pied de la lettre, ces dénominations sont manifestement erronées. Toutes ces racines sont essentiellement formées par des fibres centrifuges venant se terminer dans les ganglions. Les fibres centripètes, si tant est qu'elles existent, ont un trajet encore indéterminé, et rien ne prouve qu'elles passent plus spécialement par la racine dite sensitive. Aussi pensons-nous que ces termes de racines sensitives, motrices et sympathiques doivent être abandonnés.

1. RETZIUS. Ueber das Ganglion ciliare. *An. Anz.*, Bd. IX, n° 21, p. 633-737. — *Biologische Untersuchungen*, Bd. VI, 1884.
2. D'ERCHIA ET MICHEL (cités par Apolant).
3. KOELLIKER. *Handbuch der Gewebelehre des Menschen*, Bd. II, 1896.
4. APOLANT. Ueber das Ganglion ciliare. Comm. au cong. de Berlin, 1896. *An. Anz.* Ergänz. H. um XII Bd. p. 176, 177. — Ueber die Beziehung des Nervus oculomotorius zum G. ciliare, A. F. *Mikrosk. Anat.* Bd. XLVII, H. 4, p. 665.
5. LENHOSSER. Ueber das Ganglion sphenopalatinum und den Bau der sympathischen Ganglion. *Beiträge zur Histologie des Nervensystem*, etc. Wiesbaden, 1894.
6. PESCHELS. *Graefe's Arch. f. Ophtalm.*, Bd. XXXIX, 2.
7. HOLTZMANN. Untersuchungen über Ciliarganglion und Ciliarnerven. *Morph. Arbeiten*, VI, 1, p. 114
8. K. W. Fritz. Untersuchung über das Ganglion ciliare. *Inaug. Diss.* Marburg, 1899
9. LANGENDORFF. *Pflügers Arch.*, Bd. LVI.
10. BERNHEIMER. Ein Beitrag zur Kenntniss... etc. *Graefe's Arch. f. Ophtalm.*, Bd. XLIV, p. 526.

2° *La partie périphérique* du sympathique céphalique est surtout formée par les nerfs efférents des trois ganglions centraux; mais on doit aussi considérer comme en faisant partie un certain nombre de fibres contenues dans les différents nerfs crâniens, et n'ayant aucune connexion avec les ganglions centraux; ces fibres peuvent appartenir en propre aux nerfs crâniens, c'est-à-dire avoir une origine encéphalique ou, ce qui est le cas le plus habituel, leur

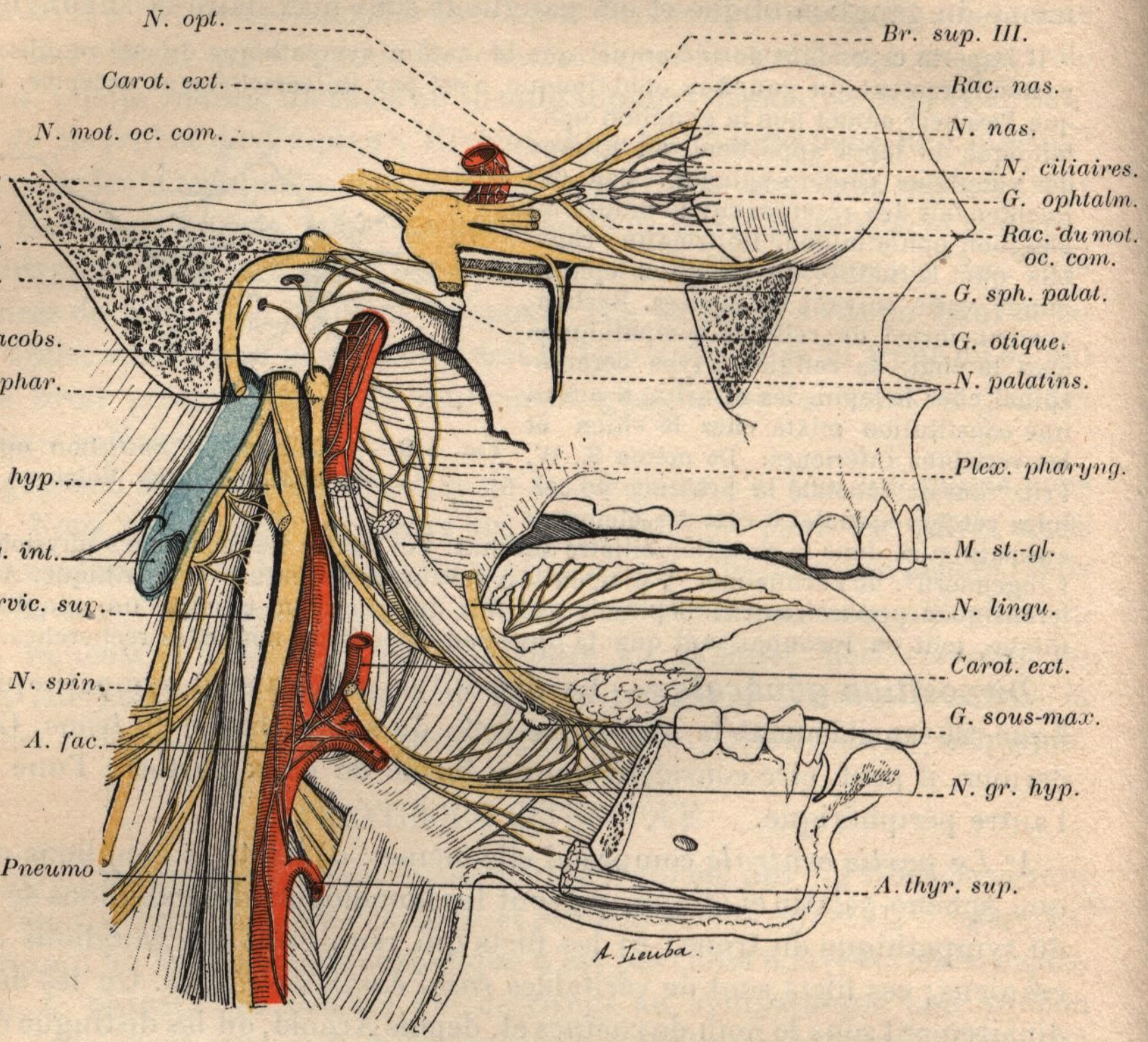

FIG. 519. — Vue d'ensemble du sympathique céphalique.
Le sympathique est en blanc.

être fournies par le sympathique cervical; elles viennent alors de la moelle cervico-dorsale.

A la partie périphérique du sympathique céphalique sont annexés de nouveaux ganglions. Tantôt ces ganglions sont placés dans l'épaisseur même des organes auxquels se distribuent les filets sympathiques auxquels ils sont annexés : il en est ainsi des amas ganglionnaires que présentent les nerfs ciliaires dans leur trajet intra-oculaire; — tantôt ils sont situés en dehors des organes, comme les ganglions sous-maxillaire et sublingual. Les premiers seront étudiés en même temps que les organes dans lesquels ils sont contenus. Seuls les derniers nous arrêteront ici.

Division. — Nous étudierons d'abord les trois ganglions centraux : le ganglion ophtalmique, le ganglion sphéno-palatin et le ganglion otique. Pour

chacun d'eux nous envisagerons successivement le ganglion, ses rameaux afférents ou racines et ses rameaux efférents. Nous étudierons ensuite les ganglions sous-maxillaire et sub-lingual, ganglions périphériques, que l'on ne peut rattacher à aucun des ganglions précédents.

GANGLION OPHTALMIQUE

Syn. : G. ciliaire, g. lenticulaire, g. de l'oculo-moteur, g. de Schacher.

Le ganglion ophtalmique a été découvert par Schacher en 1701. De coloration grisâtre, il affecte la forme d'un quadrilatère aplati dans le sens transversal; il mesure environ deux millimètres dans le sens antéro-postérieur, un millimètre seulement dans le sens vertical. Il est appliqué sur la face externe du nerf optique, à la jonction du tiers postérieur et des deux tiers antérieurs de celui-ci; une distance de 6 à 8 millimètres environ le sépare du sommet de l'or-

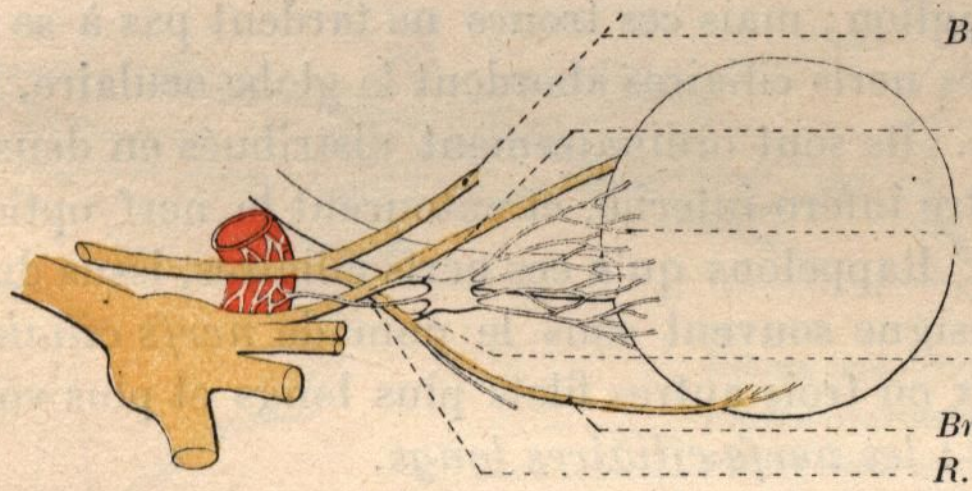

Fig. 520. — Ganglion ophtalmique.

bite. Il est plongé dans le tissu cellulo-adipeux de cette région qui le masque et rend son isolement difficile (Voy. fig. 520).

Chez certains animaux (Sélaciens, Ganoïdes, Amphibiens), le ganglion ophtalmique est immédiatement accolé au tronc du moteur oculaire commun; c'est sur ces connexions intimes du ganglion et de la 3e paire que Schwalbe se base pour le rattacher à celle-ci; ce que nous avons déjà dit de sa structure montre bien que cette manière de voir ne saurait être acceptée,

Le ganglion ophtalmique possède des *rameaux afférents* ou *racines* et des *rameaux efférents*.

Rameaux afférents ou racines. — Les rameaux afférents du ganglion ophtalmique sont au nombre de 3; ils constituent autant de *rami communicantes* qui rattachent ce ganglion au moteur oculaire commun, au nasal et au plexus caverneux.

a) *Le rameau du moteur oculaire commun* se détache de la branche que la 3e paire envoie au muscle petit oblique. Long de 1 à 2 millimètres seulement, ce rameau se porte en haut et en avant, et vient aboutir à l'angle postéro-inférieur du ganglion ophtalmique. Encore appelé *racine courte* à cause de sa brièveté, *grosse racine* à cause de son volume plus considérable que celui des deux autres racines du ganglion ophtalmique, le rameau du moteur oculaire commun est souvent désigné sous le nom impropre de *racine motrice* du ganglion ciliaire. (Voy. Disposition générale du sympathique céphalique.)

b) *Le rameau du nasal* se détache de ce nerf à son entrée dans l'orbite; il se porte en bas et en avant, et vient se jeter dans l'angle postéro-supérieur du ganglion. Long et grêle, il est parfois décrit sous le nom de *racine longue* ou

de *racine grêle* du ganglion ophtalmique; le terme de *racine sensitive*, sous lequel on le désigne ordinairement, doit être rejeté.

c) *Le rameau du plexus caverneux* constitue *la racine sympathique* des auteurs; il se détache de la partie antérieure du plexus caverneux, pénètre dans l'orbite par l'anneau de Zinn et aboutit au bord postérieur du ganglion.

Les racines du ganglion ophtalmique peuvent présenter sur leur trajet de nombreuses cellules nerveuses, véritables éléments aberrants du ganglion ophtalmique (Gallemaerts). Ces cellules se rencontrent surtout sur la racine courte. On en trouve même sur le trajet du nerf du petit oblique, au niveau et un peu en avant du point où il émet cette racine. Ces éléments sont plus rares sur la racine longue. Gallemaerts n'a pu les mettre en évidence sur la racine sympathique.

Rameaux efférents. — Les rameaux efférents du ganglion ophtalmique portent le nom de *nerfs ciliaires*. Ces nerfs se détachent par trois à six troncs du bord antérieur du ganglion; mais ces troncs ne tardent pas à se diviser, de sorte qu'au moment où les nerfs ciliaires abordent le globe oculaire, ils sont au nombre de vingt environ. Ils sont ordinairement distribués en deux groupes, l'un supéro-externe, l'autre inféro-interne, et entourent le nerf optique contre lequel ils sont appliqués. Rappelons qu'à ces nerfs ciliaires, issus du ganglion ophtalmique et qu'on désigne souvent sous le nom de *nerfs ciliaires courts*, viennent s'adjoindre deux ou trois autres filets plus longs et plus volumineux, nés directement du nasal : *les nerfs ciliaires longs*.

Les nerfs ciliaires pénètrent dans le globe oculaire au niveau de son pôle postérieur; leur trajet et leur terminaison dans le globe seront précisés plus loin (Voy. Œil, in *Organes des sens*). Ils cheminent sur la face externe de la choroïde et du corps ciliaire et se terminent en avant par deux groupes de filets : des filets iriens et des filets cornéens. Dans leur trajet intra-oculaire, ils s'anastomosent en formant une série de plexus : les plexus choroïdien, ciliaire, irien et cornéen, lui-même décomposable en plusieurs plexus secondaires. Les plexus choroïdien, irien et ciliaire présentent de nombreuses cellules nerveuses; par contre, le plexus cornéen n'en présente pas. De ces plexus partent des fibres pour les vaisseaux de l'œil, le muscle ciliaire, la musculature de l'iris et enfin pour la cornée.

Avant de pénétrer dans le globe oculaire, les nerfs ciliaires envoient à l'artère centrale de la rétine un ou deux filets très grêles qui pénètrent en même temps que cette artère dans l'épaisseur du nerf optique décrit parfois sous le nom de nerf de Tiedemann.

Variétés. — Le ganglion ophtalmique, ses racines et ses branches peuvent présenter de nombreuses variétés. Nous n'indiquerons ici que les plus fréquentes ou les plus intéressantes, renvoyant pour de plus amples détails au traité déjà plusieurs fois cité de Krause et Tegelmann (voy. Généralités, p. 757, au mémoire de Switzer) (*Von einigen nicht haüfig vorkommenden Variationen der Augennerven*, Copenhague, 1845) ou à la Névrologie de Henle (2e édition, p. 405).

a) *Le ganglion ophtalmique* peut manquer (Günz, Switzer, Hallet, Hyrtl, cités par Henle). Il s'agit là probablement de cas de pseudo-absence dans lesquels les cellules constituantes du ganglion se sont disséminées le long des racines de celui-ci. Le ganglion ophtalmique peut être perforé par une artère ciliaire (Hyrtl).

Des ganglions accessoires ont été signalés par Fæsebeck, Switzer, Adamuck, Max Peschel, Antonelli, Gallemaerts.

b) *La racine courte* peut manquer (Switzer), être multiple (Cruveilhier, Valentin, Switzer), ou venir du tronc du moteur oculaire commun (Switzer).

c) *La racine longue* peut manquer (Morgagni, Meckel, Switzer, Hirzel); elle peut venir normalement du tronc de l'ophtalmique (Winslow, Switzer), du sus-orbitaire (Switzer),

du lacrymal (Pye-Smith, Howse et Davies-Colley, cités par Henle), du ganglion de Gasser (Hirzel).

d) La racine sympathique peut être formée par plusieurs filets.

e) Le ganglion ophtalmique peut présenter des *racines supplémentaires* qui viennent de la branche supérieure du moteur oculaire commun (Schlemm, Hyrtl, Lanz, Valentin, cités par Henle), du nerf lacrymal (Hyrtl), du moteur oculaire externe (Petit, Longet, Hyrtl, Adamuck, cités par Henle), du ganglion sphéno-palatin. L'existence de cette dernière racine, admise par Tiedemann et Arnold, est niée par Hyrtl qui soutient que ces auteurs ont pris pour un filet nerveux une simple bride fibreuse; Valentin, en se basant sur plusieurs examens histologiques, admet au contraire l'existence de cette racine anormale.

f) Le nombre des *nerfs ciliaires* est variable. — Ils peuvent naître directement des racines, en aval du ganglion. Le ganglion ophtalmique peut fournir anormalement un filet pour le droit supérieur et le releveur de la paupière (Fœsebeck, Switzer), un filet pour le droit inférieur et le petit oblique (Arnold), un ou plusieurs filets pour la glande lacrymale (Béraud, Krause), une anastomose pour les nerfs ciliaires issus directement du nasal (Hyrtl); Delbet (*Arch. d'ophtalmol.*, 1887), a vu un nerf ciliaire se diriger vers le limbe

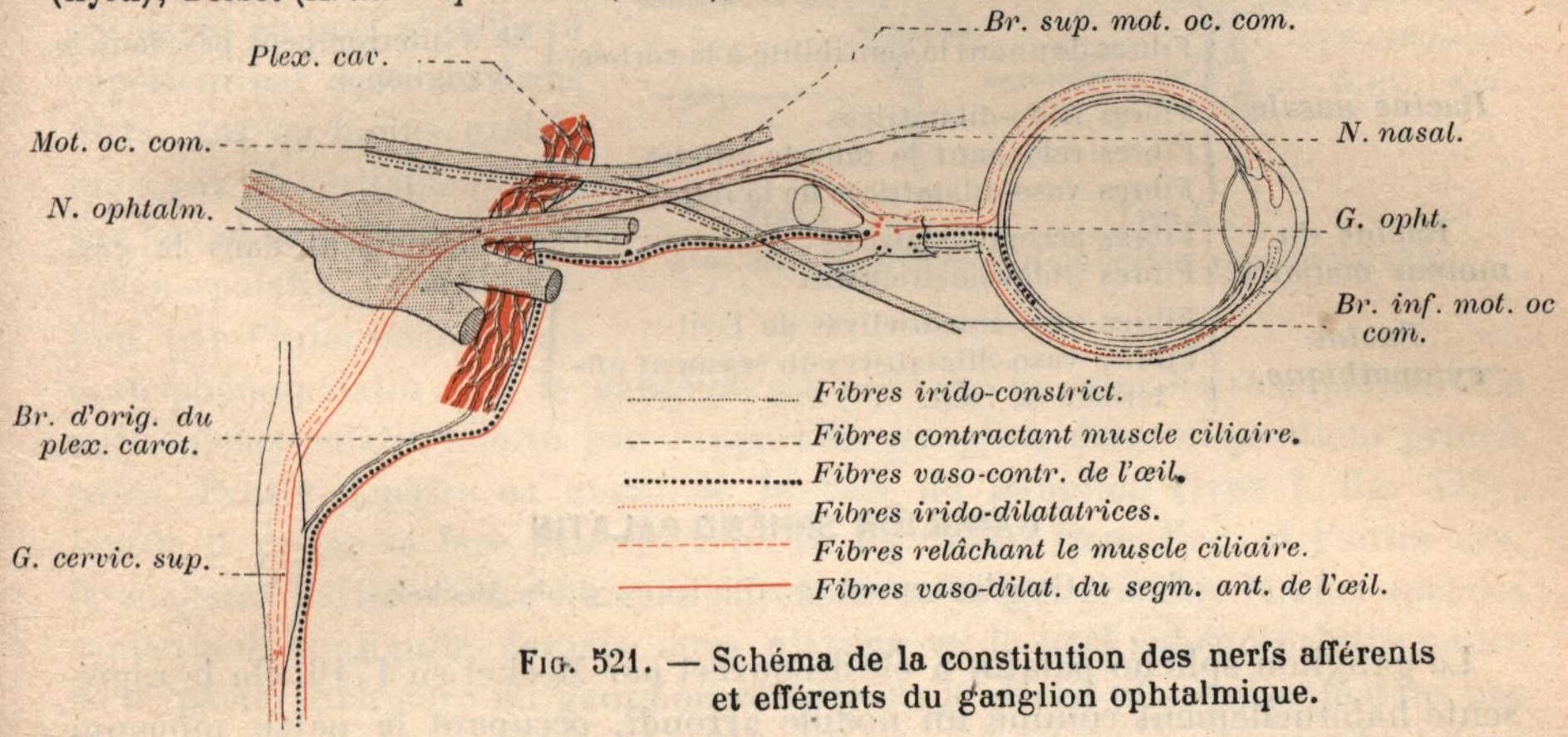

FIG. 521. — Schéma de la constitution des nerfs afférents et efférents du ganglion ophtalmique.

scléro-cornéen, puis revenir en arrière et pénétrer dans la sclérotique près du pôle postérieur de l'œil.

Le ganglion ciliaire offre une morphologie très variable suivant les espèces. Il est très fréquent de rencontrer des ganglions multiples. Ce sont là des faits qui ont une grosse importance pour les physiologistes. Sur ce point voy. : KAZZANDER. Solle connessioni nervose e sui rapporti morfologici del ganglio cigliare. *Atto del Istit. veneto di scienze, lettere ed arte*, t. VII, ser. VI, 1888-1889, p. 29. — SRAKALL, Du ganglion ciliaire chez nos animaux domestiques. *Arch. f. wiss. u. prakt. Thierheilk.*, Bd. XXVIII, p. 476-483.

Systématisation. (*Résumé.*) — Le ganglion ophtalmique, ses racines et ses branches forment un tout complexe à la constitution duquel prennent part des fibres de valeur et de signification bien différentes. Bien qu'il s'agisse là de notions ordinairement rejetées du cadre des traités d'anatomie, je crois utile d'indiquer brièvement ici la constitution ou plus exactement la systématisation du ganglion ophtalmique et de ses branches [1].

1) *La racine* fournie par *le moteur oculaire commun* apporte au ganglion ophtalmique deux ordres de fibres; les premières provoquent la constriction de l'iris (fibres irido-constrictives), les deuxièmes amènent la constriction du muscle ciliaire (fibres accommodatrices). Les unes comme les autres ont leur neurone d'origine dans les centres anterieurs du noyau pédonculaire de la 3e paire. (Voy. page 512.)

2) *La racine nasale* du ganglion ophtalmique contient deux sortes de fibres. Ce sont : 1° des fibres sensitives, centripètes, qui donnent la sensibilité à la cornée; 2° des fibres sympathiques, centrifuges ; celles-ci comprennent : *a*) des fibres irido-dilatatrices; *b*) des fibres relâchant le muscle ciliaire; *c*) des fibres vaso-dilatatrices pour la rétine. Fait remarquable, toutes ces fibres dont le rôle physiologique est si différent suivent un trajet sensiblement identique pour arriver à la racine nasale du ganglion ophtalmique (François-Franck, Dastre, Morat, Doyon). Venues de la partie inférieure de la moelle cervicale ou de la partie supérieure de la moelle dorsale, elles montent dans le cordon du sympathique cervical, traversent le ganglion cervical supérieur et arrivent au ganglion de Gasser par les anastomoses qui unissent ce dernier au plexus caverneux[1]. Elles sont rejointes à ce niveau

1. Pour plus de détails, voir les Traités de physiologie.

par des fibres de même valeur, d'origine bulbaire. Elles passent alors dans l'ophtalmique et arrivent au ganglion par sa racine nasale.

3) *La racine sympathique* contient : *a*) les fibres vaso-constrictives de l'œil; *b*) les fibres vaso-dilatatrices du segment antérieur de l'œil (Morat et Doyon).

Les fibres qui donnent à la cornée sa sensibilité doivent traverser le ganglion sans s'interrompre. Il n'en est pas de même des autres fibres constituantes des racines qui se terminent probablement dans le ganglion par des arborisations libres. Pour les fibres du moteur oculaire commun, cet arrêt dans le ganglion ciliaire a été rigoureusement démontré par Apolant; cet auteur, après section de la 3e paire n'a point trouvé de fibres dégénérées dans les nerfs ciliaires. Il est vraisemblable que chacune des fibres qui se termine dans le ganglion s'articule avec plusieurs neurones; les nerfs ciliaires contiennent en effet beaucoup plus de fibres que les racines du ganglion.

Cette systématisation du ganglion ophtalmique et de ses branches peut se résumer dans le tableau suivant :

Ganglion ophtalmique.

Racine nasale.	Fibres donnant la sensibilité à la cornée.	Ne s'interrompent pas dans le ganglion.
	Fibres irido-dilatatrices	S'interrompent dans le ganglion.
	Fibres relâchant le muscle ciliaire. . .	
	Fibres vaso-dilatatrices de la rétine. . .	
Racine du moteur oculaire.	Fibres accommodatrices	
	Fibres irido-constrictives.	
Racine sympathique.	Fibres vaso-constrictives de l'œil . . .	
	Fibres vaso-dilatatrices du segment antérieur de l'œil.	

GANGLION SPHÉNO-PALATIN

Syn. : Ganglion nasal, g. rhinicum, g. de Meckel.

Le ganglion sphéno-palatin a été découvert par Meckel en 1749. On le représente habituellement comme un nodule arrondi, occupant la partie moyenne de l'arrière-fond de la fosse ptérygo-maxillaire et appendu par deux ou trois filets assez grêles au nerf maxillaire supérieur. Tout est à reprendre dans cette description : *forme*, *situation*, *rapports*.

A la réunion des anatomistes tenue à Paris en janvier 1899, M. Poirier a donné une description du ganglion plus conforme à la réalité; nous avons pu en vérifier l'exactitude sur les pièces présentées par notre maître et sur nos préparations personnelles.

La forme du ganglion est le plus souvent celle d'un cône dont l'axe se dirige d'arrière en avant; ce cône est légèrement aplati dans le sens transversal; son sommet se continue sans ligne de démarcation bien nette avec le nerf vidien.

Sa situation est la suivante: il est logé dans la niche osseuse que forme l'extrémité antérieure, évasée, du canal vidien. Placé dans cette anfractuosité sur la paroi postérieure de la région, et accolé au squelette, il laisse libre la

1. Chez le chien, il existe un rameau anastomotique direct entre les deux ganglions : le rameau cervico-gassérien.

2. Cette systématisation des fibres qui aboutissent au ganglion ophtalmique résume les recherches de Vulpian, F. Franck, Dastre, Morat, Doyon, etc.; c'est elle que l'on trouve indiquée dans la plupart de nos traités classiques de physiologie. Sans entrer dans des discussions qui n'ont pas leur place ici, il importe cependant de remarquer que certains physiologistes décrivent autrement la composition des racines du ganglion ophtalmique. C'est ainsi, par exemple, que d'après Elinson (Travaux du laboratoire de l'université de Kazan, 1876), les vasomoteurs de la rétine passaient, non seulement par la racine nasale, mais encore par la racine courte et la racine dite sympathique.

partie antérieure de l'arrière-fond, partie qui est occupée par le segment terminal flexueux de l'artère maxillaire interne.

Envisagé au point de vue de ses *rapports avec le nerf maxillaire supérieur*, le ganglion sphéno-palatin présente les particularités suivantes. Tout d'abord, il n'est pas placé comme le montrent la plupart des figures, immédiatement au-dessous de ce nerf, mais à plusieurs millimètres en dedans. Il est aisé de s'en rendre compte, lorsqu'on examine de face la paroi postérieure de la fosse ptérygo-maxillaire (Voy. Ostéologie, fig. 450). On constate alors que l'orifice antérieur du canal vidien, en regard duquel est placé le ganglion, est beaucoup plus interne que le canal grand rond. Il n'est point suspendu au nerf maxillaire supérieur par deux ou trois filets plus ou moins grêles, mais par un véritable plexus sur lequel se détache le nerf sphéno-palatin. C'est surtout par l'intermédiaire du nerf sphéno-palatin que le ganglion est rattaché au maxillaire supérieur. Ce nerf sphéno-palatin affecte par rapport au ganglion deux dispositions principales. Tantôt il passe en avant de la base du ganglion (type I, fig. 522); tantôt il croise sa face externe (type II, fig. 522). Dans l'un et l'autre cas, la majeure partie de ses fibres n'offrent avec le ganglion de Meckel que des rapports de contiguïté. Jamais nous n'avons vu le nerf sphéno-palatin naître de la partie inférieure du ganglion comme on le décrit et représente dans nos classiques. Un certain nombre des fibres de ce nerf se terminent cependant dans le ganglion ; nous avons vu (page 695) qu'elles s'isolaient souvent en plusieurs filets qui s'anastomosaient entre eux, formant ainsi un plexus supra-ganglionnaire.

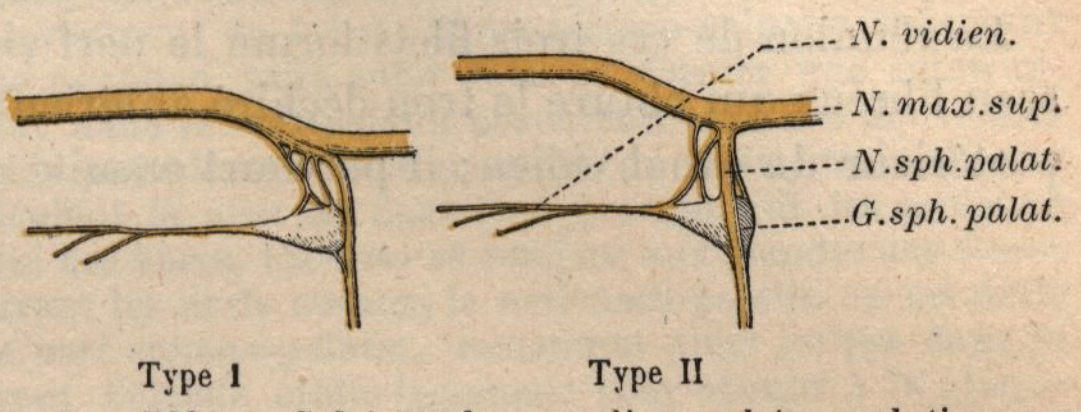

Fig. 522. — Schéma du ganglion sphéno-palatin.

Le ganglion sphéno-palatin possède des *rameaux afférents* ou *racines* et des *rameaux efférents*.

Rameaux afférents ou racines. — Les rameaux afférents du ganglion sphéno-palatin comprennent : 1° le nerf vidien ; 2° les fibres que le nerf sphéno-palatin abandonne au ganglion au moment où il le croise.

1° Nerf vidien. — Le nerf vidien est formé par la réunion de 3 rameaux : le grand nerf pétreux superficiel, le grand nerf pétreux profond et un filet sympathique émané du plexus carotidien.

a) *Le grand nerf pétreux superficiel* se détache, comme nous l'avons vu en étudiant le facial, de la partie intra-pétreuse, au niveau du ganglion géniculé ; comme le montre bien le schéma de la figure 469, il ne paraît présenter avec ce ganglion que des rapports de contiguïté. Dès son origine, il se porte en avant et en dedans, en cheminant dans un canal spécial qui le conduit sur la face endocrânienne antérieure de la pyramide pétreuse. Il débouche dans le crâne par un orifice qui porte le nom de hiatus de Fallope (voy. Ostéologie, page 453). A ce niveau, il est rejoint par le grand nerf pétreux profond.

b) *Le grand nerf pétreux profond* représente une des six branches termi-

nales du nerf de Jacobson. Né de la partie intra-tympanique de ce nerf, il sort de la caisse et s'engage dans un canal qui l'amène sur la face endocrânienne antérieure du rocher, à côté du grand nerf pétreux superficiel avec lequel il se fusionne.

c) Le troisième rameau d'origine du nerf vidien est *un filet sympathique* qui se détache du plexus péricarotidien, au niveau de la portion horizontale du canal carotidien. Il perfore la paroi antéro-supérieure osseuse ou fibreuse de cette portion du canal et vient rejoindre le tronc formé par la fusion des deux nerfs précédents.

La réunion de ces trois filets forme le nerf vidien. Celui-ci traverse le trousseau fibreux qui obture le trou déchiré antérieur; il arrive ainsi jusqu'à l'orifice postérieur du canal vidien; il parcourt ensuite ce conduit d'arrière en avant; à

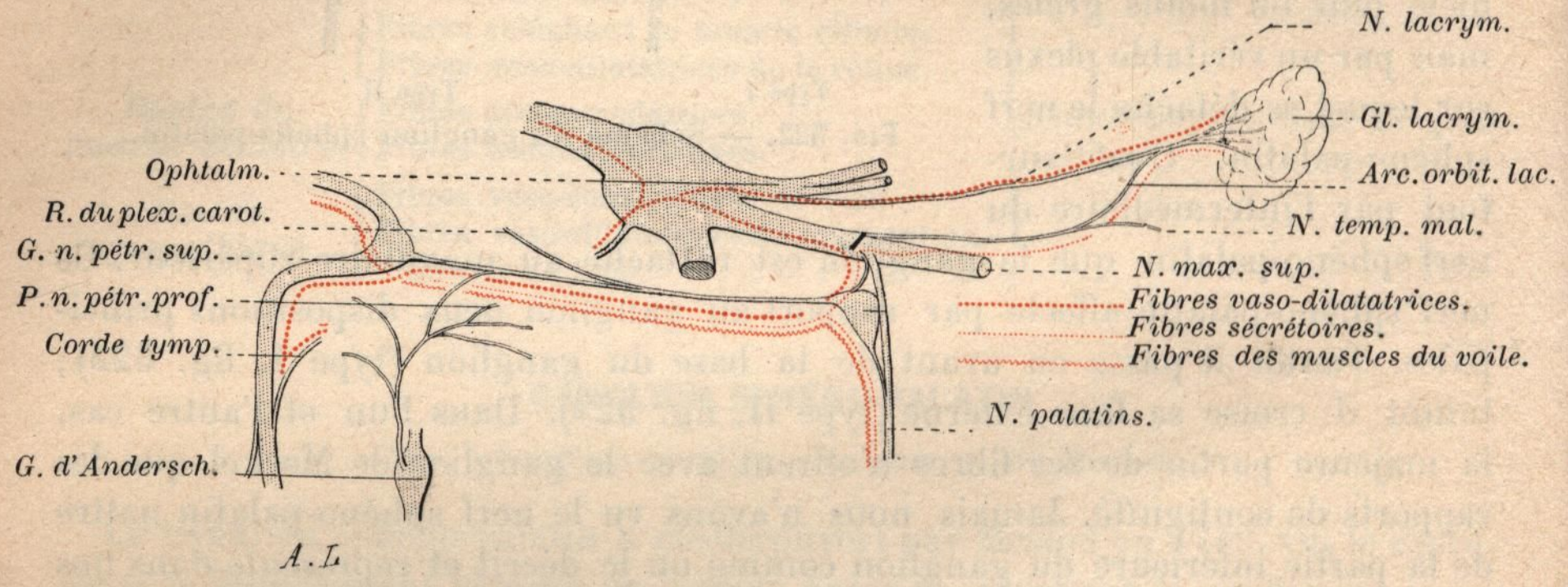

Fig. 523. — Schéma de la constitution des nerfs afférents et efférents du ganglion sphéno-palatin.

côté de lui chemine l'artère vidienne, branche de la maxillaire interne, et un plexus veineux. Au moment où il va déboucher dans la fosse ptérygo-maxillaire, il rencontre le ganglion sphéno-palatin dans le sommet duquel il paraît se terminer.

2° Fibres du nerf sphéno-palatin. — Au moment où le nerf sphéno-palatin côtoie le ganglion de Meckel, il lui abandonne quelques-unes de ses fibres. Nous venons de voir qu'il est fréquent de voir ces fibres s'isoler du tronc sphéno-palatin et former un ou plusieurs filets indépendants qui s'anastomosent entre eux ; ils constituent ainsi une sorte de plexus, qui relie le bord supérieur du ganglion au nerf maxillaire supérieur. (Voy. fig. 522.)

Rameaux efférents. — Le ganglion sphéno-palatin ne possède pas de rameaux efférents anatomiquement isolés ; il se borne à envoyer des fibres en quantité plus ou moins grande aux nerfs que nous avons décrits comme les branches terminales du nerf sphéno-palatin, c'est-à-dire aux nerfs nasaux supérieurs, au nerf naso-palatin, aux 3 nerfs palatins et aux rameaux orbitaires.

Comme nous l'avons déjà fait remarquer, il est absolument contraire à la réalité de décrire ces nerfs comme émanant du ganglion sphéno-palatin. La plus

grande partie de leurs fibres constituantes leur viennent directement du nerf maxillaire supérieur. Nos dissections et nos examens histologiques ne nous ont laissé aucun doute sur ce point.

Branches anormales. — Le ganglion sphéno-palatin peut envoyer un filet anastomotique : 1° au ganglion ciliaire (Tiedemann, Arnold, Valentin ; l'existence de ce filet est niée par Hyrtl); 2° au moteur oculaire externe (Beck, Valentin); 3° au sinus sphénoïdal (Longet); 4° au plexus caverneux (Fœsebeck).

Systématisation. (*Résumé.*) — La systématisation du ganglion sphéno-palatin est moins bien connue que celle du ganglion ophtalmique. Voici les notions généralement admises aujourd'hui.

1) Le nerf vidien apporterait au ganglion deux ordres de fibres : *a*) les premières, *destinées aux muscles du voile du palais*, viennent du facial ; fibres cérébro-spinales, innervant des muscles striés, elles traversent le ganglion sans subir dans ce dernier une interruption cellulaire et passent directement dans le nerf palatin postérieur. — *b*) Les deuxièmes sont des *fibres sécrétoires*; comme les précédentes, elles viennent du facial, mais elles se terminent dans le ganglion et s'articulent là avec un deuxième neurone qui les prolonge jusqu'à leur territoire terminal ; parmi ces fibres, les unes se rendent aux glandes des fosses nasales ou du voile du palais en suivant les nerfs nasaux, le nerf naso-palatin ou les nerfs palatins ; les autres passent dans le nerf sphéno-palatin, remontent ainsi jusque dans le nerf maxillaire supérieur, puis suivent l'arcade orbito-lacrymale pour aboutir à la glande lacrymale (Voy. Laffay, th. de Bordeaux, 1896)

2) Les fibres que le nerf sphéno-palatin abandonne au ganglion sphéno-palatin paraissent être pour la plupart des fibres vaso-dilatatrices, dont les unes viennent du bulbe et dont les autres sont apportées à la 5e paire par les anastomoses qui unissent le ganglion de Gasser au ganglion cervical supérieur.

Après avoir subi dans le ganglion une interruption cellulaire, ces fibres se divisent en deux groupes : *a*) les unes s'engagent dans les branches terminales du nerf sphéno-palatin, au territoire duquel elles vont se distribuer ; *b*) les autres passent dans le vidien et arrivent au facial par le grand nerf pétreux superficiel ; elles gagnent ensuite la corde du tympan et vont former les fibres vaso-dilatatrices des glandes sous-maxillaire et sublinguale. (Jolyet et Laffont). Remarquons cependant que d'après Morat et Doyon ces fibres vaso-dilatatrices appartiendraient au facial qui les possèderait dès son émergence du bulbe.

On peut résumer la systématisation du ganglion de Meckel de la façon suivante :

Ganglion sphéno-palatin.

Nerf vidien.	Fibres motrices pour les muscles du voile du palais		Ne s'interrompent pas dans le ganglion.
	Fibres sécrétoires.	Glandes du voile du palais et des fosses nasales	S'interrompent dans le ganglion
		Glande lacrymale	
Nerf sphéno-palatin.	Fibres vaso-dilatatrices.	Muqueuse du voile du palais et des fosses nasales	
		Glande sous-maxillaire et muqueuse linguale (corde du tympan)	
	Fibres sensitives pour la muqueuse nasale et la muqueuse du voile		Ne s'interrompent pas dans le ganglion.

GANGLION OTIQUE.

Syn. : Ganglion d'Arnold.

Le ganglion otique a été découvert par Arnold en 1826. Il affecte la forme d'un petit nodule aplati, appliqué contre la face interne du nerf maxillaire inférieur immédiatement à sa sortie du trou ovale. Son diamètre est d'environ 4 millimètres. Par sa face externe, le ganglion otique répond au tronc du maxillaire inférieur ; sa face interne est immédiatement appliquée contre la portion cartilagineuse de la trompe ; à un ou deux millimètres du pôle postérieur du ganglion monte l'artère méningée moyenne.

Le ganglion otique présente à considérer des *rameaux afférents* ou *racines* et des *rameaux efférents*.

Rameaux afférents ou racines. — Les rameaux afférents du ganglion otique sont au nombre de quatre ; ce sont : 1° le petit nerf pétreux superficiel, 2° le petit nerf pétreux profond, 3° des filets émanés du maxillaire inférieur et 4° un filet sympathique, issu du plexus qui entoure l'artère méningée moyenne.

1° *Le petit nerf pétreux superficiel* se détache du genou du facial, à côté du grand nerf pétreux superficiel ; il chemine dans un canalicule osseux parallèle à celui qui contient le grand nerf pétreux et débouche sur la face endocrânienne antérieure du rocher, à un ou deux millimètres en dehors du grand nerf pétreux superficiel. Il se réunit à ce niveau au petit nerf pétreux profond, puis sort du crâne en passant tantôt par la suture sphéno-pétreuse, tantôt par un canalicule spécial placé en arrière et en dedans du trou ovale (Canaliculus innominatus) ; il se termine au niveau du pôle postérieur du ganglion otique.

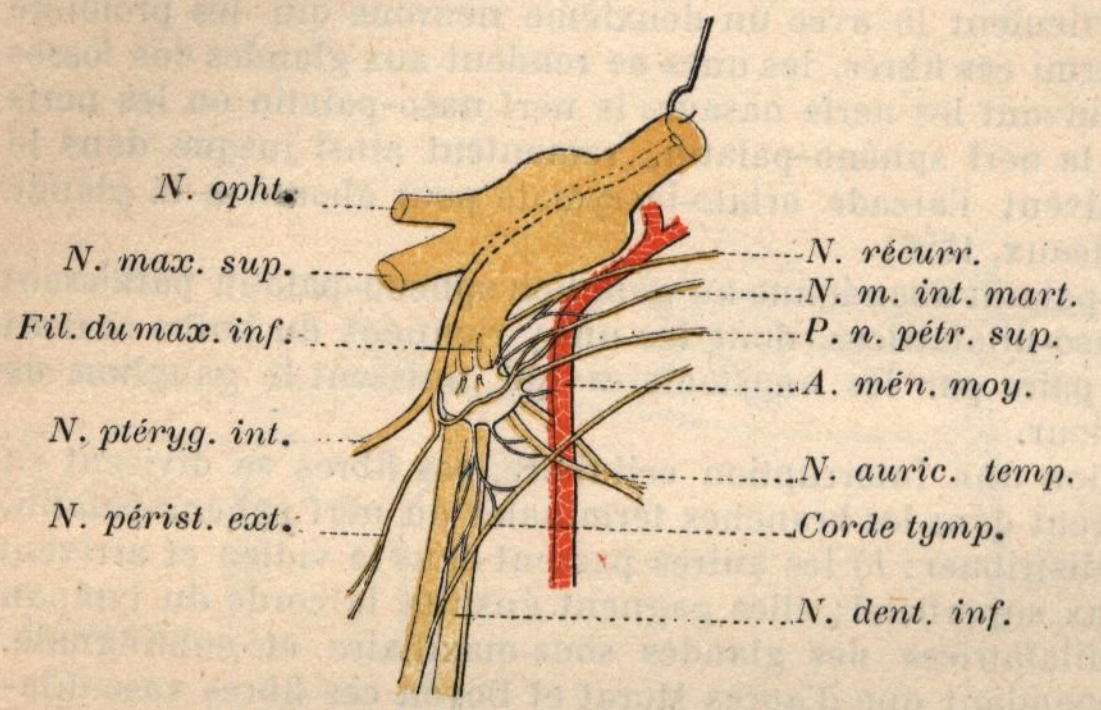

FIG. 524. — Le ganglion otique et ses branches vus par leur face interne.
Comparez avec la figure 459.

2° *Le petit nerf pétreux profond* est une des six branches terminales du nerf de Jacobson. Il sort de la caisse du tympan par un conduit qui l'amène dans le crâne à côté du nerf précédent avec lequel il se fusionne pour gagner avec lui le ganglion d'Arnold.

3° *Les filets fournis par le nerf maxillaire inférieur* sont ordinairement au nombre de deux ; très courts et très grêles, ils réunissent le bord supérieur du ganglion à la face interne du maxillaire inférieur.

4° *Le filet sympathique*, fourni par le plexus qui entoure l'artère méningée moyenne, se détache de ce plexus un peu au-dessous du ganglion ; il aboutit au pôle postérieur de celui-ci. Il importe de remarquer que l'existence de ce filet sympathique n'est pas admise par tous les auteurs. Rauber, notamment, prétend que le filet en question n'est en réalité qu'une fine artériole que la méningée moyenne envoie au ganglion otique.

Rameaux efférents. — Le ganglion otique émet plusieurs rameaux efférents qui vont se jeter dans les nerfs voisins du ganglion. Ce sont :

1° Des filets anastomotiques pour les deux racines du nerf auriculo-temporal ;

2° Un ou deux filets qui aboutissent à la corde du tympan.

3° Une anastomose pour le rameau méningé du maxillaire inférieur ;

4° Un filet qui va se jeter dans le nerf buccal (Rauber).

5° Enfin trois ramuscules très grêles qui vont aboutir aux nerfs du ptéry-

goïdien interne, du péristaphylin externe et du muscle interne du marteau que nous avons décrits comme naissant par un tronc commun du nerf maxillaire inférieur.

On décrit souvent ces nerfs du ptérygoïdien interne, du péristaphylin externe et du muscle interne du marteau comme émanant du ganglion otique. Les dissections déjà anciennes de Muller et de Schlemm, confirmées par celles plus récentes de Rauber ont fait justice de cette opinion. Comme le montre bien la figure 524, qui représente un ganglion otique isolé et légèrement grossi, ces trois rameaux moteurs ne présentent avec le ganglion otique que des rapports de contiguïté. Celui-ci se borne à envoyer à chacun de ces nerfs un filet de renforcement très grêle.

Variétés. — Le ganglion otique peut manquer et être remplacé par des amas cellulaires placés sur le trajet des nerfs qui entrent en connexion avec le ganglion normal. (Ch. Weigner. Le ganglion otique, *Bibliogr. anat.*, 1898, 6e fascic., p. 302). Le ganglion otique peut être semi-lunaire (Arnold), fusiforme (Valentin). — Cruveilhier a vu un petit ganglion sur le trajet du petit nerf pétreux superficiel.

Branches anormales du ganglion otique. — Du ganglion otique peuvent partir anormalement:

1° Un rameau qui pénètre dans un canalicule osseux qui l'amène dans le canal vidien; il se divise là en deux filets dont l'un suit dans le nerf vidien un trajet récurrent et aboutit au ganglion géniculé (?) et dont l'autre gagne le ganglion sphéno-palatin. Ce rameau constitue le *nervus sphenoïdalis internus* de Krause.

2° Un rameau qui pénètre dans le crâne par le trou petit rond et se termine dans le ganglion de Gasser d'après Krause, dans le nerf récurrent du maxillaire inférieur d'après Rauber. Krause donne à ce rameau le nom de *nervus sphenoïdalis externus*.

3° Un filet pour les cellules sphénoïdales (Fœsebeck).

4° Des filets pour la portion cartilagineuse de la trompe (Rauber).

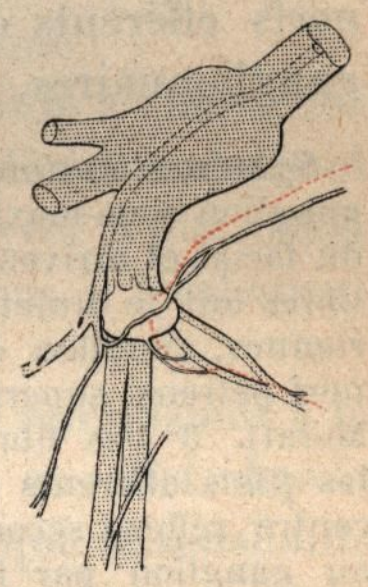

Fig. 525. — Schema du trajet suivi par les fibres sécrétoires que le facial envoie à la parotide.

Systématisation. (*Résumé.*) — La signification physiologique des fibres qui aboutissent au ganglion otique ou émanent de ce ganglion est encore mal connue. Cependant, on s'accorde généralement à admettre, depuis les recherches de Vulpian, qu'il est le lieu de passage des fibres sécrétoires de la parotide. Ces fibres auraient le trajet suivant : facial, petit nerf pétreux superficiel, ganglion otique, nerf auriculo-temporal; bien entendu, les fibres émanées du facial se termineraient dans le ganglion et seraient prolongées jusqu'à la glande par un deuxième neurone.

Il est intéressant de remarquer à ce propos que c'est le nerf facial qui apporte aux différents ganglions du sympathique céphalique leurs fibres sécrétoires. Nous avons vu qu'il fournissait au ganglion sphéno-palatin, par l'intermédiaire du nerf vidien, les fibres sécrétoires de la glande lacrymale et des glandes nasales et palatines. De même il donne au ganglion otique les fibres sécrétoires de la parotide et peut-être celles des glandes de la joue; celles-ci quitteraient le ganglion par l'intermédiaire de l'anastomose qu'il fournit au nerf buccal. Enfin, c'est encore le facial qui fournit aux ganglions sous-maxillaire et sublingual les fibres sécrétoires des deux glandes correspondantes (Voir plus loin).

GANGLION SOUS-MAXILLAIRE.

Syn. : G. lingual, g. maxillaire, g. Meckeli minus.

Le ganglion sous-maxillaire est situé au-dessous de la portion horizontale du nerf lingual et immédiatement au-dessus de la glande sous-maxillaire. Il affecte le plus souvent la forme d'un triangle isocèle à base supérieure, à sommet inférieur. Sa face profonde répond au muscle hyo-glosse, sa face superficielle à la muqueuse linguale.

Le ganglion sous-maxillaire présente à considérer des rameaux afférents ou racines et des rameaux efférents.

Rameaux afférents. — Les rameaux afférents se détachent du lingual et

[*A. Soulié.*]

vont aboutir à la base du ganglion sous-maxillaire. Ces rameaux très grêles, mais nombreux, s'anastomosent entre eux en formant au-dessus du ganglion un véritable plexus. On peut ordinairement les diviser en deux groupes, l'un postérieur, l'autre antérieur. Les filets postérieurs, toujours plus nombreux, sont obliques en haut et en arrière ; on peut parfois suivre quelques-uns d'entre eux jusqu'à la corde du tympan. Les filets antérieurs au contraire se portent en haut et en avant, vers la portion périphérique du lingual. Nous verrons dans un instant que chacun de ces groupes a une signification physiologique différente.

Signalons encore, comme rameau afférent, un filet très grêle, venu du plexus sympathique qui entoure l'artère faciale.

Rameaux efférents. — Les rameaux efférents, en nombre variable, se détachent du sommet du ganglion sous-maxillaire. Ils pénètrent dans la glande à laquelle ils se distribuent. On reviendra sur leur mode de terminaison en étudiant les glandes salivaires. Remarquons seulement que sur le trajet de ces nerfs efférents du ganglion sous-maxillaire, il peut exister des renflements ganglionnaires, signalés par Paladino dès 1876.

Systématisation. (*Résumé.*) — Les rameaux afférents venus du lingual apportent au ganglion sous-maxillaire trois ordres de fibres : 1° des fibres sécrétoires ; celles-ci viennent du facial et arrivent au lingual par la corde du tympan. 2° Des fibres vaso-dilatatrices; ces fibres ont le trajet complexe suivant : sympathique cervical, anastomoses cervico-gassériennes, ganglion de Gasser, nerf maxillaire supérieur, ganglion sphéno-palatin, grand nerf pétreux superficiel, facial, corde du tympan, lingual (Jolyet et Laffont — Dastre et Morat). 3° Des fibres venues de la muqueuse linguale ; ce sont ces fibres qui constituent les filets afférents antérieurs du ganglion sous-maxillaire, elles apportent à ce ganglion, centre réflexe secondaire, les excitations périphériques (Bidder, 1866). — Le rameau fourni au ganglion par le grand sympathique lui apporte : 1° des fibres vaso-constrictives ; 2° des fibres sécrétoires, dont l'action est d'ailleurs notablement différente de celles qui viennent de la corde du tympan.

Variétés. — On a signalé des filets du ganglion sous-maxillaire pour le grand hypoglosse (Meckel, Arnold). — Bosc a vu un petit ganglion sur des filets se rendant à la muqueuse buccale.

GANGLION SUBLINGUAL

Le ganglion sublingual, signalé pour la première fois par Blandin (*Nouveaux éléments d'anatomie descriptive*, Paris, 1838. II, p. 616), est placé entre la face interne du maxillaire et la face externe de la glande sublinguale, près du bord supérieur de cette dernière. Il est situé au niveau de l'épanouissement de ce filet collatéral (nerf sublingual) que le lingual fournit à la glande.

Les filets terminaux de ce nerf sublingual, souvent anastomosés en plexus (Calori), constituent les *racines* du ganglion sublingual. — Ses *rameaux efférents*, en nombre variable, se terminent dans la glande sublinguale.

II. — NERFS RACHIDIENS

Par A. SOULIÉ

CONSIDÉRATIONS GÉNÉRALES

A. **Définition.** — On appelle nerfs rachidiens ou spinaux les nerfs qui naissent de la moelle épinière. Cette origine se fait par deux ordres de fibres radiculaires : les unes antérieures ou ventrales, les autres postérieures ou dorsales; ces dernières sont en rapport avec des ganglions. Après un trajet de longueur variable à l'intérieur du sac dural, ces fibres se fusionnent en un tronc unique et sortent du canal rachidien par les trous intervertébraux, pour aller se distribuer ensuite aux différents territoires de l'organisme.

La symétrie bilatérale que présentent les nerfs rachidiens, jointe à l'existence constante d'un renflement ganglionnaire sur leur racine postérieure, permet de les considérer comme des nerfs segmentaires ayant conservé, d'une façon suffisamment nette, la trace de la métamérisation primitive qui a totalement disparu sur la moelle.

Au point de vue physiologique, ce sont des nerfs mixtes qui remplissent à la fois des fonctions motrices, sensitives et sécrétoires ; on sait, en effet, depuis Ch. Bell (1811), que les racines antérieures sont motrices, et que la sensibilité est localisée dans les racines postérieures.

B. **Origine**. — Les nerfs rachidiens, comme les nerfs crâniens, ont une origine réelle et une origine apparente.

1° ***Origine réelle***. — L'origine réelle est double, puisque les nerfs spinaux possèdent deux ordres de fibres radiculaires. Les racines antérieures représentent les prolongements cylindraxiles des cellules des cornes antérieures de la moelle (neurones moteurs), tandis que les racines postérieures sont constituées par les cylindraxes des cellules du ganglion spinal (neurones sensitifs).

Toutefois il existe dans les racines antérieures quelques fibres sensitives provenant *par récurrence* des cellules du ganglion spinal; elles sont la source de la *sensibilité* dite *récurrente*. De plus, on a constaté, dans les racines postérieures, des fibres à conduction centrifuge, c'est-à-dire ayant la valeur de fibres motrices. En effet, bien que pareille observation n'ait pas été faite chez l'homme, von Lenhossék et Ramón y Cajal ont constaté, chez le poulet, l'existence de cylindraxes, émanés des cellules situées dans la partie postérieure de la corne antérieure, qui, après avoir traversé toute la substance grise, sortent au milieu des racines postérieures et pénètrent dans le tronc du nerf mixte. La disposition de leur prolongement cylindraxile fait considérer ces cellules comme de véritables neurones moteurs, et les expériennes physiologiques ainsi que la méthode des dégénérescences (Morat et Bonne 1897), ont montré que des fibres semblables existent chez le chien, et qu'elles constituent les nerfs vaso-dilatateurs du sympathique.

2° ***Origine apparente***. — Les racines antérieures se détachent du sillon collatéral antérieur de la moelle, et les racines postérieures du sillon collatéral postérieur ; mais il existe une différence essentielle dans la manière dont ces deux ordres de fibres naissent de l'axe médullaire. Les fibres radiculaires postérieures pénètrent dans la moelle par une série verticale et ininterrompue de 8 à 10 filets d'égale épaisseur, séparés les uns des autres par des intervalles régulièrement égaux et de même valeur que ceux qui séparent les racines elles-mêmes. Les fibres radiculaires antérieures, au contraire, quittent la moelle par groupes de 2 à 3 radicules formés de 4 à 6 filaments secondaires, et se disposent en deux ou trois rangées verticales, sur une étendue de 2 à 3 millimètres ; l'intervalle compris entre deux racines antérieures est toujours nettement indiqué et sensiblement supérieur à celui qui sépare les divers filaments d'une même racine.

C. **Étude comparative des racines.** — Les racines des nerfs rachidiens, différenciées par leur mode d'origine et par leur fonction en racines antérieures ou motrices et en racines postérieures ou sensitives, présentent encore une série de particularités anatomiques intéressantes à étudier.

1° ***Volume***. — Les racines du côté droit et celles du côté gauche n'ont pas toujours le même volume, et il n'est pas rare d'observer entre elles une asymétrie notable, au double point de vue de l'origine et de l'épaisseur. A l'exception du premier nerf cervical, la racine postérieure l'emporte toujours comme diamètre sur la racine antérieure, en raison du nombre de filaments qui la composent et que nous savons déjà plus considérable pour la racine postérieure. Stilling a relevé ces différences de volume sur une femme de 26 ans, et les a trouvées surtout accusées au niveau du renflement cervical et du renflement lombaire, où la surface de section mesurait de 35 à 36 millimètres carrés pour les racines antérieures, et de 54 à 57 millimètres carrés pour les racines postérieures. Au-dessus et au-dessous de ces renflements, les surfaces de section sont moins étendues et leur écart moins grand ; elles sont même sensiblement égales pour les deux racines dans la région dorsale. Les nerfs dont les fibres radiculaires possèdent la surface de section la plus considérable sont le 7e cervical et le 2e sacré.

Blandin (1824) avait établi de la façon suivante le rapport des volumes entre les racines antérieures et les racines postérieures :

		RÉGION CERVICALE	RÉGION DORSALE	RÉGION LOMBAIRE
Racines	antérieures. . . .	1	1	1
	postérieures. . . .	2	1	1,5

tandis que Cruveilhier avait constaté une prédominance plus marquée des racines postérieures, dans toutes les régions. Les chiffres donnés par Cruveilhier sont plus élevés que ceux de Blandin :

		RÉGION CERVICALE	RÉGION DORSALE	RÉGION LOMBAIRE
Racines	antérieures. . . .	1	1	1
	postérieures. . . .	3	1,5	2

Les recherches de Siemerling (1886) ont montré, qu'indépendamment de

l'inégalité de volume, il existe aussi une différence très nette dans le diamètre des fibres constitutives de chaque racine. Cet auteur divise les fibres nerveuses, d'après leur épaisseur, en trois groupes : 1° les fibres petites mesurant de 2 à 5 μ ; 2° les moyennes de 5 à 12 μ, et 3° les grosses de 15 à 20 μ. Les racines antérieures des nerfs cervicaux, lombaires et des trois premiers sacrés, renferment en nombre à peu près égal ces trois variétés de fibres, tandis que les fibres fines prédominent dans les racines antérieures des nerfs dorsaux, des deux nerfs derniers sacrés et des nerfs coccygiens. Au contraire, dans les racines postérieures de tous les nerfs rachidiens, le nombre des fibres fines est sensiblement égal à celui des fibres moyennes et des fibres grosses réunies, et de plus les très grosses fibres (18 à 20 μ), relativement abondantes dans les racines antérieures, font totalement défaut dans les racines postérieures.

2° ***Direction***. — Les racines antérieures et postérieures des nerfs rachidiens se dirigent de dedans en dehors depuis la moelle épinière jusqu'au trou de conjugaison correspondant. Dans l'ensemble, les racines antérieures ont leur origine médullaire plus près de la ligne médiane que celle des racines postérieures. En outre, à mesure qu'on envisage des segments de la moelle de plus en plus inférieurs, on voit les origines des racines antérieures se rapprocher de plus en plus du sillon médian antérieur. Les racines postérieures, au contraire, conservent toujours leur ligne d'implantation parallèle au sillon médian postérieur.

A leur origine médullaire, les fibres de chaque racine s'étalent sur une hauteur moyenne de 6 à 7 millimètres, mais dans leur trajet intradural, elles se rapprochent les unes des autres, et, au niveau de leur orifice de sortie à travers la dure-mère, elles sont ramassées en un paquet dont la hauteur n'excède pas 1 millimètre.

La direction des fibres radiculaires, transversale pour le premier nerf rachidien, devient légèrement oblique dans la région cervicale, mais cette obliquité ne dépasse jamais en hauteur la valeur d'un corps vertébral. Dans la région dorsale, l'inclinaison des racines s'accentue de plus en plus, et l'émergence d'un nerf est séparée de son origine médullaire par une distance verticale mesurée en moyenne par le corps de deux vertèbres. Dans la région lombo-sacrée, la longueur du parcours intra-rachidien des fibres radiculaires est telle que leur direction devient parallèle à celle du fil terminal (voy. p. 822).

3° ***Anastomoses***. — En général, les fibres radiculaires de chaque nerf spinal restent indépendantes de celles des nerfs voisins. Cependant Hilbert (1878) a décrit une série de variétés dans la disposition des anastomoses que les racines rachidiennes peuvent avoir entre elles. Le type le plus fréquent est représenté par des anses verticales qui unissent entre elles les fibres d'une même racine. Un paquet de racines, après un parcours de longueur variable, peut se subdiviser en deux faisceaux secondaires, l'un ascendant, l'autre descendant, qui relient les groupes radiculaires les plus rapprochés. Quelquefois même, ces filets anastomotiques (paquets radiculaires intermédiaires d'Hilbert) se portent, dans le sens ascendant ou descendant, sur des groupements radiculaires assez éloignés sans contracter aucune connexion avec les paquets les plus voisins.

Le même auteur a vu, mais plus rarement, des anastomoses verticales s'établir ainsi entre les racines de deux nerfs différents.

Il existe encore des arcades anastomotiques horizontales unissant les racines antérieures aux racines postérieures (Froment, Hilbert). Hilbert prétend même que les fibres radiculaires se portent toujours de la racine antérieure vers la racine postérieure; mais cette opinion nous paraît trop absolue. En effet les données histologiques plus récentes de v. Lenhossék et de Ramón y Cajal, ainsi que les observations de sensibilité récurrente, démontrent l'existence de fibres motrices et sensitives dans les deux racines, et par suite la possibilité du passage de ces deux variétés de fibres d'une racine vers l'autre.

Enfin Hilbert a encore décrit, sous les noms d'*anse centripète* et d'*anse centrifuge*, quelques dispositions particulières des fibres radiculaires. L'*anse centripète* est constituée par un paquet de fibres qui se détachent d'une racine pour s'enfoncer dans la moelle ou dans un territoire radiculaire voisin, en décrivant une courbe à concavité dirigée vers l'axe médullaire. L'*anse centrifuge*, au contraire, a sa concavité en dehors ; elle s'étend entre deux paquets de fibres radiculaires sans avoir, à aucun moment, de connexion directe avec la moelle épinière.

4° ***Fibres récurrentes***. — Nous avons vu que, depuis Ch. Bell, les racines antérieures sont considérées comme motrices et les racines postérieures comme sensitives. Mais, Magendie d'abord, Longet et Cl. Bernard plus tard ont constaté que l'excitation du bout périphérique des racines antérieures produisait de la douleur en même temps que des phénomènes de mouvement. Cette sensibilité, que possèdent les racines antérieures, a été désignée sous le nom de *sensibilité récurrente ;* elle s'explique facilement si l'on admet que les prolongements protoplasmiques de certaines cellules des ganglions spinaux (neurones sensitifs) ou mêmes quelques collatérales de ces prolongements pénètrent dans les racines antérieures.

D. **Rapports des racines avec les méninges.** — Les racines antérieures et postérieures, enveloppées d'une gaine piale et accompagnées par les vaisseaux médullaires (Voy. Charpy, *Méninges et Circulation de la moelle*), baignent dans le liquide céphalo-rachidien qui remplit les espaces sous-arachnoïdiens ; les deux ordres de racines sont séparés par les dents du ligament dentelé. Au sortir du sac dural, les fibres radiculaires antérieures de même que les fibres postérieures se groupent parfois en deux faisceaux, le plus souvent en une bandelette unique. Les deux faisceaux ou la bandelette provenant de la réunion des racines postérieures se renflent toujours en un ganglion situé au niveau du trou de conjugaison ou intervertébral, d'où son nom de ganglion intervertébral. Immédiatement après ce renflement ganglionnaire, les deux bandelettes représentant les racines antérieures et postérieures se fusionnent en un tronc commun : *le nerf mixte*.

Les méninges rachidiennes accompagnent les racines des nerfs jusqu'au trou de conjugaison : la pie-mère perd peu à peu son individualité pour devenir le névrilème, l'arachnoïde forme une double gaine séreuse à chaque paquet radiculaire jusqu'à leur réunion en un tronc unique. Quant à la dure-mère, elle constitue à chacune des racines d'un même nerf une gaine infundibuliforme,

doublée à son intérieur par le feuillet pariétal de l'arachnoïde ; les deux enveloppes durales sont disposées l'une contre l'autre comme les deux canons d'un fusil. Leur surface d'accolement forme une cloison médiane étendue depuis le sac dural jusqu'à l'angle de réunion des racines. C'est à ce niveau que se termine également le cul-de-sac arachnoïdien. Dès lors, la dure-mère, considérablement amincie, n'est plus distincte des autres méninges dont la trame connective se continue sans ligne de démarcation bien marquée avec le tissu conjonctif péri- et interfasciculaire.

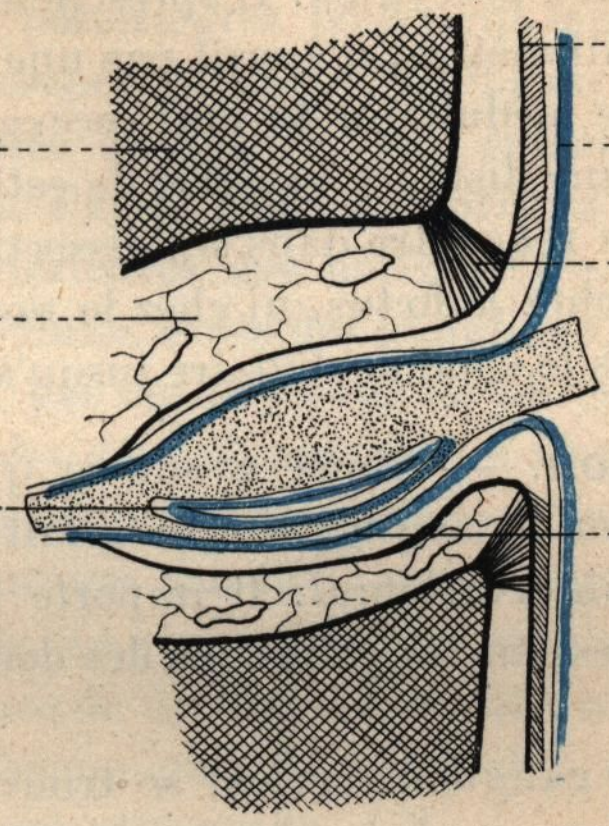

Fig. 526. — Coupe longitudinale d'un ganglion spinal, passant par le trou de conjugaison.

Figure demi-schématique, montrant l'espace lymphatique épidural et les trousseaux fibreux qui fixent la gaine durale. (D'après un dessin de Charpy.)

Sur des pièces préparées par un de nos prosecteurs, nous avons pu observer au niveau des ganglions spinaux une disposition spéciale des méninges qui, à notre connaissance, n'a pas encore été signalée. Au voisinage du trou de conjugaison, le tissu cellulaire épidural se condense en un feuillet distinct qui se prolonge sur les racines et sur le ganglion rachidien, et les entoure d'une enveloppe commune. C'est sur la face externe de cette gaine épidurale que se fixent les trousseaux fibreux qui attachent le nerf rachidien au périoste du trou de conjugaison (fig. 526). Entre la dure-mère et la face interne de la gaine épidurale, se trouve un espace injectable, à cloisons celluleuses lâches ou denses suivant les ganglions observés, peut-être aussi suivant l'âge du sujet. Cette cavité, plutôt que l'atmosphère celluleuse remplie de graisse et de vaisseaux qui occupe le trou intervertébral, représente l'*espace lymphatique épidural.*

E. **Ganglions spinaux ou rachidiens.** — On désigne sous le nom de ganglions spinaux ou rachidiens les renflements ovoïdes que présentent les racines postérieures au niveau du trou de conjugaison. Leur forme et leurs dimensions sont variables ; les plus volumineux se rencontrent sur les nerfs lombaires, et les plus petits sur les derniers nerfs sacrés. L'augmentation de volume de la racine postérieure est uniquement due à la présence des cellules nerveuses sensitives, origine de ces racines. Comme les racines postérieures représentent essentiellement les prolongements cylindraxiles de ces cellules, il est évident qu'il y a un rapport direct entre le volume de la racine et celui du ganglion qui lui est annexé, étant donné que le nombre des fibres centrifuges qui passent par chacune des racines postérieures est peu important. Il existe aussi une relation très étroite entre le volume d'une racine postérieure et de son ganglion d'une part, et celui du tronc radiculaire qui fait suite à ce ganglion d'autre part.

[*A. Soulié.*]

1° ***Nombre.*** — Le nombre des ganglions est égal à celui des nerfs rachidiens, c'est-à-dire qu'il est de 31. Ces ganglions font très rarement défaut, ils devaient nécessairement manquer dans les cas d'absence des racines postérieures, observés par Adamkiewicz, mais cet auteur a négligé de signaler ce détail. Il y a cependant un ganglion dont l'existence ne paraît pas constante, c'est le ganglion coccygien. D'après Henle, ce ganglion, dont la longueur varie de 0,5 à 2 millimètres, n'aurait pas une position fixe ; tantôt il correspondrait à l'émergence médullaire du nerf coccygien, tantôt il se trouverait placé sur son trajet à une distance variable de cette émergence. Mais Trolard prétend ne l'avoir jamais rencontré dans ses dissections chez l'adulte, et Tourneux ne l'a retrouvé, ni chez le fœtus, ni chez le nouveau-né, sur des coupes en série pratiquées depuis le cône médullaire jusqu'à l'extrémité du fil terminal.

2° ***Situation.*** — Nous avons vu que la présence du ganglion spinal au niveau du trou de conjugaison lui a fait donner par quelques auteurs le nom de ganglion intervertébral. Il importe toutefois de signaler une disposition spéciale intéressant les ganglions des deux premiers nerfs cervicaux et des nerfs sacrés.

Le premier ganglion cervical se trouve tantôt au niveau de l'orifice dural, tantôt en dedans, mais le plus souvent en dehors de cet orifice ; le deuxième est presque toujours placé entre la partie antérieure de l'arc postérieur de l'atlas et la portion correspondante de l'axis qui limitent un intervalle homologue du trou de conjugaison, Les ganglions des quatre premières paires sacrées sont situés dans le canal rachidien entre la dure-mère et la paroi osseuse, celui de la cinquième paire est compris moitié dans la dure-mère, moitié en dehors d'elle, il correspond au point où les racines du cinquième nerf sacré perforent le cul-de-sac dural.

Il n'est pas rare de rencontrer des ganglions rachidiens fragmentés en deux parties qui se trouvent alors sur les deux bandelettes provenant de la réunion des fibres radiculaires postérieures.

3° ***Ganglions aberrants.*** — Hyrtl a signalé depuis longtemps, sur les racines postérieures, l'existence de petits amas gangliformes qu'il a désignés sous le nom de *ganglions aberrants*. Ceux-ci ont été retrouvés par un grand nombre d'anatomistes; ils sont quelquefois réduits à des formations, imperceptibles à l'œil nu et disséminées sur tout le parcours des fibres radiculaires postérieures. Kazzander avait supposé que ces ganglions aberrants représentaient les éléments cellulaires du ganglion spinal qui fait alors défaut dans 9 pour 100 des cas ; cette supposition a été confirmée par les dissociations de Rattau (1884). Retzius et v. Lenhossék expliquent de la façon suivante leur mode de formation. Les cellules sensitives des ganglions spinaux sont des éléments détachés de l'ectoderme ou des crêtes neurales, qui tendent à se rapprocher de la moelle; par suite, les ganglions aberrants représentent un degré de rapprochement plus avancé que les ganglions rachidiens. V. Lenhossék a donné, en plus, une autre explication : les ganglions spinaux, dès qu'ils arrivent dans le trou de conjugaison, se fixent solidement au périoste voisin; plus tard, lorsqu'un accroissement inégal se produira entre la moelle et la colonne vertébrale, certains groupes cellulaires seront détachés des ganglions et entraînés au

milieu des fibres radiculaires postérieures. Il serait peut-être plus simple d'admettre que les ganglions aberrants représentent des groupes cellulaires qui se sont moins écartés de la moelle que les ganglions rachidiens, tandis que s'effectuait la séparation des crêtes neurales d'avec les bords de la gouttière médullaire.

On a cru longtemps que les racines postérieures pouvaient seules présenter des ganglions aberrants, mais les recherches de Hache (1891) sur l'homme, et de Kölliker (1894) sur le chat, ont montré qu'il en existait également sur les racines antérieures. Zachariadès (Th. de Paris, 1896) a repris, d'une manière complète, leur étude sur les racines antérieures des nerfs sacrés. Il considère ces ganglions comme des groupes de cellules isolés des ganglions spinaux, dès les premiers stades du développement, par des faisceaux de fibres radiculaires antérieures. On doit regarder, comme des dépendances de ces amas cellulaires, certaines fibres, probablement sensitives, qui traversent le ganglion spinal sans contracter aucune relation avec les neurones sensitifs, et qui, après un trajet de longueur variable dans le nerf mixte, se recourbent en anse et remontent dans les racines antérieures. La présence de ces cellules sensitives dans les racines antérieures peut justifier les phénomènes de sensibilité récurrente et expliquer certains faits de dégénérescence rétrograde.

4° **Structure**. — Les ganglions rachidiens sont essentiellement constitués par des éléments nerveux plongés dans un tissu de soutien au sein duquel circulent des vaisseaux sanguins.

a) Éléments nerveux. — Les éléments nerveux se composent de cellules nerveuses avec leurs prolongements, et de fibres nerveuses venues de la moelle épinière ou du grand sympathique.

Les cellules nerveuses ganglionnaires, de forme variable, ont un corps cellulaire mesurant de 25 à 90 μ, pourvu d'un gros noyau (15 à 20 μ) dans l'intérieur duquel on aperçoit un ou plusieurs nucléoles. La structure générale de la cellule nerveuse ayant été étudiée (Voy. Nicolas, *Histologie du système nerveux*), nous nous bornerons à exposer sommairement les caractères morphologiques propres aux éléments cellulaires du ganglion rachidien. Au point de vue de leur répartition, on a depuis longtemps remarqué que les cellules nerveuses sont surtout abondantes à la surface du ganglion. Elles sont le plus souvent groupées en petits amas juxtaposés, et forment des colonnes marginales ou centrales.

Les recherches de v. Lenhossék, de Disse, etc., et surtout de Dogiel (Der Bau der Spinalganglien bei den Saügethieren. *Anat. Anz.*, 1896, t. XII, p. 140) ont montré que les cellules ganglionnaires affectent les formes uni-, bi- et multipolaires.

Les *cellules unipolaires* (fig. 527) présentent à considérer deux variétés distinctes, la cellule sensitive et la cellule d'association.

La *cellule sensitive* (cellule du 1er type de Dogiel) est pourvue d'un fort prolongement, contourné en tire-bouchon sur une partie de son trajet, et qui, après un petit nombre d'étranglements interannulaires (2 à 7), se divise généralement en forme de T. De ces deux branches de division, l'une, périphérique, s'entoure d'une enveloppe de myéline et d'une gaine de Schwann, et prend

l'aspect d'un cylindraxe, alors qu'elle a, en réalité, la valeur d'un prolongement protoplasmique : c'est une fibre sensitive ; l'autre, centrale, est le véritable cylindraxe : elle entre dans la constitution d'une racine postérieure. V. Lenhossék, Sclavunos, Spirlas, Cannieu, etc., ont encore signalé l'existence de quelques prolongements secondaires qui se détachent de la cellule unipolaire, au voisinage du cône d'origine, et que l'on peut assimiler à des prolongements protoplasmiques. D'autre part, le prolongement unipolaire émettrait avant sa bifurcation quelques fines collatérales.

La *cellule d'association* (cellule du 2ᵉ type de Dogiel) est propre au ganglion spinal, elle possède un prolongement grêle qui peut rester simple ou se diviser en forme de fourche, mais, dans aucun cas, ses ramifications ne s'enveloppent d'une gaine de myéline. Le corps cellulaire est entouré par les arborisations

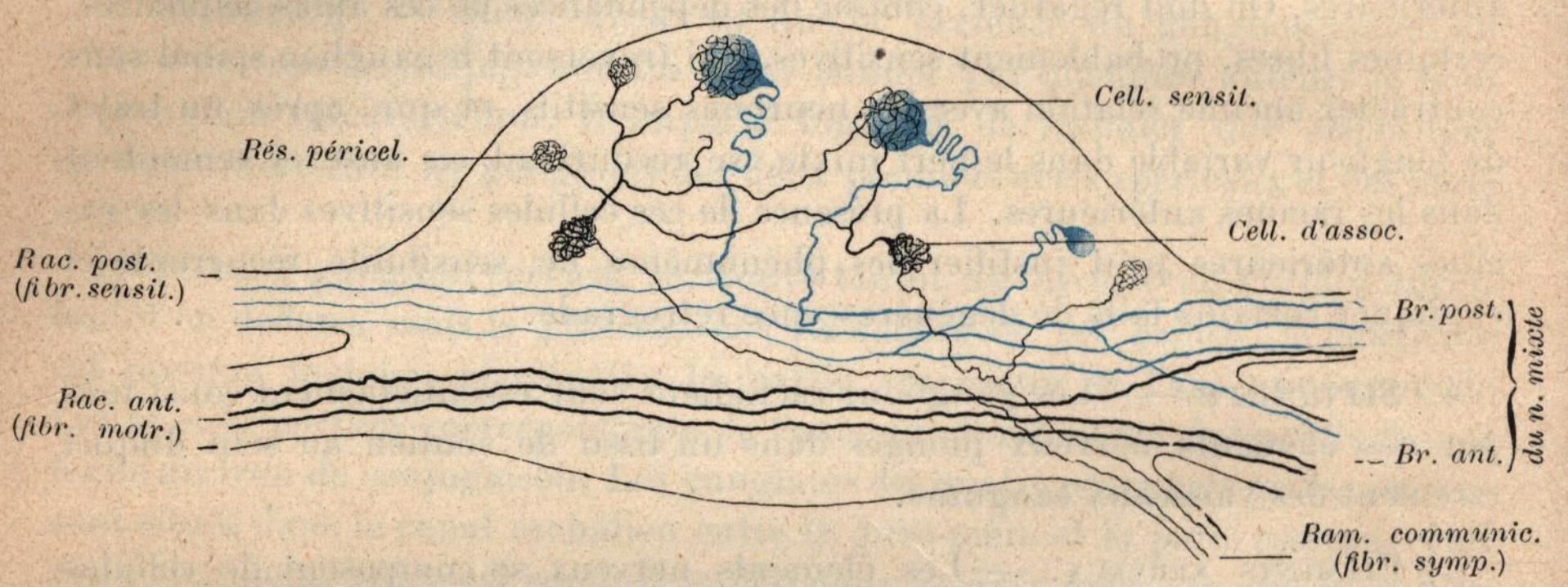

FIG. 527. — Schéma montrant les connexions entre les fibres sympathiques, les cellules d'association et les neurones sensitifs (en bleu). (D'après Dogiel, simplifié.)

Autour du corps des deux variétés de cellules unipolaires, on voit les réseaux ou corbeilles péricellulaires.

terminales des fibres sympathiques, et les ramifications de son prolongement vont former autour des cellules du premier type un riche réseau péricellulaire. Il est légitime de conclure, d'après leur disposition, que ces éléments sont des neurones d'association entre le grand sympathique et le système nerveux central.

Les *cellules bipolaires* sont rares; elles représentent des éléments nerveux qui ont conservé leur disposition embryonnaire ; v. Lenhossék a montré, en effet, que la cellule unipolaire était primitivement bipolaire.

Quant aux *cellules multipolaires*, elles sont peu nombreuses et ne se distinguent en rien des éléments analogues du sympathique. Indépendamment des prolongements cellulaires dont nous venons de parler, le ganglion contient encore des fibres nerveuses venues de la moelle épinière, ce sont les fibres centrifuges des racines postérieures, ainsi que des fibres provenant du sympathique par l'intermédiaire du rameau communicant et allant former le réseau péricellulaire des neurones d'association unipolaires.

b) TISSU DE SOUTIEN. — Le tissu de soutien est uniquement constitué par les cloisons conjonctives détachées de la capsule fibreuse du ganglion. Ces cloisons, riches en fibres élastiques et analogues comme structure au tissu conjonctif intrafasciculaire, servent de soutien aux vaisseaux. Ceux-ci, comme l'a décrit Ranvier, vont former autour de chaque cellule nerveuse un riche réseau capil-

laire. On observe, en outre, autour de chaque cellule ganglionnaire une capsule propre, riche en noyaux, séparant le réseau sanguin qui lui est extérieur du réseau nerveux péricellulaire directement appliqué à la surface de l'élément nerveux. Chez les mammifères, cette capsule (fig. 528) est formée de cellules, plates ou endothéliformes, juxtaposées et qui se continuent sur le tube nerveux. Des observations, faites comparativement chez les mammifères et chez les poissons, ont montré que, chez ces derniers, la capsule de la cellule ganglionnaire n'est composée que d'un seul élément renfermant de la myéline. Dans ces conditions, on est autorisé à penser que chaque cellule endothéliforme de la capsule des mammifères est l'homologue de la cellule unique des poissons, et que la capsule entière représente une série de segments interannulaires.

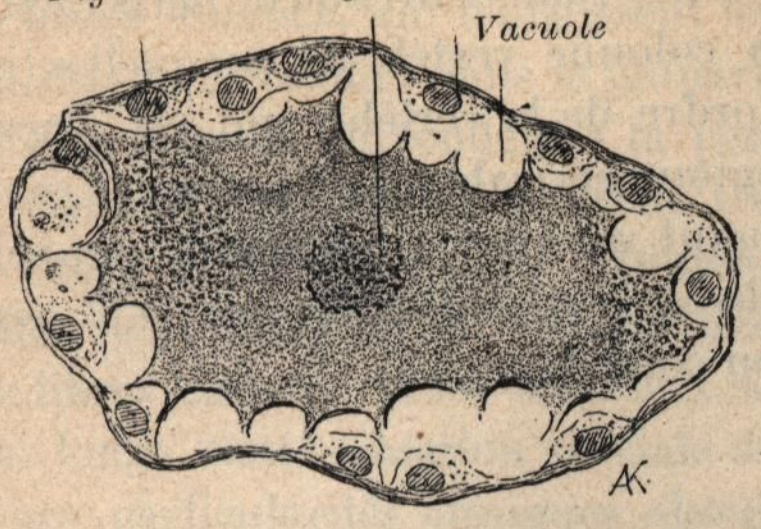

Fig. 528. — Capsule endothéliale d'une cellule nerveuse d'un ganglion lombaire du chien mise en évidence par l'action du bichromate d'ammoniaque qui a produit la rétraction de l'élément nerveux. (D'après Ranvier.)

L'existence de cette capsule endothéliale autour des cellules ganglionnaires et la présence d'un tissu de soutien de nature conjonctive à la place de la névroglie plaident en faveur d'une origine différente pour les ganglions spinaux et pour le système nerveux central (Voy. Prenant, *Embryologie*).

F. Troncs radiculaires ou nerfs mixtes. — Aussitôt après sa sortie du ganglion spinal, la racine postérieure s'unit avec la racine antérieure pour former un tronc commun désigné sous le nom de *tronc radiculaire*, de *nerf mixte* ou *rachidien*, qui passe sur le pédicule des vertèbres en arrière ou entre les veines du trou de conjugaison (fig. 529). Le nerf mixte se divise, presque immédiatement, en une branche antérieure ou ventrale, et une branche postérieure ou dorsale.

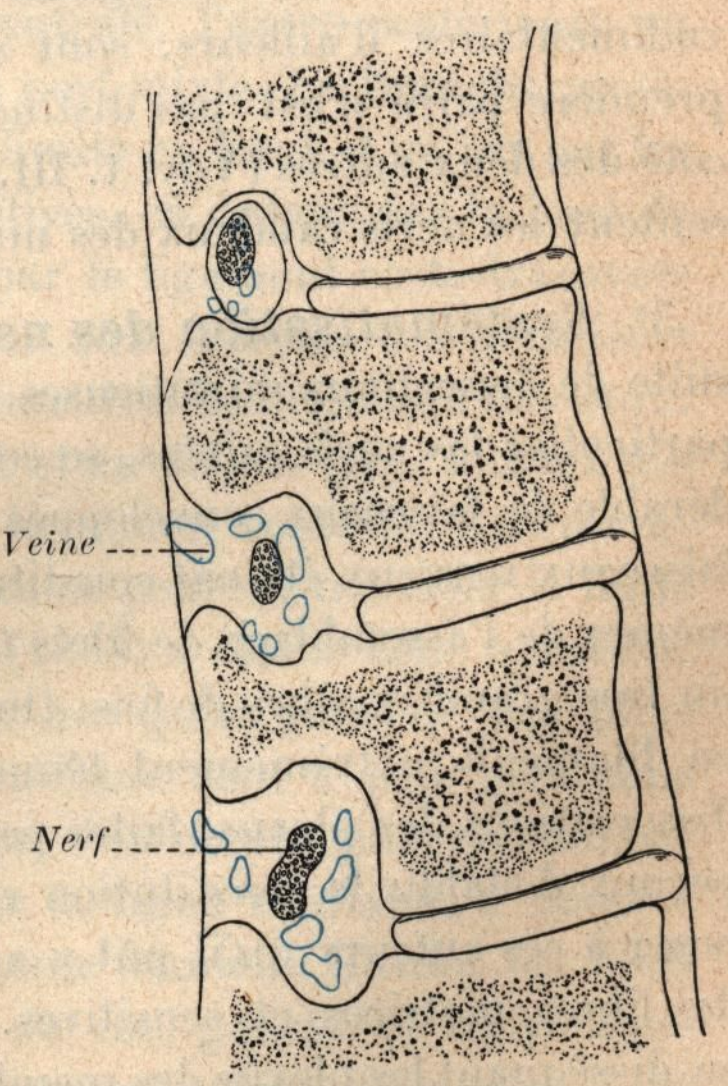

Fig. 529. — Rapports du tronc radiculaire avec les veines du trou de conjugaison. (D'après Merkel.)
Coupe oblique dans la région dorsale.

1° ***Dimensions***. — La grosseur du tronc radiculaire est proportionnelle à l'épaisseur de ses racines, au volume du ganglion spinal et à l'étendue de la région du corps à laquelle il est destiné ; elle est donc essentiellement variable. Le diamètre des troncs radiculaires est compris entre 0,7 et 10 millimètres ; le plus petit est le nerf coccygien, et le plus volumineux le 5e nerf lombaire. Dans l'ensemble, l'épaisseur des nerfs rachidiens augmente du 1er cervical au 1er dorsal, et du 1er au 5e lom-

baire; elle diminue du 1er au 5e sacré ; tous les nerfs de la région dorsale (sauf le premier) sont sensiblement égaux.

2° ***Nombre***. — On compte 31 paires de troncs radiculaires ou de nerfs rachidiens, dénommés suivant les régions de la colonne vertébrale auxquelles ils appartiennent. On leur donne le numéro d'ordre de la vertèbre qui est placée au-dessus d'eux, sauf cependant pour la région cervicale où ils prennent celui de la vertèbre sur laquelle ils reposent; quant au tronc radiculaire compris entre la 7e vertèbre cervicale et la 1re dorsale on le considère comme le 8e nerf cervical. D'après ce mode de classification on compte :

8 paires cervicales,
12 — dorsales,
5 — lombaires,
5 — sacrées,
1 — coccygienne.

L'usage a prévalu de n'admettre parmi les paires rachidiennes qu'un seul nerf coccygien, bien que, dès 1837, Schlemm, sur sept observations, eût constaté dans deux cas la présence de deux paires coccygiennes, et dans un troisième l'existence d'un deuxième nerf coccygien d'un seul côté. Les recherches plus récentes de Rauber (1877) et de Tourneux (1892) ont montré qu'il y a, en réalité, 3 paires coccygiennes, et par conséquent 33 paires de nerfs rachidiens. Parmi ces trois nerfs coccygiens un seul est libre, tandis que les deux autres, rudimentaires d'ailleurs, sont accolés au fil terminal. Quelquefois même, la première paire n'est pas distincte, mais on en retrouve toujours le vestige à côté des deux autres (Voy. t. III, p. 170, fig. 114). Les nerfs coccygiens représentent les nerfs caudaux des mammifères urodèles en voie d'atrophie.

3° ***Systématisation des nerfs mixtes***. — Les anciens anatomistes, à la suite de dissections minutieuses, avaient admis que les troncs nerveux, et en particulier les nerfs mixtes, se composaient d'un nombre plus ou moins considérable de faisceaux enveloppés dans une gaine commune, le névrilème. Les faisceaux nerveux étaient constitués à leur tour par des cordons résultant eux-mêmes de l'assemblage de filets très fins qui se ramifiaient et s'anastomosaient un très grand nombre de fois. On en avait conclu que les nerfs se décomposaient en filaments extrêmement ténus agencés sans aucun ordre. Les soigneuses dissociations des plexus, faites par Herringham, Paterson, etc., si elles avaient permis d'établir la constitution radiculaire des nerfs, n'avaient pas laissé supposer à ces auteurs qu'il pût y avoir une systématisation dans l'arrangement des fibres motrices et sensitives. Cependant en 1901, Chemin et Tribondeau, en disséquant les plexus des membres sur le gibbon, avaient constaté un arrangement assez régulier dans les fibres radiculaires et avaient conclu que chaque racine motrice est décomposable en deux plans, l'un antérieur contenant les nerfs des muscles fléchisseurs, et l'autre postérieur renfermant les fibres nerveuses destinées aux muscles extenseurs. Plus récemment, Viannay (Th. Lyon 1902-03) a poussé plus loin cette étude de la systématisation des nerfs périphériques en examinant le radial, le médian, le cubital et le sciatique poplité externe. A la suite de dissociations pratiquées sur ces nerfs préalablement

traités par l'acide azotique, Viannay a constaté que l'arrangement des fibres dans les troncs nerveux n'est pas quelconque, et qu'en général les fibres courtes, destinées aux branches collatérales, cheminent à la périphérie des nerfs dont les fibres longues, qui fournissent les branches terminales, occupent la partie centrale. Or, comme, dans la plupart des nerfs mixtes, les branches terminales les plus longues se rendent à la peau et sont par conséquent sensitives, elles se trouveront placées au centre du tronc nerveux, tandis que les fibres motrices resteront plus superficielles. Toutefois, il faut se garder de conclure que cette situation centrale est un attribut des fibres sensitives, c'est le caractère propre des fibres longues, et les faisceaux sensitifs sont centraux parce qu'ils sont les plus longs. Cette situation spéciale des fibres sensitives permet d'expliquer certaines particularités cliniques observées dans les paralysies traumatiques des nerfs, entre autres l'intégrité de la sensibilité dans les paralysies par contusion ou par compression, et les troubles sensitifs qui accompagnent les paralysies par section ; les fibres sensitives ne sont pas moins vulnérables que les fibres motrices, elles sont plus profondes, et par suite mieux protégées. Une étude complète de la systématisation des fibres dans les nerfs rachidiens est appelée à rendre de grands services à la clinique.

G. **Disposition générale d'un nerf rachidien**. — On peut considérer la description suivante comme s'appliquant à un nerf rachidien typique (fig. 530). Aussitôt après sa sortie du trou de conjugaison, le tronc radiculaire se divise en deux branches, l'une antérieure ou ventrale, l'autre postérieure ou dorsale, qui ont, toutes les deux, la valeur d'un nerf mixte. La branche postérieure, après avoir traversé l'espace quadrilatère limité en haut et en bas par les apophyses transverses de deux vertèbres consécutives, en dedans par la base de l'apophyse articulaire supérieure, et en dehors par le ligament costo-transversaire, gagne la région dorsale pour se distribuer aux muscles des gouttières vertébrales et aux téguments qui recouvrent ces muscles. La branche antérieure, en général plus volumineuse, se dirige en avant et en dehors pour fournir des filets nerveux à la musculature et à la peau de la région ventrale. Exceptionnellement semble-t-il, les nerfs dorsaux et ventraux peuvent traverser la ligne médiane (Bichat, Meckel, Hirschfeld). Whyman (1863) a étudié cette question, pour les nerfs moteurs, et a conclu de ses recherches qu'au point de vue physiologique les nerfs qui traversent la ligne médiane sont à peu près sans action sur les muscles du côté opposé. Zander, qui s'est occupé plus récemment (1897) de la distribution des nerfs sensitifs sur la ligne médiane, a observé qu'ils ne se comportaient pas toujours de la même manière. Tantôt les filets nerveux venus du côté droit vont se distribuer du côté gauche et réciproquement ; tantôt ils présentent de multiples anastomoses parmi lesquelles il est difficile, même au microscope, de faire la part de chaque nerf. En général, on voit les nerfs du côté droit s'unir avec ceux du côté gauche pour former de petits troncs qui constituent avec les nerfs situés au-dessus et au-dessous de minces arcades anastomotiques desquelles se détachent les filets sensitifs terminaux.

La subdivision du nerf rachidien en branche antérieure et en branche postérieure ne s'opère pas toujours au même point pour toutes les parties de la colonne vertébrale. Elle se produit à la sortie du trou de conjugaison pour les

portions cervicale, dorsale et lombaire, et dans l'intérieur du canal sacré pour la portion sacro-coccygienne. En ce qui concerne les quatre premières paires sacrées, la branche antérieure sort par le trou sacré antérieur et la branche postérieure par le trou sacré postérieur correspondant ; le cinquième nerf sacré et le premier nerf coccygien quittent le canal sacré en traversant le ligament sacro-coccygien postérieur, et donnent aussitôt leur rameau antérieur et leur rameau postérieur.

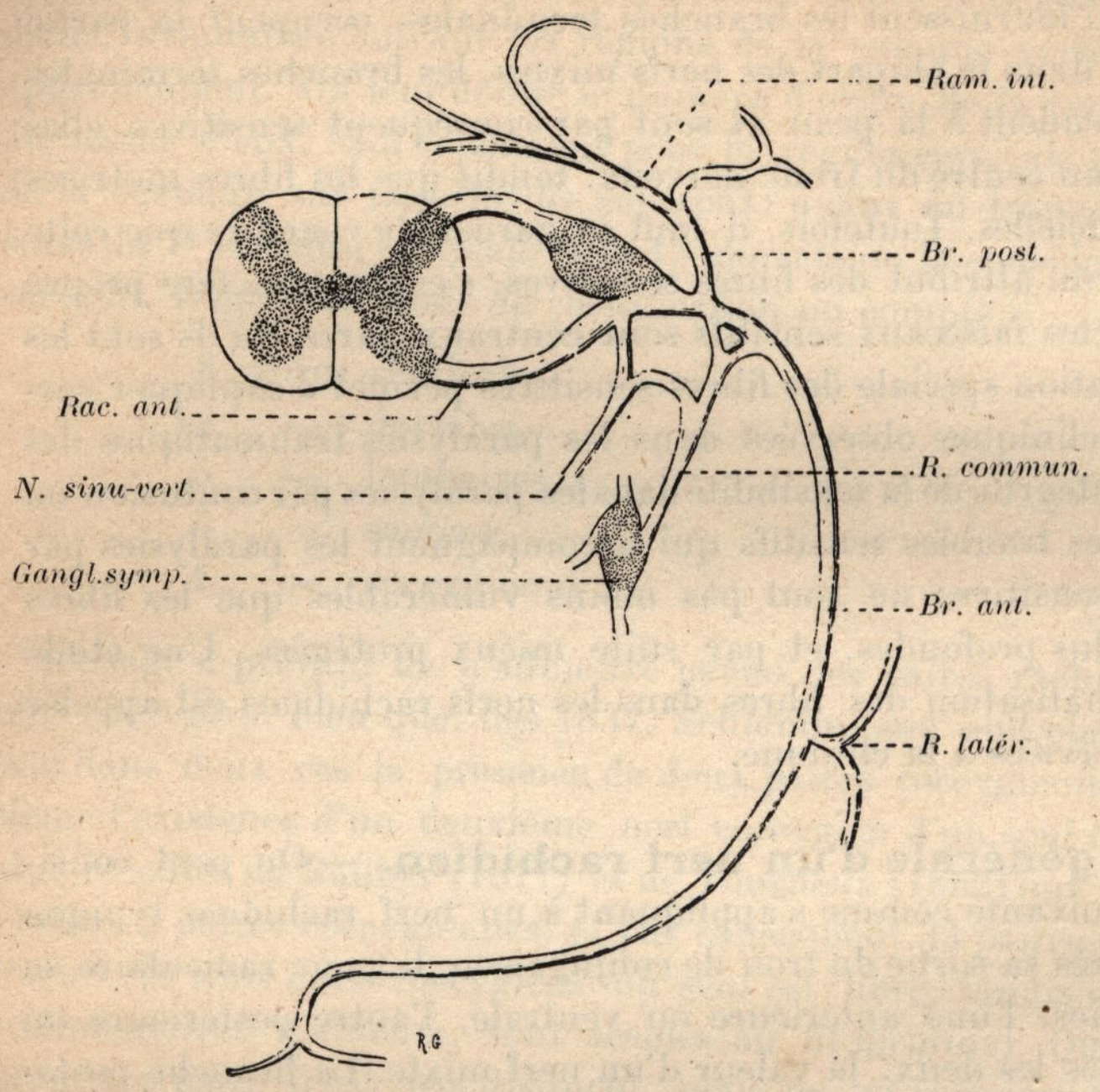

Fig. 530. — Disposition générale d'un nerf rachidien. — Schéma. Un nerf intercostal est pris comme type.

En règle générale, la branche antérieure de chaque nerf rachidien fournit entre autres :

1° Un, deux et quelquefois un plus grand nombre de filets nerveux qui se rendent au ganglion sympathique le plus proche. Comme ces filets sont chargés d'assurer les relations entre l'axe médullaire et le cordon du sympathique, on les désigne sous le nom de *rameaux communicants* ; ils seront décrits avec le système nerveux grand sympathique.

2° Un petit nerf très remarquable, qui se détache quelquefois du tronc radiculaire et qui, après avoir reçu du rameau communicant quelques fibres sympathiques, revient dans le canal vertébral par un trajet récurrent : c'est le *nerf sinu-vertébral* de Luschka, dont nous allons indiquer rapidement le trajet et les rapports.

Nerf sinu-vertébral. — L'union de la branche rachidienne et du filet sympathique qui constituent le nerf sinu-vertébral s'effectue au niveau du ganglion spinal ; le nerf se place alors entre le tronc des racines antérieures et les plexus veineux antérieurs, tantôt accolé aux artères spinales, tantôt directement appliqué contre le squelette. Dès qu'il a franchi l'orifice interne du trou de conjugaison, le nerf sinu-vertébral se divise en deux branches, l'une ascendante plus forte, l'autre descendante plus grêle, qui s'unissent avec les branches homologues des nerfs situés au-dessus et au-dessous, et embrassent dans leur concavité le pédicule de la vertèbre (fig. 531 et 532). De chacune de ces branches se détachent des filets transversaux, les uns antérieurs, les autres postérieurs, qui se rendent aux vaisseaux sanguins (fibres vaso-motrices), aux diverses parties

de la vertèbre et aux méninges (nerfs méningiens de Rüdinger). Les fibres postérieures, les plus fines, suivent de préférence le trajet des artérioles qui aboutissent aux lames et aux arcs vertébraux ; il n'en est pas de même des fibres antérieures qui cheminent isolément dans le tissu adipeux de l'espace épidural (fig. 532). Ces deux ordres de fibres s'anastomosent sur la ligne médiane avec celles du côté opposé en formant, soit sur les méninges, soit sur les lacis veineux intra-rachidiens, un réseau fibrillaire très fin et très riche. Au point de vue de leur origine, les fibres qui se distribuent aux méninges et aux parties osseuses paraissent plutôt dépendre des racines postérieures, tandis que les fibres à distribution vasculaire doivent provenir plus particulièrement du sympa-

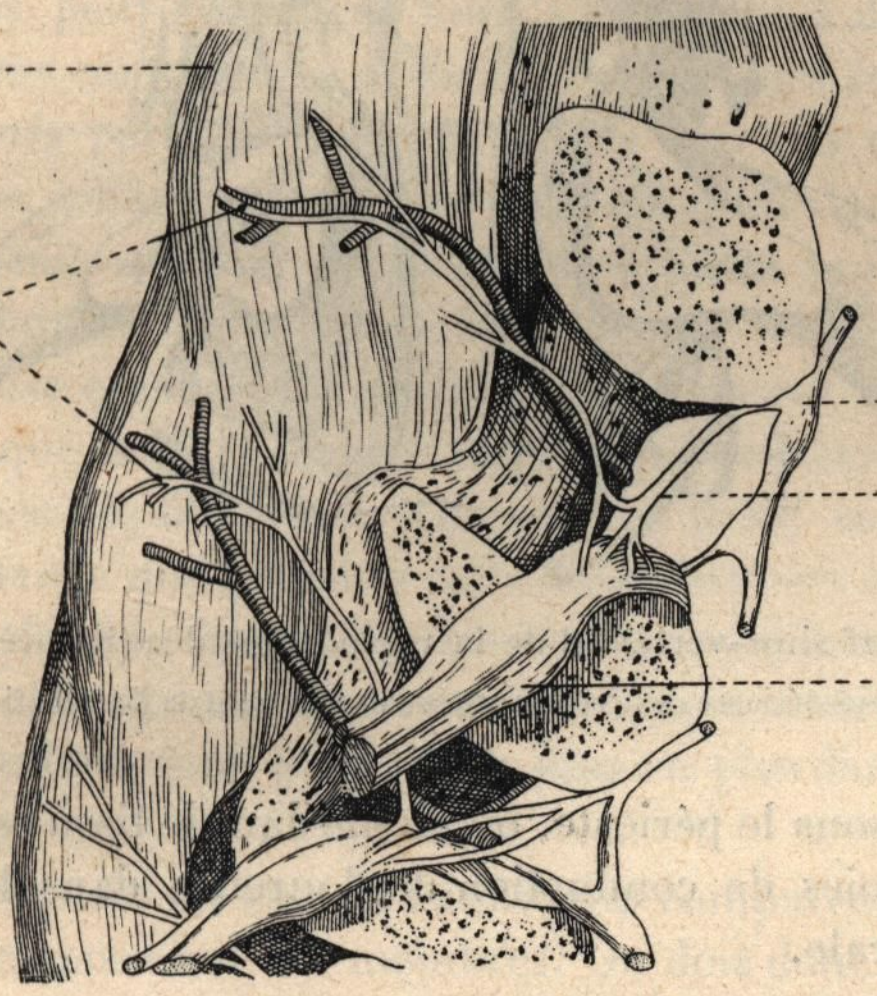

Fig. 531. — Nerf sinu-vertébral de la région sacrée. (D'après Luschka.)
Vue latérale de deux trous sacrés montrant la constitution du nerf.

thique. La description précédente se rapporte surtout aux nerfs de la région dorso-lombaire. Dans la région cervicale, le nerf sinu-vertébral passe en arrière de l'artère vertébrale qu'il embrasse dans sa courbe ; il reçoit des fibres du sympathique non seulement par le filet détaché du rameau communicant, mais encore par une toute petite branche émanée du plexus de l'artère vertébrale. Dans la région sacrée, les nerfs sinu-vertébraux se constituent dans les trous sacrés antérieurs (fig. 531). Il n'est pas rare de voir la branche rachidienne et la branche sympathique du nerf sinu-vertébral pénétrer séparément dans le trou de conjugaison, pour s'unir ensuite en un réseau anastomotique à l'intérieur du canal rachidien. Le nerf sinu-vertébral n'est pas le seul nerf méningien ; en effet, Hilbert a décrit des filets nerveux qui se détachent de la moelle, soit directement, soit par l'intermédiaire des racines, et qui, le long des ligaments dentelés, parviennent dans la dure-mère où ils donnent leurs arborisations terminales.

Le rôle des nerfs sinu-vertébraux s'explique facilement par leurs origines mêmes. Les fibres provenant du sympathique sont régulatrices de la tension sanguine, elles accompagnent les rameaux des artères spinales, soit dans le

[*A. SOULIÉ.*]

canal rachidien, soit dans les méninges, soit encore dans la moelle ; celles qui émanent des racines postérieures sont de nature sensitive. Parmi ces dernières, les unes vont se perdre dans la dure-mère, et c'est à l'excitation de leurs terminaisons qu'il faut attribuer la douleur dans la méningite rachidienne ; les

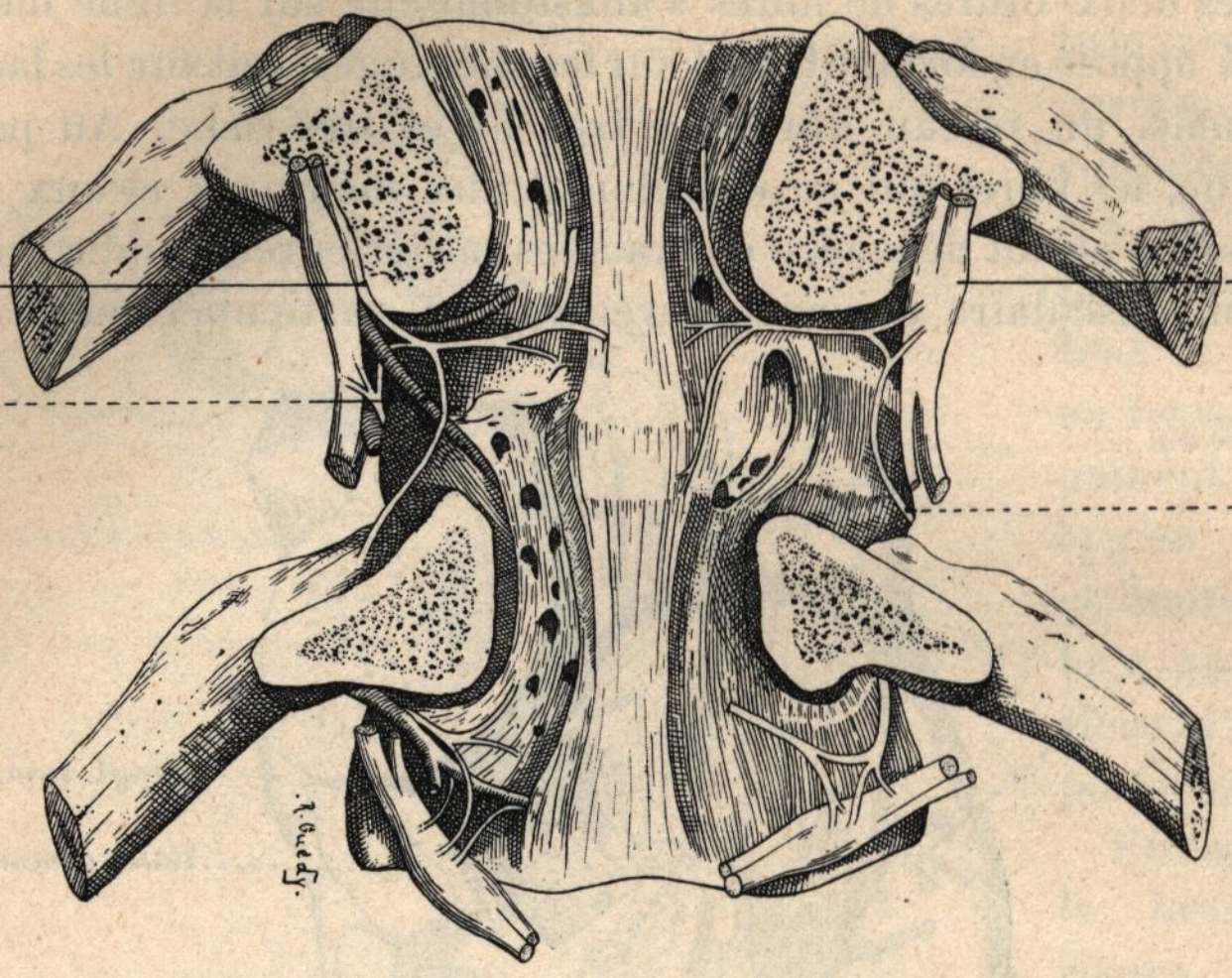

Fig. 532. — Nerf sinu-vertébral de la région dorsale. (D'après Luschka.)
Vue de la face postérieure des corps vertébraux montrant la distribution du nerf.

autres se répandent sous le périoste, ou même dans le tissu osseux des vertèbres, et représentent les voies de conduction douloureuse dans les cas de fractures de la colonne vertébrale.

Bibliographie. — Luschka : *Die Nerven des menschlichen Wirbelkanales.* Tübingen, 1850. — Rüdinger : *Ueber die Verbreitung des Sympathicus in der animalen Röhre, dem Rückenmark und Gehirn.* München. 1863.

II. **Plexus rachidiens.** — En général, les branches postérieures des nerfs spinaux cheminent vers les muscles et vers les territoires cutanés auxquels elles sont destinées sans contracter d'union entre elles ; il n'en est pas de même des branches antérieures. En effet, sauf dans la région dorsale, celles-ci s'envoient de multiples anastomoses dont l'ensemble très complexe donne lieu à des formations particulières de l'ordre des plexus radiculaires, et que l'on désigne sous le nom de *plexus rachidiens*. Il faut rechercher la cause initiale de leur formation dans la présence des membres qui, par leur développement et par leur changement ultérieur de position, ont bouleversé le type métamérique primitif que l'on peut encore retrouver dans la région dorsale. C'est parce que les membres antérieurs ont tout d'abord été céphaliques, puis se sont déplacés en arrière, en entraînant avec eux une partie de la musculature de la tête et en s'adjoignant de nouveaux métamères, que l'on rencontre des plexus dans toute la région cervicale. Mais il importe de faire remarquer avec Gegenbaur que, dans tous les cas, les membres n'ont pris naissance qu'aux dépens de la portion ventrale des métamères, et qu'ainsi s'explique l'absence de plexus sur les branches dorsales. « Si les branches ventrales seules forment des

anses, c'est que leur musculature (et par suite leurs nerfs) n'appartient primitivement qu'à la région ventrale, bien que plus tard les ceintures des membres deviennent partiellement dorsales » (Gegenbaur).

La constitution des plexus peut être schématisée de la façon suivante : chaque branche antérieure se divise en deux rameaux, l'un ascendant qui s'unit avec le rameau descendant de la branche située au-dessus, l'autre descendant qui se fusionne avec le rameau ascendant de la branche placée au-dessous. L'union deux à deux des branches antérieures ainsi effectuée a pour conséquence la formation de nouveaux troncs nerveux dits *troncs primaires des plexus* (Schwalbe). Ces troncs primaires peuvent, à leur tour, s'unir deux à deux par des anastomoses quelquefois très compliquées et former *des troncs secondaires* desquels se détachent les nerfs périphériques ; le plexus brachial est construit sur ce type. Il résulte de ces échanges multiples de fibres que, dans un nerf périphérique émané de pareils plexus, on trouve des fibres provenant d'au moins deux troncs radiculaires. La tendance actuelle est de chercher à connaître d'une façon rigoureuse quelles sont les fibres radiculaires qui prennent part à la formation de chaque nerf, et de déterminer les territoires de distribution musculaire ou cutanée des fibres issues de chaque tronc radiculaire. On comprend toute l'importance que présente cette connaissance, à cause de la précision qu'elle apporte dans le diagnostic des lésions néoplasiques ou inflammatoires de la moelle, et des traumatismes de la colonne vertébrale, à une époque où la chirurgie médullaire tend à entrer de plus en plus dans la pratique journalière.

Nous savons qu'au point de vue de l'anatomie comparée, les plexus sont la conséquence du développement des membres. On doit donc en considérer deux principaux, en rapport avec chaque paire de membres des vertébrés : ce sont le plexus cervico-brachial et le plexus lombo-sacré. Ces plexus contractent d'ailleurs des relations étroites avec les nerfs voisins, ainsi que le montrent les anastomoses multiples du plexus cervico-brachial avec les nerfs crâniens (facial, pneumogastrique, spinal et hypoglosse) d'une part, avec les premiers nerfs dorsaux d'autre part, et celles du plexus lombo-sacré avec les derniers nerfs dorsaux et avec le nerf coccygien. Dans l'ensemble, le volume et le nombre des nerfs (troncs radiculaires) qui participent à la formation d'un plexus sont en raison directe du volume du membre, c'est-à-dire des territoires musculaires et cutanés à innerver (Fürbringer, 1880). Les nerfs du plexus lombo-sacré, pris isolément, sont plus volumineux que les nerfs du plexus cervico-brachial : leur nombre est également plus considérable, puisqu'il y en a neuf destinés au membre inférieur, et cinq seulement pour le membre supérieur. Peut-être pourrait-on dire aussi que les plexus sont d'autant plus compliqués que les fonctions des membres sont plus considérables. Les primates paraissent présenter en effet les anastomoses plexiformes les plus nombreuses et les plus capricieuses parce que, sans doute, leurs membres sont adaptés à toute une série de mouvements inconnus chez les vertébrés inférieurs.

Émergences des racines rachidiennes, leurs rapports avec le squelette. — Il est facile de comprendre, d'après ce qui a été dit précédemment sur l'obliquité des racines rachidiennes, que l'émergence médullaire des fibres radiculaires se fait à une assez grande distance du trou de conjugaison par lequel sort le nerf correspondant.

[*A. SOULIÉ.*]

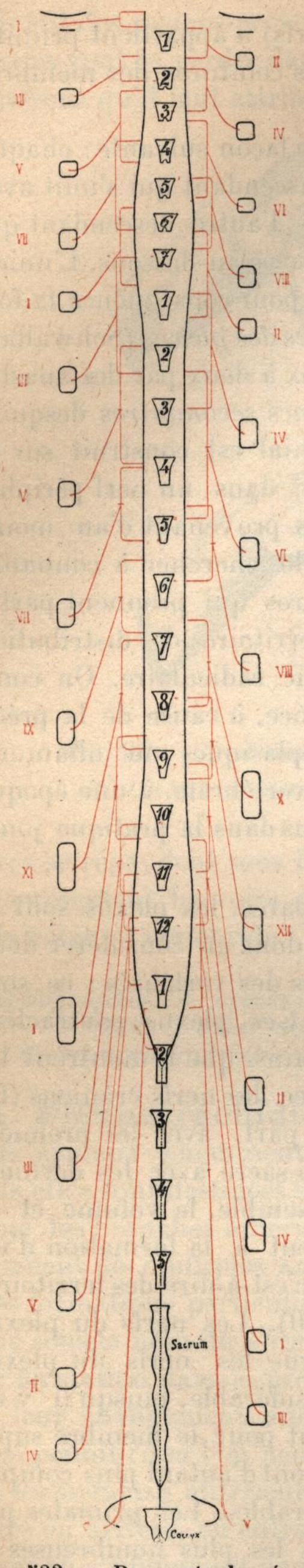

Fig. 533. — **Rapports des émergences des nerfs rachidiens avec les apophyses épineuses.**

Figure schématique construite d'après les données des auteurs et en particulier de Reid. Les chiffres arabes indiquent les numéros des apophyses épineuses, les chiffres romains les numéros des nerfs rachidiens; *c*, le nerf coccygien.

La connaissance exacte de l'origine des racines et de la longueur de leur trajet intra-rachidien ayant une grande utilité pratique, on conçoit qu'elle ait tout d'abord attiré l'attention, et suscité les recherches des anatomistes. La plupart des auteurs qui se sont occupés de la question, ont essayé d'établir des relations précises entre l'origine radiculaire des nerfs rachidiens et la partie de la colonne vertébrale la plus facile à explorer, c'est-à-dire la saillie des apophyses épineuses. C'est ce que firent Jadelot (1798) et Nühn (1847); et leurs observations, bien qu'elles n'aient porté que sur un sujet, ont été suffisamment précises pour servir de base aux cliniciens.

En 1884, Pfitzner a repris cette étude sur 36 sujets d'âge et de sexe différents, sur quelques jeunes enfants et sur quelques fœtus; il a exposé le résultat de ses observations dans un long et consciencieux mémoire. En premier lieu, il remarque que le repère des apophyses épineuses, le seul pratique au point de vue chirurgical, doit être abandonné à cause de la longueur essentiellement variable, suivant les sujets, de ces protubérances osseuses. Il a constaté, en second lieu, que la différence d'origine entre la racine antérieure et la racine postérieure d'un même nerf est insignifiante, et peut être pratiquement négligée. Finalement, il établit ses résultats en mesurant la distance qui sépare les fibres radiculaires les plus élevées de chaque nerf, du trou de conjugaison par lequel sort le tronc radiculaire correspondant. L'obliquité des racines s'explique, pour lui comme pour ses prédécesseurs, par une inégalité de croissance entre la moelle et la colonne vertébrale; toutefois, cette obliquité ne croît pas avec l'âge, elle est au contraire plus accusée chez le fœtus et chez le nouveau-né que chez l'adulte. La moelle épinière, et sa portion dorsale en particulier, présente d'ailleurs un allongement très sensible postérieur à celui de la colonne vertébrale, comme semble l'indiquer ce fait que, chez l'adulte, certaines racines descendent à un niveau inférieur à celui du trou de conjugaison par lequel elles doivent sortir, pour prendre ensuite une direction légèrement ascendante. Les résultats de Pfitzner, bien que d'une rigueur scientifique indiscutable, n'ont qu'une utilité pratique des plus restreintes; aussi devons-nous nous borner à les résumer rapidement. La différence de niveau qui sépare l'émergence radiculaire d'un nerf, du milieu du trou de conjugaison par lequel il sort, est égale à la hauteur du corps d'une vertèbre dans la région cervicale, de deux vertèbres dans la région dorsale; elle augmente ensuite régulièrement de la hauteur de deux à cinq corps de vertèbre pour les nerfs lombaires et de six à dix pour les nerfs sacrés et pour le premier nerf coccygien.

Dans un remarquable travail paru en 1889, Reid est revenu au seul repère pratique pour les cliniciens, celui des apophyses épineuses. Ses observations ont porté sur six sujets, et le tableau général des moyennes qu'il en a tiré est en parfait accord avec les mensurations de Jadelot et de Nühn : nous avons eu l'occasion d'en vérifier nous-mêmes, sur trois sujets, la rigoureuse exactitude. Nous avons cru devoir reproduire en entier ce tableau dont l'utilité nous paraît incontestable, à cause de l'importance qu'a prise dans ces dernières années la chirurgie médullaire. C'est d'après ce tableau, et d'après nos observations personnelles, que nous avons construit le schéma des émergences qui l'accompagne (fig. 533).

Tableau des rapports qui existent entre les émergences médullaires des nerfs rachidiens et les apophyses épineuses des vertèbres.

D'après Reid (*Journal of Anatomy and Physiology*, 1889, p. 351).

Pour chaque nerf rachidien, la lettre *h* indique le niveau supérieur de l'émergence des fibres les plus élevées, et la lettre *b* le niveau inférieur de l'émergence des fibres les plus basses. C désigne les vertèbres cervicales, D les dorsales et L les lombaires.

1re *paire cervicale.*	Au niveau du trou occipital et à la même hauteur que la paroi de ce trou (Nühn).
2e —	*h.* Un peu au-dessus de l'arc postérieur de l'atlas C_1. *b.* Entre l'arc postérieur de l'atlas C_1 et l'apophyse épineuse de l'axis C_2.
3e —	*h.* Un peu au-dessous de l'arc postérieur de l'atlas C_1. *b.* A l'union des 2/3 supérieurs et du 1/3 inférieur de l'apophyse épineuse de l'axis C_2.
4e —	*h.* Juste au-dessous du bord supérieur de l'apophyse épineuse de l'axis C_2. *b.* Au milieu de l'apophyse épineuse de C_3.
5e —	*h.* Juste au-dessous du bord inférieur de l'apophyse épineuse de l'axis C_2. *b.* Juste au-dessous du bord inférieur de l'apophyse épineuse de C_4.
6e —	*h.* Au bord inférieur de l'apophyse épineuse de C_3. *b.* Au bord inférieur de l'apophyse épineuse de C_5.
7e —	*h.* Au-dessous du bord supérieur de l'apophyse épineuse de C_4. *b.* Au-dessus du bord inférieur de l'apophyse épineuse de C_6.
8e —	*h.* Au bord supérieur de l'apophyse épineuse de C_5. *b.* Au bord supérieur de l'apophyse de C_7.
1re *paire dorsale.*	*h.* Au milieu de l'espace compris entre l'apophyse épineuse de C_5 et de C_6. *b.* A l'union des 2/3 supérieurs et du 1/3 inférieur de l'espace compris entre l'apophyse épineuse de C_7 et de D_1.
2e —	*h.* Au niveau du bord inférieur de l'apophyse épineuse de C_6. *b.* Juste au-dessus du bord inférieur de l'apophyse épineuse de D_1.
3e —	*h.* Juste au-dessus du milieu de l'apophyse épineuse de C_7. *b.* Au niveau du bord inférieur de l'apophyse épineuse de D_2.
4e —	*h.* Juste au-dessous du bord supérieur de l'apophyse épineuse de D_1. *b.* A l'union du 1/3 supérieur et des 2/3 inférieurs de l'apophyse épineuse de D_3.
5e —	*h.* Au bord supérieur de l'apophyse épineuse de D_2. *b.* A l'union du 1/4 supérieur et des 3/4 inférieurs de l'apophyse épineuse de D_4.
6e —	*h.* Au bord inférieur de l'apophyse épineuse de D_2. *b.* Juste au-dessous du bord supérieur de l'apophyse épineuse de D_5.
7e —	*h.* A l'union du 1/3 supérieur et des 2/3 inférieurs de l'apophyse épineuse de D_4. *b.* Juste au-dessus du bord inférieur de l'apophyse épineuse de D_5.
8e —	*h.* A l'union des 2/3 supérieurs et du 1/3 inférieur de l'espace compris entre les apophyses épineuses de D_4 et de D_5. *b.* A l'union du 1/4 supérieur et des 3/4 inférieurs de l'apophyse épineuse de D_6.
9e —	*h.* Au milieu de l'espace compris entre les apophyses épineuses de D_5 et de D_6. *b.* Au niveau du bord supérieur de l'apophyse épineuse de D_7.
10e —	*h.* Au milieu de l'espace compris entre les apophyses épineuses de D_6 et D_7. *b.* Au milieu de l'apophyse épineuse de D_8.
11e —	*h.* A l'union du 1/4 supérieur et des 3/4 inférieurs de l'apophyse épineuse de D_7. *b.* Juste au-dessus de l'apophyse épineuse de D_9.

[*A. SOULIÉ.*]

12ᵉ *paire dorsale*. .	*h*. A l'union du 1/4 supérieur et des 3/4 inférieurs de l'apophyse épineuse de D_8. *b*. Juste au-dessous de l'apophyse épineuse de D_9.
1ʳᵉ *lombaire*. . . .	*h*. Au milieu de l'espace compris entre les apophyses épineuses de D_8 et de D_9. *b*. Au niveau du bord inférieur de l'apophyse épineuse de D_{10}.
2ᵉ —	*h*. Au milieu de l'apophyse épineuse de D_9. *b*. A l'union du 1/3 supérieur et des 2/3 inférieurs de l'apophyse épineuse de D_{11}.
3ᵉ —	*h*. Au milieu de l'apophyse épineuse de D_{10}. *b*. Juste au-dessous de l'apophyse épineuse de D_{11}.
4ᵉ —	*h*. Juste au-dessous de l'apophyse épineuse de D_{10}. *b*. A l'union du 1/4 supérieur avec les 3/4 inférieurs de l'apophyse épineuse de D_{12}.
5ᵉ —	*h*. A l'union du 1/3 supérieur avec les 2/3 inférieurs de l'apophyse épineuse de D_{11}. *b*. Au milieu de l'apophyse épineuse de D_{12}.
Les 5 paires sacrées.	*h*. Juste au-dessous du bord inférieur de l'apophyse épineuse de D_{11}. *b*. Au niveau du bord inférieur de l'apophyse épineuse de L_1.
Nerf coccygien. . .	*h*. Au niveau du bord inférieur de l'apophyse épineuse de L_1. *b*. Juste au-dessous de l'apophyse épineuse de L_2.

Ce tableau très complet ne peut être retenu facilement. Aussi quelques auteurs ont essayé de donner une formule plus simple; c'est ce qu'a fait Gowers (1892) qui s'est appuyé sur les relations qu'affectent les apophyses épineuses avec le corps des vertèbres correspondantes, relations qui peuvent être intéressantes à connaître dans quelques cas particuliers. Cet auteur fait donc remarquer que les extrémités des apophyses épineuses répondent : à l'extrémité inférieure de leur propre corps pour les vertèbres cervicales et les deux premières dorsales, à l'extrémité supérieure du corps de la vertèbre immédiatement inférieure pour le reste de la région dorsale, au milieu de leur propre corps pour la région lombaire.

D'après les mensurations effectuées sur ces données, il est arrivé à la formule suivante :

Chaque épine cervicale est à peu près opposée à la racine inférieure du nerf de numéro immédiatement inférieur, la proéminente est au niveau de la 1ʳᵉ dorsale;

De la 2ᵉ à la 10ᵉ vertèbre dorsale, les épines répondent aux fibres radiculaires du nerf qui émerge deux vertèbres plus bas;

L'épine de la 11ᵉ dorsale se trouve en regard des 1ᵉʳ et 2ᵉ nerfs lombaires;

L'épine de la 12ᵉ dorsale est à la même hauteur que les 3ᵉ, 4ᵉ et 5ᵉ nerfs lombaires;

La 1ʳᵉ vertèbre lombaire correspond aux 1ᵉʳ, 2ᵉ et 3ᵉ nerfs sacrés;

La partie supérieure de la 2ᵉ vertèbre lombaire est en relation avec la fin de la moelle, c'est-à-dire avec les 4ᵉ et 5ᵉ nerfs sacrés et le nerf coccygien.

Chipault, qui a consacré plusieurs travaux spéciaux à la chirurgie de la moelle et du canal rachidien, constate que, malgré les variations individuelles considérables qui peuvent se présenter, les recherches de Reid sont suffisamment précises pour tous les cas. Il complète certaines données de l'anatomiste anglais, et aboutit à une formule très simple applicable à la majorité des individus. Le niveau de sortie des nerfs hors du canal rachidien ne s'élève guère au-dessus des apophyses épineuses de même rang, tandis qu'il n'en est pas de même de leur origine médullaire. En outre, il est établi qu'à la région cervicale et à la région lombaire le trou intervertébral est au niveau de l'intervalle des apophyses épineuses des vertèbres qui le forment; à la région dorsale, il répond au sommet de l'apophyse épineuse de la vertèbre sus-jacente à celle qui le limite en haut. Dans ces conditions et en tenant compte des recherches de tous les observateurs précédents, on peut poser les règles suivantes, très pratiques en chirurgie médullaire :

Pour avoir le numéro des racines qui naissent au niveau d'une apophyse épineuse, il faut ajouter au numéro de la vertèbre correspondante :

1 *dans la région cervicale*;
2 *dans la région dorsale supérieure*;
3 *dans la région dorsale inférieure* (*de la* 6ᵉ *à la* 11ᵉ *vertèbre*);

La partie inférieure de la 11ᵉ *dorsale et l'espace interépineux sous-jacent répondent aux* 3 *dernières paires lombaires*;

L'apophyse épineuse de la 12ᵉ *dorsale et l'espace sous-jacent répondent aux paires sacrées*.

Chez l'enfant, les relations sont un peu différentes dans la région dorsale, et il faut ajouter :

3 *de la* 1re *à la* 4e *dorsale* ;
4 *de la* 6e *à la* 9e *dorsale*.

Longueur du trajet intra-rachidien des fibres radiculaires. — Nos observations ont porté sur 8 sujets des deux sexes, dont la taille variait entre 1 m. 52 et 1 m. 65; les mensurations ont été faites en prenant sur la verticale la différence de hauteur comprise entre les fibres les plus élevées des racines postérieures et la partie moyenne du trou de conjugaison; le millimètre était pris comme unité de longueur.

	CHIFFRES EXTRÊMES	MOYENNE
1re *paire cervicale*	3 — 3,5	3
2e —	4 — 11	8
3e —	8 — 17	16
4e —	9 — 19	18
5e —	10 — 20	20
6e —	11 — 23	23
7e —	13 — 27	25
8e —	19 — 28	27
1re *paire dorsale*	24 — 33	29
2e —	26 — 37	33
3e —	30 — 41	38
4e —	35 — 46	43
5e —	35 — 48	45
6e —	40 — 49	47
7e —	40 — 56	49
8e —	37 — 53	49
9e —	35 — 59	52
10e —	37 — 69	55
11e —	42 — 83	58
12e —	51 — 109	81
1re *paire lombaire*	68 — 113	91
2e —	90 — 139	110
3e —	98 — 152	132
4e —	137 — 168	151
5e —	155 — 193	170
1re *paire sacrée*	170 — 192	185
2e —	182 — 204	196
3e —	198 — 235	221
4e —	211 — 254	239
5e —	239 — 270	262
Coccygienne	266	266

Les variations que l'on peut observer entre le niveau d'origine de la racine antérieure et de la racine postérieure d'un même nerf, dépendent des courbures de la colonne rachidienne, elles sont d'ailleurs peu prononcées. Nous avons obtenu, comme moyenne, sur trois sujets dont la taille était comprise entre 1 m. 62 et 1 m. 65, une différence de :

2 à 3 millimètres dans la région cervicale,
1 à 1,5 millimètre — dorsale,
0,5 à 1 — — lombaire.

au profit des racines postérieures; aussi, les mensurations précédentes prises par rapport à ces racines ont-elles un caractère d'exactitude suffisant pour les applications pratiques.

La hauteur de la surface d'implantation des fibres radiculaires sur la moelle est à peu près la même pour les racines antérieures et postérieures, elle paraît constante pour une région déterminée; mais elle augmente sensiblement au niveau du renflement cervical et du renflement lombaire. Nos mensurations, portant sur quatre sujets d'âge et de taille peu différents, nous ont donné une moyenne de :

4 à 6 millimètres pour les 4 premières cervicales,
8 à 12 — pour les 4 dernières cervicales (renflement cervical).
5 à 7 — pour les dorsales.
6 à 9 — pour les lombaires et les 2 premières sacrées (renflement lombaire).
4 à 5 — pour les 3 dernières sacrées.

[*A. SOULIÉ.*]

Trajet extra-dural. — Le parcours extra-dural des racines, qui ne dépasse guère 3 millimètres pour les paires cervicales et les dix premières dorsales, s'accroît rapidement à partir de la onzième dorsale; il est de 8 à 12 millimètres pour les premières lombaires et atteint jusqu'à 6 centimètres pour les dernières sacrées.

Chez les sujets dont la courbure dorso-lombaire devient exagérée, certaines racines présentent une direction extra-durale ascendante. Nous avons vu, chez une vieille femme, cette particularité se produire entre la 4e et la 8e dorsale :

La 4e dorsale remontait de 1 millimètre
La 5e — de 3 millimètres
La 6e — de 4 —
La 7e — de 8 —
} en dehors de la dure-mère pour atteindre le trou de conjugaison correspondant.

La 8e était horizontale et les suivantes devenaient de plus en plus obliques et reprenaient a direction habituelle.

Pfitzner considère ce trajet récurrent comme normal du 6e au 12e nerf thoracique et évalue à 96 degrés l'angle formé par la portion intra- et extra-durale des nerfs dorsaux du 7e au 10e; le sommet de cet angle correspond à la dure-mère et son ouverture regarde en haut et en dehors. Une telle disposition qui fait défaut chez le nouveau-né et chez l'enfant, nous paraît exceptionnelle chez l'adulte, et si, dans la plupart des cas observés, l'obliquité extra-durale des racines est peu prononcée dans la région dorsale inférieure, elle n'en existe pas moins d'une manière indiscutable.

Variétés et anomalies. — *Absence des racines.* — On signale l'absence de la racine postérieure du 1er nerf cervical dans 8 pour 100 des cas observés; quelquefois elle naît en totalité ou en partie du nerf spinal. Adamkiewicz a observé que les fibres radiculaires antérieures et postérieures manquaient souvent sur les nerfs intercostaux et principalement du 2e au 10e. Sur seize sujets examinés à ce point de vue, trois possédaient toutes leurs racines, trois présentaient un manque absolu des racines antérieures et postérieures d'un nerf; les racines postérieures d'un seul nerf faisaient défaut dans trois cas, et les racines antérieures dans sept. On ne trouvait donc les deux ordres de racines que dans la proportion de 19 pour 100.

Cette absence de racines paraît beaucoup moins fréquente que l'auteur semble le croire; sur les 36 sujets adultes qu'il a examinés, Pfitzner ne l'a observée qu'une seule fois, et pour les racines postérieures d'un nerf supplémentaire. La plupart des auteurs, Kadyi entre autres, considèrent le manque des fibres radiculaires comme exceptionnel; nous n'avons pas eu l'occasion de l'observer sur les 8 sujets qui ont servi à nos différentes mensurations,

Bibliographie. — Jadelot. *Description anatomique d'une tête humaine extraordinaire suivie d'un essai sur l'origine des nerfs.* Paris, Fuchs, an VII (1799). — Nühn. *Beobachtungen und Untersuchungen aus dem Gebiete der Anatomie.* Heidelberg, 1849, p. 11. — Pfitzner. Ueber Wachsthumbeziehungen zwischen Rüchkenmark und Wirbelkanal. *Morphologisches Jahrbuch*, 1884, p. 99. — M. Reid. Relations between the Superficial Origins of the Spinal Nervs from the Spinal Cord and the Spinous Process of the Vertebræ. *Journal of Anatomy and Physiology*, avril 1889, p. 341. — Gowers. *A manual of Diseases of the Nervous System*, London, 1892, p. 162. — Chipault. Rapports des apophyses épineuses avec la moelle, les racines médullaires et les méninges. *Th. Paris*, 1893-1894. — Id. Chirurgie opératoire du système nerveux. *T. I, Paris*, 1894. — Adamkiewicz. Ueber den haüfigen Mangel dorsaler Rückenmarkwurzeln bei Menschen. *Virchow's Archiv*, 1882.

Métamérie. — La moelle est primitivement constituée par une série de segments superposés, les myélomères, dont on retrouve la trace chez l'Amphioxus et chez les Sélaciens, mais qui ont complètement disparu chez les types supérieurs de la série des Vertébrés. Chez l'embryon humain, le type segmentaire, qui s'est encore assez bien conservé dans le développement de la musculature primitive (myomères), n'apparaît pas dans l'évolution du système nerveux central; mais les relations mêmes des myomères avec le système nerveux impliquent l'existence de myélomères contemporains des segments musculaires. La présence de ganglions spinaux régulièrement échelonnés le long de l'axe médullaire semble également être la trace indéniable de la segmentation ancienne d'une partie importante du système nerveux central. La disposition métamérique, qui a persisté presque entièrement dans les nerfs thoraciques, est plus difficile à mettre en évidence pour les nerfs des membres. En effet, les recherches déjà anciennes de Huxley et de Gegenbaur ont montré que es bourgeons, aux dépens desquels les membres se développent, résultent de la fusion de plusieurs segments protovertébraux; ceux-ci ont empiété les uns sur les autres, de telle sorte que, comme Sherrington l'a nettement indiqué, il n'existe plus un seul territoire musculaire ou sensitif qui appartienne à un métamère isolé, et qui corresponde par suite

à une racine médullaire unique. Les recherches physiologiques de Sherrington sont démonstratives sur ce point que : tout territoire nerveux reçoit des fibres de trois racines consécutives, conclusion qui paraît contradictoire avec le principe de la métamérie d'après lequel chaque myomère possède un nerf et un seul. Mais il est évident que la disposition primitive, un neuromère correspondant à un myomère, a dû être fortement modifiée par l'apparition des membres, par les adaptations du corps à ces nouveaux organes, et enfin par la synergie des mouvements et l'affinement de la sensibilité, toutes causes qui ont nécessité le concours de plusieurs segments nerveux. De plus, certaines affections, comme le zona des membres, qui occupe toujours le territoire d'une racine, et non d'un nerf unique (Head), accusent encore ce caractère métamérique.

Enfin, comme le fait remarquer Brissaud, il importe de ne pas confondre la *métamérie spinale* ou *segmentaire* avec la *métamérie radiculaire*, surtout chez les Vertébrés supérieurs. En effet, si, chez les êtres dont l'organisation définitive ne s'écarte pas sensiblement du type métamérique idéal, l'étage spinal et l'étage radiculaire sont superposés, chez les autres, on ne retrouve la trace de cette superposition que dans les relations que plusieurs étages radiculaires affectent avec un même étage de la moelle, soit par les collatérales des cylindraxes, soit par les voies commissurales. Dans ces conditions, comme les membres représentent des segments ou métamères de métamères, on doit considérer le renflement cervical et le renflement lombaire comme formés de segments radiculaires d'une moelle secondaire dans lesquels se trouvent des étages disposés perpendiculairement à l'axe du membre et parallèlement à l'axe de la moelle. C'est ainsi que le renflement cervical, par exemple, serait composé de trois segments verticaux, juxtaposés dans le sens de la largeur, et dont le plus superficiel renfermerait les neurones sensitifs et moteurs de la main et le plus profond ceux du bras. Cette conception aurait l'avantage de permettre une explication facile des troubles de la sensibilité affectant la forme de zones transversales, de gant, etc. Déjerine (1900) s'est élevé contre les idées de Brissaud qui ne concordent pas avec les observations fournies par la méthode anatomo-clinique; il rejette la métamérie segmentaire sensitive et motrice pour n'admettre que la métamérie radiculaire.

Les recherches sur les localisations sensitives et motrices dans la moelle, entreprises par Van Gehuchten et ses élèves, par Marinesco, par Parhon et Goldstein, etc. (Voy. Charpy, Moelle épinière, p. 215) tendent à prouver qu'il existe pour chaque muscle, ou mieux pour chaque tronc nerveux se rendant à un groupe de muscles fonctionnellement solidaires, un noyau distinct dans la corne antérieure. D'autre part, les branches descendantes de chaque racine sensitive occupent une hauteur variant entre 3 et 7 segments ou étages de la moelle, comme van Gehuchten l'a constaté pour la racine postérieure des deux premiers nerfs cervicaux (3 segments) et du 8e nerf cervical, ainsi que du 1er nerf dorsal (7 segments). Il y aurait donc analogie absolue entre les nerfs crâniens et rachidiens, ces derniers possédant un ou plusieurs noyaux moteurs et des noyaux sensitifs centraux étalés sur une hauteur d'au moins trois étages médullaires. Si l'on rapproche ces faits des résultats expérimentaux de Sherrington, il n'est guère possible d'admettre une *métamérisation segmentaire* ou *radiculaire*, au sens absolu du mot. Les métamères, si nets chez les Invertébrés ou chez les Vertébrés inférieurs au cours de l'ontogenèse, se sont tellement pénétrés les uns les autres, ont acquis une solidarité fonctionnelle telle, qu'il est devenu à peu près impossible de les concevoir séparément, surtout en ce qui concerne les membres. La métamérie spinale ou radiculaire n'a donc plus guère qu'une valeur théorique ou synthétique, elle ne répond pas absolument à la réalité des faits d'observation, et elle tend de plus en plus à être remplacée par la théorie des *localisations fonctionnelles* (motrices et sensitives) dans la moelle; les groupements cellulaires dans ces localisations se font, d'après les trois lois de Ramòn y Cajal, de façon que la fonction s'accomplisse le mieux possible avec le minimum de matière, dans le minimum d'espace et dans le minimum de temps.

Nerfs segmentaires. — Nous venons de voir que, chez les Vertébrés supérieurs, la disposition métamérique a été effacée et remplacée par des groupements cellulaires fonctionnels correspondant par leurs nerfs à des territoires musculaires et sensitifs. Toutefois, la métamérie primitive peut encore se reconnaître dans des parties très simples de la moelle, comme la portion thoracique, avec ses nerfs destinés aux espaces intercostaux dont l'arrangement métamérique est frappant. C'est là que l'on peut étudier la forme et la distribution *segmentaire* des nerfs dans leur état primordial et en quelque sorte schématique.

Schématiquement un nerf segmentaire comprend quatre branches de division dont trois (*branches somatiques* de Gaskell) sont destinées aux parois du corps (muscles, tégument externe et squelette) et dont une (*branche viscérale*) se rend aux viscères. Cette dernière contient évidemment quelques fibres somatiques puisqu'elle fournit les nerfs vaso-moteurs du tronc; elle est représentée par le rameau communicant du sympathique. Les trois branches de division destinées aux parois du corps sont : la branche antérieure d'un

nerf rachidien, sa branche postérieure, et le nerf sinu-vertébral. Cette disposition est caractéristique, en quelque sorte, de presque tous les nerfs du tronc, du 2e dorsal au 1er lombaire; elle est plus difficile à retrouver dans les nerfs des membres. Aussi existe-t-il à ce sujet deux opinions principales : 1° celle de Paterson (1887), et d'Eisler (1892), d'après lesquels le nerf périphérique détaché du plexus doit être assimilé à la branche antérieure du nerf segmentaire tout entière; et 2° celle de Goodsir (1889), d'après lequel le nerf périphérique ne représenterait qu'une partie de la branche antérieure, et serait l'analogue de la perforante latérale dont le volume aurait augmenté proportionnellement à l'étendue du territoire à innerver. La fusion de plusieurs segments protovertébraux pour la constitution des membres a entraîné pour les muscles, provenant de deux ou d'un plus grand nombre de myomères, une innervation multiple; c'est ce que l'on exprime en disant que les muscles des membres sont à la fois polymyomériques et polyneuromériques.

La distribution sensitive des nerfs a paru, pendant longtemps, concorder avec la distribu-

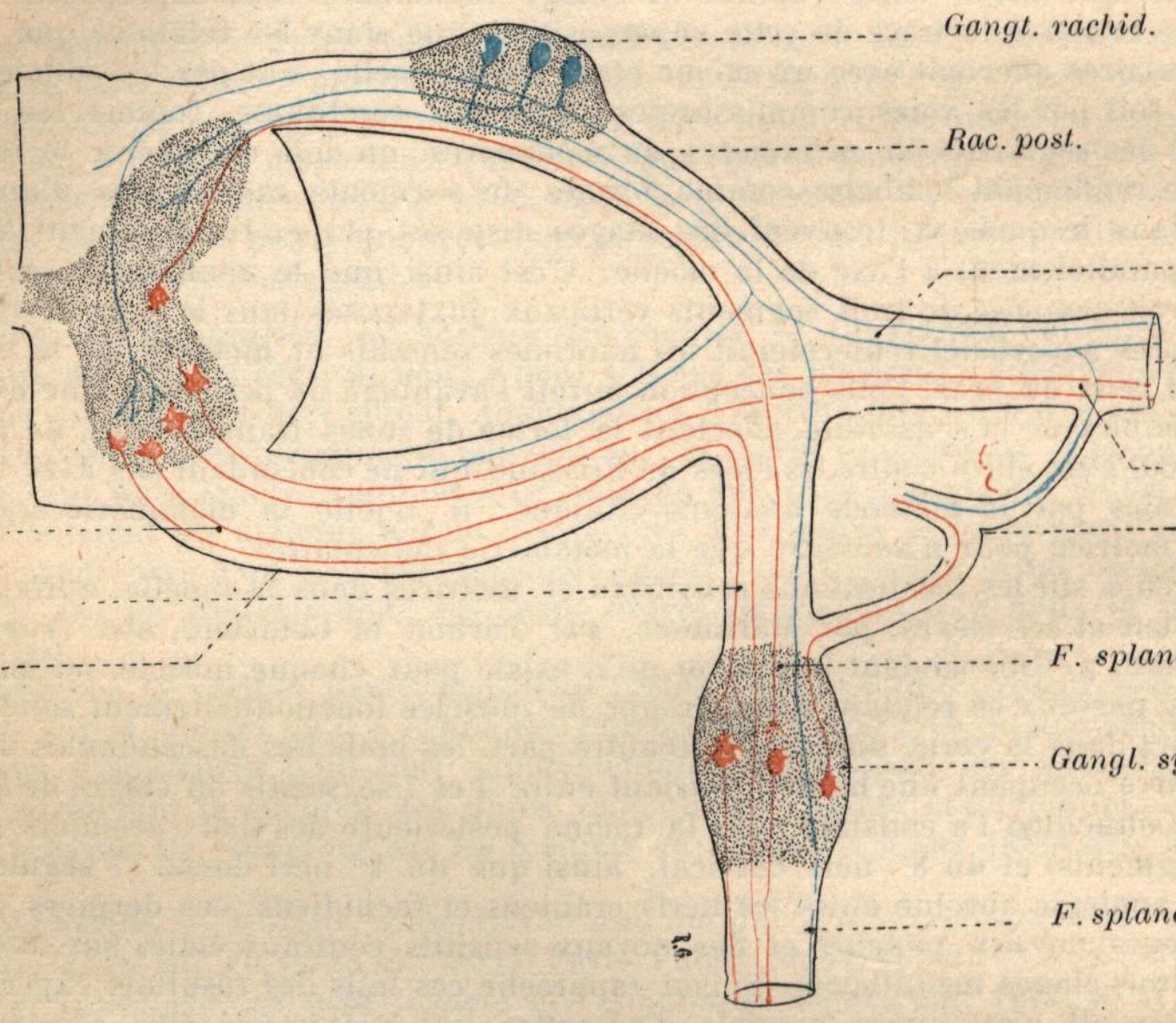

Fig. 534. — Constitution d'un nerf segmentaire.

En partie d'après les données de Gaskell.

tion motrice, et Meyer (1835) avait établi comme loi que le tégument cutané et les muscles sous-jacents recevaient leur innervation de la même source. On verra plus loin que, d'après les recherches récentes des physiologistes anglais, cette loi souffre quelques exceptions; les limites de certains territoires cutanés se sont étendues, aux dépens de leurs voisins, sur des territoires musculaires dont l'innervation est d'origine différente.

Le caractère métamérique est assez facile à mettre en évidence pour tous les ganglions nerveux. Les neurones constitutifs de ces ganglions, ainsi que Onodi et W. His l'ont établi, se détachent de la crête neurale; ceux qui doivent participer à la formation des ganglions spinaux subissent des déplacements insignifiants au cours de leur développement : Gaskell propose de désigner les ganglions qu'ils forment sous le nom de *ganglions stationnaires*. Au contraire, les neurones qui vont constituer les ganglions sympathiques sont entraînés le long des nerfs segmentaires jusque dans la partie ventrale du corps : les ganglions sympathiques sont donc des *ganglions migrateurs* (Gaskell). Quant aux ganglions intra-viscéraux, leur évolution n'a pas été suivie; mais on peut, d'après cette façon de concevoir les choses, les considérer comme des groupes de neurones détachés des ganglions migrateurs.

Constitution intrinsèque d'un nerf segmentaire (fig. 534). — Nous venons de voir que, d'après les conceptions de Gaskell, de Sherrington, etc., un nerf segmentaire se compose : 1° de *fibres somatiques*, 2° de *fibres splanchniques*.

1° Les *fibres somatiques* sont de deux ordres : *a*) les unes, *fibres somatiques efférentes*,

inégalement répandues dans la branche antérieure et dans la branche postérieure du nerf rachidien, sont représentées par les fibres motrices destinées aux parois du corps; *b*) les autres, *fibres somatiques afférentes*, dont les neurones se trouvent dans le ganglion spinal, correspondent aux fibres sensitives qui transmettent au centre médullaire les impressions recueillies à la périphérie du corps. Dans ce dernier groupe se rangent les fibres centripètes du nerf sinu-vertébral.

2° Les *fibres splanchniques* comprennent deux catégories : *a*) les *fibres splanchniques efférentes*, qui se rendent aux muscles viscéraux, aux vaisseaux (fibres vaso-motrices) et aux organes glandulaires (certaines d'entre elles, et en particulier les fibres centrifuges du nerf sinu-vertébral, s'arrêtent dans les ganglions sympathiques); *b*) les *fibres splanchniques afférentes* dont les neurones, situés dans les ganglions périphériques du sympathique (Voir Sympathique. hypothèse de Dogiel) ou dans le ganglion spinal (Id., hypothèse de Kölliker). sont chargés de conduire jusqu'à la moelle les impressions de la sensibilité générale des viscères.

Il résulte de cette manière de concevoir la constitution d'un nerf segmentaire que :

A. — La racine postérieure d'un nerf rachidien contient :
1° Des fibres somatiques afférentes } fibres sensitives.
2° Des fibres splanchniques afférentes }
3° Des fibres splanchniques efférentes (fibres vaso-motrices et fibres destinées aux muscles des viscères).

B. — La racine antérieure du même nerf comprend :
1° Des fibres somatiques efférentes (fibres motrices des muscles volontaires).
2° Des fibres splanchniques efférentes (fibres vaso-motrices et fibres des muscles viscéraux).
3° Des fibres somatiques afférentes, ou plutôt leurs collatérales en relation avec les phénomènes de sensibilité récurrente.

Distribution périphérique des nerfs spinaux. — Dès 1834, C. Meyer avait démontré expérimentalement que les muscles d'un territoire donné et la peau qui les recouvre étaient innervés par les mêmes racines. Peyer (1854), poussant plus loin l'observation physiologique, à la suite de recherches faites par l'excitation électrique et contrôlées par la méthode des dégénérescences, avait posé les conclusions suivantes : 1° les muscles reçoivent leurs fibres motrices non seulement d'une, mais de deux et quelquefois de trois racines; 2° les variations individuelles, au point de vue de l'innervation d'un territoire par une racine déterminée, sont peu importantes; 3° des muscles voisins sont toujours innervés par des fibres provenant d'une même racine ou de racines voisines; 4° les racines les plus inférieures se distribuent aux territoires musculaires les plus rapprochés de l'extrémité du membre: 5° les groupes musculaires à action synergique ne sont pas toujours innervés par les mêmes racines. Les résultats obtenus par Peyer au sujet de l'empiétement réciproque des territoires cutanés s'accordent avec les faits établis à ce sujet par les expériences de Meyer. C. Krause (1865) confirme les données précédentes, en insistant tout particulièrement sur les relations constantes qui unissent la distribution musculaire des fibres d'une racine avec sa distribution cutanée. Plus récemment Sherrington (1892-1893) a repris avec une grande rigueur scientifique la plupart de ces expériences, en s'occupant tout spécialement des nerfs cutanés. Ses conclusions sont con-



Fig. 535. — Distribution des fibres sensitives des nerfs thoraciques. — Schéma. — D'après Sherrington.

Les territoires du 3e et du 5e nerf se rejoignent, et chacune de leur moitié est recouverte par le territoire du 4e nerf.

[*A. SOULIÉ.*]

formes à celles qu'Herringham (1886) et Paterson (1887) avaient formulées à la suite de minutieuses dissections; elles trouvent également un sérieux appui dans les observations cliniques de Ross, de Thorburn, de Head, etc.

Nous allons résumer brièvement les faits essentiels établis par ces divers auteurs.

1° ***Innervation sensitive.*** — Dans la région dorsale, les branches de chaque nerf rachidien se distribuent en une série continue de petits champs horizontaux ou obliques, qui s'étendent de la ligne médiane dorsale à la ligne médiane ventrale. Chacun de ces champs, bien qu'il reçoive son innervation principale d'une branche déterminée, est tributaire de trois racines consécutives (fig. 535). Sherrington a montré, en effet, que, pour obtenir une anesthésie absolue dans chacun de ces territoires, il fallait sectionner non seulement les racines postérieures du nerf correspondant, mais encore celles du nerf situé au-dessus et celles du nerf situé au-dessous. Cette loi s'applique également aux membres, quoiqu'elle soit plus difficile à démontrer à cause des plexus et de l'aspect très irrégulier que présentent les zones de distribution sensitive. Si, en général, dans les membres, le nerf le plus élevé du plexus se distribue au côté préaxial (face antérieure), le nerf le plus inférieur au côté post-axial (face postérieure) et les nerfs intermédiaires au côté distal (le plus éloigné de l'axe), en réalité il se produit toujours des empiétements réciproques dans les zones d'innervation sensitive, et les résultats, bien que concordants dans l'ensemble, diffèrent néanmoins par des points de détail.

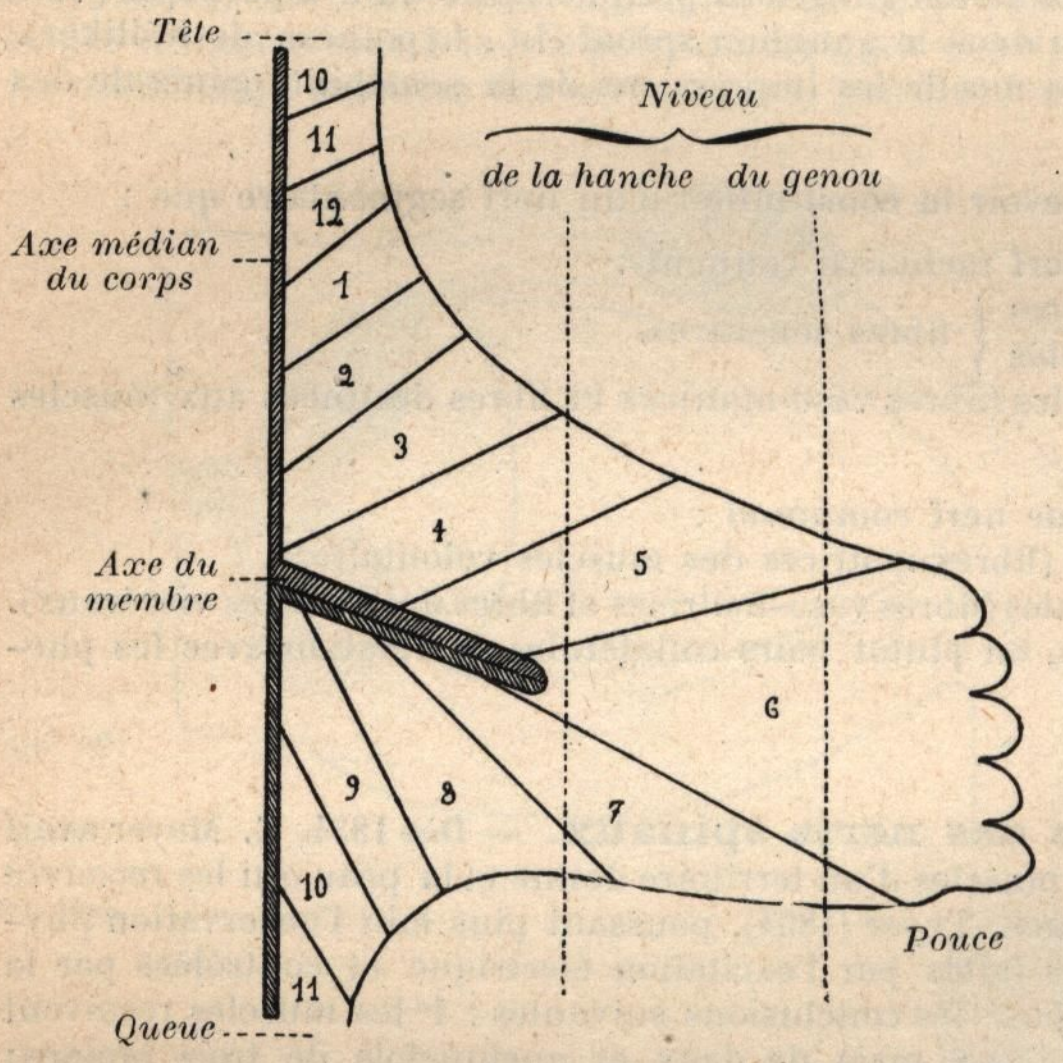

FIG. 536. — Disposition des territoires sensitifs sur le membre postérieur du singe. — Schéma. — D'après Sherrington.

De 10 à 12 les nerfs intercostaux, de 1 à 11 les nerfs lombo-sacrés.

Dans le schéma (fig. 536) que donne Sherrington pour l'innervation du membre inférieur chez le singe, et que l'on peut considérer comme typique, nous voyons que les champs de distribution des nerfs préaxiaux constituent une série descendante le long de l'axe du membre, tandis que les champs des nerfs postaxiaux se disposent au contraire en une série ascendante, dont le terme inférieur répond à la racine la plus élevée parmi ces nerfs postaxiaux. L'explication de cette particularité est toute simple; il suffit, en effet, de se rappeler qu'avant le développement phylogénique des membres les territoires de distribution nerveuse étaient régulièrement continus. Plus tàrd, à mesure que les membres prenaient une extension de plus en plus considérable, ils ont entraîné avec eux des zones d'innervation sensitive qui se sont disposées en série régulière autour de l'axe du membre, comme si ce dernier résultait de la juxtaposition des deux portions égales de l'axe du corps, qui seraient en continuité seulement à l'extrémité du membre. C'est ce que montre très bien le schéma de Sherrington.

2° ***Innervation motrice.*** — Chaque muscle du tronc provenant d'un myomère déterminé est innervé par le nerf de ce myomère; mais, lorsqu'un muscle résulte de la réunion de plusieurs segments myomériques (comme c'est le cas, par exemple, des muscles de l'abdomen), bien que son innervation soit multiple, le nombre des nerfs qu'il reçoit est presque toujours inférieur à celui des segments musculaires qui ont pris part à sa formation. Ce principe s'applique aussi aux membres; toutefois, la distribution nerveuse y est rendue encore plus complexe par les échanges de fibres qui se font au niveau des plexus. Les expériences de Ferrier et Yeo, et de Forgue ont montré que tout muscle est innervé par deux racines au moins; celles de Sherrington, que la section d'une seule racine ne détermine que des troubles passagers dans les mouvements du groupe musculaire correspondant. Il est donc permis de conclure que jamais un muscle ne se développe aux dépens d'un myomère unique, et que, d'après son origine même, il doit avoir une innervation multiple.

3° ***Rapports de l'innervation motrice et de l'innervation sensitive.*** — Sherrington a constaté que, d'une manière générale, ces deux sortes d'innervation ne se superposaient pas exactement, comme l'avaient cru Meyer, Peyer, C. Krause, etc., et que les fibres sensitives avaient une distribution plus éloignée, par rapport à l'axe du corps, que les fibres motrices issues de la même racine qu'elles. Cette particularité peut avoir son explication dans le fait que, pour chaque membre, les muscles les plus nombreux et les plus volumineux se trouvent à la racine, tandis que la sensibilité paraît s'être plus spécialement localisée vers l'extrémité libre.

Les considérations précédentes s'appliquent exclusivement aux rapports de distribution entre les nerfs moteurs et les nerfs cutanés des membres. Mais il ne faut pas oublier que les muscles possèdent eux aussi des nerfs sensitifs dont l'intégrité est nécessaire à l'exercice de la fonction motrice. Ainsi que l'avait remarqué Cl. Bernard, la section des racines postérieures amène des troubles dans la coordination des mouvements, et Sherrington a montré récemment que, si, chez le singe, l'on vient à couper une racine postérieure, il se produit une paralysie absolue de la région motrice correspondante et cependant les fibres motrices sont intactes dans la totalité de leur trajet, puisque les mouvements s'effectuent normalement à la suite de l'excitation de l'écorce cérébrale. L'intégrité de l'arc réflexe tout entier est donc indispensable à l'exécution parfaite de tous les phénomènes de motilité qui se passent dans son domaine.

4° ***Des localisations fonctionnelles dans les racines.*** — Comme l'innervation sensitive ou motrice d'un territoire déterminé dépend de deux ou trois racines, il y a lieu de se demander quelles sont les relations qui existent entre chaque racine et les différentes fonctions localisées dans son territoire principal de distribution.

Les premières recherches faites dans ce sens par Ferrier et Yeo (1881) ont porté sur les racines motrices. Pour ces auteurs, l'excitation d'une racine donnée produisait toujours un mouvement complexe et coordonné; dans la même année, Paul Bert et Marcacci, poursuivant cette idée, avaient conclu que chaque racine commandait à un groupe de muscles synergiques et qu'elle était le siège d'une fonction particulière et définie. Lannegrace et Forgue (1883), à la suite d'une série d'expériences conduites avec la plus grande méthode, ont abouti à des résultats différents. Pour eux, il n'y a pas dans la disposition des racines motrices un ordre préétabli, tout mouvement observé résulte du mode d'arrangement et de l'action des groupes musculaires excités; cette action dépend d'ailleurs du nombre de fibres nerveuses que reçoit chaque muscle. Ces auteurs ont mis en évidence ces deux faits essentiels : 1° les racines motrices sont des faisceaux mixtes (au point de vue fonctionnel) à distributions différentes et à fonctions multiples; 2° chaque racine commande à une région précise, elle s'y distribue dans des territoires topographiquement constants, mais fonctionnellement indéterminés : *elle est la racine d'un département musculaire et non d'une fonction.* Russel (1892), poussant plus loin l'analyse, est arrivé à décomposer en une série de mouvements élémentaires les mouvements complexes produits par l'excitation d'une seule racine, ces mouvements élémentaires résultant de la contraction synergique de muscles divers à action opposée. Mais, tandis que Russel admet pour chaque racine un mouvement prédominant, Sherrington pense au contraire que les fibres motrices, répondant à un mouvement déterminé, sont également et régulièrement réparties dans plusieurs racines consécutives. La conclusion à tirer de toutes ces recherches est que si, d'une part, une racine commande à un territoire musculaire donné, et si, d'autre part, chaque muscle reçoit des fibres de plusieurs racines, on peut considérer chaque racine comme représentant une unité physiologique par laquelle s'effectuent des mouvements combinés (Merkel). Toutefois, il ne faut pas oublier qu'au-dessus des localisations fonctionnelles dans les racines, il existe dans la moelle des centres de localisation dont nous avons parlé plus haut.

En résumé, lorsqu'on se place à un point de vue général, on est conduit à penser que ce sont les muscles qui, par leur adaptation à des mouvements déterminés, ont entraîné et déplacé à leur suite les nerfs qui leur sont attachés. C'est donc dans le fusionnement des myomères, nécessité par la complexité de plus en plus grande des mouvements, qu'il faut chercher la cause de la formation des plexus; en effet, comme un muscle quelconque dérive de plusieurs myomères, il est évident qu'il recevra son innervation de plusieurs racines, et que, réciproquement, une même racine fournira à plusieurs muscles. La fonction motrice a déterminé et modifié les insertions du muscle, qui, néanmoins,

a maintenu ses connexions primitives avec le neuraxe où se trouvent placés les centres fonctionnels.

Bibliographie. — FERRIER and YEO. The functional relations of the Motor Roots of the Brachial and Lumbo-sacral Plexuses. *Proceed. of the Royal Society of London*, 1881. — PAUL BERT et MARCACCI. Distribution des racines motrices du plexus lombaire. *Comptes rendus de la Soc. de Biologie*, juillet 1881. — LANNEGRACE et FORGUE. Distribution des racines motrices dans les muscles des membres. — ID. Distribution spéciale des racines motrices du plexus lombo-sacré. *Gazette hebdomadaire des Hôpitaux* et *Montpellier Médical*, 1883. — FORGUE. *Th. Montpellier*, 1883. — HERRINGHAM. The Minute Anatomy of the Brachial Plexus. *Proceed. of the Royal Society of London*, 1886. — PATERSON, The Position of the Mammatian Limb regarded in the Light of its Innervation and Developpment. *Journal of Anatomy*. 1889; et The Origin and Distribution of the Nerves to the lower Limb. *Journal of Anatomy*, 1894. — GASKELL. On the Relation between the Structure, Function, and Origin of the Cranial Nerves together with a Theory of the Origin of the Nervous System of Vertebrata. *Journal of Physiology*, 1889. — SHERRINGTON, Experiments in Examination of the peripheral Distribution of the Fibres of the posterior Roots of some Spinal Nerves. *Proceed. of the Royal Society of London*, 1892; *Philosophical Transactions*, 1893. — ID. Notes on the Arrangement of some motor Fibres in the Lumbo-sacral Plexus. *Journal of Physiology*, 1892, p. 708. — RUSSEL. An experimental Investigation of the Nerve-roots which enter into the Formation of the Brachial Plexus of the Dog. *Philos. Transact.*, 1892. — H. HEAD. On the Disturbances of sensation with especial Reference to the pain of visceral Diseases. *Brain*, 1893-94-96. — BRISSAUD, De la distribution métamérique dans le zona des membres. *Presse médicale*, 1891, p. 17. — ID. Les symptômes de topographie métamérique aux membres. *Sem. médicale*, 1898, p. 385. — C. CONSTENSOUX, Étude sur la métamérie du système nerveux et les localisations métamériques. *Th. Paris*, 1889-90. — DÉJERINE. Séméiologie du système nerveux. *Traité de Pathologie générale*, sous la direction de Bouchard, t. V, p. 775 et 965. Paris, 1900.

DES NERFS RACHIDIENS EN PARTICULIER

Nous avons vu précédemment (page 813) qu'au sortir du trou de conjugaison chaque nerf rachidien se divisait en deux branches, l'une postérieure ou dorsale, l'autre antérieure ou ventrale. Les caractères communs que présentent les branches postérieures, et leur disposition régulière dans les différentes régions de la colonne vertébrale permettent de les réunir dans un même chapitre. Nous étudierons donc successivement : 1° les branches postérieures; 2° les branches antérieures des nerfs rachidiens.

1° BRANCHES POSTERIEURES DES NERFS RACHIDIENS

Caractères généraux. — Les branches postérieures ou dorsales des nerfs mixtes sont destinées à la peau et à la musculature de toute la région postérieure du corps depuis le vertex jusqu'à la pointe du coccyx. Leur nombre est égal à celui des nerfs rachidiens, on en compte donc 31 paires; à part trois ou quatre exceptions, ces branches sont d'un diamètre très notablement inférieur à celui des branches antérieures ou ventrales. En général, elles tirent leur origine, au niveau de l'orifice externe du trou de conjugaison, du nerf mixte résultant de la fusion des racines antérieures et postérieures. Dans certains cas, qui ne sont pas rares d'ailleurs, on peut voir la branche postérieure, de même que la branche antérieure, se constituer par l'accolement de quelques faisceaux de fibres issus des deux racines; il n'existe pas alors un véritable

tronc radiculaire, puisque celui-ci se trouve décomposé en un nombre variable de petits troncs distincts.

Dans notre description générale, nous prendrons comme type la branche postérieure d'un nerf de la région thoracique. Cette branche, aussitôt après sa formation, se dirige en arrière, et passe entre les deux apophyses transverses des vertèbres qui limitent le trou de conjugaison par lequel sort le nerf rachidien qui lui a donné naissance. Dans cet espace, la branche postérieure se place contre la gouttière creusée à la base du pédicule qui supporte l'apophyse articulaire supérieure; elle répond en dehors au ligament intertransversaire ou au ligament transverso-costal supérieur, et au muscle intertransversaire postérieur. L'orifice ainsi délimité, et par lequel la branche dorsale accompagnée de quelques vaisseaux très grêles pénètre dans la région postérieure du corps, est désigné par Cruveilhier sous le nom de *trou de conjugaison postérieur*. La branche postérieure arrive ensuite au contact des muscles qui remplissent les gouttières vertébrales, et chemine entre les cloisons celluleuses intermusculaires. Là, elle ne tarde pas à se diviser en deux rameaux contenant l'un et l'autre des fibres motrices et sensitives : l'un, plus rapproché de la ligne médiane, prend le nom de *rameau interne*, et l'autre, situé plus en dehors, celui de *rameau externe*. Le premier nerf cervical, le quatrième et le cinquième nerf sacré, et le nerf coccygien font exception et ne se partagent jamais en deux branches. Tandis que le rameau interne gagne le sommet des apophyses épineuses et se distribue en filets cutanés qui atteignent et dépassent même la ligne médiane dorsale, le rameau externe se dirige en dehors et donne ses branches terminales dans le prolongement des apophyses transverses. Parmi les filets cutanés fournis par le rameau interne, il en est un plus volumineux que les autres, qui décrit une courbe concave en avant et en dehors, et qui va se perdre, par un trajet récurrent, dans la peau qui recouvre le territoire musculaire innervé par le rameau interne; on le désigne sous le nom de *filet récurrent du rameau interne* ou simplement de *rameau récurrent*. Cette disposition est particulièrement nette dans la région dorsale (fig. 540).

Le territoire de distribution sensitive des branches postérieures, étendu sans interruption du vertex au coccyx, peut, d'après Schwalbe, être circonscrit latéralement de la façon suivante par une ligne brisée assez régulière. Partie du vertex, cette ligne coupe en son milieu la ligne courbe occipitale supérieure et suit le bord externe du trapèze jusqu'à l'acromion, d'où elle s'incline en dedans vers l'angle inférieur de l'omoplate. Elle descend alors, à peu près verticalement, jusqu'au grand trochanter, pour se diriger enfin vers la pointe du coccyx en décrivant, dans la région fessière, une courbe dont la concavité regarde en bas et en dehors. Ce territoire de distribution sensitive, superposé au territoire d'innervation musculaire, le déborde à l'origine des membres et au niveau de la région occipitale. A la racine du membre supérieur, les branches cutanées dorsales s'étendent en effet jusqu'à l'acromion, tandis que les muscles de la portion sous-jacente de la ceinture scapulaire sont innervés par des rameaux du plexus cervical et du plexus brachial. De même, à la naissance du membre inférieur, la partie supéro-interne de la fesse reçoit son innervation sensitive des branches postérieures, tandis que la musculature de cette région est tributaire du plexus sacré. Enfin la zone cutanée comprise entre le vertex et la pro-

[*A. SOULIÉ.*]

tubérance occipitale externe est innervée par les deuxième et troisième branches postérieures, et le muscle occipital, qu'elle recouvre, reçoit ses fibres motrices du facial.

Dans son ensemble, ce long territoire musculaire et cutané présente une disposition segmentaire assez nette (Head), troublée, il est vrai, dans la portion supérieure de la nuque, où les fibres du troisième nerf cervical se distribuent en dedans de celles du deuxième qui, elles, remontent jusqu'au sommet de la tête. Contrairement à la disposition ascendante des trois premières, les branches postérieures, à partir du septième nerf cervical, se dirigent nettement en bas et en dehors, de sorte que les fibres sensitives de la région dorsale supérieure proviennent des deux dernières paires cervicales. De même, les nerfs dorsaux inférieurs et les nerfs lombaires, très fortement inclinés par rapport à la ligne médiane, vont se terminer bien au-dessous de leur point d'émergence, et débordent en dehors les nerfs sacrés dont les rameaux externes sont excessivement grêles.

C'est principalement sur le trajet des branches postérieures que l'on peut constater la présence de ganglions aberrants; ceux-ci sont situés à des distances très variables du ganglion rachidien. Hyrtl, dès 1836, avait signalé leur existence sur les trois premières branches cervicales; Cruveilhier en avait retrouvé sur les rameaux cutanés dans toute la région de la nuque. Hirschfeld, dans son atlas, en a également figuré quelques-uns sur les branches cutanées dorsales, au point où elles perforent le trapèze, mais il n'y fait aucune allusion dans le texte.

Description systématique des branches postérieures. — Nous allons étudier successivement les branches postérieures des nerfs rachidiens en les groupant suivant les quatre régions de la face postérieure du corps, c'est-à-dire que nous les décrirons :

A.	Dans	la	région cervicale :	Branches	postérieures	des	nerfs cervicaux;
B.	—	—	dorsale :	—	—	—	dorsaux;
C.	—	—	lombaire :	—	—	—	lombaires;
D.	—	—	sacrée :	—	—	—	sacrés.

A. — BRANCHES POSTÉRIEURES DES NERFS CERVICAUX

Les branches postérieures des nerfs cervicaux sont au nombre de huit; elles se détachent des troncs radiculaires, la première dans l'espace compris entre l'occipital et l'atlas, la huitième au niveau du trou de conjugaison limité par la septième vertèbre cervicale et par la première dorsale. Frappés de quelques caractères particuliers par lesquels les deux premières branches se distinguent des six autres, certains auteurs (Sappey entre autres) les décrivent à part sous le nom de *branches sous-occipitales*. Elles possèdent, en effet, la seconde surtout, un diamètre beaucoup plus considérable que les branches antérieures issues du même tronc; de plus, leur rameau externe est exclusivement moteur, tandis que leur rameau interne fait défaut (1re branche) ou bien est purement sensitif (2e branche). Mais, comme la troisième branche postérieure établit une transition assez bien ménagée entre la deuxième et les branches suivantes, et qu'elle participe, avec la deuxième, à l'innervation de la région

occipitale, elle mérite au même titre que les deux premières une description spéciale. Nous croyons donc devoir réunir les trois premières branches cervicales sous le nom de *nerfs occipitaux* (Anat. Nom.); tandis que les cinq dernières, qui présentent des caractères communs, seront groupées dans un même chapitre.

Les branches postérieures cervicales se séparent des antérieures suivant une ligne qui longe le bord externe des apophyses articulaires; toutefois les deux premières se différencient des autres, en ce que leur origine est située plus en dedans, sur le côté interne des apophyses articulaires de l'atlas et de l'axis. Aussitôt après, chacune de ces branches se porte de dehors en dedans et s'insinue dans l'interstice cellulaire qui sépare le grand complexus du transversaire épineux; les deux premières, plus internes, affectent des rapports spéciaux sur lesquels nous insisterons plus loin. Après s'être accolées à la face externe du transversaire épineux, les branches postérieures viennent sortir de l'espace intermusculaire tout près du ligament de la nuque; elles se recourbent un peu en dehors et passent, par des boutonnières aponévrotiques, au travers des fibres tendineuses du trapèze, pour donner finalement leurs rameaux terminaux à la peau qui recouvre ce muscle, à une distance de deux ou trois centimètres de la ligne médiane. Les branches inférieures (7e et 8e), qui rencontrent les insertions du splénius aux apophyses épineuses, les traversent de la même manière, avant de perforer l'aponévrose du trapèze.

Les trois premières branches postérieures ont un trajet ascendant, la quatrième et la cinquième sont à peu près horizontales; quant aux autres, elles ont une direction franchement descendante, s'étendent plus en dehors que les précédentes et vont se distribuer à la racine du membre supérieur.

Nous étudierons d'abord en détail les trois premières branches postérieures (nerfs occipitaux), puis nous donnerons une description résumée et un peu schématique des cinq dernières.

1° PREMIÈRE BRANCHE CERVICALE POSTÉRIEURE
NERF SOUS-OCCIPITAL

Syn. : Premier nerf occipital, Haller; nervus aschianus; nerf infra-occipital; nerf sous-occipital, Anat. Nom.

La première branche cervicale postérieure, sensiblement plus volumineuse que l'antérieure, a pour caractère d'être exclusivement musculaire. Comme le premier nerf cervical, dont elle se détache, suit un trajet un peu spécial, nous croyons devoir le décrire très rapidement. Ce nerf, considéré comme un nerf crânien par les anciens anatomistes, sort de la cavité durale par l'orifice de pénétration de l'artère vertébrale et chemine dans la gouttière de l'atlas (sinus atlantis), entre ce vaisseau et la surface osseuse. Arrivé au sommet de la deuxième courbe ou courbe horizontale de l'artère vertébrale, le nerf se divise en deux branches. L'une, antérieure, qui accompagne le vaisseau artériel en restant toujours appliqué sur la surface osseuse : c'est la 1re branche cervicale antérieure; l'autre, postérieure, qui se sépare de la précédente à angle droit pour sortir entre l'occipital et l'atlas, au-dessous de l'artère, après avoir traversé avec elle et par un orifice spécial le ligament occipito-atloïdien : c'est le *nerf sous-occipital*. Celui-ci se dirige ensuite horizontalement en dehors

[*A. SOULIÉ.*]

vers le tubercule postérieur de l'apophyse transverse de l'atlas en passant au milieu de l'espace triangulaire limité en dehors par le petit oblique, en dedans par le grand droit postérieur, et en bas par le grand oblique (fig. 537). Il apparaît, au sein du tissu adipeux qui remplit ce triangle, accompagné d'une petite artériole venue de la vertébrale, et se divise presque aussitôt en un grand nombre de rameaux, très difficiles à suivre à cause de la graisse dans laquelle ils sont plongés; on les range en rameaux internes, externes, inférieurs et postérieurs.

1° *Rameaux internes.* — Les rameaux internes suivent un trajet légèrement ascendant et sont destinés aux muscles grand et petit droits. Fréquemment,

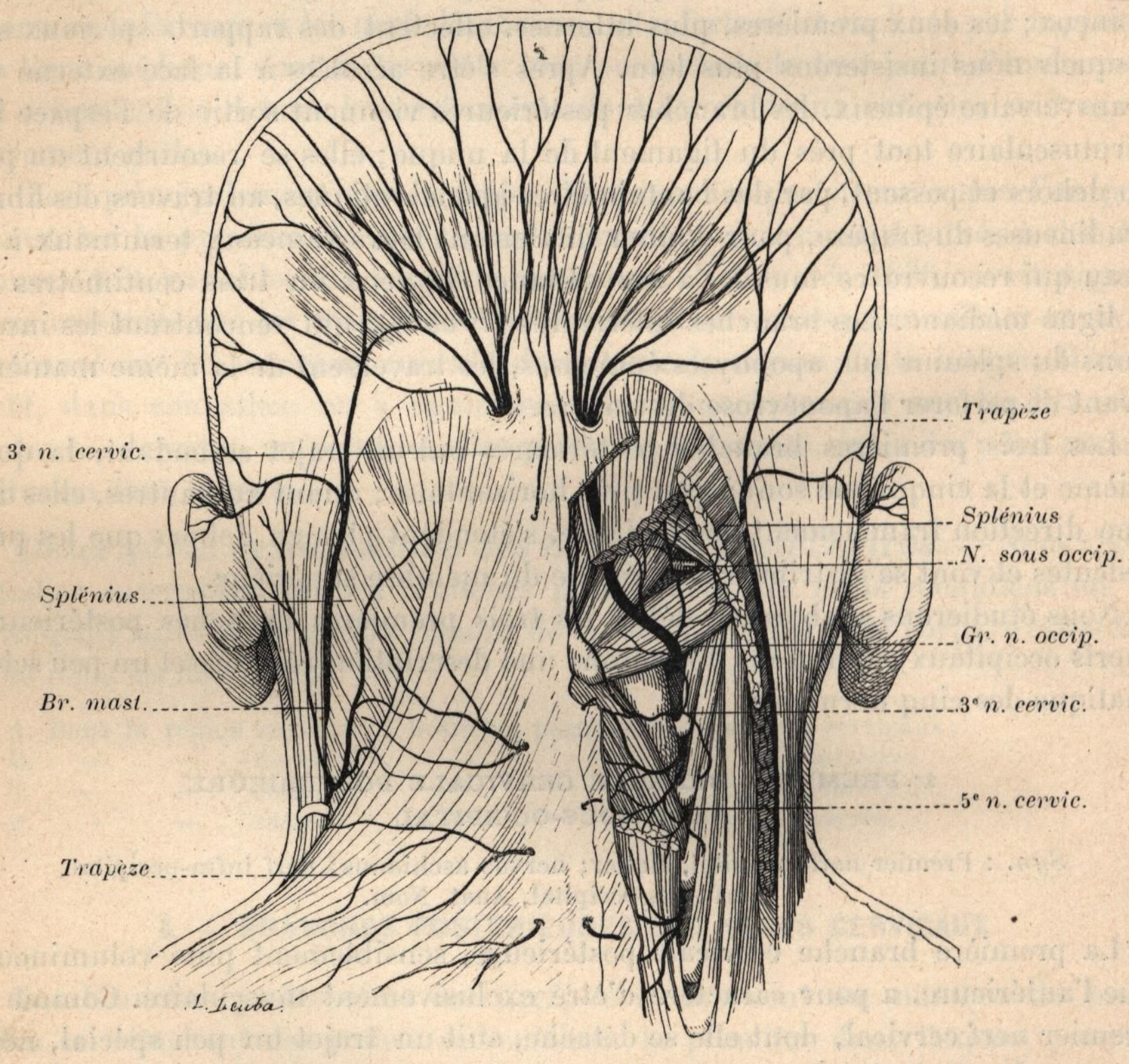

Fig. 537. — Branches postérieures des nerfs cervicaux. (D'après Hirschfeld.)

ils se détachent d'un tronc unique qui décrit une anse dont la concavité embrasse le grand droit, et qui se dirige ensuite en dedans entre ce muscle et le grand complexus pour aller innerver le petit droit (fig. 538); les filets destinés au grand droit naissent de la concavité de l'anse. Quelquefois les rameaux qui innervent les muscles droits sont isolés dès l'origine et abordent ces muscles par leur face antérieure, en suivant le chemin le plus court.

2° *Rameaux externes.* — Ces rameaux, au nombre d'un ou de deux, se portent en haut et en dehors vers le petit oblique. Valentin a signalé quelques filets très grêles qui, émanés d'un de ces rameaux, se rendent à l'articulation

occipito-atloïdienne. Ces petits nerfs articulaires ont été retrouvés et bien étudiés par Luschka et par Rüdinger.

3° Des deux *rameaux inférieurs*, l'un, superficiel, aboutit au muscle grand oblique dans lequel il forme souvent une arcade très bien décrite par Bichat et figurée par Bourgery; l'autre, profond et plus externe, se dirige vers l'apophyse transverse de l'atlas, descend entre elle et le tendon du grand oblique, pour aller s'unir à une branche ascendante du deuxième nerf occipital. L'arcade anastomotique ainsi constituée avait été déjà observée par Haller et par Asch, qui l'assimilaient à celle des deux premières branches antérieures; elle prend part à la formation du *plexus cervical postérieur* de Cruveilhier (fig. 538). Henle considère ses rapports avec le grand oblique comme sujets à de nombreuses variations individuelles, l'anse anastomotique pouvant en effet passer en avant ou en arrière du muscle, et quelquefois même le traverser.

4° Un *rameau postérieur* unique se perd directement dans le grand complexus. Luschka l'a vu naître, dans certains cas, de l'un des rameaux internes.

2° BRANCHE POSTÉRIEURE DU DEUXIÈME NERF CERVICAL GRAND NERF OCCIPITAL

Syn. : Deuxième nerf occipital; nerf occipital interne, Cruveilhier; grand nerf occipital, Arnold, Anat. Nom.

La branche postérieure du deuxième nerf cervical est la plus considérable de toutes les branches postérieures; bien qu'elle innerve un certain nombre de muscles, la majeure partie de ses fibres est de nature sensitive. Le deuxième nerf cervical dont elle émane présente, comme le premier, un trajet un peu spécial. Il sort du canal rachidien entre l'arc postérieur de l'atlas et la lame vertébrale de l'axis, et répond, en dedans au bord externe du premier ligament jaune, en dehors au tissu fibreux qui renforce l'articulation atloïdo-axoïdienne; celle-ci le sépare de l'artère vertébrale. C'est à la compression de ce nerf à son orifice de sortie, qu'il faut attribuer les violentes douleurs qui, dans le mal de Pott sous-occipital, s'irradient depuis la nuque jusqu'au vertex (Luschka). Situé sur la même ligne d'émergence, et même un peu plus en dedans que le premier nerf cervical, il se trouve, parmi tous les nerfs rachidiens, celui dont l'origine est la plus rapprochée de la ligne médiane. Après s'être éloigné de la colonne vertébrale, le deuxième nerf cervical vient se diviser en deux branches contre la partie moyenne du bord inférieur du grand oblique. La branche antérieure se dirige vers l'apophyse transverse de l'axis et va contribuer à la constitution du plexus cervical; tandis que la branche postérieure, après avoir décrit une anse dont la concavité embrasse le grand oblique, monte vers la région occipitale, en se rapprochant de plus en plus de la ligne médiane sans cependant l'atteindre. Cette branche postérieure, dont le diamètre (2 mm. 5, d'après Luschka) l'emporte de deux à quatre fois sur celui de la branche antérieure, est mixte à son origine; mais, immédiatement après avoir croisé le grand oblique, elle donne un certain nombre de rameaux secondaires, les uns anastomotiques, les autres musculaires, et devient exclusivement sensitive. La plupart des auteurs la désignent alors sous le nom de

[*A. SOULIÉ.*]

grand nerf occipital; nous étudierons ultérieurement son trajet. La branche postérieure du deuxième nerf cervical et le grand nerf occipital sont accompagnés par une artériole émanée de la vertébrale, dont les branches de bifurcation vont s'anastomoser avec celles de l'occipitale au niveau des ramifications terminales du nerf; à cette artériole, s'accolent une ou deux veinules tributaires du système de la veine jugulaire postérieure.

Nous allons examiner successivement : 1° les rameaux anastomotiques; 2° les rameaux musculaires; 3° les rameaux cutanés (grand nerf occipital).

1° *Rameaux anastomotiques.* — Ces rameaux sont au nombre de deux. L'un, ascendant, s'unit avec une petite branche venue du premier nerf occipital dont nous avons déjà indiqué le parcours; l'autre, descendant, contourne de dedans en dehors et d'arrière en avant l'articulation interapophysaire de l'axis avec la troisième vertèbre cervicale, pour aller s'anastomoser avec un rameau ascendant détaché de la branche postérieure du troisième nerf cervical. Cette arcade est comprise entre les apophyses articulaires de la deuxième et de la troisième vertèbre cervicale, et le premier tendon d'insertion du grand complexus.

2° *Rameaux musculaires.* — Variables comme nombre, les rameaux musculaires naissent de la branche postérieure au-dessous du grand oblique, les uns se perdent directement dans ce muscle, les autres se portent en arrière vers le grand complexus et vers le splénius. Les filets nerveux destinés à ce dernier s'unissent avec quelques fins ramuscules provenant de la troisième branche postérieure pour former entre les deux muscles un petit réseau plexiforme d'où émanent des fibres pour le splénius, pour le grand et pour le petit complexus : cette disposition est connue sous le nom de *plexus cervical postérieur superficiel* d'Hirschfeld. Certains auteurs, Schwalbe entre autres, qui considèrent la deuxième branche postérieure comme exclusivement sensitive, admettent que ces rameaux musculaires lui sont fournis par les anastomoses qu'elle contracte avec la première et la troisième branche cervicale.

3° *Rameaux cutanés.* — Ces rameaux proviennent d'un tronc unique, le *grand nerf occipital*, qui continue le trajet de la deuxième branche postérieure, lorsque celle-ci a donné les rameaux anastomotiques et musculaires. Le grand nerf occipital, de forme rubanée, commence le plus souvent au niveau du bord inférieur du grand oblique; il se dirige d'abord en haut et en dedans vers le ligament de la nuque, entre les muscles profonds de cette région et le grand complexus, jusqu'à la hauteur de l'intersection tendineuse de ce dernier muscle dont il perfore les fibres les plus internes. Puis, s'écartant peu à peu de la ligne médiane, il atteint, en cheminant dans l'interstice celluleux qui sépare le complexus du trapèze, l'insertion de celui-ci à la ligne courbe occipitale supérieure. Après avoir traversé, sous une arcade aponévrotique, les fibres tendineuses du trapèze, il devient sous-cutané et affecte des rapports variables avec l'artère occipitale. Tantôt, et c'est le cas le plus fréquent, l'artère sort de la profondeur dans l'espace triangulaire limité en dedans par le trapèze et en dehors par le splénius, n'ayant avec le grand nerf occipital que des relations éloignées ; tantôt, au contraire, le nerf et l'artère (celle-ci toujours plus externe) passent sous la même arcade tendineuse. Dans les deux cas,

les branches de bifurcation de l'artère viennent aussitôt s'accoler aux divisions terminales du nerf.

La connaissance du point précis où le grand nerf occipital perfore le trapèze pour devenir sous-cutané, présente une certaine importance pratique pour la section ou l'élongation de ce nerf dans les cas de névralgies rebelles. Ce point se trouve, d'après Luschka, à une distance de la ligne médiane comprise entre 12 et 26 millimètres, sur une horizontale menée à 21 millimètres au-dessous de la protubérance occipitale externe. Le second repère donné par Luschka est à peu près fixe; quant au premier il nous a paru sujet à de nombreuses variations individuelles. D'après Henle, en effet, l'émergence du nerf se ferait à 3 ou 4 centimètres de l'axe médian du corps.

Devenu superficiel, le grand nerf occipital se divise en trois branches principales qui donnent, chacune, un assez grand nombre de rameaux secondaires. Ceux-ci s'unissent entre eux pour former un riche plexus étalé à la surface du muscle occipital et de l'aponévrose épicrânienne, et duquel se détachent les filets qui vont, jusqu'au vertex, recueillir les impressions sensitives de toute la peau qui revêt la région occipitale. Cruveilhier a suivi certains de ces filets jusqu'au niveau de la suture coronale où ils s'entremêlent avec les ramifications terminales du nerf sus-orbitaire. Sur les parties latérales du crâne, les rameaux cutanés du grand nerf occipital s'anastomosent avec ceux de la branche mastoïdienne du plexus cervical (fig. 537); il existe, entre ces deux nerfs, dont le volume varie en raison inverse, une sorte de suppléance dans la distribution périphérique.

3° BRANCHE POSTÉRIEURE DU TROISIÈME NERF CERVICAL

La branche postérieure du 3e nerf rachidien se sépare de la branche antérieure au niveau de l'orifice externe du trou de conjugaison formé par l'axis et par la 3e vertèbre cervicale. Elle passe ensuite dans l'espace compris entre les apophyses transverses de ces deux vertèbres, en suivant la rainure creusée à la base de l'apophyse articulaire supérieure de la 3e cervicale, et répond alors au côté interne du 1er muscle intertransversaire postérieur. Son émergence se fait donc en dehors de celle des deux premières branches cervicales, et à une distance qui égale l'épaisseur d'une articulation interapophysaire. Le diamètre de la troisième branche, quoique notablement inférieur à celui de la deuxième, l'emporte cependant sur celui de la quatrième; il est à peu près le même que celui de la branche antérieure correspondante. Parvenue dans la région de la nuque, le 3e branche postérieure se dirige d'abord en arrière, puis en dedans, dans l'interstice musculaire que limitent en dehors le grand complexus et en dedans le transversaire épineux. Elle arrive ainsi jusqu'au voisinage du ligament cervical postérieur, près duquel elle se divise en deux branches terminales, l'une ascendante, l'autre horizontale; elle fournit en outre, lorsqu'elle croise l'apophyse transverse de l'axis, un rameau anastomotique pour la deuxième branche postérieure. Nous étudierons successivement : 1° le rameau anastomotique; 2° le rameau ascendant; 3° le rameau horizontal.

1° *Rameau anastomotique.* — C'est un petit rameau ascendant qui se détache du 3e nerf occipital dans l'espace intertransversaire. Il longe le côté interne du

[*A. SOULIÉ.*]

tendon d'insertion du grand complexus à l'apophyse transverse de l'axis, et s'unit, vers la base de cette vertèbre, avec le rameau descendant de la 2e branche postérieure, participant ainsi à la formation du plexus cervical postérieur.

2° *Rameau ascendant.* — Ce rameau, auquel les auteurs réservent souvent le nom de *troisième nerf occipital*, contourne de dehors en dedans et d'avant en arrière le grand complexus, perfore les fibres les plus internes de ce muscle et apparaît directement au-dessus du bord supérieur du splénius. Prenant alors une direction ascendante, il chemine parallèlement au ligament cervical pos-

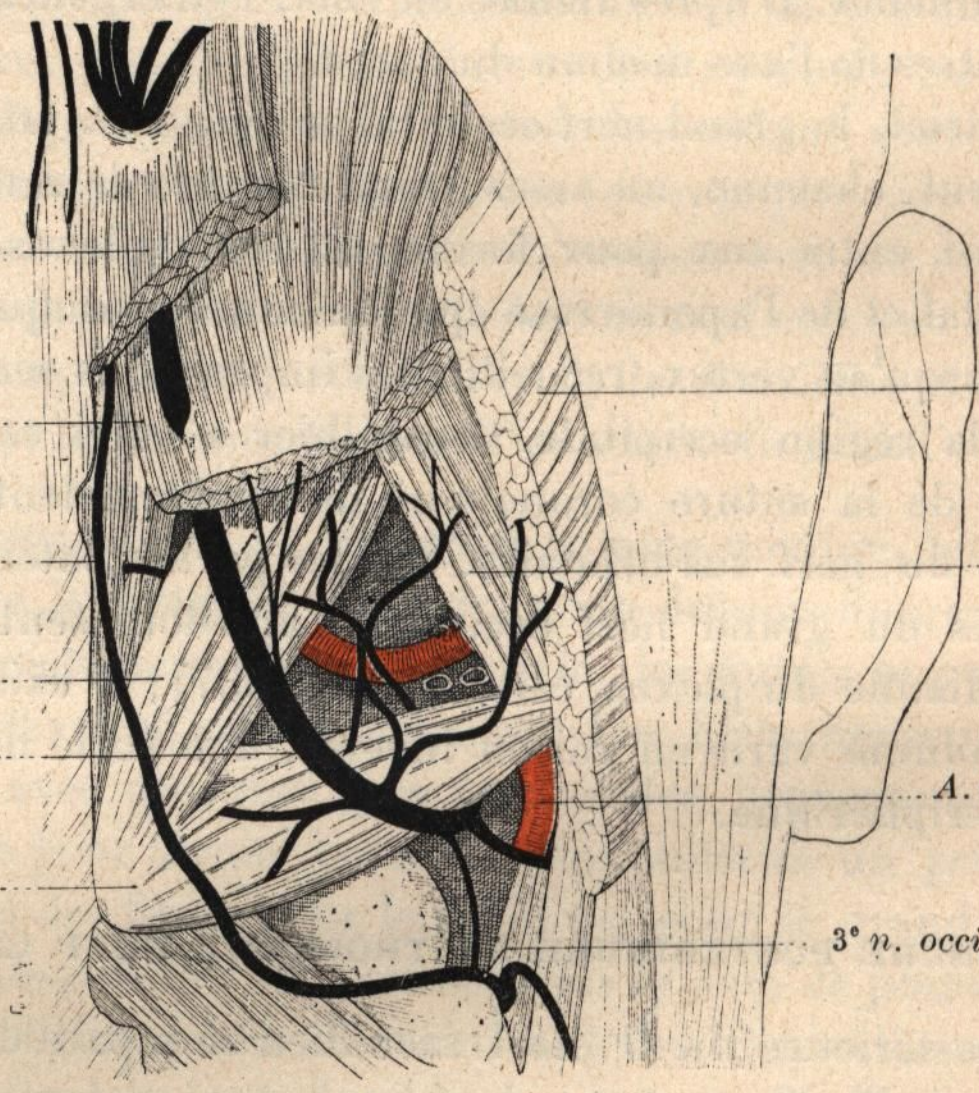

FIG. 538. — Nerfs occipitaux et plexus cervical postérieur. (D'après Hirschfeld, modifié.)

térieur, dans l'espace celluleux qui sépare le grand complexus du trapèze, et traverse ce dernier muscle tout près de la protubérance occipitale externe. Il devient ainsi sous-cutané, et se distribue à la peau de la région voisine ou bien s'accole au rameau le plus interne du grand nerf d'Arnold avec lequel il rampe à la surface du muscle occipital. Cette union se fait parfois au-dessous du trapèze, et le troisième nerf occipital passe avec le second sous l'arcade aponévrotique dont nous avons parlé précédemment. L'artère cervicale profonde envoie sur le rameau ascendant ses dernières ramifications, dont quelques-unes vont s'anastomoser avec des branches de la vertébrale en suivant le trajet de la troisième branche postérieure; c'est là un exemple de circulation collatérale par les artères des nerfs.

3° *Rameau horizontal.* — Ce rameau naît à angle droit du précédent, au niveau du bord supérieur du splénius qu'il traverse quelquefois. Presque aussitôt, il perfore le trapèze et donne des filets sensitifs à la peau de la région supérieure de la nuque.

Plexus cervical postérieur. — Nous avons signalé les anastomoses que la seconde branche cervicale postérieure contracte avec la première et avec

la troisième, en arrière des apophyses transverses de l'atlas et de l'axis. Les deux anses ainsi formées ne sont pas sans analogie avec celles qui résultent de l'union des branches antérieures pour la constitution du plexus cervical, aussi Cruveilhier a-t-il proposé de les réunir sous le nom de *plexus cervical postérieur*. De la convexité de ces deux arcades anastomotiques, partent de petits filets nerveux, exclusivement moteurs, qui se distribuent aux muscles voisins; quelques-uns perforent le grand complexus pour aboutir au trapèze. Comme les anses anastomotiques sont placées en dehors des branches postérieures, et comme elles envoient des rameaux musculaires, on peut les considérer au double point de vue morphologique et fonctionnel comme représentant les rameaux externes fusionnés des trois premières branches postérieures, dont les nerfs occipitaux figurent alors les rameaux internes. Il n'est pas rare de voir des filets émanés du plexus cervical postérieur se réfléchir sur le bord externe du grand complexus, et former, entre ce muscle et le splénius, un réseau anastomotique dont les rameaux vont se perdre dans les deux complexus et surtout dans le splénius. C'est ce réseau qu'Hirschfeld a proposé d'appeler *plexus cervical postérieur superficiel*. Cruveilhier considère les deux plexus cervicaux postérieurs comme se substituant l'un à l'autre et les désigne sous un même nom; il est cependant des cas où les deux coexistent.

4° BRANCHES POSTÉRIEURES DES 4ᵉ, 5ᵉ, 6ᵉ, 7ᵉ ET 8ᵉ NERFS CERVICAUX

A partir du 4ᵉ nerf cervical, le diamètre des branches postérieures devient beaucoup plus faible que celui des branches antérieures ; il paraît même diminuer graduellement jusqu'à la première dorsale, de telle sorte que les trois branches inférieures sont les plus grêles. Les branches postérieures se séparent du nerf rachidien correspondant à l'origine de la gouttière creusée sur la face supérieure des apophyses transverses cervicales. Tandis que les branches antérieures se placent dans cette gouttière, les branches postérieures font un angle presque droit avec le tronc qui leur a donné naissance, se dirigent brusquement en arrière et contournent, dans la rainure tracée à leur base, les apophyses articulaires supérieures de la vertèbre sur laquelle elles reposent. Elles apparaissent alors entre les deux tendons d'insertion aux apophyses transverses du grand complexus en dehors et du transversaire épineux en dedans, et parcourent, avec un trajet nettement descendant, d'avant en arrière et de dehors en dedans, l'interstice qui séparent ces deux muscles. C'est dans cet espace, et sur le côté externe du transversaire épineux, qu'elles se divisent en rameau externe et en rameau interne. Les 6ᵉ, 7ᵉ et 8ᵉ branches, avant de s'engager entre le grand complexus et le transversaire épineux, passent sous les chefs d'insertion de ce dernier muscle aux apophyses transverses cervicales. Voyons maintenant quelle est en général la distribution de chacun des deux rameaux d'une branche postérieure cervicale, à partir de la quatrième.

1° *Rameau externe.* — Exclusivement moteur, le rameau externe embrasse dans une courbe à concavité dirigée en dehors le grand complexus qu'il innerve, et se distribue en filets terminaux au petit complexus, au transversaire épineux et au splénius.

2° *Rameau interne.* — Ce rameau est musculo-cutané. Aussitôt après s'être

séparé du précédent, il se dirige en dedans, perfore le splénius et le trapèze tout près du ligament cervical postérieur, et donne alors ses ramifications terminales qui sont caractérisées par leur trajet récurrent en dehors. Les filets moteurs naissent dans les interstices musculaires et se rendent au transversaire épineux, au grand complexus, à l'interépineux et à l'épi-épineux. Les filets sensitifs innervent les territoires cutanés postérieurs du cou; ceux des 6e, 7e et 8e branches postérieures s'étendent vers la racine du membre supérieur, jusqu'au voisinage de l'acromion, et se distribuent à la peau de la région située au-dessus de l'épine de l'omoplate. Nous avons toujours constaté, qu'au moment où le rameau interne traverse les boutonnières aponévrotiques du trapèze, il fournit, en outre des filets sensitifs dont il vient d'être question, un ramuscule très grêle qui va se perdre dans les téguments qui recouvrent les apophyses épineuses cervicales. L'existence de ce petit filet cutané n'est pas signalée dans les traités classiques, et il n'est pas figuré dans les atlas d'Hirschfeld et de Bourgery.

Bibliographie. — TROLARD. Branches postérieures des nerfs cervicaux, *Journal de l'Anatomie*, 1899. n° 1. — F. FROHSE. *Die oberflächlichen Nerven des Kopfes*. Berlin, 1895.

B. — BRANCHES POSTÉRIEURES DES NERFS DORSAUX

La différence principale entre les branches postérieures des nerfs cervicaux et des nerfs dorsaux consiste en ce que le rameau externe, tout comme le rameau interne, peut fournir des filets cutanés.

La première branche dorsale est identique comme disposition aux dernières branches cervicales; aussi certains auteurs la décrivent-ils en même temps que celles-ci. Quant aux autres branches dorsales, il importe de les diviser en deux groupes; un premier formé par les 7 ou 8 premières, et un second par les 4 ou 5 dernières, qui se rapprochent par leurs caractères des branches lombaires. Nous ne reviendrons pas sur la façon dont se comportent les nerfs dorsaux et leur branche postérieure à la sortie du trou de conjugaison, puisque nous avons choisi, comme type de notre description générale (p. 829), la branche postérieure d'un de ces nerfs; nous suivrons seulement cette dernière depuis l'espace intertransversaire (*trou de conjugaison postérieur* de Cruveilhier) jusqu'à ses ramifications terminales, et nous étudierons les rapports qu'elle affecte dans les deux groupes que nous avons établis.

Premier groupe (de la 2e à la 6e ou 8e dorsale). — Fig. 539. — La branche postérieure apparaît dans les gouttières vertébrales, entre le transversaire épineux en dedans et le long dorsal en dehors; elle se divise presque aussitôt en un rameau externe ou musculaire et un rameau interne ou musculo-cutané. Le diamètre du rameau externe augmente d'épaisseur de la 1re à la 7e dorsale, tandis que celui du rameau interne diminue en sens inverse. Le *rameau externe* passe sous les tendons d'insertion du long dorsal aux apophyses transverses, fournit un filet nerveux à chaque faisceau musculaire et se perd dans l'espace compris entre le long dorsal et le sacro-lombaire, auquel il se distribue aussi très régulièrement, affirmant ainsi le caractère métamérique primitif des muscles de la région dorsale. Le *rameau interne*, accolé à la face externe

du transversaire épineux auquel il abandonne quelques filets, chemine de dehors en dedans entre ce muscle et le long dorsal, pour gagner le bord externe des apophyses épineuses ; il s'insinue ensuite entre les insertions spinales du rhomboïde ou du grand dorsal, et vient se placer sous le trapèze. Dès lors sa direction est nettement oblique en dehors et en bas, et il traverse le trapèze de telle sorte que son trajet récurrent, qui commence sous ce muscle près de la ligne médiane, se termine au-dessus de lui contre le bord spinal de l'omoplate où il devient sous-cutané. Au voisinage des apophyses épineuses, et dès qu'il devient récurrent. le rameau interne envoie un fin ramuscule qui apparaît près de l'épine vertébrale, et qui innerve la peau de la région médiane du dos : ce filet perforant interne est surtout visible sur les 5e et 6e branches dorsales, pour lesquelles les émergences du rameau interne se font le plus en dehors. Le rameau interne innerve tous les muscles des gouttières vertébrales qui s'insèrent aux épines rachidiennes, c'est-à-dire le transversaire épineux, l'interépineux et les épi-épineux, tandis que par ses filets cutanés il se distribue à toute la région du dos dans les limites que nous avons indiquées à la page 829. La deuxième branche postérieure répond à l'épine de l'omoplate (Cruveilhier) ; son rameau externe, ainsi

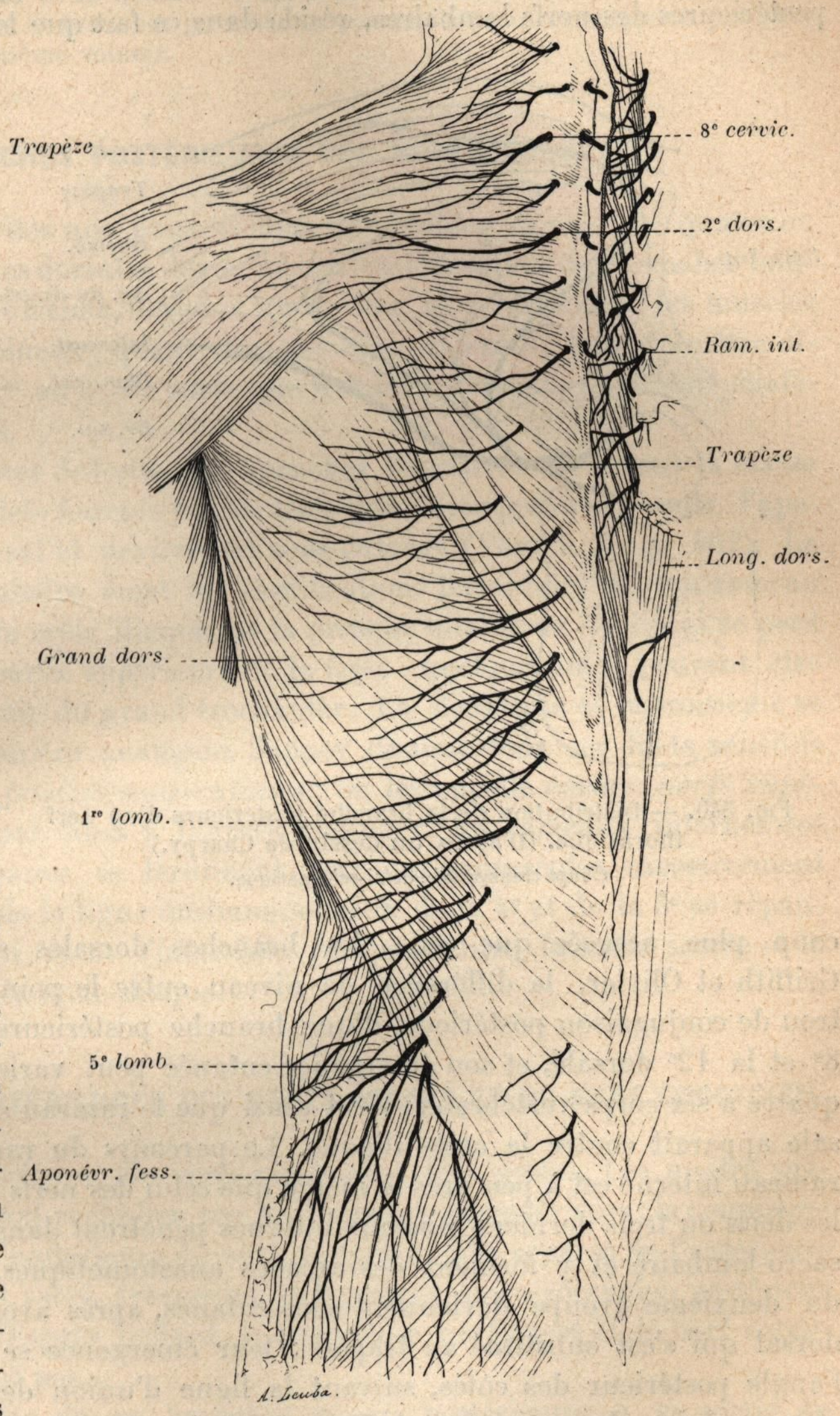

Fig. 539. — Branches postérieures des nerfs dorsaux et lombaires. (D'après Hirschfeld.)

que celui de la troisième, traverse le petit dentelé supérieur et le rhomboïde auxquels ils fournissent tous deux quelques filets moteurs.

Deuxième groupe (de la 8e à la 12e dorsale). — Le caractère essentiel, qui sépare ces branches dorsales des précédentes et les rapproche des branches postérieures des nerfs lombaires, réside dans ce fait que les rameaux internes sont beaucoup plus grêles que les rameaux externes, et que ce sont ces derniers qui fournissent les branches cutanées. Il n'est pas rare cependant de voir la branche cutanée du rameau interne représentée par un petit filet nerveux aboutissant à la peau qui recouvre la région des apophyses épineuses. En outre, l'obliquité en dehors et en bas des branches dorsales inférieures est beaucoup plus accusée que celle des branches dorsales supérieures. D'après Griffith et Olivier, la différence de niveau entre le point de sortie, hors du trou de conjugaison postérieur, d'une branche postérieure comprise entre la 8e et la 12e dorsale, et son émergence cutanée peut varier de la hauteur de quatre à six corps vertébraux ; c'est ainsi que le rameau cutané de la 12e dorsale apparaît contre la crête iliaque. Le parcours du rameau externe et du rameau interne est à peu près le même que celui des nerfs du premier groupe ; les deux ou trois derniers rameaux internes pénètrent dans la masse commune sacro-lombaire et y forment des arcades anastomotiques. Les filets sensitifs du deuxième groupe deviennent sous-cutanés, après avoir perforé le grand dorsal qui s'est substitué au trapèze ; leur émergence se fait, au niveau de l'angle postérieur des côtés, suivant la ligne d'union des fibres tendineuses et musculaires du grand dorsal. Ils se subdivisent alors en ramuscules cutanés qui affectent deux directions divergentes : les uns, ce sont les plus volumineux, se portent en bas et en dehors ; tandis que les autres, par un trajet récurrent, vont innerver la peau de la région comprise entre la ligne d'émergence et la ligne médiane.

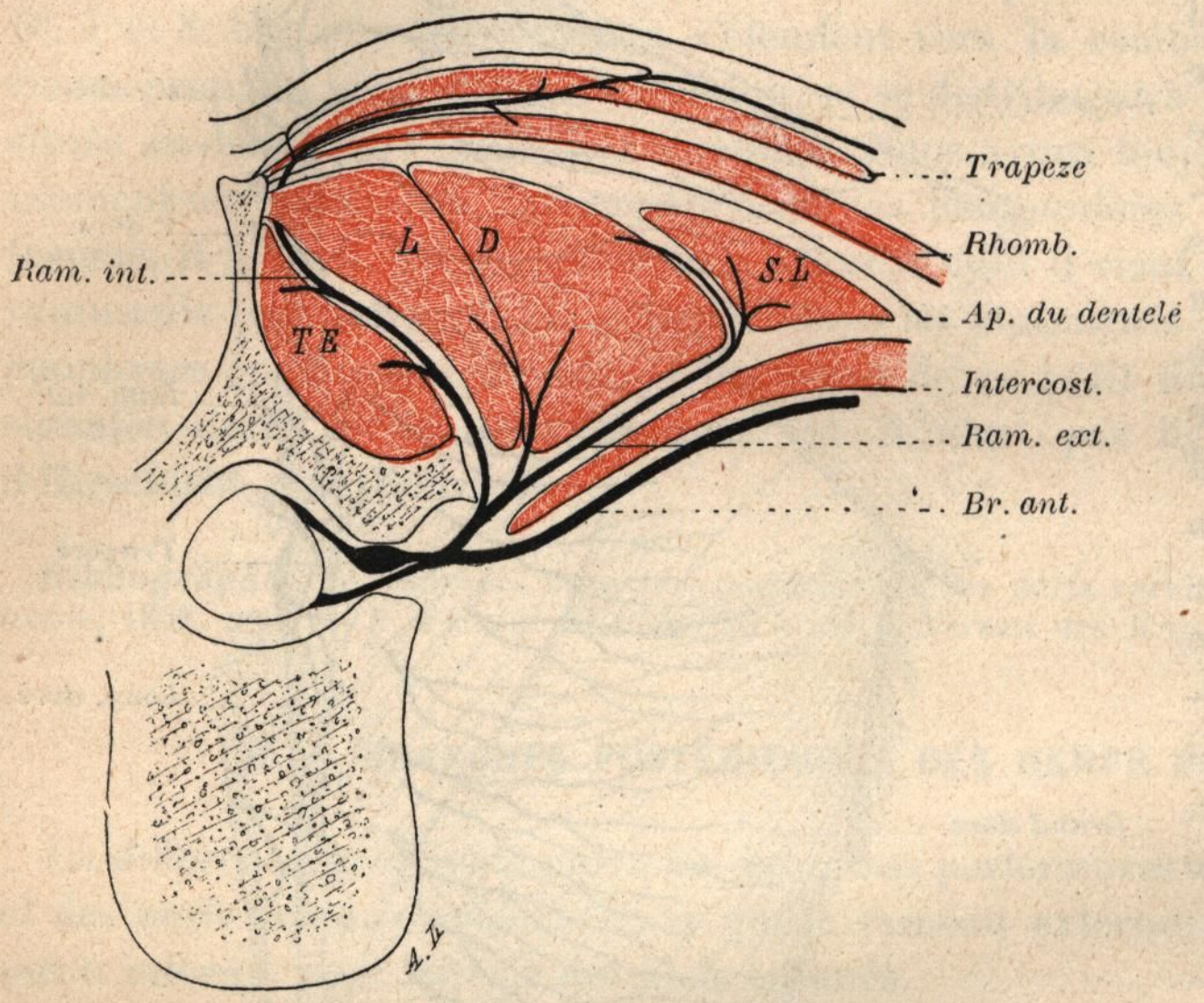

Fig. 540. — Distribution de la branche postérieure d'un nerf thoracique. (D'après un dessin de Charpy.)
Coupe transversale demi-schématique.

Variétés. — On a observé des ganglions aberrants sur presque tous les rameaux cutanés des nerfs dorsaux. Hirschfeld en a figuré un certain nombre dans son atlas, et Cru-

veilhier a trouvé un ganglion sur chacun des rameaux provenant de la bifurcation de la branche postérieure des 1er, 3e, 4e et 5e nerfs dorsaux. — Cruveilhier a pu suivre quelques gros filets cutanés émanés des dernières branches dorsales, qui croisaient la crête iliaque et descendaient jusqu'au niveau du grand trochanter. — Griffith et Olivier (*J. of Anat.*, 1890) ont confirmé les observations de Cruveilhier et ont constaté en outre une grande disproportion entre les nerfs des deux côtés. — D'après G. D. Thane, le rameau externe et le rameau interne des 6e, 7e et 8e branches postérieures peuvent fournir un nombre à peu près égal de filets cutanés de même volume.

C. — BRANCHES POSTÉRIEURES DES NERFS LOMBAIRES

Certaines particularités que nous venons de signaler au sujet des quatre ou cinq dernières branches dorsales deviennent caractéristiques des branches lombaires. Les rameaux internes, devenus très grêles, se perdent dans les muscles interépineux et épi-épineux ; quant aux rameaux externes, leur diamètre diminue beaucoup du 1er au 5e, de sorte que les deux derniers s'épuisent également dans les muscles.

Les rameaux externes de toutes les branches lombaires traversent la masse commune, mais les filets fournis par les trois premières perforent seuls l'aponévrose du grand dorsal et deviennent sous-cutanés (Voy. t. II, p. 462). La première branche lombaire émet les ramifications terminales de son rameau un peu au-dessus de la crête iliaque, et la presque totalité de ses fibres se perd dans la peau de la partie supérieure de la fesse : quelques-unes peuvent être suivies jusqu'au niveau du grand trochanter. La deuxième et la troisième se comportent d'une manière analogue. Sappey désigne tous ces filets sensitifs sous le nom de *nerfs fessiers sous-cutanés* ; on les appelle encore *nerfs supérieurs de la fesse* (Anat. Nom.). D'après Rüdinger, les rameaux internes des trois branches lombaires se terminent, par des ramuscules excessivement grêles, au voisinage de la ligne médiane, et ceux de la 4e et de la 5e se répandent dans la peau qui revêt l'intervalle compris entre la crête sacrée et la partie postérieure de la crête iliaque.

D. — BRANCHES POSTÉRIEURES DES NERFS SACRÉS ET DU NERF COCCYGIEN

Les branches postérieures des nerfs sacrés sont très grêles. Les quatre premières quittent le canal rachidien par les trous sacrés postérieurs ; la cinquième ainsi que la branche postérieure du nerf coccygien, déjà séparée de l'antérieure à l'intérieur du canal sacré, traversent le ligament sacro-coccygien postérieur (Schwalbe, Quain). D'après Trolard, le cinquième nerf sacré et le nerf coccygien ne se diviseraient pas.

En général, chacune de ces branches sacrées postérieures, à sa sortie du trou sacré, se partage en deux rameaux, l'un ascendant, l'autre descendant, qui s'anastomosent avec les rameaux homologues des nerfs voisins pour constituer le *plexus sacré postérieur*, dont les anses sont appliquées contre les lames du sacrum. La première sacrée ne donne qu'un rameau descendant ; l'anastomose entre la 4e et la 5e est excessivement tenue.

Du plexus sacré postérieur, ainsi constitué, se détachent deux ordres de rameaux :

1° Des *rameaux internes*, provenant à peu près exclusivement des trois premières branches sacrées, et qui vont innerver les derniers faisceaux de l'interépineux et de l'épi-épineux. Leurs filets terminaux, excessivement grêles, se distribuent à la peau de la région médiane depuis la partie moyenne de la crête sacrée jusqu'à la pointe du coccyx où aboutit la branche postérieure du nerf coccygien.

Des *rameaux externes* (fig. 541), issus des arcades anastomotiques et

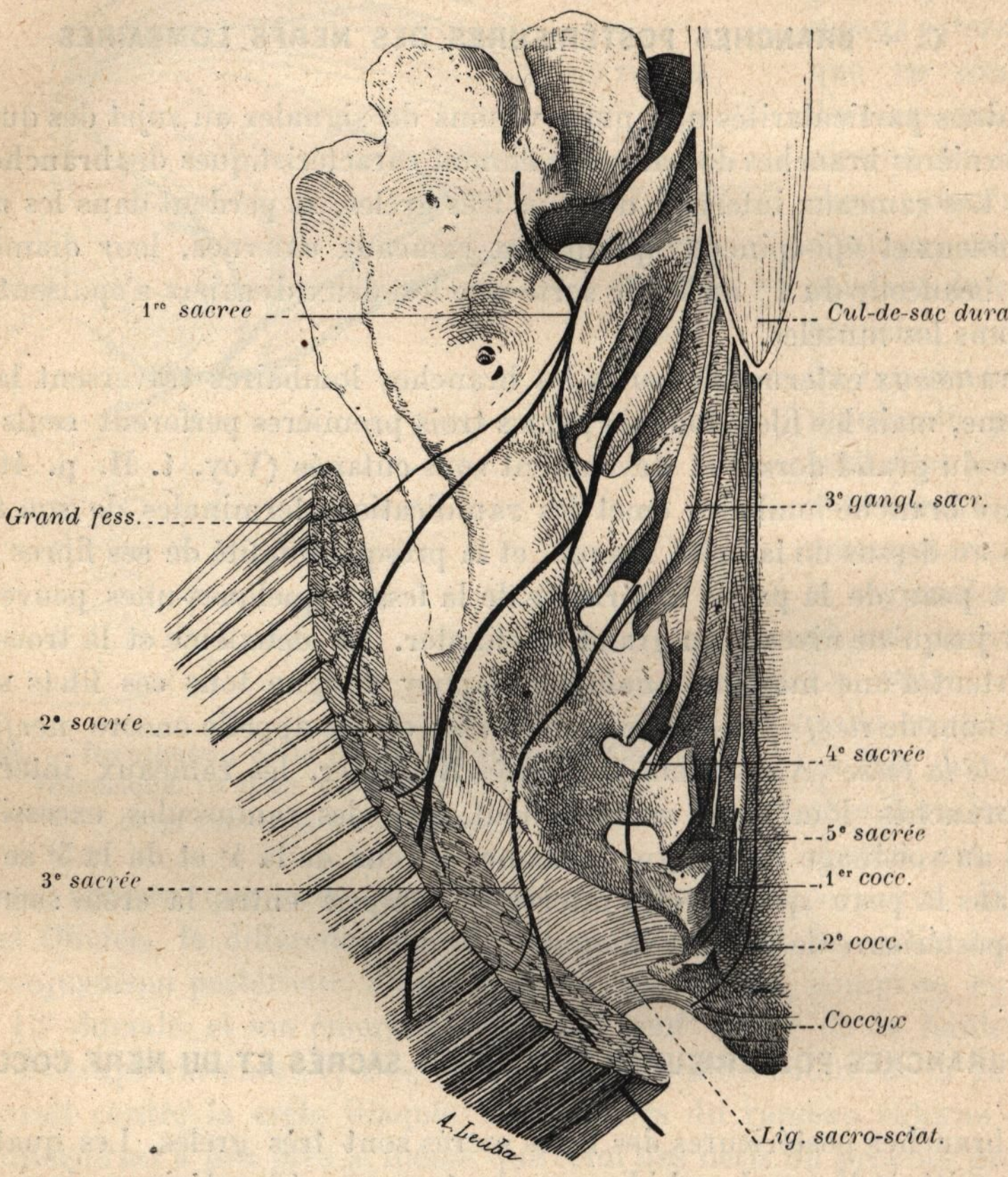

FIG. 541. — Branches postérieures des nerfs sacrés et nerf fessier postérieur.
D'après une préparation et un dessin de Buy — Il y avait sur cette pièce deux nerfs coccygiens.

qui se dirigent en dehors, vers l'origine du grand ligament sacro-sciatique. Là, ils s'insinuent sous le grand fessier, puis le traversent pour se terminer dans la peau de la région postérieure de la fesse; les filets les plus inférieurs deviennent cutanés à la hauteur de la pointe du coccyx. C'est la disposition la plus fréquente, d'après Ellis, qui a minutieusement disséqué ces nerfs sur six sujets. Ces rameaux cutanés sont, en général, désignés sous le nom de *nerfs fessiers moyens sous-cutanés*.

Le cinquième nerf sacré, et quelquefois le 4e, au lieu de se diviser en rameau externe et en rameau interne, s'unit au nerf coccygien et se distribue en filets cutanés très fins au voisinage de la face postérieure du coccyx.

La description de Trolard s'écarte un peu de la précédente, qui est celle de la plupart des classiques. D'après cet auteur, chaque branche sacrée postérieure fournit un rameau transversal, et la réunion de ces rameaux en un tronc commun, appliqué contre la face postérieure du grand ligament sacro-sciatique par une forte lame aponévrotique, constitue le *nerf fessier postérieur*. Ce nerf est le plus souvent formé par les rameaux émanés de la 1re et de la 2e branche sacrée ; la 3e et la 4e prennent quelquefois part à sa constitution, à laquelle la 5e sacrée et la branche postérieure du nerf coccygien ne participent jamais. Ces deux dernières s'unissent autour des cornes du coccyx en une anse, de laquelle partent un rameau musculaire pour l'ischio-coccygien, et des filets cutanés qui se distribuent en dedans du nerf fessier postérieur. Ce dernier se divise de son côté en deux branches : l'une, interne, qui se rend à la peau de la région coccygienne latérale ; et l'autre, externe, qui, après avoir traversé le grand fessier, va se perdre dans les téguments de la partie moyenne de la fesse, et dont les filets les plus inférieurs descendent jusqu'au niveau de l'ischion.

D'après Rüdinger, des rameaux externes ou bien du tronc des trois premières branches sacrées postérieures à leur sortie des trous sacrés, naissent de fins ramuscules destinés à la face postérieure de l'articulation sacro-iliaque. Ces nerfs articulaires pénètrent à travers les trous du ligament sacro-iliaque postérieur, accompagnés d'une petite artériole et d'une ou de deux veinules. Il est probable qu'ils se continuent jusqu'à la partie antérieure de la capsule articulaire, pour laquelle Rüdinger n'a pu déterminer la provenance des filets nerveux qu'on y rencontre.

Bibliographie. — Trolard. Plexus sacré postérieur. *Archives de physiologie*, 1878.

2° BRANCHES ANTERIEURES DES NERFS RACHIDIENS

Caractères généraux. — Les branches antérieures ou ventrales des nerfs rachidiens se distribuent à la peau et à la musculature de toute la région antéro-latérale du cou et du tronc. ainsi qu'à la totalité des muscles et du revêtement cutané des membres. Toutefois, au niveau de la partie antéro-supérieure du cou (région sus-hyoïdienne), l'innervation sensitive appartient bien aux premières paires rachidiennes, mais les muscles sous-jacents reçoivent leurs fibres motrices des deux derniers nerfs crâniens, le spinal et l'hypoglosse.

Le diamètre des branches antérieures, à part quelques rares exceptions, l'emporte de beaucoup sur celui des branches postérieures, ce qui a permis à certains auteurs de considérer ces dernières comme de simples rameaux du nerf rachidien, dont le tronc serait alors représenté par la branche antérieure. Dans l'ensemble, l'épaisseur des branches antérieures augmente de la 1re cervicale à la 1re dorsale, puis diminue brusquement dans la région thoracique, pour s'accroître régulièrement de la 1re lombaire à la 1re sacrée et s'abaisser de nouveau de la 1re sacrée à la 1re coccygienne, de sorte que les nerfs les plus grêles se trouvent ainsi occuper les deux extrémités de la colonne vertébrale.

[*A. SOULIÉ.*]

De tous les nerfs rachidiens, les nerfs thoraciques ou intercostaux ont seuls conservé nettement le caractère métamérique; ceux des autres régions se sont entrelacés et unis en plexus, surtout compliqués au niveau des membres: aussi n'est-il pas possible de donner une description générale des branches antérieures. Nous avons exposé précédemment (p. 823-824) les tentatives faites pour homologuer les nerfs des plexus aux nerfs thoraciques, et l'on a pu voir, par les diverses opinions que les auteurs professent à ce sujet, toutes les difficultés que soulève cette question. Nous rappellerons cependant qu'un caractère constant de toutes les branches antérieures, marque indéniable d'une disposition segmentaire primitive, réside en ce que chacune d'elles donne toujours un rameau pour le sympathique (rameau communicant) et une petite branche pour le squelette rachidien (nerf sinu-vertébral.)

On compte, au point de vue descriptif, quatre plexus groupés deux à deux. Ce sont, pour le cou et pour le membre supérieur : le plexus cervical et le plexus brachial, dont l'ensemble constitue le plexus cervico-brachial; pour le bassin et pour le membre inférieur : le plexus lombaire et le plexus sacré, dont la réunion forme le plexus lombo-sacré. Le plexus cervical est relativement simple; quant aux autres, ils ont acquis, par suite de l'évolution des membres, une complexité telle qu'il est impossible de les ramener à une description typique. Les plexus étant unis deux à deux par un rameau anastomotique, il en résulte que les branches antérieures, sauf au niveau du thorax, forment une série ininterrompue dont chaque terme est en relation avec le terme qui précède et avec celui qui suit. Les deux premières branches du plexus cervical sont également anastomosées avec les derniers nerfs crâniens, ce qui conduit à penser que, si phylogéniquement on peut assimiler le spinal et l'hypoglosse aux branches antérieures des nerfs rachidiens à peine modifiées, nerfs crâniens et nerfs rachidiens ont une commune origine, sont construits sur le même type, celui du nerf segmentaire, et ont été secondairement rendus solidaires par des fonctions de même nature. Les relations des deux premières paires cervicales avec l'hypoglosse sont même plus intimes que celles de deux nerfs intercostaux quelconques,

La disposition générale des branches antérieures nous permet de les ranger en trois groupes principaux, dont deux sont caractérisés par l'union de ces branches en plexus, tandis que dans le troisième chaque branche a un trajet isolé. Ce sont :

A. Le *plexus cervico-brachial:*
B. Les *nerfs intercostaux*;
C. Le *plexus lombo-sacré.*

A. — PLEXUS CERVICO-BRACHIAL

Le plexus cervico-brachial est formé par les anastomoses des branches antérieures des huit premiers nerfs cervicaux et du premier nerf dorsal. Mais, la simplicité plus grande des quatre premières anses anastomotiques d'une part, et la distribution spéciale des cinq dernières à la ceinture scapulaire et au membre supérieur d'autre part, permettent de le subdiviser en deux plexus

secondaires réunis par une anastomose, d'ailleurs équivalente aux autres. Nous décrivons donc :

1° Le *plexus cervical* ;
2° Le *plexus brachial*.

1° PLEXUS CERVICAL

Définition. — Le plexus cervical est constitué par les branches antérieures des quatre premiers nerfs cervicaux ; il est le plus simple de tous. En effet, chacune de ces branches, au niveau des apophyses transverses des vertèbres correspondantes, se divise en deux rameaux, l'un ascendant, l'autre descendant, qui s'unissent avec des rameaux similaires de la branche voisine pour former des anses dites *anses cervicales*, et c'est l'ensemble de ces trois premières anses qui a reçu le nom de plexus cervical. La branche antérieure du premier nerf cervical se distingue des autres en ce qu'elle n'a pas de rameau ascendant.

Branches constituantes, leurs rapports. — Comme les branches constituantes du plexus cervical, et en particulier les deux premières, affectent des rapports différents, il importe de donner une description spéciale de chacune d'elles.

1re *Branche antérieure.* — Nous avons vu (p. 831) que le premier nerf cervical sort du canal rachidien par le même orifice que l'artère vertébrale, au-dessous et un peu en arrière de ce vaisseau. Le nerf se place alors dans la gouttière de l'atlas et se divise en deux branches : l'une, postérieure, qui croise la vertébrale en passant au-dessus d'elle ; l'autre, antérieure, qui contourne l'apophyse articulaire supérieure de l'atlas en cheminant dans une rainure creusée à sa base. La branche antérieure arrive ainsi en avant de l'apophyse transverse correspondante et apparaît dans la région prévertébrale, entre le petit droit antérieur en dedans et le droit latéral en dehors. Dans ce parcours, elle est accolée à la courbe horizontale de l'artère vertébrale située en dehors d'elle, et elle ne l'abandonne qu'au niveau du trou transversaire. Sur son trajet, la première branche antérieure émet quelques filets très grêles destinés à l'articulation occipito-atloïdienne et aux parois de l'artère et des veines vertébrales. Parvenue à la face antérieure de l'apophyse transverse de l'atlas, elle se coude à angle droit, donne quelques filets aux muscles voisins et s'unit avec le rameau ascendant de la 2e branche cervicale, en une arcade dont la concavité regarde en arrière et un peu en dehors. Comme cette anse anastomotique embrasse l'apophyse transverse de l'atlas, on la désigne généralement sous le nom d'*anse de l'atlas*.

2e *Branche antérieure.* — Celle-ci se sépare de la branche postérieure au niveau du bord inférieur du grand oblique de la nuque et se dirige en dehors, puis en avant, en décrivant un arc de cercle dont la concavité embrasse la courbe verticale de l'artère vertébrale (fig. 538). Dans cette partie de son parcours, elle repose sur l'apophyse transverse de l'axis et répond, par son côté externe, au 1er muscle intertransversaire postérieur. Le rameau anastomotique

[*A. SOULIÉ.*]

ascendant qu'elle envoie à la 1re branche cervicale croise la face antérieure de l'artère vertébrale, et le rameau descendant s'unit avec le rameau ascendant de la 3e cervicale, en avant de l'apophyse transverse de l'axis. Cette dernière anse est connue sous le nom d'*anse de l'axis*.

3e et 4e *Branches antérieures*. — A partir de la 3e cervicale, les branches antérieures présentent une disposition et des rapports identiques. Elles se séparent des branches postérieures au niveau du trou de conjugaison et se placent dans la gouttière creusée à la face supérieure des apophyses transverses. Elles sont alors comprises entre les muscles intertransversaires antérieur et postérieur, qu'elles innervent, et l'artère vertébrale, au moment où elle sort du trou transversaire, passe immédiatement en avant d'elles.

En règle générale, le diamètre des quatre premières branches antérieures augmente graduellement de la 1re à la 4e. Les anses anastomotiques qu'elles forment, ou *anses cervicales*, portent, à compter de la troisième, le numéro d'ordre de la vertèbre dont elles embrassent l'apophyse transverse.

Situation et rapports du plexus cervical. — Les trois arcades nerveuses (anses de l'atlas, de l'axis et de la 3e cervicale), dont l'ensemble constitue le plexus cervical, sont situées dans la région profonde du cou, en avant des apophyses transverses des trois premières vertèbres cervicales. L'anse de l'atlas est un peu plus externe que les deux autres, car les rameaux qui la forment viennent de la région profonde de la nuque, et, de plus, l'apophyse transverse de l'atlas dépasse en dehors celles des vertèbres suivantes. Au point où elles apparaissent, les branches cervicales antérieures et leurs anses d'union sont comprises, de haut en bas, entre les muscles grand droit, long du cou, et les origines du scalène antérieur en dedans, et les faisceaux supérieurs d'insertion du splénius de l'angulaire et du scalène moyen en dehors. L'aponévrose prévertébrale, après avoir engainé le muscle long du cou et les fibres supérieures du scalène antérieur, et avant de se fixer aux tubercules apophysaires, envoie sur les anses cervicales de fortes lames conjonctives qui les maintiennent solidement dans leur position. Les anses cervicales sont longées en dedans par le paquet vasculo-nerveux du cou et recouvertes par les ganglions lymphatiques accolés au bord externe de la jugulaire interne. L'anse de l'atlas et la moitié supérieure de celle de l'axis se trouvent à la hauteur du ganglion cervical supérieur du sympathique; elles répondent en dedans à ce ganglion, à l'origine de la veine jugulaire interne et aux nerfs crâniens (glosso-pharyngien, spinal et hypoglosse) qui contournent cette veine peu après sa sortie du trou déchiré postérieur. Le plexus cervical est séparé des organes voisins par du tissu cellulaire lâche contenant de nombreux pelotons adipeux. Superficiellement, il correspond à la moitié supérieure du bord postérieur du sterno-mastoïdien, contre lequel apparaissent toutes les branches cutanées.

Origine et distribution des nerfs du plexus cervical. — Les nerfs du plexus cervical se détachent soit directement des branches antérieures cervicales, soit des anses anastomotiques qui unissent ces branches. On trouvera plus loin, résumée sous forme de tableaux, la disposition la plus fréquente de ces nerfs en ce qui concerne leur origine et leur constitution radiculaire.

Au point de vue descriptif, nous les diviserons en : *a*) branches superficielles ou cutanées dont l'ensemble est encore désigné sous le nom de *plexus cervical superficiel*, et en : *b*) branches profondes qui, par leur réunion, constituent le *plexus cervical profond*.

A. — BRANCHES SUPERFICIELLES OU CUTANEES DU PLEXUS CERVICAL PLEXUS CERVICAL SUPERFICIEL

Les branches du plexus cervical superficiel sont toutes de nature sensitive : elles ont, comme territoire principal de distribution, la peau de la région antéro-latérale du cou, qu'elles débordent en haut et en bas. En haut, elles envoient des rameaux en avant de l'oreille, sur tout le revêtement cutané du pavillon, et dans la région mastoïdienne; en bas, elles se répandent sur la partie antéro-externe du moignon de l'épaule et sur la face antérieure de la poitrine, où elles peuvent descendre parfois jusqu'au niveau de la 4e côte.

On décrit, en général, au plexus cervical superficiel quatre branches. Ce sont, de haut en bas :

1° La *branche mastoïdienne;*

2° La *branche auriculaire;*

3° La *branche cervicale transverse;*

4° La *branche sus-claviculaire*, désignée parfois sous le nom de *nerf sus-claviculaire*.

Quelques auteurs, Sappey entre autres, distinguent une branche sus-claviculaire et une branche sus-acromiale, et comptent ainsi cinq branches au plexus cervical superficiel. Il est préférable, croyons-nous, de maintenir l'ancienne division de Cruveilhier, qui est plus rationnelle et qui correspond à celle adoptée par les classiques étrangers. En effet, si l'on n'envisage que la distribution périphérique des branches superficielles, on doit compter en outre une branche sus-sternale; mais si l'on tient compte uniquement de leur mode d'origine, ce qui est beaucoup plus important, il faut reconnaître que, dans la grande majorité des cas, les branches sus-claviculaire, sus-acromiale et sus-sternale naissent d'un tronc commun, que l'on peut alors dénommer branche sus-claviculaire comme Cruveilhier, ou nerf sus-claviculaire comme Quain, Henle et Schwalbe. Les branches superficielles pourraient d'ailleurs être réunies en deux groupes principaux, le premier formé par les branches mastoïdienne, auriculaire et cervicale transverse, qui tirent leur origine de la 3e branche antérieure ou quelquefois de l'anse de l'axis, et le second constitué par la branche sus-claviculaire qui naît de la 4e cervicale. Les nerfs de la première catégorie apparaissent sous le bord postérieur du sterno-mastoïdien contre lequel ils se réfléchissent tous, soit en haut, soit en avant, tandis que les autres se montrent dans le triangle sus-claviculaire entre le bord postérieur du sterno-mastoïdien et le bord antérieur du trapèze. Tous les filets terminaux du plexus cervical superficiel, avant de devenir sous-cutanés, traversent l'aponévrose cervicale superficielle en passant dans de petites boutonnières fibreuses nettement limitées; avec eux se trouvent de fines artérioles et quelques veinules appartenant au système vasculaire du tégument externe et constituant, d'après Zuckerkandl, une voie collatérale importante.

[*A. SOULIÉ.*]

1° BRANCHE MASTOÏDIENNE

Syn. : Branche occipitale externe, Cruveilhier; nerf petit occipital, Anat. Nom.

Origine. — L'origine de cette branche paraît assez variable; d'après les classiques français (Cruveilhier, Sappey), elle naît presque toujours de la 2e cervicale; suivant Luschka et Henle, elle se détache au contraire de la 3e; enfin, pour Schwalbe, elle provient, en règle générale, de l'anse de l'axis. C'est, en effet, cette dernière disposition que nous avons le plus souvent observée.

Situation et rapports. — La branche mastoïdienne chemine d'abord horizontalement de dedans en dehors sous le sterno-mastoïdien, puis, lors-

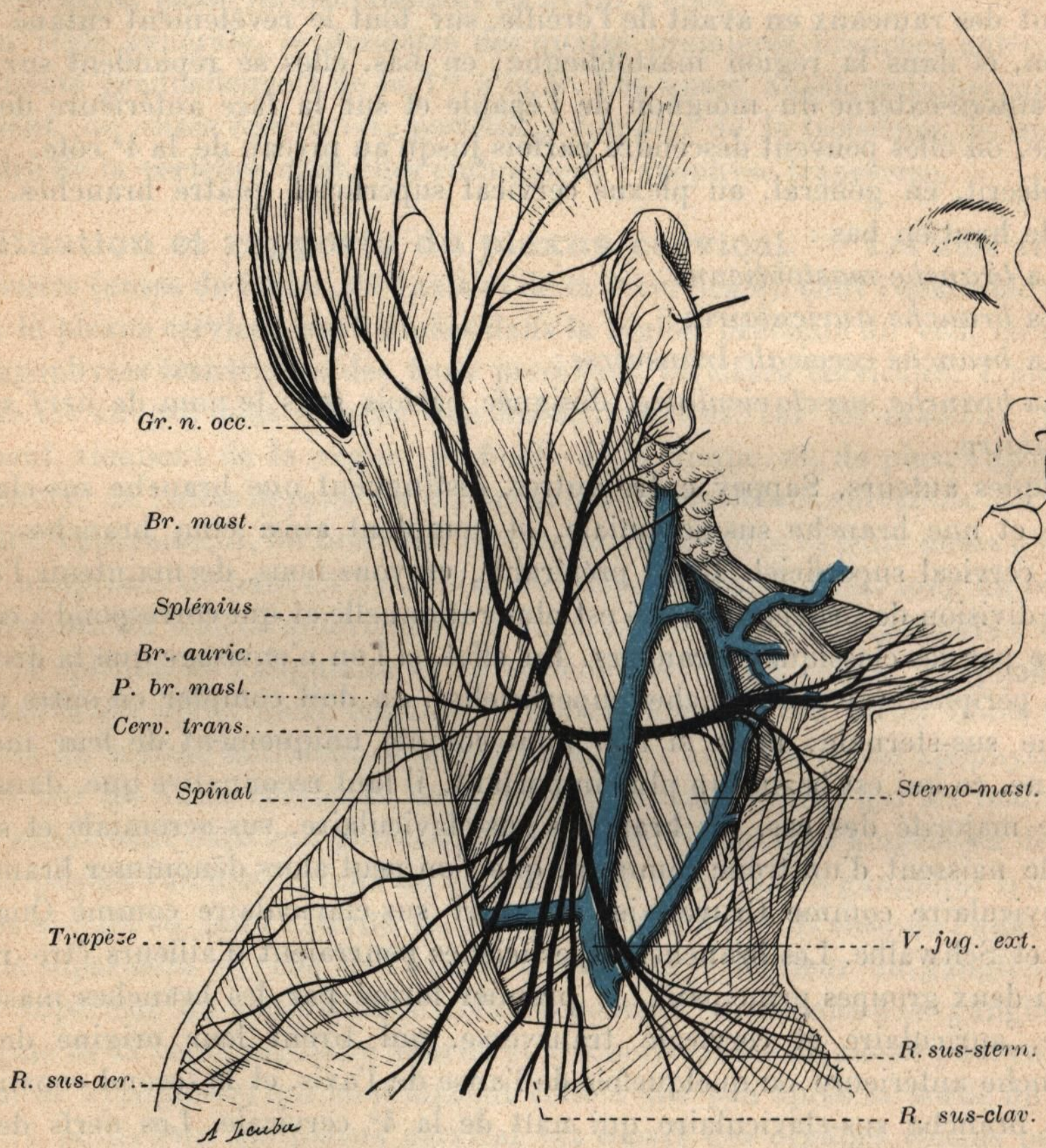

Fig. 542. — Plexus cervical superficiel. (D'après Hirschfeld.)

Il existe dans cette figure une petite branche mastoïdienne distincte.

qu'elle atteint le bord postérieur de ce muscle, elle change brusquement de direction, décrit une anse dont la concavité regarde en haut et un peu en avant, et monte vers l'apophyse mastoïde, recouverte par l'aponévrose cervicale superficielle. Les rapports qu'elle affecte avec les organes voisins dans cette dernière partie de son trajet sont un peu différents suivant les sujets. En général, elle s'applique sur le splénius et gagne, parallèlement au bord posté-

rieur du sterno-mastoïdien et dans la gaine de ce muscle, la région mastoïdienne. Là, elle passe devant les fibres d'insertion du sterno-mastoïdien à la ligne courbe occipitale supérieure, au niveau de laquelle elle se divise en deux rameaux. Dans certains cas, elle perfore la gaine du sterno-mastoïdien, à des hauteurs variables suivant les individus, devient superficielle et donne presque aussitôt ses filets terminaux. D'autres fois, elle est très postérieure et va s'appliquer sur le trapèze; sa disposition est alors particulièrement intéressante, car elle chemine, en décrivant de nombreuses sinuosités, dans une sorte de canal fibreux creusé dans l'aponévrose de ce muscle, et elle peut en imposer au premier abord pour une artère. Ces flexuosités reconnaissent la même cause que les anses ou les trajets en spirale que présentent fréquemment les branches ascendantes du plexus cervical superficiel; elles sont évidemment destinées à éviter aux nerfs des tiraillements dans les mouvements brusques d'extension ou de flexion de la tête. La branche mastoïdienne donne presque constamment, au niveau de son anse, quelques filets nerveux qui vont s'anastomoser avec la branche externe du spinal, peu après que cette dernière a traversé le sterno-mastoïdien.

Distribution. — Nous avons vu qu'en général la branche mastoïdienne se divise au voisinage de l'apophyse mastoïde. Des deux rameaux qu'elle donne, l'un, l'antérieur (petite branche mastoïdienne, voir fig. 542, et aux Anomalies du plexus cervical), s'unit à la branche auriculaire, tandis que l'autre, le postérieur, s'anastomose avec les filets terminaux du grand nerf occipital, dont les dimensions varient en raison inverse de celles du rameau postérieur de la branche mastoïdienne. Les ramifications terminales de cette dernière se distribuent à toute la région occipitale latérale et atteignent en avant le sillon rétro-auriculaire, tandis qu'en haut, Cruveilhier a pu suivre certains ramuscules très fins jusque vers la partie antérieure du pariétal. Valentin et quelques autres anatomistes prétendent avoir disséqué des filets de la branche mastoïdienne qui se rendaient dans les muscles occipital et auriculaire postérieur, mais il ne faut voir là que des faisceaux de fibres nerveuses en relation avec l'exercice du sens musculaire. L'innervation de ces deux muscles appartient, en effet, au rameau auriculaire postérieur du facial.

2° BRANCHE AURICULAIRE

Syn. : Nerf auriculaire cervical ou postérieur;
nerf sous-cutané supérieur du cou, Bock, Valentin; grand nerf auriculaire, Anat. Nom.

Origine. — La branche auriculaire, dans la majorité des cas la plus volumineuse du plexus cervical superficiel, tire son origine de la 3e anse cervicale ou de la 3e branche antérieure, et quelquefois de l'une, et de l'autre; ce n'est qu'exceptionnellement qu'elle naît de l'anse de l'axis ou de la 2e cervicale. Il n'est pas rare de la voir se détacher d'un tronc qui lui est commun avec la cervicale transverse.

Situation et rapports. — Comme la précédente, la branche auriculaire chemine d'abord sous le sterno-mastoïdien, dont elle embrasse le bord postérieur dans une anse à concavité dirigée en haut et en avant ; elle se place

[*A. SOULIÉ.*]

ensuite sur la face antérieure de ce muscle, qu'elle parcourt par un trajet obliquement ascendant pour gagner la région de l'oreille (fig. 542). Elle monte ainsi à quelques millimètres en arrière de la veine jugulaire externe (Valentin) parallèlement au bord postérieur du peaucier, d'abord dans la gaine du sterno-mastoïdien, puis entre l'aponévrose superficielle et le peaucier. A la hauteur de l'angle du maxillaire inférieur, elle se divise en deux rameaux : l'un, antérieur, grêle; l'autre, postérieur, plus volumineux; rampant l'un et l'autre entre le feuillet aponévrotique qui recouvre la glande parotide et le tissu cellulaire sous-cutané.

Distribution. — 1° *Rameau auriculaire antérieur.* — (*Syn.* : Rameau auriculaire externe, Cruveilhier; R. A. inférieur, Krause; R. facial, Arnold; R. auriculaire, Hyrtl). — Ce rameau se dirige directement en haut vers l'angle que fait le pavillon de l'oreille avec la paroi crânienne; puis, arrivé à la naissance du lobule, il le perfore d'arrière en avant, en passant, entre la queue de l'hélix et l'antitragus, au travers du trousseau fibreux qui réunit ces deux cartilages. Il se subdivise alors en trois rameaux secondaires, l'un descendant vers le lobule et les deux autres ascendants. De ceux-ci, l'un monte en avant pour se perdre en filets terminaux dans la peau qui recouvre le cartilage de la conque et la portion initiale du conduit auditif externe, où ses dernières ramifications s'anastomosent avec celles du rameau auriculaire du pneumo-gastrique; quant à l'autre, il gagne en arrière la gouttière de l'hélix, qu'il parcourt dans toute sa longueur en fournissant de fins ramuscules cutanés à toute la partie supérieure et externe du pavillon.

Le rameau auriculaire antérieur donne constamment, depuis l'angle de la mâchoire jusqu'à la hauteur du lobule de l'oreille, un certain nombre de filets qui se portent en avant vers la glande parotide; on les désigne sous le nom de *filets parotidiens*. Ceux-ci proviennent quelquefois d'un rameau distinct qui tire son origine de la branche auriculaire avant sa bifurcation. Ces filets nerveux, au nombre de quatre à six, croisent la parotide d'arrière en avant pour aller innerver la peau de la région qui recouvre cette glande. Quelques-uns s'enfoncent dans son intérieur et se mettent en rapport avec les culs-de-sac sécréteurs; Cruveilhier en a vu deux qui, avant de devenir sous-cutanés, se rendaient d'abord à un petit ganglion. Les filets parotidiens les plus inférieurs prennent une direction horizontale et s'unissent, soit aux ramifications terminales du plexus mentonnier, soit aux branches plexiformes du cervico-facial (Valentin). Parmi eux, il en est un qui fournit, au moment où il passe sur la jugulaire externe, un fin ramuscule descendant le long de cette veine, sur la paroi externe de laquelle il s'anastomose avec un filet ascendant venu de la branche cervicale transverse.

2° *Rameau auriculaire postérieur.* — (*Syn.* : Rameau auriculaire interne, Cruveilhier; R. mastoïdien, Hyrtl). — Le rameau auriculaire postérieur, après avoir perforé l'aponévrose cervicale superficielle, gagne l'angle de l'oreille, derrière laquelle il se trouve placé sur un plan plus superficiel, et à quelques millimètres en avant de l'artère auriculaire postérieure et de la branche auriculaire du facial. Il se divise bientôt en deux rameaux secondaires : l'un, antérieur, prend le nom d'*auriculaire interne*; l'autre, postérieur, celui de *mastoïdien*. Le rameau auriculaire interne se répand dans la peau de la surface

interne du pavillon ; quelques-uns de ses filets atteignent par un trajet récurrent la gouttière de l'hélix, d'autres perforent ce cartilage, et presque tous vont s'anastomoser avec les branches terminales du rameau auriculaire antérieur. Le rameau mastoïdien, après être passé au-dessus de l'artère et du nerf auriculaire postérieur, se distribue à la partie antérieure de la région mastoïdienne où il s'unit aux dernières ramifications de la branche mastoïdienne. Depuis Valentin, quelques auteurs font anastomoser le rameau auriculaire interne avec la branche auriculaire du facial, et concluent que le muscle occipital et le muscle auriculaire postérieur sont innervés par le plexus cervical. Cette anastomose est formellement niée par Cruveilhier. Nous ne l'avons, pour notre compte, jamais rencontrée, et nous pensons que, si elle existe, elle se compose uniquement de fibres en relation avec le sens musculaire qui se rendent à ces deux muscles dont le facial est le seul nerf moteur.

3° BRANCHE CERVICALE TRANSVERSE

Syn. : Nerf cervical superficiel, Cruveilhier; nerf sous-cutané moyen du cou, Bock. Valentin; nerf cutané du cou. Anat. Nom.

Origine. — La branche cervicale transverse se présente, en général, sous une forme aplatie; elle se détache le plus souvent de l'anse de l'axis, mais quelquefois elle naît par un tronc commun avec la branche auriculaire de la 3e branche cervicale antérieure.

Situation et rapports. — D'abord dirigée de dedans en dehors et de haut en bas, la cervicale transverse chemine sous le sterno-mastoïdien, puis, lorsqu'elle atteint le bord postérieur de ce muscle, elle se recourbe brusquement vers la ligne médiane pour venir croiser, dans un plan horizontal mené par l'os hyoïde, la face antérieure du sterno-mastoïdien, décrivant ainsi une courbe dont la concavité regarde en avant et un peu en dedans. Les rapports qu'elle affecte avec la jugulaire externe dans la partie superficielle de son trajet varient suivant les sujets. Tantôt elle passe au-dessus de cette veine, tantôt elle s'insinue au-dessous; en général, leur point de contact se fait à l'union du chef sternal et claviculaire du sterno-mastoïdien (fig. 542). Dans tous les cas, elle fournit à ce niveau un petit filet qui monte le long de la jugulaire externe pour aller s'anastomoser avec le petit ramuscule descendant que nous avons vu se détacher de la branche auriculaire. Il ne faudrait pas, d'une manière absolue, considérer ces filets comme des nerfs vaso-moteurs, ainsi que paraissent le croire qnelques auteurs, car, dans un cas particulier, Cruveilhier a pu les suivre jusque dans la peau de la région sus-hyoïdienne.

Dans tout son parcours horizontal, la branche cervicale transverse est recouverte par l'aponévrose superficielle et par le peaucier. C'est seulement en avant du bord antérieur du sterno-mastoïdien qu'elle perfore l'aponévrose, et qu'elle se divise, sous le peaucier, en une série de rameaux cutanés le plus souvent groupés en deux troncs principaux, l'un supérieur, l'autre inférieur.

Distribution. — 1° *Rameau supérieur.* — (Rameau sous-cutané moyen du cou, Bock). — Ce rameau représente le prolongement de la cervicale transverse et se place au-dessus de l'os hyoïde, d'abord entre l'aponévrose superficielle et

[*A. SOULIÉ.*]

le peaucier, puis au-dessus de ce muscle. Ses filets très grêles se distribuent à toute la région sus-hyoïdienne jusque vers l'angle de la mâchoire ; quelques-uns débordent le maxillaire inférieur dans sa partie antérieure et s'unissent aux fibres terminales du nerf mentonnier.

Quelques classiques enseignent que le rameau supérieur s'anastomose avec le cervico-facial. Langer a même décrit au-dessus du peaucier une *anse cervicale superficielle* dite *anse de Langer*, résultant de l'union d'un filet descendant du facial avec un filet ascendant de la cervicale transverse, et de laquelle naîtraient des fibres motrices pour le peaucier. Cruveilhier avait émis, au sujet de cette anse, une opinion qui nous paraît très rationnelle : il s'agit là, non d'une anastomose mais d'un accolement de fibres, et il importe de remarquer que les filets du facial et les rameaux plexiformes de la cervicale transverse restent à peu près constamment séparés par l'épaisseur du peaucier qui, quoi qu'on en ait pu dire, est innervé uniquement par le facial. C'est, en effet, ce qu'ont démontré les recherches de Volkmann et d'autres physiologistes.

2° *Rameau inférieur.* — (Rameau sous-cutané inférieur du cou, Bock). — Le rameau inférieur se divise presque aussitôt en un pinceau de filets qui se détachent le long du bord antérieur du sterno-mastoïdien et qui se perdent dans la région sous-hyoïdienne. Les plus internes n'ont aucun rapport avec le peaucier, dont le bord antérieur reste situé en dehors d'eux. Les filets inférieurs s'anastomosent avec les rameaux sus-sternaux de la branche sus-claviculaire, quelques-uns traversent la ligne médiane et s'unissent avec ceux du côté opposé. Une pareille disposition s'observe également pour les divisions du rameau supérieur qui atteignent la région sus-hyoïdienne médiane.

4° BRANCHE SUS-CLAVICULAIRE

Syn. : Nerfs sus-claviculaires ou supra-claviculaires, Henle, Schwalbe ; branche sus-acromiale et sus-claviculaire, Sappey.

A l'exemple de Cruveilhier et des anatomistes étrangers, nous réunissons sous ce titre, pour les raisons que nous avons données plus haut, les branches descendantes du plexus cervical superficiel.

Origine. — La branche sus-claviculaire prend naissance de la 3e anse ou de la 4e branche cervicale, et dans certains cas des deux à la fois. Elle se présente sous la forme d'un tronc unique, rubané, d'une largeur moyenne de 3 millimètres. On peut voir quelquefois le rameau de l'angulaire et une des racines du phrénique avoir avec cette branche une origine commune.

Situation et rapports. — La branche sus-claviculaire, après un très court trajet sous le sterno-mastoïdien, se divise en plusieurs rameaux. Elle apparaît au niveau du bord postérieur de ce muscle, suivant un plan horizontal qui passe par le bord supérieur du cartilage thyroïde (Luschka). Les branches de bifurcation, le plus souvent au nombre de trois, se séparent du tronc principal à angle aigu et prennent, au sein du tissu graisseux qui remplit la fosse sus-claviculaire, une disposition rayonnante vers la clavicule. Dans ce parcours elles croisent successivement en avant le muscle omo-hyoïdien, la portion de la sous-clavière située en dehors des scalènes, les artères cervicale transverse et

scapulaire postérieure ainsi que leurs veines satellites, mais elles restent séparées de ces organes par l'aponévrose cervicale moyenne ; l'aponévrose superficielle et le peaucier les recouvrent. C'est seulement vers la base du triangle sus-claviculaire qu'elles s'insinuent entre l'aponévrose et le peaucier, puis au-dessus de ce muscle pour devenir sous-cutanées. Les rameaux internes passent sur la veine jugulaire externe et vont s'étaler au-dessus des chefs inférieurs

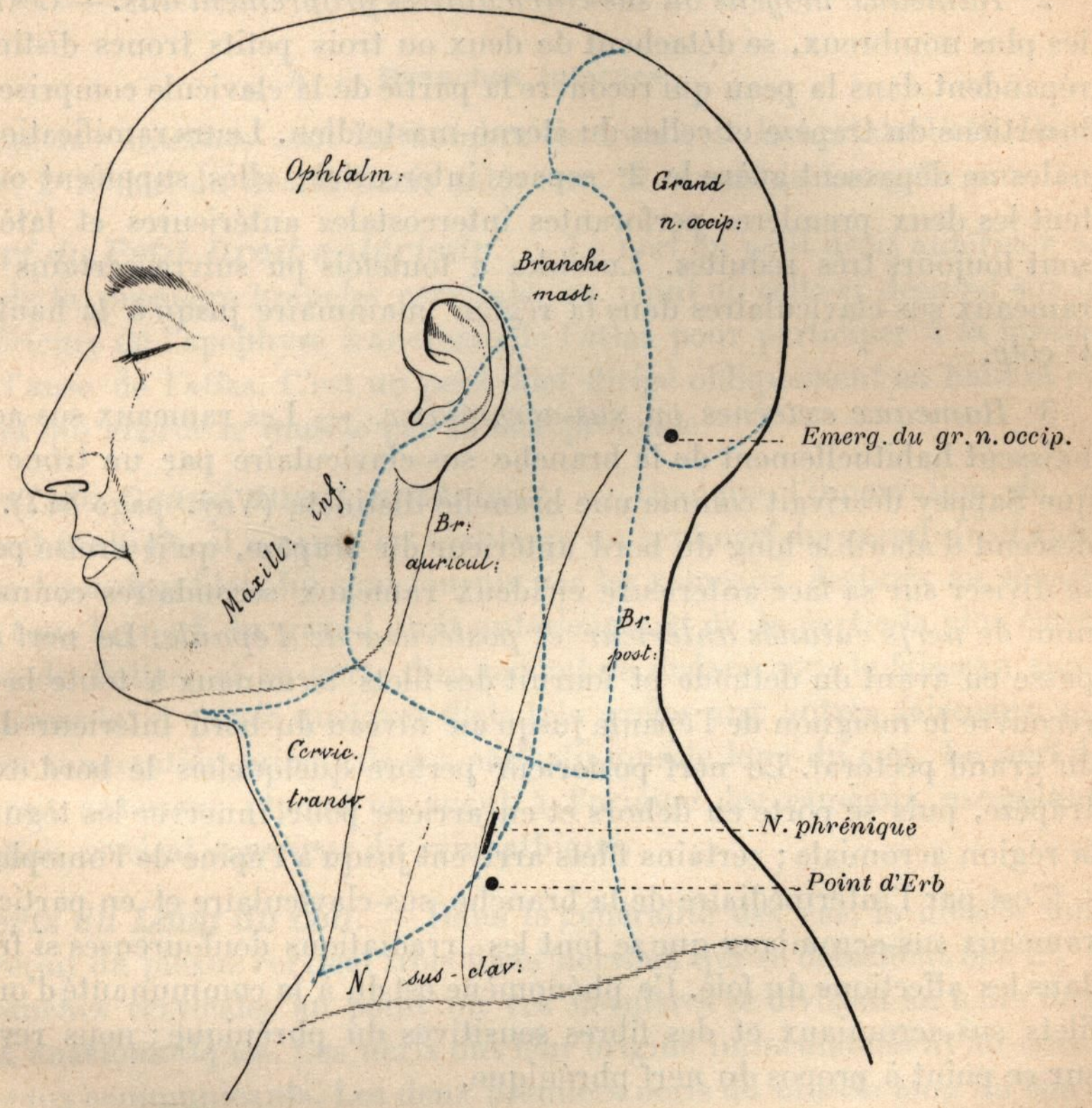

Fig. 543. — Territoires cutanés du plexus cervical. (D'après G. D. Thane, simplifié.)

d'insertion du sterno-mastoïdien (fig. 542), les rameaux externes s'épanouissent en avant des insertions du trapèze à l'acromion et à la clavicule, et perdent bientôt tout rapport avec le peaucier.

Distribution. — Nous décrirons à la branche sus-claviculaire trois ordres de rameaux terminaux : 1° des *rameaux internes* ou *sus-sternaux*; 2° des *rameaux moyens* ou *sus-claviculaires proprement dits*; 3° des *rameaux externes* ou *sus-acromiaux*.

1° *Rameaux internes ou sus-sternaux*. — Ces rameaux proviennent d'un tronc unique, bifurcation interne de la branche sus-claviculaire, qui, aussitôt après être passé sur la jugulaire externe, se résout en un bouquet de 8 à 10 filets très grêles. Les uns se distribuent à la peau qui revêt le chef claviculaire du sterno-mastoïdien ; les autres, situés en dedans du bord antérieur du

[*A. SOULIÉ.*]

peaucier, passent sur le chef sternal du sterno-mastoïdien. Ces derniers aboutissent au revêtement cutané qui recouvre la fourchette sternale au voisinage de laquelle se terminent les ramifications les plus inférieures de la branche cervicale transverse avec lesquelles ils s'anastomosent. Les deux ou trois rameaux les plus internes donnent constamment quelques filets très fins qui se rendent à la face antérieure de l'articulation sterno-claviculaire (Rüdinger, Hepburn).

2° *Rameaux moyens ou sus-claviculaires proprement dits.* — Ces rameaux, les plus nombreux, se détachent de deux ou trois petits troncs distincts et se répandent dans la peau qui recouvre la partie de la clavicule comprise entre les insertions du trapèze et celles du sterno-mastoïdien. Leurs ramifications terminales ne dépassent guère le 2e espace intercostal ; elles suppléent ou complètent les deux premières perforantes intercostales antérieures et latérales qui sont toujours très réduites. Luschka a toutefois pu suivre certains filets des rameaux sus-claviculaires dans la région mammaire jusqu'à la hauteur de la 4e côte.

3° *Rameaux externes ou sus-acromiaux.* — Les rameaux sus-acromiaux naissent habituellement de la branche sus-claviculaire par un tronc commun que Sappey décrivait comme une branche distincte (Voy. page 847). Ce tronc descend d'abord le long du bord antérieur du trapèze, qu'il croise pour venir se diviser sur sa face antérieure en deux rameaux secondaires connus sous le nom de *nerfs cutanés antérieur et postérieur de l'épaule.* Le nerf antérieur passe en avant du deltoïde et fournit des filets terminaux à toute la peau qui recouvre le moignon de l'épaule jusqu'au niveau du bord inférieur du tendon du grand pectoral. Le nerf postérieur perfore quelquefois le bord externe du trapèze, puis se porte en dehors et en arrière pour innerver les téguments de la région acromiale ; certains filets arrivent jusqu'à l'épine de l'omoplate.

C'est par l'intermédiaire de la branche sus-claviculaire et en particulier des rameaux sus-acromiaux que se font les irradiations douloureuses si fréquentes dans les affections du foie. Ce phénomène est dû à la communauté d'origine des filets sus-acromiaux et des fibres sensitives du phrénique ; nous reviendrons sur ce point à propos du nerf phrénique.

B. — BRANCHES PROFONDES DU PLEXUS CERVICAL
PLEXUS CERVICAL PROFOND

Nous distinguerons dans le plexus cervical profond : 1° *les branches musculaires*; 2° *les branches anastomotiques.*

I. BRANCHES MUSCULAIRES

Les branches motrices du plexus cervical se distribuent à des territoires musculaires très divers. Elles se rendent, à l'exclusion d'autres nerfs, aux muscles prévertébraux et aux muscles de la région sous-hyoïdienne ; elles contribuent, en outre, à innerver le trapèze et le sterno-mastoïdien qui reçoivent également des fibres du spinal, l'angulaire et le rhomboïde qui sont aussi tributaires du plexus brachial, et enfin le diaphragme dont les faisceaux à insertions costales tirent quelques rameaux des derniers nerfs intercostaux. On voit, par

cette énumération, qu'un certain nombre de muscles inspirateurs sont innervés par le plexus cervical, et, comme ces muscles doivent avoir une action synergique avec ceux dont les nerfs viennent du plexus brachial, il en résulte que la limite entre ces deux plexus devient conventionnelle tant au point de vue morphologique qu'au point de vue fonctionnel.

Pour la commodité de la description, nous diviserons les branches musculaires en : A. *branches internes*; B. *branches externes*; C. *branches descendantes*.

A. — Branches internes.

Les branches internes sont au nombre de trois : 1° le nerf du Petit Droit antérieur; 2° le nerf du Grand Droit antérieur; 3° le nerf du Long du cou.

1° ***Nerf du Petit Droit antérieur.*** — Le nerf du petit droit antérieur se détache de la première branche cervicale, au point où celle-ci descend sur la face antérieure de l'apophyse transverse de l'atlas pour participer à la formation de l'anse de l'atlas. C'est un petit filet dirigé obliquement en haut et en dedans, et qui aborde le muscle par sa face profonde.

2° ***Nerf du Grand Droit antérieur.*** — Quoique l'innervation de ce muscle soit multiple, il n'existe en réalité qu'un seul nerf du grand droit antérieur, car les autres filets lui sont fournis par les rameaux destinés au muscle long du cou. Le nerf du grand droit antérieur naît de la partie la plus élevée de l'anse de l'atlas, et se porte directement en dedans sous le faisceau supérieur du muscle; il envoie quelques filets très grêles aux autres faisceaux qui tirent leur innervation principale des nerfs du muscle long du cou. Le nerf du grand droit antérieur répond en avant à l'origine des rameaux ascendants du ganglion cervical supérieur du sympathique.

3° ***Nerfs du Long du cou.*** — Dans la généralité des cas, le muscle long du cou reçoit du plexus cervical trois filets nerveux qui se détachent des 2e, 3e et 4e branches cervicales au point où ces dernières se divisent en leurs deux rameaux anastomotiques. Ces nerfs ont leur origine immédiatement au-dessus des rameaux communicants. Les deux premiers nerfs du muscle long du cou se dirigent à peu près horizontalement en dedans, perforent l'aponévrose prévertébrale et abordent le muscle par sa face antérieure et externe; ils sont situés en arrière et un peu en dehors du ganglion cervical supérieur et de la chaîne du sympathique. Le filet, ou nerf inférieur, qui a un trajet descendant, côtoie le bord externe du ganglion, puis de la chaîne sympathique, avant d'atteindre le muscle long du cou. Chacun de ces nerfs fournit toujours un petit filet qui se porte dans les faisceaux inférieurs du grand droit antérieur.

B. — Branches externes.

On compte six sortes de branches externes, ce sont : 1° le nerf du Droit latéral; 2° le nerf du Sterno-mastoïdien; 3° les nerfs des Scalènes; 4° le nerf du Trapèze; 5° le nerf de l'Angulaire; 6° le nerf du Rhomboïde.

1° ***Nerf du Droit latéral.*** — Ce nerf très grêle naît de la première anse cervicale sur l'apophyse transverse de l'atlas, et se dirige en dehors et un

peu en haut pour aborder le muscle par sa face postérieure. Il traverse ainsi le petit espace ellulo-graisseux situé en avant de la courbe horizontale de l'artère vertébrale qu'il croise, en passant au-dessus d'elle.

Il ne faut pas considérer le nerf du droit latéral comme un nerf particulier. On sait, en effet, que le muscle droit latéral représente le 1er intertransversaire postérieur, et que chaque branche antérieure des nerfs rachidiens, en traversant l'espace intertransversaire, fournit un petit filet pour chacun des

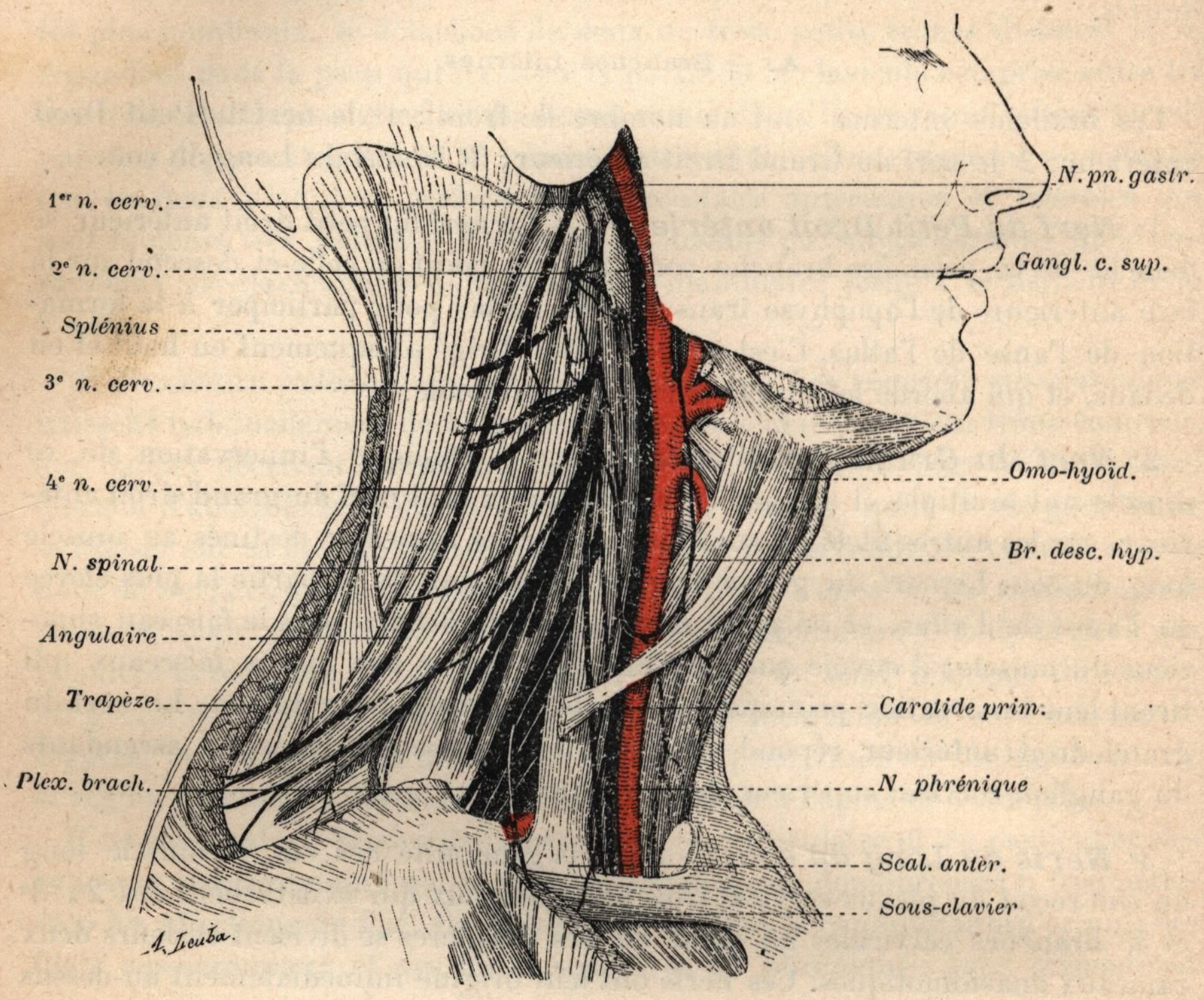

Fig. 544. — Plexus cervical profond. — D'après Hirschfeld.
Comparer avec la figure 509, d'après Cunéo.

muscles qui limitent cet espace. Dans ces conditions, le nerf du droit latéral serait le filet destiné à l'intertransversaire postérieur, et le filet de l'intertransversaire antérieur serait représenté par le nerf du petit droit antérieur.

2° ***Nerf du Sterno-mastoïdien***. — Le nerf du sterno-mastoïdien est fourni par un petit rameau qui se détache de l'anse de l'axis et qui pénètre presque aussitôt dans ce muscle, entre les faisceaux sterno- et cléido-occipitaux, en décrivant une courbe dont la concavité regarde en haut et un peu en arrière. Il se porte ainsi à la rencontre d'un rameau analogue émané de la branche externe du spinal (fig. 545). L'union de ces deux nerfs se fait tantôt à angle aigu, tantôt sous la forme d'une anse à concavité supérieure qui se trouve placée, le plus souvent, à l'union du tiers supérieur et du tiers moyen du sterno-mastoïdien.

Anse anastomotique avec le spinal. — Une question qui a préoccupé assez longtemps les anatomistes et les cliniciens, c'est l'étude de la part contributive du spinal et des nerfs cervicaux à l'innervation du sterno-mastoïdien. Elle fut résolue en 1858, au point de vue fonctionnel, par Claude Bernard, qui, après avoir sectionné la branche externe du spinal, a constaté que le sterno-mastoïdien ne se contractait plus comme muscle de l'orientation et agissait seulement dans les inspirations profondes. Cl. Bernard en conclut que le plexus cervical ne fournissait au sterno-mastoïdien que des fibres respiratoires. Au point de vue anatomique, Bischoff (1832), Mayer, Valentin (1843), ont décrit et figuré les anastomoses des deux nerfs à l'intérieur du muscle, et Maubrac (Th. de Bordeaux, 1883), serrant de plus près le problème, a essayé d'établir la distribution nerveuse pour chacun des faisceaux du sterno-mastoïdien. Pour cet auteur, le spinal se place entre le cléido- et le sterno-mastoïdien, et rampe à la face postérieure du cléido- et du sterno-occipital, contre lesquels la branche cervicale, provenant uniquement de la 3e paire ou augmentée d'un filet de la 2e paire rachidienne, vient s'anastomoser en une arcade d'où part un bouquet de fibrilles placées entre le sterno- et le cléido-mastoïdien. Chaque faisceau musculaire a ses filets nerveux particuliers : 1° le cléido-mastoïdien reçoit des fibres venant directement du spinal, qui se détachent quelquefois au niveau de l'anastomose; 2° le sterno-mastoïdien est innervé par l'anastomose seule; 3° le cléido- et le sterno-occipital tirent, en général, leurs nerfs de l'anastomose; dans certains cas ils possèdent en outre des fibres venues directement de la 3e branche cervicale. — Nous avons souvent retrouvé la disposition décrite par Maubrac; dans quelques cas spéciaux, il nous a été possible de disséquer l'anse anastomotique et de nous convaincre qu'en définitive chacune des portions du sterno-mastoïdien reçoit une part sensiblement égale des fibres du spinal et des nerfs cervicaux, ainsi que le montre la fig. 545. Les filets nerveux ne naissent pas exclusivement de l'anse, le rameau cervical en fournit quelques-uns avant de s'anastomoser avec la branche externe du spinal qui continue à donner quelques ramuscules au delà de l'arcade anastomotique par le tronc qui se rend au trapèze. Les recherches récentes de Sternberg (16e Congrès allem. de médec. int., 1898) ne concordent pas avec les faits précédents. Pour cet auteur le sterno-mastoïdien reçoit ses fibres motrices uniquement du spinal, et les nerfs cervicaux fournissent seulement à ce muscle des fibres sensitives.

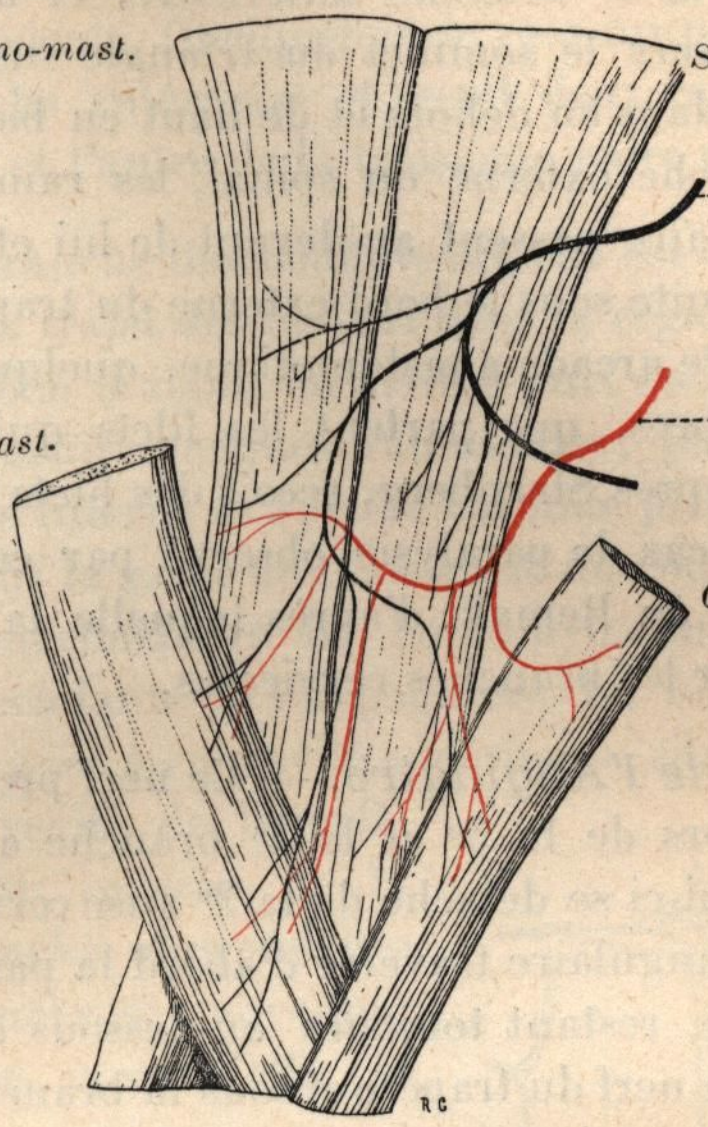

Fig. 545. — Arcade nerveuse du sterno-mastoïdien.

Le sterno-mastoïdien droit disséqué par sa face profonde. Comparer avec la fig. 510, d'après Cunéo.

3° ***Nerfs des Scalènes.*** — Le plexus cervical donne, en général, trois rameaux nerveux aux muscles scalènes. Le premier se détache de la 3e branche antérieure et se perd dans les chefs d'insertion du scalène moyen aux apophyses transverses de l'axis et de la 3e vertèbre cervicale. Les deux autres naissent de la 4e branche cervicale à son point d'émergence entre les scalènes moyen et antérieur, de chaque côté de l'anastomose qui l'unit à la 5e branche; l'un, filet antérieur, va innerver les faisceaux du scalène antérieur qui s'attachent aux 3e et 4e apophyses transverses; l'autre, filet postérieur, aboutit aux faisceaux correspondants du scalène moyen et du scalène postérieur.

[*A. SOULIÉ.*]

4° ***Nerf du Trapèze.*** — Le trapèze, comme le sterno-mastoïdien, possède une double innervation, provenant du plexus cervical et de la branche externe du spinal; cette dernière se termine dans sa portion acromiale et sus-claviculaire. Aussi, la plupart des observations faites au sujet des nerfs du sterno-mastoïdien s'appliquent-elles à ceux du trapèze. Le nerf du trapèze tire son origine de la 3e branche antérieure, et apparaît au-dessus de l'aponévrose moyenne, vers le sommet du triangle sus-claviculaire qu'il traverse obliquement de dedans en dehors et de haut en bas. Sa direction est parallèle à celle de la branche externe du spinal, les rameaux sus-acromiaux de la branche sus-claviculaire passent au-devant de lui et le croisent de dedans en dehors. Il pénètre ensuite sous le bord externe du trapèze et s'anastomose avec le spinal. C'est de cette arcade anastomotique, quelquefois formée par un simple accolement de fibres, que partent les filets qui se distribuent dans le muscle. Le trapèze, d'après Sternberg, reçoit des filets moteurs du spinal et des nerfs cervicaux; un cas de paralysie observé par cet auteur lui permet de confirmer l'hypothèse de Remak, d'après laquelle la portion acromiale du trapèze est innervée par les branches cervicales.

5° ***Nerf de l'Angulaire.*** — Ce nerf procède souvent d'une double origine, et vient alors de la 3e et la 4e branche antérieure; lorsqu'il naît d'un tronc unique, celui-ci se détache de la 3e anse cervicale. Accolé au scalène postérieur, le nerf de l'angulaire traverse d'abord la partie supérieure dé la fosse sus-claviculaire, en restant toujours au-dessous du muscle omo-hyoïdien; il passe ainsi sous le nerf du trapèze et sous la branche externe du spinal dont le sépare l'aponévrose cervicale moyenne, et il s'engage sous le bord externe du trapèze. Le nerf de l'angulaire décrit alors, pour aboutir à la région sus-scapulaire, une anse qui embrasse le bord externe du scalène postérieur, derrière lequel il pénètre dans l'angulaire, à une faible distance de son insertion à l'omoplate.

6° ***Nerf du Rhomboïde.*** — La direction et les rapports de ce nerf sont à peu près les mêmes que pour le précédent, leur origine diffère quelquefois, car, le plus souvent, le nerf du rhomboïde provient uniquement de la quatrième cervicale ou de l'anastomose qui unit celle-ci à la cinquième. Il chemine parallèlement au nerf de l'angulaire à quelques millimètres au-dessous de lui, affectant avec les organes voisins des relations identiques jusque dans la région sus-scapulaire. Là, il s'insinue entre le scalène postérieur et l'angulaire, dont il croise transversalement la face antérieure, et aborde le rhomboïde par son bord supérieur. Quelques filets se distribuent au petit rhomboïde; d'autres, les plus nombreux, passent en écharpe en avant de ce faisceau musculaire et se perdent dans la portion principale du muscle.

C. — Branches descendantes.

Les branches descendantes sont les plus importantes, tant au point de vue de leur volume que de leurs fonctions. Elles sont au nombre de deux : 1° la branche descendante interne; 2° le nerf phrénique.

1° BRANCHE DESCENDANTE INTERNE

Syn. : Branche cervicale descendante interne ou musculaire de la région sous-hyoïdienne, Cruveilhier; nerf cervical descendant, Henle; rameau cervical descendant inférieur, Schwalbe.

Origine. — La branche descendante interne se constitue par deux rameaux, à peu près de même volume, émanés l'un de la deuxième cervicale ou de l'anse de l'axis, et l'autre de la troisième cervicale. Quelquefois le rameau principal tire son origine de la deuxième branche antérieure et reçoit deux racines secondaires, issues l'une de la première, et l'autre de la troisième paire cervicale.

Situation et rapports. — La branche descendante interne est caractérisée, comme son nom l'indique, par son trajet descendant dans la région cervicale. Elle se place sous le sterno-mastoïdien d'abord en arrière puis en dehors de la jugulaire interne, à laquelle elle fournit quelques ramuscules; plus rarement elle passe entre la veine jugulaire interne et l'artère carotide primitive. Contenue, sur une étendue variable, dans la gaine des vaisseaux du cou, elle en sort un peu au-dessous du tendon intermédiaire de l'omo-hyoïdien pour aller s'anastomoser avec la branche descendante de l'hypoglosse. La forme la plus fréquente de l'anastomose est une anse à concavité supérieure, située en avant des gros vaisseaux, et de la convexité de laquelle partent des filets nerveux pour les muscles de la région sous-hyoïdienne. La branche descendante interne est recouverte par l'aponévrose moyenne, le sterno-mastoïdien, l'aponévrose superficielle, le peaucier et la peau.

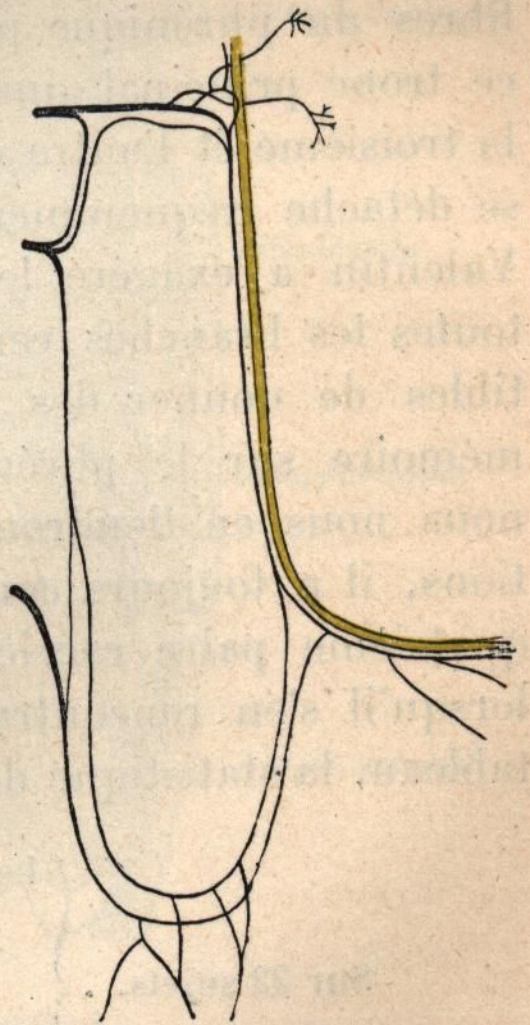

Fig. 546. — Constitution de l'anse dite de l'hypoglosse. (Schéma, d'après M. Holl.)

Les branches cervicales en noir. l'hypoglosse en jaune.

Anse de l'hypoglosse. — On s'est longtemps demandé quelle était la part contributive de l'hypoglosse et de la descendante interne dans cette anse. Déjà Volkmann et Longet avaient montré que l'excitation du nerf de la 12e paire est sans action sur les muscles innervés par l'anse de l'hypoglosse. Luschka, à la suite de nombreuses dissections sur l'homme, avait conclu que la branche descendante de l'hypoglosse représentait des fibres cervicales parvenues au nerf de la 12e paire par voie d'anastomose, et proposait, comme Andersch, de désigner cette branche descendante, sous le nom de *rameau descendant du cou*. Holl (1876) a repris cette étude et a établi d'une manière définitive (fig. 546) : 1° que la branche descendante de l'hypoglosse contient des fibres cervicales qui passent dans le tronc de ce nerf au niveau de l'anastomose entre la 1re anse cervicale et le nerf de la 12e paire; 2° qu'aucune fibre de l'hypoglosse ne descend dans l'anse anastomotique; 3° que, bien au contraire, des fibres provenant des nerfs cervicaux passent par elle dans la région sus-hyoïdienne pour les muscles thyro- et génio-hyoïdien; ces dernières peuvent venir de l'anastomose supérieure ou de la descendante interne. L'observation clinique semble confirmer ces résultats si absolus qu'ils soient. On n'a jamais signalé de paralysie de l'hypoglosse ayant un retentissement sur les muscles innervés par l'anse; au contraire, il paraît certain (Volkmann) que quelques fibres cervicales innervent les muscles de la langue, à cause des désordres de la parole qui accompagnent constamment les lésions de la partie supérieure de la moelle cervicale.

Distribution. — L'anse anastomotique entre la branche descendante interne et la branche descendante de l'hypoglosse émet trois ordres de rameaux :

1° un rameau supérieur, quelquefois double, qui se dirige transversalement en avant et en dedans pour se terminer dans le muscle sterno-hyoïdien et dans le ventre antérieur de l'omo-hyoïdien; 2° un ou plusieurs rameaux moyens, qui fournissent un filet nerveux séparé pour le sterno-hyoïdien, pour le sterno-thyroïdien et pour le ventre postérieur de l'omo-hyoïdien; 3° un rameau inférieur, qui longe le bord externe du sterno-hyoïdien et pénètre dans ce muscle à la partie supérieure de la cavité thoracique; Cruveilhier l'a suivi jusqu'au niveau de la deuxième côte.

2° NERF PHRÉNIQUE

Syn. : Nerf diaphragmatique; nerf respiratoire interne de Ch. Bell.

On considère parfois le nerf phrénique comme un nerf exclusivement moteur et innervant seul le diaphragme; nous verrons qu'il n'est pas le seul nerf de ce muscle, et qu'il contient toujours un certain nombre de fibres sensitives, c'est donc un nerf mixte.

Origine. — Le nerf phrénique a le plus souvent des origines multiples, et ce n'est guère que dans le tiers des cas qu'il naît d'une seule branche cervicale. Que cette origine soit simple ou multiple, la plus grosse partie des fibres du phrénique provient de la quatrième branche antérieure, et c'est à ce tronc principal que s'ajoutent deux racines secondaires émanées l'une de la troisième et l'autre de la cinquième paire cervicale; cette dernière racine se détache fréquemment du même tronc que le nerf du muscle sous-clavier. Valentin a exagéré le nombre des racines du phrénique et, d'après lui, toutes les branches cervicales de la troisième à la huitième seraient susceptibles de donner des fibres à ce nerf. Luschka, dans son consciencieux mémoire sur le phrénique de l'homme, ne signale pas toutes ces origines; nous nous en tiendrons surtout aux données de cet auteur. Sur 23 observations, il a toujours constaté que le phrénique avait une origine constante à la quatrième paire cervicale et que celle-ci représentait la racine principale lorsqu'il s'en rencontrait plusieurs. Nous donnons, résumée sous forme de tableau, la statistique de Luschka :

Sur 32 sujets.	Le phrénique	naissait	de la 4e cervicale	dans	12 cas;
	—	—	des 3e, 4e et 5^{e}	—	7 —
	—	—	des 3e et 4^{e}	—	6 —
	—	—	des 4e et 5^{e}	—	5 —
	—	—	des 4e et 5e et du plexus brachial	—	2 —

Nous ajouterons que la racine venant de la quatrième cervicale est quelquefois double : le rameau principal se détache alors de la quatrième branche antérieure; et le rameau secondaire, de la branche sus-claviculaire ou d'une de ses divisions.

Origine réelle. — L'origine réelle du phrénique est représentée par une colonne cellulaire située à la partie centrale de la corne antérieure et comprise au niveau du 3e segment médullaire (Parhon et Goldstein), entre le 3e et le 6e segment (Kohnstamm, F. Sano), entre le 4e et le 6e segment (G. Marinesco). Cette colonne est subdivisée en noyaux secondaires superposés : les noyaux

supérieurs répondent aux nerfs de la portion antérieure ou xiphoïdienne du diaphragme; les inférieurs, aux filets qui vont se perdre dans les piliers de ce muscle. Les neurones sensitifs se trouvent dans les ganglions spinaux des 3ᵉ, 4ᵉ, 5ᵉ et 6ᵉ nerfs cervicaux, et les fibres vaso-motrices sont en relation avec les ganglions cervicaux moyen et inférieur, quelquefois même avec le 1ᵉʳ thoracique. Ces faits ont été établis par des recherches expérimentales sur les

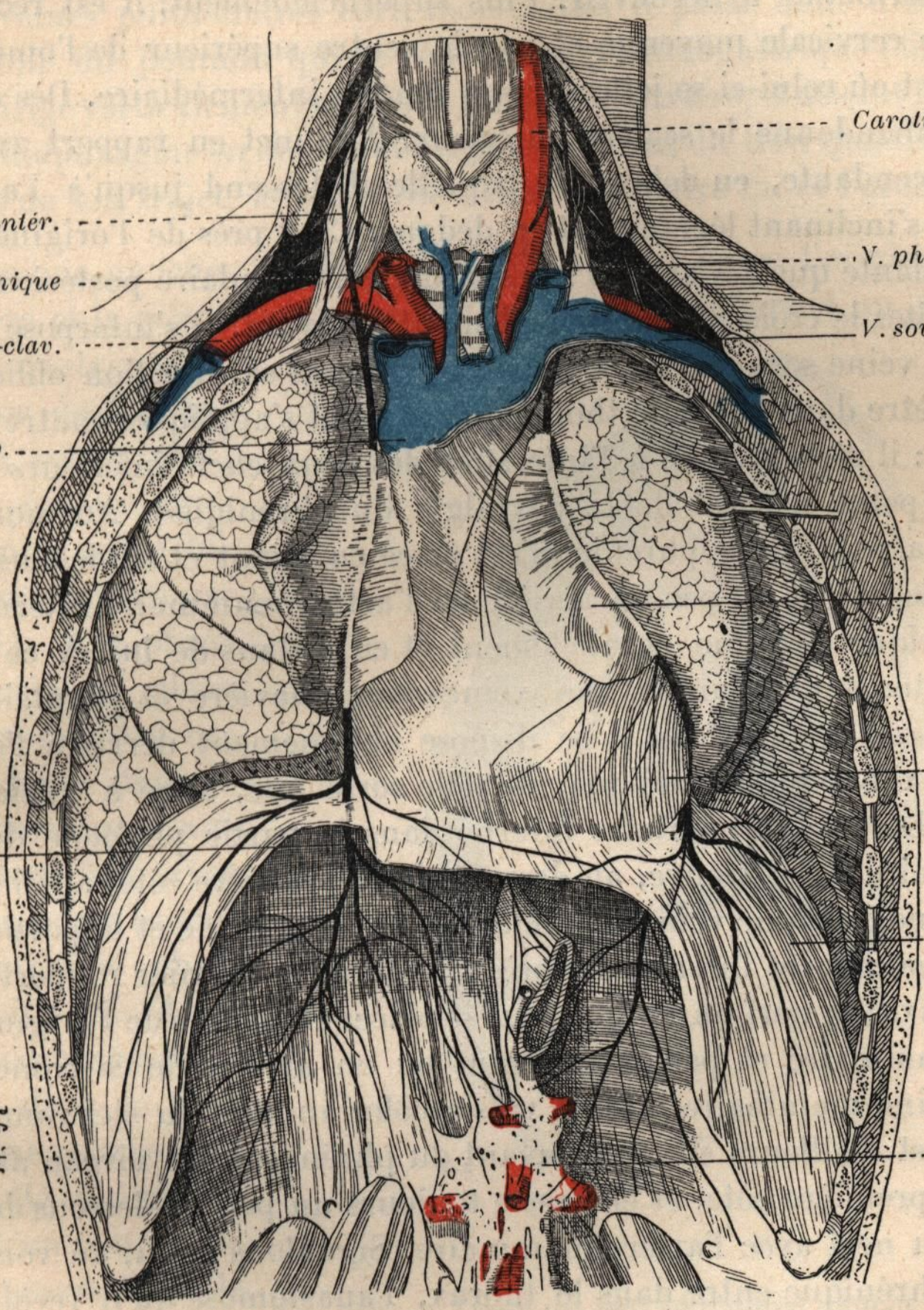

Fig. 547. — Nerfs phréniques. (D'après Hirschfeld.)
On voit au-devant du péricarde un lambeau de la plèvre médiastine.

animaux (chien, chat, lapin) à l'aide de la méthode de Nissl; elles ont été confirmées, avec la même méthode, par l'observation de moelles humaines pathologiques.

Trajet et Rapports. — Au point de vue de l'étude de son trajet et de ses rapports, nous diviserons le phrénique en deux parties : 1° une partie cervicale dans laquelle les rapports sont identiques des deux côtés, et 2° une partie thoraco-abdominale dans laquelle ce nerf affecte des relations différentes du côté droit et du côté gauche.

[*A. SOULIÉ.*]

1° *Portion cervicale.* — Dès qu'il est constitué, le phrénique est un tronc nerveux de 1 mm. 5 de diamètre. Il commence au niveau du bord supérieur du cartilage thyroïde, puis se dirige obliquement en bas et en dedans sur la face antérieure du scalène antérieur, pour venir se placer le long du bord interne de ce muscle. Dans ce trajet, il répond d'abord à l'aponévrose du scalène, dans la gaine duquel il est contenu ; le scalène antérieur est donc le repère précis qui permet de le découvrir. Plus superficiellement, il est recouvert par l'aponévrose cervicale moyenne et par le ventre supérieur de l'omo-hyoïdien, près du point où celui-ci se jette sur son tendon intermédiaire. Dès que le nerf phrénique abandonne le scalène antérieur, il se met en rapport avec l'artère cervicale ascendante, en dehors de laquelle il descend jusqu'à l'artère sous-clavière, en s'inclinant légèrement en dedans. C'est près de l'origine de la cervicale ascendante que les artères sus-scapulaire, scapulaire postérieure et leurs veines satellites le croisent transversalement en avant. Il s'interpose alors entre l'artère et la veine sous-clavières, puis, accentuant sa direction oblique en dedans, il pénètre dans la cavité thoracique et vient s'appliquer contre le sommet de la plèvre : il répond alors à l'interstice des deux chefs inférieurs du sterno-mastoïdien (point cervical de la névralgie du phrénique). Au moment où il entre dans la poitrine, le phrénique est placé en avant et en dedans du dôme pleural, en dedans et un peu en arrière de l'artère mammaire interne ; le nerf pneumogastrique chemine parallèlement et en dedans de lui. A ce niveau, il répond exactement à l'union des veines sous-clavière et jugulaire interne (fig. 547). Dans certains cas, il se dispose obliquement derrière l'origine du tronc veineux brachio-céphalique, de telle sorte que, situé à quelques millimètres en dehors de la jugulaire interne dans la partie profonde du triangle sous-claviculaire, il se trouve, au-dessous de la première côte, appliqué contre le bord externe du tronc veineux innominé, entre ce tronc et la portion initiale de la veine mammaire interne. D'après Luschka, ce dernier rapport n'est pas absolument fixe ; le nerf phrénique peut se placer en dehors de l'origine du tronc intercosto-mammaire et passer en avant ou en arrière de ce tronc veineux, lorsque la veine mammaire interne va s'accoler au bord du sternum. La veine mammaire est d'ailleurs située en avant du phrénique, au niveau du bord inférieur de la première côte, et elle reste toujours un peu au-dessous du point de croisement du nerf avec l'artère mammaire. Signalons enfin, au voisinage du point où le phrénique entre dans le thorax, l'anastomose qu'il reçoit du nerf du muscle sous-clavier.

On a conseillé de faire la compression du phrénique à la base du cou dans le cas de hoquet rebelle. D'après les données anatomiques qui précèdent, cette compression nous paraît un peu illusoire, le nerf ne reposant en aucun point sur un plan résistant ; ce que l'on risque de comprimer à la partie inféro-interne du triangle sus-claviculaire, ce sont surtout les gros vaisseaux veineux de la base du cou.

2° *Portion thoracique.* — Nous avons vu que le nerf phrénique pénètre dans la cavité thoracique, au niveau de la première côte, et s'accole au dôme pleural. Il se place contre la face interne de la plèvre médiastine et appartient dès lors au médiastin antérieur, dans lequel il chemine, accompagné des vaisseaux diaphragmatiques supérieurs, entre la plèvre et le péricarde. Il parvient ainsi sur le centre phrénique où il donne ses branches terminales. La disposition asymé-

trique du cœur et des gros vaisseaux entraîne pour le phrénique des rapports différents à droite et à gauche; nous allons les examiner successivement :

a) Phrénique droit. — Il longe le bord externe du tronc veineux brachio-céphalique correspondant, puis descend en dehors de la veine cave supérieure jusqu'au point où celle-ci s'enfonce dans le sac péricardique (fig. 547). Le phrénique droit se met ensuite successivement en rapport avec la bronche, l'artère et les veines pulmonaires correspondantes, il passe donc directement en avant du hile du poumon qui le sépare du pneumogastrique (fig. 548). Dès lors, il se dirige verticalement en bas et un peu en arrière, et atteint le centre tendineux du diaphragme en dehors et un peu en avant du trou quadrilatère. Dans cette partie de son trajet, le péricarde s'interpose entre lui et l'oreillette droite.

b) Phrénique gauche. — Tout d'abord compris entre l'origine de l'artère sous-clavière et la plèvre médiastine, il est situé en dehors et un peu en avant du pneumogastrique et de la crosse de l'aorte; souvent la veine intercostale supérieure gauche s'insinue entre lui et le pneumogastrique (fig. 548). Le phrénique gauche se place alors en avant des organes contenus dans le hile pulmonaire, sans affecter toutefois avec eux des rapports immédiats, comme le phrénique droit; puis il gagne le diaphragme en décrivant dans le plan vertical une courbe dont la concavité dirigée en dedans et un peu en arrière, embrasse toute la circonférence du péricarde jusqu'à la pointe du cœur. Sur la plus grande étendue de son parcours, le sac fibreux péricardique le sépare de l'oreillette, puis du ventricule gauche. Le phrénique gauche atteint enfin la foliole correspondante du centre tendineux dans laquelle il pénètre suivant un plan situé en avant (5 cm., Luschka) du phrénique droit et plus éloigné que lui de la ligne médiane.

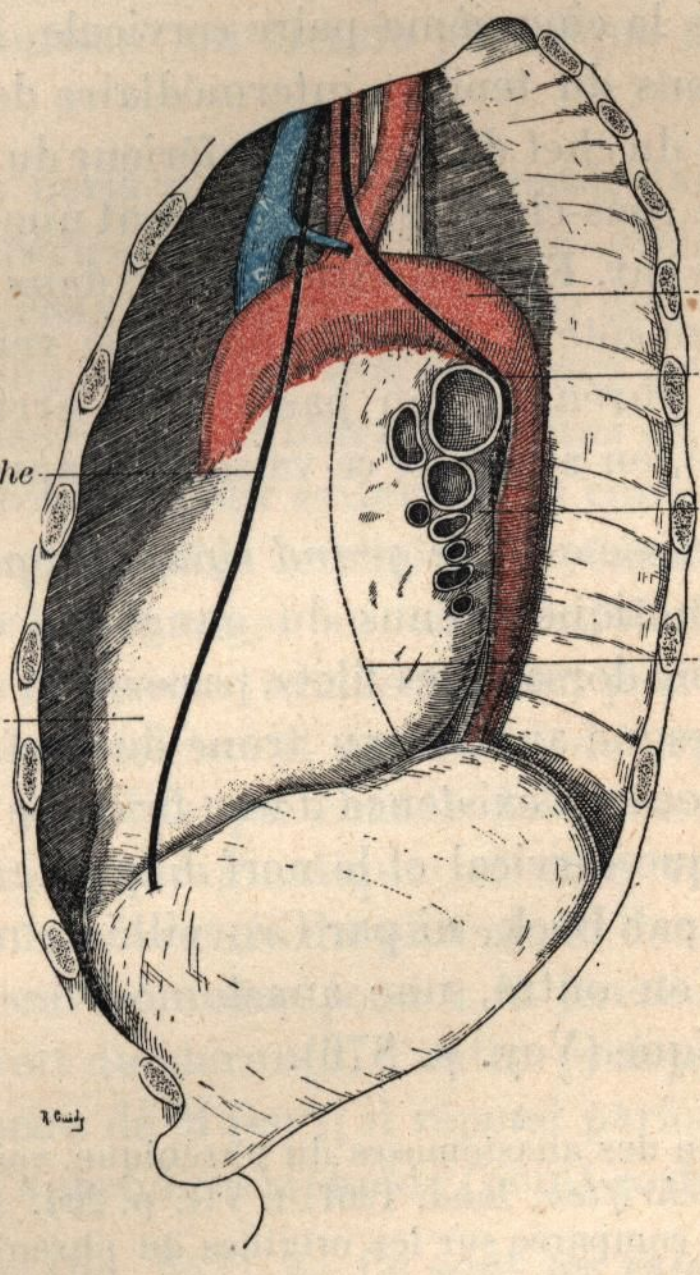

FIG. 548. — Trajet du nerf phrénique gauche dans le thorax. (D'après Merkel.)

La ligne pointillée indique le trajet du nerf phrénique droit.

La situation à gauche de la pointe du cœur et la voussure du diaphragme plus accusée à droite sont cause que le phrénique gauche doit parcourir un chemin sensiblement plus long que le phrénique droit; aussi le nerf du côté gauche a-t-il en général une longueur plus grande de 1/7 que celle du nerf du

[*A. SOULIÉ.*]

côté droit (Luschka). Le point où chacun des deux phréniques se divise en atteignant le diaphragme est le siège de la douleur dans les pleurésies de la base, il est connu sous le nom de point costo-xyphoïdien ou de point diaphragmatique (Voy. p. 865).

Pendant leur parcours dans le médiastin, les deux phréniques sont revêtus en dehors par la plèvre; il n'est pas rare, d'après Lagoutte et Durand, de les voir flotter dans la cavité pleurale soutenus par un méso développé aux dépens de la plèvre médiastine.

Anastomoses. — Le phrénique reçoit deux filets anastomotiques importants, à la base du cou; le premier vient du nerf du muscle sous-clavier, le second du grand sympathique :

1° *Anastomose avec le nerf du muscle sous-clavier.* — D'après la plupart des auteurs, cette anastomose est constante et apporte au phrénique des fibres provenant de la cinquième paire cervicale. Elle se sépare du nerf du sous-clavier au-dessous du tendon intermédiaire de l'omo-hyoïdien, s'applique sur le bord externe du chef d'insertion inférieur du scalène antérieur et croise l'artère, puis la veine sous-clavière, en décrivant une courbe dont la concavité regarde en haut et en avant. Elle pénètre ensuite dans le thorax, entre le bord supérieur de la première côte et l'origine du tronc veineux brachio-céphalique, et s'unit au tronc du phrénique en passant en arrière de l'artère mammaire interne d'après Henle, en avant de ce vaisseau d'après quelques-unes de nos dissections.

2° *Anastomose avec le grand sympathique.* — Le phrénique reçoit quelques filets anastomotiques venus du ganglion cervical inférieur et parfois du premier ganglion dorsal. Ces filets passent en anse sous l'artère sous-clavière et s'unissent presque aussitôt au tronc du nerf. Neubauer (1781) et Wrisberg affirmaient en outre l'existence d'une branche de communication entre le cordon du sympathique cervical et le nerf diaphragmatique; elle n'a été observée dans aucun cas ni par Bock, ni par Cruveilhier, ni par Luschka.

On décrit, en outre, une anastomose inconstante entre le phrénique et le pneumogastrique (Voy. p. 876).

Sur la question des anastomoses du phrénique, voir : von Gössnitz, Beitrag zur Diaphragmafrage. *Denkschriften*, Iéna, 1901, t. VII, p. 207. Mémoire renfermant de nombreux dessins d'anatomie comparée sur les origines du phrénique.

Distribution. — Le nerf phrénique ne fournit, pour la plupart des auteurs, aucun rameau dans la région cervicale; Henle seul signale un fin ramuscule pour le scalène antérieur. Dans le thorax, le phrénique donne des filets au péricarde et à la plèvre, et s'étale sur le diaphragme en des rameaux qui se distribuent à ce muscle; quelques-uns atteignent la cavité abdominale. Nous décrirons donc : 1° des rameaux péricardiques; 2° des rameaux pleuraux; 3° des rameaux diaphragmatiques.

1° *Rameaux péricardiques.* — D'après Luschka, les rameaux péricardiques proviennent presque en totalité du phrénique droit; d'après Schwalbe, au contraire, ils manqueraient souvent à droite et se détacheraient surtout du phrénique gauche. Nous croyons qu'ils naissent presque toujours du phrénique

droit dont ils se séparent le long du bord externe de la veine cave supérieure pour aller se perdre sur la face antérieure du péricarde. Ce sont évidemment des fibres sensitives, et c'est par elles que se transmettent, au cours des péricardites, les douleurs de l'épaule qui se propagent jusqu'au niveau du coude (Luschka). L'explication de ce phénomène réflexe est assez facile ; il suffit de se rappeler en effet que le phrénique reçoit sa racine principale de la quatrième cervicale et fréquemment une racine secondaire de la cinquième. Or la quatrième paire cervicale participe à l'innervation cutanée de l'épaule par les rameaux sus-acromiaux et par les fibres qu'elle fournit au nerf circonflexe : ce fait nous explique donc les irradiations douloureuses vers l'épaule; en outre, une partie des fibres de la cinquième cervicale passent dans le musculo-cutané et dans le radial, ce qui rend compte des irradiations douloureuses qui se font jusque vers le coude par les rameaux cutanés du musculo-cutané et par le rameau interne du radial. Parmi les rameaux péricardiques, Schrœder et Green (1902) considèrent comme constant un filet du phrénique droit allant à la veine cave supérieure.

2° *Rameaux pleuraux.* — Les nerfs phréniques donnent, dans leur trajet entre la plèvre médiastine et le péricarde, des filets très grêles aux deux séreuses, mais surtout à la plèvre; ceux qui se détachent du nerf diaphragmatique gauche sont plus fins et moins nombreux que ceux qui proviennent du nerf du côté droit. Les rameaux pleuraux sont tellement ténus qu'il est souvent nécessaire d'avoir recours au microscope pour éviter de les confondre avec de petites artérioles. Luschka a vu quelquefois le phrénique émettre, des deux côtés, au voisinage du sommet de la plèvre et au moment où le nerf croise l'artère mammaire interne, un ou plusieurs ramuscules un peu plus volumineux qui vont s'étaler sur la partie antérieure et supérieure de la plèvre costale. Nous signalerons encore les filets sensitifs que chacun des rameaux phrénico-abdominaux envoie sous la plèvre diaphragmatique; ce sont eux qui constituent le point diaphragmatique de la névralgie du phrénique dans la pleurésie enkystée de la base. Ce point douloureux correspond à la jonction de deux lignes, l'une continuant le bord droit du sternum, l'autre prolongeant le bord inférieur de la dixième côte (Guéneau de Mussy); il répond parfois à l'articulation de la 7e côte avec la base de l'appendice xiphoïde (point costo-xiphoïdien).

3° *Rameaux diaphragmatiques* (fig. 547). — Ce sont les rameaux les plus importants et les plus volumineux du phrénique, dont ils représentent les branches terminales. Comme leur distribution varie sensiblement à droite et à gauche, nous les étudierons successivement pour chacun des nerfs diaphragmatiques.

a) Phrénique droit. — Nous avons vu que le phrénique droit aboutissait au diaphragme plus en arrière et plus près de la ligne médiane que le nerf du côté gauche. Il se divise en deux branches principales, en avant et un peu en dehors du trou quadrilatère de la veine cave inférieure ; la division peut être prématurée et se faire contre le sac péricardique. De ces deux branches, l'une, l'antérieure, est assez volumineuse, l'autre, la postérieure, est plus petite. — 1° La branche antérieure ou rameau diaphragmatique antérieur, s'étale sur la surface thoracique du diaphragme et fournit des filets d'innervation à tous les

[*A. SOULIÉ.*]

faisceaux sternaux et aux faisceaux costaux les plus antérieurs de ce muscle. Parmi les rameaux nerveux émanés de la branche antérieure, il en est deux qui sont particulièrement importants : l'un se dirige en dedans, passe en avant du péricarde et va s'anastomoser avec celui du côté opposé (Hirschfeld); l'autre atteint en avant l'interstice qui sépare les faisceaux sternaux et costaux du diaphragme, s'insinue dans cet interstice et va se ramifier à la face inférieure du diaphragme en filets très ténus. Parmi ceux-ci, les uns se rendent au revêtement péritonéal du diaphragme, les autres à l'enveloppe séreuse du foie par l'intermédiaire du ligament suspenseur, d'autres enfin au péritoine pariétal de la région abdominale antérieure où Luschka a pu les suivre jusqu'à l'ombilic. C'est à l'excitation de ces dernières ramifications qu'est due la localisation de la douleur dans la région périombilicale, au cours des péritonites (Luschka). — 2° La branche postérieure ou rameau diaphragmatique postérieur a une distribution essentiellement abdominale. Elle passe à travers le centre phrénique soit par le trou quadrilatère, soit par un orifice spécial situé au voisinage de celui-ci. Parvenue à la face inférieure du diaphragme, cette branche se divise en deux rameaux : l'un, postérieur et musculaire, aboutit au pilier droit du diaphragme ; l'autre, antérieur et mixte (*rameau phrénico-abdominal droit*), est le plus important de tous par son volume et par l'étendue de son territoire de distribution. Ce rameau s'étale sous le revêtement péritonéal du diaphragme, placé en avant du ligament coronaire, et prend part, en s'unissant au ganglion phrénique et à quelques filets du symphatique, à la constitution du plexus diaphragmatique; les branches de l'artère diaphragmatique inférieure cheminent côte à côte avec ses filets terminaux. D'après Luschka, la branche postérieure envoie encore, à sa sortie du trou quadrilatère, un fin ramuscule qui remonte e long de la veine cave inférieure (rameau efférent de la veine cave, fig. 549), et que l'on peut suivre jusque sur la paroi de l'oreillette droite.

b) Phrénique gauche. — Le phrénique gauche ne se bifurque pas en deux branches, mais finit en un pinceau de cinq ou six rameaux que l'on peut ranger en trois groupes principaux : 1° des rameaux antérieurs, destinés à la portion sternale et costale antérieure du diaphragme, parmi lesquels un filet interne va s'unir avec le rameau antérieur du phrénique droit en avant du péricarde (fig. 547); — 2° des rameaux latéraux, qui se rendent aux faisceaux costaux latéraux et postérieurs du diaphragme; — 3° un rameau plus volumineux que les autres (*rameau phrénico-abdominal gauche*), qui perfore le centre phrénique par un orifice spécial situé directement en arrière de la pointe du cœur, tout près des insertions des fibres musculaires costales sur la foliole gauche. Ce rameau, parvenu à la face inférieure du diaphragme, s'accole aux divisions de l'artère diaphragmatique inférieure, et se dirige vers la portion postérieure du muscle sans former de plexus (Schwalbe). Cependant on voit, souvent chez les mammifères, exceptionnellement chez l'homme, les filets émanés du rameau phrénico-abdominal recevoir quelques fines anastomoses des cinq ou six derniers nerfs intercostaux et donner quelques ramuscules à la portion costo-lombaire du diaphragme. Le phrénique gauche n'a pas de ganglion, et les anastomoses qu'il contracte avec le symphatique sont beaucoup moins nombreuses que du côté droit; il envoie un filet constant au ganglion semi-lunaire gauche et quelques fins ramuscules aux ganglions cœliaques.

Plexus diaphragmatique. — La majeure partie des filets de la branche phrénico-abdominale droite constitue à la face inférieure du diaphragme, avec quelques fins ramuscules provenant des cinq derniers nerfs intercostaux et quelques filets symphatiques venus des ganglions cœliaques, un riche plexus bien décrit et figuré par Luschka, et connu sous le nom de *plexus diaphragmatique*. D'après Cavalié (1898), les filets diaphragmatiques des nerfs intercostaux, qui s'anastomosent largement avec la branche phrénico-abdominale et avec les rameaux sympathiques chez la plupart des mammifères, ne participent pas à la constitution du plexus diaphragmatique chez l'homme. Ce plexus est carac-

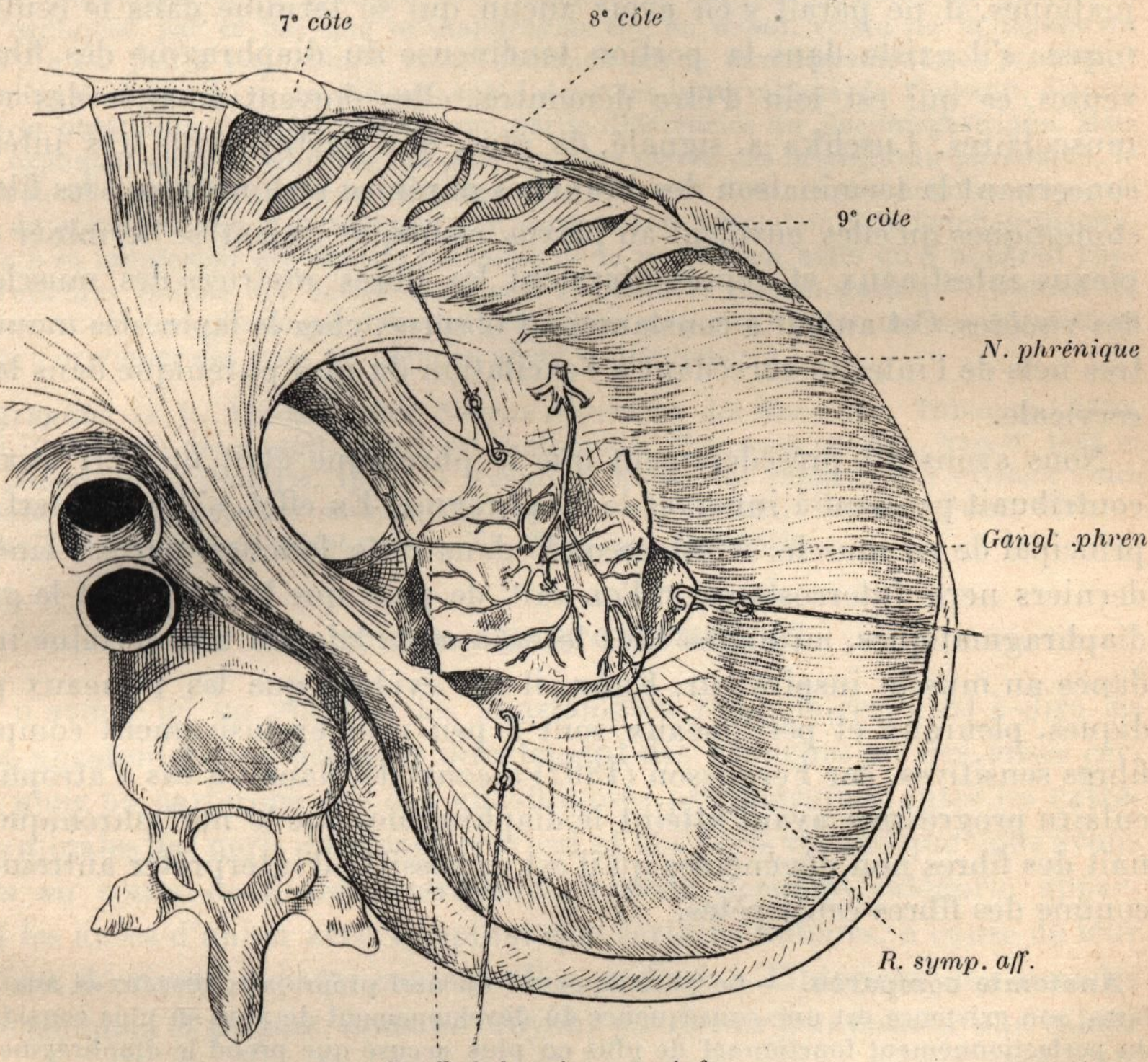

FIG. 549. — Le ganglion phrénique chez l'homme. (D'après Cavalié.)

térisé par la présence d'un ganglion ordinairement unique, presque toujours placé près du trou carré, sur le trajet du rameau phrénico-abdominal droit (fig. 549); on le désigne sous le nom de *ganglion phrénique* (Luschka). Ses dimensions varient, d'après Valentin, dans les limites suivantes : longueur, 9 à 10 mm. ; largeur, 3,5 à 4 mm. ; épaisseur, 1 à 1 mm. 5. C'est grâce à ce plexus et au ganglion qu'il renferme que le diaphragme acquiert une certaine indépendance, et que la respiration peut continuer à se faire à peu près normalement après la section ou dans le cas de paralysie des deux phréniques (Pansini). Du plexus diaphragmatique se détachent des filets assez nombreux qui se dirigent presque tous en arrière : ils aboutissent à la portion thoracique de la veine cave inférieure, au diaphragme et à son revêtement péritonéal, au foie et à son enveloppe séreuse par l'intermédiaire du ligament coronaire, ou

enfin à la paroi abdominale postérieure et au sympathique abdominal. Un ramuscule isolé se rend toujours à la capsule surrénale ; parmi les filets qui vont s'unir à ceux du sympathique, la plupart se perdent dans le plexus solaire, et il en existe presque constamment un qui arrive au ganglion semi-lunaire droit.

Pour les auteurs qui admettent un plexus diaphragmatique droit et gauche, ce dernier étant dans tous les cas peu développé, il s'établirait entre ces deux plexus des anastomoses qui pourraient expliquer les douleurs de l'épaule gauche dans les maladies du foie.

Parmi les nombreux filets qui proviennent des nerfs ou du plexus diaphragmatiques, il ne paraît y en avoir aucun qui se termine dans le centre phrénique ; s'il existe dans la portion tendineuse du diaphragme des fibres nerveuses, ce qui est loin d'être démontré, elles doivent émaner des rameaux musculaires. Luschka a signalé, de plus, une particularité très intéressante concernant la terminaison des branches phrénico-abdominales ; les filets anastomotiques qu'elles envoient au plexus cœliaque iraient se terminer dans les plexus intestinaux et représenteraient les fibres motrices des muscles lisses des viscères. Cet auteur a constamment observé, chez le lapin, des mouvements très nets de l'intestin succédant à l'excitation du nerf phrénique dans la région cervicale.

Nous avons dit précédemment que le phrénique était un nerf mixte et ne contribuait pas seul à innerver le diaphragme. En effet, s'il est le nerf moteur principal de ce muscle, il est secondé dans cette fonction par les cinq ou six derniers nerfs intercostaux, et l'on sait, de plus, que les plexus et le ganglion diaphragmatiques, au moins chez les animaux, laissent une certaine indépendance au muscle inspirateur. Enfin, il est évident que les rameaux péricardiques, pleuraux et péritonéaux sont à peu près exclusivement composés de fibres sensitives, car Fergusson (1892) a constaté, dans un cas d'atrophie musculaire progressive ayant atteint le diaphragme, que le nerf phrénique contenait des fibres non dégénérées qu'il est impossible d'interpréter autrement que comme des fibres centripètes.

Anatomie comparée. — Le phrénique est un nerf propre aux Oiseaux et aux Mammifères, son existence est une conséquence du développement de plus en plus considérable et du perfectionnement fonctionnel de plus en plus accusé que prend le diaphragme dans la série des vertébrés (Rouget, Cavalié). En effet, chez les Vertébrés inférieurs, le diaphragme n'existe qu'à l'état d'ébauche et comme une dépendance des muscles de la paroi du tronc, aussi est-il innervé par les nerfs intercostaux. Chez les Oiseaux, le diaphragme ayant acquis une importance fonctionnelle plus grande, à cette innervation par les intercostaux est venue s'ajouter celle d'un nerf particulier, le phrénique, qui se présente comme dérivant à la fois du sympathique et du pneumogastrique (Thébault). Chez les Mammifères enfin, le diaphragme étant devenu le muscle inspirateur par excellence, s'étant individualisé au maximum, son innervation par les intercostaux et par le phrénique, branche du sympathique et du pneumogastrique, c'est-à-dire par des nerfs qui lui étaient communs avec d'autres muscles, s'est trouvée insuffisante, et le phrénique a pris une autonomie plus grande et n'a conservé que des anastomoses rares et inconstantes avec les nerfs dont il dérivait ou avec les intercostaux. Le phrénique se trouve être alors le nerf principal, essentiellement chargé d'assurer les mouvements inspiratoires, tandis que le sympathique n'est plus qu'un nerf accessoire pouvant encore intervenir dans les mouvements automatiques par les filets qu'il envoie au ganglion phrénique. Quant aux nerfs intercostaux, ils ne représentent plus qu'un souvenir phylogénique dans l'évolution du diaphragme, et leur rôle est devenu insignifiant chez les Mammifères supérieurs et chez l'homme où ils ne participent même plus à la formation du plexus diaphragmatique.

Les recherches de Thébault ont montré que, chez les Oiseaux, le phrénique se constituait

comme un dérivé du pneumogastrique et du sympathique qui a perdu ses connexions originelles chez la plupart des Mammifères, mais qui en a conservé des traces chez quelques insectivores et même chez l'homme, sous la forme de soudures partielles ou d'anastomoses. D'autre part, lorsqu'on étudie les origines du phrénique chez les divers types de Mammifères, on remarque qu'elles occupent, dans la région cervicale, une situation d'autant plus haute que l'on examine des types de plus en plus élevés. Dans les groupes inférieurs, le phrénique naît de la partie la plus basse du plexus brachial et reçoit constamment un filet de la première paire dorsale; dans les groupes supérieurs, il provient à la fois du plexus brachial et du plexus cervical (Cavalié); — chez l'homme enfin, il tire son origine du plexus cervical, la racine qu'il reçoit du plexus brachial est secondaire et inconstante; d'ailleurs son noyau fonctionnel est situé dans le 3e segment médullaire, au milieu des groupements cellulaires des nerfs du plexus cervical.

Dans ces conditions, faut-il conclure avec Rouget que l'origine cervicale du phrénique doit être expliquée par ce fait que le diaphragme est, au début, voisin de la région du cou, et qu'il a été peu à peu refoulé vers l'abdomen par le développement des poumons? Cette manière de voir trouve un sérieux appui dans les observations de Thébault, d'après lesquelles le phrénique apparaît comme une partie différenciée du pneumogastrique. Mais comment expliquer alors la situation de plus en plus élevée des origines du phrénique, le long de la moelle cervicale, dans la série des Mammifères? C'est évidemment se payer de mots que de prétendre que le phrénique, par suite de son adaptation à la fonction inspiratoire, tend à se rapprocher des centres bulbaires de la respiration, alors qu'il apparaît chez certains Vertébrés comme un dérivé d'un nerf crânien, le pneumogastrique. L'étude du développement du nerf phrénique dans les principaux groupes de Mammifères permettrait sans doute d'expliquer ces faits au premier abord contradictoires.

Bibliographie. — H. Luschka. *Der Nervus Phrenicus des Menschen.* Tübingen, 1850. — Pansini. Del plesso dei gangli propri del diaframma. *Progresso medico*, Napoli, 1888 et *Archives italiennes de Biologie*, 1888. — Thébault. Étude des rapports qui existent entre les systèmes pneumogastrique et sympathique chez les oiseaux. *Th. Sc.*, Paris, 1898. — Cavalié. De l'innervation du diaphragme. *Th. Toulouse*, 1898-1899.

2° BRANCHES ANASTOMOTIQUES

Nous n'avons ici en vue que les anastomoses radiculaires, c'est-à-dire les rameaux anastomotiques détachés directement des branches ou des anses cervicales; nous ne parlerons pas des anastomoses périphériques entre les extrémités terminales des nerfs du plexus cervical et des nerfs voisins que nous avons signalées au cours de notre description. A cette dernière catégorie appartiennent les anses d'union avec le spinal que certains auteurs, à cause de leur importance, décrivent à part; comme elles se font à l'intérieur des muscles sterno-mastoïdien et trapèze, nous ne croyons pas devoir leur donner une valeur différente de celle des anastomoses cutanées et nous avons trouvé préférable de les étudier avec les nerfs qui se rendent à ces deux muscles (p. 857 et 858).

Les anastomoses radiculaires sont formées par trois sortes de filets : 1° des filets anastomotiques avec le sympathique; 2° des filets anastomotiques avec le grand hypoglosse; 3° des filets anastomotiques avec le pneumogastrique.

1° *Filets anastomotiques avec le sympathique.* — Ces filets sont représentés par les rameaux communicants venus des quatre premières branches antérieures, mais la réunion en un seul des quatre premiers ganglions du sympathique cervical trouble un peu la régularité de leur disposition. Le plus souvent, d'ailleurs, il n'existe que trois rameaux communicants pour les quatre premiers nerfs cervicaux, car le premier est figuré par un petit filet nerveux qui se porte sur l'artère vertébrale dans la gouttière de l'atlas, et qui s'unit ainsi au plexus vertébral (Luschka). Les rameaux communicants du plexus cervical sont recouverts par la carotide interne et abordent le ganglion cer-

vical supérieur par sa face postéro-externe ; ils seront étudiés en détail avec le système nerveux grand sympathique.

2° *Filets anastomotiques avec le grand hypoglosse.* — Ces filets viennent de la première et de la deuxième branche cervicale antérieure. De la première branche cervicale ou encore de la partie supérieure de l'anse de l'atlas, naît un rameau grêle qui, passant en avant du muscle petit droit antérieur, pénètre dans la gaine de l'hypoglosse et paraît remonter avec ce nerf dans le trou condylien antérieur (Luschka). C'est lui qui très probablement fournit le rameau méningien de l'hypoglosse ; il représente, croyons-nous, le premier nerf sinu-vertébral. Le premier nerf cervical donne à l'hypoglosse un second rameau qui s'accole à celui de la deuxième paire cervicale ; ces deux rameaux suivent l'anse de l'atlas et se portent transversalement vers l'hypoglosse, soit séparément, soit contenus dans une gaine commune. C'est par ces rameaux que passent les fibres qui se rendent, par l'intermédiaire de la branche descendante de l'hypoglosse, aux muscles de la région sus-hyoïdienne (Voy. p. 859). L'anastomose des deux premiers nerfs cervicaux avec le grand hypoglosse, qui réunit le dernier nerf crânien au premier nerf rachidien, a la valeur morphologique générale d'une anse cervicale et mériterait d'être appelée *anse de l'occipital*.

3° *Filet anastomotique avec le pneumogastrique.* — Décrit par C. Krause et par Sappey, ce filet anastomotique est négligé par la plupart des classiques qui le considèrent comme inconstant. Lorsqu'il existe, il se sépare de l'anse de l'atlas sous la forme d'un fin ramuscule qui se porte directement en dedans vers le ganglion plexiforme du nerf vague.

DISTRIBUTION DES NERFS DU PLEXUS CERVICAL

1° Plexus cervical superficiel (nerfs sensitifs).

BRANCHES	DISTRIBUTION		ORIGINE
Branche mastoïdienne.	Rameau antérieur : Région mastoïdienne. Rameau postérieur : Région occipitale latérale.		2e anse cervicale.
Branche auriculaire.	R. auricul. antérieur.	Prop. dits : Face externe du pavillon et conduit auditif ext. Filets parotidiens : Région parotidienne.	2e anse cervicale. 3e branche —
	R. auricul. postérieur.	Face interne du pavillon et quelques filets récurrents ou perforants à la face externe.	
Branche cervicale transverse	Rameau supérieur.	Région sus hyoïdienne.	2e anse cervicale. 3e branche —
	Rameau inférieur.	Région sous-hyoïdienne.	
Branche sus-claviculaire	R. internes ou sus-sternaux.	Région sternale supérieure	3e anse cervicale. 4e branche —
	R. moyens ou sus-clav. prop. dits.	Région sous-claviculaire et région mammaire jusqu'à la 2e côte.	
	R. externes ou sus-acromiaux.	Nerfs cut. ant. de l'épaule. Nerfs cut. post. —	

2° Plexus cervical profond.

A. Branches musculaires.

BRANCHES	DISTRIBUTION	ORIGINE
A. *Branches internes.*	1° Nerf du Petit droit antérieur	1re branche cervicale.
	2° N. du Grand droit antérieur	1re anse cervicale.
	3° N. du long du cou. Filets pour le Gr. dr. ant.	2e, 3e et 4e branches cervic.
B. *Branches externes.*	1° Nerf du Droit latéral	Anse de l'atlas.
	2° N. du Sterno-mastoïdien	Anse de l'axis.
	3° N. des Scalènes	3e et 4e branches cervicales.
	4° N. du Trapèze	3e branche cervicale.
	5° N. de l'Angulaire	3e et 4e branches cervicales.
	6° N. du Rhomboïde	3e et 4e branches ou 3e anse

B. *Branches descendantes.*	1° Branche descendante interne.	R. pour le Sterno-hyoïdien. R. pour le vent. supér. de l'Omo-hyoïdien.					Anse de l'axis.
		R. pour le Sterno-thyroïdien. R. pour le vent. infér. de l'Omo-hyoïdien.					3e branche cervicale.
	2° Nerf phrénique	1° R. péricardiques.					Racine principale.
		2° R. pleuraux.					—
		3° R. diaph.	Phrén. droit.	Br. ant.	Diaph.	Faisc. stern. et cost. ant.	4e br. cerv.
					Anast. avec phr. gauche		(Inconstant).
				Br. post.	R. p. le Pilier droit. Filet p. la v. cav. inf. R. phrénico-abdom. (plexus diaphragm.)		3e et 4e br. cerv.
			Phrén. gauche	R. antér. (faisc. sternaux et cost. ant.) R. latéraux (faisc. cost. lat.).			4e br. cerv.
				R. phr. ab.	Filet p. le gangl. se mi lunaire gauche. F. p. le plexus cœliaque. R. diaphragm. et péritonéaux.		3e et 4e br. cerv.

Plexus diaphragmatique. :
- Filet pour le foie.
- F. pour la capsule surrénale.
- F. pour le plexus cœliaque.
- F. pour le gangl. semi-lunaire.

B. Branches anastomotiques.

1° Avec le sympathique (gangl. cerv. sup.)	Anse de l'atlas ou 2e, 3e et 4e branches cervicales.
2° Avec l'hypoglosse	1re et 2e br. cerv.
3° Avec le pneumogastrique	Anse de l'atlas.

Rameaux articulaires fournis par les nerfs cervicaux.

1er nerf cervical	Art. occip. atl.
3e et 4e nerfs cervicaux (nerfs sus-sternaux)	Art. sterno-clavicul.
Branches postérieures	Art. des apophyses articul.

CONSTITUTION RADICULAIRE DES NERFS DU PLEXUS CERVICAL

Il peut être très important au point de vue d'une intervention chirurgicale possible, de localiser d'une manière précise le siège d'une lésion traumatique, inflammatoire ou néoplasique, atteignant la colonne vertébrale ou le canal rachidien. Des éléments précieux de dia-

gnostic sont fournis par l'observation des troubles qui se produisent dans le territoire de distribution des nerfs émanés de la région atteinte. Aussi, de la connaissance des zones d'anesthésie ou de paralysie, on peut induire que telles paires rachidiennes se trouvent lésées à leur origine ou dans leur trajet, et par suite intervenir utilement. D'où le grand intérêt pour le praticien de connaître la distribution des racines rachidiennes, et la constitution radiculaire de chacun des nerfs périphériques. Les premières recherches, faites expérimentalement sur les animaux supérieurs, ont été complétées par l'observation clinique et par l'exploration électrique. Sauf les cas de variations individuelles, on est arrivé à une connaissance suffisamment exacte pour pouvoir poser un diagnostic sérieux. Nous croyons être utile aux praticiens en résumant sous forme de tableaux, commentaires naturels des deux schémas que nous avons construits, les données acquises à la science à la suite des recherches expérimentales de Ferrier et Yeo, Lannegrace et Forgue, Munck, Sherrington, etc., et des nombreuses observations cliniques de Féré et de l'école de la Salpêtrière, ainsi que de Allen Starr, Head, Thorburn, Mackensie, etc., etc.

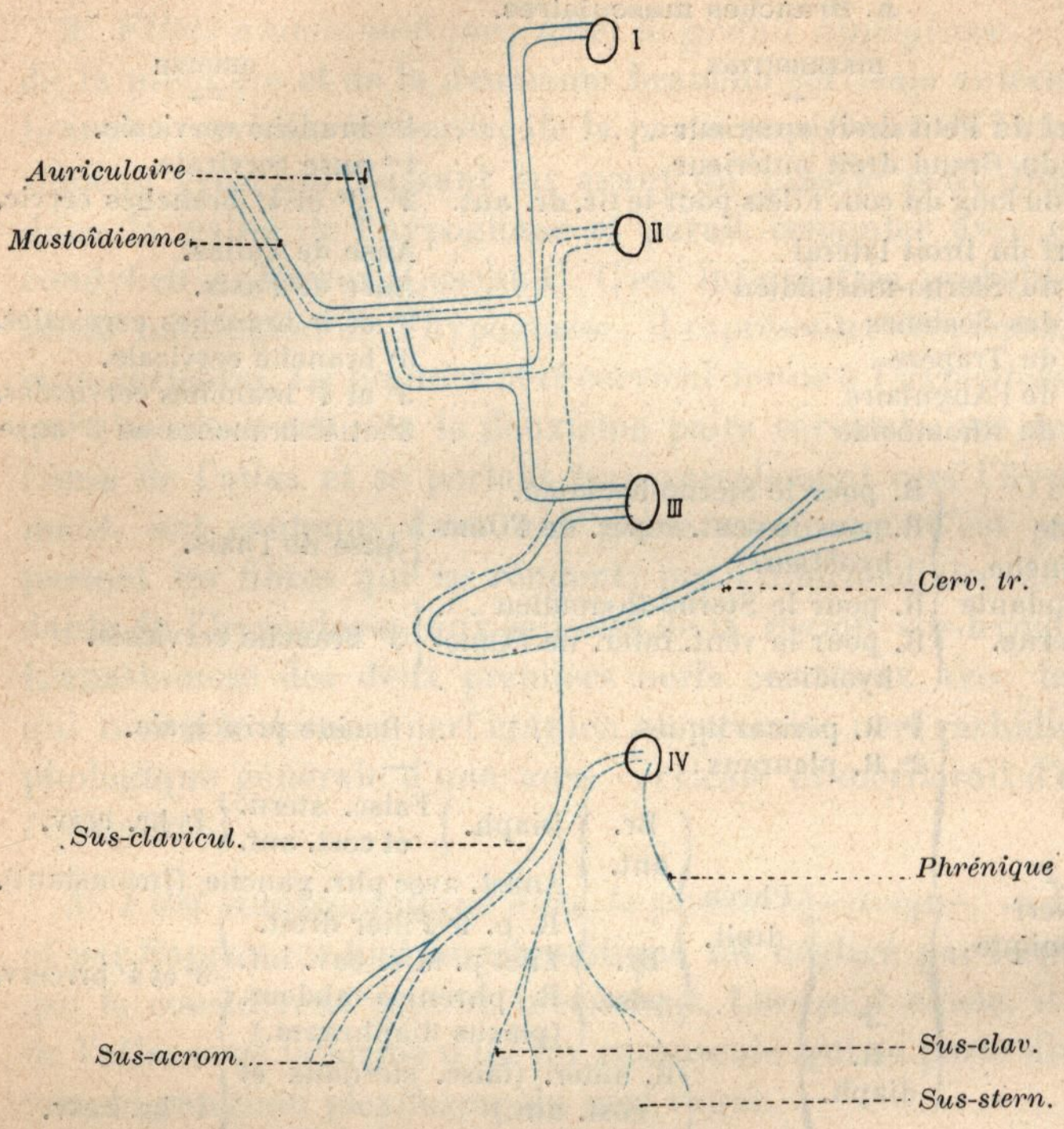

Fig. 550. — Constitution radiculaire des branches sensitives de plexus cervical. Schéma.

Tableau de la distribution radiculaire des quatre premières branches cervicales.

La 1re cervicale fournit des	Fibres sensitives à la	Branche mastoïdienne. — auriculaire.
	Fibres motrices au	Rameau du Petit droit antérieur. — du Grand droit antérieur. — du Droit latéral. — anastomotique avec l'hypoglosse.
La 1re cervicale échange des	Fibres avec	1er rameau communicant du sympathique. R. anastomotique avec le pneumogastrique.
La 2e cervicale fournit des	Fibres sensitives à la	Branche mastoïdienne. — auriculaire. — cervicale transverse.
	Fibres motrices au	Rameau du Grand droit antérieur. — du Long du cou. — du Sterno-mastoïdien. — anast. avec l'hypogl. (par l'anse de l'atlas). A la branche descendante interne.
La 2e cervicale échange des	Fibres avec le 2e rameau communicant.	

La 3e cervicale fournit des
- Fibres sensitives à la
  - Branche mastoïdienne (par l'anse de l'axis).
  - — auriculaire — —
  - — cervicale transverse.
  - Nerfs sus-claviculaires, rameaux sus-acromiaux, (par l'anse de la 3e).
- Fibres motrices au
  - Rameau du Long du cou.
  - — du Sterno-mastoïdien.
  - — des Scalènes antérieur, moyen et postér.
  - — du Trapèze.
  - — de l'Angulaire.
  - — du Rhomboïde.
  - A la branche descendante interne et à l'hypoglosse par l'anse, pour les muscles génio-glosse et génio-hyoïdien.
  - Nerf phrénique (inconstantes).

La 3e cervicale échange des Fibres mixtes avec le 3e rameau communicant.

La 4e cervicale fournit des
- Fibres sensitives aux
  - Nerfs sus-claviculaires moyens et ram. sus-sternaux.
  - Nerf phrénique.
- Fibres motrices aux
  - Rameau de l'Angulaire.
  - — du Rhomboïde.
  - — du Scalène antérieur.
  - Nerf phrénique (rameau principal).

La 4e cervicale échange des Fibres mixtes avec le 4e rameau communicant.

Tableau de la constitution radiculaire des nerfs du plexus cervical.

1° *Plexus cervical superficiel* (*fibres sensitives*).

La branche mastoïdienne contient des fibres sensitives provenant . . . . De la 1re cervicale = C_1; C_2; C_3.

Branche auriculaire . . . . C_1; C_2; C_3.

Branche cervicale transverse . . . . C_2; C_3.

Nerfs sus-claviculaires.
- Ram. sus-acromiaux . . . . . . C_3; C_4.
- — sus-claviculaires moyens. C_4.
- — sus-sternaux . . . . C_4.

2° *Plexus cervical profond.*

A. Nerfs musculaires.

a) Fibres sensitives.

N. phrénique . . . . C_4.

b) Fibres motrices.

Nerf du Petit droit antérieur . . . . . C_1.

N. du Grand droit antérieur . . . . . C_1; C_2.

N. du Sterno-mastoïdien . . . . . . C_2; C_3.

N. du Scalène
- Antérieur . . . . C_3; C_4.
- Moyen et postérieur . . C_3.

Branche descendante interne . . . . . C_2; C_3.

Anse de l'hypoglosse . . . . C_1; C_2; C_3.

N. du Droit latéral . . . . C_1.

N. du Long du cou . . . . C_2; C_3; C_4.

[*A. Soulié.*]

N. du Rhomboïde	C_3 ; C_4.	N. du Trapèze	C_3.
N. de l'Angulaire.	C_3 ; C_4.	N. Phrénique.	C_3 ; C_4 ; C_5 (Pl. Br.).

B. Branches anastomotiques.

Avec l'hypoglosse (fibres motrices) . .	C_1 ; C_2.	Avec le pneumogastrique (mixtes?). . .	C_1 ; C_2.
Avec le spinal (fibres motrices) — Pour le trapèze . . .	C_2 ; C_3.	Avec le sympathique par les rameaux communicants. — Gangl. cerv. sup. . .	C_1 ; C_2 ; C_3.
Avec le spinal (fibres motrices) — Pour le sterno-mastoïdien	C_2 ; C_3.	Avec le sympathique par les rameaux communicants. — Gangl. moyen ou cordon	C_4.

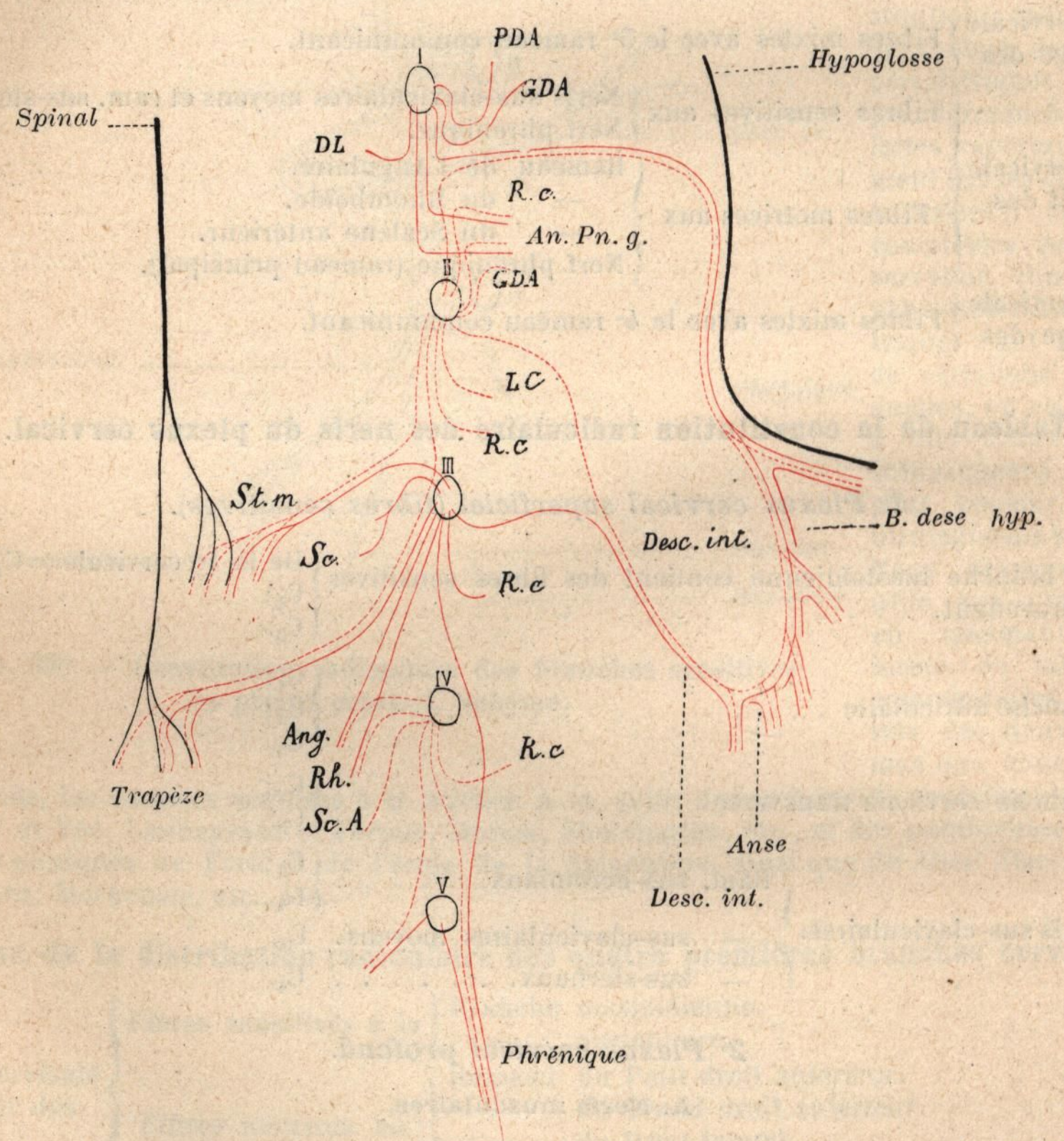

Fig. 551. — Constitution radiculaire des branches motrices du plexus cervical. (Schéma.)

VARIÉTÉS ET ANOMALIES DU PLEXUS CERVICAL

A. ***Plexus cervical superficiel.*** — 1° *Branche mastoïdienne.* — Le rameau antérieur peut se séparer de cette branche sous le sterno-mastoïdien, qu'il traverse près de son bord postérieur pour aller, par un trajet ascendant, se distribuer à la peau de la région mastoïdienne; on le désigne alors sous le nom de *petite branche mastoïdienne* ou de *petit nerf occipital externe* (fig. 542). — Turner a vu le rameau antérieur innerver la face crânienne du pavillon de l'oreille; Quain affirme même l'existence constante d'un filet pour la partie interne du lobule, tandis que Cruveilhier le nie formellement. — La branche mastoïdienne peut provenir du grand nerf occipital (Valentin) ou même le remplacer; dans ce cas les fibres de la 2e branche postérieure, qui est alors très grêle, passent par la branche antérieure. Il

serait intéressant de rechercher si ce n'est précisément pas dans des anomalies semblables que l'origine de la branche mastoïdienne se fait au niveau de la 2ᵉ branche antérieure. — Nous avons vu, sur une femme de vingt-neuf ans, la branche mastoïdienne très flexueuse se porter en arrière sur le trapèze jusqu'à l'émergence du grand nerf occipital qui avait son volume ordinaire; il n'existait ni de rameau antérieur, ni de rameau postérieur, mais une série de petits filets qui se distribuaient à toute la région occipitale latérale et mastoïdienne. De plus, la petite branche mastoïdienne, issue de la 3ᵉ anse cervicale au-dessous de la branche cervicale transverse et à côté du nerf de l'angulaire, passait sur la branche externe du spinal, croisait l'origine de la branche mastoïdienne, et se plaçait au-dessus et en avant d'elle pour aboutir, en traversant le sterno-mastoïdien, à la partie antérieure de l'apophyse mastoïde. La distribution de la petite branche mastoïdienne rappelait celle de la fig. 542.

2° *Branche auriculaire.* — Cette branche peut tirer son origine de la 3ᵉ et de la 4ᵉ branche antérieure (Henle); son rameau postérieur peut être remplacé par la branche mastoïdienne (Krause et Telgmann).

3° *Branche cervicale transverse.* — Il n'est pas rare de voir cette branche se diviser en ses deux rameaux à son origine ou contre le bord postérieur du sterno-mastoïdien; alors e rameau supérieur passe au-dessous de la jugulaire externe, le rameau inférieur au-dessus, et le filet qui accompagne cette veine peut provenir indifféremment de l'un des deux rameaux. — Dans une observation de Cruveilhier, le filet de la jugulaire externe se détachait du rameau inférieur et parvenait le long du vaisseau veineux jusque dans la peau de la région sus-hyoïdienne. — Dans une observation de Chison (Th. d'Upsal), la division s'opérait au contact de la jugulaire externe que les deux rameaux embrassaient dans leur anse. — Nous avons pu voir, dans un cas sensiblement analogue, la cervicale transverse se partager au contact de la jugulaire en deux rameaux dont l'inférieur passait sous la veine, tandis que le supérieur, plus superficiel, en était séparé par l'abouchement d'une grosse veine parotidienne. — D'après Schwalbe, la branche cervicale superficielle donne parfois un rameau que l'on décrit comme rameau dorsal, et qui arrive jusqu'au bord externe du trapèze où il devient sous-cutané.

4° *Branche sus-claviculaire.* — Rameaux sus-claviculaires moyens. — Parmi les filets qui naissent de ces rameaux, il s'en rencontre souvent un et quelquefois deux qui traversent la clavicule dans un canal osseux situé à l'union du tiers interne et du tiers moyen de cet os (Bock, W. Grüber, Luschka, Turner, etc.). Dès 1827, Bock signalait des névralgies possibles de ce filet, dans le cas de lésion du nerf ou de rétrécissement du canal osseux à la suite d'une fracture de la clavicule. Cruveilhier a observé, dans la même région, un petit rameau nerveux passant dans une échancrure osseuse transformée en canal par un petit pont fibreux. Ainsi que le fait remarquer Gegenbaur, il s'agit dans tous les cas précédents de filets nerveux sous-cutanés emprisonnés par le processus de l'ossification dans la clavicule qui, on le sait, est un os d'origine dermique.

Comme on voit souvent quelques rameaux se détacher du tronc des nerfs sus-claviculaires, pour se rendre au trapèze, quelques auteurs (Henle, Schwalbe, etc.) considèrent ces nerfs comme des nerfs mixtes; mais il importe de faire remarquer que les filets destinés au trapèze ont la même origine que la branche sus-claviculaire, et que l'on se trouve en présence de rameaux nerveux ayant emprunté sur une certaine étendue, assez faible d'ailleurs, le trajet d'un nerf voisin.

B. ***Plexus cervical profond.*** — A. **Branches internes.** — 1° *Nerf du petit droit antérieur.* — On le voit quelquefois naître par un tronc commun avec le nerf du droit latéral; plus rarement, il tire son origine du nerf du grand droit antérieur.

2° *Nerf du grand droit antérieur.* — Valentin, d'après les descriptions de Bang, de Scarpa et de Bischoff, signale pour ce nerf deux rameaux distincts, dont l'un, le supérieur, est le nerf décrit par tous les auteurs, et l'autre, l'inférieur, se divise en deux branches l'une pour le muscle grand droit, l'autre pour le muscle long du cou; ces deux rameaux ont leur origine au-dessus de celle des rameaux anastomotiques pour le pneumogastrique et pour le grand hypoglosse.

B. **Branches externes.** — 1° *Nerf du sterno-mastoïdien.* — Le rameau du sterno-mastoïdien est quelquefois double, et il n'est pas rare alors de voir un ramuscule, détaché de la branche mastoïdienne, aller se distribuer dans ce muscle en participant ou non à la formation de l'anse anastomotique avec le spinal. Ce rameau supplémentaire représente évidemment un paquet de fibres du nerf principal qui a suivi sur une certaine longueur le trajet de la branche mastoïdienne dont l'origine se fait tout à côté de celle du nerf du sterno-mastoïdien. — On peut donner une explication analogue de l'observation de Pye

[*A. SOULIÉ.*]

Smyth, Howse et Davies Colley; ces auteurs ont vu le chef sternal du sterno-mastoïdien innervé par un petit filet provenant de l'anse de l'hypoglosse. Il faut voir là des fibres du 3e nerf cervical qui ne sont pas remontées dans l'anse de l'axis, selon leur trajet habituel, et qui ont alors emprunté la voie de la branche descendante interne.

2° *Nerf du trapèze.* — Dans certains cas, le nerf du trapèze se constitue par la réunion de deux rameaux émanés l'un de la 3e branche antérieure (Luschka) ou de la 3e anse cervicale, et l'autre de la 4e. Quelquefois le nerf du trapèze se forme par deux rameaux naissant isolément de la 4e paire cervicale. — On peut voir assez fréquemment un rameau détaché de la 3e branche antérieure s'accoler au spinal, et s'unir à lui lorsqu'il sort de dessous le sterno-mastoïdien. — Henle signale une observation de Meckel dans laquelle le nerf du trapèze provenait en partie de la 3e branche antérieure, et appartenait par elle au plexus brachial.

3° *Nerfs de l'angulaire et du rhomboïde.* — Ces nerfs peuvent dériver de la 3e branche antérieure et appartenir ainsi au plexus brachial (Sappey). — La coexistence pour chacun de ces muscles de deux nerfs émanés l'un du plexus cervical, l'autre du plexus brachial, paraît être la disposition la plus fréquente.

C. **Branches descendantes.** — 1° *Branche descendante interne.* — Nous avons observé un cas où la branche descendante de l'hypoglosse, relativement volumineuse et placée entre la carotide primitive et la jugulaire interne, s'anastomosait à angle aigu, un peu au-dessus du tendon de l'omo-hyoïdien, avec un filet très grêle représentant la descendante interne. Les deux rameaux, fusionnés en un tronc unique, passaient sous l'omo-hyoïdien, et se divisaient presque aussitôt en leurs branches musculaires.

2° *Nerf phrénique.* — Origines. — La racine secondaire émanée du 3e nerf cervical peut ne pas se rendre directement dans le tronc du phrénique et emprunter la voie de la descendante interne et de l'anse de l'hypoglosse (Bock, Luschka); elle descend alors dans la région sus-hyoïdienne, passe en avant de la veine sous-clavière, et ne rejoint le tronc principal qu'au niveau de la première côte. C'est probablement une ou plusieurs particularités de ce genre qu'a observées Valentin et qu'il a généralisées en décrivant une anastomose entre le phrénique et la branche descendante interne (*anastomose* dite *de Valentin*), connue d'ailleurs d'Haller, d'Andersch, etc. — Parmi les cas rares de racines supplémentaires on peut citer ceux dans lesquels un filet excessivement fin, provenant de la 6e cervicale, traverse le scalène antérieur, et va s'unir au phrénique au moment où ce nerf pénètre dans la cavité thoracique.

Anastomoses. — La plupart des anses anastomotiques décrites par les anciens anatomistes entre le phrénique et les nerfs ou plexus voisins (plexus cardiaque, thymique, œsophagien) sont contestées par Bock, Cruveilhier, Arnold, Luschka et Sappey. — Haller admettait une anastomose entre l'anse de l'hypoglosse et le phrénique; Wrisberg l'a constaté 5 fois sur 37 sujets ; nous venons de voir ce qu'elle représente, — Blandin a également signalé une anse d'union entre le phrénique et la branche externe du spinal à la région moyenne du cou. — Valentin paraît avoir exagéré un peu le nombre des anastomoses entre le phrénique et tous les nerfs voisins, anastomoses que Sappey, qui les a minutieusement recherchées, n'a jamais retrouvées. Sappey s'explique d'ailleurs les erreurs de Valentin, en admettant que celui-ci a pris pour rameaux nerveux les nombreuses et fines branches artérielles de la musculo-phrénique, erreurs faciles à commettre avec le procédé de macération des pièces dans les acides. — Parmi les multiples anastomoses décrites par Valentin, il en est une dont l'importance est très grande au point de vue phylogénique. Cette anastomose, exceptionnelle chez l'homme, unit le phrénique au pneumogastrique, et on peut voir quelquefois ces deux nerfs, surtout du côté gauche, échanger quelques filets d'union. Dans la série des Mammifères, le phrénique et le vague, en règle générale d'après Rouget, constituent à l'extrémité inférieure de l'œsophage une anse connue sous le nom d'*anse du cardia.* Chez quelques Insectivores et en particulier chez l'écureuil, le phrénique est en partie soudé au pneumogastrique, ce qui atteste l'une des origines primitives du phrénique qui, chez les Oiseaux, se forme aux dépens du sympathique et du vague (Thébault, 1898).

Fibres sensitives. — Les fibres sensitives du phrénique jouent un grand rôle dans la symptomatologie clinique. Nous avons signalé la douleur de l'épaule irradiée vers le coude dans la péricardite; nous dirons ici quelques mots de l'explication qui peut être donnée de la douleur de l'épaule droite et du rire sardonique si fréquent au cours des affections du foie et en particulier des périhépatites. D'après l'opinion généralement adoptée, l'excitation des rameaux sous-péritonéaux du phrénique se transmet vers l'origine de ce nerf à la 4e cervicale et au segment médullaire correspondant d'où naissent aussi les nerfs sus-claviculaires

et quelques fibres du nerf circonflexe. La racine secondaire issue de la 3e cervicale pourrait expliquer le rire sardonique, si l'on admet avec Luschka que le peaucier reçoit par les rameaux cutanés de la cervicale transverse des fibres venant de la 3e branche antérieure. Le hoquet dans la pleurésie diaphragmatique est également un phénomène réflexe, dont l'arc complet intéresse uniquement le phrénique : filets sensitifs sous-pleuraux, neurones médullaires et filets musculaires diaphragmatiques. — Le phrénique peut être lésé par des processus tuberculeux qui s'étendent du poumon au péricarde; dans une observation de Luschka, des tubercules crétacés s'étaient étendus à la plèvre médiastine et avaient enserré le phrénique dans une sorte de virole dont il ne put être séparé. Comme les faits d'adhérences pleurales ou d'invasion de la plèvre par les formations de tubercules sont loin d'être rares, Luschka conseille de rechercher soigneusement les troubles produits dans le domaine de ce nerf par les maladies du poumon, de la plèvre ou du péricarde.

Parcours et distribution. — Les anomalies de rapport sont rares. Cruveilhier et Quain ont signalé chacun un cas dans lequel le phrénique passait en avant de la veine sous-clavière. — Dans une observation de Wrisberg, le nerf était englobé dans la paroi antérieure de la veine; Longet, W. Grüber, etc., l'ont vu perforer cette même veine; le nerf n'était séparé du courant sanguin que par l'endothélium vasculaire. — L'absence totale du phrénique n'a pas encore été rencontrée; toutefois, Cruveilhier a vu, sur un individu, le phrénique gauche réduit à un filet excessivement grêle, tandis que le phrénique droit très volumineux fournissait à peu près toutes les branches diaphragmatiques.

Phrénique accessoire. — On désigne ainsi une disposition, assez fréquente, due à ce que la racine secondaire venue de la 5e cervicale, au lieu de se porter directement sur le phrénique, rejoint le tronc de ce nerf à une distance plus ou moins grande, dans la cavité thoracique (Turner, *J. of Anat.*, 1871 et 1874; Cunningham, *id.*, 1872). Une observation de Larkins (Accessory phrenic Nerve. *J. of Anat.*, 1889, p. 340) est typique à ce sujet. Le phrénique ordinaire naissait des 3e et 4e branches cervicales, l'accessoire de la 5e, et se plaçait à 7 ou 8 millimètres en dedans de lui; tous deux avaient un trajet parallèle dans les régions cervicale et thoracique supérieure. Entre la plèvre et le péricarde leur direction devenait convergente et les deux nerfs se fusionnaient immédiatement avant d'atteindre le diaphragme et de se diviser en rameaux terminaux; les filets péricardiques et pleuraux provenaient du phrénique accessoire qui était placé un peu en avant de l'autre. — Sur un sujet d'une de nos salles de dissection, nous avons observé les particularités suivantes. Le phrénique droit était formé par une grosse racine issue de la 4e cervicale à laquelle venait se joindre un fin ramuscule émané de la 3e cervicale. Le trajet du nerf était normal, mais il recevait dans sa portion thoracique deux rameaux secondaires. L'un, analogue à un phrénique accessoire, tirait son origine de la 5e cervicale, longeait le bord externe du scalène antérieur et venait se placer superficiellement derrière la veine jugulaire externe; il cheminait le long de celle-ci vers la veine sous-clavière qu'il croisait en avant pour se fusionner contre le tronc veineux brachio-céphalique droit avec le phrénique, constituant avec lui une anse nerveuse qui embrassait la veine sous-clavière. Le deuxième rameau se détachait de l'anse de l'hypoglosse; il était uniquement formé, comme on pouvait le voir après dissociation, par des fibres de la branche descendante interne. Il descendait en avant de la veine jugulaire interne, du tronc veineux innominé et de la veine cave supérieure, pour se jeter sur le tronc du phrénique au côté droit du sac péricardique, auquel il abandonnait quelques filets. Du côté gauche, le phrénique avait trois racines venant des 3e, 4e et 5e branches cervicales, et présentait une disposition normale. Une autre particularité à signaler chez ce sujet, c'est que l'anse de l'hypoglosse envoyait des deux côtés quelques fins ramuscules au plexus cardiaque.

2° PLEXUS BRACHIAL

Définition ; branches constituantes. — Le plexus brachial est constitué par l'union des branches antérieures des 5e, 6e, 7e et 8e nerfs cervicaux, et du 1er nerf dorsal. L'épaisseur de ces branches nerveuses va en augmentant de la 5e à la 8e cervicale ; la 1re dorsale, dont une partie forme le 1er nerf intercostal, est la plus grêle. Le diamètre transversal de chacun de ces troncs

radiculaires mesure, d'après les données de Valentin que nous avons reconnues exactes, dans la majorité des cas :

5e paire	cervicale	. . . . . .	3,5 à 4 mm.
6e —	—	. . . .	4 à 5 mm.
7e —	—	. . . .	4,5 à 5 mm.
8e —	—	. . . .	5 mill. (4,5 mm. d'après Valentin).
1re —	dorsale	. . , ...	3,3 à 3,7 mm.

Situation générale et forme. — Comme celles des 3e et 4e nerfs cervicaux, les branches antérieures des 5e, 6e et 7e nerfs du cou se placent dans la gouttière de l'apophyse transverse de la vertèbre correspondante, où elles se trouvent comprises entre les deux muscles intertransversaires antérieur et postérieur, qu'elles innervent, avant d'apparaître entre le scalène antérieur et le scalène moyen. Elles sont situées en arrière de l'artère vertébrale, qu'elles croisent à leur sortie du trou de conjugaison ; chacune d'elles envoie à ce niveau un ou deux filets (Valentin) très ténus qui s'unissent aux rameaux vasculaires du sympathique pour constituer autour de l'artère le *nerf vertébral*. La 8e cervicale et la 1re dorsale ont des rapports sensiblement différents, que nous étudierons plus loin.

La forme générale du plexus brachial est celle d'un triangle, dont la base répond à la colonne vertébrale de la 4e cervicale à la 1re dorsale, et dont le sommet, dirigé en bas et en dehors, est situé dans le creux de l'aisselle. Des deux côtés, le supérieur est le plus oblique ; aussi, dans la distension du plexus par traction sur le membre thoracique, ce sont les deux troncs radiculaires supérieurs, d'où le nerf circonflexe tire ses origines, qui sont le plus fortement étirés (Fieux, 1889 ; Charpy, 1897).

Rameaux des troncs radiculaires. — Avant de constituer le plexus brachial, les troncs radiculaires fournissent quelques rameaux très grêles aux muscles avec lesquels ils sont en rapport. Nous venons de signaler les filets que chacun d'eux donne aux muscles intertransversaires : de plus, des 5e et 6e cervicales se détachent de fins ramuscules pour les muscles long du cou, scalène antérieur et scalène moyen. La 7e cervicale participe fréquemment à l'innervation du scalène antérieur ; les 7e, 8e cervicales et la 1re dorsale innervent les scalènes moyen et postérieur. Chaque tronc radiculaire envoie, en outre, à sa sortie de la gouttière de l'apophyse transverse, des rameaux communicants au grand sympathique,

Constitution du plexus brachial. — Le plexus brachial présente, dans le mode d'union des troncs radiculaires qui le forment, un très grand nombre de variétés ; mais, à part quelques cas exceptionnels, on peut ramener sa constitution à un type schématique assez simple. La branche antérieure du 5e nerf cervical, dont la direction générale est descendante, s'anastomose à angle aigu avec celle du 6e cervical, et de leur réunion résulte un tronc nerveux plus volumineux : le *tronc primaire supérieur* (Schwalbe). De même, les branches antérieures du 8e nerf cervical et du 1er dorsal se fusionnent vers l'union du tiers postérieur et du tiers moyen de la 1re côte en un nouveau cordon nerveux : le *tronc primaire inférieur*. Entre ces deux troncs primaires, la branche antérieure du 7e nerf cervical chemine horizontalement et reste

indivise; on la désigne, par analogie, sous le nom de *tronc primaire moyen*.

Chacun des troncs primaires se divise bientôt en deux branches, l'une antérieure, l'autre postérieure, qui, en se groupant deux à deux, vont former de nouveaux cordons nerveux appelés *troncs secondaires*. Le tronc primaire supérieur donne une branche antérieure qui s'unit à la division antérieure du tronc primaire moyen pour former le tronc secondaire supérieur ou externe (*fasciculus lateralis*, Anat. Nom.); les branches postérieures des trois troncs primaires se fusionnent en un cordon unique, le tronc secondaire moyen ou postérieur (*fasciculus posterior*, Anat. Nom.), qui se trouve dans un plan situé sensiblement en arrière des autres troncs secondaires. Enfin, il existe un troisième cordon, le tronc secondaire inférieur ou interne (*fasciculus medialis*, Anat. Nom.), qui représente uniquement la branche antérieure du tronc primaire inférieur.

C'est de l'extrémité externe des troncs secondaires que se détachent les nerfs destinés au membre supérieur et que l'on considère comme branches terminales du plexus brachial. Le tronc secondaire supérieur donne naissance au nerf musculo-cutané et à une partie (branche externe) du médian. Le tronc inférieur fournit le nerf cubital, le nerf brachial cutané interne et l'autre partie (branche interne) du médian. Quant au tronc moyen, il se subdivise, à peu près au même niveau que les deux précédents, en deux gros nerfs : le radial et le circonflexe.

Rapports du plexus brachial. — Nous étudierons successivement : 1° les rapports des troncs radiculaires ; 2° les rapports du plexus proprement dit.

1° ***Rapports des troncs radiculaires.*** — Les branches antérieures des

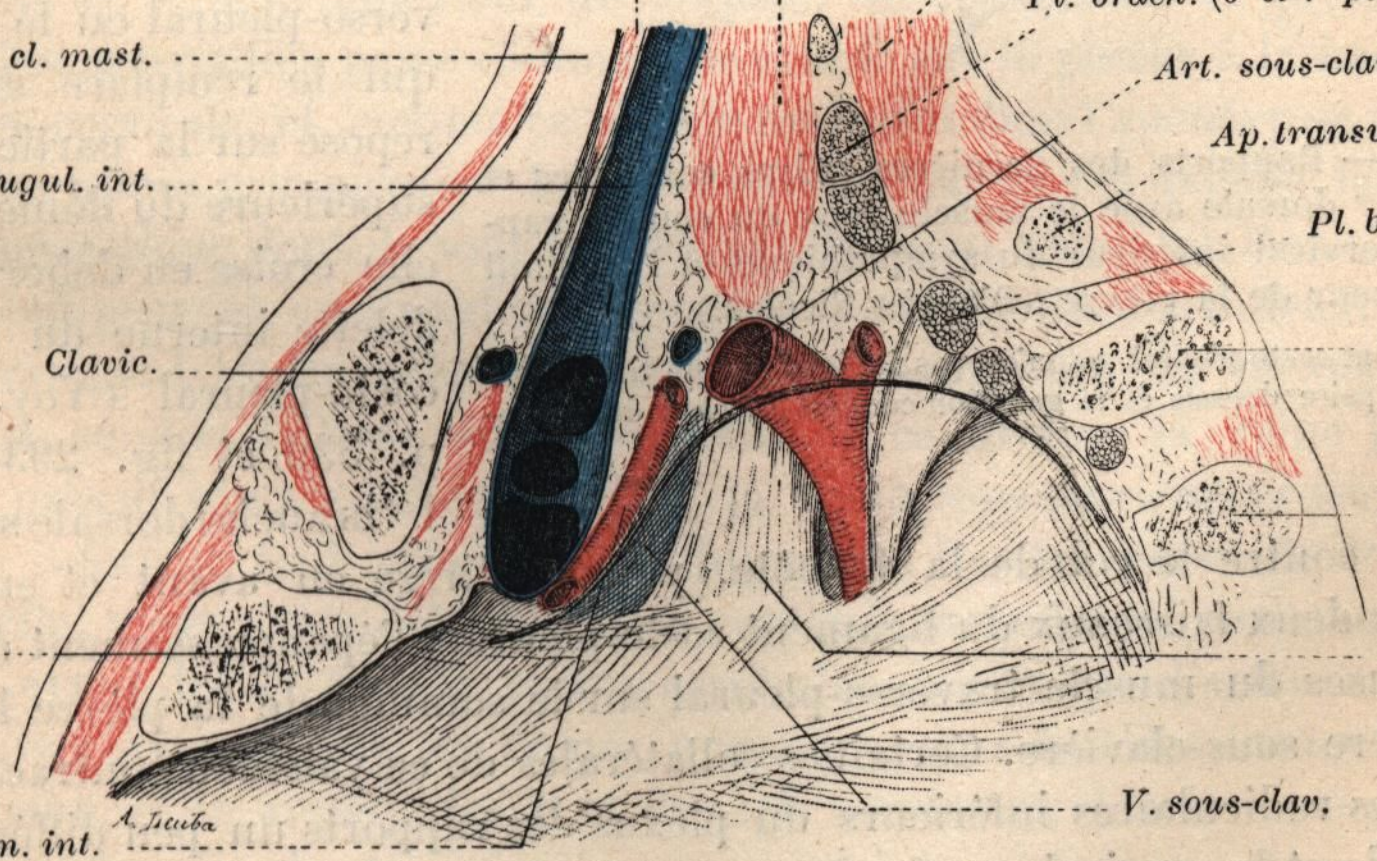

FIG. 552. — Coupe sagittale et latérale de la base du cou, montrant les rapports des troncs radiculaires du plexus brachial. (D'après Merkel.)

La ligne courbe en noir indique la limite du dôme pleural et par suite celle du poumon ; la plèvre pariétale est enlevée.

5e, 6e et 7e nerfs cervicaux, après avoir cheminé dans les gouttières des apo-

physes transverses entre les deux muscles intertransversaires, apparaissent entre le scalène antérieur et le scalène moyen, sur un plan plus antérieur que celles du 8e nerf et du 1er dorsal (fig. 552). En effet, les deux premières vertèbres dorsales ont leurs apophyses transversales situées plus en arrière que celles des vertèbres cervicales, et, de plus, ces branches nerveuses contractent avec les apophyses transverses des rapports moins immédiats. La 8e branche cervicale, aussitôt après sa sortie du trou de conjugaison, s'applique sur le col de la 1re côte et prend une direction oblique en avant et en dehors. Quant à la branche antérieure de la 1re paire dorsale, d'abord située audessous de la 1re côte, elle en contourne le col, passe audessus de cette côte vers son tiers postérieur et sort ainsi de la cavité thoracique. Ces deux troncs nerveux affectent des relations importantes avec les gros vaisseaux de la base du cou et l'appareil suspenseur de la plèvre. La 8e branche cervicale, comprise entre le scalène moyen en arrière et le muscle traverso-pleural ou le ligament qui le remplace en avant, repose sur la partie postéro-supérieure du dôme pleural; elle croise en dehors la bandelette interne du ligament costo-pleural (Voy. t. IV, p. 539 et fig. 293-94). La 1re branche dorsale se montre d'abord contre le col de la 1re côte, puis se dirige en avant et en dehors entre les deux faisceaux du ligament costo-pleural; l'épanouissement des fibres tendineuses du muscle traverso-pleural sur le sommet de la plèvre la sépare de l'artère sous-clavière. Certaines collatérales de ce vaisseau contractent avec les troncs radiculaires inférieurs du plexus des rapports un peu différents. La vertébrale et la cervicale profonde passent toutes deux devant la 8e branche cervicale, puis la cervicale profonde s'insinue entre la 7e et la 8e cervicale, tandis que la vertébrale continue son trajet ascendant en avant des autres branches antérieures; l'intercostale supérieure descend en avant de la 1re paire dorsale. Le ganglion cervical inférieur du sympathique, accolé au col de la 1re côte, est le plus souvent placé dans l'angle de réunion des deux cordons radicu-

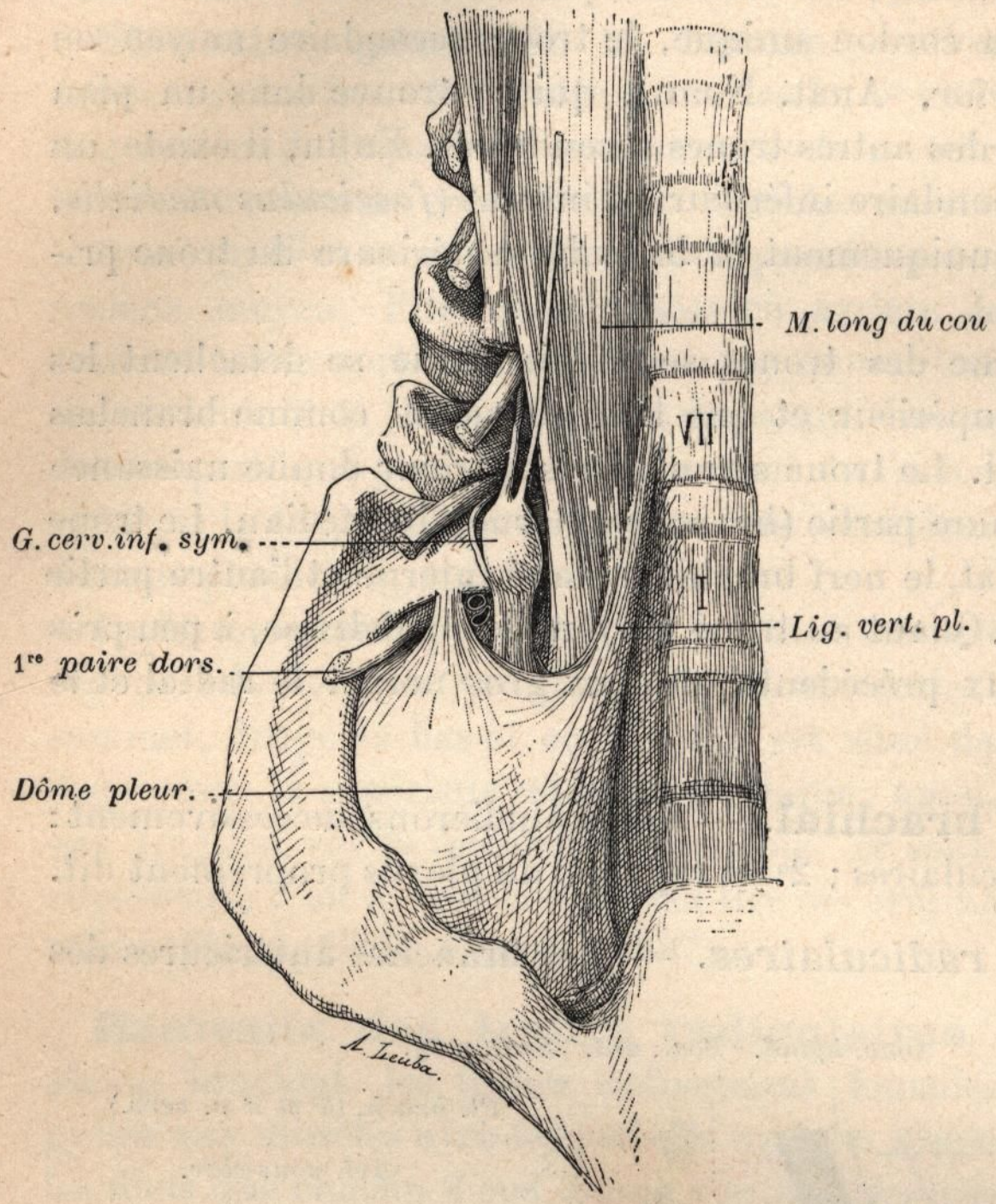

FIG. 553. — Rapports des dernières paires cervicales et de la 1re dorsale avec le muscle long du cou, le ganglion cervical inférieur du sympathique et l'appareil suspenseur de la plèvre. (D'après Nicolas.)

Le ligament costo-pleural, qui n'est pas indiqué par un tiret, passe entre la 1re paire dorsale et le ganglion cervical inférieur du sympathique.

laires inférieurs (fig. 553), et le tronc artériel thyro-bicervico-scapulaire avec ses veines satellites, situé un peu plus en dehors, répond exactement à ce point de réunion complètement caché d'ailleurs par le scalène antérieur.

La fusion des 5e et 6e nerfs cervicaux en tronc primaire supérieur s'effectue sur le scalène moyen à une distance un peu variable du bord externe du scalène antérieur, mais toujours en dehors de ce muscle ; c'est là un repère précieux pour l'exploration clinique, et il est connu depuis une vingtaine d'années sous le nom de *point d'Erb* (fig. 543). Sur le vivant, il correspond à la hauteur du tubercule de l'apophyse transverse de la 6e vertèbre cervicale (tubercule de Chassaignac), et il se trouve un peu en dehors du bord externe du sterno-mastoïdien, à 1 ou 2 centimètres au-dessus de la clavicule.

2° **Rapports du plexus proprement dit.** — Nous les étudierons : *a*) dans la région de la base du cou ; *b*) dans le creux de l'aisselle.

a) *Région de la base du cou.* — Le plexus brachial, compris entre les scalènes antérieur et moyen, est solidement appliqué contre ce dernier muscle par une lame celluleuse assez dense dépendant de l'aponévrose cervicale profonde. A cause de l'obliquité considérable des troncs primaires supérieur et moyen, et de la direction à peu près horizontale du tronc inférieur, le plexus se trouve, en quelque sorte, ramassé dans la partie inféro-externe du creux sus-claviculaire. La clavicule établit, du reste, une division artificielle du plexus, auquel C. Krause distinguait une partie sus- et une partie sous-claviculaire. Au point de vue topographique, la portion sus-claviculaire, composée des troncs radiculaires et des troncs primaires, est recouverte de la surface vers la profondeur par la peau, les fibres inférieures du peaucier et l'aponévrose cervicale superficielle dans sa partie comprise entre le bord externe du sterno-mastoïdien et le bord antérieur du trapèze. Au-dessous de ce premier plan fibreux, l'omo-hyoïdien passe comme une sangle sur le plexus à la hauteur de la 7e paire cervicale, et, comme ce muscle est inclus dans l'aponévrose moyenne du cou, les troncs primaires se trouvent revêtus par une deuxième lame musculo-aponévrotique dont ils sont séparés par du tissu cellulaire lâche, riche en pelotons adipeux et en ganglions lymphatiques. Ce tissu celluleux, au sein duquel rampent les branches sus-claviculaires moyennes du plexus cervical superficiel, comble la fosse sus-claviculaire. A ce niveau, la veine jugulaire externe, près de son abouchement dans la veine sous-clavière, croise le tronc primaire inférieur tout près de sa bifurcation ; l'artère cervicale transverse superficielle, après s'être détachée de la cervicale ascendante, passe successivement en avant des 7e, 6e et 5e paires cervicales, tandis que l'artère scapulaire postérieure s'insinue entre les troncs primaires, en avant des troncs inférieur et postérieur, et en arrière des 5e et 6e nerfs cervicaux. L'artère sous-clavière se place au-dessous des troncs primaires supérieur et moyen, et en avant du tronc inférieur ; les nerfs phrénique, pneumo-gastrique et sympathique sont situés en dedans et en avant des branches cervicales.

b) *Région du creux axillaire.* — La réunion des troncs radiculaires en troncs primaires s'effectuant toujours dans le triangle sus-claviculaire, nous trouvons successivement, au-dessous de la clavicule, les troncs secondaires et l'origine des nerfs du membre supérieur.

[*A. SOULIÉ.*]

Au sommet du creux de l'aisselle, — le plexus brachial correspond au creux sous-claviculaire. Les troncs nerveux reposent en dedans sur la première digitation du grand dentelé dans une étendue variable selon que le bras est rapproché ou éloigné du thorax. Quand le bras s'applique contre la poitrine, les cordons nerveux sont en relation avec la paroi thoracique de la 1re à la 3e côte; quand, au contraire, le membre supérieur est en abduction, ces cordons ne répondent plus qu'à la 1re côte et au 1er espace intercostal. Le plexus est accolé en arrière au scalène moyen, et le tronc inférieur croise l'insertion tendineuse de ce muscle à la 1re côte ; en avant, il est séparé de la clavicule par le muscle sous-clavier et par l'aponévrose clavi-pectorale. Le sous-clavier sert quelquefois de coussinet de protection aux nerfs et aux autres organes du creux sous-claviculaire, dans les cas de fracture de la clavicule.

Au milieu de la cavité axillaire, — le plexus s'accole en arrière au muscle sous-scapulaire dont le tendon sépare les cordons nerveux de l'articulation scapulo-humérale. La division des troncs secondaires en nerfs du membre supérieur se fait au niveau de la tête humérale ; ce rapport explique aisément les diverses paralysies d'origine traumatique consécutives aux luxations scapulo-humérales.

A la base de l'aisselle, — les nerfs du membre supérieur, sauf le circonflexe, sont appliqués contre les tendons du grand dorsal et du grand rond. En dedans, le plexus et ses branches terminales se mettent en rapport avec le grand dentelé, et, lorsque le bras s'écarte du thorax, ils répondent au tissu cellulaire et à la peau de la base de l'aisselle. En avant, le plexus est recouvert successivement par l'aponévrose clavi-pectorale, le petit et le grand pectoral, et la peau; en dehors, il est placé entre le coraco-brachial et l'insertion du grand rond à la gouttière bicipitale de l'humérus, et il se met en relation étroite avec les ganglions auxquels aboutissent les lymphatiques du membre supérieur.

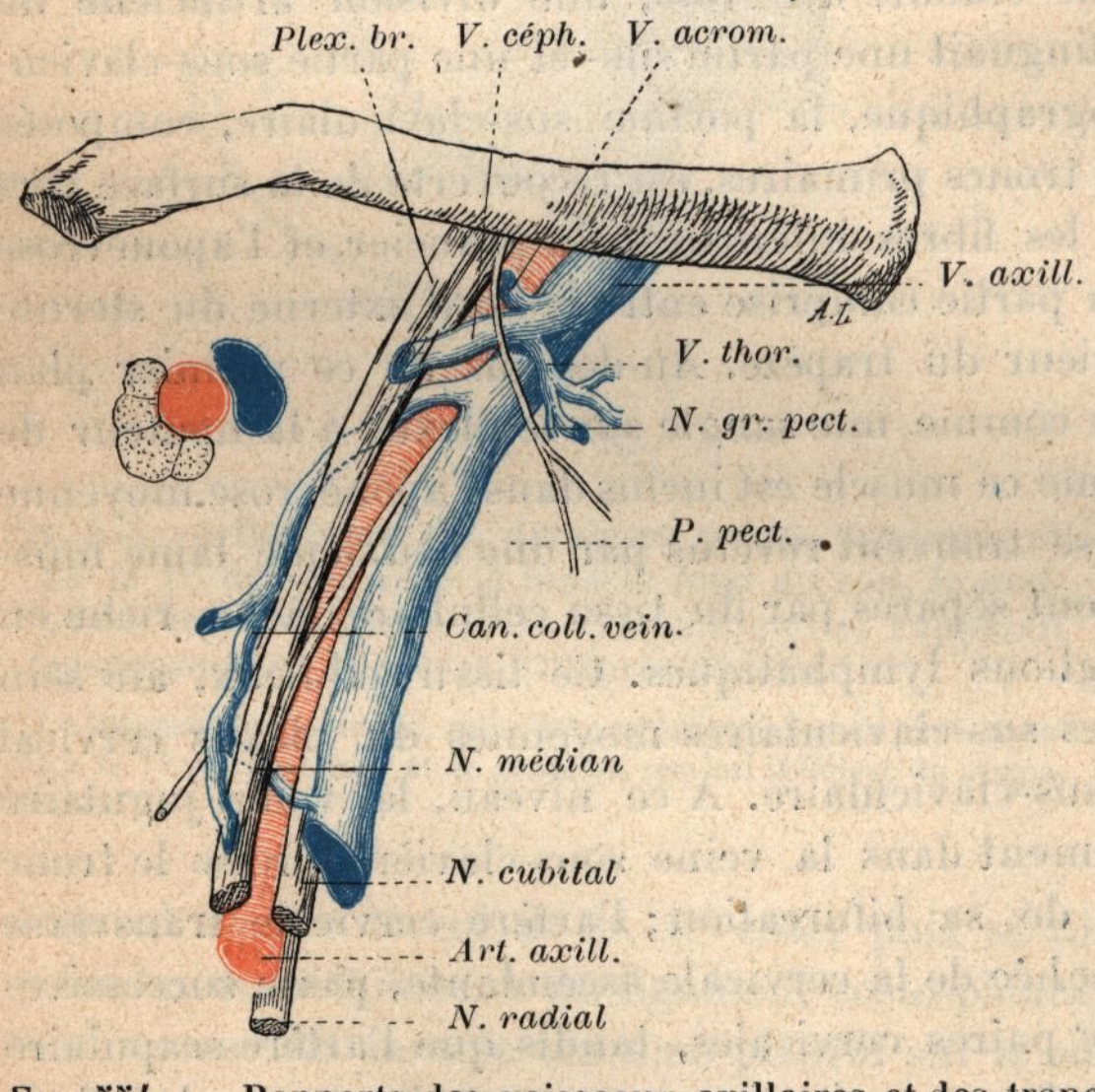

FIG. 554. — Rapports des vaisseaux axillaires et des troncs nerveux. (D'après Poirier.)

La racine interne du médian est trop petite, ainsi que le nerf musculo-cutané; le brachial cutané interne n'a pas été figuré.

L'artère axillaire, dans presque toute l'étendue de son trajet, est comprise entre les troncs brachiaux secondaires (fig. 554). Dans l'espace clavi-pectoral, les cordons nerveux se placent en arrière et un peu au-dessus de l'artère, qui les sépare ainsi de la veine, tandis que cette dernière, à son origine, c'est-à-dire vers la base de l aisselle, est située au-dessous du tronc secondaire inférieur; en ce point, la

racine interne du médian est interposée entre les deux vaisseaux sanguins. Tout à fait à la base du creux axillaire, lorsque les nerfs du membre supérieur sont nettement distincts, ils affectent avec l'artère les rapports suivants : le musculo-cutané est situé au-dessus et en dehors d'elle, le médian en avant, le radial et le circonflexe en arrière, le cubital et le brachial cutané interne en dedans et un peu au-dessous, entre l'artère et la veine.

Certaines des collatérales de l'artère axillaire croisent dans l'aisselle les troncs secondaires. L'acromio-thoracique leur est d'abord parallèle, puis sa branche acromiale se dirige en dehors, tandis que sa branche thoracique passe en avant et en dedans d'eux. La mammaire externe se dispose en avant du tronc inférieur ou de la racine externe du médian, tandis que le sous-scapulaire, qui descend en arrière et un peu en dedans, fait un angle très aigu avec ce même tronc, tout près de l'origine du cubital et du brachial cutané interne.

Anastomoses — Le plexus brachial s'anastomose :

a) *Avec le plexus cervical* par deux ordres de rameaux : 1° par la branche d'union de la 4ᵉ et de la 5ᵉ paire cervicale; 2° par les filets qui unissent la 5ᵉ et la 6ᵉ cervicale avec le nerf phrénique.

b) *Avec les nerfs dorsaux.* — La 1ʳᵉ paire dorsale participe d'une manière constante à la formation du plexus brachial. — D'après Cunningham (*J. of Anat.*, 1877), il n'est pas rare de voir le 2ᵉ nerf thoracique lui fournir également un rameau anastomotique qui est d'autant plus développé que le tronc radiculaire fourni par le 1ᵉʳ dorsal est plus grêle.

La participation du 2ᵉ nerf thoracique à la constitution du plexus brachial est la règle chez certains Mammifères, le dauphin par exemple, et on peut observer assez souvent, chez l'homme, une disposition analogue, ainsi que Cunningham l'a constaté dans 27 cas sur 37 dissections. En général la branche d'union passe sur le col de la 2ᵉ côte en dehors de l'artère intercostale supérieure et se porte vers le tronc radiculaire fourni par le 1ᵉʳ nerf dorsal, parfois elle se divise en deux filets, un pour le rameau brachial du 1ᵉʳ dorsal, l'autre pour son rameau intercostal; dans la majorité des cas, cette branche anastomotique reçoit un filet du sympathique. Nous verrons ultérieurement que la perforante latérale du 2ᵉ nerf intercostal s'unit avec l'accessoire du brachial cutané interne. Il y a, sans doute, une relation intime entre l'existence de l'anastomose du 2ᵉ intercostal avec le 1ᵉʳ et le volume de la branche d'union que la perforante latérale du 2ᵉ intercostal envoie à l'accessoire du brachial cutané interne. Ce détail, laissé de côté par Cunningham, mériterait d'être étudié; les quelques observations que nous avons pu faire à ce sujet ne nous permettent pas de donner une affirmation catégorique.

c) *Avec le grand sympathique.* — Nous avons signalé plus haut les rameaux communicants entre les troncs radiculaires et le grand sympathique. Rappelons que ceux des 5ᵉ et 6ᵉ paires cervicales se portent vers le ganglion cervical moyen, quand il existe, et que ceux des 8ᵉ cervicale et 1ʳᵉ dorsale aboutissent toujours au ganglion cervical inférieur ; le rameau communicant de la 7ᵉ cervicale, ainsi qu'un filet très grêle de la 6ᵉ, s'ajoutent aux petits rameaux émanés du ganglion cervical inférieur pour former le nerf vertébral.

Variétés et anomalies du plexus brachial. — Les variétés morphologiques du plexus brachial sont nombreuses; nous énumérerons seulement les plus importantes. — Une partie du plexus peut être comprise entre les scalènes, tandis que l'autre passe en avant du scalène antérieur ou traverse ce muscle (Demarquay, *Soc. Anat.*, 1844). — Tous les troncs radiculaires, et les nerfs périphériques qui s'en détachent, peuvent être situés au-dessous de l'artère axillaire qui se trouve alors complètement libre dans tout son par-

cours (Luther Holden). — Kaufmann (*Die Varietaten des Plexus Brachialis*. Giessen, 1864) a signalé un cas dans lequel le tronc primaire antérieur résultait de l'union des 5e et 6e nerfs cervicaux et d'une partie du 7e; le restant de ce 7e nerf, le 8e cervical et le 1er dorsal étaient fusionnés en un seul cordon d'où naissaient les nerfs correspondants au tronc primaire postérieur et au tronc supérieur. — Dans un autre cas du même auteur, le 7e nerf cervical ne se divisait pas, mais recevait un rameau du 2e nerf dorsal; il donnait deux cordons qui allaient s'unir aux 5e et 6e nerfs cervicaux pour former un tronc postérieur et un tronc antérieur. Du tronc postérieur se détachaient les nerfs circonflexe, radial, brachial cutané interne et son accessoire, ainsi qu'un gros cordon qui se portait vers le tronc antérieur d'où provenaient le musculo-cutané, le médian et le cubital. Cette observation est très intéressante, car elle montre les nerfs des muscles de la flexion pour le membre supérieur se constituant aux dépens d'un tronc unique, elle représente une disposition normale chez les Ruminants et les Carnivores. — Dans une autre observation enfin, les deux racines du médian, au lieu d'embrasser l'axillaire, se rejoignaient en avant de l'humérale profonde. — Le 7e nerf cervical peut fournir une branche à chacun des troncs primaires. — Turner a vu le tronc primaire postérieur naître des 6e, 7e et 8e nerfs cervicaux, et dans un cas se former aux dépens des 7e et 8e cervicaux. — Dans une préparation provenant d'une de nos salles de dissection, les troncs primaires étaient tous très courts et situés au-dessus de l'artère sous-clavière. Il en était de même du tronc secondaire inférieur et du tronc secondaire postérieur, qui, aussitôt après leur formation, se résolvaient en branches périphériques placées derrière l'artère axillaire; au contraire, le tronc secondaire supérieur, exceptionnellement long, perforait le coraco-brachial et donnait successivement : la branche sensitive du musculo-cutané, sa branche musculaire et la racine externe du médian. Celle-ci croisait l'artère humérale en passant en arrière d'elle et s'unissait à la branche interne vers le tiers supérieur du bras, juste au-dessous du confluent des deux veines humérales et de la veine basilique qui répondait aux derniers faisceaux d'insertion du coraco-brachial. Cette disposition particulière n'existait que du côté droit.

MODE DE DISTRIBUTION DU PLEXUS BRACHIAL

Les nerfs du plexus brachial se distribuent aux muscles de la ceinture scapulaire, à certains muscles du tronc en relation avec la fonction respiratoire, et aux territoires musculaires et cutanés du membre thoracique. Les classiques français (Cruveilhier, Sappey) les divisent en branches collatérales et en branches terminales, classification tout aussi artificielle que celle de C. Krause en nerfs qui ont leur origine au-dessus ou au-dessous de la clavicule, et que celle de Henle en nerfs longs et courts. D'ailleurs, ainsi que le fait justement remarquer Schwalbe, ces divisions ne sont même pas pratiques, et, sans nous attarder à en montrer les inconvénients, nous les laisserons de côté. Il est plus rationnel de s'appuyer sur les données solides de l'anatomie comparée et d'utiliser la classification établie par Fürbringer (*Morph. Jahrbuch.*, Bd IV, 1879), à la suite de ses consciencieuses recherches sur les plexus des Amphibiens, des Reptiles et des Oiseaux.

Les nerfs du plexus brachial, d'après leur origine et d'après leur distribution, sont disposés suivant quatre couches en allant du côté dorsal au côté ventral.

Les nerfs de la 1re couche (couche dorsale) vont aux muscles dorsaux de la ceinture scapulaire et fournissent quelques rameaux à l'articulation scapulo-humérale.

Les nerfs de la 2e couche se rendent dans le membre supérieur au côté de l'extension.

Les nerfs de la 3e couche se distribuent dans le membre supérieur au côté de la flexion.

Les nerfs de la 4e couche (couche ventrale ou antérieure) aboutissent aux muscles antérieurs de la ceinture scapulaire et donnent quelques filets à la partie correspondante de l'articulation scapulo-humérale.

En nous appuyant sur ces données, et en rapprochant les nerfs de la 1re et de la 4e couche d'une part, et ceux de la 2e et de la 3e d'autre part, nous rangerons les nerfs émanés du plexus brachial en deux groupes principaux ;

1° *Les nerfs destinés à la ceinture scapulaire* ;

2° *Les nerfs destinés au membre supérieur.*

1° NERFS DE LA CEINTURE SCAPULAIRE BRANCHES COLLATÉRALES DU PLEXUS BRACHIAL

Tous ces nerfs sont moteurs, et, suivant qu'ils se distribuent aux muscles de la face postérieure ou dorsale, ou bien à ceux de la face antérieure ou ventrale de la ceinture scapulaire et de l'articulation scapulo-humérale, on peut les diviser en :

a) Branches postérieures ou nerfs musculaires de la région dorsale de la ceinture scapulaire.

b) Branches antérieures ou nerfs musculaires de la région ventrale de la ceinture scapulaire.

a) BRANCHES POSTÉRIEURES OU NERFS MUSCULAIRES DE LA RÉGION DORSALE DE LA CEINTURE SCAPULAIRE

Ces nerfs sont au nombre de sept et se rangent, d'après leur origine, en deux sous-groupes :

I. Les nerfs qui naissent de la face postérieure des troncs radiculaires et que l'on réunit sous le nom de nerfs thoraciques postérieurs. Ce sont : 1° Le nerf de l'angulaire et du rhomboïde ; 2° le nerf du grand dentelé.

II. Les nerfs qui se détachent de la face postérieure du plexus (troncs primaires ou secondaires) qui, par suite, sont plus externes, et qui reçoivent des fibres d'un plus grand nombre de racines. Ils sont au nombre de cinq : 1° le nerf supérieur du sous-scapulaire ; 2° le nerf inférieur du sous-scapulaire ; 3° le nerf du grand rond ; 4° le nerf du grand dorsal ; 5° le nerf axillaire ou circonflexe.

I. NERFS THORACIQUES POSTÉRIEURS

Ces nerfs proviennent de la face postérieure des troncs radiculaires des 5e, 6e et 7e paires cervicales. Ils passent entre les scalènes, contournent le scalène moyen, qu'ils traversent et se dirigent en arrière. Comme, pendant la plus grande partie de leur trajet, ils sont appliqués contre la paroi postérieure du thorax, on leur a donné le nom de nerfs thoraciques postérieurs.

1° NERFS DE L'ANGULAIRE ET DU RHOMBOÏDE (Cruveilhier, Sappey).

Syn. : Nerf dorsal de l'omoplate, Bock, Henle, Schwalbe, Anat. Nom. ; nerf thoracique postérieur, C. Krause.

Le nerf de l'angulaire et du rhomboïde est, en général, constitué par un tronc unique dont la division peut être précoce, ou s'effectuer assez loin de son origine. La disposition dans laquelle il existerait deux nerfs distincts, quoiqu'elle ait été considérée comme la règle par Sappey, est loin d'être la plus fréquente. Le nerf de l'angulaire et du rhomboïde naît aussi souvent du plexus cervical que du plexus brachial (Cruveilhier), et il n'est pas rare de voir chacun de ces muscles recevoir une double branche nerveuse, l'une émanée de la 4e et l'autre de la 5e cervicale.

Lorsque le nerf de l'angulaire et du rhomboïde provient du plexus brachial, il se détache du 5e tronc radiculaire avec la racine supérieure du nerf du grand dentelé. Il se dirige alors en arrière en perforant le scalène moyen, ou en res-

[*A. SOULIÉ.*]

tant dans l'intervalle des scalènes, appliqué contre la face postérieure du plexus ; il parvient ainsi au-dessus de l'omoplate, directement en avant de l'angulaire auquel il donne un rameau spécial. Il est d'abord parallèle au bord supérieur du scapulum ; puis, au niveau de l'angle supéro-interne de cet os, il est rejoint par l'artère scapulaire postérieure, avec laquelle il descend le long du

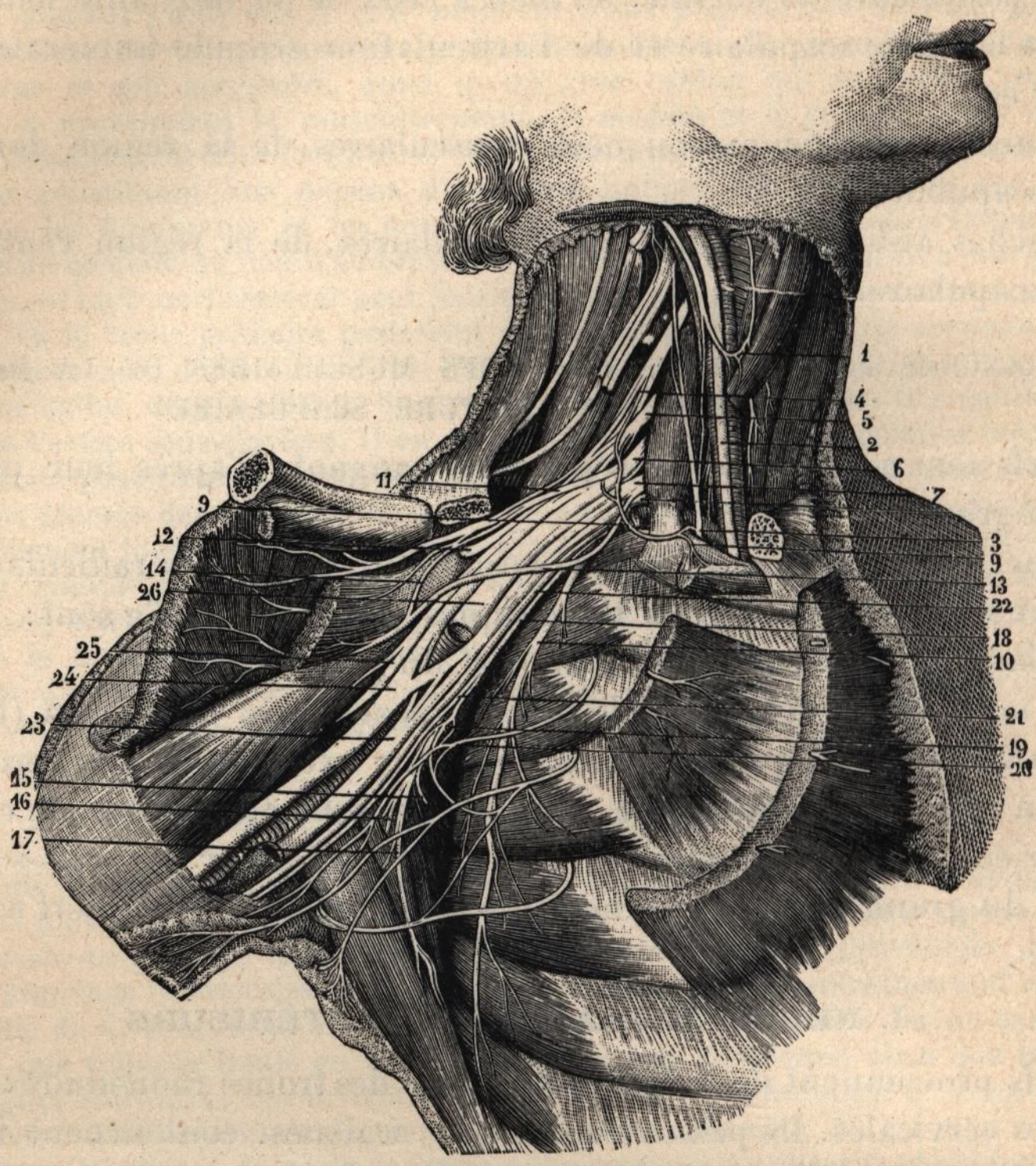

FIG. 555. — Le plexus brachial et ses branches collatérales. (D'après Hirschfeld.)

1. Anse de l'hypoglosse. — 2. Nerf pneumogastrique. — 3. Nerf phrénique. — 4, 5, 6, 7. Cinquième, sixième, septième et huitième paires cervicales. — 8. Première paire dorsale. — 9. Nerf du muscle sous-clavier. — 10. Nerf du grand dentelé. — 11. Nerf du grand pectoral. — 12. Nerf sous-scapulaire. — 13. Nerf du petit pectoral. — 14. Anastomoses des nerfs du grand et du petit pectoral. — 15. Branche inférieure du sous-scapulaire. — 16. Nerf du grand rond. — 17. Nerf du grand dorsal. — 18, 20, 21. Accessoire du brachial cutané interne. — 19. Son anastomose avec la perforante du 2e nerf intercostal. — 22. Nerf brachial cutané interne. — 23. Nerf cubital. — 24. Nerf médian. — 25. Nerf musculo-cutané. — 26. Nerf radial.

bord spinal, appliqué contre la face antérieure du rhomboïde dans lequel il se distribue. Ses ramifications terminales peuvent être suivies jusqu'au bord inférieur du muscle.

Variétés. — Le rameau de l'angulaire traverse parfois ce muscle et va se terminer dans la partie supérieure du rhomboïde ; de même, le rameau du rhomboïde perfore dans certains cas le muscle petit rhomboïde et se distribue par un ou deux filets à la partie correspondante du trapèze. — Rielander a vu, 4 fois sur 10, une branche spéciale de ce nerf aboutir à la digitation la plus élevée du petit dentelé postérieur et supérieur. — D'après Valentin, il fournirait un fin rameau à la digitation supérieure du grand dentelé. Cette disposition s'explique facilement par la communauté d'origine du nerf de l'angulaire et du rhomboïde avec la racine supérieure du nerf du grand dentelé ; ce sont, dans ce cas, quelques fibres aberrantes du nerf du grand dentelé qui ont emprunté le trajet du nerf dorsal de l'omoplate.

2° NERF DU GRAND DENTELÉ (Cruveilhier, Sappey).

Syn. : Nerf respiratoire externe, Ch. Bell; nerf thoracique long ou postérieur, classiques étrangers; n. thoracalis longus, Anat. Nom.

Le nerf du grand dentelé se constitue par deux ou trois racines qui naissent de la face postérieure des troncs radiculaires, immédiatement après leur sortie de la gouttière des apophyses transverses. En général, il provient de deux racines issues des 5e et 6e paires cervicales, qui perforent immédiatement le scalène moyen. Lorsque ce nerf a une troisième racine, elle se détache de la 7e branche cervicale et parvient, entre le scalène moyen en arrière, le plexus brachial et l'artère sous-clavière en avant, jusqu'au niveau de la 1re côte, où elle s'unit aux deux autres racines. Le nerf, ainsi formé, descend le long de la ligne axillaire sur la face externe du muscle grand dentelé. Il apparaît nettement au sein du tissu cellulaire qui facilite le glissement de l'omoplate sur la paroi thoracique; aussi, ses rapports avec le muscle sous-scapulaire varient-ils avec la position du membre supérieur. Lorsque le bras est en adduction, le nerf répond à la face antérieure du sous-scapulaire, tandis que ce muscle peut, dans les mouvements d'extension et de flexion du bras, venir le cacher complètement.

Appliqué sur le grand dentelé de la 1re à la 9e côte, le nerf fournit un rameau à chacune des digitations du muscle; l'artère thoracique inférieure et ses deux veines satellites se placent en dehors et un peu en arrière de lui à partir de la 2e côte, et l'accompagnent jusqu'à la hauteur de la 8e ou de la 9e. Il n'est pas rare de voir le filet nerveux destiné à la 1re digitation du grand dentelé naître isolément de la 1re racine du nerf et avoir un trajet distinct en dedans de celui-ci ; quelquefois même la racine émanée de la 5e cervicale se rend en totalité dans la 1re digitation du muscle, sans contracter aucune relation avec les deux autres. Le rameau de la 1re digitation est toujours plus considérable que celui de chacune des autres, dont le volume est, du reste, sensiblement moindre que celui de la première.

Variétés. — Lucas a vu, sur trois sujets, le nerf du grand dentelé recevoir une quatrième racine de la 8e paire cervicale.

II. NERFS ÉMANÉS DE LA FACE POSTÉRIEURE DU PLEXUS BRACHIAL

Ces nerfs ont leur origine en dehors des précédents: ils se détachent, à la face postérieure du plexus, soit des troncs primaires, soit de leurs branches de division postérieures, ou bien encore du tronc secondaire postérieur. On en compte cinq : 1° la branche supérieure du sous-scapulaire ; 2° la branche inférieure du sous-scapulaire; 3° le nerf du grand rond; 4° le nerf du grand dorsal; 5° le nerf circonflexe. Les classiques étrangers (Quain, Henle, Schwalbe, etc.) réunissent les quatre premiers sous la dénomination commune de nerfs sous-scapulaires; nous les décrirons séparément, car, s'ils naissent parfois d'un tronc commun, ils sont le plus souvent distincts.

1° BRANCHE SUPÉRIEURE DU SOUS-SCAPULAIRE (Cruveilhier, Sappey).

Syn. : Nerf sous-scapulaire supérieur, auteurs étrangers.

Ce nerf est représenté par un rameau assez grêle qui naît du tronc primaire supérieur ou plus rarement des 5e et 6e cervicales, un peu en dehors des ori-

[*A. SOULIÉ.*]

gines du nerf du grand dentelé. D'après Schwalbe, il proviendrait du cordon formé par l'union des branches postérieures des troncs primaires supérieur et moyen, ou bien du tronc secondaire postérieur. Son trajet vertical et descendant est très court; il pénètre, en effet, dans la partie supérieure du muscle sous-scapulaire, un peu au-dessous des insertions de l'angulaire à l'omoplate, et ses ramifications terminales ne dépassent guère le tiers supérieur du sous-scapulaire. D'après Valentin, ce nerf, après avoir fourni quelques fins rameaux superficiels, s'enfoncerait jusqu'à la surface osseuse et se distribuerait à la partie profonde du muscle. Il est quelquefois formé de deux filets distincts qui abordent alors le sous-scapulaire à des niveaux différents.

2° BRANCHE INFÉRIEURE DU SOUS-SCAPULAIRE (Cruveilhier, Sappey).

Syn. : Nerf sous-scapulaire moyen, auteurs étrangers; nerf sous-scapulaire inférieur, Bock, Valentin.

La branche inférieure du sous-scapulaire se détache tantôt du tronc secondaire postérieur, tantôt du nerf circonflexe, le plus souvent d'un tronc qui lui est commun avec le nerf du grand rond. Tandis que toutes les branches précédemment décrites naissent du plexus brachial au-dessus de la clavicule, le nerf inférieur du sous-scapulaire a toujours son origine au-dessous de cet os. Il chemine parallèlement à la branche supérieure, en arrière du plexus, et aboutit à la partie moyenne du sous-scapulaire ; là, il s'enfonce dans la profondeur de ce muscle pour se distribuer à sa partie inférieure. Il n'est pas rare de voir la branche inférieure du sous-scapulaire fournir quelques filets au muscle grand rond, ce qui s'explique facilement par la communauté d'origine de cette branche avec le nerf du grand rond.

3° NERF DU GRAND ROND (Cruveilhier, Sappey).

Syn. : Nerf sous-scapulaire moyen, auteurs allemands; nerf sous-scapulaire inférieur, Bock, Valentin, Quain.

L'origine de ce nerf est très variable ; nous venons de voir que, souvent, elle se confond avec celle de la branche inférieure du sous-scapulaire, disposition qui, depuis Bock, est considérée comme la règle par les auteurs allemands. Tantôt le nerf du grand rond naît des 5e et 6e paires cervicales ou du tronc primaire supérieur; plus fréquemment il se détache des branches postérieures des troncs primaires supérieur et moyen, et renferme alors des fibres émanées du 6e et du 7e nerf cervical (Allen Thomson). On l'a vu également provenir par une seule racine de la 5e, de la 6e, ou de la 7e branche cervicale, du tronc secondaire postérieur ou même du nerf axillaire. Quoi qu'il en soit, le nerf du grand rond croise d'abord obliquement la face postérieure du plexus brachial, puis la face antérieure du muscle sous-scapulaire dont il contourne le bord externe, pour venir se terminer dans le grand rond près de son insertion à l'omoplate. Un peu avant sa pénétration dans le corps charnu du muscle, il passe derrière les vaisseaux sous-scapulaires, puis se divise en trois ou quatre filets qui s'étalent sur la face antérieure du grand rond ; un ou deux filets présentent un trajet récurrent vers son insertion humérale. Lorsqu'il passe en avant du sous-scapulaire, il fournit quelques fins rameaux qui se perdent dans les faisceaux inférieurs et externes de ce muscle.

4° NERF DU GRAND DORSAL (Cruveilhier, Sappey).

Syn. : Nerf sous-scapulaire inférieur ou long, Henle, Schwalbe; nerf sous-scapulaire moyen ou thoraco-dorsal, Quain; nerf marginal de l'omoplate, Bock, Valentin.

Sensiblement supérieur comme volume aux branches précédentes, le nerf du grand dorsal provient du tronc secondaire postérieur ou même du nerf circonflexe, mais on peut aussi le voir naître du tronc primaire moyen et recevoir en outre des fibres des 6e et 8e nerfs cervicaux ; lorsque la 5e paire cervicale lui donne un filet, ce qui est fort rare, ce filet est toujours très grêle. Il descend alors parallèlement au nerf du grand dentelé dans le tissu cellulaire qui sépare ce muscle du sous-scapulaire. Il aborde le grand dorsal près du bord axillaire de l'omoplate en passant devant les vaisseaux sous-scapulaires, de sorte que ceux-ci se trouvent compris entre le nerf du grand rond en dedans et celui du grand dorsal en dehors ; quelquefois le nerf du grand dorsal chemine directement en avant du paquet vasculaire. Finalement on le voit s'épanouir sur le grand dorsal, et il est possible de suivre quelques-uns de ses filets jusqu'à la partie inférieure de ce muscle (Cruveilhier, Henle). D'après Valentin le nerf du grand dorsal fournirait quelques fins ramuscules à la partie moyenne et inférieure du grand dentelé.

5° NERF AXILLAIRE OU CIRCONFLEXE

Syn. : Nerf scapulo-huméral, Bock, Valentin; n. axillaris, Anat. Nom.

Le nerf axillaire se détache du tronc secondaire postérieur un peu en dehors des nerfs du sous-scapulaire ; la plupart de ses fibres lui viennent de la 5e paire cervicale et ont leurs cellules d'origine dans les 5e et 6e segments de la moelle (Parhon et Goldstein). A cause de son diamètre relativement considérable, il peut en imposer pour une branche de bifurcation de ce tronc secondaire dont l'autre branche est représentée par le nerf radial ; aussi certains auteurs, Sappey entre autres, le décrivent-ils comme une branche terminale du plexus brachial. Mais les relations qu'il contracte uniquement avec les muscles et les téguments de la ceinture scapulaire ne nous permettent pas de partager cette manière de voir.

A son origine, qui répond à la moyenne du triangle sous-claviculaire (point d'excitation électrique), il est situé sur le muscle sous-scapulaire, en arrière de l'artère axillaire et un peu au-dessus du nerf radial. Il se porte alors en dehors et en bas vers le bord axillaire de l'omoplate, croise obliquement le tendon de la longue portion du triceps et contourne le col chirurgical de l'humérus en compagnie de l'artère circonflexe postérieure avec laquelle il passe dans le trou carré de Velpeau, c'est-à-dire dans l'espace quadrilatère limité en haut par le bord inférieur du petit rond, en bas par le bord supérieur du grand rond, en dedans par la longue portion du triceps et en dehors par le col de l'humérus. Le nerf axillaire parvient ainsi à la face postérieure du deltoïde après avoir décrit, autour de l'humérus et directement au-dessus des insertions supérieures du vaste externe, un peu plus d'une demi-circonférence à concavité dirigée en haut et en avant (fig. 556). Dans ce trajet, l'artère circonflexe postérieure est située directement au-dessus de lui, mais elle est

[*A. SOULIÉ.*]

moins rapprochée que le nerf de la surface osseuse. Lorsque le circonflexe arrive au contact du deltoïde, une lame aponévrotique très dense le maintient appliqué à la face profonde de ce muscle, et le sépare ainsi de la capsule articulaire de l'épaule. Ce dernier rapport peut expliquer la paralysie du deltoïde et l'anesthésie du moignon de l'épaule consécutives à la lésion du nerf dans les luxations en bas de l'humérus (Cruveilhier) ou dans les variétés intra-coracoïdienne et sous-claviculaire (Th. Anger).

Dans son parcours, le nerf axillaire donne un certain nombre de branches; ce sont :

1° Quelques rameaux très grêles pour l'artère axillaire (Valentin).

2° Des nerfs articulaires signalés par Valentin, et bien décrits par Rüdinger. D'après cet auteur, deux filets principaux se distribuent à la partie antérieure

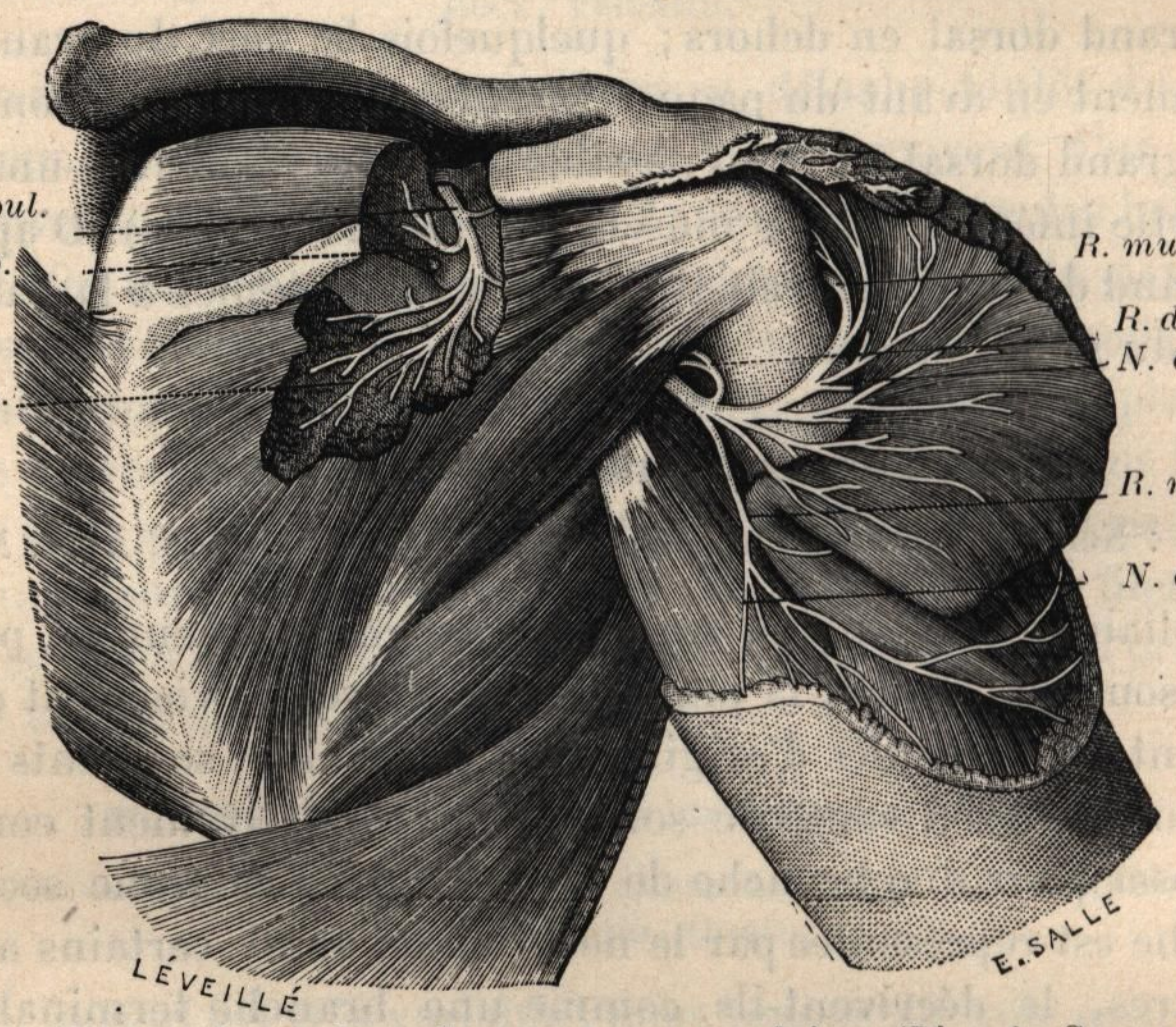

FIG. 556. — Nerfs circonflexe et sus-scapulaire. (D'après Sappey.)

de la capsule articulaire de l'épaule. Le premier se détache du nerf axillaire au voisinage de son origine, traverse le tissu cellulo-graisseux de l'aisselle, croise le bord inférieur du tendon du sous-scapulaire et aboutit à la face antérieure de la capsule. Le second naît du nerf circonflexe, au point où celui-ci embrasse le col de l'humérus, et se perd, après un faible trajet ascendant, dans la partie inféro-interne de l'articulation (Voy. t. I, fig. 643).

3° Un filet musculaire pour le sous-scapulaire, qui a son origine entre les deux nerfs articulaires et le plus souvent au point où le circonflexe croise le tendon de ce muscle. Ce filet présente, en général, un trajet récurrent et se rend aux fibres externes et inférieures du sous-scapulaire (Valentin).

4° *Le nerf du petit rond.* — Ce nerf se sépare du circonflexe lorsque celui-ci contourne le tendon du sous-scapulaire pour pénétrer dans le trou carré. Là, tandis que le circonflexe se dirige en dehors, le nerf du petit rond se retourne en dedans et embrasse, dans une courbe à concavité interne et inférieure, le bord externe du muscle petit rond, à la face postérieure duquel il se distribue en un grand nombre de filets (fig. 556).

5° *Le nerf cutané de l'épaule.* — Celui-ci, dans la majorité des cas, naît au même point que le précédent, et souvent du même tronc que lui. D'abord dirigé obliquement en bas et en dehors, il émerge entre le bord postérieur du deltoïde et la longue portion du triceps. Il perce alors l'aponévrose et se distribue en trois ordres de rameaux, ascendants, horizontaux et descendants : les premiers se rendent à la peau qui recouvre le deltoïde, les derniers se répandent dans les téguments de la moitié postérieure du bras (N. cutané externe du bras, Anat. Nom.). D'après Valentin, les rameaux descendants proviendraient d'un tronc unique qui innerverait la surface cutanée de la région postérieure du bras, jusqu'au niveau du coude. Le nerf cutané de l'épaule est une branche particulière du circonflexe, il ne doit pas être confondu avec les filets sensitifs qui perforent le deltoïde et qui aboutissent à la peau du moignon de l'épaule.

6° *Rameaux deltoïdiens.* — Les rameaux deltoïdiens représentent les branches terminales du circonflexe : ils commencent à séparer de ce nerf dès qu'il a contourné le col chirurgical de l'humérus. On distingue des rameaux ascendants, au nombre de deux, qui paraissent continuer le trajet du circonflexe, et des rameaux descendants, que l'on peut suivre jusqu'aux insertions humérales du deltoïde (Cruveilhier). Certains filets traversent le muscle et vont se ramifier dans la peau du moignon de l'épaule. Valentin a signalé de fins ramuscules qui pénètrent dans la tête humérale en compagnie des vaisseaux nourriciers. Enfin, d'après Rauber, au moment où le nerf circonflexe croise la direction de la coulisse bicipitale, il envoie un filet qui remonte le long du tendon de la longue portion du biceps jusqu'à l'articulation scapulo-humérale où il se termine en envoyant quelques filets osseux ou périostiques à la tête de l'humérus. Dans son parcours, il donne quelques fins ramuscules à la gaine tendineuse du biceps.

Variétés. — Le nerf axillaire peut traverser le muscle sous-scapulaire (Macalister) ; il peut innerver le sous-épineux et la longue portion du triceps. — Dans un cas de Turner, il donnait le nerf du grand rond.

b). — BRANCHES ANTÉRIEURES OU NERFS MUSCULAIRES DE LA RÉGION VENTRALE DE LA CEINTURE SCAPULAIRE

Ces branches, au nombre de quatre, se disposent en deux couches : — I. L'une constituée par un seul nerf détaché du tronc primaire supérieur, le nerf sus-scapulaire ; — II. L'autre formée par les nerfs venant de la face antérieure du plexus brachial, et que l'on réunit sous le nom de nerfs thoraciques antérieurs. Ce qui différencie ces derniers du nerf sus-scapulaire, c'est que, nés de la partie antérieure du plexus brachial, ils se distribuent à des muscles de la portion ventrale de la ceinture scapulaire, tandis que le nerf sus-scapulaire est destiné à des masses musculaires de la région dorsale. Mais il ne faut pas oublier que nous sommes en présence d'une disposition acquise complexe, puisque le membre supérieur a été primitivement ventral.

I. NERF DÉTACHÉ DU TRONC PRIMAIRE SUPÉRIEUR

NERF SUS-SCAPULAIRE

Syn. : Nerf supra-scapulaire, auteurs étrangers, Anat. Nom.

Le nerf sus-scapulaire tire son origine du tronc primaire supérieur, mais l'excitation électrique et les paralysies radiculaires montrent que la plupart de

[*A. SOULIÉ.*]

ses fibres viennent du 5e nerf cervical, et qu'une faible partie lui arrive du 4e, par l'anastomose du plexus cervical avec le plexus brachial. En général, le nerf sus-scapulaire est une des branches collatérales les plus volumineuses; il apparaît dans le triangle sus-claviculaire, en avant du plexus dont il contourne la partie supérieure, et il passe aussitôt sur le scalène moyen auquel il fournit un rameau. Il s'enfonce alors sous le bord externe du trapèze et accompagne le ventre postérieur de l'omo-hyoïdien jusqu'à son insertion au scapulum. Dans ce trajet, le nerf sus-scapulaire répond en avant aux cordons nerveux du plexus brachial, et en arrière au corps charnu de l'omo-hyoïdien; l'artère et les veines sus-scapulaires sont placées en dehors de lui. Le trapèze recouvre tous ces organes jusqu'au niveau de l'échancrure coracoïdienne; là, le nerf se sépare des vaisseaux, et passe dans l'échancrure convertie en trou par un petit ligament au-dessus duquel chemine le paquet vasculaire. Parvenu ainsi dans la fosse sus-épineuse (fig. 556), le nerf se rapproche de nouveau de l'artère sus-scapulaire et de ses veines satellites qui se trouvent alors au-dessus et en dehors de lui, puis il se dirige, revêtu par le corps charnu du sus-épineux, vers le col de l'omoplate. Il contourne alors le bord concave de l'épine, contre laquelle il est maintenu par une solide bandelette fibreuse (Cruveilhier), et arrive enfin dans la fosse sous-épineuse, où il se divise en ses branches terminales.

Ses rameaux les plus importants naissent sur la face postérieure de l'omoplate. Dès qu'il a franchi l'échancrure coracoïdienne, le nerf sus-scapulaire donne en dehors une fine branche qui gagne l'apophyse coracoïde. Cette branche coracoïdienne, après avoir fourni quelques filets très grêles au muscle sus-épineux, envoie le long de l'apophyse coracoïde un petit rameau qui se termine dans les ligaments coraco-claviculaires, et elle aboutit finalement, en longeant la partie supérieure du col de l'omoplate, à la région postéro-supérieure de l'articulation scapulo-humérale. Rüdinger décrit, en outre, un fin ramuscule qui se rend à la portion inférieure de l'articulation acromio-claviculaire. Dans son parcours à travers la fosse sus-épineuse, le nerf sus-scapulaire abandonne de nombreux filets musculaires, et quelques filets osseux qui s'insinuent sous le périoste et pénètrent dans la substance osseuse par les nombreux trous dont est creusée la base de l'épine de l'omoplate. Au point où il passe de la fosse sus-épineuse dans la fosse sous-épineuse, le nerf sus-scapulaire fournit un ou deux rameaux articulaires qui vont innerver la partie postéro-inférieure de la capsule articulaire de l'épaule (Voy. t. I, fig. 644). Enfin, dans la fosse sous-épineuse, il se divise en un grand nombre de filets musculaires et de filets ostéo-périostiques.

D'après Swan, le nerf sus-scapulaire donne quelques rameaux au petit rond; ces rameaux, formellement niés par Bock et par Valentin, n'ont été retrouvés par aucun observateur, de même que les prétendus filets destinés au muscle sous-scapulaire,

II. NERFS DÉTACHÉS DE LA FACE ANTÉRIEURE DU PLEXUS BRACHIAL, NERFS THORACIQUES ANTÉRIEURS, INFÉRIEURS OU VENTRAUX

Bien que quelques auteurs (Henle, Schwalbe) réservent le nom de nerfs thoraciques antérieurs à ceux qui innervent le grand et le petit pectoral, nous

décrirons sous ce titre, à cause de leur origine et de leur position : 1° le nerf du muscle sous-clavier ; 2° le nerf du grand pectoral ; 3° le nerf du petit pectoral.

1° NERF DU MUSCLE SOUS-CLAVIER

Syn. : Nerf thoracique supérieur, Valentin ; n. sub-clavius, Anat. Nom.

Le nerf du muscle sous-clavier est la plus grêle des collatérales du plexus brachial. Il naît ordinairement de la branche antérieure du tronc primaire supérieur, toujours en dehors du nerf sus-scapulaire ; ses fibres radiculaires proviennent des 5e et 6e nerfs cervicaux. Il descend sur la face antérieure du scalène antérieur, en avant du plexus et en dehors du phrénique ; il se divise bientôt en deux rameaux, l'un musculaire ou externe, l'autre anastomotique ou interne.

Le rameau musculaire passe tantôt en avant et un peu au-dessus de la veine sous-clavière ; tantôt, au contraire, il chemine en arrière et forme, avant de pénétrer dans la partie moyenne du muscle sous-clavier, une anse qui supporte ce vaisseau. Le rameau anastomotique se porte en dedans vers le phrénique avec lequel il a été décrit (Voy. p. 864). D'après Henle, ce rameau anastomotique donnerait un filet très grêle qui irait s'unir au nerf thoracique antérieur. Turner a vu, dans quelques cas, un petit ramuscule du nerf du sous-clavier innerver le chef claviculaire du sterno-mastoïdien.

2° NERF DU GRAND PECTORAL OU NERF GRAND THORACIQUE (Sappey).

Syn. : Nerf thoracique antérieur, Cruveilhier ; nerf thoracique externe, Hyrtl.

Le nerf du grand pectoral tire son origine, derrière la clavicule, du tronc secondaire supérieur ; ses fibres constitutives lui sont fournies par les 5e, 6e et 7e nerfs cervicaux. Il descend d'abord verticalement devant l'artère axillaire, entre ce vaisseau et la veine homonyme, puis, parvenu dans le creux sous-claviculaire, il se divise en deux branches, l'une antérieure ou musculaire, et l'autre postérieure ou anastomotique qui se porte vers le nerf du petit pectoral. — La description que Cruveilhier et Schwalbe donnent de ce nerf, dans la première partie de son trajet, est sensiblement différente. D'après ces auteurs, il naîtrait plus en dehors et plus en avant que nous l'avons indiqué, son tronc principal passerait entre les vaisseaux axillaires en arrière et le muscle sous-clavier en avant, et ce serait seulement son rameau postérieur qui s'insinuerait entre l'artère et la veine axillaires.

La branche musculaire s'épanouit à la face profonde du grand pectoral en sept ou huit rameaux qui se perdent dans le corps charnu du muscle ; quelques-uns le perforent et se rendent à la peau de la région antérieure de la poitrine (Meckel, Arnold). Luschka décrit quelques filets qui vont innerver les faisceaux claviculaires les plus internes du deltoïde ; ces filets, retrouvés par Turner, sont formellement niés par Henle. Bock et Valentin ont en outre signalé un petit rameau qui se rendrait à l'articulation acromio-claviculaire ; ce rameau doit être rare, car il est passé sous silence par Rüdinger. C'est peut-être un filet analogue qu'a observé Cruveilhier, mais, pour cet auteur, il longe la clavicule et va se perdre dans les insertions sternales supérieures du grand pectoral.

[*A. SOULIÉ.*]

Le nerf du grand pectoral innerve le 4e pectoral ou l'arc axillaire, quand il existe (Birmingham). On trouve quelquefois un fin filet qui se perd dans le pannicule adipeux de l'aisselle, ce filet n'est autre que le nerf du 4e pectoral ou de l'arc axillaire représenté uniquement par le tissu cellulaire de la base de l'aisselle (Voy. *Myologie*, p. 499).

3° NERF DU PETIT PECTORAL OU PETIT NERF THORACIQUE (Sappey).

Syn. : Branche thoracique postérieure, Cruveilhier; nerf thoracique postérieur ou inférieur, Valentin; nerf thoracique interne, Hyrtl.

Le nerf du petit pectoral se détache du tronc secondaire inférieur et reçoit ses fibres radiculaires des 7e et 8e branches cervicales, et de la 1re dorsale. Il passe d'abord en arrière de l'artère axillaire, puis il s'insinue entre ce vaisseau et sa veine satellite, et s'unit alors au rameau anastomotique du grand nerf thoracique, de façon à former avec lui une anse dont la concavité supporte l'artère axillaire ; de cette arcade se détachent un certain nombre de branches musculaires. Les unes descendent entre le petit et le grand pectoral, dans lequel elles se distribuent jusque vers ses insertions inférieures (Cruveilhier); les autres passent sous le petit pectoral qu'elles innervent. Quelques-uns des filets destinés à ce dernier muscle le traversent parfois pour aboutir au grand pectoral. Les rameaux nerveux du petit pectoral contractent des rapports intimes avec une branche de l'artère thoracique inférieure. Cette artère descend au côté externe du nerf et envoie vers le petit pectoral une grosse branche musculaire, qui passe entre les mailles du lacis nerveux d'où naissent les nerfs du petit pectoral, tandis que la veine comitante reste toujours plus en dehors. Valentin a signalé des rameaux du nerf du petit pectoral qui traversent le grand pectoral et vont se terminer dans la peau de la région mammaire; ces filets cutanés font très souvent défaut, ce qui explique que la plupart des classiques les passent sous silence.

2° NERFS DU MEMBRE SUPÉRIEUR, BRANCHES TERMINALES DU PLEXUS BRACHIAL

Syn. : Nerfs du bras (Armnerven). Valentin, Schwalbe; branches terminales du plexus brachial, auteurs français, Cruveilhier, Sappey, etc.; une partie des nerfs sous-claviculaires, C. Krause, Quain; nerfs longs du plexus brachial, Henle.

Dans la classification de Fürbringer que nous avons adoptée, les nerfs du membre supérieur se divisent en deux groupes : les *nerfs brachiaux antérieurs* et les *nerfs brachiaux postérieurs*. Ils sont tous caractérisés par ce fait qu'ils se détachent de l'extrémité externe des troncs secondaires, et qu'ils vont, à des niveaux variables, se perdre dans le membre supérieur. Leur disposition sur deux plans, l'un antérieur, l'autre postérieur, déjà indiquée pour les troncs secondaires, s'accentue dans leur trajet et dans leur distribution, dès le segment supérieur du membre thoracique. En effet, les nerfs issus des troncs secondaires antérieurs (supérieur et inférieur) se rendent aux muscles et aux téguments situés du côté de la flexion, tandis que la peau et les masses musculaires placées du côté de l'extension reçoivent leurs fibres nerveuses d'un nerf unique qui représente la terminaison du tronc secondaire postérieur. Toutefois, si la limite entre les nerfs destinés aux muscles de la flexion et ceux qui se rendent aux muscles de l'extension est nettement marquée, elle l'est beaucoup moins

en ce qui concerne l'innervation cutanée, et l'on voit les branches sensitives des nerfs antérieurs empiéter de chaque côté sur les territoires postérieurs, de sorte que, seule, la peau de la région dorsale médiane est tributaire du nerf postérieur. La prédominance des fléchisseurs sur les extenseurs a provoqué, à un moment donné, une différenciation plus avancée dans les nerfs qui leur transmettaient l'excitation des centres. Aussi, tandis qu'il n'existait qu'un tronc postérieur unique, il se formait deux nerfs antérieurs, l'un réunissant toutes les fibres destinées aux muscles du côté radial qui sont homodynames, et l'autre groupant les fibres motrices des muscles du côté cubital. On conçoit donc facilement qu'il y ait eu primitivement un tronc unique pour la face antérieure de même que pour la face postérieure. C'est ce que montrent certaines anomalies régressives ainsi que des considérations d'anatomie comparée (Voy. A. Sterzi, Ricerche sopra le anastamosi dei rami anteriori del plesso brachiale e loro interpretazione morfologica. *Archivio italiano di Anatomia e di Embriologia*, vol. II, p. 178, 1903); le médian et le cubital sont fusionnés au bras en un seul tronc chez les ruminants et chez les carnassiers. Avec les fonctions multiples du membre supérieur, une différenciation plus grande s'est établie d'abord entre les muscles, puis entre les nerfs. L'extension et la supination sont restées sous la dépendance du nerf postérieur; la flexion avec inclinaison de la main, la pronation, l'opposition, exigeant l'action d'un nombre considérable de muscles, ont eu pour conséquence le groupement des fibres nerveuses en plusieurs cordons distincts constituant les nerfs de la région antérieure. Cette division n'a, d'ailleurs, rien d'arbitraire, car s'il est vrai que chaque racine se distribue à un territoire musculaire ou cutané déterminé, il ne faut pas oublier que chaque nerf périphérique reçoit des fibres de plusieurs racines. Ces fibres, de leur côté, ont leur origine dans des groupes cellulaires qui ont chacun la valeur d'un centre fonctionnel tout en restant cependant solidaires les uns des autres, et dont l'excitation simultanée donne naissance à un mouvement toujours complexe. A mesure que les fonctions deviennent plus nombreuses, elles se pénètrent les unes les autres.

D'après Collins, les groupes originaires des nerfs du plexus brachial sont au nombre de trois, compris entre le 4e segment cervical et le 1er segment dorsal. Les groupes cellulaires supérieurs innervent les muscles de la racine du membre, les groupes inférieurs ceux de l'extrémité. Le noyau des fléchisseurs est externe et inférieur par rapport à celui des extenseurs qui est le plus rapproché de la ligne médiane; les groupes cellulaires qui agissent sur les muscles dorsaux sont internes et ventraux dans la corne antérieure. G. Marinesco (1898) a pu constater l'existence d'un noyau distinct pour le radial et d'un noyau commun pour le médian et le cubital, et enfin Parhon et Goldstein (Quelques nouvelles contributions à l'étude des localisations médullaires, *Journal de Neurologie*, nov. 1901 et févr. 1902) sont parvenus à localiser, d'une façon précise, dans la moelle cervicale, les noyaux moteurs de tous les muscles du membre supérieur.

Nous allons étudier successivement les nerfs du membre supérieur, d'abord ceux qui constituent le groupe antérieur, nerfs brachiaux antérieurs ou ventraux, puis ceux du groupe postérieur réduits à un seul tronc, le radial.

I. NERFS BRACHIAUX ANTÉRIEURS OU VENTRAUX

Les nerfs brachiaux antérieurs sont au nombre de cinq; on les désigne, de haut en bas, sous les noms de :

1° *Nerf musculo-cutané*;
2° *Nerf médian;*
3° *Nerf cubital;*
4° *Nerf brachial cutané interne;*
5° *Nerf accessoire du brachial cutané interne.*

Contrairement à la plupart des auteurs français, mais à l'exemple de Cruveilhier et des classiques étrangers, nous croyons préférable de ne pas séparer le brachial cutané interne de son accessoire, et de décrire ce dernier comme une branche terminale du plexus brachial. La seule raison qui puisse permettre de la ranger parmi les branches collatérales, c'est son volume peu considérable; mais sa distribution aux téguments du bras et les relations qu'il affecte avec le brachial cutané interne, dont il paraît n'être souvent qu'un rameau, sont des raisons autrement importantes pour les réunir aux nerfs du membre supérieur.

Parmi les nerfs brachiaux, le premier naît du tronc secondaire supérieur, les trois derniers du tronc secondaire inférieur; quant au médian, il procède à la fois de ces deux troncs, et se constitue par une racine dite externe ou supérieure, provenant du tronc supérieur, et par une racine interne ou inférieure, issue du tronc inférieur. Les trois premiers sont des nerfs mixtes, les deux autres sont exclusivement sensitifs; le médian et le cubital se prolongent jusqu'à l'extrémité distale du membre supérieur, le musculo-cutané et le brachial cutané interne dépassent très rarement la racine de la main; quant à l'accessoire du brachial cutané, son territoire de distribution reste toujours limité au segment supérieur du membre thoracique. L'innervation motrice du musculo-cutané ne s'étend pas au delà du bras, et sa distribution sensitive se limite à l'avant-bras, tandis que le médian et le cubital innervent les muscles de l'avant-bras et de la main, mais ils recueillent seulement les impressions sensitives des territoires cutanés de la main.

1° NERF MUSCULO-CUTANÉ

Syn. : Nerf musculo-cutané, Cruveilhier, Sappey, Quain; nerf perforant de Cassérius, Luschka; nerf brachial cutané externe, Bock, Langenbeck, Valentin; nerf radio-cutané, Camper; grand rameau du médian, Wrisberg, Arnold; nerf cutané latéral, Henle; nerf musculo-cutaneus, Anat. Nom.

Origine. — Le nerf musculo-cutané représente, avec la racine externe du médian, la bifurcation du tronc secondaire supérieur. Les fibres qui le constituent proviennent presque en totalité des 5ᵉ et 6ᵉ paires cervicales; elles s'adjoignent souvent quelques fibres de la 7ᵉ, qui forment pour la plupart un nerf, fréquemment distinct, destiné au muscle coraco-brachial. On remarque, en général, une proportion inverse entre le volume du musculo-cutané et celui de la branche externe du médian; nous insisterons sur cette relation à propos l'anastomose de ces deux nerfs au milieu du bras. Le musculo-cutané présente un diamètre sensiblement inférieur à celui de la branche externe du médian, à

laquelle il reste quelquefois accolé sur une étendue variable ; ces faits, qui sont loin d'êtres rares, justifient le nom de grand rameau du médian donné par Wrisberg et par Arnold au musculo-cutané.

Trajet et rapports. — Placé à son origine au-dessus et en dehors du médian et de l'artère axillaire, le musculo-cutané croise d'abord le tendon du muscle sous-scapulaire, puis il côtoie le bord interne du coraco-brachial jusque vers sa partie moyenne, au niveau de laquelle il change brusquement de direction pour se porter obliquement en dehors (fig. 558). Il traverse alors le coraco-brachial (ce qui lui a valu le nom *nerf perforant de Cassérius*) par un canal musculaire de 2 à 3 centimètres de long dont l'orifice interne ou supérieur se trouve sur le même plan que le bord inférieur du grand pectoral, et dont l'ouverture externe ou inférieure est située entre les fibres d'insertion du coraco-brachial et du brachial antérieur à l'humérus. Le musculo-cutané, conservant toujours sa direction oblique, chemine d'abord entre le brachial antérieur en arrière et la courte portion puis le corps du biceps en avant, pour apparaître dans la gouttière bicipitale externe entre le long supinateur et le bord externe du tendon du biceps. Jusque-là, le nerf est situé dans les couches profondes du bras et ne donne que des branches musculaires ; c'est seulement vers le pli du coude, un peu au-dessus ou à la hauteur de l'épicondyle, qu'il perfore l'aponévrose brachiale pour devenir sous-cutané. Son point d'émergence hors du fascia, et c'est là qu'il est le plus facilement excitable, est situé directement en dedans de la médiane céphalique, tout près du confluent de ce vaisseau avec le tronc principal des veines radiales. C'est contre le bord interne de la médiane céphalique que le musculo-cutané se divise, sous un angle très aigu, en ses deux branches terminales destinées au revêtement cutané de la région antéro-interne de l'avant-bras et du poignet (fig. 557).

Distribution. — Le nerf musculo-cutané fournit successivement :

1° Des branches collatérales, motrices pour la plupart ;
2° Des branches terminales exclusivement sensitives ;
3° Des branches anastomotiques avec les nerfs voisins.

1° **Branches collatérales.** — Ces branches naissent du musculo-cutané depuis son origine jusqu'au tiers inférieur du bras ; elles sont au nombre de cinq dont l'une est vaso-motrice, dont trois sont motrices et innervent les muscles fléchisseurs du bras sur le thorax, et dont la cinquième est articulaire. Ce sont de haut en bas :

a) Le nerf diaphysaire de l'humérus :
b) Les deux nerfs du coraco-brachial ;
c) Les nerfs du biceps ;
d) Les nerfs du brachial antérieur ;
e) Le nerf articulaire antérieur du coude.

a) **Nerf diaphysaire de l'humérus,** Henle. — Ce petit nerf, connu de Klint et de Valentin, a été bien décrit par Rauber puis par Henle, qui a proposé de l'appeler nerf diaphysaire de l'humérus ; il représente, chez l'adulte, la première collatérale du musculo-cutané. C'est surtout un nerf vaso-moteur, qui contient aussi quelques fibres sensitives pour le périoste et pour la substance osseuse de

[A. SOULIÉ.]

l'humérus. Son origine se fait à un niveau variable entre le point où le musculo-cutané se détache du tronc secondaire et le point où il perfore le coraco-brachial; d'après Rauber, il naît vers l'extrémité inférieure de l'artère axillaire. Il s'applique d'abord contre ce vaisseau, puis contre l'humérale jusqu'à la naissance de la collatérale externe qu'il accompagne, dans la gouttière de torsion. Il parvient ainsi au niveau du trou nourricier dans lequel il s'engage avec les vaisseaux diaphysaires. Après avoir fourni quelques filets très grêles au périoste, il se distribue au tissu compact et à la moelle de la diaphyse humérale. Dans son trajet le long des vaisseaux, il fournit de très fins ramuscules qui se perdent dans les parois artérielles.

Fig. 557. — Nerfs cutanés de l'épaule et du bras. (D'après Sappey.)
Face antérieure.

b) **Nerfs du coraco-brachial.** — Dans la plupart des cas, le coraco-brachial reçoit deux rameaux distincts venus du musculo-cutané (Cruveilhier). Un premier rameau, formé par des fibres venant de la 7e cervicale, est parfois décrit comme une branche spéciale du plexus brachial et se détache alors du tronc secondaire supérieur; s'il est souvent fusionné chez l'adulte avec le musculo-cutané, il en est toujours distinct chez l'enfant (Herringham). Ce rameau nerveux, dans certains cas, provient du musculo-cutané près de son origine et affecte les mêmes rapports que lui; il se distribue au tiers supérieur du coraco-brachial et envoie quelques filets à la courte portion du biceps. Un second rameau, qui peut être quelquefois double ou triple, abandonne le tronc du musculo-cutané, lors de son passage à travers le coraco-brachial (Luschka), et se rend à la partie moyenne et inférieure du muscle. D'après Cruveilhier, ce rameau inférieur, après avoir fourni quelques filets musculaires, viendrait s'accoler de nouveau au musculo-cutané.

c) **Nerfs du biceps.** — Les nerfs destinés au biceps viennent tantôt d'un tronc commun qui se sépare du musculo-cutané à sa sortie du coraco-brachial (Cruveilhier, Henle, Schwalbe), tantôt d'une série de rameaux distincts qui naissent de ce nerf pendant son trajet entre le brachial antérieur et le biceps. Lorsqu'il existe un tronc unique, celui-ci se divise bientôt en deux rameaux secondaires qui abordent le muscle par sa face profonde ou par l'intervalle compris entre ses deux chefs; le rameau interne, plus grêle, se perd dans la courte portion, et le rameau externe, plus considérable, pénètre dans la longue portion du biceps. Lorsque les nerfs du biceps tirent leur origine d'une série de petits

troncs distincts, ceux-ci se portent directement en avant, et ce sont toujours les filets les plus élevés et les plus internes qui se rendent à la courte portion du muscle.

d) **Nerfs du brachial antérieur.** — Les nerfs du brachial antérieur naissent, en général, d'un tronc unique qui abandonne le musculo-cutané à la partie moyenne du bras (fig. 558). Tous les filets nerveux du brachial antérieur abordent ce muscle par sa face antérieure, sur laquelle ils forment souvent un petit plexus. D'après Luschka, il existerait, pour le brachial antérieur, un rameau nerveux principal situé au tiers inférieur du bras, près du bord externe du biceps contre lequel il peut être facilement excité par une électrode. C'est ce rameau qui se détache toujours isolément du musculo-cutané et aboutit à la portion inférieure du brachial antérieur (Henle), que Testut a proposé d'appeler *long filet du brachial antérieur*.

Fig. 558. — Nerfs profonds du bras. (D'après Sappey.)

Face antérieure.

e) **Nerf articulaire antérieur du coude.** — Parmi les rameaux nerveux issus du musculo-cutané, il en est un particulièrement remarquable, qui naît, soit isolément, soit de l'un des troncs précédents, et qui se porte en dedans vers la gaine des vaisseaux du bras. Après avoir côtoyé sur une faible étendue le bord interne du brachial antérieur, il s'applique contre l'artère humérale, qu'il accompagne jusqu'à l'origine de la collatérale interne inférieure, puis il s'accole à celle-ci, se dirige en dehors sous le brachial antérieur et va se distribuer au ligament antérieur de l'articulation du coude (Voy. t. I, fig. 656). C'est le filet articulaire antérieur de Rüdinger, que Cruveilhier a vu provenir d'un des rameaux du biceps. Dans ce cas, il traverse la courte portion du biceps, se place sur son bord interne et gagne la face antérieure de l'articulation du coude, en longeant le paquet vasculo-nerveux du bras.

2° **Branches terminales.** — Le musculo-cutané, lorsqu'il a perforé l'aponévrose brachiale, n'est plus représenté que par une branche cutanée superficielle (rameau cutané externe de l'avant-bras, Anat. Nom.). Celle-ci, après avoir donné quelques fins ramuscules à la peau de la région externe du pli du coude,

côtoie, sur la moitié de sa longueur, le bord interne de la médiane céphalique, et se partage en deux rameaux destinés à recueillir les impressions sensitives de la région externe de l'avant-bras (fig. 559). Ces deux rameaux divergent à angle aigu et croisent la veine médiane céphalique; l'un, dit rameau externe, superficiel ou postérieur, passe en avant de la médiane céphalique, tandis que l'autre, appelé rameau interne, profond ou antérieur, vient se placer dans l'angle que fait cette veine avec le vaisseau anastomotique entre le système veineux superficiel de l'avant-bras et le système profond. Des rapports précédents résulte l'indication de pratiquer la phlébotomie sur la médiane céphalique près de son confluent avec la veine radiale principale, où le risque est moins grand de léser les filets nerveux du musculo-cutané.

Fig. 559. — Nerfs cutanés de l'avant-bras et de la main. (D'après Sappey.)
Face antérieure.

a) **Rameau antérieur ou interne** (Rameau palmaire, Valentin et classiques allemands). — C'est presque toujours le plus volumineux; placé tout d'abord sous le fascia superficialis, il envoie de distance en distance des filets sensitifs à la peau de la région antéro-externe de l'avant-bras. Vers le milieu de son parcours, il devient tout à fait superficiel et se place dans un dédoublement du fascia superficialis, au côté interne de la veine médiane ou de la plus interne des veines radiales, qu'il accompagne jusqu'au poignet. En général, la plus grosse division du rameau interne s'accole à la veine radiale principale et lui donne de fines fibrilles vaso-motrices. Dans tout son trajet à l'avant-bras, le rameau antérieur émet d'une part des filets internes qui gagnent la ligne médiane, pour s'anastomoser au-dessus du réseau veineux médian avec les ramuscules les plus externes du nerf brachial cutané interne, et d'autre part quelques filets venus du rameau postérieur du musculo-cutané. Au niveau de l'articulation radio-carpienne, le rameau antérieur croise l'origine des veines radiales et va se perdre dans les téguments de l'éminence thénar, après avoir reçu, à une distance variable de l'interligne articulaire, un filet anastomotique de la collatérale externe du pouce venue du radial. Ce rameau thénarien, constant d'après Morestin, viendrait souvent du radial (Lejars), mais, dans certains cas, il paraît exclusivement formé par le musculo-

cutané. Suivant Cruveilhier, le rameau antérieur donne un fin ramuscule vasculaire qui s'accole à l'artère radiale sur le côté externe du carpe. Ce ramuscule passe d'abord sous les tendons du court extenseur et du long abducteur, puis longe en dedans le nerf collatéral dorsal externe du pouce et aboutit à la peau de la région externe de l'éminence thénar; on peut le suivre jusqu'à la base de la première phalange du pouce. D'après Valentin et Hirschfeld, ce petit rameau vasculaire est destiné à l'articulation du poignet.

b) **Rameau postérieur ou externe.** — Plus grêle que l'antérieur, le rameau postérieur ne tarde pas à se subdiviser en deux rameaux secondaires fréquemment anastomosés, et dont les mailles s'entrelacent avec celles du plexus veineux superficiel; le réseau nerveux est tantôt au-dessus, tantôt au-dessous du lacis veineux. Le rameau postérieur, ou sa division principale, reçoit, tout près de son origine, une fine anastomose qui lui vient du rameau externe du nerf radial.

Des deux branches de division du rameau postérieur (fig. 568), l'une suit le bord externe de l'avant-bras, en dehors de la veine radiale principale, et envoie des filets anastomotiques vers le rameau antérieur du musculo-cutané, tandis que l'autre, devenue franchement postérieure dès le tiers supérieur de l'avant-bras, reçoit du rameau externe du radial de fins ramuscules d'union. Ces deux branches descendent en s'épuisant vers la région du poignet, et la plus volumineuse s'anastomose, à la hauteur de l'apophyse styloïde du radius, avec un filet provenant de la branche antérieure du radial (Valentin). D'après Morestin, on rencontrerait plus fréquemment des anastomoses terminales à la face dorsale du carpe, et de préférence sur le premier métacarpien. Les dernières ramifications du musculo-cutané, devenues excessivement grêles, se placent dans un plan plus superficiel que celles du radial et aboutissent aux téguments qui recouvrent la région postéro-externe du carpe.

Cette disposition est considérée comme normale par le plus grand nombre des classiques; néanmoins quelques-uns avaient signalé une autre distribution assez fréquente. Chassaignac et Valentin avaient vu le rameau postérieur atteindre l'extrémité inférieure du 1er espace interosseux, et Luschka avait constaté que ce même rameau fournissait une collatérale dorsale pour le pouce. W. Gruber et Giura (1885), de leur côté, avaient observé des cas dans lesquels la presque totalité des nerfs du dos de la main et les collatéraux du 4e espace interosseux provenaient du musculo-cutané. La question a été reprise en novembre 1896 par Morestin. Sur les 35 mains disséquées par cet auteur, le musculo-cutané, dans le tiers des cas, ne dépassait pas les plis de flexion du pouce et de la tabatière anatomique. Une disposition signalée par Hédon (1889) se rencontrait assez souvent : le rameau postérieur du musculo-cutané, plus volumineux dans de pareils cas que l'antérieur, se distribue au 1er espace interosseux et à la face dorsale du 1er métacarpien; ses filets se placent au-dessus de ceux du radial et se perdent à la face profonde du derme. Morestin a pu les suivre jusqu'au niveau du premier pli interdigital. Ainsi que l'avait remarqué Hédon, le musculo-cutané participe à peu près constamment (14 fois sur 15) à l'innervation du pouce.

3° **Branches anastomotiques.** — Nous décrirons successivement les anastomoses du musculo-cutané : *a*) avec le médian; *b*) avec le radial; *c*) avec le cubital; *d*) avec le brachial cutané interne.

a) **Avec le médian.** — A la partie moyenne du bras, le musculo-cutané s'anastomose avec le médian. Parmi les nombreux travaux qui ont trait à cette branche d'union, nous nous bornerons à résumer les plus récents et ceux qui portent sur le plus grand nombre d'observations.

[*A. SOULIÉ.*]

D'après Testut (1883), l'anastomose n'est pas constante; elle ne se rencontre que 1 fois sur 3, en moyenne, et se fait au milieu du bras, un peu au-dessous du point où le musculo-cutané sort du coraco-brachial. Sur 105 observations, Testut a rencontré presque toujours une branche se portant obliquement du musculo-cutané vers le médian; 2 fois seulement le filet d'union allait du médian vers le musculo-cutané. — Villar (1888) arrive également à cette conclusion : que l'anastomose du médian au musculo-cutané est rare, et que celle du musculo-cutané au médian est la règle. La forme de cette anastomose est essentiellement variable : rectiligne, ansiforme, plexiforme, etc.; elle peut traverser le coraco-brachial, par un canal musculaire spécial branché sur celui du musculo-cutané, et se fusionner avec le médian vers le tiers supérieur du bras (Hyrtl, Testut, Villar). — D'après Gegenbaur, au contraire, le médian envoyait une anastomose vers le musculo-cutané 28 fois sur 41 cas, et sur ce nombre, elle se trouvait 3 fois double et 2 fois plexiforme; Debierre l'a vue triple 2 fois sur 50 sujets. Le rameau anastomotique atteint le médian, 30 fois sur 190, avant que ce nerf ait croisé l'artère humérale. — D'après Becco (1897), l'anastomose du musculo-cutané et du médian ne se rencontre que dans la proportion de 29 pour 100; elle est plus fréquente à gauche qu'à droite et chez l'homme que chez la femme. Elle existe rarement des deux côtés : environ 1,5 fois sur 100.

Cette anastomose peut être interprétée de la façon suivante. Le médian par sa racine externe reçoit du tronc secondaire supérieur des fibres venant des 5ᵉ, 6ᵉ et 7ᵉ cervicales; lorsque tous les éléments destinés au médian ne passent pas par la racine externe, ils se rendent à ce cordon nerveux par l'anastomose qui l'unit au musculo-cutané. Si, au contraire, un certain nombre de fibres des 5ᵉ et 6ᵉ cervicales destinées aux muscles fléchisseurs de l'avant-bras sur le bras ont emprunté le trajet du médian, elles reviennent au musculo-cutané par l'anastomose entre ces deux nerfs. Certains faits justifient cette manière de voir; entre autres, il nous a paru que l'anastomose est d'autant plus forte que la racine externe du médian est plus faible et inversement. Cette anastomose représenterait, en définitive, une partie du plexus qui compléterait la distribution des fibres radiculaires entre le médian et le musculo-cutané, et confirmerait l'existence primitive d'un cordon nerveux unique destiné aux muscles fléchisseurs comme on l'observe chez les ruminants et les carnassiers.

A la main, lorsqu'il existe un filet thénarien du musculo-cutané, il s'unit en dedans au rameau cutané palmaire du médian.

b) **Avec le radial.** — Au pli du coude, le musculo-cutané, devenu superficiel, reçoit un filet émané du rameau cutané externe du radial ; ce filet longe la gouttière bicipitale externe et s'unit au rameau postérieur de la branche terminale. — Au niveau du poignet, le rameau antérieur et, quelquefois, le rameau postérieur reçoivent aussi quelques filets détachés de la branche antérieure du radial, au moment où celle-ci perfore l'aponévrose antibrachiale. Cette anastomose est souvent plexiforme; elle passe sur l'artère radiale dont elle est séparée par le ligament annulaire du carpe. Une autre anastomose peut se faire à la face dorsale du poignet, entre le rameau postérieur du musculo-cutané et quelques filets de la branche antérieure du radial; on se trouve alors en présence d'anastomoses terminales (Morestin). — A la main, lorsque le musculo-cutané donne un filet thénarien, celui-ci s'unit avec la collatérale dorsale externe du pouce fournie par le radial. De plus, Hédon et Morestin ont noté de nombreuses anastomoses entre les collatérales dorsales du 1ᵉʳ espace interosseux, branches du radial, et la branche postérieure du musculo-cutané, lorsqu'elle atteint le 1ᵉʳ pli digito-palmaire.

c) **Avec le cubital.** — D'après Hédon (Voy. p. 941 et fig. 573), le rameau postérieur du musculo-cutané s'unit, sur la face dorsale de la main et au niveau des articulations du carpe, avec quelques fins rameaux de la branche postérieure du cubital.

d) **Avec le brachial cutané interne.** — Ce sont des anastomoses terminales qui se font à la face antérieure de l'avant-bras, entre les filets cutanés du

rameau antérieur du musculo-cutané et ceux de la branche antérieure du brachial cutané interne.

En résumé, le musculo-cutané est le nerf de la flexion, avec un léger degré de supination, de l'avant-bras sur le bras ; il recueille, en outre, les impressions sensitives de la portion radiale de l'avant-bras et du poignet.

Tableau de la distribution du nerf musculo-cutané.

1° *Branches collatérales.*	Nerf diaphysaire de l'humérus.	
	Nerfs supérieur et inférieur du coraco-brachial.	
	Nerfs du biceps.	
	Nerfs du brachial antérieur.	
	Nerf articulaire antérieur du coude.	
2° *Branches terminales.*	Rameau antérieur de l'avant-bras.	
	Rameau postérieur —	
3° *Branches anastomotiques*	Avec le médian	Au bras.
		A la main.
	Avec le radial.	Au pli du coude.
		Au poignet.
		A la main.
	Avec le cubital	A la main.
	Avec le brachial cutané interne. .	A l'avant-bras.

2° NERF MÉDIAN

Syn. : Nerf médio-digital des anciens anatomistes, Valentin ; Mittelarmnerven, Henle, Schwalbe, etc. ; n. medianus, Anat. Nom.

Origine et constitution. — Le nerf médian naît du plexus brachial par deux racines. L'une, supérieure ou externe, se détache du tronc secondaire supérieur au même point que le nerf musculo-cutané : elle contient des fibres issues des 6e et 7e paires cervicales ; l'autre, inférieure ou interne, vient du tronc secondaire inférieur, après que celui-ci a donné le nerf cubital : elle est constituée par les fibres de la 8e cervicale et de la 1re dorsale. Ces deux racines ont rarement le même volume ; d'après la plupart des classiques, c'est la racine externe qui est la plus considérable ; d'après Luschka, au contraire, la racine interne l'emporte toujours sur l'externe. Cette dernière opinion s'accorde avec nos propres observations ; nous ferons remarquer toutefois que le diamètre de la racine externe varie en raison inverse de l'épaisseur de l'anastomose qui réunit le musculo-cutané au médian (Voy. p. 902). Quoi qu'il en soit, ces deux racines convergent l'une vers l'autre et viennent se fusionner au-devant de l'artère axillaire en un tronc unique, le nerf médian, qui est creusé à sa face postérieure d'une gouttière dans laquelle se loge le vaisseau artériel. Souvent, dès son origine, le nerf se trouve placé directement en dehors de l'axillaire, de sorte que la racine interne, oblique de haut en bas et de dedans en dehors, croise seule l'artère primitivement située au-dessus et en arrière d'elle (fig. 554). En outre, cette racine interne, au moment où elle se détache du cubital, répond à la face postérieure de la veine basilique, tandis que la racine externe ou, dans certains cas, la portion initiale du médian, est séparée du musculo-cutané par le tronc commun des veines circonflexes et humérales.

Trajet. — Le nerf médian parcourt d'abord le creux de l'aisselle, puis descend le long du bord interne du bras usqu'à la face antérieure du coude ; il

[*A. SOULIÉ.*]

chemine ensuite, suivant l'axe médian de l'avant-bras (d'où son nom), entre les muscles superficiels et profonds. Devenu sous-aponévrotique au niveau du poignet, il se place dans le canal radio-carpien entre les tendons fléchisseurs, et se divise sous l'aponévrose palmaire en ses branches terminales.

Rapports. — Nous étudierons successivement ses rapports : 1° dans le creux de l'aisselle; 2° au bras; 3° au pli du coude; 4° à l'avant-bras; 5° au poignet; 6° à la main.

1° *Dans le creux axillaire*. — A son origine, le médian correspond à la partie inférieure de l'articulation scapulo-humérale, dont il est séparé par le tendon du muscle sous-scapulaire. Il passe presque aussitôt avec le paquet vasculo-nerveux de l'aisselle sous le repli falciforme de l'aponévrose brachiale (Voy. t. II, p. 164 et fig. 126), et présente alors les rapports suivants Accolé au bord interne du coraco-brachial, le médian répond en avant au tendon du grand pectoral, tandis que l'artère axillaire, qui se trouve sur un plan postérieur et interne par rapport au nerf (Voy. t. II, p. 725), s'interpose entre lui et le tendon du grand dorsal. Les nerfs du membre supérieur se disposent de la façon suivante par rapport au médian. Le musculo-cutané, ainsi que nous l'avons vu, est séparé de la racine externe par le tronc commun des veines circonflexes et humérales; le cubital, d'abord parallèle au médian, se place en dedans de lui et se trouve recouvert en partie par la veine basilique. Le circonflexe et le radial, primitivement situés en arrière, sont séparés du médian par l'artère axillaire, mais bientôt le radial lui devient parallèle et se place en dehors; souvent l'artère circonflexe antérieure croise la face antérieure du radial et s'insinue entre ce nerf et le médian (fig. 554).

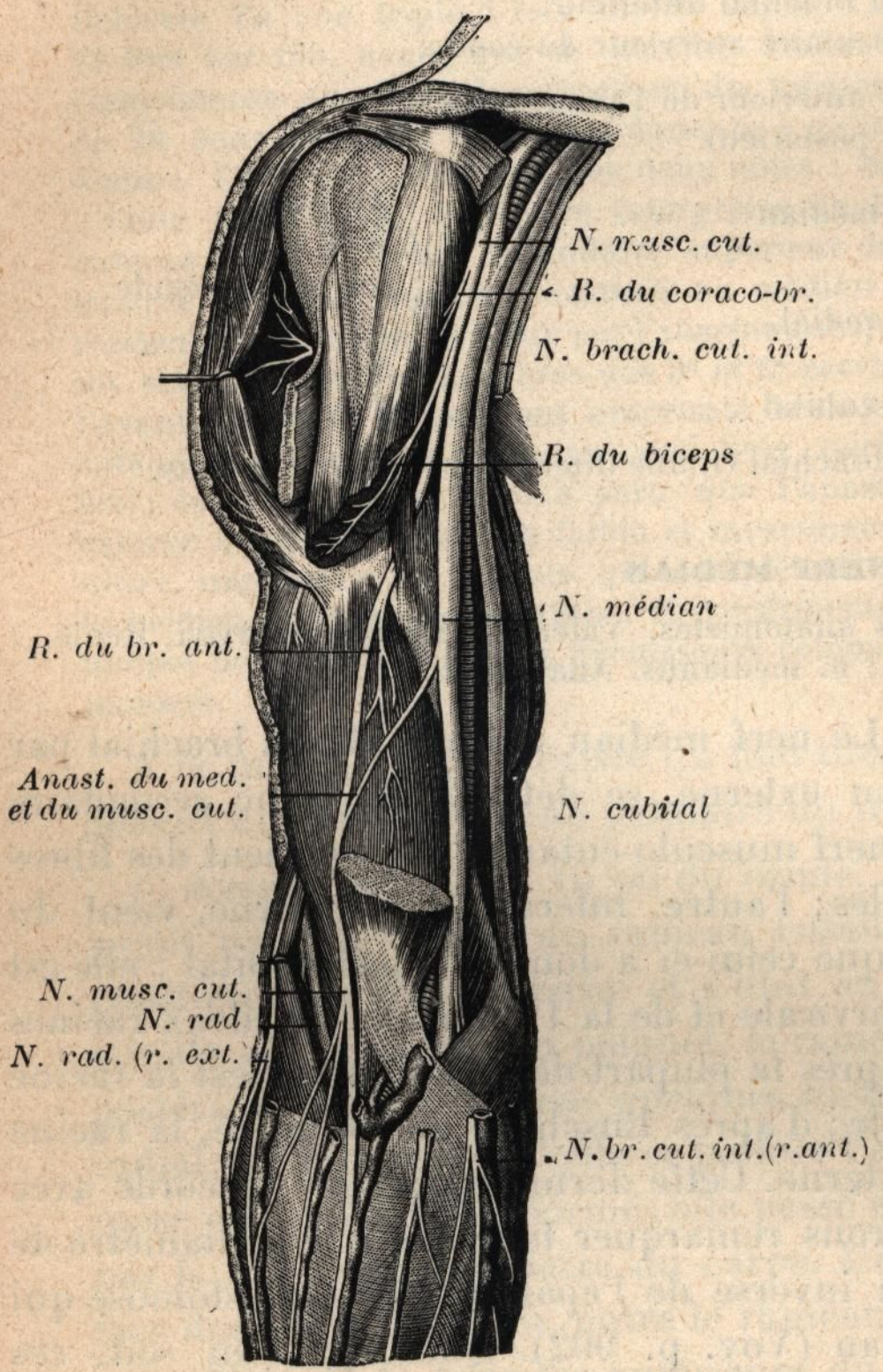

Fig. 560. — Nerfs profonds du bras. (D'après Sappey.)
Face antérieure.

2° *Au bras*. — Parvenu à la partie supéro-interne du bras, le médian, placé sous l'aponévrose brachiale, s'applique contre la cloison intermusculaire interne, le long de laquelle il descend jusqu'au pli du coude (fig. 560). Dans ce trajet il est contenu dans une gaine fibreuse qui lui est commune avec l'artère et les veines humérales. Cette gaine constitue ce que Cruveilhier

appelle le *canal brachial*; les organes du paquet vasculo-nerveux qui le traversent sont séparés les uns des autres par des cloisons fibreuses bien décrites par Bize (Th. Toulouse, 1895). Le médian chemine dans ce canal, le long de la gouttière bicipitale interne, recouvert, chez les sujets bien musclés, par le bord interne du biceps; il repose en partie sur le brachial antérieur. Sa direction est à peu près rectiligne jusqu'au pli du coude, et il est facile de le mettre en évidence sous la peau en écartant fortement le membre supérieur de la paroi thoracique : il apparaît alors sous la forme d'une corde sous-aponévrotique qui tend les téguments depuis la base de l'aisselle jusqu'à l'épitrochlée.

Les rapports que le médian affecte avec l'artère humérale sont importants au point de vue de la ligature de ce vaisseau. Le nerf, d'abord situé en dehors de l'axillaire, puis de l'humérale au tiers supérieur du bras, vers le tiers moyen croise sous un angle très aigu cette artère, passe sur sa face antérieure, s'accole à elle jusqu'à 3 centimètres du pli du coude et se place alors en dedans des vaisseaux. C'est dans cette dernière partie de son trajet que le nerf est le plus facilement excitable (Luschka). Au voisinage de l'épitrochlée où le nerf et l'artère sont séparés par la plus grande distance, celle-ci n'excède pas 4 millimètres (Cruveilhier, Henle). Cruveilhier insiste sur ce fait que, si, au niveau du point de croisement du vaisseau et du nerf, celui-ci se place, en général, au-devant de l'artère, ce n'est pas là une règle absolue, et le cordon nerveux est parfois situé en arrière du vaisseau artériel. Il existe d'ailleurs de nombreuses variations suivant les sujets, et Poirier a montré que les rapports du médian avec l'artère axillaire et l'artère humérale dépendent, en grande partie, de la position qu'occupe le bras (Voy. t. II, p. 725). Nous avons vu que le musculo-cutané envoyait très souvent au médian une branche anastomotique. Les relations de cette branche avec l'humérale changent suivant le point où le nerf croise l'artère; si le rameau d'union n'aborde le médian qu'au-dessous du point de croisement, il passe sur la face antérieure du vaisseau.

Au bras, les nerfs du membre supérieur sont assez éloignés du médian ; le brachial cutané interne et le cubital ont seuls des rapports avec lui. Le brachial cutané interne longe le médian en dedans; il en est d'abord séparé par la veine basilique, puis, lorsqu'il devient sous-cutané et qu'il se place au côté externe de la veine, l'aponévrose brachiale s'interpose entre lui et le médian. Le cubital, d'abord placé en dedans du médian, ne tarde pas à lui devenir postérieur; et, lorsqu'il a perforé la cloison intermusculaire interne, les deux cordons nerveux sont séparés par cette cloison et par l'artère humérale ou par la veine humérale interne. A mesure que le cubital se rapproche du coude, il s'enfonce dans le vaste interne et s'éloigne de plus en plus du nerf médian.

3° *Au niveau du pli du coude.* — Parvenu à la hauteur de l'épitrochlée, le médian s'incline en dedans et s'applique sur le tendon du brachial antérieur, qui le sépare de l'articulation huméro-cubitale; l'artère humérale, située en dehors, s'interpose entre ce nerf et le bord interne du tendon du biceps. En dedans, le médian répond au tendon épitrochléen du rond pronateur, tandis qu'en avant l'expansion aponévrotique du biceps se place entre lui et la veine médiane basilique qu'accompagnent les branches de division du brachial cutané interne. Le médian devient alors profond, il s'engage entre les deux chefs du rond pronateur et repose sur le chef coronoïdien de ce muscle, qui le

sépare de l'origine de l'artère cubitale. Presque aussitôt il s'engage dans le trou ovalaire limité par les chefs cubital et radial du fléchisseur superficiel, et il gagne ainsi la région médiane de l'avant-bras où il justifie son nom.

4° *A l'avant-bras*. — Dès qu'il s'est placé sous le fléchisseur superficiel, le médian passe en avant de l'artère et des veines cubitales, qui le croisent obliquement de dehors en dedans et de haut en bas (fig. 561); au voisinage du point de contact entre le nerf et les vaisseaux, on voit presque toujours une petite artériole se détacher de la cubitale ou du tronc des interosseuses et s'accoler au cordon nerveux : c'est *l'artère du nerf médian*. Le nerf descend alors dans la gaine du fléchisseur superficiel et répond à l'intervalle celluleux compris entre le fléchisseur profond et le fléchisseur propre du pouce. Vers le quart inférieur de l'avant-bras, au moment où le fléchisseur sublime n'est plus représenté que par ses tendons, le médian, devenu superficiel, apparaît entre le tendon fléchisseur de l'index en dedans et le tendon du grand palmaire en dehors, recouvert seulement par le tendon du palmaire grêle, par l'aponévrose antibrachiale et par la peau.

5° *Au poignet*. — Le médian passe sous le ligament annulaire du carpe, repose sur le fléchisseur superficiel de l'index et se trouve placé entre le tendon du grand palmaire en dehors et celui du fléchisseur superficiel du médius en dedans ; le tendon du petit palmaire s'étale au-devant de lui. C'est à ce niveau, répondant au pli de flexion supérieur du poignet, que se trouve un des points les plus favorables à son excitation électrique. Dans la moitié inférieure du poignet, le médian s'enfonce dans le canal radio-carpien, dont il occupe la loge la plus antérieure. Il est aplati, et se trouve immédiatement en avant de la synoviale des fléchisseurs ; lorsqu'il existe deux synoviales palmaires distinctes, ce qui est le cas le plus fréquent, il est situé dans le sillon qui les sépare. En général, la paroi antérieure des synoviales tendineuses est sensiblement épaissie et forme au médian une gaine fibreuse unie au ligament annulaire par des tractus conjonctifs, de telle sorte que le nerf ne participe pas aux mouvements des tendons et ne peut, par suite, subir aucun tiraillement dans les mouvements de flexion ou d'extension brusque du poignet.

6° *A la région palmaire*. — Le médian répond à la partie initiale du pli d'opposition du pouce ; dès sa sortie du canal radio-carpien et quelquefois même à son intérieur, il se divise en ses deux branches terminales comprises entre la synoviale radiale en arrière et l'aponévrose palmaire en avant. Le nerf est alors appliqué contre les tendons fléchisseurs des doigts dont il est séparé par le feuillet pariétal de la grande synoviale cubitale. Ses deux branches terminales se subdivisent à leur tour, et seules les ramifications de la branche interne se mettent en rapport avec l'arcade palmaire superficielle ; ce n'est donc qu'une partie du médian qui est recouverte par cette arcade, et non la portion palmaire tout entière ainsi que l'indique Sappey.

Distribution. — Le médian présente à étudier :

1° Des branches collatérales ;

2° Des branches terminales ;

3° Des branches anastomotiques.

1° **Branches collatérales**. — Ces branches, à l'exception d'une seule

de nature sensitive, sont motrices ou vaso-motrices et se distribuent principalement aux muscles de l'avant-bras. Cependant, on rencontre au bras, en outre de l'anastomose avec le musculo-cutané, quelques filets nerveux destinés à l'artère humérale (Valentin), et un petit rameau articulaire pour le coude (Rüdinger). Ce dernier abandonne le médian vers la portion moyenne du bras et pénètre dans la gaine de l'artère humérale, qu'il accompagne jusqu'à la hauteur de l'épitrochlée. Là, il se subdivise en deux filets secondaires, l'un qui perfore la cloison intermusculaire interne avec un petit rameau artériel, et l'autre qui passe sous le brachial antérieur. Tous deux aboutissent à la partie antérieure et interne de la capsule articulaire.

Le médian innerve tous les muscles de la face antérieure de l'avant-bras, sauf le cubital antérieur et les deux faisceaux internes du fléchisseur profond ; il est à remarquer que toutes ces branches motrices se détachent du nerf dans la région du coude (Cruveilhier). Nous les rangerons en trois groupes d'après leur origine et d'après leur mode de distribution : *a*) le premier groupe est constitué par un petit tronc nerveux qui se rend au rond pronateur ; *b*) le deuxième comprend les nerfs destinés aux muscles de la couche superficielle ; *c*) le troisième est formé par ceux qui aboutissent à la couche profonde ; enfin *d*) nous décrirons le rameau palmaire cutané, branche sensitive qui naît du médian à la partie inférieure de l'avant-bras et qui se distribue à la peau de la paume de la main.

a) **Nerf ou rameau supérieur du rond pronateur** (Cruveilhier). — Ce nerf se sépare du médian à la hauteur de l'épitrochlée, un peu avant que le médian s'engage sous l'expansion aponévrotique du biceps (Valentin). Il descend sur le tendon du brachial antérieur, au côté interne du médian, accolé à la veine anastomotique qui passe avec ce nerf à travers le rond pronateur. Le rameau supérieur du rond pronateur aborde le faisceau épitrochléen de ce muscle par son côté externe ; lorsqu'il est double, ce qui se présente assez fréquemment, un de ses filets pénètre directement entre les fibres musculaires, tandis que l'autre suit le bord externe ou supérieur du muscle jusqu'à son insertion au radius, en lui envoyant de distance en distance de fins ramuscules. De ce dernier filet, partent fréquemment un ou deux petits cordons très ténus, qui s'accolent d'abord à l'artère humérale et qui s'insinuent ensuite entre les deux branches de bifurcation de ce vaisseau, pour aller finalement se distribuer à la face antérieure de l'articulation du coude (Cruveilhier). D'après Rüdinger, ces filets s'unissent avec d'autres venus du radial et se perdent dans la partie antéro-externe de la capsule articulaire.

b) **Nerfs destinés aux muscles superficiels de l'avant-bras.** — Entre les deux chefs d'insertion du rond pronateur ou sous l'arcade tendineuse qui les réunit, le médian donne en dedans un tronc nerveux assez volumineux destiné aux muscles de la couche superficielle. Ce tronc, tantôt unique, tantôt double, est rarement divisé en un plus grand nombre de filets à son origine ; les rameaux qui en naissent se dirigent en dedans, entre le rond pronateur et le fléchisseur superficiel, et remontent vers l'épitrochlée près de laquelle ils se perdent dans chacune des portions du tendon des muscles épitrochléens (Cruveilhier). Il existe, en général, des rameaux distincts pour le rond pronateur (rameau infé-

rieur), pour le fléchisseur superficiel, pour le grand palmaire et pour le petit palmaire (ce dernier filet, d'après Poirier, traverse le grand palmaire). Le rameau du fléchisseur superficiel est souvent divisé en une série de fins ramuscules qui abordent le muscle au voisinage de ses insertions coronoïdiennes et épitrochléennes; on compte, alors, un filet pour chaque faisceau musculaire. D'ailleurs, le fléchisseur superficiel reçoit d'autres rameaux du médian; quelques-uns naissent dans l'intervalle compris entre son insertion à l'apophyse coronoïde et son insertion au radius; ils se portent en dehors vers la portion radiale du muscle. Enfin, pendant que le médian chemine dans la gaine du fléchisseur sublime, il lui fournit quelques fins ramuscules; l'un d'eux, toujours distinct, est destiné au fléchisseur de l'index. On voit par ces détails que la règle, établie par Cruveilhier, d'après laquelle les nerfs musculaires abandonnent le médian au voisinage du coude est loin d'être absolue.

c) **Nerfs destinés aux muscles profonds de l'avant-bras.** — Ces nerfs naissent du médian entre les insertions du rond pronateur et celles du fléchisseur superficiel, ou sous l'arcade aponévrotique de ce dernier, tantôt d'un tronc commun, tantôt isolément. En général, on distingue un rameau externe qui va se perdre dans le fléchisseur propre du pouce, un rameau interne qui se subdivise en deux filets destinés aux deux chefs externes du fléchisseur profond, et un tronc médian plus volumineux : le nerf interosseux antérieur. Ces différents rameaux croisent la portion oblique de l'artère cubitale; près de son origine, et lui fournissent quelques minces filets.

Nerf interosseux antérieur. — *Syn.* : Rameau profond ou interne du médian, Valentin; nerf interosseux palmaire, nerf du carré pronateur. — Le nerf interosseux chemine au côté externe de l'artère interosseuse antérieure, dans l'interstice celluleux compris entre le fléchisseur propre du pouce et le fléchisseur profond des doigts Dès son origine, il envoie un filet à l'artère récurrente cubitale antérieure (Valentin) et un petit rameau qui s'insinue entre le tendon du brachial antérieur et celui du biceps, pour aboutir aux ligaments de l'articulation du coude voisins de la tête du radius (Rüdinger). Pendant son trajet entre les muscles de la couche profonde, le nerf interosseux leur envoie de distance en distance de minces filets qui pénètrent à angle aigu dans leur corps charnu; ceux qui sont destinés au fléchisseur profond des doigts croisent la face antérieure de l'artère interosseuse. En outre, certains ramuscules se détachent du nerf interosseux antérieur et vont se perdre en arrière sur la membrane interosseuse et sur le périoste qui recouvre la face antérieure des deux os de l'avant-bras. Rauber a constaté sur ces filets périostiques l'existence de nombreux corpuscules de Pacini.

Le nerf interosseux, parvenu au niveau du carré pronateur, gagne la face postérieure de ce muscle, auquel il envoie de nombreux filets qui se disposent régulièrement de chaque côté de la ligne médiane. Réduit dès lors à un rameau très grêle, ce nerf s'applique sur la face antérieure du carpe et va donner des filets aux articulations du poignet et de la première rangée du carpe (Hirschfeld, Sappey, Rüdinger); l'un de ces filets aboutit constamment, d'après Rüdinger, à l'articulation radio-cubitale inférieure. Selon Schwalbe, on peut voir assez souvent toutes les branches musculaires de l'avant-bras tirer leur origine d'un

tronc unique, distinct au niveau du pli du coude, et dont le nerf interosseux représenterait la branche terminale; ce tronc pourrait alors être désigné sous le nom de *nerf médian profond*.

D'après Rauber, il existe un nerf (*nerf du ligament interosseux*) qui s'insinue d'abord entre le fléchisseur propre du pouce et le ligament interosseux. Après avoir donné le nerf diaphysaire du radius et quelques filets périostiques, il se subdivise en une branche radiale et en une branche cubitale. Chacune de ces branches longe la crête interosseuse de l'os correspondant jusqu'au bord supérieur du muscle carré pronateur, contre lequel elles s'unissent aux rameaux terminaux du nerf destiné à ce muscle. La branche cubitale fournit le nerf diaphysaire du cubitus, et la branche radiale, dans certains cas, le nerf diaphysaire du radius.

d) **Branche palmaire cutanée.** — *Syn.* : Nerf palmaire cutané long, Valentin; nerf cutané palmaire de l'avant-bras, Arnold. — Cette branche (fig. 562) naît à une distance variable (2 à 3 cm.) au-dessus de l'articulation du poignet, vers l'union des 3/4 supérieurs et du 1/4 inférieur de l'avant-bras (Cruveilhier). Elle longe le côté externe du médian et sort de l'aponévrose un peu au-dessus du poignet, quelquefois même au niveau du pli supérieur de flexion, entre le tendon du petit palmaire en dedans et celui du grand palmaire en dehors. Fréquemment on la voit se diviser alors en deux rameaux, l'un externe, l'autre interne. Le rameau externe, plus grêle, croise la direction du tendon du grand palmaire et va se perdre dans la peau de l'éminence thénar, en s'anastomosant avec un filet thénarien du radial (Lejars), ou en s'unissant aux rameaux terminaux du musculo-cutané (Morestin). Le rameau interne, plus volumineux, passe en avant du ligament annulaire du carpe, parvient, en côtoyant le tendon du palmaire grêle, sur l'aponévrose palmaire et

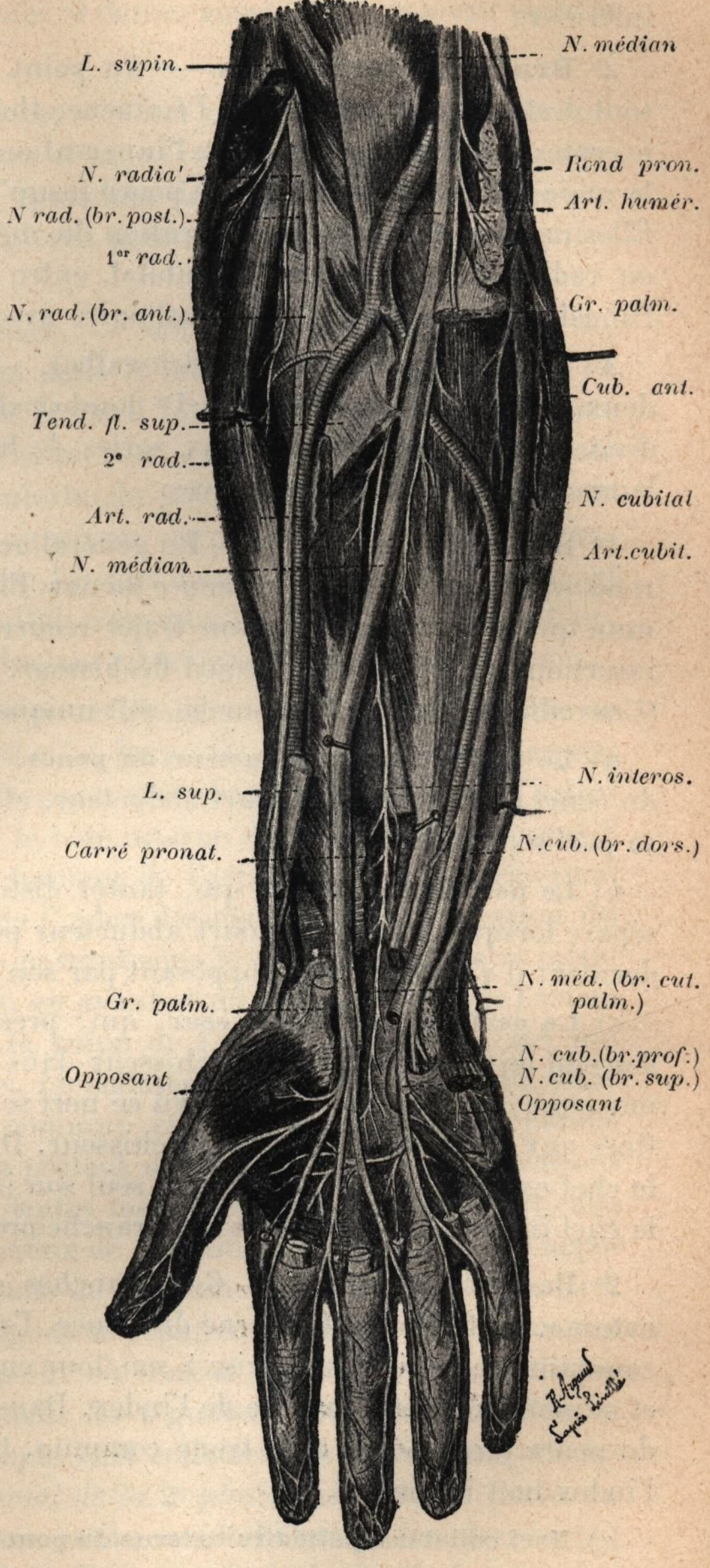

FIG. 561. — Nerfs profonds de l'avant-bras et nerfs de la main. (D'après Hirschfeld.)
Face antérieure.

[A. SOULIÉ.]

se distribue aux téguments du creux de la main ; ses dernières ramifications atteignent quelquefois le pli palmaire moyen, mais ne dépassent jamais le pli inférieur.

2° **Branches terminales.** — Au point de vue fonctionnel, ces branches sont destinées aux muscles de l'éminence thénar, le court adducteur du pouce excepté; elles assurent en outre l'innervation sensitive de la partie inférieure de la main et des doigts, depuis le pouce jusqu'à la moitié interne de l'annulaire. Elles naissent toutes de la bifurcation du médian en deux troncs : l'un externe ou radial, l'autre interne ou cubital, entre lesquels passent presque toujours l'anastomose de l'artère radio-palmaire avec l'arcade palmaire superficielle.

A. Tronc externe ou radial (Schwalbe). — C'est le plus volumineux des deux. Il est situé en dehors du 1er lombrical et de l'arcade superficielle, et se divise presque aussitôt en deux sortes de branches : 1° des branches musculaires; 2° des branches sensitives.

1° Branches musculaires. — En général au nombre de trois, ces branches se rendent aux muscles de l'éminence thénar. Elles naissent parfois d'un tronc commun qui se caractérise par son trajet récurrent et qui décrit, en traversant les insertions superficielles du court fléchisseur, une courbe à concavité supérieure (Cruveilhier). Que cette branche soit unique, double ou triple, elle fournit :

a) **Le nerf du court abducteur du pouce**, qui s'insinue entre le chef externe du court fléchisseur et le court abducteur, et qui aborde ce dernier muscle par sa partie postéro-interne.

b) **Le nerf de l'opposant**, qui, tantôt distinct, tantôt uni au précédent, s'en sépare lorsque le nerf du court abducteur pénètre à la face postérieure de ce dernier; il s'engage dans l'opposant par son bord interne.

c) **Le nerf du court fléchisseur**, qui, presque toujours isolé du précédent, descend en dedans du court fléchisseur dans lequel il s'enfonce vers sa portion moyenne; nous avons souvent vu ce nerf se bifurquer en deux rameaux destinés aux deux chefs du court fléchisseur. D'après Henle et d'après Schwalbe, le chef externe de ce muscle reçoit seul son innervation du médian, tandis que le chef interne est innervé par la branche profonde du cubital.

2° Branches sensitives. — Ces branches sont au nombre de deux : l'une externe, nerf collatéral externe du pouce, l'autre interne, premier nerf digital commun; celui-ci se subdivise à son tour en nerf collatéral interne du pouce et en nerf collatéral externe de l'index. Dans certains cas, les deux collatéraux du pouce proviennent d'un tronc commun, tandis que le collatéral externe de l'index naît isolément.

a) **Nerf collatéral palmaire externe du pouce** (Cruveilhier). — *Syn.* : Nerf radial palmaire du pouce, Henle, Schwalbe, Anat. Nom. — Ce nerf passe d'abord en dedans des muscles de l'éminence thénar, puis il croise l'articulation métacarpo-phalangienne du pouce et se porte obliquement en dehors. Il descend alors le long du tendon fléchisseur propre du pouce jusqu'à l'extrémité de la phalange unguéale, où il se divise en deux rameaux. L'un, palmaire, s'unit par des anses multiples avec le collatéral interne; l'autre, dorsal, plus grêle, va se distribuer dans le derme sous-unguéal (Cruveilhier), où il s'anastomose par

ses dernières ramifications avec le collatéral dorsal externe issu du radial. Dans tout son trajet, le collatéral externe fournit des filets à la peau de la région antéro-externe du pouce ; d'après Henle, il donne aussi un fin rameau pour le muscle court abducteur.

b) **Nerf digital commun du 1er espace.** — C'est un petit tronc nerveux qui se divise en collatéral interne du pouce et en collatéral externe de l'index ; en général il est très court, et ses deux branches, désignées dans l'Anatomische Nomenclatur sous le nom de nerfs digitaux palmaires propres, peuvent naître isolément.

α) *Nerf collatéral interne du pouce.* — Nerf cubital palmaire du pouce. — Le collatéral interne du pouce descend dans le premier espace interosseux, en avant du court adducteur, et contre le bord interne du tendon fléchisseur propre du pouce ; il est situé en avant et un peu en dehors de l'artère collatérale externe. Il se comporte sur le côté interne du pouce comme le précédent sur son côté externe ; il envoie en outre, au niveau du premier espace interosseux, quelques fins filets qui vont innerver les téguments de la partie externe et de la partie palmaire du pli interdigital correspondant. D'après Cruveilhier, lorsque ce nerf passe sur le court adducteur, il lui envoie un petit rameau.

β) *Nerf collatéral palmaire externe de l'index.* — Nerf radial palmaire de l'index. — Ce nerf se sépare du précédent à la partie supérieure du 1er espace interosseux, qu'il parcourt en avant du court adducteur et en dedans de l'artère collatérale externe de l'index, et sur le côté interne du 1er lombrical auquel il fournit un filet spécial. Parvenu à la hauteur de l'articulation métacarpo-phalangienne, le nerf collatéral externe de l'index descend en avant du tendon du lombrical et pénètre dans le doigt en passant sous le ligament palmaire interdigital (fig. 562). Il chemine, dès lors, en avant et un peu en dehors de l'artère digitale, qu'il accompagne jusqu'à la pulpe de l'index, en donnant sur son trajet une série de petits filets cutanés. Le collatéral externe de l'index et, dans certains cas, le premier nerf digital commun envoient à la peau de la paume de la main de fins ramuscules qui se portent directement en avant, traversent l'aponévrose palmaire par de petites fentes ménagées entre les fibres verticales et se perdent dans les téguments du creux de la main en dedans du pli d'opposition du pouce. Le point d'émergence de ces ramuscules répond à peu près au pli moyen. De petits filets analogues se séparent d'ailleurs de chacun des nerfs collatéraux, au voisinage du point où ceux-ci sortent de dessous l'aponévrose palmaire, et se distribuent dans les téguments du talon des doigts.

A la base de la 1re phalange, chaque nerf collatéral palmaire émet un rameau très important : *le rameau dorsal de la 2e phalange*. Celui-ci passe, en dehors de l'artère collatérale, sous une petite arcade fibreuse bien décrite par Hédon et par Morestin, et parvient à la face dorsale de la 2e phalange, où il s'unit au collatéral dorsal par de fines anastomoses terminales ; il ne se jette jamais sur ce collatéral, comme le croyait Cruveilhier. Enfin, au niveau de la base de la 2e phalange, le collatéral palmaire donne un second rameau, *le rameau dorsal de la 3e phalange*, qui aboutit à la face dorsale de la 3e phalange, où il se comporte comme le précédent (Voy. p. 940 et fig. 573). Dans tout leur trajet, le collatéral palmaire et ses rameaux dorsaux portent des

corpuscules de Pacini, groupés en bouquets au voisinage des articulations.

B. Tronc interne ou cubital (Schwalbe). — Ce tronc se partage en trois rameaux, dont deux volumineux se subdivisent à leur tour en nerfs collatéraux des doigts, tandis que le troisième, beaucoup plus grêle, forme une arcade anastomotique avec un filet venu de la branche superficielle du cubital. Les deux premiers portent le nom de nerfs digitaux palmaires communs (Anat. Nom.), et sont destinés au 2ᵉ et au 3ᵉ espaces interosseux (Voy. p. 939 la terminologie employée pour compter ces nerfs). Nous allons examiner successivement chacun des nerfs digitaux provenant du tronc interne; quant à l'anastomose avec le cubital, elle sera étudiée en même temps que les branches anastomotiques. Parmi les filets sensitifs fournis par le tronc interne, ceux qui aboutissent au creux de la main, en traversant l'aponévrose palmaire, proviennent des nerfs digitaux communs, ceux qui innervent le talon des doigts se détachent des nerfs collatéraux.

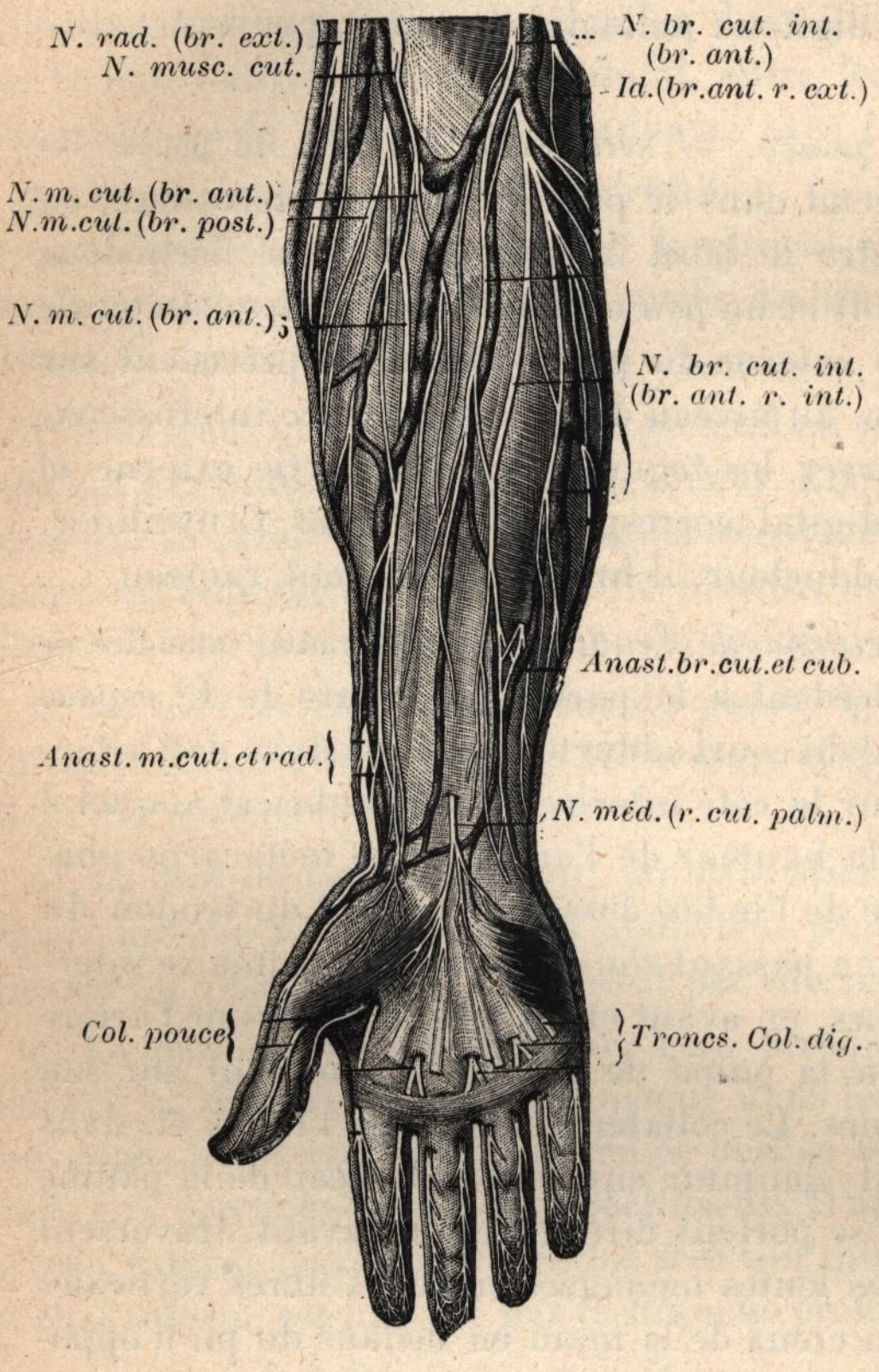

Fig. 562. — Nerfs cutanés de l'avant-bras et de la main. (D'après Sappey.)

Face antérieure.

Le nerf digital palmaire commun du 2ᵉ espace interosseux parcourt cet espace dans toute son étendue; arrivé au-dessus de l'articulation métacarpo-phalangienne, il se divise contre les fibres transversales de l'aponévrose palmaire en nerf collatéral palmaire interne de l'index et en nerf collatéral externe du médius. Le nerf digital palmaire commun du 3ᵉ espace donne les collatéraux interne du médius et externe de l'annulaire. Le nerf digital commun du 2ᵉ espace fournit toujours un rameau pour le 2ᵉ lombrical, mais il est rare que le nerf du 3ᵉ lombrical provienne du médian.

Comme les nerfs digitaux et les nerfs collatéraux se comportent pour tous les doigts d'une manière identique, nous n'insisterons pas sur leur description qui a été faite à propos du collatéral externe de l'index; nous nous bornerons à signaler les relations que les nerfs digitaux affectent avec les artères à la paume de la main. L'arcade palmaire superficielle les croise en avant, tandis que les artères digitales se placent au-dessous et en dehors des nerfs, qui deviennent ainsi superficiels.

Lorsque les nerfs changent de position par rapport aux artères, ils présentent souvent une sorte de boutonnière elliptique dans laquelle passe le vaisseau. Ces *anses nerveuses*, en partie figurées par Rüdinger, signalées par Tenchini et par Henle, ont été bien étudiées par Hartmann (Soc. anat., 1888). Elles peuvent siéger sur les nerfs digitaux au niveau de l'arcade palmaire, ou bien au niveau des artères digitales. Elles figurent alors des ellipses très allongées et embrassent quelquefois l'arcade palmaire et les artères digitales à leur origine, ainsi que leurs veines satellites. De chacune des anses partent de fins filets vasculaires qui se portent sur les artères digitales. Une disposition analogue s'observe sur les nerfs digitaux issus du cubital.

3° **Branches anastomotiques.** — Le médian s'anastomose : *a*) avec le musculo-cutané; *b*) avec le radial; *c*) avec le cubital.

a) **Avec le musculo-cutané.** (Voy. p. 901.)

b) **Avec le radial.** — Nous avons indiqué (p. 909) les anastomoses terminales du médian avec le rameau thénarien du radial (Lejars); mais il existe, en outre, des anastomoses de même ordre à la face dorsale des doigts entre les rameaux dorsaux des collatéraux fournis par le médian et les collatéraux dorsaux venus du radial.

c) **Avec le cubital.** — Ces anastomoses s'observent : α) au bras; β) à l'avant-bras; γ) à la main.

α) *Au bras.* — Villar (Soc. anat., 1888) a signalé, à la partie moyenne du bras, entre le cubital et le médian, un rameau d'union en forme de V ou d'X qui passe derrière l'artère humérale.

β) *A l'avant-bras.* — Il existe, entre le médian et le cubital, à la partie supérieure de l'avant-bras, une anastomose dont la première description paraît remonter à Martin (Leipzig, 1781), et que l'on rencontre dans une proportion variable suivant les auteurs : 8 fois sur 10 d'après Verchère; 4 fois sur 5 d'après Brun et Tuffier; 28 fois sur 125 d'après W. Gruber; 19 fois sur 62 d'après Curtis. En général, l'anastomose se fait par un mince filet qui passe, en avant du fléchisseur profond, sous le cubital antérieur et sous le fléchisseur superficiel; elle est tantôt oblique, tantôt transversale, quelquefois en forme d'arc (Curtis); elle peut être simple, double, triple ou plexiforme (Debierre). D'après Chaput, elle réunirait le plus souvent le rameau musculaire supérieur des muscles épitrochléens au tronc du cubital; cet auteur a vu, dans un cas, un filet aller du médian au cubital, et un second filet présenter une direction contraire. Fréquemment, le rameau anastomotique suit le trajet de l'artère cubitale et se porte du médian au cubital. Une pareille disposition est la règle chez le singe (Hepburn), ainsi que chez les mammifères inférieurs (Bardeleben); elle paraît destinée à rendre solidaire l'une de l'autre la double innervation du fléchisseur profond par le médian et par le cubital.

γ) *A la main.* — Le rameau palmaire cutané du médian et le rameau similaire du cubital s'unissent au creux de la main par des anastomoses terminales. De plus, les filets terminaux des collatéraux du 3e espace s'anastomosent de la même manière avec les ramifications terminales du cubital à la face

[*A. SOULIÉ.*]

dorsale du médius et de l'annulaire. Mais les anastomoses les plus importantes se font à la face palmaire de la main : l'une entre la branche dite anastomotique émanée du tronc interne du médian et un rameau similaire issu du nerf digital commun du 4e espace fourni par le cubital ; l'autre, moins fréquente, se fait entre les nerfs venus du médian et du cubital, et destinés à l'innervation du chef interne du court fléchisseur du pouce. Nous désignerons la première, à cause de sa situation et de la branche superficielle du cubital qui y participe, sous le nom d'anastomose superficielle, et la seconde, pour des raisons analogues, sous le nom d'anastomose profonde.

1° Anastomose superficielle. — La forme, le volume et la direction de cette anastomose sont variables ; elle va tantôt du médian au cubital, tantôt en sens inverse. En général, elle unit le nerf digital du 3e espace interosseux à celui du 4e, ou quelquefois le collatéral interne du médius au collatéral externe de l'annulaire. Le filet anastomotique se place, soit au-dessus, soit au-dessous de l'arcade palmaire, et nous avons vu parfois, dans les cas d'anastomose double, ces deux ramuscules embrasser dans une boutonnière elliptique le vaisseau artériel. Arloing et Tripier (1869) ont décrit des filets naissant de cette anastomose, et qui descendent le long des artères digitales pour aller innerver la peau du talon des doigts. — 2° Anastomose profonde. — Étudiée à la fois par Riche (1896) et par Cannieu (1896), cette anastomose est formée par un filet détaché du rameau que la branche profonde du cubital fournit au chef interne du court fléchisseur. Ce filet croise le tendon du long fléchisseur du pouce et s'unit au rameau que le médian envoie au chef externe du court fléchisseur. Peut-être, comme semble le croire Cannieu, n'y a-t-il là qu'un simple accolement d'un filet du cubital avec le rameau du médian destiné au chef externe du court fléchisseur ; cette anastomose ne serait alors qu'un cas particulier de l'innervation du court fléchisseur du pouce par le cubital.

En résumé le médian est le nerf sensitif de la partie externe et moyenne du creux de la main, de la face palmaire des trois premiers doigts, de la moitié externe du 4e, et de la face dorsale des 2e et 3e phalanges de ces mêmes doigts. Il est le nerf moteur de tous les muscles pronateurs et fléchisseurs de la main et des doigts, ainsi que des muscles de l'éminence thénar à l'exception du court adducteur. L'excitation de son tronc provoque la pronation et la flexion de la main, la flexion des doigts, complète pour l'index et le médius, incomplète pour l'annulaire et le petit doigt, et l'opposition du pouce avec flexion de la phalange (Féré).

Tableau de la distribution du nerf médian.

- 1° *Branches collatérales.*
  - Filets pour l'artère humérale.
  - Filets pour l'articulation du coude.
  - Nerf supérieur du rond pronateur.
  - Nerfs pour les muscles superficiels de l'avant-bras.
    - Rond pronateur.
    - Grand palmaire.
    - Petit palmaire.
    - Fléchis. superfic.
  - Nerfs pour les muscles profonds de l'avant-bras. .
    - Fléchis. propre du pouce.
    - Les deux chefs ext. du fléchis. prof.
    - N. interos. ant . . .
      - N. du ligam. interosseux.
        - N. diaph. du radius.
        - N. diaph. du cubitus.
      - N. du carré pronateur.
      - Filets pour les chefs ext. du fléchis. prof.
  - Branche palmaire cutanée.

- 2° *Branches terminales.*
  - Tronc externe ou radial.
    - Br. musculaires
      - Nerf du court abducteur.
      - Nerf de l'opposant.
      - Nerf du court fléchisseur.
    - Br. sensitives.
      - Nerf collatéral externe du pouce.
      - Nerf digital commun du 1er espace.
        - Col. int. du pouce.
        - Col. ext. de l'index.
  - Tronc interne ou cubital.
    - Br. sensitives.
      - Nerf digital commun du 2e espace.
        - Col. int. de l'index.
        - Col. ext. du médius.
      - Nerf digital commun du 3e espace.
        - Col. int. du médius.
        - Col. ext. de l'annul.
    - Br. anastomotique avec le cubital.
- 3° *Branches anastomotiques.*
  - Avec le musculo-cutané . . .
    - Au bras.
    - A la main.
  - Avec le radial. . . . . A la main.
  - Avec le cubital . . . .
    - Au bras.
    - A l'avant-bras.
    - A la main. . .
      - Anast. superficielle.
      - Anat. profonde.

3° NERF CUBITAL

Syn. : Nerf cubito-digital des anciens anatomistes, Valentin; n. ulnaris, auteurs étrangers, Anat. Nom.

Origine et Constitution. — Le nerf cubital se détache, avec la racine interne du médian, du tronc secondaire inférieur un peu après l'origine du brachial cutané interne et de son accessoire. Les fibres qui prennent part à sa constitution proviennent de la 8e paire cervicale et de la 1re dorsale; de plus, le cubital reçoit fréquemment du tronc secondaire supérieur un petit faisceau supplémentaire qui passe sous la racine interne du médian et qui lui apporte des fibres du 7e nerf cervical.

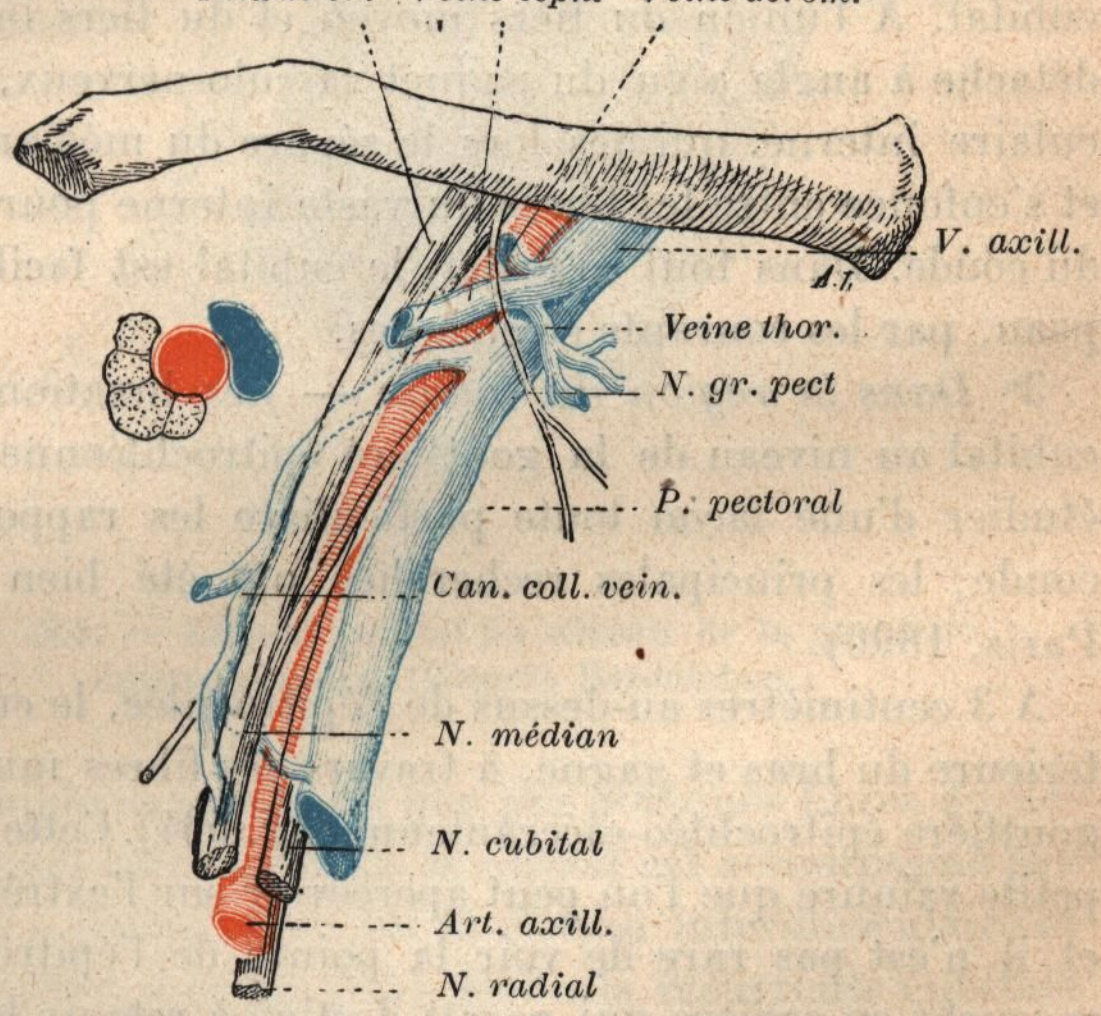

Fig. 563. — Rapports du nerf cubital avec les vaisseaux axillaires. (D'après Poirier.)

La racine interne du médian est trop petite, ainsi que le nerf musculo-cutané; le brachial cutané interne n'a pas été figuré.

Trajet. — Après avoir traversé la base du creux axillaire, le nerf cubital se place dans la loge antérieure du bras; puis il perfore la cloison intermusculaire interne contre laquelle il descend jusqu'à la gouttière épitrochléenne de l'humérus qu'il contourne en arrière. Il revient ensuite à la face antérieure et interne de l'avant-bras, et longe le muscle cubital antérieur jusqu'à son insertion au pisiforme contre lequel il se divise en ses branches terminales.

Rapports. — Nous décrirons les rapports du cubital : 1° à la base du creux

de l'aisselle; 2° au bras; 3° au niveau du coude; 4° à l'avant-bras; 5° au poignet et à la main.

1° *A la base du creux axillaire.* — Dès son origine, le nerf cubital se trouve placé en dedans du médian, en dedans et un peu en arrière de l'artère axillaire, en arrière de la veine basilique et en dehors du brachial cutané interne. Il fait partie du paquet vasculo-nerveux de l'aisselle, avec lequel il passe sous le repli falciforme de l'aponévrose brachiale. Dans cette portion de son trajet, il répond en avant au tendon du grand pectoral, en arrière successivement au tendon du sous-scapulaire, qui le sépare de l'articulation de l'épaule, et aux tendons du grand dorsal et du grand rond. Il chemine en compagnie du médian, du brachial cutané interne et de l'artère axillaire; les vaisseaux et les nerfs sous-scapulaires passent en arrière de lui et croisent sa direction.

2° *Au bras.* — A la partie supérieure du bras, le cubital descend avec le paquet vasculo-nerveux en avant de la cloison intermusculaire interne, contre laquelle il est appliqué; il longe l'artère humérale et constitue un point de repère important pour la ligature de ce vaisseau (Cruveilhier). L'artère se trouve interposée entre le médian en dehors et le cubital en dedans (fig. 563), de sorte que, pour trouver l'humérale dans la moitié supérieure du bras, il suffit d'écarter les deux nerfs l'un de l'autre. Dans cette même région, le cubital est d'abord situé au côté externe, puis en arrière de la veine basilique; le brachial cutané interne, qui était primitivement en dedans du nerf, passe sur la veine basilique et, à sa sortie de l'aponévrose brachiale, se trouve plus externe que le cubital. A l'union du tiers moyen et du tiers inférieur du bras, le cubital se détache à angle aigu du paquet vasculo-nerveux, perfore la cloison intermusculaire interne, qui dès lors le sépare du médian et des vaisseaux huméraux, et s'enfonce entre les fibres du vaste interne pour gagner la région postérieure du coude. Dans tout ce trajet, le cubital est facilement excitable, à travers la peau, par les courants électriques.

3° *Dans la région du coude.* — Les luxations relativement fréquentes du cubital au niveau de la gouttière épitrochléenne ont amené les anatomistes à étudier d'une façon toute particulière les rapports de ce nerf au niveau du coude; les principales recherches ont été bien résumées par Drouard (Th. Paris, 1896).

A 3 centimètres au-dessus de l'épitrochlée, le cubital appartient à la loge postérieure du bras et gagne, à travers les fibres musculaires du vaste interne, la gouttière épitrochléo-olécrânienne (fig. 564). Cette gouttière est précédée par une petite rainure que l'on peut apercevoir sur l'extrémité inférieure de l'humérus, et il n'est pas rare de voir la pointe de l'épitrochlée présenter un petit bec recourbé en arrière qui paraît destiné à retenir le nerf. Entre ce dernier et la surface osseuse se trouve un périoste assez épais recouvert par les faisceaux fibreux du ligament latéral interne de l'articulation. La gouttière épitrochléenne est transformée en un canal ostéo-fibreux par les insertions des aponévroses brachiale et antibrachiale aux deux saillies qui la limitent. En outre, on peut détacher de ces deux aponévroses un faisceau de fibres transversales qui les renforce et qui s'étend du bec de l'olécrâne à la pointe de l'épitrochlée. Cette bandelette transversale représente les restes du muscle épitrochléo-cubital des mammifères, disparu chez l'homme (Ledouble, Testut). La gouttière possède

une longueur plus considérable dans l'extension que, dans la flexion, pendant laquelle elle s'accroît au contraire en largeur, par suite du léger déplacement en dehors de l'olécrâne. Le nerf cubital se trouve placé au sein du tissu cellulaire lâche qui remplit le canal ostéo-fibreux ; Gegenbaur (*Anat. hum.*, p. 1054) a signalé dans ce tissu la présence d'une bourse séreuse, qui sépare le nerf du ligament latéral interne de l'articulation et qui paraît déterminée par le déplacement du nerf dans les mouvements de flexion et d'extension de l'avant-bras. Le cubital, dans cette partie de son trajet, n'est séparé de la peau que par l'aponévrose sur laquelle viennent s'étaler la branche épitrochléenne du brachial cutané interne, et les affluents de la veine basilique ; c'est ce qui explique que, dans cette région, le nerf soit fréquemment soumis à des traumatismes (choc contre un angle saillant, etc.). A sa sortie de la gouttière épitrochléo-olécrânienne, le nerf cubital passe entre les deux chefs d'insertion du muscle cubital antérieur réunis par une forte lame fibreuse, dépendance de l'aponévrose antibrachiale, et, tout en conservant son contact avec le squelette, il contourne le cubitus pour gagner la région antérieure de l'avant-bras, où il n'est séparé de l'apophyse coronoïde que par quelques fibres du fléchisseur superficiel. Dans son parcours au coude, le cubital est accompagné par l'artère collatérale interne, qui a perforé avec lui la cloison intermusculaire et qui est placée en avant du nerf (Voy. t. I, fig. 655). Enfin la récurrente cubitale postérieure s'accole au cubital, près de l'apophyse coronoïde, et remonte en dehors de lui jusque vers le bec de l'olécrâne, où elle s'anastomose avec la collatérale interne.

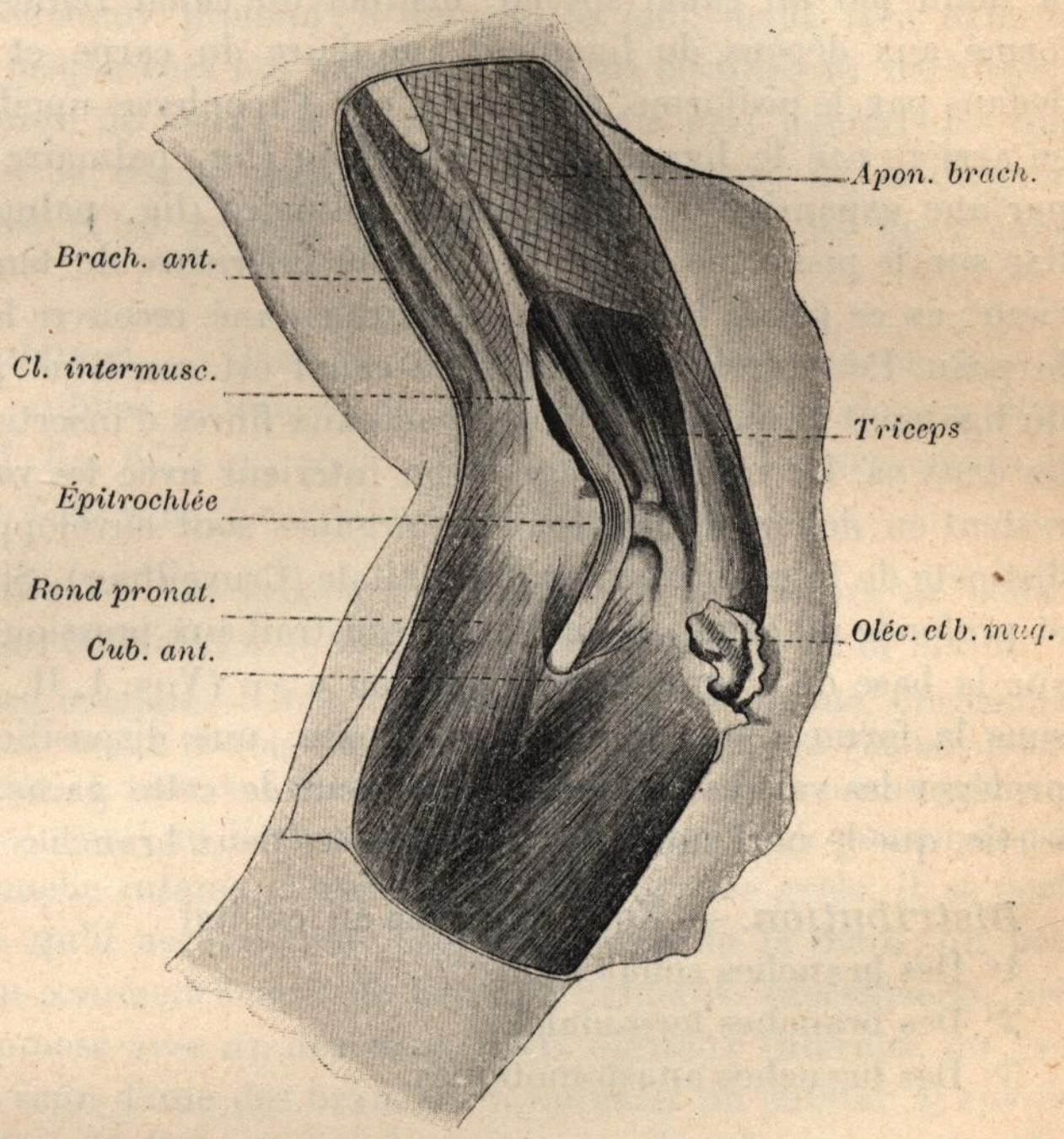

Fig. 564. — Le nerf cubital au niveau de la gouttière épitrochléenne. (D'après Bardeleben.)

4° *A l'avant-bras.* — Le nerf cubital gagne la face antérieure de l'avant-bras, en contournant la tête du cubitus sous le chef épitrochléen du cubital antérieur, et vient se placer, en dehors du corps de ce muscle, sur le fléchisseur profond et sous la couche superficielle des muscles épitrochléens. Il descend ensuite le long du bord externe du cubital antérieur, en avant du fléchisseur profond dans la gaine duquel il est contenu ; le tendon du fléchisseur super-

ficiel de l'annulaire est directement en dehors de lui (Luschka). Le rapport le plus important est celui que le nerf affecte avec les vaisseaux : au tiers supérieur de l'avant-bras, l'artère cubitale et ses deux veines satellites cheminent obliquement entre le fléchisseur superficiel et le fléchisseur profond; ce n'est qu'au tiers moyen, lorsque la direction de l'artère est devenue rectiligne, que les vaisseaux viennent se disposer en dehors du nerf pour atteindre avec lui la région du poignet (fig. 565). Dès que le nerf se met en rapport avec les vaisseaux, il leur fournit des filets vaso-moteurs.

5° *Au poignet et à la main.* — Le cubital aborde la région du poignet et de la main par un canal spécial, distinct du canal radio-carpien. Ce canal est formé aux dépens du ligament annulaire du carpe et se trouve limité en dedans par le pisiforme, en dehors par l'apophyse unciforme de l'os crochu, en arrière par le ligament radio-carpien (lig. palmaire propre), et en avant par une expansion de l'aponévrose palmaire (lig. palmaire commun) qui se fixe sur le pisiforme et sur l'extrémité inférieure du tendon du cubital antérieur; en ce point, le muscle palmaire cutané recouvre le nerf et le sépare de la peau. Pour certains auteurs, ce canal est constitué par un dédoublement du ligament annulaire et correspond aux fibres d'insertion de ce ligament sur les deux os. Le nerf s'engage à son intérieur avec les vaisseaux cubitaux, qui restent en dehors de lui; tous ces organes sont enveloppés par une synoviale distincte de la grande synoviale cubitale (Cruveilhier). Situé à la partie interne et profonde du canal, le cubital est soustrait aux pressions qui peuvent s'exercer sur la base de l'éminence thénar; on a vu (Voy. t. II, p. 740) qu'il existait, sous la forme d'une gaine fibro-séreuse, une disposition spéciale destinée à protéger les vaisseaux. C'est à l'intérieur de cette gaine, ou aussitôt après sa sortie, que le nerf cubital se divise en ses deux branches terminales.

Distribution. — Nous décrirons au cubital :

1° Des branches collatérales;

2° Des branches terminales;

3° Des branches anastomotiques.

1° **Branches collatérales.** — Ces branches se distribuent au bras, à l'avant-bras et à la main, mais comme celles qui se ramifient à la main naissent à l'avant-bras, nous étudierons les collatérales : *a*) au bras; *b*) à l'avant-bras et à la main.

a) *Au bras.* — Le cubital ne donne aucune branche importante au bras, et c'est une erreur, déjà signalée par Cruveilhier, que de décrire comme venant du cubital un rameau pour le vaste externe. Il est facile, en effet, de se rendre compte qu'il s'agit d'un filet du radial accolé au nerf cubital (Voy. p. 933). Valentin décrit un fin ramuscule qui naît du cubital, un peu au-dessus du coude, contre la cloison intermusculaire interne dans laquelle il se perd. Enfin, lorsque le cubital abandonne l'artère humérale et pénètre dans le vaste interne, il émet un filet articulaire qui descend derrière la cloison intermusculaire interne, passe sous le tendon du vaste interne et parvient à la partie postéro-interne de l'articulation du coude; les dernières ramifications de ce filet articulaire aboutissent au faisceau postérieur du ligament latéral interne (Rüdinger).

b) *A l'avant-bras et à la main.* — Dans cette partie de son trajet, le cubital

fournit trois sortes de rameaux : α) des rameaux musculaires; β) des rameaux articulaires; γ) des rameaux sensitifs; de plus, nous avons signalé quelques filets vaso-moteurs se rendant à l'artère cubitale.

α) ***Rameaux musculaires.*** — Ces rameaux sont destinés au cubital antérieur et aux deux faisceaux internes du fléchisseur profond. Les rameaux du cubital antérieur sont multiples; on peut d'abord observer quelques fins filets qui se séparent du nerf entre les deux chefs d'insertion de ce muscle à la partie supérieure duquel ils se distribuent. Un rameau plus considérable naît au tiers supérieur de l'avant-bras soit directement du cubital, soit d'un tronc commun avec les nerfs du fléchisseur profond; il descend le long de la face externe de ce dernier muscle jusque vers son tendon. Les filets destinés au fléchisseur profond sont au nombre de deux; ils se détachent du nerf cubital dès que celui-ci est parvenu à la région antérieure de l'avant-bras, ils se dirigent directement en arrière et se perdent sur la face antérieure des deux chefs internes de ce muscle.

β) ***Rameaux articulaires.*** — Dans la gouttière épitrochléenne ou sous le chef épitrochléen du cubital antérieur, le nerf cubital émet en dehors deux petits filets (Voy. t. I, fig. 657) qui vont s'étaler sur la capsule articulaire du coude au voisinage de l'olécrâne (Cruveilhier, Rüdinger).

γ) ***Rameaux sensitifs.*** — Les rameaux sensitifs sont au nombre de deux : 1° le rameau de l'artère cubitale; 2° la branche cutanée dorsale de la main,

1° Rameau de l'artère cubitale. — *Syn.* : Rameau de l'artère cubitale, Cruveilhier; R. long palmaire cubital, Bock; R. long palmaire, Arnold; R. palmaire cubital, Henle, Schwalbe; R. antérieur cutané, Luschka; Filet anastomotique, Sappey; R. cutané palmaire. Anat. Nom. — Ce rameau naît au tiers moyen de l'avant-bras, un peu au-dessus de l'origine de la branche cutanée dorsale. Très long et très grêle, il se porte vers l'artère cubitale qu'il accompagne jusqu'au creux de la main; on peut encore l'apercevoir au commencement de l'arcade palmaire superficielle, près de laquelle il s'anastomose avec un des deux nerfs digitaux internes, ou avec un filet vaso-moteur venu d'une des branches terminales du cubital. Il envoie, tout le long de l'artère, de fins ramuscules qui se rendent à ses parois; c'est donc un nerf essentiellement vaso-moteur. Mais, dans la plupart des cas, un filet cutané assez volumineux se détache du rameau principal, près de son origine, et se perd en fines ramifications dans la peau du tiers inférieur de l'avant-bras et de l'éminence hypothénar (fig. 567). Ce filet cutané peut perforer l'aponévrose à un niveau très variable. Lorsqu'il devient sous-cutané au poignet, on peut constater, un peu au-dessus, l'existence de fines fibrilles qui perforent l'aponévrose antibrachiale pour aboutir à la peau. Ces fines fibrilles, ou quelquefois un filet plus volumineux (filet anastomotique de Cruveilhier), s'unissent près du poignet avec une branche du brachial cutané interne. Le filet cutané peut manquer ou naître directement du cubital, mais le plus souvent il se détache du rameau de l'artère cubitale qui, lui, ainsi que le fait observer Henle, est remarquable par sa constance. Aussi y a-t-il lieu de décrire ce dernier comme le rameau principal duquel émane le filet cutané.

2° Branche cutanée dorsale de la main. — *Syn. :* Branche cutanée dorsale de la main, Cruveilhier, Sappey; nerf cubito-dorsal de la main, Valentin; rameau dorsal de la

main, Anat. Nom. — Cette branche est la plus considérable du cubital, et il n'est pas rare de voir son volume l'emporter sur celui de la partie persistante du tronc, dont elle paraît être alors la branche terminale. De nature sensitive, elle se sépare du nerf cubital vers le tiers inférieur de l'avant-bras, au même niveau que le rameau précédent ou un peu au-dessus. Elle se porte aussitôt en dedans, sous le tendon du cubital antérieur, le long duquel elle descend, en s'accolant au bord antérieur, puis à la face interne du cubitus. Arrivée à la région dorsale de l'avant-bras, elle perfore l'aponévrose directement au-dessus de la tête du cubitus, entre le tendon du cubital postérieur et celui de l'extenseur propre du petit doigt (Luschka). D'après Valentin, avant de traverser l'aponévrose, elle envoie un ou deux filets au cubital antérieur au point où elle croise ce muscle, et quelques fins ramuscules aux ligaments dorsaux des articulations du carpe. Devenue sous-cutanée, la branche dorsale descend verticalement sur la partie postérieure de l'apophyse styloïde du cubitus, contre le bord interne du tendon du cubital postérieur dont la sépare le ligament annulaire du carpe. C'est vers la pointe de l'apophyse styloïde, qu'elle commence à donner ses rameaux terminaux qui rampent sur l'aponévrose, au-dessous des nombreuses veines de la face dorsale de la main. La

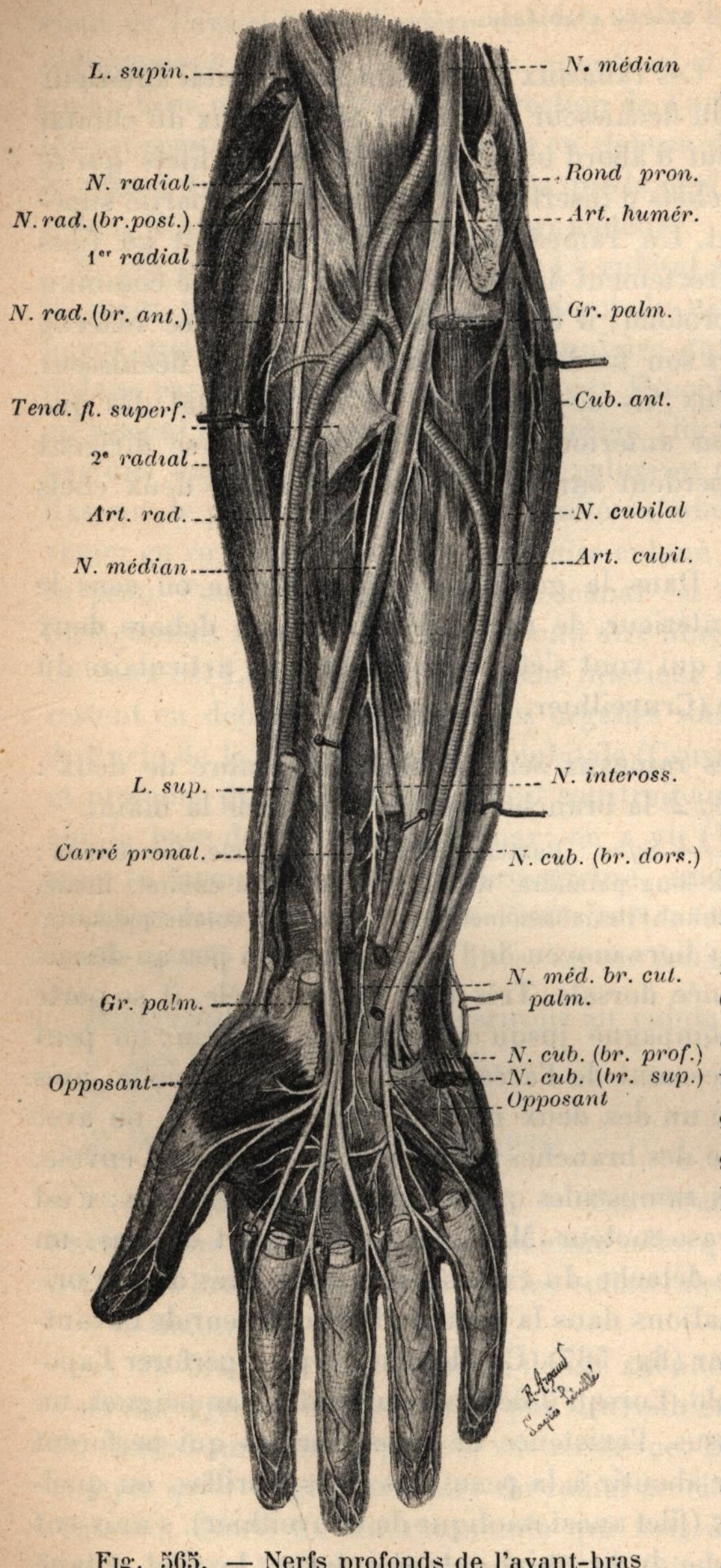

Fig. 565. — Nerfs profonds de l'avant-bras et de la main. (D'après Hirschfeld.)
Face antérieure.

branche cutanée dorsale se subdivise d'abord en deux branches secondaires : l'une, interne, grêle, forme le nerf collatéral interne du petit doigt; l'autre, externe, plus volumineuse, paraît continuer le tronc principal et ne tarde pas à fournir toute une série de fins rameaux secondaires. Parmi ceux-ci, les uns

se dirigent en dehors ou présentent un trajet récurrent et vont s'unir à la hauteur de l'articulation du poignet avec des filets venus de la branche externe du radial, tandis que d'autres, à direction descendante, s'anastomosent dans la région dorsale du métacarpe avec les filets terminaux internes de la branche antérieure de ce même nerf. Sensiblement diminuée par le départ de ces filets anastomotiques, la branche externe se bifurque près de l'extrémité supérieure du 4e métacarpien en deux rameaux secondaires, les nerfs digitaux dorsaux communs du 4e et du 3e espace interosseux, qui, au niveau du pli interdigital, se subdivisent à leur tour en nerfs collatéraux des doigts. Le nerf du 4e espace donne le collatéral externe du petit doigt et le collatéral interne de l'annulaire, celui du 3e fournit les collatéraux externe de l'annulaire et interne du médius. Il est à remarquer que les collatéraux dorsaux du petit doigt arrivent jusqu'à l'extrémité de la phalange unguéale, tandis que ceux des autres doigts s'épuisent vers la base de la 1re phalange (Voy. Nerfs des doigts, p. 939). Tout le long de leur trajet, les nerfs digitaux et les nerfs collatéraux fournissent au-dessus des veinules digitales de fins filets cutanés qui constituent des arcades à concavité supérieure auxquelles sont appendus quelques corpuscules de Pacini (Rauber); certains de ces filets aboutissent aux articulations voisines (Valentin).

2° **Branches terminales** (fig. 565). — Nerf cubito-palmaire, Valentin. — Nous avons vu que le cubital se divisait à l'intérieur de la gaine aponévrotique formée par le ligament annulaire du carpe en deux branches terminales : *a*) l'une interne et superficielle ; *b*) l'autre externe et profonde.

a) **Branche palmaire superficielle.** — Nerf cubito-palmaire superficiel, Valentin; rameau superficiel, Anat. Nom. — C'est surtout une branche sensitive ; cependant, dès son origine, elle fournit en dedans un petit rameau destiné au muscle palmaire cutané. Ce rameau musculaire passe sous le court fléchisseur du petit doigt auquel il abandonne parfois un filet (Cruveilhier); il traverse ensuite les fibres de ce muscle, puis perfore l'aponévrose palmaire, et se perd dans le muscle palmaire cutané. Bock l'a vu donner le nerf du 4e lombrical. Presque au même niveau, la branche superficielle envoie un filet anastomotique au médian (Voy. p. 914) et se divise en deux rameaux secondaires : α) l'un interne; β) l'autre externe.

α) Le *rameau interne* descend contre le bord externe du court abducteur du petit doigt, en avant des tendons fléchisseurs et en dedans de l'artère collatérale interne. A la hauteur du pli digital interne, il se place en avant de l'artère, côtoie le bord interne du petit doigt et mérite alors seulement le nom de collatéral interne du petit doigt. D'après Cruveilhier, c'est le rameau interne qui donne le nerf du palmaire cutané.

β) Le *rameau externe*, plus volumineux, longe le côté interne de l'artère cubitale et de l'arcade palmaire superficielle, puis croise l'artère digitale du 4e espace, se place en dehors et au-dessus d'elle, et émerge sous la partie inférieure de l'aponévrose palmaire en donnant le collatéral externe du petit doigt et le collatéral interne de l'annulaire.

Dans leur trajet, les rameaux interne et externe sont recouverts par l'aponévrose palmaire, par le muscle palmaire cutané et par la peau. C'est directement au-dessous du bord inférieur du palmaire cutané qu'on voit naître, de

chacun des deux rameaux de la branche superficielle du cubital, de petits filets qui traversent l'aponévrose palmaire par de petites fentes comprises entre les fibres verticales. Ces filets se distribuent à la peau du creux de la main jusqu'au talon des doigts dont les téguments reçoivent également de fines fibrilles détachées des nerfs collatéraux à leur émergence au-dessous de l'aponévrose palmaire. D'après Schwalbe, les collatéraux palmaires du cubital diffèrent des collatéraux dorsaux par leur volume, par leur distribution jusqu'à l'extrémité des doigts, et par la présence sur leur trajet de nombreux corpuscules de Pacini.

b) **Branche palmaire profonde.** — Nerf cubito-palmaire profond, Valentin; rameau profond, Anat. Nom. — Cette branche exclusivement motrice est destinée aux muscles profonds de la paume de la main. Aussitôt après s'être séparée de la branche superficielle, elle passe au-dessous et en arrière d'elle, entre le pisiforme et l'apophyse unciforme de l'os crochu, se réfléchit de dedans en dehors dans une rainure de cette apophyse (Anderson) qu'elle embrasse dans sa concavité, et traverse les insertions du court abducteur et du court fléchisseur du petit doigt. L'artère cubito-palmaire, d'abord située en avant, puis en dedans de cette branche nerveuse, l'accompagne dans la profondeur. Au commencement de sa courbe, et avant de s'enfoncer sous l'aponévrose profonde, la branche palmaire du cubital émet par sa convexité de petits rameaux destinés aux trois muscles de l'éminence hypothénar, et qui abordent ces muscles vers leur partie moyenne. En général, le rameau du court abducteur se sépare de la branche profonde avant qu'elle ait pénétré dans le creux de la main; le filet du court fléchisseur, qui naît aussitôt après, est souvent double. Dès qu'elle est parvenue sous l'aponévrose profonde, la branche du cubital accentue sa courbe dont la concavité regarde en haut et un peu en dehors, et qui répond à la base des métacarpiens. Elle croise en avant l'arcade palmaire profonde, le muscle interosseux du 2ᵉ espace, et se termine dans le court adducteur du pouce. Ce rameau de l'adducteur du pouce peut être suivi jusque dans le chef interne du court fléchisseur qu'il paraît innerver d'une façon constante (Swan, 1830; Flemming, 1885; Brooks, etc.) et dans l'intérieur duquel il s'anastomose avec le médian (Spourgitis, Cannieu, voy. p. 914). L'innervation du chef interne du court fléchisseur par le cubital paraît rationnelle, si on admet que ce chef musculaire représente le 1ᵉʳ interosseux palmaire; on verra plus loin que tous les muscles interosseux sont innervés par le cubital.

La branche profonde émet, dans son parcours, trois ordres de rameaux : 1° des *rameaux ascendants* ou *articulaires*, qui se distribuent aux ligaments antérieurs des articulations du carpe; 2° des *rameaux postérieurs* ou *perforants* (Rauber), qui accompagnent les artères perforantes supérieures et s'unissent à la face dorsale du carpe avec les dernières ramifications du nerf interosseux postérieur, branche du radial; Cruveilhier avait signalé ces filets nerveux avant Rauber, mais il les considérait comme provenant des interosseux dorsaux; 3° des *rameaux descendants* ou *interosseux*. Ceux-ci sont les plus importants par leur volume et par leur fonction; ils descendent avec chaque artère interosseuse dans l'espace intermétacarpien, et ils innervent d'abord le muscle interosseux palmaire, puis ils s'insinuent dans l'interstice celluleux qui sépare ce dernier de l'interosseux dorsal aux deux chefs duquel ils fournissent un filet spécial. Les rameaux du 4ᵉ et du 3ᵉ espace donnent chacun en avant

un filet nerveux qui traverse l'aponévrose profonde et se rend au 4e et au 3e lombrical; ces deux nerfs naissent parfois directement de la branche profonde (Voy. Nerfs de la main, p. 939). Le rameau interosseux du 1er espace dérive du même tronc que le nerf de l'adducteur et que le filet du chef interne du court fléchisseur du pouce; ces trois rameaux représentent l'épanouissement terminal de la branche profonde.

3° **Branches anastomotiques.** — Le cubital ne présente aucune anastomose au bras. Il s'unit à l'avant-bras et à la main : 1° avec le médian; 2° avec le brachial cutané interne; 3° avec le radial.

1° **Avec le médian.** — Il existe deux anastomoses entre le cubital et le médian, l'un à la partie supérieure de l'avant-bras, l'autre au creux de la main; elles ont été décrites avec le médian (Voy. p. 914).

2° **Avec le brachial cutané interne.** — Au tiers inférieur de l'avant-bras, le filet cutané du cubital s'unit, sur l'aponévrose et près de l'origine des veines cubitales, avec les dernières ramifications du brachial cutané interne. Lorsque la branche épitrochléenne du brachial cutané interne descend jusqu'au poignet, elle présente à ce niveau quelques anastomoses terminales avec la branche dorsal du cubital.

3° **Avec le radial.** — Ces anastomoses, qui se font à la face dorsale de la main, sont de deux ordres. Les filets supérieurs et externes du cubital s'unissent aux filets terminaux du rameau cutané externe du radial; tandis que les filets inférieurs ou descendants s'anastomosent avec des ramuscules analogues de la branche antérieure du radial (Voy. p. 937). D'autre part, le nerf interosseux postérieur s'anastomose avec les rameaux perforants de la branche profonde du cubital.

Le nerf cubital présente dans sa distribution une grande analogie avec le médian, ce qui plaide en faveur de l'existence d'un tronc primitif unique. Les deux nerfs ne fournissent aucun rameau au bras, ils innervent en commun tous les muscles de la face antérieure de l'avant-bras et de la main, et recueillent les impressions sensitives de la face palmaire de la main et de tous les doigts. L'excitation du cubital détermine une flexion légère du poignet sur l'avant-bras avec adduction de la main, la flexion des deux derniers doigts avec extension de la dernière phalange, et l'adduction du pouce (griffe du cubital). Les troubles de la sensibilité se localisent au côté interne de la main et sont peu marqués.

Tableau de la distribution du nerf cubital.

- 1° *Branches collatérales*
  - Filet articulaire pour le coude (au bras).
  - Rameaux musculaires.
    - Pour les 2 chefs internes du fléchisseur profond.
    - Pour le cubital antérieur.
  - Rameaux articulaires pour le coude.
  - Rameaux sensitifs.
    - R. de l'artère cubitale. . . .
      - Filet palmaire cutané.
      - Filet anast. avec le brachial cutané interne.
    - Branche cutanée dorsale . . . .
      - R. interne. Col. dors. interne du petit doigt.
      - R. externe.
        - Nerfs digitaux dorsaux.
          - 4e esp.
            - Col. ext. pet. doigt.
            - Col. int. annul.
          - 3e esp.
            - Col. ext. annul.
            - Col. int. médius.
        - Filets anastom. avec le radial.

[*A. SOULIÉ.*]

- 2° *Branches terminales.*
  - Branche palmaire superficielle.
    - Rameau pour le palmaire cutané.
    - R. interne . . . . . . Col. int. du petit doigt.
    - R. ext.
      - Nerf digital du 4° espace.
        - Col. ext. du petit doigt.
        - Col int. de l'annulaire.
      - Filets anastomotique pour le médian.
  - Branche palmaire profonde. . . .
    - Rameaux pour les muscles de l'éminence hypothénar.
    - Rameaux ascendants ou articulaires.
    - Rameaux postérieurs ou perforants.
    - R. descendants. ou interrosseux.
      - Nerfs des interosseux palmaires.
      - Nerfs des interosseux dorsaux.
      - Nerf du court adducteur du pouce.
      - Nerf du court fléchisseur du pouce.
- 3° *Branches anastomotiques.*
  - 1° Avec le médian.
    - A l'avant-bras.
    - A la main.
  - 2° Avec le brachial cutané interne. . . . Au poignet.
  - 3° Avec le radial. .
    - A la face dorsale de la main.
    - Entre les rameaux perforants de la branche palmaire profonde et le nerf interosseux postérieur.

4° NERF BRACHIAL CUTANÉ INTERNE

Syn. : Nerf brachial cutané interne, Cruveilhier, Quain, Sappey; grand nerf cutané, Wrisberg, Luschka; nerf cutané interne, Meckel; nerf brachial cutané moyen, Valentin, Henle, Schwalbe; n. cutaneus antibrachii medialis, Anat. Nom.

Origine. — Le brachial cutané interne naît du tronc secondaire inférieur, un peu en dedans de l'origine du cubital et de la racine interne du médian. Ses fibres constitutives émanent de la 8e cervicale et de la 1re dorsale; c'est un nerf exclusivement sensitif, aussi son volume est-il inférieur à celui des nerfs mixtes du plexus brachial.

Trajet et Rapports. — A son origine, le brachial cutané interne est caché par l'artère sous-clavière; il repose sur le faisceau supérieur du grand dentelé, en arrière et au-dessous du cubital. Il affecte les mêmes rapports que ce nerf vis-à-vis de l'artère axillaire jusqu'au point où celle-ci vient se placer entre les deux racines du médian; alors le brachial cutané s'éloigne d'elle et répond en avant à la veine axillaire. Avec le paquet vasculo-nerveux, il croise le nerf et les vaisseaux sous-scapulaires, en passant en avant d'eux, puis il descend dans la région interne du bras en dedans du médian, en avant du cubital, et se dispose en avant et un peu en dehors de la veine basilique. Les veines humérales, avant de se réunir avec la basilique, passent en écharpe sur sa face antérieure. Presque aussitôt, le brachial cutané devient le satellite de la veine basilique dans la gaine de laquelle il est contenu, croise avec elle le tendon du grand dorsal et s'applique contre l'aponévrose brachiale, qu'il traverse par un orifice qui lui est commun avec la veine. Cet orifice se trouve tantôt à la partie moyenne, tantôt à la partie inférieure du bras, et, suivant la hauteur à laquelle il se rencontre, le nerf apparaît simple ou divisé en deux branches. Devenu sus-aponévrotique, le brachial cutané interne se loge dans la gouttière bicipitale interne et se divise en ses branches terminales; d'après Hirschfeld, il reçoit presque toujours, avant sa division, une anastomose des branches perforantes des 2e et 3e nerfs intercostaux.

Distribution. — Le brachial cutané interne présente à considérer :

1° Des branches collatérales; 2° des branches terminales; 3° des branches anastomotiques.

1° Branches collatérales. — Depuis son origine jusqu'à sa division, le brachial cutané interne donne un ou deux filets sensitifs destinés à la peau de la partie antérieure du bras. Ces deux filets se détachent du nerf à la base du creux de l'aisselle ou vers la partie supérieure du bras; ils perforent aussitôt l'aponévrose et aboutissent aux téguments qui recouvrent le bord interne du biceps (fig. 566). Le filet principal (*rameau cutané du bras*, Arnold), est déjà distinct sous le tendon du grand pectoral et peut être suivi jusqu'au pli du coude; il s'unit par des anastomoses terminales, en dehors avec le rameau externe du radial et le rameau cutané de l'épaule, branche du circonflexe, et en dedans avec l'accessoire du brachial cutané interne. Valentin mentionne un petit nerf destiné au biceps et au coraco-brachial, qui paraît n'avoir été rencontré par aucun autre observateur.

Fig. 566. — Nerfs cutanés de l'épaule et du bras. (D'après Sappey.)

Face antérieure.

2° Branches terminales. — Ces branches sont au nombre de deux et se séparent l'une de l'autre à angle très aigu; on les désigne, d'après leur distribution, sous le nom de : *a*) branche antérieure, et *b*) branche postérieure.

a) **Branche antérieure.** — *Syn.* : Rameau cutané palmaire, Wrisberg; R. palmaire de l'avant-bras, Arnold; R. externe, antérieur ou cubital, Cruveilhier; Ramus volaris, Anat. Nom. — La branche antérieure se place au côté externe de la veine basilique, le long de laquelle elle descend jusqu'à l'origine de ce vaisseau. Alors elle se divise en deux rameaux, séparés du médian par l'expansion aponévrotique du biceps. L'un, externe, passe sur la médiane basilique et longe le côté externe de la veine médiane, on l'appelle parfois *filet médian*, il se distribue à la région antéro-interne de l'avant-bras; l'autre, interne, passe sous la médiane basilique, près de son confluent avec la veine cubitale principale. Ce dernier rameau constitue la branche la plus volumineuse du brachial cutané interne, elle s'accole toujours à la plus grosse veine cubitale (fig. 567) dans la gaine de laquelle elle descend jusqu'au poignet, en émettant dans tout son parcours de fins filets cutanés destinés aux téguments de la région antéro- et postéro-interne de l'avant-bras; elle chemine tantôt en dehors, tantôt en dedans, quelquefois en avant du vaisseau veineux. Les filets nerveux qui passent sur la médiane basilique peuvent être blessés dans la saignée, et c'est une raison, en outre du voisinage de l'artère humérale, qui doit engager à ne pas pratiquer la phlébotomie sur ce vais-

[*A. SOULIÉ.*]

seau. Les deux rameaux principaux de la branche antérieure s'envoient de multiples anastomoses et forment un riche réseau nerveux superficiel, situé tout entier au-dessus des anastomoses veineuses, entre le tissu cellulaire sous-cutané et le fascia superficialis. Les filets détachés du rameau externe et en particulier le filet accolé à la veine médiane, s'unissent vers la partie moyenne de la face antérieure de l'avant-bras par des anses transversales avec les rameaux les plus internes du musculo-cutané. De son côté, le rameau interne s'anastomose toujours avec le filet cutané du cubital vers le tiers inférieur de l'avant-bras ou au poignet; on observe, en plus, quelques anastomoses terminales entre ces deux filets nerveux à la base de l'éminence hypothénar. Lorsque le filet de la veine médiane est très développé et atteint la paume de la main, on le voit s'unir dans la région du poignet avec le rameau palmaire cutané du médian. Enfin, Valentin prétend que certains ramuscules de la branche antérieure gagnent le bord externe du poignet, où ils s'unissent aux dernières ramifications du rameau antérieur du radial.

Les filets postérieurs du rameau interne s'anastomosent avec le rameau cutané externe du radial, le rameau postérieur du musculo-cutané et la branche antérieure du radial (fig. 568).

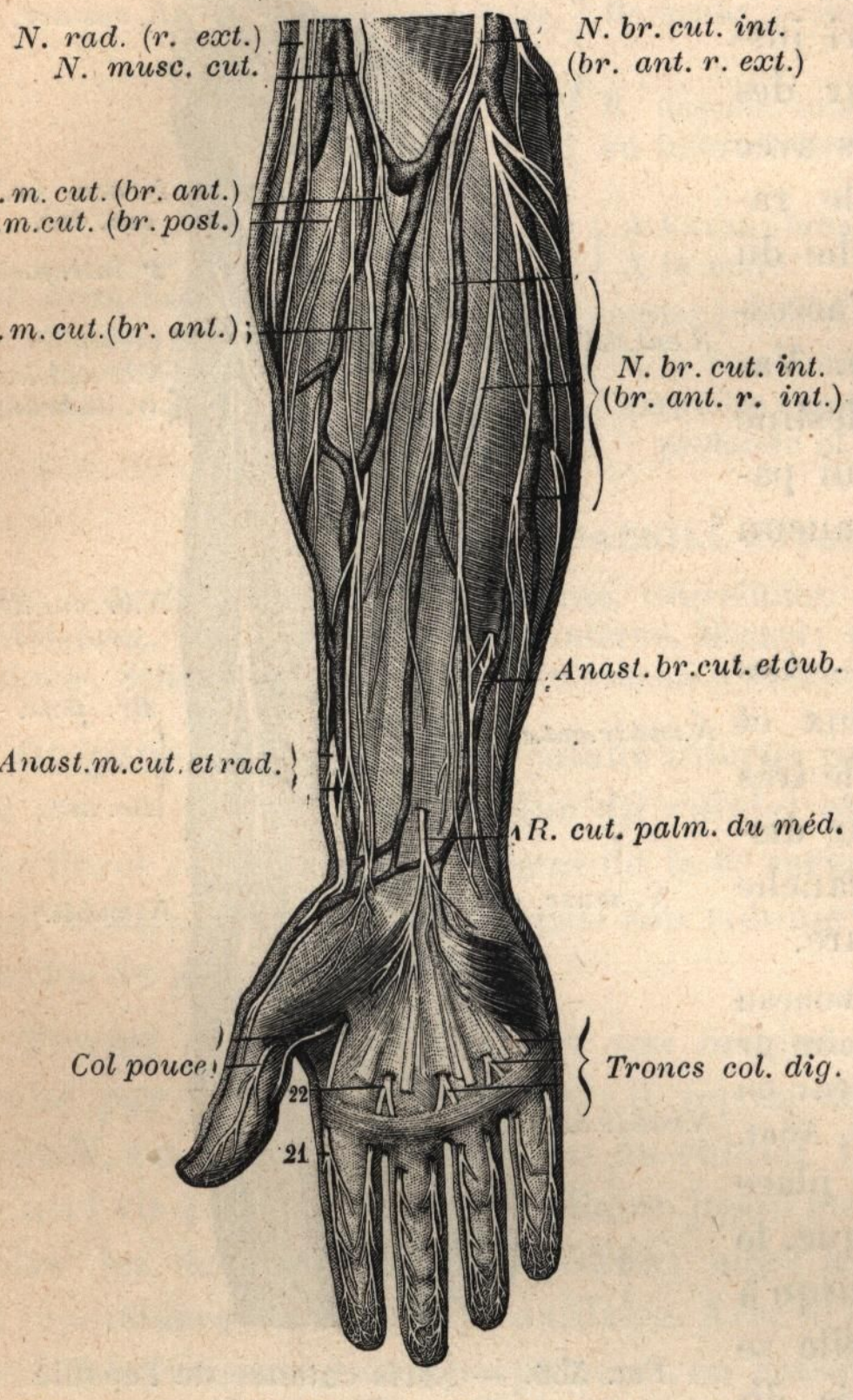

Fig. 567. — Nerfs superficiels de l'avant-bras et de la main. (D'après Sappey.)

Face antérieure.

b) **Branche postérieure.** — *Syn.* : Rameau cutané cubital, Wrisberg; R. cubital de l'avant-bras, Arnold; R. dorsal de l'avant-bras, Luschka; R. interne postérieur ou épitrochléen, Cruveilhier; Rulnaris, Anat. Nom. — La façon dont se comporte cette branche, sensiblement plus grêle que la précédente, paraît dépendre du volume de l'accessoire du brachial cutané interne. Dans la généralité des cas, peu après son origine, la branche postérieure se dirige en dedans, croise la veine basilique, et arrive directement au-dessus de l'épitrochlée, d'où son nom de *branche épitrochléenne* (Sappey). Elle descend derrière cette saillie osseuse, et, après avoir contourné le bord interne du bras, elle se distribue à la face dorsale et interne de l'avant-bras, vers la partie inférieure duquel elle s'épuise. La branche postérieure s'anastomose à peu près constamment, un peu au-dessus de l'épitrochlée, avec une branche de l'accessoire du brachial cutané interne, D'après Henle, les filets inférieurs de la branche postérieure, après

s'être accolés en partie à la branche cutanée dorsale du cubital, iraient se perdre dans la région postérieure du poignet ; d'après Schwalbe, au contraire, ils ne dépasseraient jamais l'extrémité inférieure de l'avant-bras. La disposition que nous avons le plus fréquemment rencontrée est celle figurée par Hirschfeld : la branche postérieure du brachial cutané interne ne dépasse guère le milieu de la face dorsale de l'avant-bras, dont la portion inférieure est innervée par les filets internes de la branche de ce nerf. Quelquefois même la branche postérieure s'arrête vers le tiers supérieur de l'avant-bras ; elle est, dans ce cas, suppléée par quelques filets de l'accessoire, qui descendent jusque vers le poignet. Cruveilhier et Féré font passer, en règle générale, la branche postérieure au-dessous et en avant de l'épitrochlée ; elle croise alors le cubitus un peu au-dessous de l'olécrâne. Valentin a vu la branche postérieure envoyer en arrière et en dehors, à la hauteur du coude, quelques filets qui s'unissent en anse à des filets analogues du rameau cutané du radial, constituant ainsi l'*anse cubitale cutanée superficielle*. Enfin, Cruveilhier a décrit un filet articulaire qui, d'abord sus-aponévrotique, traverse le fascia au voisinage de l'épitrochlée et se perd dans les ligaments internes de l'articulation du coude.

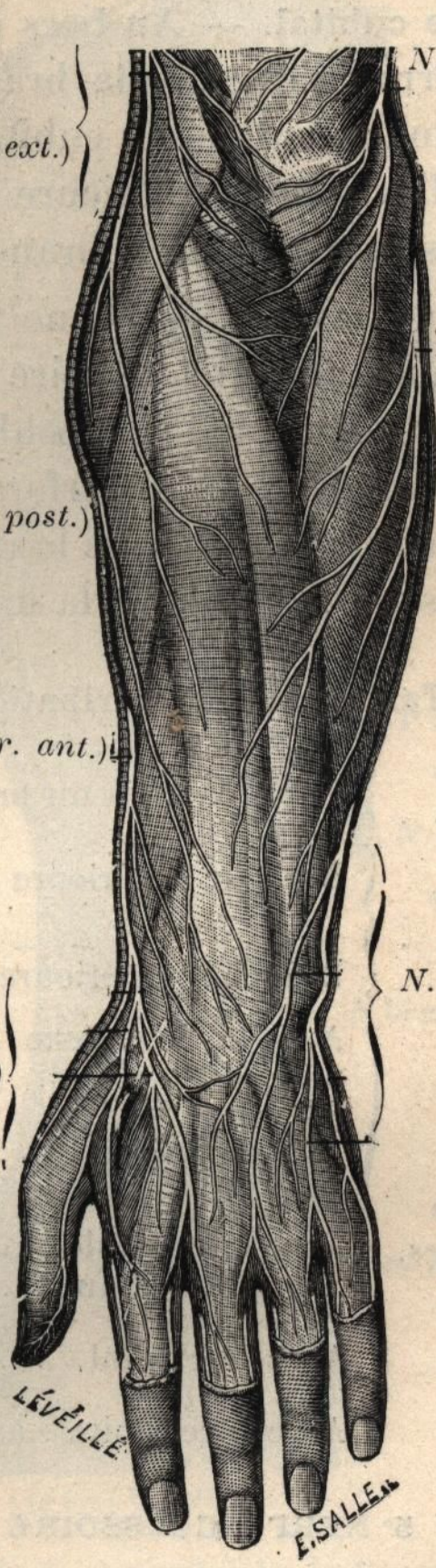

FIG. 568. — Nerfs superficiels de l'avant-bras et de la main. (D'après Sappey.)

Face postérieure.

3° **Branches anastomotiques**, — Le brachial cutané interne s'anastomose avec le nerf circonflexe et avec tous les nerfs superficiels du membre supérieur.

1° **Avec le circonflexe**. — Quelques filets du rameau cutané du bras s'unissent avec le rameau cutané de l'épaule, dans la partie supéro-externe du bras.

2° **Avec le radial**. — *a*) De petits filets, venus du rameau cutané du bras, vont s'anastomoser avec les divisions antérieures du rameau externe du radial, vers la partie moyenne et inférieure du bras. — *b*) Les ramuscules externes des branches postérieure et antérieure présentent à la face dorsale de l'avant-bras des anastomoses terminales avec des filets du rameau externe du radial.

3° **Avec le musculo-cutané**, — Nous avons vu que le filet médian de la

branche antérieure s'unissait avec le rameau antérieur du musculo-cutané à la face antérieure de l'avant-bras; il en est de même des filets postérieurs du rameau interne à la face dorsale.

4° **Avec le médian.** — Nous avons également signalé quelques cas dans lesquels les filets inférieurs de la branche antérieure du brachial cutané interne allaient contracter des anastomoses terminales avec le rameau palmaire cutané du médian.

5° **Avec le cubital.** — Au tiers inférieur du bras, on rencontre quelques anastomoses terminales entre la branche antérieure du brachial cutané, et le rameau palmaire cutané du cubital; mais l'anastomose la plus importante se fait entre l'extrémité inférieure de la branche postérieure du brachial cutané interne et les rameaux de la branche dorsale du cubital (fig. 568.)

6° **Avec l'accessoire.** — D'une manière constante, il existe un ou deux filets anastomotiques entre l'accessoire et la branche postérieure du brachial cutané interne au voisinage de l'épitrochlée ou de l'olécrâne. Cette anastomose contient les fibres venant des 2e et 3e perforantes intercostales; elle permet d'expliquer les irradiations douloureuses vers le membre supérieur, dans les pleurésies chroniques, et dans les affections de la mamelle, en particulier dans les cancers du sein.

Tableau de la distribution du nerf brachial cutané interne.

1° *Branches collatérales.*	Filets cutanés du bras.		Rameau cutané du bras.
2° *Branches terminales.*	Branche antérieure.	R. externe.	Filet médian.
		R. interne.	
	Branche postérieure.		
3° *Branches anastomotiques.*	Avec le circonflexe.	Entre le R. cutané du bras et le R. cut. de l'épaule.	
	Avec le radial.	Entre le R. cutané du bras et le R. ext. du rad.	
		Entre le R. externe de la branche antérieure et le R. ant. du rad.	
	Avec le musculo-cutané :	A la face ant. et à la face post. de l'avant-bras.	
	Avec le médian.	Entre la br. ant. et le R. palmaire cutané.	
	Avec le cubital.	Entre la br. ant. et le R. palmaire cutané.	
		Entre la br. ant. et la br. cub. dorsale.	
	Avec l'accessoire :	au niveau du bras ou du coude.	

5° NERF ACCESSOIRE DU BRACHIAL CUTANÉ INTERNE

Syn. : Petit nerf cutané interne, Wrisberg, Bock, Luschka; nerf cutané interne ou cubito-cutané, Valentin; nerf accessoire de Wrisberg, Quain; nerf accessoire du brachial cutané interne, Cruveilhier, Sappey; n. cutaneus brachii medialis, Anat. Nom.

Souvent considéré comme une branche collatérale du plexus brachial, ce nerf, de nature exclusivement sensitive, paraît n'être, dans certains cas, qu'un rameau du brachial cutané, avec lequel il était décrit par les anciens anatomistes (sauf Meckel et Valentin). C'est Cruveilhier qui a proposé de lui donner le nom d'accessoire du brachial cutané interne.

Origine. — Le nerf accessoire du brachial cutané interne vient du tronc secondaire inférieur, et les fibres qui le constituent appartiennent à la 1re dorsale. Dans la plupart des cas, son volume est très réduit, et il paraît y avoir une suppléance très nette entre lui et la perforante latérale du 2e nerf

intercostal. Ce fait indique, quand l'accessoire est plus volumineux que d'habitude, qu'il reçoit des fibres de la 2e dorsale par l'anastomose existant normalement entre les deux premières paires thoraciques (Cunningham).

Trajet et rapports. — C'est la branche la plus inférieure du plexus brachial; elle repose directement sur le faisceau supérieur du grand dentelé. D'abord placée au côté postérieur et interne de l'artère, puis de la veine axillaire, elle passe en avant du sous-scapulaire, croise le tendon du grand dorsal, et vient s'appliquer au côté interne de la veine basilique; elle perfore l'aponévrose brachiale dans son tiers supérieur et interne. Vers la base du creux de l'aisselle, avant de devenir sous-cutané, l'accessoire du brachial cutané reçoit une anastomose de la perforante latérale du 2e nerf intercostal que Hyrtl, à cause de sa distribution spéciale, appelle *nerf intercosto-huméral*. A cette anastomose s'ajoute souvent le rameau postérieur de la 3e perforante latérale.

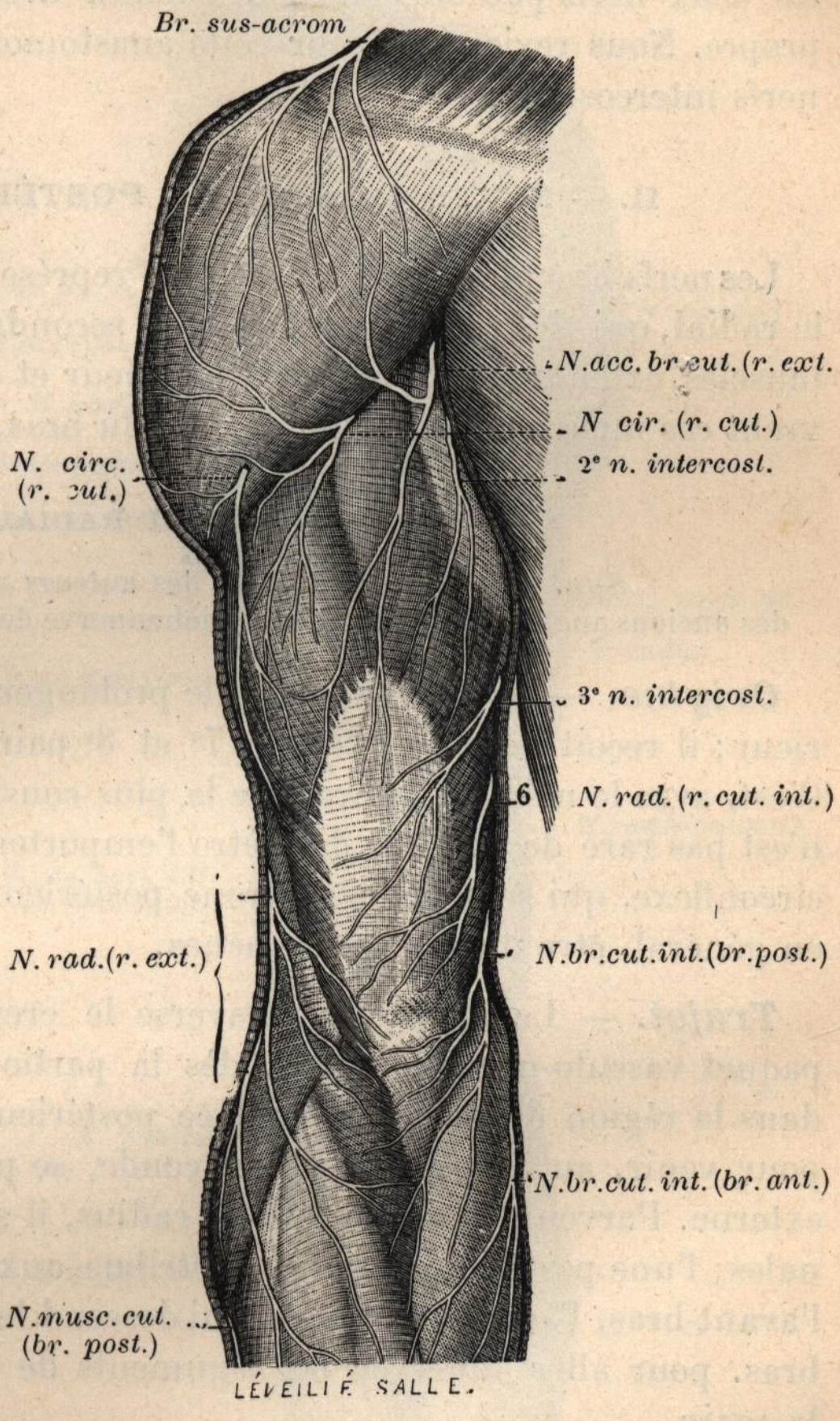

Fig. 569. — Nerfs superficiels de l'épaule, du bras et du coude. (D'après Sappey.)

Face postérieure.

Distribution. — En général l'accessoire est formé par deux rameaux distincts (Cruveilhier) qui restent parfois unis jusqu'au-dessous de l'anastomose avec le nerf intercosto-huméral. Ces deux rameaux sont l'un interne, l'autre externe; ils se perdent dans les téguments de la région interne du bras. Les filets du rameau externe s'unissent avec ceux du rameau cutané du bras, branche du brachial cutané interne (fig. 566); ceux du rameau interne, souvent plus volumineux parce que ce rameau reçoit l'anastomose du 2e intercostal, descendent vers l'épitrochlée pour se fusionner, en avant avec le rameau épitrochléen du brachial cutané interne, en arrière avec les dernières divisions du rameau interne du radial (fig. 569). On peut suivre les ramifications terminales de l'accessoire jusqu'au niveau de l'olécrâne. Vers la base de l'aisselle, alors qu'il est encore sous-aponévrotique, l'accessoire émet dans le tissu cellulo-adipeux de cette région quelques fins ramuscules, parmi lesquels un filet, souvent plus considérable que les autres,

[*A. SOULIÉ.*]

contourne le tendon du grand dorsal et remonte vers la région scapulaire (Henle).

Anastomoses. — Nous avons signalé les anastomoses de l'accessoire avec es filets terminaux du rameau interne du radial et avec la branche épitrochléenne du brachial cutané interne; la plus importante est celle que l'accessoire échange avec le nerf intercosto-huméral. Elle se fait à la partie moyenne de l'aisselle, tantôt à angle aigu, tantôt en anse : dans certains cas cependant, les deux nerfs poursuivent leur chemin avec leurs branches de distribution propre. Nous reviendrons sur cette anastomose en étudiant les perforantes des nerfs intercostaux.

II. — NERFS BRACHIAUX POSTÉRIEURS OU DORSAUX

Les nerfs brachiaux postérieurs sont représentés par un seul cordon nerveux, le radial, qui tire son origine du tronc secondaire postérieur; il se distribue aux muscles extenseurs du membre supérieur et aux territoires cutanés qui recouvrent ces muscles à la région dorsale du bras, de l'avant-bras et de la main.

NERF RADIAL

Syn. : Nerf musculo-spiral des auteurs anglais; nerf radio-digital des anciens anatomistes, Valentin; Speichennerve des Allemands; n. radialis. Anat. Nom.

Origine. — Le nerf radial est le prolongement du tronc secondaire postérieur; il reçoit des fibres des 6e, 7e et 8e paires cervicales et de la 1re dorsale. C'est, avec le médian, la branche la plus considérable du plexus brachial, et il n'est pas rare de voir son diamètre l'emporter sur celui de ce dernier nerf; le circonflexe, qui se détache du tronc postérieur en même temps que lui, paraît en général, être une de ses branches.

Trajet. — Le nerf radial traverse le creux axillaire avec les organes du paquet vasculo-nerveux; mais, dès la partie supérieure du bras, il s'enfonce dans la région dorsale, vers la face postérieure de l'humérus qu'il contourne pour venir, au niveau du pli du coude, se placer au fond du sillon bicipital externe. Parvenu contre la tête du radius, il se divise en deux branches terminales; l'une postérieure, qui se distribue aux muscles de la région dorsale de l'avant-bras, l'autre antérieure, qui descend le long du bord externe de l'avant-bras. pour aller innerver les téguments de la région dorsale et externe de la main.

Rapports. — Nous décrirons les rapports du nerf radial : 1° dans le creux de l'aisselle; 2° au bras; 3° au niveau du coude.

1° *Dans le creux axillaire.* — Dès son origine, le radial se porte en bas, en dehors et en arrière; il chemine ainsi, à la partie postérieure du paquet vasculo-nerveux sur les tendons du sous-scapulaire et du grand dorsal, et passe devant le nerf et les vaisseaux sous-scapulaires. A la base de l'aisselle, il se trouve compris entre le tendon du grand dorsal en arrière, les insertions inférieures du coraco-brachial en dehors, et la courte portion du biceps en avant. Dans le paquet vasculo-nerveux, il est d'abord situé au-dessus, puis en arrière de l'artère axillaire, et enfin il lui devient externe, dès que cette artère a fourni la circonflexe postérieure, en avant et au-dessus de laquelle le nerf

radial vient se placer. Le musculo-cutané descend au-dessus et en avant du radial, le cubital au-dessous et en dedans, presque sur le même plan, tandis que le médian en reste séparé par l'artère axillaire ; le nerf circonflexe longe son bord supérieur jusqu'au point où il pénètre avec les vaisseaux homonymes dans le trou carré de Velpeau. Le nerf radial commence à donner quelques branches collatérales sur le tendon du grand dorsal.

2° *Au bras.* — Dès qu'il a cessé d'être en contact avec le tendon du grand dorsal, le nerf change brusquement de direction et se porte en dehors et en arrière. Après avoir perforé la cloison intermusculaire interne, il croise la longue portion du triceps, s'insinue entre elle et les fibres d'insertion supérieure du vaste interne, et vient s'appliquer contre la face postérieure de l'humérus, dans l'intervalle limité par les trois chefs du triceps. Il décrit alors autour de la diaphyse humérale un demi-tour de spire ou plus exactement d'hélice, qui l'amène sur le bord externe de l'humérus ; cette disposition lui a valu, de la part des auteurs anglais, le nom de musculo-spiral. On dit, dans les traités classiques, que le radial contourne l'humérus, en passant dans la gouttière de torsion ; ce fait n'est pas absolument exact. En effet, Farabeuf (1886) a montré que la gouttière dite de torsion représente une simple dépression creusée au-dessous des insertions du deltoïde, et que le radial passe dans un sillon fruste situé au-dessous de cette dépression sous-deltoïdienne (Voy. t. I, p. 147, B), Dans cette partie de son trajet le nerf peut être englobé par un cal consécutif à une fracture de l'humérus (cas d'Ollier, etc.). On sait d'autre part que, pendant la contraction musculaire du triceps, le radial peut se déplacer de 3 à 4 millimètres, ce qui suffit pour éviter la compression du nerf entre le muscle et l'os. Lorsque ce déplacement devient

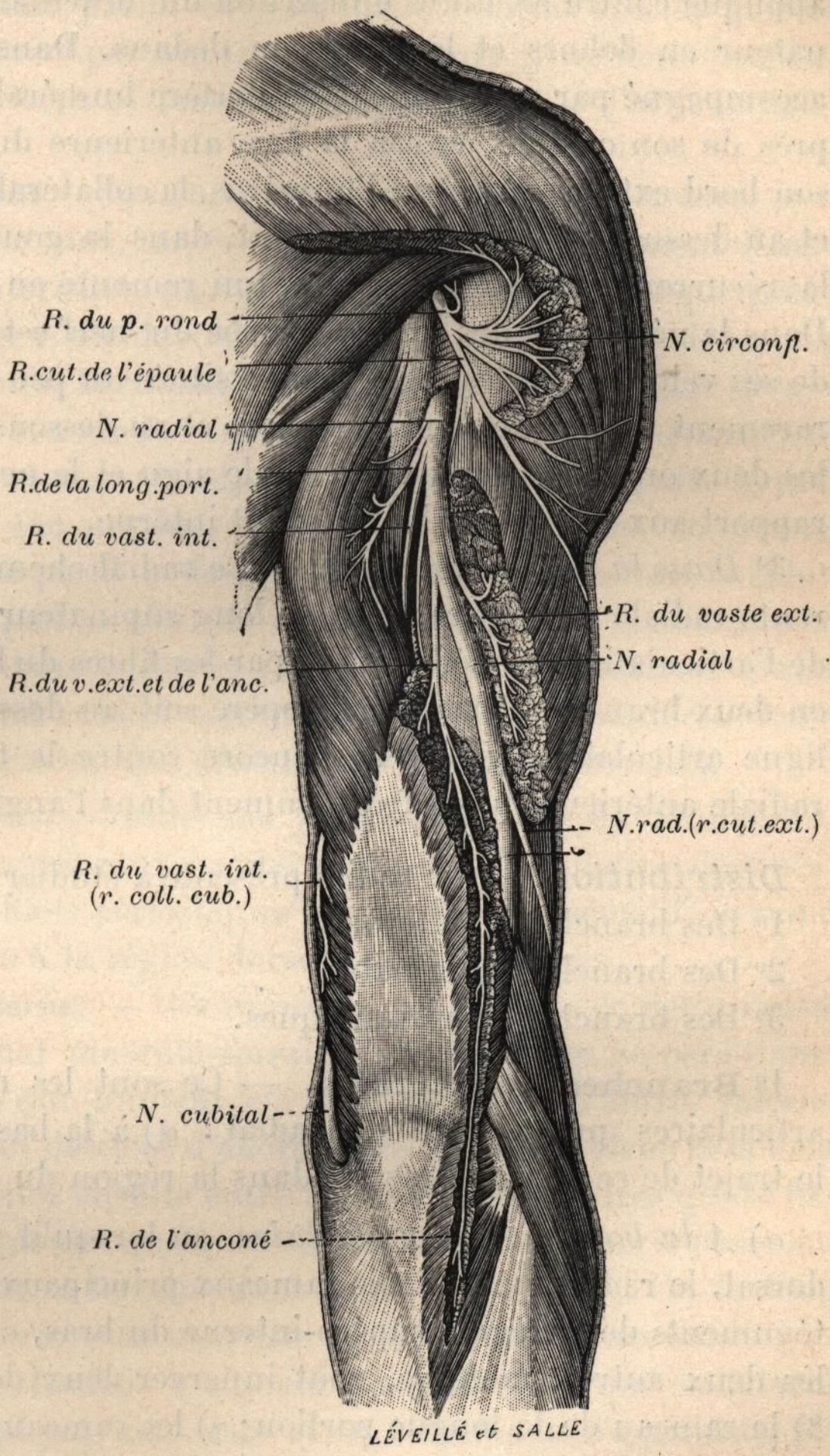

FIG. 570. — Nerf radial à la face postérieure du bras. (D'après Sappey.)

impossible, la compression du nerf peut se produire, ainsi que l'a montré Gérulanos (1897), et il peut s'ensuivre des paralysies radiales.

Le radial, après avoir contourné l'humérus et perforé la cloison intermusculaire externe, apparaît à l'union du tiers moyen et du tiers inférieur du bras, sur la face externe de l'os, dans le fond de la gouttière bicipitale; il est appliqué contre les fibres d'insertion du brachial antérieur entre le long supinateur en dehors et le biceps en dedans. Dans son trajet spiral, le nerf est accompagné par une branche de l'artère humérale, la collatérale externe, qui, près de son origine, croise la face antérieure du radial pour venir s'accoler à son bord externe. Derrière l'humérus, la collatérale externe est placée en dehors et au-dessus du nerf, et elle s'unit, dans la gouttière bicipitale externe, avec la récurrente radiale antérieure, qui remonte en avant et en dehors du radial. Dans la généralité des cas, la courbe du nerf est parallèle à celle de l'artère et de ses veines satellites, et se trouve située un peu au-dessous et en dedans; plus rarement le nerf descend en dehors et au-dessous de l'artère, quelquefois enfin les deux organes se croisent à angle aigu et le nerf, primitivement externe par rapport aux vaisseaux, leur devient interne.

3° *Dans la région du coude.* — Le radial chemine en compagnie de la récurrente radiale antérieure, entre le long supinateur et le tendon du biceps, séparé de l'articulation huméro-radiale par les fibres du brachial antérieur. Sa division en deux branches terminales s'opère soit au-dessus, soit au niveau de l'interligne articulaire, quelquefois encore contre la tête du radius; la récurrente radiale antérieure passe fréquemment dans l'angle de bifurcation du nerf.

Distribution. — Le radial présente à étudier :

1° Des branches collatérales;

2° Des branches terminales;

3° Des branches anastomotiques.

1° Branches collatérales. — Ce sont les rameaux moteurs, sensitifs ou articulaires qui naissent du radial : *a*) à la base du creux axillaire; *b*) dans le trajet de ce nerf au bras; *c*) dans la région du coude.

a) *A la base du creux axillaire*, ou lorsqu'il passe sur le tendon du grand dorsal, le radial envoie trois rameaux principaux : α) l'un, sensitif, aboutit aux téguments de la région supéro-interne du bras, c'est le rameau cutané interne; les deux autres, moteurs, vont innerver deux des chefs du triceps; ce sont : β) le rameau de la longue portion; γ) les rameaux du vaste interne.

α) **Rameau cutané interne** (Bock, Cruveilhier. Sappey). — *Syn.* : R. cutané interne du bras, Arnold; R. cutané postérieur et supérieur, Henle, Schwalbe; R. cutané postérieur interne, C. Krause; R. cutané dorsal du bras, Anat. Nom. — Ce rameau nerveux se détache du radial, tantôt isolément, tantôt avec les nerfs musculaires du triceps; il contourne de dedans en dehors la longue portion du triceps (fig. 569) et perfore l'aponévrose brachiale au voisinage de l'union des trois chefs de ce muscle. Il se distribue à la peau de la partie moyenne du bras, en dedans des filets de l'accessoire et de l'intercosto-huméral, et au-dessous du rameau cutané de l'épaule, avec lequel il s'anastomose; on peut suivre ses dernières ramifications jusque vers l'olécrâne. Il innerve donc les téguments qui revêtent le vaste interne et la longue portion du triceps.

β) **Rameau de la longue portion du triceps.**— *Syn.*: R. du long anconé, Henle, Schwalbe. — Ce rameau descend sur le bord interne de la longue portion du triceps et se divise en un certain nombre de filets qui pénètrent dans la portion charnue du muscle vers sa partie moyenne, et dont certains peuvent être suivis jusqu'au tendon olécrânien ; ces divers filets ont parfois une origine distincte sur le tronc du radial. Cruveilhier signale parmi eux un petit rameau spécial qui naît isolément, et qui se caractérise par son trajet récurrent; il remonte jusqu'aux insertions scapulaires du triceps et fournit quelques fibres à l'articulation de l'épaule.

γ) **Rameaux du vaste interne.** — *Syn.* : R. de l'anconé interne, Henle, Schwalbe. — Ces rameaux sont multiples; les uns, supérieurs, pénètrent directement dans le vaste interne; les autres, inférieurs, ne s'enfoncent dans le muscle qu'après un trajet superficiel assez long. L'un de ces derniers, signalé depuis longtemps, descend jusqu'au voisinage de l'articulation du coude (Cruveilhier); il a été désigné par C. Krause sous le nom de *rameau collatéral cubital* du nerf radial, et il peut en imposer, au premier abord, pour une anastomose entre le radial et le cubital. En effet, dès son origine, il longe la face interne de la longue portion du triceps, puis il se porte en dedans et un peu en avant vers le cubital, à la gaine connective duquel il s'accole derrière la cloison intermusculaire interne ; il se perd ensuite dans la partie inférieure du vaste interne. Certains filets de ce rameau collatéral cubital accompagnent l'artère collatérale interne et aboutissent à la région interne de l'articulation du coude (Arnold).

b) *Dans la région du bras.* — Dans son parcours autour de l'humérus, le radial donne trois ordres de rameaux : α) des rameaux musculaires, destinés au vaste externe; β) quelques filets périostiques; γ) un rameau sensitif, le rameau cutané externe, qui se porte à la région dorsale de l'avant-bras.

α) **Rameaux du vaste externe.** — Ces rameaux, au nombre de deux, naissent du radial à l'origine du canal musculo-spiral. L'un supérieur, se perd dans les insertions du vaste externe qui limitent en haut ce canal. L'autre, inférieur, est un long filet nerveux qui descend d'abord entre le vaste externe et la longue portion du triceps ; il s'enfonce ensuite entre les fibres musculaires qui se fixent au tendon olécrânien, leur donne quelques fins ramuscules, puis il passe sur le bord externe de l'olécrâne et se termine dans l'anconé (fig. 570). On le désigne en général, sous le nom de *rameau du vaste externe et de l'anconé.*

β) **Filets périostiques.** — Rauber a signalé quelques filets qui se détachent du radial autour de la diaphyse humérale et se distribuent au périoste. Dans quelques cas assez rares, le radial fournit un nerf diaphysaire à l'humérus.

γ) **Rameau cutané externe** (Klint, Cruveilhier). — *Syn.* : R. cutané externe de l'avant-bras, Valentin, Krause; nerf cutané externe et supérieur. Bock; nerf cutané postérieur et inférieur, Henle, Schwalbe; nerf cutané dorsal de l'avant-bras, Anat. Nom. — Le rameau cutané externe du radial se sépare de ce nerf lorsqu'il contourne le bord externe de l'humérus, ou même dans la partie supérieure de la gouttière bicipitale externe. Il perfore l'aponévrose un peu au-dessus de l'épicondyle, en dehors de la veine céphalique, et se divise en deux groupes de filets cutanés (fig. 566). Les uns, antérieurs, presque transversaux, se portent sur le bord externe du bras, où ils s'unissent aux filets descendants du nerf cutané de l'épaule. Les autres, postérieurs et descendants, longent d'abord la veine

radiale superficielle et se distribuent à la face postérieure de l'avant-bras entre les territoires du musculo-cutané et du brachial cutané interne (fig. 568); leurs ramifications terminales peuvent être suivies jusqu'au poignet, où elles s'anastomosent avec les filets supérieurs et internes de la branche dorsale du cubital, et avec les filets supérieurs et externes de la branche antérieure du radial. Le rameau cutané externe recueille donc les impressions sensitives de la région inféro-externe du bras, ainsi que de la partie médiane et postérieure de l'avant-bras et du poignet.

c) *Dans la région du coude.* — A l'extrémité inférieure de la gouttière bicipitale, le radial donne encore trois ou quatre rameaux musculaires et articulaires. Les premiers descendent parallèlement au tronc du radial ou à sa branche antérieure et aboutissent, l'un au long supinateur qu'il aborde par sa face interne, l'autre au premier radial, et le troisième au second radial externe. Quant aux filets articulaires (Voy. t. I, fig. 657), ils proviennent soit du radial, soit plus fréquemment d'un des rameaux musculaires, et se répandent dans les ligaments antéro-externes de l'articulation du coude, où on peut les suivre jusque vers la tête du radius (Rüdinger). Dans certains cas, rares d'ailleurs, le radial fournit encore dans cette région un petit filet nerveux pour le brachial antérieur.

2° **Branches terminales** (fig. 571). — Des deux branches terminales du radial, l'une postérieure est motrice, l'autre antérieure est sensitive.

a) **Branche postérieure** (Sappey). — *Syn.* : Branche profonde ou musculaire, Cruveilhier; nerf interosseux postérieur, Quain et auteurs anglais; rameau profond. Anat. Nom. — La branche postérieure du radial, d'abord située au côté externe du tendon du biceps, ne tarde pas à s'enfoncer dans le court supinateur, à la face profonde duquel elle chemine entre les faisceaux épicondylien et cubital de ce muscle et le ligament latéral externe de l'articulation. Elle contourne ainsi en spirale le col du radius, sort ensuite du court supinateur près de son bord inférieur et parvient à la région postérieure de l'avant-bras entre la couche musculaire superficielle et la couche profonde. En général, elle s'épanouit presque aussitôt en une série de rameaux secondaires dont l'un (*nerf interosseux postérieur*), plus volumineux que les autres, peut être considéré comme sa continuation. Avant de pénétrer dans le court supinateur, la branche postérieure donne un filet nerveux qui aboutit au deuxième radial externe. Dans son trajet sous le court supinateur elle lui fournit deux ou trois filets moteurs. La branche postérieure innerve tous les muscles de la région dorsale de l'avant-bras, sauf l'anconé (Voy. p. 932); elle émet : 1° en dedans, des rameaux destinés aux muscles de la couche superficielle ou postérieure et désignés sous le nom de *rameaux postérieurs*, 2° en avant, deux séries de rameaux descendants destinés aux muscles de la couche profonde et réunis sous le nom de *rameaux antérieurs*.

1° Les rameaux postérieurs comprennent : *a*) un rameau pour le cubital postérieur qui croise en avant l'extenseur commun des doigts; *b*) un rameau qui passe sur la face antérieure de l'extenseur commun auquel il se distribue, et qui donne presque constamment un filet pour l'extenseur propre du petit doigt. Le rameau de l'extenseur commun est souvent double, et les filets supérieurs

qui en naissent sont caractérisés par leur trajet récurrent (Cruveilhier). — 2° Les rameaux antérieurs les plus externes innervent le long abducteur et le court extenseur du pouce, tandis que les plus internes se perdent à la face postérieure du long extenseur du pouce et de l'extenseur propre de l'index. D'après Schwalbe, le nerf de l'extenseur propre de l'index se détache du nerf interosseux postérieur au tiers inférieur de l'avant-bras.

Nerf interosseux postérieur. — Le nerf interosseux postérieur est d'abord placé entre le long extenseur du pouce en dedans, le long abducteur et le court extenseur en dehors; puis, à l'union du tiers moyen et du tiers inférieur de l'avant-bras (Schwalbe), il devient plus profond et s'applique contre le ligament interosseux. Cruveilhier appelle nerf interosseux le nerf que nous décrivons sous ce nom et les rameaux qui aboutissent aux muscles de la couche profonde; il importe donc de faire remarquer que le nerf interosseux mérite seulement cette appellation lorsqu'il s'applique contre la membrane interosseuse et qu'il descend en dehors des vaisseaux interosseux postérieurs. Vers la région du poignet, il passe sur l'extrémité inférieure du radius en cheminant dans la gouttière de l'extenseur commun. A ce niveau, il présente une série de petites nodosités (Cruveilhier, Hirschfeld), ou bien il s'aplatit (Henle), avant de fournir ses filets terminaux aux articulations de la face dorsale du carpe. Dans son trajet, le nerf interosseux émet une série de ramuscules qui se distribuent les uns au périoste du radius et du cubitus (Rüdinger), les autres aux fibres ligamenteuses de la membrane interosseuse; parmi ces filets, il en est un qui accompagne l'artère interosseuse postérieure, traverse avec elle l'orifice inférieur du ligament interosseux et vient s'anastomoser avec un filet du nerf interosseux antérieur, branche du médian. Les filets terminaux du nerf interosseux postérieur ont été suivis au delà des articulations du carpe par Rauber, qui leur a donné le nom de nerfs interosseux dorsaux. Cet auteur les a vus descendre sur la face dorsale des espaces intermétacarpiens à la base desquels

Fig. 571. — Nerf radial à l'avant-bras et à la main. (D'après Sappey.) Face externe.

[*A. Soulié.*]

ils s'unissent aux rameaux perforants de la branche profonde du cubital (Voy. p. 923), et parvenir ensuite jusqu'aux articulations métacarpo-phalangiennes qu'ils innervent. Certains filets se perdent dans les téguments de l'espace interdigital ou s'anastomosent avec les rameaux digitaux dorsaux du radial et du cubital. Le nerf interosseux postérieur fournit donc tous les nerfs articulaires ou interosseux de la face dorsale de la main et de la racine des doigts. L'interosseux dorsal du 1er espace, plus volumineux que les autres, se divise en sept branches : deux vont en arrière, l'une à l'artère interosseuse correspondante, l'autre aux ligaments dorsaux du carpe ; deux autres sont destinées aux ligaments articulaires de la base du pouce et de l'index, la cinquième se distribue au périoste du 1er métacarpien, la sixième s'unit au collatéral externe de l'index, la dernière enfin s'unit à la branche profonde du cubital et innerve l'articulation trapézo-métacarpienne.

2° **Branche antérieure** (Cruveilhier, Sappey). — *Syn.* : Nerf radio-dorsal, Valentin; branche superficielle ou externe, Henle, Schwalbe; nerf radial, Quain et auteurs anglais; rameau superficiel, Anat. Nom. — Bien que, d'après Valentin, la branche antérieure du radial puisse fournir le nerf du 2e radial et même des deux radiaux, la plupart des classiques sont d'accord pour la considérer comme exclusivement sensitive. D'abord placée entre le tendon du biceps en dedans, la masse charnue du long supinateur et du 1er radial en dehors, le court supinateur en arrière, cette branche chemine avec l'artère récurrente radiale antérieure à son côté postéro-interne jusqu'au point où le tendon du biceps se porte sur la tubérosité du radius. Elle descend alors en dehors de l'artère radiale et de ses deux veines satellites, en avant du court supinateur, du rond pronateur et du chef externe du fléchisseur superficiel, et derrière le long supinateur dans la gaine duquel elle est contenue, tandis que les vaisseaux sont enfermés dans la gaine du rond pronateur. Vers le tiers inférieur de l'avant-bras, lorsque les fibres tendineuses remplacent le corps charnu du long supinateur, le nerf se sépare des vaisseaux pour se porter en dehors et en arrière, d'abord dessous, puis derrière le tendon de ce muscle (fig. 571); il perfore alors l'aponévrose, reçoit une anastomose du musculo-cutané et devient sous-cutané. La branche antérieure du radial parvient ainsi à la face dorsale du poignet, où le ligament annulaire du carpe la sépare du tendon du long supinateur en dehors et de celui du 1er radial en dedans. Avant de croiser l'apophyse styloïde du radius (5 centimètres au-dessus d'après Cruveilhier), elle se divise en ses rameaux terminaux qui passent sous les arcades veineuses dorsales du carpe et qui vont se distribuer aux téguments de la région dorsale et externe de la main et des doigts.

Dans son trajet à l'avant-bras, la branche antérieure, à part quelques fins filets destinés à l'artère radiale, n'émet aucune collatérale; ses rameaux terminaux sont au nombre de trois: *a*) un externe; *b*) un moyen; *c*) un interne.

a) *Rameau externe* (Cruveilhier, Henle). — Rameau palmaire, Klint; R. antérieur, Bock; R. marginal, Arnold, Schwalbe. — Ce rameau, le plus grêle des trois, descend le long de l'apophyse styloïde du radius et atteint l'articulation trapézo-métacarpienne, près de laquelle il donne deux rameaux secondaires. L'un, externe et antérieur, se distribue à la peau de l'éminence thénar (rameau thénarien de Lejars) et fournit parfois un filet au court abduc-

teur du pouce (Valentin, Lejars); l'autre, interne et postérieur, suit le bord externe du pouce jusqu'à l'extrémité de la phalange unguéale, c'est le collatéral dorsal externe du pouce.

b) Rameau moyen. — Rameau dorsal, interne, cubital ou postérieur des auteurs. — Le rameau moyen croise les tendons du long abducteur et du court extenseur du pouce, puis il se subdivise en deux rameaux secondaires. L'externe représente le nerf digital dorsal du 1er espace et fournit le collatéral interne du pouce et le collatéral externe de l'index ; l'interne est le nerf digital dorsal du 2e espace qui donne le collatéral interne de l'index et le collatéral externe du médius. Dans quelques cas plutôt rares (fig. 571), les nerfs digitaux du 1er et du 2e espace naissent isolément de la branche antérieure du radial au-dessus du ligament annulaire du carpe. A l'exception de ceux du pouce, les collatéraux dorsaux émanés du radial ne dépassent jamais l'extrémité inférieure de la première phalange des doigts (Voy. p. 941).

c) Rameau interne ou *anastomotique.* — Souvent double, ce rameau se divise en filets cutanés pour la région dorsale du carpe et du métacarpe, et en filets anastomotiques qui vont s'unir aux ramifications les plus externes du cubital.

3° **Branches anastomotiques.** — Le tronc du radial ne présente pas d'anastomose directe avec les autres nerfs du plexus brachial; c'est, en effet, un nerf anatomiquement et fonctionnellement distinct de ceux du membre supérieur. Nous avons vu (p. 933) ce qu'il fallait penser de la fausse anastomose du radial et du cubital; l'observation de Villar est unique et on ne saurait en tirer argument. Quant aux anastomoses terminales entre les branches sensitives du radial et des autres nerfs cutanés du bras, elles sont évidemment la conséquence, d'après la loi de Sherrington, de l'innervation des territoires cutanés par plusieurs racines consécutives. Nous nous bornerons à rappeler très rapidement les diverses anastomoses.

a) Au bras, le rameau cutané interne du radial s'unit avec les filets terminaux du brachial cutané interne, de son accessoire et du rameau cutané de l'épaule, branche du circonflexe. Le rameau cutané externe du radial présente de même un filet d'union avec la branche sensitive du musculo-cutané au point où celle-ci devient sous-aponévrotique; ce filet anastomotique passe tantôt au-dessus, tantôt au-dessous de la veine céphalique.

b) A la face dorsale de l'avant-bras, le rameau cutané externe du radial présente des anastomoses terminales avec les rameaux postérieurs du brachial cutané interne et du musculo-cutané. Les derniers filets du rameau cutané externe aboutissent au poignet où ils s'unissent aux ramuscules terminaux du cubital et de la branche antérieure du radial. Nous rappellerons encore le filet d'union de cette branche antérieure avec le musculo-cutané dans la région externe du poignet.

c) A la main, la branche antérieure du radial s'anastomose par son rameau interne avec le rameau externe du cubital; à la face dorsale des doigts cette même branche s'unit par ses collatéraux dorsaux avec les rameaux dorsaux des collatéraux palmaires du médian.

En résumé, le radial est un nerf mixte; au point de vue moteur : c'est le nerf de l'extension et de la supination; au point de vue sensitif : il innerve la partie postéro-interne du bras, la région médiane postérieure de l'avant-bras

[*A. SOULIÉ.*]

et du poignet, ainsi que la moitié externe de la face dorsale de la main et des doigts, sauf les deux dernières phalanges de l'index et du médius. Son excitation produit l'extension et la supination de l'avant-bras, l'extension du poignet et de la première phalange des doigts dont les deux autres restent fléchies (griffe du radial); le pouce prend une position intermédiaire entre l'abduction et l'adduction. La paralysie du radial amène l'abolition de ces mouvements et s'accompagne de troubles de la sensibilité dans les territoires cutanés correspondants, comme le montrent les nombreuses observations de Paulet, d'Arloing et Tripier, de Lannelongue, de Féré, etc.

Tableau de la distribution du nerf radial.

1° *Branches collatérales* .	A la base du creux axillaire. . . .	Sensitive. .	Rameau cutané interne.	
		Motrices .	R. de la longue portion du triceps.	
			R. du vaste interne. | Filets articulaires.	
	Au bras	Sensitive. .	Rameau cutané externe.	
		Périostiques pour la diaphyse humérale.		
		Motrice. . .	R. du vaste externe. | Filets p. l'anconé.	
	Au coude	Motrices . .	R. du long supinateur.	
			R. du 1er radial externe.	
			R. du 2e radial externe.	
		Filets articulaires.		
2° *Branches terminales*. .	Branche postérieure.	R. postérieurs.	R. du cubital postérieur.	
			R. de l'extenseur commun des doigts.	
			R. de l'extenseur propre du petit doigt.	
		R. antérieurs .	R. du long extenseur du pouce.	
			R. de l'extenseur propre de l'index.	
			R. du long abducteur du pouce.	
			R. du court extenseur du pouce.	
		Nerf interosseux postérieur . . .	Nerf du ligament interosseux.	
			Nerfs interosseux dorsaux.	
			Filets articulaires du carpe.	
	Branche antérieure .	R. externe.	Filet thénarien.	
			Nerf collat. dorsal externe du pouce.	
		R. moyen .	Nerf digital du 1er espace.	Col. int. du pouce.
				Col. ext. de l'index.
			Nerf digital du 2e espace.	Col. int. de l'index.
				Col. ext. du médius.
		R. interne ou anastomotique avec le cubital.		
3° *Branches anastomotiques*.	Au bras . . .	R. cut. int.	Avec le rameau cutané de l'épaule.	
			Avec le brachial cutané interne.	
			Avec l'acces. du brach. cut. int.	
		R. cut. ext.	Avec le rameau cutané de l'épaule.	
			Avec la branche antér. du musculo-cutané.	
	A l'avant-bras.	Ram. cutané externe.	Avec les br. ant. et post. du brachial cut. int.	
			Avec la branche post. du musculo-cutané.	
			Avec la branche dorsale du cubital.	
			Avec la branche antérieure du radial.	
	A la main . .	Branche antérieure.	Avec la branche dorsale du cubital.	
			Collat. dors. avec les collat. palm. du médian.	

NERFS DE LA MAIN ET DES DOIGTS

A. ***Innervation motrice : nerfs des lombricaux.*** — L'innervation des muscles de l'éminence thénar est soumise à un grand nombre de variations qui ont été étudiées avec ces muscles (Voy. t. II, p. 153). Parmi les nerfs destinés aux autres muscles de la main, ceux des lombricaux présentent seuls

quelques particularités intéressantes, et ont fait l'objet d'un travail spécial de Brooks (Variations in the nerves-supply of the lumbrical muscles in the hand and foot, *Journ. of Anat. and Phys.*, 1887). Les observations de cet auteur ont porté sur 90 mains et l'ont amené à conclure qu'originairement les lombricaux sont innervés par le nerf superficiel, et que ce nerf se trouve graduellement déplacé par le nerf profond.

Sur 21 cas :

9 fois le 1er lombrical et le 2e étaient innervés par le médian, le 3e et le 4e par la branche profonde du cubital.

7 fois le 1er et le 2e étaient innervés par le médian, le 3e par le médian et par la branche profonde du cubital, le 4e par la branche profonde du cubital.

2 fois le 1er, le 2e et le 3e étaient innervés par le médian, le 4e par la branche superficielle du cubital.

1 fois le 1er, le 2e et le 3e étaient innervés par le médian, le 4e par la branche profonde du cubital.

1 fois le 1er et le 2e étaient innervés par le médian, le 3e par le médian et par la branche profonde du cubital, le 4e par les deux branches du cubital.

1 fois le 1er était innervé par le médian, le 2e et le 3e par le médian et par la branche profonde du cubital, la 4e par la branche superficielle du cubital.

Dans deux cas de Wilson, le 1er lombrical et le 3e étaient innervés par un rameau du cubital associé au médian, le 2e par le médian et le 4e par le cubital.

Enfin Russel arrive à cette conclusion générale qu'il y a concordance entre l'innervation des lombricaux et celle des chefs du fléchisseur profond auquel ces muscles sont attachés.

B. ***Innervation sensitive ; nerfs des doigts.*** — La description des nerfs du membre supérieur montre que les téguments de chaque doigt reçoivent des filets sensitifs de quatre nerfs dits collatéraux dont deux plus volumineux sont placés à la face palmaire (nerfs collatéraux palmaires), et deux plus grêles situés à la face dorsale (nerfs collatéraux dorsaux). A l'exception des deux collatéraux internes du petit doigt et des deux collatéraux externes du pouce, ces nerfs proviennent de la division des troncs désignés sous le nom de nerfs digitaux ; aussi, pour établir l'homologie entre les nerfs digitaux et les nerfs collatéraux, C. Krause propose-t-il de désigner les collatéraux extrêmes sous le nom 1er et 6e nerfs digitaux. Nous donnons cette classification, classique à l'étranger, avec la concordance des termes que nous avons employés.

Nerfs sensitifs de la main et des doigts. Classification de C. Krause.

I. Nerfs palmaires.

Doigt	1° Classification de C. Krause.				2° Classification adoptée.	
Pouce.	Côté ext.	N. dig. com. I.	N. dig. prop. rad. du pce.	Médian.	Collatéral externe du pouce.	
	Côté int.	N. digit. com. II.	— cub. du —		N. du 1er esp. interosseux.	Col. int. du —
Index.	— ext.		— rad. de l'index.			Col. ext. de l'index.
	— int.	N. digit. com. III.	— cub. de —		N. du 2e esp.	Col. int. de —
Médius	— ext.		— rad. du médius.			Col. ext. du médius.
	— int.	N. digit. com. IV.	— cub. du —		N. du 3e esp.	Col. int. du —
Annulaire.	— ext.		— rad. de l'annul.			Col. ext. de l'annul.
	— int.	N. digit. com. V.	— cub. de —	Cubital	N. du 4e esp.	Col. int. de —
Petit doigt.	— ext.		— rad. du p. doigt.			Col. ext. du p. doigt.
	— int.	N. dig. com. VI.	— cub. du —		Collatéral externe du —	

[*A. SOULIÉ.*]

II. Nerfs dorsaux.

Pouce.	Côté ext.	N. digit. com. I.	N. digit. propre rad. du pouce.	Muscul.-cut. Radial.		Coll. ext. du pouce.
	— int.	N. digit. com. II.	N. dig. p. cub. —	Radial.	N. du 1er esp.	Col. int. du —
Index.	— ext.		— rad. de l'index.			Col. ext. de l'index.
	— int.	N. digit. com. III.	— cub. de —		N. du 2e esp.	Col. int. de —
Médius	— ext.		— rad. du médius.			Col. ext. du médius.
	— int.	N. digit. com. IV.	— cub. du —	Cubital.	N. du 3e esp.	Col. int. du —
Annulaire.	— ext.		— rad. de l'annul.			Col. ext. de l'annul.
	— int.	N. digit. com. V.	— cub. de —		N. du 4e esp.	Col. int. de —
Petit doigt.	— ext.		— rad. du p. doigt.			Col. ext. du p. doigt.
	— int.	N. digit. com. VI.	N. digit. prop. cub. du petit doigt.			Col. int. du petit doigt.

Les nerfs collatéraux palmaires s'envoient des anastomoses ainsi que les nerfs dorsaux, et, comme les premiers se trouvent en arrière des artères collatérales, leurs filets d'union croisent les vaisseaux. De plus, les filets anastomotiques des nerfs dorsaux se placent au-dessous du réseau veineux des doigts ; enfin, on voit sur les côtés des doigts, quelques fins ramuscules se porter des nerfs palmaires vers les nerfs dorsaux.

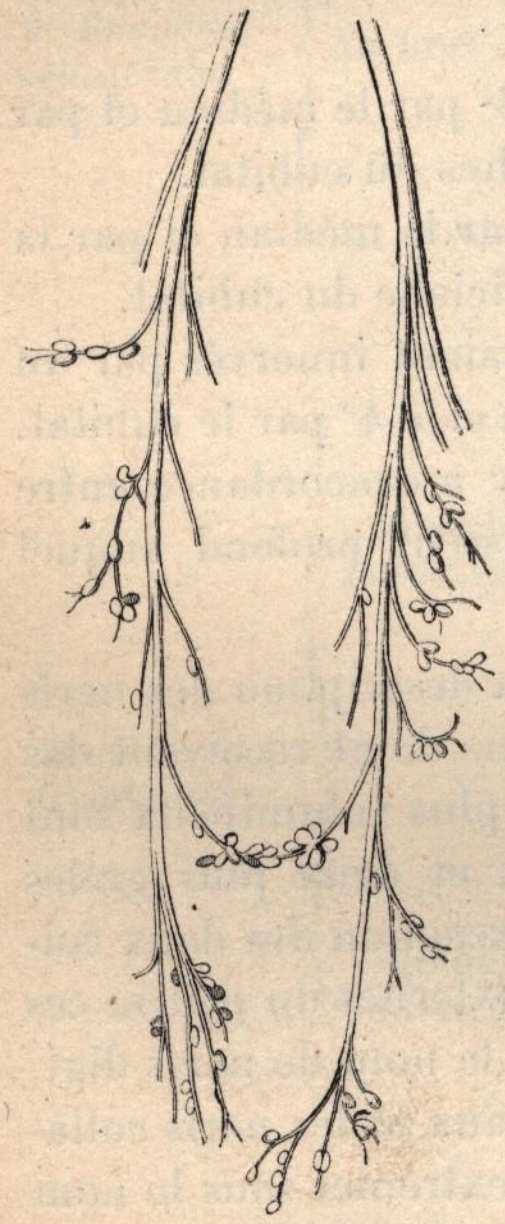

Fig. 572. — Corpuscules de Pacini du médius. (D'après Henle et Kölliker.)

Les nerfs collatéraux des doigts se caractérisent par la richesse des terminaisons nerveuses tactiles parmi lesquelles les corpuscules de Vater ou de Pacini ont attiré tout d'abord l'attention des anatomistes, tant à cause de leur nombre que de leur volume. En moyenne on en trouve entre 250 et 350 pour chaque main, quelques auteurs en ont compté jusqu'à 600. D'après Herbst il en existe 65 au pouce et 95 à l'index ; dans la figure 572 empruntée à Henle et représentant les nerfs collatéraux du médius, il y en a exactement 74.

La distribution des nerfs collatéraux des doigts, par rapport à leur tronc d'origine, est indiquée de la façon suivante par les classiques. A la face palmaire, le médian fournit sept collatéraux depuis le collatéral externe du pouce jusqu'au collatéral externe de l'annulaire, les trois collatéraux restants proviennent du cubital ; à la face dorsale, le radial et le cubital se distribuent par moitié l'innervation des téguments de la main et des doigts. D'après Morestin, cette dernière disposition n'existerait guère que dans la moitié des cas. En effet, les recherches de Zander (1888), de Brooks (1889), et de Hédon (1889), tendent à montrer que le radial est le nerf dorsal cutané prédominant. La distribution par moitié est spéciale à l'homme et aux primates, et ne souffre que de rares exceptions. Dans la série des mammifères, et spécialement chez les carnassiers, comme l'ont bien vu Zander et Hédon, et comme le décrivent les anatomistes vétérinaires, le radial a souvent une disposition symétrique de celle du médian (chat) ; chez quelques types, comme le chien par exemple, le cubital ne fournit que le collatéral interne du petit doigt. Les anomalies dans lesquelles le radial donne un nombre de col-

latéraux égal à celui des collatéraux provenant du médian, représentent donc un retour à un mode primitif de distribution. Chez l'homme, il est rare d'ailleurs que le cubital prédomine sur le radial à la face dorsale de la main et des doigts.

Les collatéraux dorsaux diffèrent des collatéraux palmaires par plusieurs caractères particuliers. En règle générale, ces derniers sont les plus volumineux ; en effet, le territoire de distribution des nerfs palmaires est plus considérable que celui des nerfs dorsaux, puisque non seulement ils fournissent les filets destinés aux bords des doigts, mais que, à l'exception des doigts extrêmes, les collatéraux palmaires donnent deux rameaux destinés aux téguments de la face dorsale des 2e et 3e phalanges. Remarquons du reste en passant, que les doigts extrêmes prennent moins de part que les autres à la fonction du toucher. C'est sur la distribution spéciale du médian que Létiévant (1873) a surtout insisté dans ses études sur les sections nerveuses. Cet auteur avait remarqué qu'après la section de ce nerf, l'anesthésie s'étendait aux 2e et 3e phalanges de l'index et du médius, « résultat tout à fait en rapport avec les enseignements de certains anatomistes ». La façon dont se comporte le médian à la face dorsale des doigts n'avait cependant pas échappé à l'observation des anatomistes de la première moitié de ce siècle, ainsi qu'en témoignent la description et les remarquables planches de Swan (*Névrologie*, traduction de Chassaignac, 1838, pl. 21, 22 et 23). En outre, Cruveilhier avait vu les rameaux dorsaux de la 2e phalange se détacher du médian sur les côtés de la 1re, et Hirschfeld les avait figurés dans son atlas, Henle avait aussi disséqué les deux rameaux destinés à la 3e phalange. Depuis, l'étude de la distribution du médian à la face dorsale des doigts a fait l'objet d'une série de mémoires dont les plus importants sont ceux de Richelot (1875), de Zander (1883), de Hédon (1889) et de Morestin (1896-1897). D'après les conclusions de ces auteurs, il est actuellement admis que, pour l'index et pour l'annulaire, le collatéral dorsal peut, dans certains cas, atteindre l'extrémité de la phalange unguéale (Morestin), mais que, le plus souvent, il ne dépasse pas l'articulation de la 1re phalange avec la 2e ; si, quelquefois, ce nerf se prolonge dans le territoire cutané qui revêt la 2e phalange, il est très grêle et toujours secondé par un rameau palmaire. Brooks prétend même que, pour l'annulaire, les collatéraux dorsaux ne

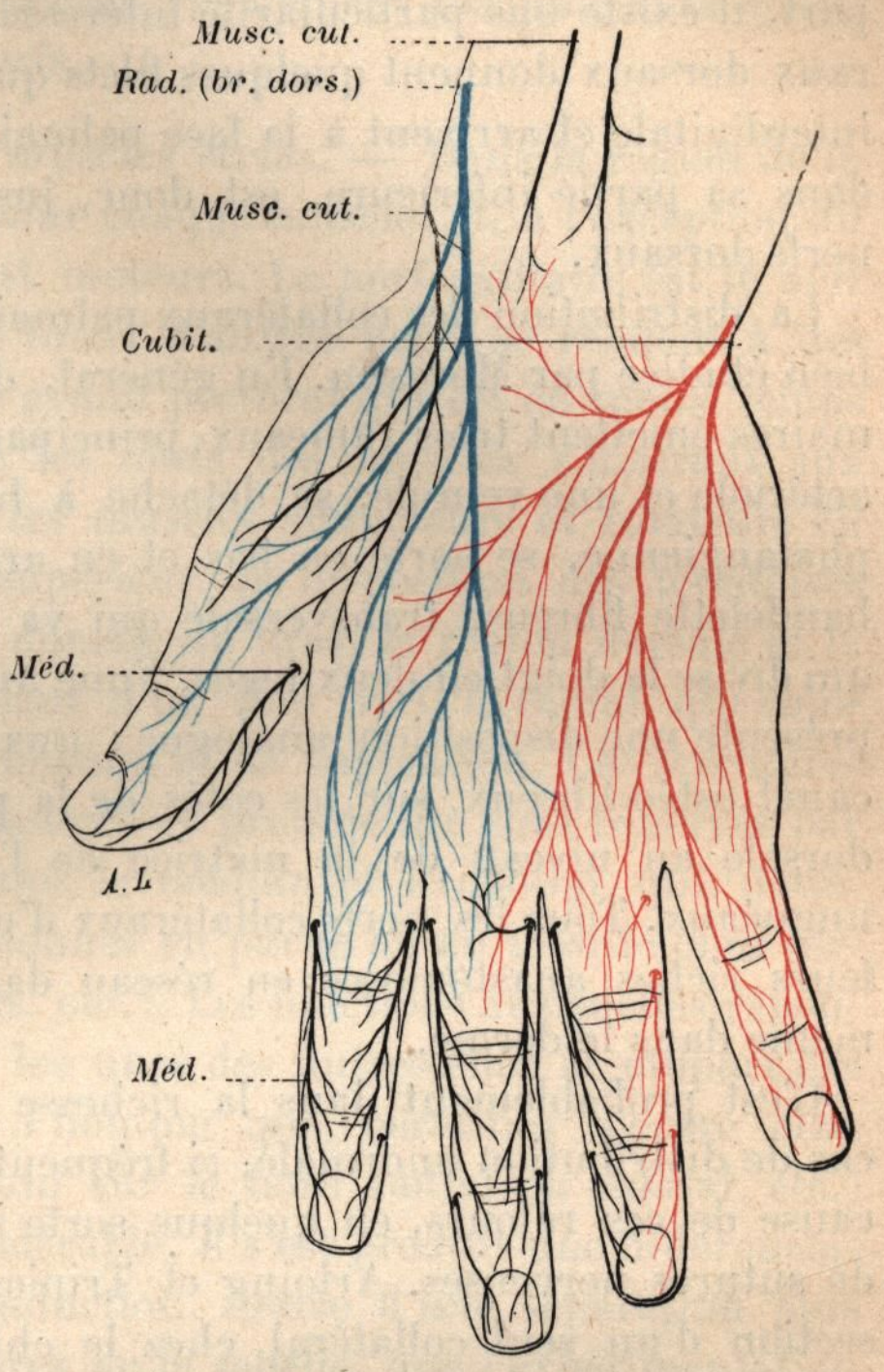

Fig. 573. — Nerfs cutanés du dos de la main et des doigts. (D'après Hédon.)

vont jamais au delà de l'articulation métacarpo-phalangienne. Pour le médius, les collatéraux dorsaux atteignent le tégument qui revêt la 1re phalange, mais n'arrivent jamais à l'articulation de la 1re avec la 2e (fig. 573). Nous avons signalé (Voy. p. 910) que, d'après Cruveilhier, les collatéraux palmaires fournis par le médian au pouce envoient quelques filets au derme sous-unguéal. D'autre part, il existe une particularité intéressante signalée par Morestin : les collatéraux dorsaux donnent quelques filets qui descendent le long de la commissure interdigitale et arrivent à la face palmaire ; l'innervation du talon des doigts, dans sa partie inférieure, est donc, jusqu'à un certain point, tributaire des nerfs dorsaux.

La distribution des collatéraux palmaires à la face dorsale des doigts a été bien étudiée par Morestin. En général, d'après cet auteur, les collatéraux palmaires émettent trois rameaux principaux. Le premier, accompagné par une artériole et une veinule, se détache à la hauteur de l'articulation métacarpo-phalangienne, se porte en bas et en arrière, en passant à travers une petite bandelette fibreuse transversale qui va de l'articulation au pli interdigital et qui divise le doigt en deux loges, l'une antérieure, l'autre postérieure. Le second présente une disposition analogue ; quant au troisième, il chemine dans un canal ostéo-fibreux, sur les côtés de la phalangette, et aboutit dans la région dorsale au niveau de la matrice de l'ongle où il se divise en filets sous-unguéaux. Tous les nerfs collatéraux d'un même doigt sont remarquables par leurs riches anastomoses en réseau dans le tissu cellulaire sous-cutané, et même dans le derme.

C'est probablement dans la richesse de ces anastomoses ou dans quelques cas de distribution anormale, si fréquents pour les nerfs dorsaux, que réside la cause de ces retours, en quelque sorte instantanés, de la sensibilité à la suite de sutures nerveuses. Arloing et Tripier (1869) ont, du reste, montré que la section d'un seul collatéral, chez le chien, n'amenait aucun trouble dans la sensibilité et que, pour obtenir une anesthésie complète, il fallait couper les *quatre* collatéraux ; de tels faits concordent d'ailleurs parfaitement avec les recherches récentes de Sherrington, sur la section des racines rachidiennes (Voy. p. 828). Quant à la sensibilité dite récurrente (Arloing et Tripier), elle est peut-être due à ce que chaque tronc nerveux contient des fibres de plusieurs racines, et, à ce que les fibres sensitives répandues dans tout territoire cutané terminal reviennent aux centres par des voies différentes. C'est ainsi, par exemple, que les excitations périphériques portées sur le médius peuvent gagner les centres médullaires, toujours par les mêmes racines rachidiennes, mais en passant soit par le radial, soit par le cubital, soit enfin par le médian. Nous savons, en effet, que seules l'origine et la terminaison des fibres nerveuses sont fixes, et que leur trajet est variable. La présence de fibres non dégénérées dans le bout périphérique d'un nerf sectionné n'est pas davantage un argument probant, ces fibres pouvant être vaso-motrices ou pouvant appartenir à telle autre variété dont le neurone serait situé à la périphérie. Aussi, sans nier d'une façon absolue l'existence des fibres récurrentes, nous croyons qu'elles sont inutiles pour expliquer les phénomènes du retour de la sensibilité, après la section des troncs nerveux.

DISTRIBUTION GÉNÉRALE DES NERFS DU PLEXUS BRACHIAL

Le plexus brachial fournit deux sortes de nerfs : 1° des nerfs moteurs destinés les uns aux muscles volontaires, les autres aux parois des vaisseaux ; 2° des nerfs sensitifs qui proviennent soit de la peau, soit du système squelettique (os ou articulations). Nous rappellerons rapidement l'origine et la distribution de chacune de ces variétés de nerfs.

1° **Nerfs moteurs.** — *a) Nerfs des muscles striés.* — Dans la région de la ceinture scapulaire, il existe un nerf pour chaque muscle, et, à l'exception du circonflexe, ces nerfs sont exclusivement moteurs. Le nerf axillaire est le nerf du muscle extenseur ou abducteur du bras ; d'autres nerfs se rendent à des muscles fléchisseurs, parmi lesquels le grand pectoral qui est en même temps adducteur ; quelques-uns enfin, comme les nerfs des muscles s'insérant aux tubérosités de l'humérus, agissent sur les muscles adducteurs et rotateurs du membre supérieur. Dans le membre supérieur, la disposition des territoires musculaires est très simple : la région dorsale du bras, la région dorsale et la région externe de l'avant-bras dépendent d'un seul nerf, le radial, qui commande à la fois aux mouvements d'extension et de supination. Les territoires antérieurs, composés de muscles fléchisseurs et pronateurs, sont innervés par trois troncs nerveux : le musculo-cutané, le médian et le cubital, qui, nettement distincts chez l'homme, sont fusionnés en partie ou en totalité chez certains mammifères (ruminants, rongeurs, etc.). Les fonctions auxquelles répondent ces nerfs sont d'ailleurs solidaires les unes des autres chez la plupart des mammifères, et c'est seulement chez l'homme que, certaines d'entre elles (opposition du pouce, flexion de la main sur le bord radial ou cubital, etc.) ayant acquis une importance plus considérable, il s'est produit une différenciation plus complète dans les voies de conduction, indice d'une séparation plus complète aussi dans les groupes cellulaires de la moelle, que l'expérimentation et la pathologie commencent à démontrer.

b) Nerfs vaso-moteurs. — Nous avons eu l'occasion de signaler à plusieurs reprises l'existence d'un certain nombre de filets nerveux qui se portent sur les parois des artères, autour desquelles ils forment de riches plexus dont se détachent les nerfs vaso-moteurs proprement dits. Il est démontré, par l'expérimentation, que les actions vaso-motrices sont sous la dépendance du système sympathique, mais on ne peut constater la présence de filets sympathiques distincts qu'à la racine du membre, puisque partout ailleurs les nerfs vaso-moteurs sont intimement fusionnés avec les nerfs mixtes ou avec leurs branches de division. Les fibres constitutives des nerfs vaso-moteurs proviennent, par l'intermédiaire des rameaux communicants, de la moelle épinière dans laquelle l'existence des centres vaso-constricteurs ou vaso-dilatateurs n'est plus contestée aujourd'hui. En outre, dans l'état actuel de nos connaissances, il est nécessaire d'admettre que les nerfs vaso-moteurs sont des nerfs mixtes contenant à la fois des fibres motrices et des fibres sensitives. En effet, la méthode au bleu de méthylène a montré qu'il y avait au contact de l'endothélium vasculaire des terminaisons que nous devons considérer comme étant de nature sensitive (Voy. Généralités sur le système grand sympathique).

[*A. SOULIÉ.*]

2° **Nerfs sensitifs.** — Ce sont manifestement les plus étendus, et peut-être les plus nombreux, puisqu'ils doivent renseigner les centres sur l'état de nos organes et du monde extérieur. Nous ne retiendrons que les deux catégories les plus importantes au point de vue pratique : *a*) les nerfs cutanés; *b*) les nerfs articulaires.

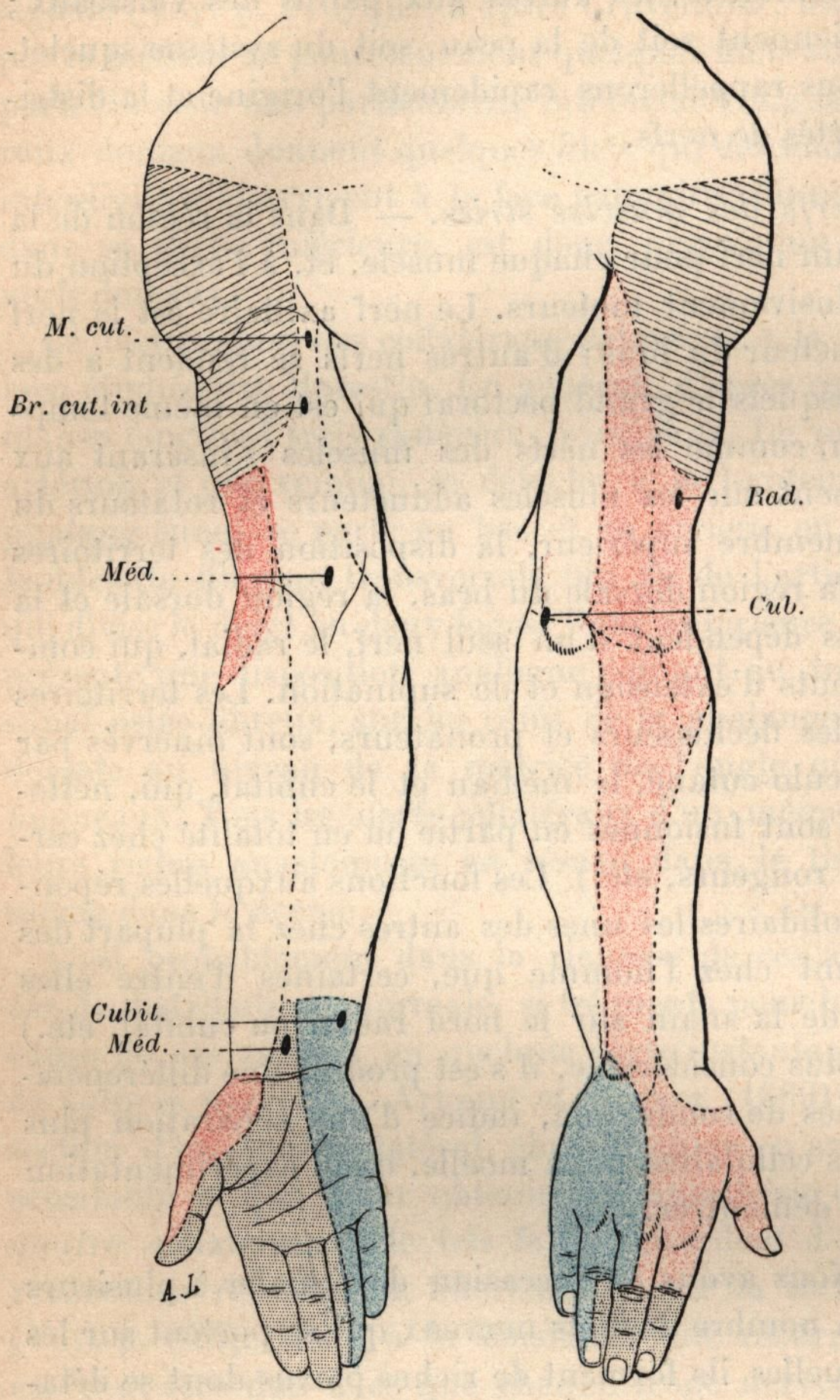

Fig. 574. — Territoires cutanés du membre supérieur. Schéma.

A gauche la face antérieure, à droite la face postérieure. — Les hachures grises indiquent le territoire du nerf circonflexe, la teinte plate grise celui du médian, le rouge celui du radial, le bleu celui du cubital. — Les territoires du musculo-cutané, du brachial cutané interne et de son accessoire sont réservés en blanc. — Les points en noir représentent les lieux d'élection pour l'excitation électrique.

a) *Nerfs cutanés.* — La racine du membre supérieur est innervée au point de vue sensitif, en avant par les nerfs sus-claviculaires, en arrière par les branches postérieures des nerfs cervicaux et dorsaux; une seule branche de la ceinture scapulaire, le circonflexe, se ramifie dans la peau du moignon de l'épaule. Quant aux téguments du membre supérieur ils sont tributaires des nerfs longs du plexus brachial. Toutefois la région interne et supérieure du bras et la base du creux de l'aisselle reçoivent des fibres sensitives de la perforante latérale du 2e et quelquefois du 3e nerf intercostal. Nous n'entrerons pas dans la description des zones cutanées dont il est très facile de se rendre compte en examinant les figures 574 et 576; la première de ces figures représente la part contributive de chaque nerf et la seconde celle de chaque racine rachidienne dans l'innervation sensitive du membre supérieur. Nous insisterons, néanmoins, sur ce fait que les territoires empiètent les uns sur les autres, et que chacun d'eux reçoit ses fibres de plusieurs racines parmi lesquelles existe peut-être une racine prédominante; ces particularités ont été négligées dans la figure 576 pour ne pas trop compliquer le dessin. On verra que les territoires les plus rapprochés du tronc sont innervés par les racines les plus élevées du plexus, et que les plus éloignés des centres sont tributaires des racines les moins élevés : le bord radial correspond au côté proximal et aux

racines supérieures (Voy. Généralités, p. 826). Ainsi l'épaule, racine du membre, est innervée par les rameaux sus-claviculaires du plexus cervical dont les fibres radiculaires passent par les 3e et 4e paires cervicales C_3 et C_4, ainsi que par le circonflexe C_5 et C_6; le bord externe ou proximal du bras reçoit son innervation sensitive de plusieurs nerfs dont les racines viennent de C_6, C_7 et C_8, tandis que sur le bord interne ou distal se répandent les filets du brachial cutané interne et de son accessoire, C_8, D_1. A l'avant-bras le bord radial ou proximal est innervé par le musculo-cutané C_5 et C_6; la face postérieure par le radial C_6, C_7, C_8; le bord cubital ou distal par le brachial cutané C_8, D_1. Le bord externe de la main reçoit à la face dorsale des filets du radial C_6 et C_7, à la face palmaire des rameaux du médian C_7 et C_8; son bord interne sur les deux faces est innervé par le cubital C_8 et D_1. Le membre supérieur peut donc être considéré, au point de vue de la distribution sensitive, comme formant un champ continu dont la main représenterait la partie moyenne, puisque cette dernière est innervée surtout par C_6, C_7 et C_8 intermédiaires entre C_4 et C_5, qui fournissent à la partie externe ou proximale, et D_1 et D_2, qui se distribuent à la région interne ou distale de la racine du membre. C'est ce que montre très bien la figure 575 empruntée à Thorburn.

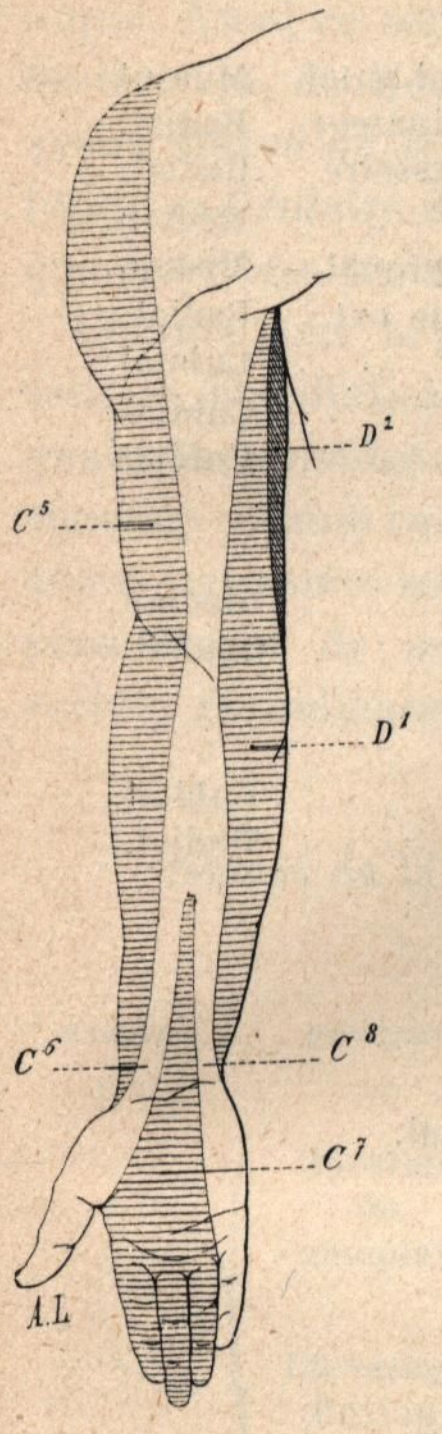

FIG. 575. — Distribution des racines rachidiennes à la face antérieure du membre supérieur. (D'après Thorburn.)

Figure schématique montrant le parallélisme des champs radiculaires.

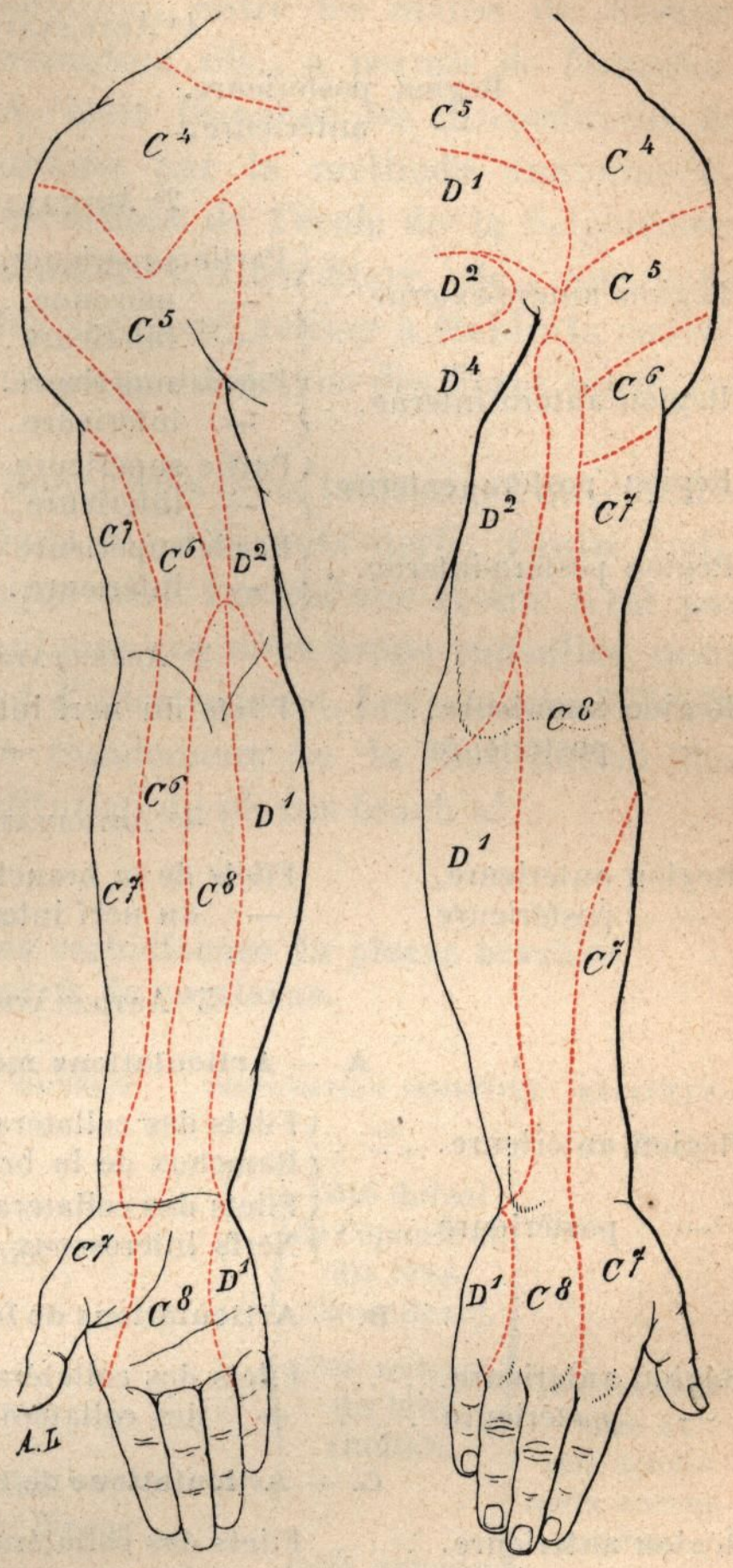

FIG. 576. — Distribution radiculaire des nerfs du plexus brachial au membre supérieur.

Schéma d'après les données de Head; on remarquera qu'il est plus compliqué, et ne concorde pas absolument avec celui de Thorburn.

b) *Nerfs articulaires.* — A cause de leur importance pratique dans les

[A. SOULIÉ.]

affections articulaires, nous croyons devoir présenter, sous forme de tableau, une vue d'ensemble des nerfs articulaires.

1° Articulation de l'épaule

Région postérieure.	Nerf sus-scapulaire.
— antérieure.	Nerf circonflexe.

2° Articulation du coude

Région antéro-externe . .	Partie supérieure.	Filet du nerf du brachial antér.	Musculo-cut.
	— moyenne. .	— — du long supinateur.	Radial.
	— inférieure.	— d'un rameau accessoire .	Radial.
Région antéro-interne. .	Partie supérieure.	Filet distinct du	Médian.
	— inférieure.	— du nerf du rond pronat. .	Médian.
Région postéro-externe.	Partie supérieure.	Filet d'un ram. du vaste ext. .	Radial.
	— inférieure.	— distinct du	Cubital.
Région postéro-interne. .	Partie supérieure.	Filet distinct du	Cubital.
	— inférieure.	— distinct du	Cubital.

3° Articulations du poignet

Région antérieure. . . .	Filets du nerf interosseux antérieur.	Médian.
— postérieure . . .	— — postérieur.	Radial.

4° Articulations du carpe

Région antérieure. . . .	Filets de la branche profonde du	Cubital.
— postérieure . . .	— du nerf interosseux postérieur.	Radial.

5° Articulations des doigts

A — Articulations métacarpo-phalangiennes.

Région antérieure. . . .	Filets des collatéraux palmaires des doigts.
	Rameaux de la branche profonde du cubital.
— postérieure . . .	Filets des collatéraux dorsaux des doigts.
	Nerfs interosseux dorsaux du radial.

B. — Articulations de la 1re et de la 2e phalange.

Région antérieure. . . .	Filets des collatéraux palmaires.
— postérieure . . .	— des collatéraux dorsaux et palmaires.

C. — Articulations de la 2e et de la 3e phalange.

Région antérieure. . . .	Filets des collatéraux palmaires.
— postérieure . . .	— des rameaux dorsaux des collatéraux palmaires, sauf pour les deux doigts extrêmes.

Remarque. — En général, les articulations reçoivent l'innervation des mêmes troncs que les muscles qui les font mouvoir; les nerfs articulaires sont plus nombreux et plus forts du côté de la flexion que du côté de l'extension.

Constitution radiculaire des nerfs du plexus brachial.

Dans les schémas qui ont trait à la constitution radiculaire du plexus brachial, et dans les tableaux que nous allons présenter sur ce sujet, nous nous proposons surtout d'établir une moyenne entre des résultats, quelquefois très différents, auxquels des observateurs du plus grand mérite sont parvenus par des méthodes diverses. Si nous avons tenu grand compte des données acquises, grâce à l'étude macroscopique des plexus par les anatomistes du commence-

ment de ce siècle : Sœmmering, Scarpa, Kronenberg, etc., confirmées depuis par les minutieuses dissections d'Herringham (1886), nous n'avons pas négligé les conclusions que l'expérimentation, entre les mains de Ferrier et Yeo, de Forgue, de Russel, de Sherrington, etc., a permis de formuler. Mais nous nous sommes surtout attaché, pour trancher les discordances de détails, aux résultats obtenus chez l'homme par la méthode anatomo-clinique. Aussi ce sont les nombreuses observations de l'école de la Salpêtrière, de Gowers, de Head, de Thorburn, d'Edinger, d'Allen Starr, etc., que nous avons essayé de schématiser et de synthétiser pour arriver à établir la constitution radiculaire du plexus brachial, tant au point de vue des fibres sensitives que des fibres motrices.

Comme pour le plexus cervical, nous donnerons deux tableaux, l'un établissant la distribution de chaque racine dans les différents nerfs, l'autre indiquant la constitution radiculaire de chaque nerf. Lorsqu'une racine n'est pas signalée comme constante par tous les auteurs que nous avons consultés, nous avons fait suivre son indication d'un point d'interrogation. Les schémas 577-578 permettront de se rendre compte très rapidement de la distribution des racines rachidiennes et du mode de constitution du plexus brachial.

Tableau de la distribution des racines rachidiennes du plexus brachial entre les différents nerfs de ce plexus.

RACINES	FONCTIONS	INNERVATION MOTRICE	INNERVATION SENSITIVE	RÉFLEXES
V				
Ve cervicale.	Fixation de l'omoplate.	Nerf de l'angulaire. — du rhomboïde. — du grand dentelé. — du sous-clavier.	Côté dorsal de l'épaule et du bras (circonflexe).	Réfl. scapulaire et réfl. tendineux correspondant.
	Élévation, flexion du bras.	Nerf sus-scapulaire. — sous-scapulaire. — du grand pectoral. — circonflexe. — du coraco-brachial.	Côté externe du bras (radial).	
	Extension, pronation de l'av.-bras. Extension du poignet et des 1res phalanges.	Nerf musculo-cutané. Biceps . . . . Nerf radial. . . . Triceps?? Extenseurs.	Côté externe de l'avant-bras (musculo-cutané).	
VIe cervicale.	Adduction et rétraction du bras.	Nerf du sous-clavier. — du grand dentelé. — du grand pectoral. — du grand dorsal. — du grand rond. — sous-scapulaire. — circonflexe. Deltoïde port. clavic.		R. tendineux du bras et de l'avant-bras. R. tendineux du poignet.
	Extension et pronation du bras.	Nerf musculo-cut. Biceps . . . . . Coraco-brachial. Brachial antér.. Nerf radial. . . . Triceps.	Côté externe de l'avant-bras (musculo-cutané).	
	Flexion du poignet.	Nerf médian . . . Pronateurs . . . Fléchisseurs . .	Dos de la main (côté ext.)	

60.

[*A. SOULIÉ.*]

RACINES	FONCTIONS	INNERVATION MOTRICE	INNERVATION SENSITIVE	RÉFLEXES
VIIe cervicale.	Adduction et rotation en dehors de l'épaule.	Nerf du grand dentelé. — du petit pectoral. — du grand pectoral. — du grand dorsal. — du grand rond. — du sous-scapulaire. — circonflexe. Deltoïde port. clav. — musculo-cutané. Coraco-brachial.	Côté radial de la main et des doigts par médian et radial.	Coup sur la paume de la main amène la contraction des doigts. Réflexe palmaire.
	Flexion du poignet et des doigts (2e phalange).	Nerf médian. : Gr. et P. Palmaires. Fléch. des doigts. Lombrical I et II. Nerf radial. : Radiaux. Nerf cubital. : Cubitaux, Fléchis. profond. Lombr. III et IV.		
VIIIe cervicale.	Flexion des doigts et du pouce (fermer le poing).	Nerf médian. : Fléchisseurs des doigts et du pouce. G. et P. Palmaires Muscles de l'émin. thénar	Ligne médiane partiellement par radial, médian, cubital, brachial cutané interne.	Réflexe de la pulpe des doigts.
	Flexion du poignet. Pronation et extension du carpe.	Nerf radial. : Radiaux. . . . . . Extenseurs. . . . . Nerf cubital. : Fléchisseur prof. . Cubital antérieur. . Interosseux		
Ire dorsale.	Flexion des doigts et adduction du pouce.	Nerf radial. : Extenseurs de la main (2e phal.). . Nerf médian. : Fléchisseurs. . . . Muscles de l'émin. thénar . . . . . . Lombric. I et II. . Nerf cubital. : Fléchisseur prof. . Muscles de l'hypothénar. . . . . . Lombric. III-IV . . Interosseux	Territoire cubital du membre par cubital, brachial cutané interne et son accessoire.	Réflexe de la pulpe des doigts.

Tableau de la constitution radiculaire des nerfs du plexus brachial.

1° *Fibres sensitives.*

Nerf	Branches	Racines
Nerf circonflexe (R. cutané de l'épaule).	. . . .	C_4
	. . . .	C_5
Nerf musculo-cutané.	. . . .	C_5?
	. . . .	C_6
	R. cutané.	C_7.
Nerf médian.	R. palmaire cut.	C_6?
	Collat. du pouce et de l'index.	C_7.
	R. palmaire cut. et collatéraux du médius et de l'annulaire.	C_8.
Nerf radial	R. interne.	C_5? C_6.
	Branche antérieure.	C_7.
	R. externe et interne.	C_8.
	Collat. dorsaux du pouce et de l'index.	D_1?
Nerf cubital.	Collat. dorsal du médius. Collat. de l'annulaire. Collat. du petit doigt.	C_8. D_1
Nerf brachial cutané int.	Branche antérieure et postérieure.	D_1.
N. accessoire du brachial cutané int.	R. supérieur et antérieur du bras.	D_1.
	Nerf intercosto-huméral.	D_2.

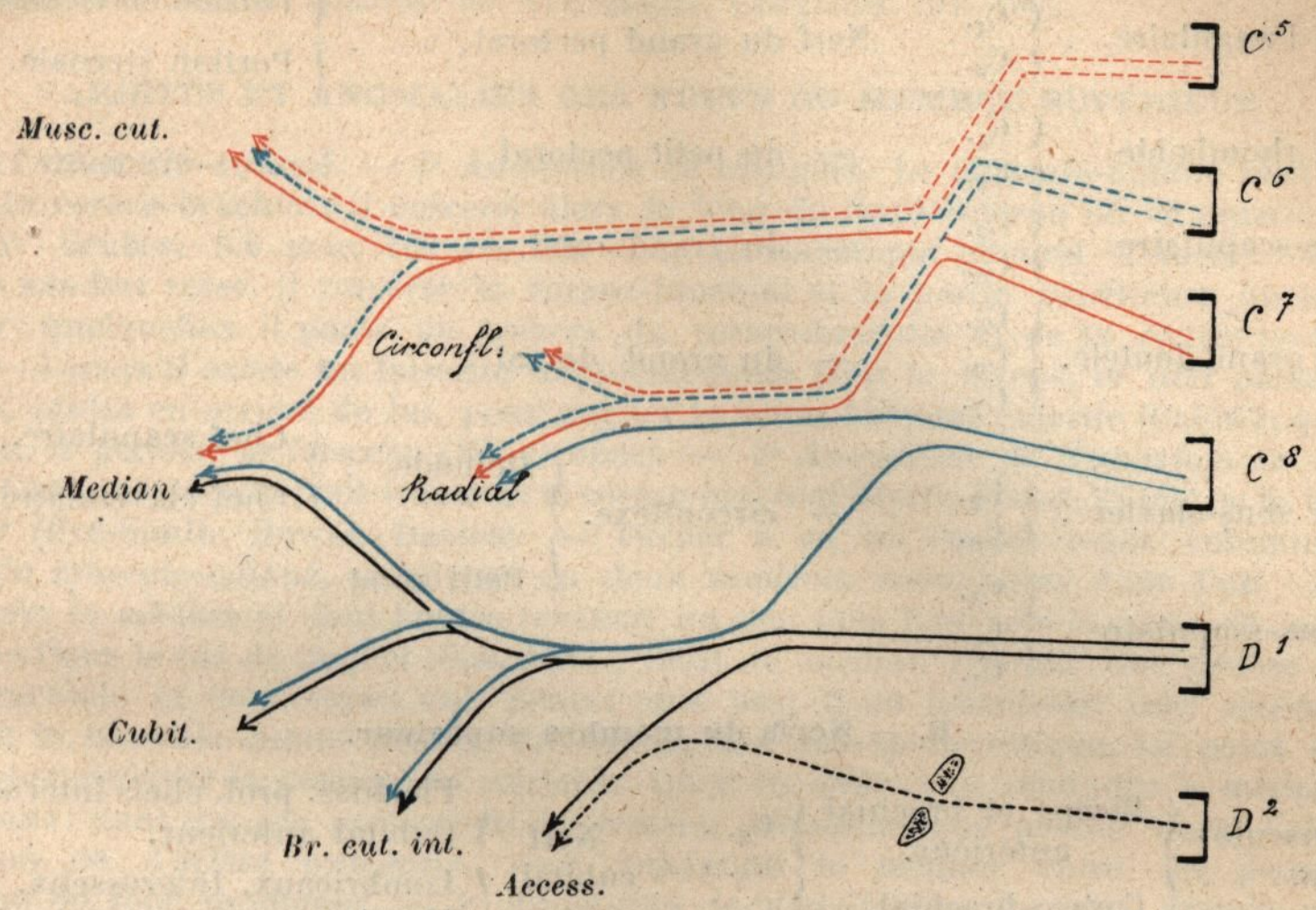

FIG. 577. — Constitution radiculaire des nerfs du plexus brachial (fibres sensitives). Schéma.

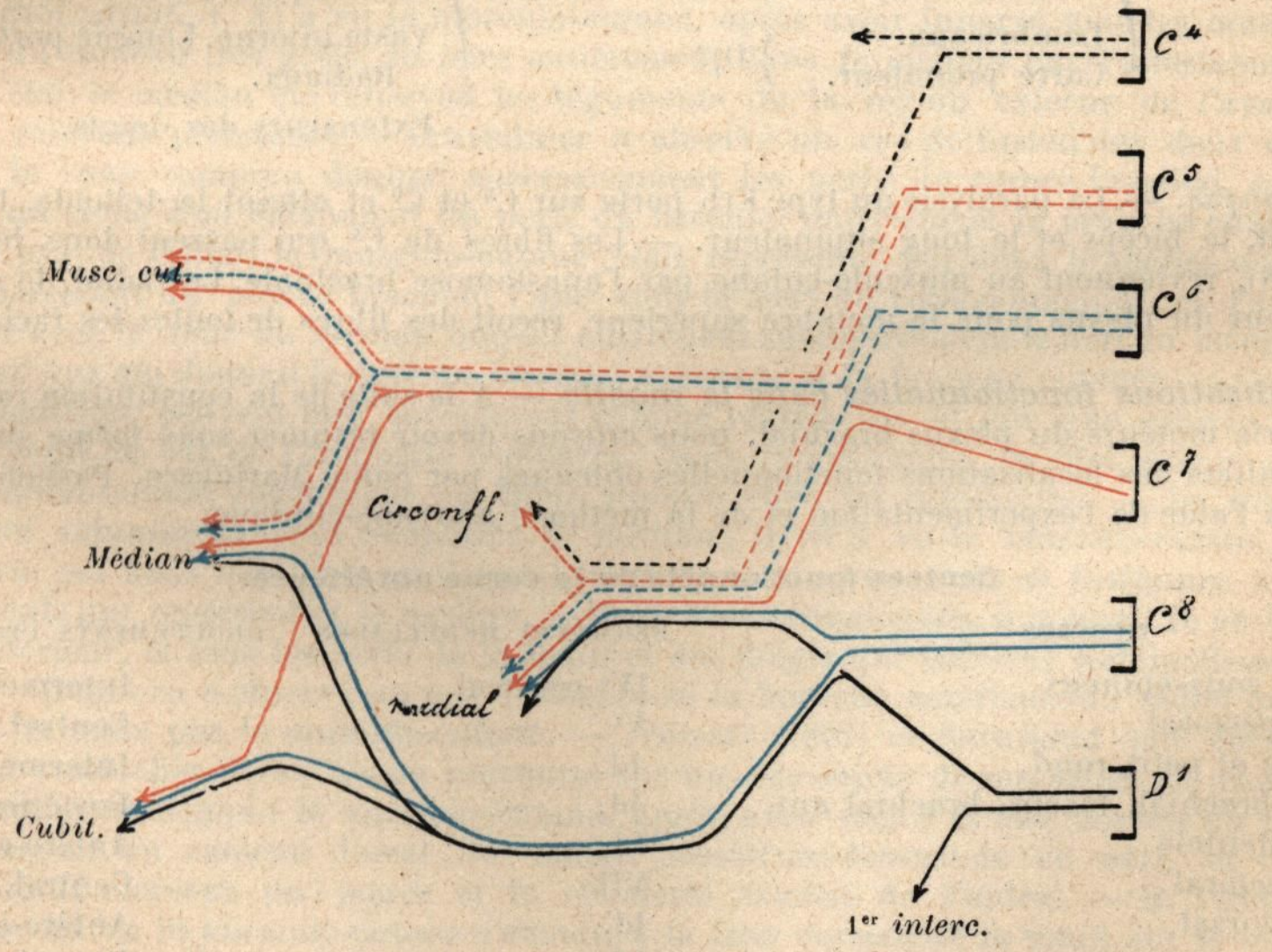

FIG. 578. — Constitution radiculaire des nerfs du plexus brachial (fibres motrices). Schéma.

Les branches collatérales du plexus ne sont pas représentées.

[A. SOULIÉ.]

2° *Fibres motrices.*

A. — Nerfs de la ceinture scapulaire.

Nerf	Racines
Nerf de l'angulaire	C_4. C_5.
— du rhomboïde	C_4. C_5.
— sus-scapulaire	C_5. C_6.
— du grand dentelé	C_5. C_6. C_7.
— du sous-clavier	C_5. C_6.
— sous-scapulaire	C_5. C_6. C_7.

Nerf	Muscle	Portion	Racines
Nerf du grand pectoral		Portion claviculaire.	C_5.
		Portion sternale.	C_6. C_7.
— du petit pectoral			C_6. C_7.
— du grand rond			C_6. C_7.
— du grand dorsal			C_6. C_7.
— circonflexe	Deltoïde	Chef scapulaire.	C_5.
		Chef claviculaire.	C_6. C_7.
	Petit rond		C_4. C_5.

B. — Nerfs du membre supérieur.

Nerf	Muscles	Racines
Nerf musculo-cutané	Biceps et brachial antérieur. Coraco-brachial.	C_5. C_6. C_7.
Nerf médian	Pronateurs. Palmaires.	C_6. C_7.
	Fléchisseurs et muscles du thénar.	C_8.
	Lombricaux. Carré pronateur.	D_1?
Nerf cubital	Fléchiss. prof. chefs internes. Cubital antérieur.	C_8.
	Lombricaux, Interosseux. Muscles de l'hypothénar.	D_1.
Nerf radial	Long et court supinateurs.	C_5?
	Long supinateur. Cubital postérieur.	C_6.
	Vastes interne et externe. Cubital postérieur.	C_7.
	Vaste interne. Longue portion. Radiaux.	C_8.
	Extenseurs des doigts.	D_1.

Remarque. — La paralysie du type Erb porte sur C^5 et C^6 et atteint le deltoïde, le coraco-brachial, le biceps et le long supinateur. — Les fibres de C^5 qui passent dans le médian (fig. 578), reviennent au musculo-cutané par l'anastomose brachiale. Le radial, le seul nerf postérieur du plexus pour le membre supérieur, reçoit des fibres de toutes les racines.

Localisations fonctionnelles dans la moelle. — A la suite de la constitution radiculaire des nerfs moteurs du plexus brachial, nous croyons devoir résumer sous forme de tableau les résultats des localisations fonctionnelles obtenues par Sano, Marinesco, Parhon et Goldstein, à l'aide de l'expérimentation et de la méthode anatomo-clinique.

Centres fonctionnels de la corne antérieure.

MUSCLES	SEGMENTS MÉDULLAIRES	GROUPEMENTS CELLULAIRES
Sus- et sous-épineux	IVe cervical	Intermédiaire.
Grand pectoral	V[e] —	Central.
Deltoïde et petit rond	Id. —	Intermédiaire.
Coraco-brachial, biceps, brachial ant.	Id. —	Postérieur.
Grand dentelé	Id. —	Antéro-externe.
Petit pectoral	VIIe —	Central.
Grand dorsal	Id. —	Antéro-interne.
Triceps	Id. —	Postérieur.
	VIIIe —	Intermédiaire.
Région postérieure avant-bras et court abducteur du pouce	Id. —	Postéro-externe.
Région antérieure avant-bras	Id. —	Postéro-interne.
Muscles de la main	Id. — (partie la plus inférieure)	le plus en arrière.
—	1re dorsale	Latéraux.
Muscles de l'avant-bras	Id. —	Antérieur.

On remarquera que la plupart des muscles, et en particulier ceux de la main et de l'avant-bras, sont représentés dans la moelle par plusieurs groupements cellulaires.

Bibliographie. — Parhon et Goldstein. Quelques nouvelles contributions à l'étude des localisations médullaires. *Journal de Neurologie.* Bruxelles, fév. 1902.

VARIÉTÉS ET ANOMALIES DES NERFS DU MEMBRE SUPÉRIEUR

1° ***Nerf musculo-cutané.*** — 1° *Anomalies de rapport.* Le musculo-cutané peut ne pas perforer le coraco-brachial; il descend alors le long du bord interne de ce muscle (1 fois sur 10, W. Grüber, 8,6 pour 100 des cas dans la statistique général d'Ancel). — Dans quelques cas fort rares, il traverse le coraco-brachial et la partie supérieure du brachial antérieur: quelquefois il passe au travers du coraco-brachial et de la courte portion du biceps. — Lorsqu'il existe un faisceau supplémentaire pour le biceps, le nerf passe tantôt en avant. tantôt en arrière de lui, pour gagner le sillon bicipital externe (Calori); quelquefois enfin, il perfore ce faisceau (W. Grüber). — 2° *Anomalies de l'anastomose* avec le médian. Cette anastomose peut traverser le coraco-brachial (Hyrtl, Testut, Villar) ou le brachial antérieur (Pye-Smith, Howse, Davies). — Turner a vu un cordon assez volumineux se séparer du musculo-cutané, se diviser en deux rameaux secondaires dont l'un s'anastomosait avec le médian et dont l'autre revenait un peu plus loin vers le tronc du musculo-cutané. — Dans le cas de Coquet (Soc. Anat., 1902), le médian recevait une grosse anastomose brachiale et en envoyait une petite; plus bas, il en fournissait une seconde qui atteignait le musculo-cutané près de son émergence sus-aponévrotique, Le point d'union de l'anastomose avec le médian est variable. On a vu celle-ci ne rejoindre le médian qu'à l'avant-bras; dans un cas particulier, le rameau anastomotique passait dans l'angle de bifurcation de l'artère humérale, puis rejoignait le médian entre les deux chefs d'insertion du rond pronateur. — 3° *Anomalies de distribution.* La plus grande partie a trait à des faits de suppléance entre le médian et le musculo-cutané. — Le tronc secondaire supérieur peut traverser le coraco-brachial et se diviser en nerf musculo-cutané et en nerf médian vers la partie moyenne du bras. — Il peut n'y avoir qu'un seul cordon nerveux qui innerve tous les muscles fléchisseurs du bras et donne la branche cutanée du musculo-cutané (Gegenbaur). — Dans un cas de Hyrtl, le musculo-cutané, relativement grêle, ne fournissait que les filets moteurs, tandis que la branche cutanée provenait du médian. — Cavalié (*Bibl. Anat.*, t. X) a vu le musculo-cutané, après avoir innervé tous les muscles du bras par un rameau très grêle, se jeter entièrement dans le médian par l'anastomose brachiale; c'était le médian qui innervait les téguments de la région externe de l'avant-bras par deux rameaux perforants. — Cruveilhier a observé un cas de fusion des deux cordons nerveux, le tronc commun donnait successivement les nerfs du coraco-brachial, ceux du biceps et un tronc d'où émanaient les nerfs du brachial antérieur et la branche cutanée. — Dans un cas de Gidon, le musculo-cutané était représenté par deux branches qui naissaient séparément du plexus brachial, l'une était le nerf du coraco-brachial, et l'autre se fusionnait avec le tronc du médian duquel émanaient successivement le nerf du biceps et un cordon nerveux qui donnait le nerf du brachial antérieur et la branche cutanée. — Ces différentes anomalies peuvent être considérées comme régressives et ont une grande importance au point de vue de l'anatomie comparée. Nous rappellerons, en effet, que le médian et le musculo-cutané constituent un tronc unique chez les ruminants. — Le musculo-cutané très volumineux peut remplacer le médian; Hyrtl a vu le musculo-cutané, après avoir fourni ses filets habituels ainsi que le nerf du rond pronateur, se fusionner avec un fin ramuscule qui représentait le médian. — Dans des cas analogues, il donnait le nerf interosseux antérieur, et tous les nerfs de la main et des doigts qui naissent habituellement du médian. — Hepburn a observé un cas d'absence de la branche antérieure du radial qui était suppléé à la main par le musculo-cutané. — Versari (1897) et Savariaud ont décrit une disposition semblable. Nous avons rencontré sur un des sujets de nos salles de dissections une disposition analogue : le musculo-cutané, après avoir reçu à la face dorsale du poignet une anastomose du rameau dorsal du radial, passait au-dessus de ce nerf, et donnait les collatéraux dorsaux du pouce et le collatéral externe de l'index. — H. Virchow et T. Kölliker ont vu le musculo-cutané s'étendre à la face dorsale de la main sur le territoire de distribution du cubital, et fournir les collatéraux dorsaux de l'annulaire et le collatéral externe du petit doigt. — W. Grüber et Giuria ont observé chacun un sujet sur lequel le musculo-cutané innervait le dos de la main jusqu'au 4e espace interosseux, suppléant ainsi le radial en totalité, et une partie du cubital. — L'absence totale du musculo-cutané a été signalée par Dumas (1862); le médian le suppléait entièrement dans son innervation motrice et sensitive, 0,6 pour 100 des cas dans la statistique d'Ancel.

2° ***Nerf médian*** — 1° *Anomalies d'origine.* Le médian procède tantôt des 5e, 6e, 7e et 8e paires cervicales, tantôt des 5e, 6e, 7e cervicales et 1re dorsale, ou des 5e, 7e cervicales et

1re dorsale, ou encore des 7e, 8e cervicales et 1re dorsale. On peut se reporter pour les variations d'origine au tableau donné par Féré (*Anat. du système nerveux*, 1891, 2e édit., p. 521). — Le médian peut naître à un niveau très variable du plexus brachial. Ses racines se réunissent parfois au milieu du bras ou seulement au pli du coude (Testut); elles embrassent dans certains cas l'artère et la veine axillaires (Calori). Quelquefois la racine externe passe sous l'artère en dedans de laquelle elle s'unit à la racine interne (Turner). — 2° *Anomalies de rapports*. Sur 100 bras examinés par W. Grüber, le médian était situé 20 fois derrière l'artère humérale, 8 fois il lui était parallèle (5 fois en dedans et 3 fois en dehors). — Le médian, au lieu de passer entre les deux chefs du rond pronateur, le perfore dans sa partie moyenne (W. Grüber). — Williams a vu le médian se diviser au niveau de la tête du radius, puis se reconstituer au poignet, en formant une grande boutonnière elliptique qui enlaçait un faisceau accessoire du fléchisseur propre du pouce. — Des boutonnières nerveuses placées sur le tronc du médian et traversées par l'humérale et ses branches ont été décrites par Dubreuil (1847) et, depuis par Testut et par Mauclaire. — MM. Duval et Deville ont vu le médian seul ou accompagné de l'artère humérale passer dans un canal osseux ou ostéo-fibreux au niveau de l'épitrochlée. Cette disposition rappelle celle qui est la règle chez les grimpeurs ; elle représente une disposition atavique (Ruge, *Morphol. Jahrbuch*, t. IX). — 3° *Anomalies des anastomoses*. Celles qui ont trait au musculo-cutané ont été décrites avec ce nerf. — Dans deux cas de Jeans, l'anastomose du médian et du cubital passait sur la couche superficielle des muscles au pli du coude. — 4° *Anomalies de distribution*. Le rameau cutané palmaire peut faire défaut, ou provenir de la branche antérieure du radial. — Mauclaire (1896) a vu le médian se bifurquer à l'avant-bras en ses branches terminales dont l'externe innervait le pouce (au point de vue moteur et sensitif) et donnait la collatérale externe de l'index. — W. Grüber a également observé un cas de division précoce à l'avant-bras : les collatéraux des 3e et 4e doigts perforaient le fléchisseur superficiel et descendaient sous l'aponévrose antibrachiale et sous l'aponévrose palmaire. Il existe une observation analogue de Testut. — Cruveilhier a vu le nerf interosseux antérieur traverser le ligament interosseux, puis revenir à la face antérieure, après un court trajet à la face dorsale de l'avant-bras. — Klint, dans deux cas, a pu voir l'interosseux postérieur, branche du radial, perforer le ligament interosseux et venir s'anastomoser avec l'interosseux antérieur. Il existe deux observations analogues de Rauber et Martin. — Dans un cas de R. Virchow, le nerf digital commun du 3e espace naissait au-dessous de l'épitrochlée et restait superficiel dans tout son trajet. — L'adducteur du pouce peut être innervé par le médian (Froment). — Le 1er interosseux palmaire reçoit souvent un filet du médian (Voy. t. II, p. 158).

3° **Nerf cubital**. — 1° *Anomalies d'origine*. Le cubital peut naître des 5e, 6e, 7e, 8e cervicales et 1re dorsale, ou des 5e, 6e, 7e et 8e cervicales, ou seulement des 7e et 8e cervicales, il reçoit quelquefois un filet de la racine externe du médian (A. Thomson, Quain). — 2° *Anomalies de rapports*. W. Grüber, Zuckerkandl (1880), ont vu le cubital passer en avant de l'épitrochlée. — D'après W. Krause, la branche cutanée dorsale peut passer sous l'apophyse styloïde du cubitus, au lieu de contourner la tête de cet os. — 3° *Anomalies d'anastomoses*. C. Krause a observé un cas dans lequel un rameau anastomotique se séparait du cubital à 6 centimètres au-dessus de l'épitrochlée, et se portait vers le brachial cutané interne en formant une anse à concavité supérieure. — Turner a vu un rameau cutané du cubital naître sur le tendon du grand dorsal et s'unir au brachial cutané interne. Dans un cas de Flesch, les branches internes dorsale et palmaire du petit doigt s'anastomosaient. — Sur un sujet provenant de nos salles de dissection la branche dorsale du cubital, au voisinage de sa division en nerfs digitaux dorsaux, envoyait une grosse anastomose qui contournait le bord cubital de la main et gagnait la face palmaire. Elle croisait alors en X la direction des fibres musculaires de l'éminence hypothénar et venait, à la base de la 1re phalange du petit doigt, s'unir au collatéral palmaire interne dont elle fournissait au moins les deux tiers des fibres. — 4° *Anomalies de distribution*. Le cubital donne parfois le brachial cutané interne ou son accessoire (Hildebrandt, Valentin). — Cruveilhier et W. Krause ont vu un long filet très grêle se détacher du cubital au tiers inférieur du bras et rester isolé dans la gaine de ce nerf jusqu'à l'extrémité inférieure de l'avant-bras. — Clason a observé un cas d'innervation du triceps par le cubital; ce nerf donnait un filet pour la longue portion, un second pour le vaste externe et deux fins ramuscules pour le vaste interne. — Dans un cas de Turner, le cubital n'innervait ni le cubital antérieur, ni le fléchisseur profond, mais le fléchisseur superficiel (les fibres radiculaires venaient probablement dans ce cas des 8e cervicale et 1re dorsale). — Testut a observé un cas dans lequel le cubital fournissait à l'avant-bras une branche très grêle qui se divisait en quatre rameaux : un pour le médian, un second pour la branche superficielle du cubital, et les deux autres pour les deux lombricaux internes. — Lorsqu'il existe un muscle épitrochléo-olécrânien il est innervé par le cubital (W. Grüber). — La branche cutanée dorsale

se présente parfois avec un volume inverse de celle du radial qu'elle supplée alors. Dans un cas d'absence du radial (Hepburn), elle donnait tous les nerfs du dos de la main, et dans un cas analogue Zander l'a suivie jusqu'à la première phalange du pouce. — La branche cutanée dorsale peut naître dans la gouttière épitrochléenne (W. Grüber). — La division prématurée de la branche palmaire superficielle n'est pas rare (Pye-Smith et Philips). — Turner a vu les collatéraux de l'annulaire naître à l'avant-bras. se placer sous la peau et descendre ainsi jusqu'à la main. — Le rameau palmaire cutané peut donner exceptionnellement les collatéraux de l'annulaire et celui du médius (Henle). La branche profonde peut innerver tous les muscles de l'éminence thénar (Cannieu et Gentès). — Viannay a vu le cubital, arrivé contre le pisiforme, former une anse elliptique de 7 centimètres embrassant le pisiforme, un faisceau de l'adducteur du petit doigt et l'artère cubito-palmaire.

4° ***Nerf brachial cutané interne.*** — 1° *Anomalies d'origine.* Il peut naître par deux racines des 7e et 8e cervicales et 1re dorsale (Valentin) ou des 7e, 8e cervicales (G. Elliot Smith). — 2° *Anomalies d'anastomoses.* Valentin et Longet ont vu le brachial cutané interne échanger un filet anastomotique avec le nerf du grand pectoral dans un cas où les deux nerfs se croisaient. — 3° *Anomalies de rapports.* Le brachial cutané interne traverse quelquefois la veine axillaire ou un de ses affluents (Deville. *Soc. anat.*, 1859). — Les relations entre les branches terminales du nerf et les vaisseaux du coude sont très variables. Dans un cas de Curnow, le brachial cutané ne devenait sus-aponévrotique qu'au pli du coude; les filets qu'il fournissait au bras provenaient d'un réseau formé par les nerfs thoraciques. — 4° *Anomalies de distribution.* Le brachial cutané interne peut donner naissance à son accessoire ou le suppléer (Hildebrandt). — Dans un cas de G. Thane la branche postérieure, très volumineuse, arrivait à la main et remplaçait la branche dorsale du cubital qui avait emprunté le trajet du brachial cutané interne.

5° ***Nerf accessoire du brachial cutané interne.*** — 1° *Anomalies d'anastomoses.* Il n'est pas rare de voir le rameau postérieur de ce nerf recevoir dans l'aisselle une double anastomose du 2e et du 3e nerf intercostal. — Nous avons vu dans un cas l'accessoire, de volume à peu près normal, recevoir directement au-dessus de l'olécrâne une anastomose à peu près égale comme dimension à son rameau postérieur et provenant du brachial cutané interne. Le tronc nerveux qui en résultait se distribuait à la face postéro-interne de l'avant-bras jusqu'au tiers inférieur. L'anastomose contenait des fibres du brachial cutané interne qui gagnaient, par l'intermédiaire du rameau postérieur de l'accessoire, leur territoire normal. — 2° *Anomalies de distribution.* Dans certains cas le nerf intercosto-huméral très volumineux supplée l'accessoire très grêle ou absent; il reçoit alors du tronc secondaire inférieur une fine anastomose. — Lorsque, dans ces cas de suppléance, l'accessoire persiste, il paraît représenter une branche très réduite du plexus, destinée à remplacer le premier nerf intercostal qui fait défaut.

On trouvera des renseignements intéressants sur les anomalies des nerfs brachiaux antérieurs, étudiées au point de vue de l'anatomie comparée dans le mémoire de A. Sterzi : Ricerche sopra le anastomosi dei rami anteriori del plesso brachiale e loro interpretazione morfologica. *Archivio italiano di Anatomia e di Embriologia*, vol II, f. L, p. 178. 1903.

6° ***Nerf radial.*** — 1° *Anomalies d'origine.* Le radial peut naître de toutes les racines cervicales; de la 8e cervicale et de la 1re dorsale; de la 5e et de la 8e, de la 6e et de la 8e, de la 5e et de la 7e, de la 7e et de la 8e cervicale. — 2° *Anomalies de rapport.* Le radial peut passer avec le circonflexe dans l'espace quadrilatère voisin du col chirurgical de l'humérus (*Guy's Hosp. Rep.*). — Le rameau cutané externe peut se trouver sous la veine céphalique ou même en dedans d'elle (Krais). — L'interosseux postérieur peut passer sur le court supinateur (Luschka, Krause). — 3° *Variétés de distribution.* Nous avons signalé les cas d'absence de la branche antérieure du radial (Hepburn, Versari, Savariaud), à propos du cubital ou du musculo-cutané qui la suppléent. — Krause a vu le nerf récurrent de la longue portion du triceps arriver à la capsule articulaire de l'épaule. — Dans une observation de W. Grüber, la branche antérieure se divisait en deux rameaux dont l'externe représentait la branche normale, et dont l'interne perforait le long supinateur qu'il innervait; ce rameau interne allait se réunir à l'externe lorsque ce dernier contournait l'extrémité inférieure du radius pour devenir dorsale. — Le nerf de l'anconé provient de celui du vaste interne (Henle) ou de la branche postérieure (Luschka). Krause estime que ce muscle possède, en général, cette double innervation. — Tonkoff a signalé un cas dans lequel la branche postérieure donnait les collatéraux dorsaux des doigts. — Turner a vu le nerf interosseux postérieur donner les collatéraux dorsaux des 2e et 3e doigts; c'est la disposition normale chez l'orang, le chimpanzé, le gibbon (Westling, Höfer, Hepburn). — D'ailleurs l'innervation de la face dorsale des doigts est très variable, et il n'est pas rare de voir le radial présenter une disposition symétrique du médian à la face palmaire, ce qui paraît la règle chez les Mammifères.

[A. SOULIÉ.]

B. BRANCHES ANTÉRIEURES DES NERFS THORACIQUES, NERFS INTERCOSTAUX

Considérations générales. — Nous avons vu que les branches antérieures des nerfs thoraciques, réunies avec les branches postérieures, pouvaient donner une idée assez juste d'un nerf segmentaire; mais il est facile de se rendre compte que le volume d'un nerf thoracique, dont le territoire de distribution est moindre que celui d'un nerf segmentaire, est sensiblement réduit par rapport au volume de ce dernier. En effet, les deux branches (antérieure et postérieure) d'un nerf thoracique ne représentent qu'une partie du nerf segmentaire originel, puisqu'elles se bornent à fournir l'innervation musculaire et sensitive aux parois du tronc. Dans l'ensemble, ainsi que le fait remarquer Gegenbaur, les nerfs thoraciques sont aidés dans leurs fonctions par un nerf crânien, le pneumogastrique, et par des nerfs cervicaux, puisque les organes viscéraux et les muscles d'attache du membre supérieur au thorax sont soustraits à leur action. Les nerfs thoraciques innervent donc, par leurs branches postérieures que nous connaissons déjà, les muscles des gouttières vertébrales et la peau qui les recouvre; par leurs branches antérieures, les muscles des parois antéro-latérales du thorax et de l'abdomen avec les téguments correspondants. La situation que la plupart des branches antérieures occupent entre deux côtes consécutives les a fait désigner sous le nom général de nerfs intercostaux. On compte 12 paires de nerfs intercostaux, mais cette appellation ne peut guère s'appliquer raisonnablement qu'aux onze premières. La douzième, placée au-dessous de la 12e côte, n'est pas comprise dans un espace intercostal; elle est plus exactement sous-costale, ce qui est d'ailleurs la situation vraie de la plupart des autres paires. La position particulière de ce 12e nerf, et l'analogie frappante qu'il présente avec les deux premières branches des nerfs lombaires l'avaient fait considérer par Haller comme le 1er nerf lombaire.

Nous connaissons la manière dont se comportent les nerfs dorsaux et leurs branches postérieures; il nous reste à étudier leurs branches antérieures. Nous passerons d'abord en revue leurs caractères communs, puis nous examinerons les particularités qui caractérisent chacune d'elles.

1° CARACTÈRES COMMUNS AUX NERFS INTERCOSTAUX

Les nerfs intercostaux sont des nerfs mixtes : ils fournissent des filets moteurs à la musculature profonde du thorax et de l'abdomen (y compris les petits dentelés supérieurs et inférieurs), et des fibres sensitives aux régions tégumentaires correspondantes. Il est difficile de donner une description générale et schématique d'un nerf intercostal, car le territoire de distribution des trois premiers est sensiblement modifié par la présence du membre supérieur; de plus, la disposition des intercostaux varie suivant les régions de la poitrine où on les envisage, et ces variations paraissent liées en partie à la forme et au mode d'agencement des côtes. On sait en effet que les sept premières côtes atteignent seules la ligne médiane, tandis que les cinq dernières se portent vers les côtes supérieures ou restent flottantes. Aussi, les six premiers nerfs méritent seuls le noms d'intercostaux dans toute l'étendue de leur trajet, tandis que les autres ne

justifient cette appellation que dans une partie seulement de leur parcours. Les 7e, 8e et 9e nerfs croisent la face postérieure du cartilage de la côte située au-dessous d'eux, avant d'aborder la musculature profonde de l'abdomen, les 10e, 11e et 12e au contraire pénètrent directement dans les parois abdominales. En outre, tandis que les six premiers nerfs peuvent être considérés comme ayant une direction à peu près horizontale, les autres sont fortement obliques en bas et en avant dès le 7e, de sorte que les deux derniers intercostaux vont se ramifier dans la région sous-ombilicale.

Dans leur ensemble, les nerfs intercostaux innervent la musculature profonde du tronc et la moitié supérieure des muscles de l'abdomen, c'est-à-dire qu'ils fournissent des filets moteurs aux muscles intercostaux internes et externes, aux sur-costaux, aux sous-costaux, aux deux petits dentelés postérieurs (supérieur et inférieur), aux trois muscles larges de l'abdomen, au grand droit et au pyramidal; de plus les cinq ou six derniers participent à l'innervation du diaphragme. Les téguments correspondants ont leur innervation sensitive assurée par l'intermédiaire de branches dites *cutanées* ou *perforantes* qui s'insinuent entre les diverses masses musculaires; et, comme ces branches se disposent en deux rangées régulières disposées, l'une suivant la ligne axillaire, l'autre dans le voisinage de la ligne médiane, on désigne les premières sous le nom de *branches perforantes latérales* ou *externes*, et les autres sous celui de *branches perforantes antérieures internes* (fig. 580). Chaque nerf intercostal émet donc deux collatérales sensitives : la perforante latérale, plus volumineuse, et la perforante antérieure, plus grêle; toutefois, cette disposition n'est pas constante pour tous les nerfs intercostaux. La perforante latérale manque pour certains, ou bien ne se distribue pas à la peau du thorax; la perforante antérieure, quoique plus constante, peut aussi faire défaut (1er intercostal), elle devient double à partir du 7e nerf.

Les principales variations des nerfs intercostaux étant connues, nous allons aborder la description générale d'un nerf typique (pris entre le 3e et le 7e).

Description générale d'un nerf intercostal. — Nous étudierons *a*) l'origine et le trajet; *b*) la distribution périphérique du nerf typique.

A. ***Origine et trajet.*** — Dès que le nerf thoracique a croisé la base de l'apophyse articulaire supérieure de la vertèbre correspondante, sa branche antérieure se sépare de la branche postérieure, prend un aspect rubané, et aborde l'espace intercostal le plus souvent dans son milieu. Le nerf intercostal passe d'abord sur le ligament costo-transversaire supérieur et antérieur, puis se place à la face interne du muscle intercostal externe; il répond en dedans au fascia endothoracique et au feuillet pariétal de la plèvre sous lequel il fait une légère saillie. Ce rapport explique les irradiations douloureuses vers les rameaux perforants et les éruptions de zona que l'on rencontre au cours des affections de la plèvre (Luschka). Le nerf continue son trajet jusqu'à l'angle postérieur de la côte; parvenu au point où apparaissent les fibres de l'intercostal interne, il s'insinue entre ce muscle et l'intercostal externe, et prend alors une position particulière sur laquelle Souligoux (Th. Paris, 1894) paraît avoir le premier attiré l'attention. D'après cet auteur (Voy. t. II, p. 529), dans toute l'étendue de la gouttière costale, les fibres supérieures d'insertion de l'inter-

costal interne se dédoublent pour se fixer, partie à la lèvre externe, partie à la lèvre interne de cette gouttière. C'est dans l'interstice musculaire formé par cette double insertion, et directement sous la gouttière costale, que cheminent le nerf et les vaisseaux intercostaux (fig. 579, A). Une telle disposition se maintient tout le long de la gouttière, c'est-à-dire jusqu'au niveau de l'angle antérieur de la côte où le nerf présente les rapports décrits par tous les classiques et se trouve placé entre l'intercostal interne en dedans et l'intercostal externe en dehors (fig. 579, B). La description donnée par Souligoux, si elle n'est pas absolument la règle, se vérifiait dans la majorité des cas qu'il nous a été donné d'observer.

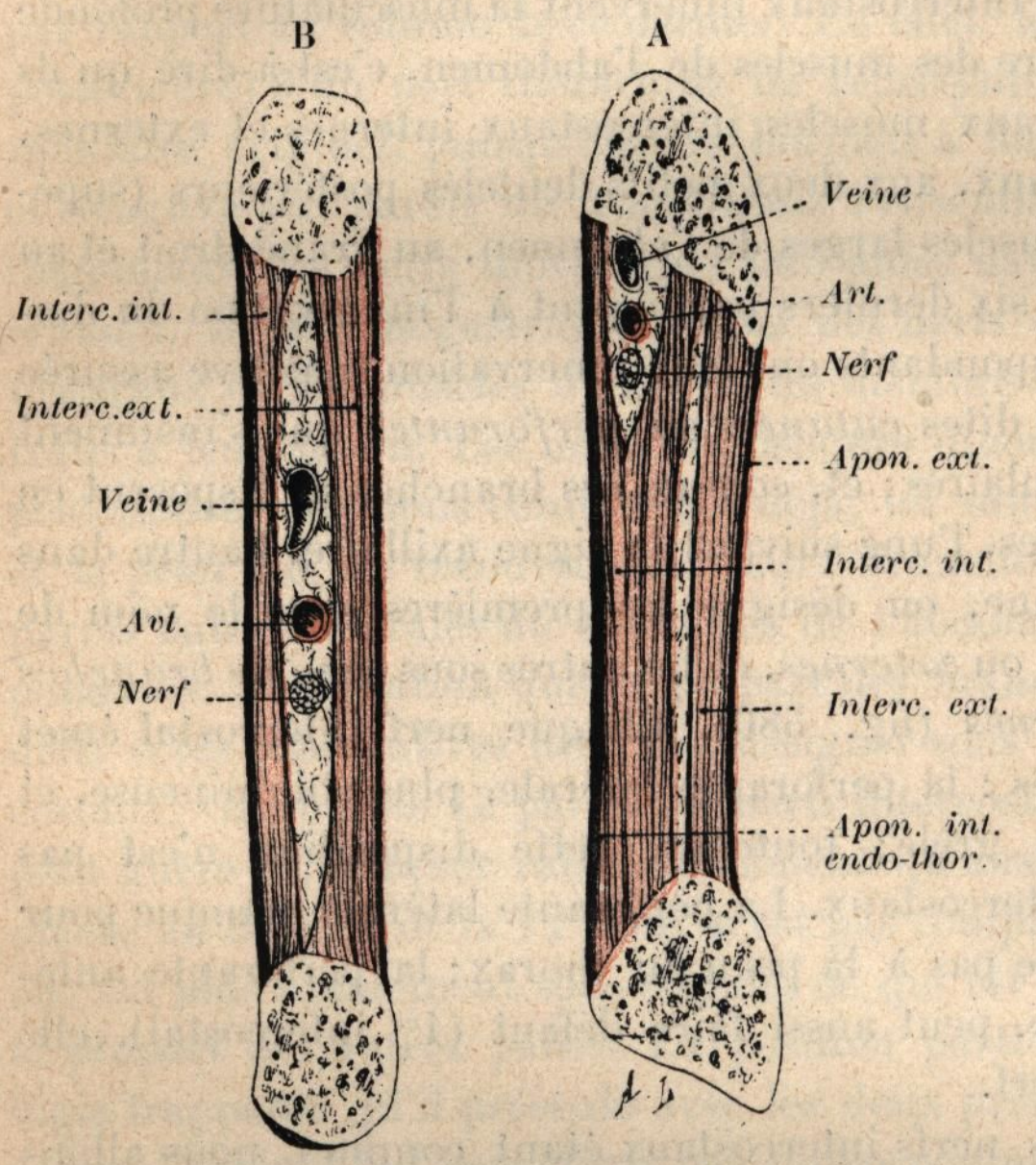

Fig. 579. — Rapports d'un nerf intercostal. (D'après Poirier.)

En A, la coupe intéresse la gouttière costale. — En B, elle passe plus en avant.

Dans la partie antérieure ou terminale de son trajet, le nerf occupe à peu près le milieu de l'espace intercostal, compris entre les deux muscles jusqu'au point où cessent les fibres de l'intercostal externe (fig. 580). Dès lors, il se trouve placé à la surface de l'intercostal interne qui, au voisinage du sternum, le sépare des vaisseaux mammaires internes; les fibres aponévrotiques continuant l'intercostal externe le recouvrent en avant.

Nous avons vu que le nerf cheminait en compagnie des vaisseaux intercostaux. Dans toute l'étendue de l'espace intercostal les rapports qu'affectent ces organes entre eux sont les mêmes : le nerf est toujours situé au-dessous de l'artère, qui est sous-jacente à la veine et enveloppée dans la même gaine vasculaire. Ce sont les vaisseaux qui, vers le milieu de la côte, occupent la gouttière costale avec laquelle le nerf ne présente plus alors que des rapports éloignés.

B. ***Distribution***. — Dans son trajet, le nerf intercostal donne : 1° des branches musculaires; 2° des branches cutanées; 3° des branches anastomotiques.

1° Branches musculaires. — Chacun des nerfs intercostaux fournit des branches à la musculature profonde du tronc; mais le mode de distribution varie suivant que l'on examine les nerfs des sept premiers ou des cinq derniers espaces intercostaux,

a) Nerfs des sept premiers espaces intercostaux. — Tout le long de l'espace intercostal, le tronc du nerf donne à angle aigu une série de petits filets qui se rendent dans les muscles sous-costaux et dans les intercostaux interne et

externe. Assez souvent un rameau un peu plus volumineux se détache du nerf intercostal vers le quart postérieur de l'espace correspondant, accompagne l'artère intercostale inférieure, donne quelques branches secondaires et vient, après un trajet de longueur variable, se réunir au tronc originel; on le désigne sous le nom de *rameau inférieur* (Henle, Schwalbe).

Parmi les filets musculaires, quelques-uns perforent l'intercostal interne et se perdent dans les muscles de l'espace situé au-dessous. A l'origine de l'espace intercostal, contre le ligament costo-transversaire, le nerf envoie un filet qui traverse le muscle intercostal externe et qui se perd à la face profonde du

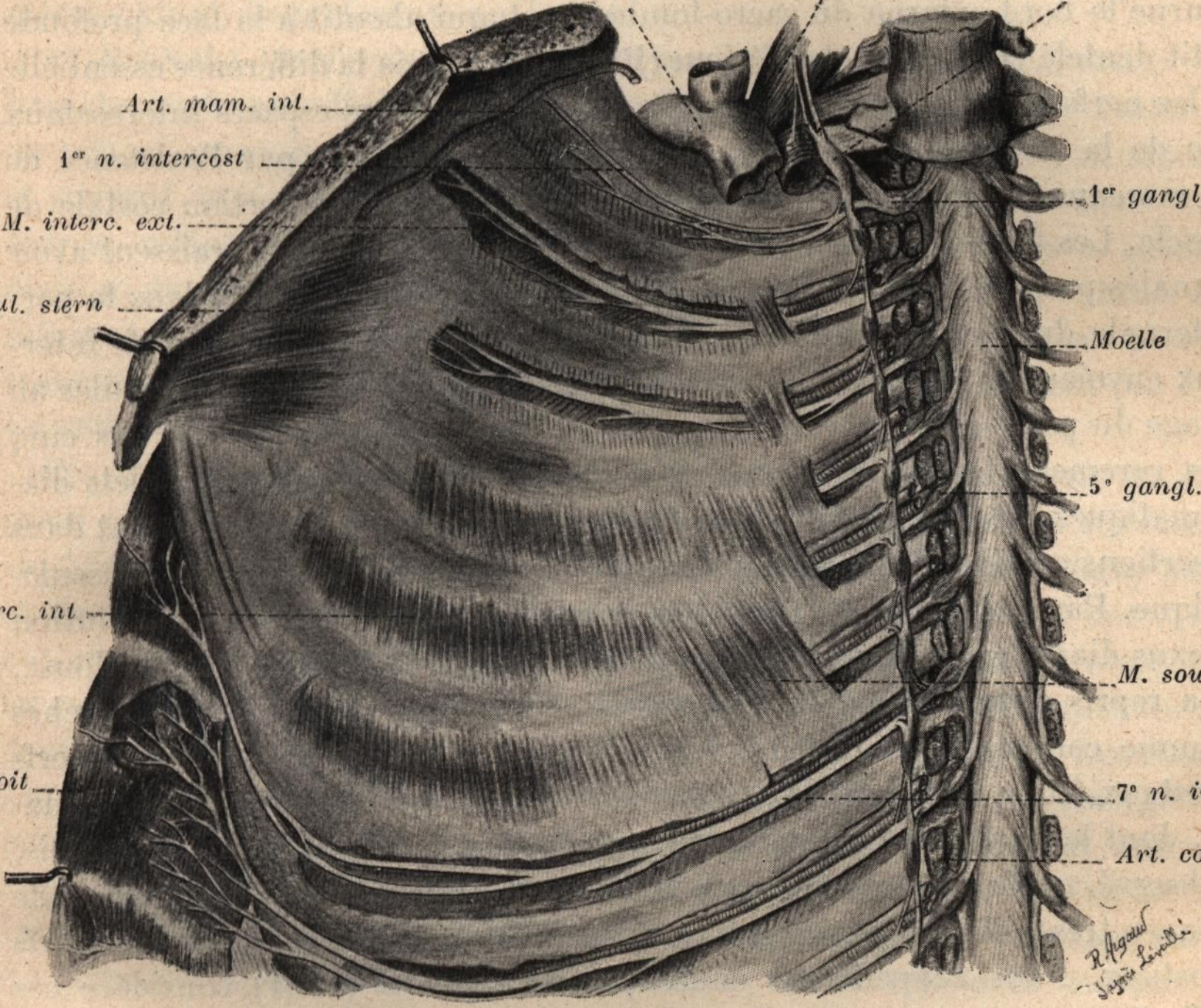

Fig. 580. — Les neuf premiers nerfs intercostaux vus par l'intérieur de la cavité thoracique. (D'après Hirschfeld.)

muscle sur-costal. Tout près de l'angle postérieur de la côte, les nerfs des 1er, 2e, 3e et 4e espaces intercostaux envoient chacun un petit rameau nerveux pour chacune des digitations du petit dentelé postérieur et supérieur, Ce rameau se dirige vers la région postérieure du tronc, croise le bord externe du muscle sacro-lombaire et aboutit à la face antérieure ou profonde des digitations du petit dentelé postérieur et supérieur (Rielander). Rappelons que, d'après cet auteur, il existe fréquemment un petit nerf issu du plexus brachial (Voy. p. 885) destiné à ce même muscle; ajoutons encore que le 1er nerf thoracique fournit au sacro-lombaire un petit filet tantôt distinct, tantôt issu du rameau du petit dentelé.

Arrivé à la partie antérieure de l'espace intercostal, chaque nerf, depuis le 3e jusqu'au 6e, donne encore un rameau musculaire qui perfore le muscle inter-

[*A. SOULIÉ.*]

costal, pour aboutir au faisceau correspondant du triangulaire du sternum qu'il aborde par son côté externe. Enfin, les 5e, 6e et 7e nerfs intercostaux émettent à peu près au même niveau des filets antérieurs qui se rendent aux faisceaux supérieurs du grand droit; le 7e intercostal envoie fréquemment aussi un fin ramuscule au transverse de l'abdomen.

b) *Nerfs des cinq derniers espaces intercostaux.* — Dans l'espace intercostal, la disposition générale et la distribution des cinq derniers nerfs intercostaux, à l'exception toutefois du 12e, est la même que celle des sept premiers; ils innervent l'intercostal externe, l'intercostal interne, le sous-costal et le surcostal. En outre, les 9e, 10e et 11e nerfs envoient en arrière un petit filet qui contourne le bord externe du sacro-lombaire et qui aboutit à la face profonde du petit dentelé postérieur et inférieur (Rielander). Mais la différence essentielle entre les nerfs des cinq derniers et ceux des sept premiers espaces intercostaux résulte de la présence du diaphragme; elle se manifeste par l'existence de petits rameaux nerveux qui se dirigent en dedans dans la portion costale de ce muscle. Les filets diaphragmatiques des nerfs intercostaux paraissent avoir été signalés pour la première fois par Baur (1818) qui les a suivis dans la portion sternale du diaphragme. D'après Valentin, les sept derniers nerfs intercostaux envoient dans la partie charnue du diaphragme de fins ramuscules au voisinage du point où ils perforent ce muscle. Pour Luschka, ce sont les cinq et plus rarement les six derniers intercostaux qui fournissent des filets diaphragmatiques; ceux-ci perforent les intercostaux internes et s'enfoncent dans les insertions costales du diaphragme avec les branches de l'artère musculo-phrénique. Pansini (1892) les considère comme prenant part à la constitution des plexus diaphragmatiques. Cavalié (*J. de l'Anat.*, 1895, et Th. de Toulouse, 1898) a repris cette étude chez l'homme et l'a complétée par des recherches d'anatomie comparée. Il conclut que, chez l'homme les six derniers nerfs intercostaux (et en particulier les 7e, 8e et 11e) donnent des filets diaphragmatiques, dont le territoire de distribution est d'ailleurs assez restreint. Toutefois, il a observé expérimentalement, chez divers animaux, des phénomènes de suppléance très nets du phrénique par les filets diaphragmatiques des nerfs intercostaux. Nous rappellerons enfin que V. Gössnitz (1901) considère ces filets diaphragmatiques comme de nature sensitive et destinés au revêtement pleural du diaphragme.

Lorsque les cinq derniers nerfs intercostaux ont parcouru tout l'espace correspondant, ils abordent la paroi abdominale entre le petit oblique et le transverse, dans l'interstice celluleux desquels ils cheminent en donnant à angle aigu de fins ramuscules destinés à ces deux muscles. Quelques filets traversent le petit oblique pour se rendre au grand oblique. Parvenus contre la gaine du grand droit, les intercostaux la perforent par de petites boutonnières spéciales et se placent à la face postérieure du muscle qu'ils innervent par plusieurs filets ascendants et descendants. Le pyramidal, lorsqu'il est bien développé, reçoit quelques fins filets provenant du 12e nerf intercostal. D'après les statistiques de Russel Bardeen (1902), le premier des nerfs intercostaux qui se distribue aux muscles de l'abdomen (droits et obliques) était dans 10 cas le 7e et dans 6 cas le 8e intercostal; 10 fois sur 16 cas, les deux premiers nerfs lombaires envoyaient des filets au grand droit; mais 96 fois sur 112 c'était le 12^e

intercostal qui était le dernier nerf pénétrant dans la gaine du grand droit et innervant le pyramidal.

Les branches musculaires comprennent, en outre des rameaux moteurs, quelques fibres sensitives en relation avec la sensibilité musculaire; de plus, elles envoient à la plèvre pariétale directement, ou à travers l'intercostal interne, des filets sensitifs, bien décrits par Baur; certains peuvent être suivis jusqu'à la plèvre médiastine.

2° **Branches cutanées** (fig. 581). — Chaque nerf intercostal donne : *a*) à la partie moyenne de son trajet, une branche cutanée, dite perforante latérale; *b*) à la partie antérieure de l'espace intercostal, une seconde branche de même nature, la perforante antérieure.

a) *Branche perforante latérale* (Rameau cutané latéral, Anat. Nom.). — La branche perforante latérale se détache à angle aigu du tronc de l'intercostal, un peu en avant de l'angle postérieur de la côte. Son volume est au moins égal et souvent supérieur à celui du nerf qui continue à cheminer dans l'espace correspondant; aussi la plupart des classiques admettent-ils, en ce point, une division du nerf intercostal en deux rameaux : l'un externe ou cutané, l'autre interne ou musculo-cutané. Les rapports de ce dernier, identiques à ceux du tronc originel qu'il continue comme direction, ne nous permettent pas d'adopter cette manière de voir.

Dès son origine, la branche perforante se tourne brusquement en dehors, passe sous le rebord costal, traverse l'intercostal interne près de ses insertions supérieures et vient émerger à peu près à égale distance de la ligne axillaire et de la ligne mamelonnaire (Schwalbe). Après un court trajet entre la face antérieure de l'intercostal externe et la face profonde du grand dentelé, la perforante latérale vient sortir au voisinage des insertions antérieures du grand dentelé pour les sept premières paires intercostales, et entre les insertions du grand dorsal et du grand oblique pour les cinq dernières. L'émergence des perforantes ne se fait pas sur une même ligne droite, mais suivant une courbe à concavité dirigée en arrière, et dont le sommet répond à la sixième perforante latérale. Il n'existe en général que onze perforantes latérales, car celle du premier espace fait constamment défaut; on la considère comme représentée par les fibres radiculaires du premier nerf dorsal qui participent à la constitution du plexus brachial.

Aussitôt après son émergence et assez souvent sous le grand dentelé ou sous le grand oblique, chaque perforante latérale se divise en deux rameaux secondaires, l'un antérieur, l'autre postérieur. Chacun de ces rameaux traverse le fascia superficialis et se distribue en une série de filets sensitifs dans la peau de la région latérale du tronc et de l'abdomen. Les rameaux postérieurs des perforantes latérales du 3e au 7e nerf intercostal croisent la direction du grand dentelé et embrassent dans leur concavité le bord antérieur du grand dorsal, tandis que les rameaux antérieurs de ces mêmes nerfs contournent le bord externe du grand pectoral. Les rameaux antérieurs, surtout chez la femme, fournissent à la fois des filets cutanés à la région mammaire et de petites branches destinées à la partie externe de la mamelle. Celles-ci abordent la glande par sa partie profonde et parviennent jusqu'à sa surface; quelques-unes peuvent être suivies sur les canaux galactophores le long desquels elles se rami-

[*A. SOULIÉ.*]

fient. Il faut cependant faire exception pour les filets de la 6e perforante latérale qui rampent sur la portion convexe de la mamelle et arrivent au contact du mamelon, qu'ils innervent avant de s'enfoncer dans la profondeur de la glande (Eckhard). Parmi les rameaux postérieurs des sept premières perforantes latérales, certains ont une distribution particulière : le rameau de la 2e et quelquefois celui de la 3e s'anastomosent avec l'accessoire du brachial cutané interne pour devenir le nerf intercosto-huméral (Voy. p. 929); ceux des 3e, 4e, 5e et 6e présentent un trajet sensiblement ascendant et vont innerver les téguments de la région externe de l'omoplate.

Les perforantes latérales de la 7e à la 11e fournissent les fibres sensitives à la région latérale de l'abdomen; leurs rameaux antérieurs arrivent jusqu'à la gaine du grand droit. Dans leur ensemble, elles sont fortement obliques vers la partie inférieure du tronc; d'après Griffith et Olivier, l'émergence de la 7e perforante se fait sur le plan horizontal passant par l'épine de la 12e vertèbre dorsale, et le territoire de distribution de la 10e répond à la région située immédiatement au-dessous de l'ombilic. Les deux rameaux de la 12e perforante deviennent sous-cutanés directement au-dessus de la crête iliaque, et les filets de distribution du rameau antérieur vont se perdre dans les téguments de la partie antéro-latérale de la fesse; quelques-uns sont encore visibles sur la saillie du grand trochanter. Il importe cependant de remarquer que l'étendue du territoire cutané du 12e intercostal et celle du 1er nerf lombaire varient en raison inverse.

Comme les six premières perforantes latérales sont plus spécialement destinées à la poitrine, on les désigne parfois sous le nom de nerfs cutanés latéraux de la poitrine ou de nerfs pectoraux latéraux; les six dernières, à cause de leur distribution, s'appellent alors nerfs cutanés latéraux de l'abdomeu ou nerfs abdominaux latéraux.

b) Branche perforante antérieure (Rameau cutané antérieur, Anat. Nom.). — La perforante antérieure représente les filets sensitifs terminaux du nerf intercostal. Cela est surtout net pour les 3e, 4e, 5e et 6e espaces où l'on voit ce nerf se diviser en deux branches, une postérieure motrice qui se rend au triangulaire du sternum, et une antérieure sensitive qui aboutit à la peau : c'est la perforante antérieure. Celle-ci, d'abord située sous la bandelette aponévrotique qui continue l'intercostal externe, la traverse et se place à la face profonde du grand pectoral, qu'elle perfore près de ses insertions sternales. A la surface antérieure de ce muscle, la perforante antérieure, comme la perforante latérale, se divise en deux rameaux : l'un interne très grêle, l'autre externe plus volumineux.

Les perforantes antérieures de la poitrine présentent cette seule particularité intéressante, que les rameaux externes des 2e, 3e et 4e se rendent à la peau de la région interne de la mamelle. Les perforantes antérieures de l'abdomen (en général à partir de la 6e), sont souvent au nombre de deux pour chaque nerf. Dans ce cas, le nerf intercostal fournit un premier rameau lorsqu'il pénètre dans la gaine du muscle droit : c'est le rameau externe de la perforante antérieure; puis, continuant son trajet sous le grand droit, il vient en donner un second contre la ligne blanche : c'est le rameau interne de la perforante antérieure. Par analogie avec la terminologie employée pour les perforantes laté-

rales, on appelle les perforantes antérieures des six premiers intercostaux : nerfs cutanés antérieurs de la poitrine, tandis que les six dernières prennent le nom de nerfs cutanés antérieurs de l'abdomen.

3° **Branches anastomotiques.** — Il existe une anastomose régulière et con-

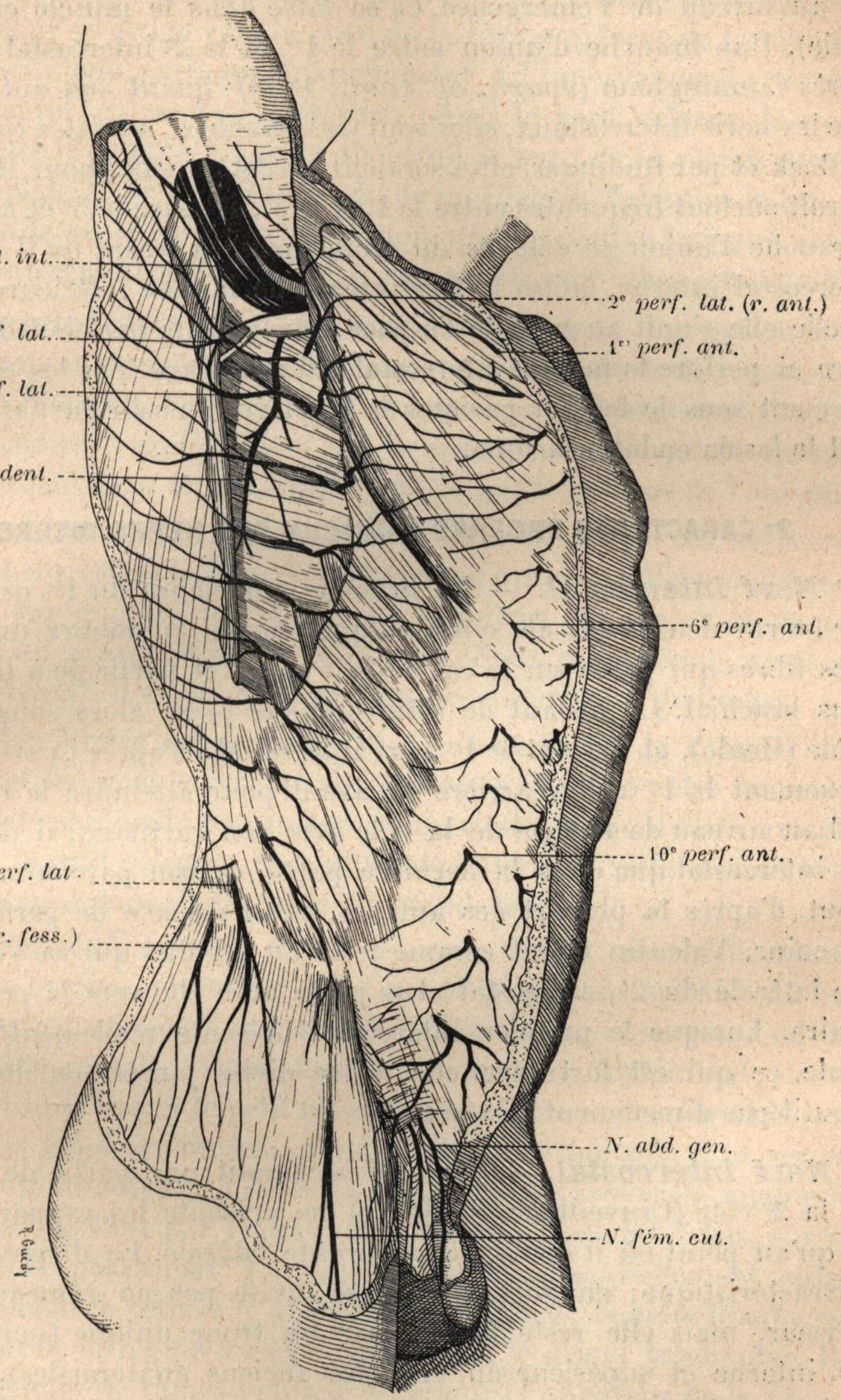

Fig. 581. — Nerfs intercostaux. (D'après Hirschfeld.)
Branches cutanées.

stante entre chaque nerf intercostal et la chaîne du sympathique thoracique; elle se fait par l'intermédiaire de deux et quelquefois de quatre rameaux communicants (Voy. Sympathique). Ces filets nerveux abandonnent le nerf intercostal dès son origine, et se dirigent obliquement en dedans, l'un en haut, l'autre en bas, vers chacun des ganglions voisins; dans certains cas, au lieu de

[A. SOULIÉ.]

se porter vers le ganglion, ils se fusionnent avec le cordon du sympathique.

Il n'est pas rare de voir un nerf intercostal s'unir avec le nerf voisin. L'anastomose entre le 8e cervical et le 1er dorsal, ainsi que celle entre le 12e nerf dorsal et le 1er lombaire, sont constantes; cette dernière paraît manquer quelquefois, au niveau de l'émergence, et se faire dans le muscle carré des lombes (Henle). Une branche d'union entre le 1er et le 2e intercostal serait la règle, d'après Cunningham (*Journ. of Anat.*, 1878); quant aux autres anastomoses entre les nerfs intercostaux, elles sont très discutées. Admises comme constantes par Bock et par Rüdinger, elles seraient exceptionnelles pour Henle; C. Krause les croit surtout fréquentes entre le 4e et le 5e, et entre le 5e et le 6e. En général, la branche d'union se détache du tronc nerveux avant qu'il ait pénétré sous l'intercostal interne, croise la face interne de la côte inférieure, au-dessous de laquelle elle s'unit au nerf de l'espace sous-jacent; parfois, elle est plus antérieure et perfore le muscle intercostal interne. Dans tous les cas, elle apparaît nettement sous le feuillet pariétal de la plèvre au sein du tissu cellulaire formant le fascia endothoracique.

2° CARACTÈRES PROPRES A CHACUN DES NERFS INTERCOSTAUX

1er ***Nerf intercostal***. — La branche antérieure du 1er nerf dorsal, après avoir fourni deux filets au sympathique, envoie au dehors une grosse partie de ses fibres qui passe sur le col de la 1re côte et participe à la formation du plexus brachial. Le restant de cette branche passe alors sous ou derrière la 1re côte (Henle), et devient le 1er nerf intercostal. D'après Cruveilhier, il croise obliquement la 1re côte d'arrière en avant pour atteindre le 1er espace intercostal au niveau de l'union de la côte avec son cartilage; il n'est donc réellement intercostal que dans la dernière partie de son parcours. Il se distingue surtout, d'après la plupart des auteurs, par l'absence de perforante latérale; néanmoins, Valentin décrit comme telle un fin filet qui va s'unir à la perforante latérale du 2e intercostal et se porte avec elle vers la peau de la région axillaire. Lorsque le premier intercostal présente réellement une perforante latérale, ce qui est fort rare, elle ne se divise jamais en deux rameaux et n'aboutit pas directement à la peau.

2e ***Nerf intercostal***. — Ce nerf accomplit une partie de son trajet derrière la 2e côte (Cruveilhier, Henle), et ne présente les rapports des intercostaux qu'au point où il donne sa perforante latérale. La disposition de celle-ci est caractéristique; en effet, elle ne se divise pas en rameaux antérieur et postérieur, mais elle reste formée par un tronc unique (nerf cutané postérieur, interne et supérieur du bras des anciens anatomistes). Cette branche se dirige en dehors et en arrière vers le creux axillaire qu'elle traverse à sa base, pour aller se fusionner avec l'accessoire du brachial cutané interne, et constituer le nerf intercosto-huméral de Hyrtl (Voy. p. 929). Nous rappellerons que, d'après Cunningham, l'anastomose du 1er et du 2e intercostal, vers leur origine, est très fréquente chez l'homme. Les recherches plus récentes d'Adolphi (*Anat. Anz.*, 1898) montrent que « le plexus brachial est plus développé que de coutume du côté proximal (c'est-à-dire vers la région cervicale) lorsque le deuxième nerf thoracique est destiné en totalité au thorax ». En

d'autres termes, lorsque le 2e nerf intercostal se distribue au thorax, la quantité des fibres fournie par la 4e cervicale au plexus brachial est plus considérable.

3e ***Nerf intercostal.*** — La seule particularité qu'il présente résulte de la distribution de sa perforante latérale. Celle-ci se divise nettement en deux rameaux ; l'antérieur se dirige vers la peau de la région externe de la mamelle, tandis que le postérieur participe fréquemment à l'innervation du membre supérieur. En général, ce rameau postérieur croise le bord externe du grand dorsal contre lequel il se réfléchit pour aboutir à la peau de la région postéro-externe de l'omoplate et postéro-interne du bras. D'après Valentin, le rameau postérieur ou une de ses subdivisions s'anastomoserait presque toujours avec la perforante du 2e intercostal et contribuerait à former le nerf intercosto-huméral.

4e et 5e ***Nerfs intercostaux.*** — Ce sont les types de la description générale ; comme détails intéressants, nous signalerons le mode de distribution de leurs perforantes latérales dont les rameaux antérieurs fournissent des filets à la glande mammaire et au tégument qui la recouvre, tandis que les rameaux postérieurs se perdent dans la peau qui revêt la partie externe de l'omoplate.

6e et 7e ***Nerfs intercostaux.*** — La branche terminale de ces nerfs croise le cartilage costal correspondant, puis donne deux ordres de filets moteurs, les uns destinés au triangulaire du sternum, les autres au grand et au petit oblique, ainsi qu'au grand droit de l'abdomen. Nous rappellerons aussi qu'à partir du 6e intercostal, il existe deux perforantes antérieures distinctes.

8e, 9e, 10e et 11e ***Nerfs intercostaux.*** — A sa sortie de l'espace intercostal, chaque nerf thoracique devient abdominal et chemine entre les muscles de la paroi ventrale analogues aux intercostaux, c'est dire qu'il se trouve placé entre le grand et le petit oblique. La perforante antérieure externe naît tantôt en dehors, tantôt en dedans de la gaine du grand droit.

12e ***Nerf intercostal.*** — *Syn. :* Nerf sous-costal ; 1er nerf lombaire de Haller. — Aussitôt après son origine, ce nerf se place sur les insertions costales du carré des lombes ; il traverse ensuite l'aponévrose du transverse et se divise en deux rameaux, l'un abdominal, l'autre fessier. Le rameau abdominal chemine d'abord entre le transverse et le petit oblique, puis entre ce dernier et le grand oblique, jusqu'à la gaine du muscle grand droit contre laquelle il se comporte comme les autres intercostaux ; d'après la statistique de la Société anatomique de Londres publiée en 1891 par Thomson, ce rameau innervait 7 fois, sur 8 cas observés, le muscle pyramidal. Le rameau fessier, essentiellement cutané, perfore successivement le petit et le grand oblique près de la crête iliaque, et se distribue à la peau de la région fessière jusque vers le grand trochanter. Bock lui avait donné le nom de rameau cutané supérieur et antérieur de la fesse.

Variétés et anomalies. — Les rameaux postérieurs des perforantes latérales peuvent faire défaut (Dixon). — La perforante antérieure du 1er intercostal manque quelquefois. (Valentin). — Schwan et Flesch ont observé un filet musculaire du 2e intercostal pour le grand pectoral. Brooks a vu également un fin ramuscule de ce nerf se perdre à la face profonde du petit pectoral. — La perforante latérale du 12e intercostal est fournie par le 1re nerf lombaire (Griffith, 1891) ; dans certains cas, elle est très grêle et ne dépasse guère la crête iliaque. — Cruveilhier a rencontré sur un sujet présentant une 13e côte, un 13e nerf intercostal participant de la distribution du 12e et du 1er lombaire. Il donnait un rameau fessier et un mince filet iléo-scrotal ; une fine anastomose l'unissait au 1er lombaire. Les nerfs lombaires étaient, dans ce cas, réduits à quatre.

[*A. SOULIÉ.*]

Bibliographie. — A propos des nerfs intercostaux, voir : KOHLBRUGGE. Die Homotypie des Halses und Rumpfes. Eine vergleichende Untersuchung der Hals- und Brustnerven und ihrer Muskeln. *Archiv. für Anatomie*, 1898, Heft II und III. — RUSSEL-BARDEEN. A statistical study of the abdominal and border-nerves in man. *Amer. Journal of Anatomy*, vol. I, p. 203, 1902.

Distribution cutanée des nerfs intercostaux. — C'est sur les nerfs intercostaux qu'ont principalement porté les recherches destinées à limiter les champs segmentaires de l'innervation sensitive. Nous avons vu que, d'après les recherches expérimentales de Sherrington, chaque territoire était tributaire de trois racines consécutives. Plus récemment, Mertens (*Anat. Anz.*, 1898) a pu suivre par des dissections minutieuses les terminaisons ultimes des perforantes latérales, et aboutir à des conclusions identiques. Cet auteur a principalement étudié les 4e et 5e nerfs intercostaux : le territoire d'innervation du 4e nerf commençait avec le 3e espace et finissait avec le 6e, celui du 5e s'étendait de la 3e à la 7e côte ; la peau de la région comprise entre la 4e et la 6e côte avait, pour nerfs sensitifs principaux, le 4e et le 5e intercostal.

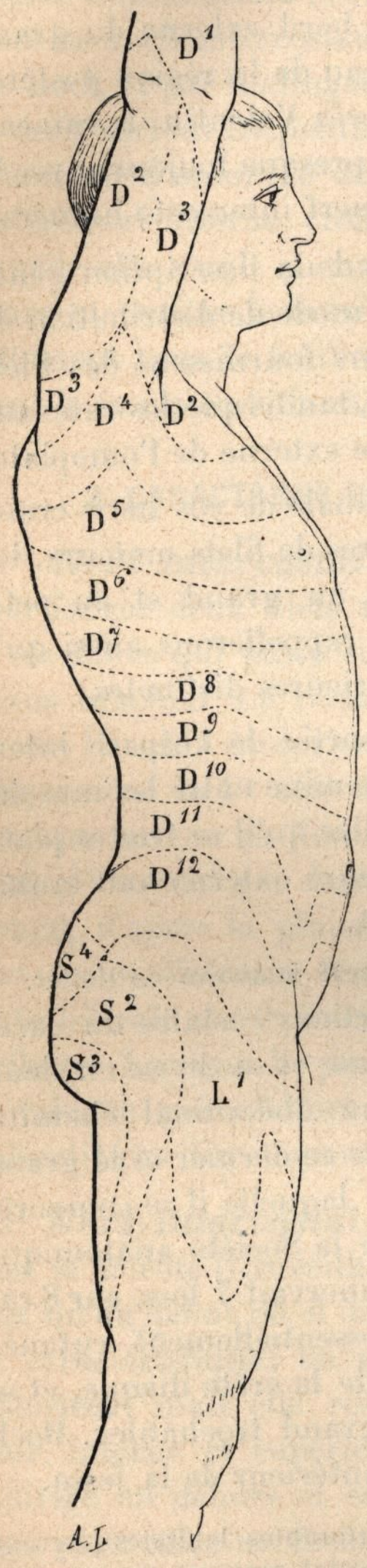

FIG. 582. — Champs cutanés segmentaires des nerfs du tronc. (D'après Head.)

Head, à la suite de nombreuses recherches cliniques, est parvenu à établir les limites des champs segmentaires sur la poitrine et sur l'abdomen. Nous allons exposer les résultats obtenus par cet auteur, qui diffèrent peu dans l'ensemble de ceux auxquels ont abouti Thorburn, Mackensie, Allen Starr, etc., et qui s'appuient, en outre, sur un nombre considérable d'observations. Il est certain qu'une étude plus complète des troubles de la sensibilité au cours des affections médullaires ou des traumatismes de la colonne vertébrale amènera quelques modifications dans les « zones » de Head, mais elles présentent actuellement un caractère scientifique tel qu'on doit les considérer comme suffisamment exactes. Il ne faut pas oublier d'ailleurs que ces champs segmentaires ne représentent pas les zones de distribution des nerfs cutanés, mais qu'ils sont l'expression du type métamérique de la substance grise de la moelle. Les champs segmentaires ont été déterminés à la suite de troubles trophiques (zona), où d'après les irradiations douloureuses consécutives à des lésions d'organes ; ils ne paraissent pas empiéter les uns sur les autres comme les territoires de la sensibilité tactile qui se recouvrent et se pénètrent, si bien que la section d'une racine rachidienne paraît sans effet (Sherrington). Il n'existe pas, enfin, une concordance absolue entre ces champs segmentaires et la distribution du nerf intercostal

de même ordre; ainsi le territoire du 3e segment dorsal, D_3, paraît plutôt répondre à la distribution du 2e nerf intercostal. Ces réserves étant faites, nous allons énumérer les zones de distribution sensitives d'après Head.

La 1re zone, dite *dorso-cubitale* (D_1), correspond en arrière à la 1re vertèbre dorsale, et en avant au 2e espace intercostal. Dans le membre supérieur, elle s'étend sur la moitié cubitale de l'avant-bras et de la main jusqu'à la racine du petit doigt.

La 2e zone, *scapulo-brachiale* (D_2), répond à la 2e vertèbre dorsale, à la fosse sus-épineuse, et à la partie externe du 3e espace intercostal. Dans le membre supérieur, elle est représentée par la partie postéro-interne du bras.

La 3e zone, *dorso-axillaire* (D_3), commence à l'apophyse épineuse de la 3e vertèbre dorsale et se continue sur l'épine de l'omoplate et sur la région antéro-externe du bras. Sur la face antérieure du thorax, elle se manifeste par une bande qui occupe la portion interne du 3e espace intercostal.

La 4e zone, *scapulo-axillaire* (D_4), s'étale entre les deux omoplates vers l'apophyse épineuse de la 4e dorsale. Elle répond à l'angle inférieur du scapulum et atteint latéralement la base du creux axillaire, pour venir s'étendre en avant dans le 4e espace intercostal au-dessus du mamelon.

La 5e zone, *sous-scapulo-sous-mammaire* (D_5), est figurée par une bande étendue depuis la 5e vertèbre dorsale jusqu'au-dessous du mamelon, dans les 5e et 6e espaces intercostaux.

La 6e zone, *sous-scapulo-sous-xiphoïdienne* (D_6), a la forme d'une ceinture assez régulière qui va de la 6e vertèbre dorsale à l'angle xiphoïdien.

La 7e zone, *épigastrique* (D_7), a son origine dans l'espace compris entre la 7e et la 9e apophyse épineuse; elle s'étend transversalement à 5 centimètres au-dessous de l'angle inférieur de l'omoplate et se termine, en recouvrant le 8e espace intercostal, à deux travers de doigt au-dessous de l'appendice xiphoïde.

La 8e zone, *supra-ombilicale* (D_8), commence dans l'intervalle qui sépare la 7e apophyse épineuse de la 11e, longe la 9e côte, et aboutit en avant contre l'ombilic.

La 9e zone, *sous-ombilicale* (D_9), répond à la 11e et 12e vertèbre dorsale, passe sur la 12e côte, et finit inférieurement à 2 centimètres au-dessous de l'ombilic.

La 10e zone, *sacro-iliaque* (D_{10}), est une des plus larges; elle correspond aux 3 premières vertèbres lombaires, croise la crête iliaque, et s'étale dans la région sous-ombilicale au-dessous de la précédente.

La 11e zone, *sacro-fémorale* (D_{11}), commence à la 4 vertèbre lombaire, longe la crête iliaque, et vient se terminer sur la ligne blanche, en côtoyant l'arcade crurale.

La 12e zone, *glutéo-fémorale* (D_{12}), répond à toute la crête sacrée, à la partie du territoire de la fesse située au-dessus du grand trochanter, à la région inguinale, et s'étale sur la ligne médiane, vers le pubis et au-dessus de la verge.

Ces deux derniers champs représentent le territoire de distribution anatomique du 12e nerf intercostal et des deux premiers nerfs lombaires; c'est d'ailleurs ce qui résulte des observations de Thorburn relatives à des traumatismes de la portion dorso-lombaire de la colonne vertébrale.

A cette description schématisée dans la figure 582, nous croyons utile d'ajouter, au point de vue pratique, le tableau dressé par Head « des zones ou points de l'action viscérale ». Ce tableau représente les nerfs segmentaires suivant lesquels se font les irradiations douloureuses au cours des diverses affections des viscères thoraciques et abdominaux. Les fibres sensitives des organes internes pénètrent en effet dans la moelle par l'intermédiaire des rameaux communicants et des racines postérieures; ce sont probablement les fibres nerveuses des racines postérieures que Kölliker a vues se continuer directement avec les filets viscéraux du sympathique (Voy. Généralités sur le sympathique). Ces fibres portent les irritations douloureuses dans le segment correspondant de la moelle, d'où elles s'irradient dans tous les nerfs périphériques tributaires de ce segment. C'est ce fait que met en évidence l'hypothèse formulée par Ross : « La douleur, dans les cas de lésions des viscères, est rapportée aux parties innervées par les fibres somatiques sensitives ayant leur origine dans les nerfs qui contiennent les fibres sensitives des organes viscéraux malades, la diffusion de la douleur se faisant dans le segment correspondant de la substance grise de

la moelle » (Ross, d'après G. Thane). Chacun sait, en effet, que le point de côté de la pneumonie est une irradiation douloureuse localisée dans le 4ᵉ et 5ᵉ espace intercostal, et qu'il résulte de l'excitation des nerfs du poumon par le processus inflammatoire.

Quoique, parmi les organes thoraciques et abdominaux, certains soient en relation par leurs nerfs avec les paires lombaires et sacrées, nous n'avons pas cru devoir les séparer de ceux qui sont tributaires des paires dorsales, et nous avons reproduit sous forme de tableau les relations établies par Head entre les viscères et les nerfs segmentaires du tronc.

Tableau indiquant les relations qui existent entre les viscères thoraciques et abdominaux, les segments médullaires, et les nerfs périphériques du tronc (d'après Head).

Les points d'interrogation qui suivent les indications de certaines paires nerveuses signifient que les irradiations douloureuses ne se font pas d'une façon constante dans le champ de distribution de ces nerfs.

ORGANES	PAIRES NERVEUSES SUIVANT LESQUELLES SE FONT LES IRRADIATIONS DOULOUREUSES PARIÉTALES DANS LES LÉSIONS VISCÉRALES	REMARQUES
Cœur et aorte	D_1. D_2. D_3. D_4.	Dans l'angine de poitrine, les réflexes douloureux s'étendent d'une part dans le bras, suivant les territoires de distribution de D_1, de D_2 et de D_3, et d'autre part dans la région thoracique suivant les segments D_5, D_6, D_7, D_8 et D_9.
Poumons	D_1. D_2. D_3. D_4. D_5.	Le point de côté de la pneumonie est plus spécialement localisé dans les 4ᵉ et 5ᵉ espaces intercostaux ; accessoirement les irradiations douloureuses peuvent s'étendre dans les champs segmentaires D_6 et D_7.
Œsophage	D_5. D_6. D_7. D_8.	
Estomac. Région cardiaque	D_6. D_7.	Point xiphoïdien et point rachidien dans l'ulcère de l'estomac.
Estomac. Région pylorique	D_8. D_9.	
Intestin grêle et gros intestin	D_9. D_{10}. D_{11}. D_{12}?	Douleurs dorso-lombaires dans le cancer de l'intestin ou du mésentère.
Rectum	S_2. S_3. S_4.	
Foie	D_8. D_9. D_{10}?	
Vésicule biliaire	D_5? D_6. D_7. D_8. D_9. D_{10}?	Les irradiations douloureuses, dans les cas de calculs biliaires, se font surtout dans les 8ᵉ et 9ᵉ espaces intercostaux, plus rarement dans les 9ᵉ et 10ᵉ.
Rein et bassinet	D_{10}? D_{11}. D_{12}.	Douleurs en ceinture dans le cancer du rein.

Uretère		D_{11}. D_{12}. L_1.	Douleurs en ceinture et irradiations vers les nerfs du plexus lombaire dans les coliques néphrétiques.
Vessie	Tunique musculeuse	D_{11}. D_{12}. L_1.	Douleurs dorso-lombaires dans les cystites.
	Tunique muqueuse	S_2 S_3. S_4.	Douleurs consécutives aux irritations par les corps étrangers (calculs, etc.).
Utérus	Corps	D_{10}. D_{11}. D_{12}. L_1.	Douleurs dorso-lombaires des parturientes.
	Col	S_2. S_3. S_4.	Douleurs produites par les inflammations et les néoplasmes du col.
Testicule ou ovaire		D_{10}.	Douleurs dorso-lombaires dans les néoplasmes ou dans la tuberculose des glandes génitales. Irradiations douloureuses en ceinture dans les kystes de l'ovaire.
Épididyme. Trompe de Fallope		D_{11}. D_{12}. L_1.	Douleurs dorso-lombaires dans l'orchi-épididymite ou dans les salpingites suppurées.
Prostate		D_{11}. D_{12}. L_1. et L_5? S_1? S_2. S_3.	
Plèvres et péritoine			Les irradiations douloureuses se localisent suivant le trajet des nerfs périphériques, et sont associées à la souffrance profonde, mais seulement au niveau de points affectés.

Voyez : O. Grosser et A. Fröhlich. — Beiträge zur Kenntniss der Dermatome der menschlichen Rumpfhaut. *Morph. Jahrb*, t. XXX, p. 508, 1902.

C. PLEXUS LOMBO-SACRÉ

Considérations générales. — Les branches antérieures des nerfs lombaires, au nombre de cinq, se séparent des branches postérieures, la première entre la 1re et la 2e vertèbre lombaire et la cinquième entre la 5e vertèbre lombaire et le sacrum. Chacune d'elles s'unit par une anse verticale avec la branche située au-dessous, de sorte qu'au sens strict du mot il n'y a pas un entrelacement de fibres nerveuses comme dans le plexus brachial, mais plutôt une participation de deux ou trois racines à la constitution de chaque nerf périphérique. L'usage a cependant prévalu de désigner sous le nom de *plexus lombaire* l'ensemble des anses formées par les anastomoses des branches antérieures des nerfs lombaires. Mais il importe de remarquer que, seules, les quatre premières branches antérieures prennent part à la formation de ce plexus, la 5e avec la grosse anastomose qu'elle reçoit de la 4e, va s'unir aux branches antérieures des nerfs sacrés pour constituer *le plexus sacré*. Les deux plexus lombaire et sacré se trouvent donc intimement unis l'un à l'autre par suite de la présence de fibres émanées des 4e et 5e branches lombaires dans les nerfs périphériques qu'ils forment. En outre, le mode de distribution de ces

[*A. SOULIÉ.*]

nerfs au membre inférieur atteste également l'union primitive de ces deux plexus. Aussi quelques anatomistes ont-ils une tendance à les réunir en un plexus unique, le *plexus lombo-sacré*, dont la plupart des branches sont destinées à l'innervation du membre inférieur, et que l'on peut alors comparer plus facilement avec le plexus brachial. Les rameaux détachés des deux premières paires lombaires marquent d'ailleurs la transition entre les nerfs de la région thoracique, dont ils ont conservé le type segmentaire, et les nerfs des membres où ce type est très difficile à déceler. Par contre, les dernières branches sacrées, par leur mode d'agencement et leur distribution à la région coccygienne ou caudale et aux organes génitaux, méritent d'être séparées du plexus sacré pour constituer *le plexus honteux*. Néanmoins, pour ne pas rompre d'une façon absolue avec la tradition classique, nous continuerons à décrire un plexus lombaire et un plexus sacré dont le plexus honteux sera une annexe. Nous croyons toutefois utile de faire précéder cette description de quelques considérations générales, que les recherches d'anatomie comparée relatives au plexus lombo-sacré ont suggérées à Jhering, à Paterson, à Eisler, à Bolk, etc.

Dans sa partie destinée au membre inférieur, que l'on pourrait désigner sous le nom de *plexus crural* (G. Thane), le plexus lombo-sacré est constitué par les branches antérieures des quatre derniers nerfs lombaires et des trois premiers sacrés. Il peut, dans son ensemble, être assimilé au plexus brachial, mais il présente ce caractère particulier que tous les nerfs qui en émanent n'affectent pas des relations identiques avec l'articulation du membre inférieur de la ceinture pelvienne. En effet, tandis que tous les nerfs du plexus brachial passent sous la clavicule en avant de l'articulation scapulo-humérale, les nerfs du plexus crural sont, au contraire, divisés, à leur pénétration dans le membre inférieur, en trois groupes : l'un (n. fémoro-cutané et n. crural) passe en avant de l'articulation coxo-fémorale, le second (n. obturateur) en dedans, et le troisième (n. sciatique) en arrière. Ce sont les nerfs de distribution « prézonale, diazonale et métazonale » de Fürbringer.

Lorsqu'on examine le plexus lombo-sacré dans la série des Mammifères, on constate qu'il présente de nombreuses variations non seulement dans les espèces, mais encore chez les individus; il existe cependant un repère précieux, signalé par Jhering (1878), qui résulte de la disposition particulière et constante de la 4e branche lombaire et qui donne la clef de la constitution du plexus dans tous les cas. La 4e paire lombaire, qui émerge le plus souvent entre la 4e et la 5e vertèbre des lombes, se divise toujours en trois rameaux, l'un pour le nerf obturateur, le second pour le nerf crural et le troisième pour le nerf sciatique. A cause de cette trifurcation caractéristique et constante, Jhering a proposé de lui donner le nom de *nerf en fourche* (*nervus furcalis*). La 4e branche lombaire ou nerf en fourche entre donc, mais suivant des proportions variables, dans la constitution des deux plexus lombaire et sacré qu'elle unit l'un à l'autre. D'après Eisler, la proportion des fibres fournies par le nerf en fourche au plexus sacré est toujours inférieure à la moitié, elle peut osciller entre $\frac{1}{20}$ et $\frac{9}{20}$. Comme le remarque G. Thane, lorsque la part contributive de la 4e lombaire à la formation du plexus sacré est considérable, il est facile de se rendre compte qu'elle reçoit un fort rameau anastomotique de la 3e lombaire; si, au contraire, la quantité des fibres passant de la 4e lombaire

dans le plexus sacré est minime, on peut voir un assez fort rameau de la 5e contribuer à la formation du plexus lombaire et entrer, en particulier, dans la constitution des nerfs obturateur et crural. Les deux dispositions que nous venons d'indiquer entraînent l'existence de deux nerfs en fourche formés aux dépens de la 3e et de la 4e, ainsi que de la 4e et de la 5e lombaire. Dans ce dernier cas, la 4e lombaire peut se diviser en deux rameaux seulement, et il n'existe alors qu'un seul nerf en fourche représenté par la 5e lombaire (Eisler). Donc la position du nerf en fourche change suivant son mode de constitution, et elle amène des variations dans l'origine des nerfs du plexus lombaire. Mais, comme cette origine est fixe par rapport au nerf en fourche, il en résulte ou bien que les nerfs périphériques dérivent d'un nerf spinal d'ordre plus ou moins élevé, ou bien qu'ils tirent une quantité plus ou moins considérable de fibres d'un nerf spinal déterminé suivant la position de ce nerf rachidien par rapport au nerf en fourche. Dans ces conditions, en négligeant les formes intermédiaires, il y a lieu de considérer, avec Eisler, Langley et Sherrington, deux variétés principales dans la constitution et dans l'origine des nerfs du plexus lombaires, entre lesquelles se trouverait un type moyen représentant la disposition dite normale. Au point de vue de l'anatomie comparée, la première variété, dans laquelle le nerf en fourche provient des 3e et 4e branches lombaires, prend le nom de forme haute et répond aux espèces dont la colonne lombaire n'a qu'un nombre restreint de vertèbres, tandis que la seconde variété dans laquelle le nerf en fourche se détache des 4e et 5e lombaires est la forme basse et se rencontre dans les espèces dont le nombre de vertèbres lombaires est augmenté.

Des recherches récentes sont venues ébranler un peu les idées de Jhering, de Eisler, etc. ; c'est ainsi que Ruge a constaté que le nerf en fourche peut faire défaut chez l'homme et qu'il n'est pas, par suite, un élément absolu dans la constitution du plexus lombo-sacré. D'autre part les statistiques de Russel Bardeen et Wells Elting (1901) et celles d'Ancel et Sencert (1901) tendent à montrer que la disposition classique est loin d'être constante. Sur les 64 observations d'Ancel et Sencert, elle était la plus fréquente mais ne se rencontrait que 12 fois. Toutefois, à cause de sa simplicité relative, il y a lieu de conserver la théorie de Jhering, en attendant que de nouvelles recherches et de nombreuses statistiques aient permis d'établir définitivement la constitution du plexus lombo-sacré.

Dans le tableau suivant, dressé par G. Thane d'après les données de Eisler, nous nous bornerons à signaler les variations des nerfs du plexus lombaire, nous réservant d'étudier celles qui intéressent le plexus sacré dans les considérations générales dont nous ferons précéder l'étude de ce plexus. Le premier chiffre indique une quantité de fibres plus considérables que le second et ainsi de suite ; les nombres entre parenthèses répondent à des variétés rares.

Fémoro-cutané . .	L_2, (L_1),	L_2 L_3.	L_3, L_2.
Obturateur	L_3, L_2, L_4, L_1, [tr. rare L_3, L_2, L_1].	L_3 L_4, L_2.	L_4, L_3, L_5, L_2.
Crural	L_3, L_2, L_4, L_1 (D_{12})	L_4, L_3. L_2, L_1	L_4, L_3, L_5, L_2.
Nerf en fourche . .	L_3, L_4, ou lorsque la portion destinée au plexus sacré est considérable, L_4.	L_4.	L_4, L_3, ou lorsque la portion destinée au plexus sacré est minime, L_5

Bibliographie. — V. Jhering. *Das peripherische Nervensystem der Wirbelthiere als Grundlage für die Kenntniss der Regionenbildung der Wierbelsäule*, Leipzig, 1878. — Eisler,

[*A. SOULIÉ.*]

Der Plexus lumbosacralis des Menschen, Halle, 1862, — PATERSON. The Origin and Distribution of the Nerves to the Lower Limb. *Journ. of. Anatomy*, t. XXVIII, 1893. — BOLK. Beziehungen zwischen Skelet, Müskulatur und Nerven der Extremitäten, dargelegt am Beckengürtel, an dessen Musculatur, sowie am Plexus lumbo-sacralis. *Morph. Jahrbuch*, 1894. — G. RUGE. Verschiebungen in den Endgebieten der Nerven des Plexus lumbalis der Primaten. *Morph. Jahrbuch*, t. XX, 1893. — RUSSEL, BARDEEN et WELLS ELTING. — A statistical study of the variations in the formation and position of the lumbo-sacral plexus in man *Anat. Anz.*, t. XIX, p. 124 et 209. 1901. — ANCEL et SENCERT. — Contribution à l'étude du plexus lombaire chez l'homme. *Bibl. Anat.*, t. IX, p. 209, 1901.

Après ces considérations générales sur le plexus lombo-sacré, nous allons étudier successivement :

1° *Le plexus lombaire* ;

2° *Le plexus sacré.*

1° PLEXUS LOMBAIRE

Syn. : Plexus lombo-abdominal, Bichat; plexus crural, Meckel.

Définition, origine. — Le plexus lombaire est formé par l'ensemble des anses anastomotiques que s'envoient les branches antérieures des trois premiers nerfs lombaires, et par une partie de la quatrième. Le restant de cette dernière branche, uni à la cinquième, prend le nom de nerf ou de tronc lombo-sacré (Bichat) et se porte vers le plexus sacré. D'autre part, il n'est pas rare de voir un rameau du 12e nerf intercostal se fusionner avec le 1er nerf lombaire et participer ainsi à la formation du plexus lombaire; ce rameau anastomotique est appelé, par analogie, nerf dorso-lombaire.

Constitution. — Les quatre premières branches antérieures des nerfs lombaires entrant seules entièrement dans la constitution du plexus, nous nous occuperons uniquement d'elles, réservant pour le plexus sacré l'étude de la cinquième.

La 1re branche lombaire, la plus grêle de toutes, a un diamètre moyen de 2 millimètres et demi. Peu après sa sortie du trou de conjugaison, elle reçoit l'anastomose du 12e nerf intercostal, et se divise en trois cordons nerveux : deux de ceux-ci se portent en dehors et légèrement en bas, ce sont les nerfs grand et petit abdomino-génitaux ; le troisième s'applique contre le corps de la 1re vertèbre lombaire et va s'unir avec la 2e branche antérieure, pour former la 1re anse lombaire. C'est de la 1re branche ou de la 1re anse lombaire que partent les deux rameaux communicants qui se rendent au 1er ganglion lombaire du sympathique.

La 2e branche lombaire, d'une épaisseur moyenne de 3 millimètres, reçoit à 1 millimètre environ du trou de conjugaison l'anastomose de la 1re lombaire. Elle fournit, comme celle-ci, deux branches périphériques : les nerfs fémoro-cutané et génito-crural, et un rameau anastomotique pour la 3e lombaire. Ce rameau, obliquement dirigé en dehors, forme la 2e anse lombaire, dont se détache en avant un filet particulier, qui représente la racine supérieure du nerf obturateur. Les rameaux communicants procèdent tantôt de la 2e branche, tantôt de la 2e anse lombaire.

La 3e branche lombaire, dont le diamètre atteint 4 millimètres, présente à sa sortie du trou de conjugaison une direction moins oblique que les deux précédentes ; elle s'unit après un trajet de quelques millimètres au rameau anastomotique de la 2e. Après avoir donné deux rameaux communicants au sym-

pathique, et la racine moyenne du nerf obturateur, elle va, par la plus grosse partie de ses fibres (3e anse lombaire), prendre part à la constitution du nerf crural.

La 4e branche lombaire, de dimension à peu près égale à celle de la 3e, fournit d'abord deux rameaux communicants au ganglion voisin du sympathique, puis, après un parcours de 20 à 25 millimètres, elle se subdivise en trois troncs secondaires ; c'est le nerf en fourche de Jhering. Le premier cordon se porte vers le crural, le second forme la racine inférieure du nerf obturateur, et le troisième (4e anse lombaire) s'unit à la 5e branche lombaire, pour se jeter dans le tronc du sciatique.

Ainsi se trouve constitué le plexus lombaire par l'union des quatre branches antérieures correspondantes. Celles-ci se caractérisent par leur direction de plus en plus oblique en bas et en dehors, et par leur augmentation constante de volume de la 1re à la 4e. Il y a loin, comme on voit, de cette disposition très simple aux entrelacements si compliqués du plexus brachial. Dans son ensemble le plexus lombaire peut être comparé à une formation triangulaire dont la base répondrait à la colonne vertébrale, et dont le sommet serait représenté par le nerf crural (Valentin, Cruveilhier, etc.).

Situation et rapports. — Les branches lombaires antérieures, leurs anses anastomotiques et l'origine des nerfs périphériques du plexus se trouvent situées sur les côtés des corps vertébraux, en avant des apophyses transverses, entre les chefs externe et interne du psoas (Henle); elles affectent donc avec les organes contenus dans la cavité abdominale les mêmes rapports que ce muscle (fig. 583). Les rameaux communicants que les nerfs lombaires envoient au sympathique, se placent régulièrement dans la partie excavée du corps des vertèbres, entre les arcades d'insertion du psoas. Les nerfs périphériques émergent soit le long du bord externe de ce muscle, en avant du carré des lombes, soit sur la face antérieure du psoas ; ils sont recouverts à leur origine apparente par le feuillet pariétal du péritoine.

La situation du plexus entre les fibres du psoas suffit à expliquer les douleurs irradiées aux parois de l'abdomen et à la face antérieure de la cuisse, dans la psoïtis ou dans les épanchements sanguins consécutifs aux déchirures musculaires du psoas qui figurent peut-être dans la pathogénie du tour de reins (Féré, *Soc. Biol.*, 1887).

Anastomoses. — Nous rappellerons ici les principales anastomoses du plexus lombaire, que nous avons déjà eu l'occasion de signaler au cours des descriptions précédentes :

1° *Avec le 12e intercostal* : nerf dorso-lombaire.

2° *Avec la 5e paire lombaire*, et par suite avec le plexus sacré : tronc ou nerf lombo-sacré.

3° *Avec le grand sympathique* par l'intermédiaire des rameaux communicants issus des 1er, 2e, 3e et 4e branches lombaires. Ces rameaux sont plus longs que ceux des autres nerfs rachidiens, à cause de la position des ganglions sympathiques sur la partie antérieure des corps vertébraux.

Distribution. — Le mode de groupement des nerfs périphériques du plexus lombaire varie presque avec chaque auteur.

Les classiques français, depuis Bichat, ont adopté la division en branches collatérales et en branches terminales, division qui répond à peu près à la classification de Henle en branches longues et courtes. Schwalbe, d'après les données de Fürbringer, considère comme branches courtes les filets nerveux destinés au psoas et au carré des lombes, tandis que tous les autres nerfs représentent les branches longues. Celles-ci se subdivisent alors en trois groupes, suivant leur point d'origine au niveau du plexus : *a*) le premier groupe ne comprend que le crural qui, par sa situation, a la valeur d'une branche terminale ; *b*) le second est formé par les nerfs qui se détachent de la face antérieure du plexus : nerfs génito-crural et obturateur ; et *c*) le troisième groupe contient les nerfs qui naissent de la face postérieure du plexus : les nerfs grand et petit abdomino-génital et le fémoro-cutané. Mais, si l'on fait abstraction du mode d'origine de ces nerfs, pour ne tenir compte que de leur territoire de distribution, on voit que trois d'entre eux : nerfs crural, obturateur et fémoro-cutané, aboutissent au membre inférieur; les trois autres : nerfs abdomino-génitaux et génito-crural vont, par la totalité ou par la partie la plus considérable de leurs branches, innerver le territoire inférieur de l'abdomen et la région superficielle et externe des organes génitaux. D'où la subdivision proposée par Schwalbe des branches longues en branches abdominales et branches crurales. Parmi les branches abdominales, les deux nerfs abdomino-génitaux, malgré les nombreuses variations qu'ils comportent, peuvent facilement se ramener au type des nerfs intercostaux (Meyer, M. Holl). Ils cheminent, en effet, entre le petit et le grand oblique, muscles assimilables le premier à un intercostal interne et le second à un intercostal externe ; de plus, ils émettent, comme les nerfs intercostaux, une perforante latérale et une perforante antérieure. Le génito-crural s'éloigne beaucoup plus que les précédents du type intercostal, car une portion de ses fibres sensitives a été détournée pour l'innervation de la région supéro-interne de la cuisse et de la parti externe des organes génitaux. Mais l'analogie entre les abdomino-génitaux et le génito-crural devient manifeste par l'examen des faits de suppléance réciproque entre les rameaux génitaux de ces nerfs.

Quoi qu'il en soit de ces diverses manières de classer les nerfs du plexus lombaire, nous conserverons la vieille division de Bichat, qui nous paraît la plus commode au point de vue pratique, et nous étudierons successivement : 1° les branches collatérales, et 2° les branches terminales.

1° BRANCHES COLLATÉRALES

Elles sont de deux ordres : A, des branches courtes ; B, des branches longues.

A. BRANCHES COURTES

Dans ce groupe se rangent les rameaux nerveux qui se rendent aux muscles carré des lombes, grand et petit psoas (Schwalbe).

1° ***Nerfs du carré des lombes.*** — Ces nerfs se détachent de la partie postérieure du plexus et se portent en dehors et en arrière sur la face antérieure du muscle carré des lombes, en perforant les fibres supérieures du psoas. Leurs filets proviennent de la 1re paire ou de la 1re anse lombaire, mais il n'est

pas rare de voir un rameau distinct naître du 12e intercostal ou du nerf dorso-lombaire.

2° ***Nerfs du psoas.*** — Au nombre de deux ou trois, les nerfs du psoas tirent leur origine de la 2e et de la 3e anse lombaire, et vont se perdre presque aussitôt dans les fibres musculaires du psoas. Le nerf principal, issu de la 3e anse lombaire, ou plus souvent de la racine du crural qui s'en détache, apparaît en général à la face antérieure du psoas sur laquelle il descend, avant de se distribuer à la masse charnue du muscle.

3° ***Nerfs du petit psoas.*** — Les filets moteurs du petit psoas proviennent des nerfs supérieurs du grand psoas ; ils perforent ce dernier et pénètrent dans le petit psoas par sa face postérieure ou par son bord interne.

B. BRANCHES LONGUES

Les branches collatérales longues du plexus lombaire sont sujettes à des variations multiples qui, ainsi que l'a établi Schmidt (1794), ont leur cause dans la division précoce ou tardive des troncs dont elles tirent leur origine. Pour Schmidt, le type régulier est représenté par quatre branches : le nerf ilio-hypogastrique, le nerf ilio-inguinal, le nerf lombo-inguinal et le nerf spermatique externe. Quelques années plus tard, Bichat divisait les collatérales du plexus lombaire en trois branches externes ou musculo-cutanées (supérieure, moyenne et inférieure) et en une branche interne ou génito-crurale ; parmi les branches musculo-cutanées, la supérieure recevait peu après de Chaussier le nom d'ilio-scrotale, et l'inférieure celui d'inguino-scrotale. Enfin, Cruveilhier a désigné les quatre collatérales longues sous les noms de grande et petite abdomino-génitales et d'inguinales externe et interne. La différence essentielle entre les diverses classifications des auteurs français et celle de Schmidt, c'est que le nerf génito-crural de Bichat correspond aux nerfs lombo-inguinal et spermatique externe de Schmidt.

Pour expliquer les variétés des branches issues des deux premiers nerfs lombaires, dont l'analogie avec les intercostaux est frappante, Holl (1880) a établi le schéma suivant. Le 1er nerf lombaire envoie un rameau perforant vers la crête iliaque et vers la fesse, et se continue par un tronc qui se subdivise en deux branches : l'une supérieure, plus volumineuse, c'est la grande abdomino-génitale, et l'autre inférieure, plus grêle, la petite abdomino-génitale. Le 2e nerf lombaire, dont la perforante latérale est représentée par le fémoro-cutané, se subdivise également en deux rameaux que l'on peut assimiler à la perforante antérieure, ce sont les deux branches du génito-crural (n. lombo-inguinal et spermatique externe). L'usage, auquel nous nous conformons d'ailleurs, a prévalu parmi les classiques français de considérer au plexus lombaire quatre branches collatérales : 1° le nerf grand abdomino-génital ; 2° le nerf petit abdomino-génital ; 3° le nerf fémoro-cutané ; 4° le nerf génito-crural. Le fémoro-cutané seul est exclusivement sensitif, les trois autres sont des nerfs mixtes.

1° GRAND NERF ABDOMINO-GÉNITAL

Syn. : Premier nerf lombaire des anciens anatomistes ; nerf ilio-hypogastrique, Schmidt, classiques allemands et anglais, Anat. Nom. ; branche musculo-cutanée supérieure, Bichat ; branche ilio-scrotale, Chaussier ; grande branche abdominale, Cruveilhier ; grande

branche ou grand nerf abdomino-scrotal, Hirschfeld ; branche abdomino-génitale supérieure, Sappey.

Situation et rapports. — Le grand nerf abdomino-génital, dont le diamètre moyen est de 2 millimètres (Luschka), continue la direction de la 1re paire lombaire et chemine en dehors et en bas parallèlement au nerf 12e intercostal avec lequel on peut le confondre. Compris à son origine entre les fibres du psoas, il croise l'apophyse transverse de la 2e vertèbre lombaire, puis il se dispose en dehors de l'apophyse transverse de la 3e lombaire et parvient ainsi au bord externe du psoas. Situé dès lors dans le tissu graisseux sous-péritonéal qui recouvre la face antérieure du carré des lombes, il répond en avant au tiers inférieur du bassinet et du rein. Ce rapport explique les douleurs en ceinture et les irradiations vers le scrotum au cours des affections du rein et de l'uretère (cancer, abcès périnéphrétiques, gravelle, etc.). Le grand abdomino-génital apparaît ensuite, sous le bord convexe du rein, contre le bord externe du carré des lombes ; il se trouve alors placé en avant du tendon d'origine du transverse de l'abdomen, sous le mésocôlon ascendant (ou descendant) dont il croise la direction. Après avoir parcouru sous l'aponévrose du transverse une longueur de 3 à 4 centimètres, il la perfore et apparaît au voisinage de la crête iliaque (1 à 2 centimètres au-dessus), entre le transverse et le petit oblique.

Distribution. — En général, après avoir fourni un rameau perforant, le grand abdomino-génital se divise en deux branches vers le milieu de la crête iliaque, mais il n'est pas rare de voir la division s'opérer dès que le nerf a traversé l'aponévrose du transverse et quelquefois même avant. Les deux branches cheminent d'abord côte à côte, puis elles se séparent : l'une, la plus grêle, continue son trajet entre le transverse et le petit oblique, c'est la branche abdominale ; l'autre, plus volumineuse, perfore le petit oblique à 3 ou 4 centimètres de la fente du transverse, et à 6 ou 7 centimètres du bord externe du carré des lombes, à peu près vers le milieu de la crête iliaque, c'est la branche génitale qui gagne, entre les deux obliques, la région du canal inguinal. Nous allons examiner successivement : 1° le rameau perforant ; 2° la branche abdominale ; 3° la branche génitale.

1° **Rameau perforant** (rameau externe de Schmidt, branche cutanée fessière, Cruveilhier). — Ce rameau se détache du grand abdomino-génital, dès que ce nerf s'est placé entre le transverse et le petit oblique : il traverse presque aussitôt le petit, puis le grand oblique, et apparaît sur la crête iliaque entre les insertions de ce dernier muscle et celles du grand fessier, pour aller se perdre dans la peau de la fesse. Le volume du rameau perforant varie en sens inverse de celui de la perforante latérale du 12e intercostal. Lorsque le rameau perforant est bien développé, il fournit deux filets distincts : l'un, postérieur, descend le long du bord externe du grand fessier jusqu'au grand trochanter, et se distribue à la peau de la partie moyenne de la fesse ; l'autre, antérieur, envoie ses ramifications terminales dans la portion des téguments de la fesse qui recouvrent le muscle tenseur du fascia lata, et s'anastomose avec les filets postérieurs du fémoro-cutané. Dans les cas de division précoce du grand abdomino-génital, le rameau perforant dérive tantôt de la branche abdominale, tantôt de la branche génitale.

2° **Branche abdominale.** — Contrairement à l'opinion de Sappey, nous avons toujours vu cette branche plus grêle que la branche génitale. Elle chemine d'abord entre le transverse et le petit oblique, puis, à la hauteur de l'orifice interne du canal inguinal, elle s'insinue entre les deux obliques. Parvenue contre la gaine du grand droit, elle la perfore et se divise en deux rameaux qui se comportent comme les deux perforantes antérieures des intercostaux. L'un, *rameau perforant* (Sappey), traverse près de son bord externe la gaine du grand droit pour se distribuer à la peau ; l'autre, *rameau musculo-cutané* (Sappey), passe en arrière du grand droit, contourne son bord interne, perfore l'aponévrose près de la ligne blanche et devient sous-cutané. Durant tout son trajet entre les muscles larges de l'abdomen, la branche abdominale leur donne de petits rameaux moteurs ; en outre, elle reçoit fréquemment, soit entre le transverse et le petit oblique, soit entre celui-ci et le grand oblique, une anastomose du 12e nerf intercostal (Cruveilhier). Lorsqu'il existe un muscle pyramidal, le rameau musculo-cutané atteint sa portion supérieure et l'innerve.

3° **Branche génitale.** — Pour les classiques allemands, cette branche n'est pas constante. Henle la considère comme exceptionnelle, et Schwalbe la décrit, sous le nom de rameau inguinal du nerf ilio-hypogastrique, comme résultant de la fusion des deux abdomino-génitaux. Pour Cruveilhier et pour Sappey, elle existe dans presque tous les cas et reçoit, après avoir traversé le petit oblique, au niveau de l'épine iliaque antéro-supérieure, soit une anastomose, soit la totalité des fibres du nerf petit abdomino-génital. La branche génitale descend alors, parallèlement à l'arcade crurale et à une distance de 1,5 ou 2 centimètres de cette dernière, contre la partie supérieure du cordon spermatique qu'elle accompagne jusqu'à l'orifice inguinal externe. Là, elle se divise en deux ordres de filets : *a*) des filets pubiens qui se portent transversalement en dedans vers la peau du pubis ; *b*) des filets inguinaux qui se dirigent verticalement en bas et en dehors vers les téguments internes du pli de l'aine. Ces filets procèdent parfois de deux rameaux déjà distincts à l'intérieur du canal inguinal dont ils perforent exceptionnellement le pilier externe.

2° PETIT NERF ABDOMINO-GÉNITAL

Syn. : Deuxième branche du 1er nerf lombaire des anciens anatomistes; nerf ilio-inguinal, Schmidt, classiques allemands et anglais, Anat. Nom.; branche musculo-cutanée moyenne, Bichat, Chaussier; petite branche abdominale, Cruveilhier; petite branche abdomino-génitale, Hirschfeld; branche abdomino-génitale inférieure, Sappey.

Situation, rapports, distribution. — Le petit nerf abdomino-génital naît du 1er nerf ou de la 1re anse lombaire (de la 1re anse ou du 2e nerf, Henle), au-dessous du grand abdomino-génital auquel son trajet est parallèle. Son diamètre (1 millimètre et demi d'après Luschka), est toujours inférieur à celui du nerf précédent avec lequel il s'anastomose d'une manière à peu près constante. Les deux nerfs proviennent parfois d'une même tronc, désigné par Schwalbe sous le nom de nerf lombo-inguinal. La disposition générale et les rapports du petit nerf abdomino-génital sont sensiblement les mêmes que ceux du grand, c'est-à-dire qu'après avoir traversé le psoas, il se place à la face antérieure du carré des lombes, en arrière du rein, pour cheminer ensuite contre l'aponévrose du transverse, sous le feuillet pariétal du péritoine et sous le

[*A. SOULIÉ.*]

mésocôlon. Il parvient ainsi au-dessus de la crête iliaque, et perfore l'aponévrose du transverse un peu en avant et au-dessous (15 millimètres à 2 centimètres) du grand abdomino-génital. Le petit abdomino-génital, après un trajet de quelques centimètres entre le transverse et le petit oblique, arrive au niveau de l'épine iliaque antéro-supérieure et se divise en deux rameaux. L'un, très grêle, continue son parcours entre le tranverse et le petit oblique auxquels il se distribue ; il s'épuise, en général, avant d'atteindre le grand droit, qu'il innerve dans quelques cas par de très fins ramuscules (Cruveilhier). L'autre, plus volumineux, s'unit par une anastomose transversale avec la branche génitale du grand abdomino-génital et avec celle du génito-crural, et vient se placer contre le bord inférieur des deux muscles internes de la paroi abdominale à la partie supérieure du cordon spermatique. Ce rameau, que l'on peut appeler *rameau génital*, est situé au côté externe du canal déférent, qu'il accompagne dans le canal inguinal, et parvient avec lui jusqu'à l'orifice externe de ce canal en dehors duquel il donne ses branches terminales; il n'est pas rare de le voir traverser le pilier externe de cet orifice. Les dimensions de ce rameau génital, fréquemment fusionné avec la branche génitale du grand abdomino-génital, sont des plus variables; lorsque les deux rameaux génitaux des deux nerfs abdomino-génitaux existent simultanément, ils échangent toujours une anastomose. Leur diamètre est en raison inverse l'un de l'autre, et le nerf le plus volumineux sort seul de l'orifice externe. Le rameau génital du petit abdomino-génital, qui représente la perforante antérieure des intercostaux, se divise ordi-

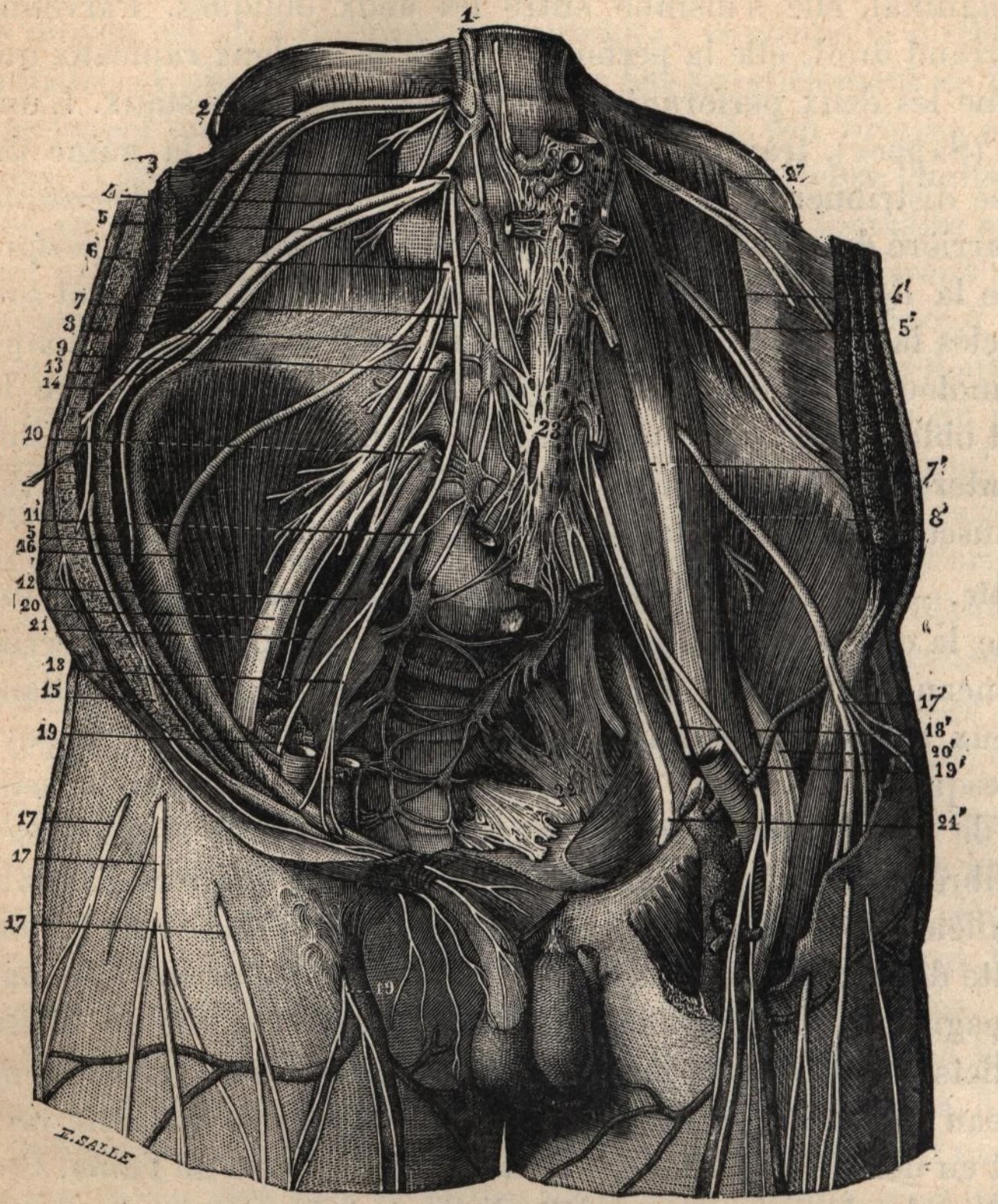

FIG. 583. — Plexus lombaire et branches collatérales. (D'après Hirschfeld.)

1, grand sympathique abdominal et pelvien. — 2, 2', 12ᵉ paire dorsale. — 3, 1ʳᵉ paire lombaire. — 4, 4', grand abdomino-génital. — 5, 5', petit abdomino-génital. — 6, 2ᵉ paire lombaire. — 7, 7'. génito-crural. — 8, 8', fémoro-cutané. — 9, 10, 11, 3ᵉ, 4ᵉ, 5ᵉ paires lombaires. — 12, tronc lombo-sacré. — 15, rameau perforant du grand abdomino-génital. — 14, sa branche abdominale. — 15, sa branche génitale. — 16, 17, 17', le tronc et les branches fessière et fémorales du fémoro-cutané. — 18, branche génitale et 19, 19', branche crurale du génito-crural. — 20, 20', nerf crural. — 21, 21', nerf obturateur.

nairement en deux ordres de filets : les uns externes ou descendants se perdent dans la région supéro-interne du pli de l'aine au voisinage de l'épine pubienne ; les autres internes et transversaux décrits par C. Krause, niés par Voigt et par Henle, se distribuent à la partie inférieure du mont de Vénus, et vont se terminer dans la portion antéro-supérieure du scrotum ou des grandes lèvres (N. scrotales s. labiales anteriores, Anat. Nom.).

3° NERF GÉNITO-CRURAL

Syn. : Nerf génito-crural, Bichat; Rameau sus-pubien, Chaussier; Nerf honteux externe, Meckel; branche inguinale interne, Cruveilhier; nerf génito-fémoral, Anat. Nom.

Origine. — Le nerf génito-crural tire son origine principale du 2ᵉ nerf lombaire et reçoit une racine accessoire de la 2ᵉ anse lombaire; lorsque ces deux racines sont réunies, le diamètre du nerf atteint 2 millimètres et demi (Luschka).

Situation et rapports. — Contrairement aux deux nerfs précédents, le génito-crural se dirige en avant à travers les fibres du psoas, ou bien entre le corps de la 3ᵉ vertèbre lombaire et l'arcade musculaire qui s'insère sur elle. Il apparaît ensuite à la face antérieure du psoas, le plus souvent au niveau du disque intervertébral qui réunit la 3ᵉ à la 4ᵉ vertèbre lombaire, plus rarement à la hauteur de l'une ou de l'autre de ces vertèbres. Fréquemment divisé dès son origine, ce nerf descend sous le feuillet pariétal du péritoine, en avant et parallèlement aux fibres musculaires du psoas, en arrière de l'uretère et au côté externe de l'artère iliaque primitive; les vaisseaux spermatiques sont, en général, placés en dehors de lui. A la hauteur de la crête iliaque, le nerf se dirige en dehors, croise à angle aigu la face postérieure de l'uretère, qui lui devient interne, et les vaisseaux spermatiques; il parvient ainsi dans la fosse iliaque où il chemine en arrière de l'iléon (ou de l'S iliaque) et en dehors des vaisseaux iliaques externes auxquels il donne un petit filet vaso-moteur. Il atteint alors, en avant du muscle iliaque, l'épine iliaque antéro-supérieure, près de laquelle il perfore l'aponévrose du transverse. Dans tout son trajet, le génito-crural est contenu dans un dédoublement de la gaine du psoas et de l'iliaque, et n'est séparé du péritoine pariétal que par le tissu cellulaire sous-péritonéal.

Distribution. — D'après la plupart des auteurs français, la division du génito-crural en deux branches n'a lieu qu'au voisinage de l'arcade fémorale, mais il n'est pas rare, comme l'avait déjà remarqué Cruveilhier, d'observer une bifurcation du nerf à son émergence du psoas, ou même dans la masse charnue de ce muscle. C'est cette division précoce qui a été considérée comme la règle par les classiques allemands depuis Schmidt; pour Luschka cependant, ce n'est qu'après avoir croisé l'uretère que le génito-crural donne ses deux branches terminales. Lorsque ces deux branches sont distinctes dès l'origine du nerf, l'interne sort entre le psoas et la 3ᵉ vertèbre lombaire, et l'externe passe par une fente située à la face antérieure ou sur le bord externe de ce muscle. Quoi qu'il en soit de cette division précoce ou tardive, le nerf génito-crural donne deux branches ; l'une externe ou crurale, l'autre interne ou génitale.

1° **Branche externe ou crurale.** — *Syn.* : Nerf lombo-inguinal, Schmidt, Anat. Nom.; rameau fémoral ou cutané, Cruveilhier. — Cette branche longe en dehors

[*A. SOULIÉ.*]

les vaisseaux iliaques externes et fournit quelques rameaux moteurs aux muscles transverse et iliaque (Cruveilhier); elle croise ensuite l'artère circonflexe iliaque à son origine et s'engage sous l'arcade de Fallope avec les vaisseaux fémoraux (fig. 583). D'abord située dans l'angle que forme la bandelette iléo-pectinée avec le ligament de Poupart, la branche crurale pénètre dans la gaine des vaisseaux, se place en avant de l'artère, traverse un des orifices du fascia cribriformis et devient superficielle. C'est à cause de ce trajet particulier que Cruveilhier proposait de lui donner le nom de rameau de l'anneau crural. Ses filets terminaux se distribuent à la peau qui recouvre la fosse ovale et la portion terminale de la veine saphène interne, et s'unissent fréquemment avec les rameaux cutanés supérieurs du nerf crural; on peut les suivre, dans certains cas, jusqu'au milieu de la cuisse. Nous considérons comme une variété la division de la branche crurale en deux rameaux secondaires que Valentin décrit comme normale.

2° **Branche interne ou génitale.** — *Syn.* : Nerf spermatique externe, Schmidt, Anat. Nom.; rameau honteux externe proprement dit, Meckel; rameau scrotal, Cruveilhier; rameau inguinal, Hirschfeld, rameau génital, Sappey. — Lorsque cette branche est distincte de la précédente dès son origine, elle descend contre le bord interne du psoas, en dedans de l'uretère et des vaisseaux spermatiques qui la croisent pour lui devenir internes : l'uretère vers la partie postérieure du détroit supérieur, les vaisseaux spermatiques près de l'orifice interne du canal inguinal.

La branche génitale fournit à l'artère iliaque externe un petit filet que l'on peut suivre sur la fémorale; il serait constant d'après Luschka, et W. Krause aurait constaté sur son trajet 2 ou 3 corpuscules de Pacini, situés de préférence dans l'angle de bifurcation de ce dernier vaisseau en fémorale superficielle et en fémorale profonde. Arrivée contre la paroi abdominale, cette branche se recourbe en dedans vers l'orifice inguinal interne dans lequel elle pénètre avec le canal déférent et avec les autres éléments du cordon, croisant avec eux l'artère épigastrique. Cruveilhier signale en ce point l'existence de quelques fins ramuscules pour les muscles transverse et petit oblique.

Dans le canal inguinal, la branche génitale chemine à la partie la plus déclive, en dedans et en arrière du canal déférent (ou du ligament rond). Elle s'unit à peu près constamment avec le nerf petit abdomino-génital, et il n'est pas rare de voir ces deux rameaux nerveux former un plexus à grandes mailles (Henle), duquel se détachent de petits filets destinés au crémaster et au canal déférent, et aboutissant, d'après C. Krause, au plexus spermatique. Les nerfs crémastériens procèdent assez souvent d'un tronc unique, distinct dès la partie supérieure du canal inguinal.

La branche génitale se continue par un rameau scrotal (ou labial), qui est placé, suivant Cruveilhier, sous le cordon spermatique et qui sort par l'orifice externe en dehors des autres éléments du cordon, pour s'épanouir dans la peau du scrotum (ou de la grande lèvre). Henle a vu certains filets de ce rameau scrotal se mettre en rapport avec les éléments musculaires du dartos; d'autres filets se perdent à la face interne de la cuisse tout près du pli génito-crural. Schmidt a signalé des anastomoses terminales entre le génito-crural et les filets périnéaux du nerf honteux interne. Le volume de la branche génitale est en

proportion inverse de celui des rameaux génitaux des deux nerfs abdomino-génitaux, et en particulier du petit, qu'elle supplée fréquemment.

L'innervation du crémaster et du scrotum par le génito-crural explique la rétraction du testicule et les douleurs dans la région des bourses, au cours des coliques néphrétiques et des affections du rein et de l'uretère.

4° NERF FÉMORO-CUTANÉ

Syn. : Nerf fémoral cutané antéro-externe, Schmidt, Bock, Langenbeck; branche musculo-cutanée inférieure, Bichat; branche inguino-cutanée, Chaussier; branche inguinale externe, Cruveilhier; branche fémorale cutanée externe. Hirschfeld; branche inguino-cutanée externe, Sappey; nerf cutané externe de la cuisse, Anat. Nom.

Origine. — Le nerf fémoro-cutané provient de la 2e anse lombaire, tantôt près du 2e, et tantôt près du 3e nerf lombaire; il a parfois deux racines distinctes. C'est un nerf exclusivement sensitif dont le diamètre moyen est de 2 millimètres (Luschka).

Situation et rapports. — Le nerf fémoro-cutané apparaît au bord externe du psoas, passe en diagonale sur la partie inférieure et interne du carré des lombes, et parvient ainsi contre la crête iliaque, d'où il se dirige directement en dehors et en bas vers l'épine antéro-supérieure, en traversant la partie moyenne de la fosse iliaque. Dans la partie interne de son trajet, il répond, en avant, du côté droit, à l'iléon et au cæcum, du côté gauche, à l'S iliaque, et peut être intéressé dans les lésions de ces viscères (Luschka); dans la partie externe de son parcours, il est contenu dans un dédoublement de la gaine du muscle iliaque, et il est revêtu par le feuillet pariétal du péritoine. Avant de pénétrer dans l'échancrure innominée qui sépare les deux épines iliaques antérieures, il reçoit une anastomose du petit abdomino-génital ou du génito-crural (Valentin), puis il croise l'artère circonflexe iliaque, située en avant de lui, et passe enfin sous l'arcade fémorale. Parvenu ainsi à la région supéro-externe de la cuisse, il s'aplatit et se place dans un dédoublement de l'aponévrose fémorale, en avant et un peu en dedans du couturier.

Distribution. — Le fémoro-cutané se divise, entre les deux épines iliaques antérieures ou à la partie supérieure de la cuisse, en deux et le plus souvent en trois branches (fig. 583 et 584) : l'une se dirige en arrière vers la fesse, c'est la branche postérieure ou fessière; les deux autres se distribuent à la partie antérieure de la cuisse, ce sont les branches antérieures ou fémorales.

1° **Branche fessière** (rameau postérieur ou fessier, Cruveilhier). — D'abord contenue dans une gaine que lui forme l'aponévrose fémorale, elle perfore cette dernière à 2 ou 3 centimètres au-dessous de l'épine iliaque antéro-supérieure et devient sous-cutanée. Elle contourne alors le tenseur du fascia lata, descend obliquement en bas et en dehors vers le grand trochanter, et s'épuise en rameaux cutanés dans la région supéro-externe de la fesse. Cette branche peut être suppléée par le génito-crural; son volume est toujours inverse de celui du rameau fessier fourni par le grand abdomino-génital.

2° **Branches fémorales**. — Le plus souvent elles sont au nombre de deux, l'une externe, l'autre interne. La branche externe traverse le fascia lata, en dehors du couturier, à 5 ou 6 centimètres au-dessous de l'épine iliaque antéro-

supérieure, et se fragmente en rameaux secondaires que l'on peut suivre dans les téguments de la région externe de la cuisse jusqu'au-dessus du condyle externe. La branche interne est contenue dans une gaine aponévrotique jusque vers le milieu de la cuisse; elle devient alors sous-cutanée et donne deux rameaux secondaires, l'un qui descend dans la région antéro-externe de la cuisse jusqu'au genou, en s'unissant, dans son trajet, avec les filets de la branche externe, l'autre qui longe le bord externe du droit antérieur et atteint avec lui la partie supéro-externe de la rotule, près de laquelle il envoie de distance en distance des anastomoses terminales au musculo-cutané externe, branche du crural.

2° BRANCHES TERMINALES

Les branches terminales du plexus lombaire sont au nombre de deux : 1° le nerf crural; 2° le nerf obturateur.

1° NERF CRURAL

Syn. : Nerf crural antérieur, Bock, Langenbeck; nerf fémoral, Anat. Nom.

Origine. — Le nerf crural naît par trois racines : les deux principales se détachent de la 3e et de la 4e paire lombaires; l'autre, plus grêle et moins constante, se détache de la 2e lombaire et renferme quelques fibres nerveuses qui, par l'intermédiaire de la 1re anse, viennent du premier nerf lombaire. Le crural est le plus volumineux des nerfs du plexus lombaire (5 mm., Luschka); il contient la presque totalité des fibres de la 3e et de la 4e lombaires.

Situation et rapports. — La réunion des racines du nerf crural se fait vers la partie supéro-interne de la crête iliaque, contre les insertions postérieures du muscle iliaque. Le nerf apparaît bientôt sur le bord externe du psoas, descend obliquement dans la fosse iliaque, de dedans en dehors et d'arrière en avant, le long de la gouttière creusée entre le psoas et l'iliaque, et atteint l'arcade fémorale, en dehors des vaisseaux iliaques externes dont il reste séparé par le tendon du psoas (fig. 583). Dans ce trajet, le crural, placé sous l'aponévrose du psoas-iliaque, est revêtu par le feuillet pariétal du péritoine; il répond, du côté droit, à l'extrémité inférieure du cæcum, et du côté gauche à l'S iliaque. Il chemine en avant des rameaux que l'artère iliaque externe fournit au muscle iliaque, et croise, en passant en arrière d'elle, l'artère circonflexe iliaque, près de son origine. Au niveau de l'arcade fémorale, le nerf crural, qui s'est légèrement aplati, semble se diriger un peu en dehors et s'applique en avant et en dedans du tendon du psoas iliaque; il n'est plus séparé des vaisseaux fémoraux que par la bandelette iléo-pectinée. C'est sous l'arcade fémorale ou un peu au-dessous d'elle, très rarement au-dessus, que le nerf crural se divise en une série de branches « qui rayonnent à partir du tronc à la manière d'une patte d'oie » (Cruveilhier).

Distribution. — A l'intérieur de la cavité pelvienne, le crural fournit quelques branches collatérales destinées au psoas-iliaque, au pectiné et à l'artère fémorale, et il se divise, sous l'arcade de Fallope, en ses branches terminales.

1° Branches collatérales. — Ces branches forment deux groupes, l'un externe, l'autre interne.

A. ***Branches externes.*** — Leur nombre varie de deux à quatre. Ce sont de petites branches nerveuses, qui pénètrent dans le muscle iliaque, après avoir rampé à sa surface sur une étendue variable; elles affectent souvent une disposition plexiforme (Sappey). Parmi ces branches, l'inférieure croise la face antérieure du muscle iliaque, avant d'y pénétrer par son bord interne (Cruveilhier).

B) ***Branches internes.*** — Elles se rendent : au psoas, à l'artère fémorale et au pectiné.

a) **Nerf du psoas.** — Ce nerf pénètre dans le muscle par sa face postérieure ou par son bord externe qu'il longe, dans certains cas, jusqu'au niveau de l'arcade de Fallope.

b) **Rameau de l'artère fémorale** (Schwalbe). — Le rameau de l'artère fémorale se sépare du nerf crural près du ligament de Poupart et se dirige en dedans vers la gaine des vaisseaux fémoraux, qu'il aborde dès son origine. Il descend alors en avant de l'artère, jusque vers le milieu de la cuisse, et donne de fins filets qui se portent soit en avant, soit en arrière des vaisseaux. Quelques-uns vont s'accoler à la fémorale profonde; Rauber les a vus se perdre sur la diaphyse fémorale, et Bock a pu suivre l'un deux jusqu'au trou nourricier du fémur.

c) **Nerf du pectiné.** — Le nerf du pectiné, toujours distinct des filets musculaires que le musculo-cutané interne envoie au pectiné, naît du crural directement au-dessus de l'arcade de Fallope et se dirige en bas et en dedans. Il passe d'abord sous les vaisseaux fémoraux, puis vient se diviser en un nombre variable de filets très grêles qui abordent le pectiné par sa face antérieure. D'après Valentin, les dernières ramifications du nerf du pectiné s'unissent avec les filets que le nerf obturateur donne à ce muscle.

2° **Branches terminales.** — En général les branches du crural procèdent de deux troncs. Aussi quelques classiques étrangers (Henle, Schwalbe, etc.) décrivent un tronc antérieur plus grêle sous le nom de rameau terminal antérieur, et un tronc postérieur un peu plus volumineux sous le nom de rameau terminal postérieur; les branches de ces deux troncs répondent assez bien à la division en quatre groupes de nerfs établie par Sappey. Comme le mode de classification en rameaux musculaires et rameaux cutanés créé par Bichat, et adopté par His dans l'*Anatomische Nomenclatur*, est un peu trop artificiel et ne correspond pas à la majorité des cas, nous nous en tiendrons aux subdivisions établies par Sappey, et nous décrirons successivement : 1° Le nerf musculo-cutané externe; 2° le nerf musculo-cutané interne; 3° le nerf du quadriceps fémoral; 4° le nerf saphène interne.

1° Nerf musculo-cutané externe

Syn. : Nerf fémoral cutané antérieur moyen et externe, Valentin; branche musculo-cutanée fémorale, Cruveilhier; branche fémoro-cutanée moyenne, Luschka; nerfs cutanés antérieurs ou moyens, Quain, Schwalbe; grande branche musculo-cutanée ou nerf musculo-cutané externe, Sappey.

Ainsi que son nom l'indique, ce nerf fournit deux ordres de rameaux, les uns musculaires destinés au couturier, les autres cutanés pour la région antérieure de la cuisse; il représente la branche de division superficielle la plus externe du nerf crural et se trouve placé entre le tendon du psoas en arrière et le couturier en avant.

[*A. Soulié.*]

Les **rameaux musculaires** proviennent presque toujours d'un tronc unique qui est la branche de bifurcation la plus élevée du musculo-cutané externe; ils abordent le couturier dans son quart supérieur et pénètrent dans ce muscle par sa face postérieure. Quelques-uns (rameaux courts) s'enfoncent aussitôt dans la masse musculaire, d'autres (rameaux longs) parcourent un trajet de longueur variable dans la gaine du couturier, avant de s'engager dans son épaisseur; on peut en suivre un ou deux jusqu'à la partie moyenne de la cuisse. D'après Sappey, le filet supérieur se recourbe en anse, prend une direction récurrente, et aborde le couturier près de son insertion à l'épine iliaque antéro-supérieure.

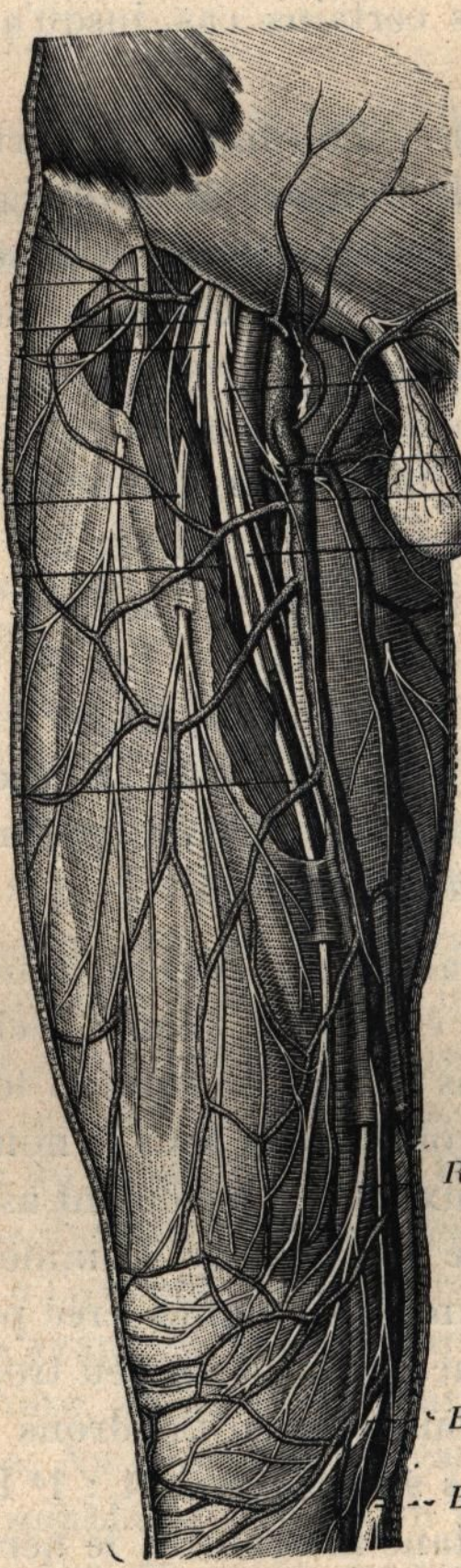

Fig. 584. — Branches cutanées du crural. (D'après Sappey.)

Les **rameaux cutanés** (fig. 584), au nombre de trois, sont connus depuis Cruveilhier sous le nom de perforant supérieur, de perforant inférieur et de nerf accessoire du saphène interne. Souvent, en effet, les deux premiers perforent le couturier avant de devenir sous-cutanés, mais il n'est pas rare de voir ces rameaux contourner ce muscle au lieu de le traverser.

a) *Rameau perforant cutané supérieur*, Cruveilhier. — (Rameau cutané externe, Sappey). — Ce rameau naît parfois du même tronc que les filets musculaires. Il traverse le couturier dans son tiers supérieur, puis se dirige en bas suivant un trajet parallèle à celui du fémoro-cutané avec lequel il s'anastomose; il envoie également un petit filet qui s'unit avec les ramifications terminales de la branche crurale du génito-crural. Le perforant supérieur ne traverse pas l'aponévrose fémorale, aussitôt après avoir perforé le couturier, mais, ainsi que le fait remarquer Cruveilhier, il s'insinue dans un dédoublement du fascia lata qui lui constitue une gaine, de laquelle émergent de distance en distance des filets cutanés internes et externes destinés à la peau qui recouvre le muscle droit antérieur. Vers la partie moyenne de la cuisse, le perforant supérieur se bifurque, et l'on peut suivre les ramifi-

ations terminales qui partent de cette bifurcation jusqu'à la partie supérieure de la rotule.

b) *Rameau perforant cutané inférieur*, Cruveilhier. — (Rameau cutané moyen, Sappey). — Le perforant inférieur se sépare du précédent à une distance variable selon les sujets; il suit le bord interne du couturier dans la gaine duquel il est renfermé et passe ensuite sur la face postérieure de ce muscle dont il traverse la masse charnue vers la partie moyenne de la cuisse. Situé alors sous l'aponévrose fémorale, il descend dans une gaine qui lui est propre jusqu'à la hauteur du condyle interne. Là, il perfore le fascia lata et se réfléchit en dehors, en décrivant une courbe à concavité supérieure; ses filets terminaux se perdent vers la partie supéro-interne de la rotule, entre la peau et la bourse séreuse sous-cutanée. Le perforant inférieur s'anastomose en dedans avec l'accessoire du saphène interne, et en dehors avec les dernières ramifications du perforant supérieur. Il n'est pas rare de rencontrer un filet nerveux issu du perforant inférieur qui descend dans la gaine du couturier jusqu'à la hauteur du condyle interne où il échange une anastomose avec l'accessoire du saphène; ce filet traverse alors l'aponévrose, et va se distribuer au côté interne du genou, en s'unissant aux filets supérieurs du rameau rotulien du saphène interne (Cruveilhier). Nous avons vu assez souvent le perforant inférieur, contrairement aux observations de Schwalbe, fournir dans son trajet quelques fins ramuscules au couturier; il est possible toutefois que ce soient là des filets de sensibilité musculaire et non des rameaux moteurs.

c) *Rameau accessoire du saphène interne*, Cruveilhier. — C'est le rameau interne du musculo-cutané externe; peu après son origine, il se divise en deux rameaux secondaires. L'un, superficiel, se comporte comme un perforant; après avoir longé, jusque vers la partie moyenne de la cuisse, le bord interne du couturier, il devient superficiel et s'accole à la veine saphène interne qu'il accompagne jusqu'au niveau du condyle interne où il s'unit au saphène interne. On pourrait le désigner sous le nom de *rameau satellite de la veine saphène interne*. L'autre, profond, que Cruveilhier appelle *rameau satellite de l'artère fémorale*, reste en dehors de la gaine du couturier, croise la direction des branches profondes du crural, se place vers le tiers inférieur de l'artère fémorale en avant, puis en dedans de ce vaisseau, et parvient ainsi dans le canal de Hunter. Il sort bientôt de ce canal, et son émergence peut constituer l'un des repères pour la ligature de la fémorale. Dès lors il descend en dedans du tendon du 3e adducteur, pour former, à la face interne du genou un plexus auquel prennent part des filets du saphène interne et de l'obturateur. Les dernières ramifications de ce plexus aboutissent à la partie postéro-supérieure de la jambe (Cruveilhier).

La description des rameaux du musculo-cutané varie sensiblement avec les auteurs; nous nous en sommes tenu surtout aux données de Cruveilhier qui nous ont paru répondre à la majorité des cas. Parmi les auteurs étrangers, Arnold, et après lui C. Krause et Hyrtl, ont compris dans le même sens que Cruveilhier l'accessoire du saphène externe qu'ils désignent sous le nom de nerf saphène supérieur ou de petit saphène.

[*A. SOULIÉ.*]

2° **Nerf musculo-cutané interne**, Sappey.

Syn. : Petite branche de la gaine des vaisseaux fémoraux, Cruveilhier.

Ce nerf, constitué par l'ensemble des filets internes et supérieurs du crural, naît fréquemment d'un tronc unique, qui, d'après Cruveilhier, peut venir du plexus lombaire, comme nerf isolé. Parmi les filets du musculo-cutané interne, les uns passent en avant, les autres en arrière des vaisseaux fémoraux. On trouve, en général, deux petits rameaux qui ont une disposition spéciale, l'un croise la face antérieure de l'artère, l'autre sa face postérieure, ce dernier s'insinue entre l'artère et la veine pour revenir se fusionner avec le premier (fig. 584 et 585). Le tronc qui résulte de leur réunion s'accole à la veine saphène interne, traverse avec elle le trou ovale et accompagne une des branches de cette veine jusque vers la partie moyenne de la cuisse, où il se résout en arborisations terminales qui s'unissent aux filets cutanés du nerf obturateur. Ainsi que son nom l'indique, le nerf musculo-cutané interne donne des rameaux cutanés et des rameaux musculaires. Parmi les rameaux cutanés, les uns vont directement à la peau, les autres contournent l'artère et la veine fémorales, et s'anastomosent avec des filets du saphène interne et de son accessoire, pour aboutir aux territoires sensitifs de ces nerfs. Les rameaux musculaires, au nombre de deux ou trois, passent sous les vaisseaux fémoraux; ils sont destinés au pectiné et au moyen adducteur, qu'ils abordent par leur face antérieure.

3° **Nerf du quadriceps fémoral**, Schwalbe.

Syn. : Rameaux musculaires externes, Bichat; nerf du triceps, Cruveilhier, Sappey, etc.

Pour la plupart des classiques étrangers, le nerf du quadriceps est un rameau du saphène interne, avec lequel il constitue le rameau terminal postérieur du crural; Schwalbe le considère comme le prolongement de ce dernier. De toutes les branches du crural, c'est celle qui est située le plus profondément. Tantôt les rameaux musculaires qui le constituent, procèdent d'un tronc unique; tantôt ils sont isolés dès l'origine; dans tous les cas, ils se séparent les uns des autres à angle aigu et dans l'ordre suivant :

a) Rameau du droit antérieur.
b) Rameau du vaste externe.
c) Rameau du vaste interne.
d) Rameau du crural.

a) *Rameau du droit antérieur.* — Un peu avant de pénétrer dans la face postérieure de ce muscle contre lequel il se trouve appliqué, ce rameau se subdivise en trois rameaux secondaires. Le rameau supérieur se caractérise par son trajet récurrent, il peut être suivi jusqu'aux insertions iliaques du droit antérieur, et il envoie souvent en dehors un petit filet au muscle tenseur du fascia lata (Sappey). Le rameau moyen se perd directement en dehors dans le corps charnu du muscle. Enfin, l'inférieur se fragmente en une série de fins ramuscules qui descendent dans la gaine du droit antérieur dans lequel ils s'enfoncent à des niveaux variables à partir du tiers moyen; quelques-uns sont encore visibles un peu au-dessus du tendon rotulien. — Tout près de son origine, le rameau supérieur du droit antérieur fournit un petit filet articulaire

qui s'insinue entre ce muscle et le tendon du psoas. Après s'être uni à un autre filet un peu plus gros venu du rameau du vaste externe, il suit le trajet des vaisseaux circonflexes externes, et il va participer à la formation d'un petit plexus dont les branches sont destinées à la région antérieure de l'articulation coxo-fémorale (Rüdinger).

b) *Rameau du vaste externe.* — Celui-ci se divise bientôt en trois ou quatre rameaux secondaires, situés sous le couturier, et qui accompagnent les branches de l'artère grande musculaire, au-dessous desquelles ils se placent avant de s'enfoncer dans le vaste externe. Parmi ces rameaux, il en est un, et quelquefois deux, qui traversent d'avant en arrière le vaste externe pour aboutir au muscle crural. La disposition des rameaux du vaste externe rappelle assez bien celle des nerfs du droit antérieur; on rencontre à peu près constamment un rameau récurrent qui se rend aux insertions supérieures du muscle et qui fournit, en outre, d'après Cruveilhier, un nerf cutané pour la région supéro-externe de la cuisse. Ce rameau récurrent donne un petit filet articulaire pour la hanche; ce dernier naît près de l'origine de la circonflexe externe qu'il accompagne, et nous avons vu qu'avec un filet analogue fourni par le rameau du droit antérieur, il prenait part à la formation d'un petit plexus articulaire (fig. 602). Le rameau moyen gagne la portion externe et médiane du muscle; quant au rameau inférieur, il descend d'abord entre le vaste externe et le vaste interne auquel il fournit parfois un mince filet, puis il se dirige en dehors et aboutit à la partie inférieure du vaste externe.

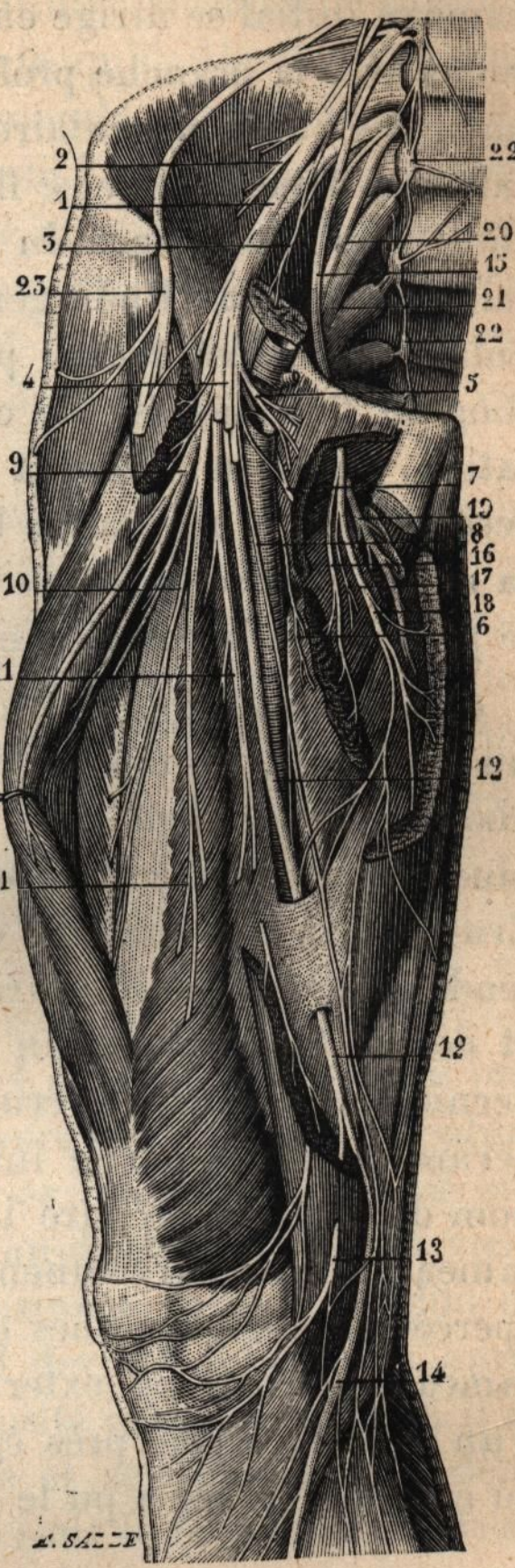

Fig. 585. — Nerf crural et nerf obturateur. (D'après Sappey.)

1, nerf crural. — 2, 3, n. du psoas iliaque. — 4, n. musculo-cutané externe. — 5, 6, 7, n. musculo-cutané interne. — 8, rameau de l'artère fémorale — 9, 10, 11, n. du quadriceps fémoral. — 12, n. saphène interne avec, 13, sa branche rotulienne et, 14, sa branche jambière. — 15, nerf obturateur. — 16, rameau du moyen adducteur. — 17, rameau du petit adducteur. — 18, rameau du droit interne. — 19, rameau du grand adducteur. — 20, tronc lombo-sacré. — 21, 1re paire sacrée. — 22, sympathique abdomino-pelvien. — 23, nerf fémoro-cutané.

c. Rameau du vaste interne. — Le rameau du vaste interne naît souvent d'un tronc commun avec le nerf saphène interne ou avec son accessoire; il descend ensuite verticalement le long de l'artère fémorale et vient se placer contre le tendon commun aux deux vastes, qui le sépare alors des vaisseaux. Quelquefois le rameau du vaste interne accompagne l'artère fémorale jusqu'au canal de Hunter, et c'est seulement près de l'orifice supérieur de ce canal qu'il s'enfonce dans le muscle.

Dans la première partie de son trajet, le rameau du vaste interne envoie en dedans deux ou trois filets qui s'insinuent sous les vaisseaux fémoraux et qui aboutissent au chef supérieur du vaste interne. De même, lorsqu'il est devenu

parallèle à l'artère, ce nerf envoie encore trois ou quatre filets qui s'étalent sur la surface antérieure du muscle ; enfin, le gros filet inférieur qui continue le rameau initial se dirige en dehors, pénètre dans le vaste interne, très fréquemment avec la branche profonde de l'artère grande anastomotique, et se ramifie entre les fibres musculaires jusque vers la rotule. Quelques petits nerfs articulaires se détachent de ce filet à des niveaux variables, rampent en arrière des insertions rotuliennes du vaste interne et se rendent dans la capsule articulaire du genou (Rüdinger). Cruveilhier a minutieusement décrit le nerf articulaire principal fourni par le rameau du vaste interne : ce nerf descend le long de l'aponévrose de contention du muscle jusqu'à la hauteur de l'articulation, puis il se réfléchit d'arrière et en avant, et se divise en deux branches secondaires. L'une gagne la partie antérieure de l'articulation et se perd dans la masse graisseuse située derrière le tendon rotulien ; l'autre va s'épuiser dans le périoste de la rotule (Voy. t. I, fig. 751).

d) *Rameaux du crural.* — Le muscle crural reçoit trois sortes de rameaux : un supérieur, un moyen et un inférieur. 1° Le rameau supérieur, très court, aboutit directement à sa partie antéro-supérieure. 2° Le rameau moyen, le plus volumineux, vient du nerf du vaste interne, dont il représente, d'après Cruveilhier, une branche de division. Il perfore le vaste interne non loin du tendon d'insertion du crural au fémur, aborde ce muscle par son côté interne et donne toujours un fin ramuscule pour le muscle sous-crural, lorsque ce dernier est distinct du crural. Le rameau moyen fournit aussi quelques filets périostiques à la partie inférieure du fémur ; l'un d'eux a reçu de Rauber le nom de nerf épiphysaire inférieur du fémur. Les ramifications terminales du rameau moyen parviennent jusqu'à l'articulation du genou, et on peut encore apercevoir quelques-unes de ses fibrilles sur le cul-de-sac sous-tricipital. 3° Le rameau inférieur ou externe provient, en général, du nerf du vaste externe ; d'un volume à peu près égal au précédent, il se distribue à la partie externe du crural. Rauber a pu le suivre jusqu'à l'articulation du genou.

4° Nerf saphène interne.

Syn. : Nerf fémoral cutané interne, Bock, Valentin ; nerf saphène, Anat. Nom.

Le saphène interne représente la branche la plus longue du nerf crural, dont il paraît être la continuation ; il s'étend depuis le pli de l'aine jusqu'au bord interne du pied. Son nom lui vient des rapports qu'il affecte avec la veine saphène interne, mais il ne s'accole à cette veine qu'au niveau du genou ; pendant son trajet à la cuisse, il est satellite de l'artère fémorale.

Rapports. — Le nerf saphène interne se détache parfois d'un tronc commun avec le nerf du quadriceps fémoral. Il est, à son origine, la branche la plus profonde et la plus interne du crural ; presque aussitôt le musculo-cutané interne le croise en passant en avant de lui. Tout d'abord situé en dehors de la gaine des vaisseaux fémoraux dont le sépare la bandelette iléo-pectinée, le saphène interne descend parallèlement à l'artère fémorale et passe directement en avant des collatérales externes fournies par ce vaisseau (circonflexe externe, grande musculaire). Arrivé au tiers moyen de la cuisse, il se dirige en dedans,

pénètre dans la gaine des vaisseaux fémoraux et vient se placer directement en avant de l'artère dans la loge de laquelle il est contenu.

Lorsque les vaisseaux pénètrent dans le canal de Hunter, le saphène interne se place un peu en dedans de l'artère, de telle sorte qu'il décrit, dans son ensemble, une hélice très allongée autour de la fémorale (Voy. t. II, p. 819, fig. 444). Dans tout ce trajet, le saphène interne reste l'organe le plus superficiel du paquet vasculo-nerveux; il se trouve placé en dehors et un peu en arrière de son accessoire qui le croise vers la pointe du triangle de Scarpa (fig. 585). En avant, les rapports du saphène sont des plus simples; il est recouvert par le fascia cribriformis dans le triangle de Scarpa; plus bas, il est caché par le couturier.

Le saphène interne ne parcourt pas toute l'étendue du canal de Hunter en compagnie des vaisseaux fémoraux. Bien que Luschka prétende que ce nerf perfore la paroi antérieure du canal, lorsque l'artère fémorale passe dans l'anneau du 3e adducteur et devient poplitée, c'est le plus souvent après un parcours maximum de 4 à 5 centimètres que le nerf sort du canal par un petit orifice ménagé dans sa paroi antérieure, contre le tendon du grand adducteur. Dans la généralité des cas, le saphène interne apparaît en dehors de l'artère grande anastomotique et de ses deux veines comitantes : aussi est-il un guide précieux pour la ligature de l'artère fémorale dans le canal de Hunter. Peu après sa sortie de ce canal, le saphène interne se dirige en dehors et en arrière; il croise le tendon du 3e adducteur, et descend derrière lui jusqu'à la face postérieure du condyle interne. Les divers changements de situation du nerf modifient ses rapports avec le couturier; tout d'abord situé sur son bord antérieur ou interne, il chemine ensuite au-dessous de lui et vient au niveau de l'interligne articulaire du genou s'insinuer entre le tendon de ce muscle et celui du droit interne. C'est alors qu'il devient superficiel; après avoir perforé l'aponévrose jambière contre la tubérosité interne du tibia, il se place sous la peau contre la veine saphène interne et se divise en ses deux branches terminales. Quelquefois la division se fait sous le fascia à un niveau variable entre les tendons du couturier et du droit interne.

Distribution. — Le nerf saphène interne présente à étudier des branches collatérales, des branches terminales et des branches anastomotiques.

A. **Branches collatérales.** — Ces branches, toutes situées à la cuisse, sont au nombre de trois. Elles ont été désignées par Cruveilhier sous le nom de rameau cutané fémoral, de rameau cutané tibial et de rameau articulaire; Valentin les a groupées en un seul tronc appelé branche interne, qu'il considère comme s'anastomosant régulièrement avec la branche terminale du nerf obturateur. Nous nous en tiendrons à la division de Cruveilhier.

1° **Rameau cutané fémoral.** — Ce rameau naît à la partie moyenne de la cuisse, se dirige en bas et en arrière entre le couturier et le droit interne, et se distribue à la région postéro-interne de la cuisse et du genou, où il s'unit avec des filets de la branche jambière du saphène interne.

2° **Rameau cutané tibial.** — Celui-ci, qui est parfois une division du précédent, se détache très souvent du saphène tout près du point où ce nerf pénètre dans le canal du 3e adducteur. Il descend d'abord entre le couturier et le droit

interne, contourne le tendon de ce muscle en passant derrière lui et aboutit, par ses dernières arborisations, à la peau de la région interne du mollet.

3° **Rameau articulaire.** — D'après Cruveilhier, le rameau articulaire se sépare du saphène interne dans le canal de Hunter et gagne l'articulation en longeant la cloison intermusculaire interne. Pour Rüdinger, il naît à un niveau sensiblement inférieur, le plus souvent lorsque le saphène croise l'interligne articulaire; il se dirige alors d'arrière en avant, et après un court trajet (1 centimètre à 1 cm. 5) il se perd dans la capsule articulaire tout autour du ligament latéral interne. Ce rameau manque, lorsque le filet articulaire du vaste interne est bien développé.

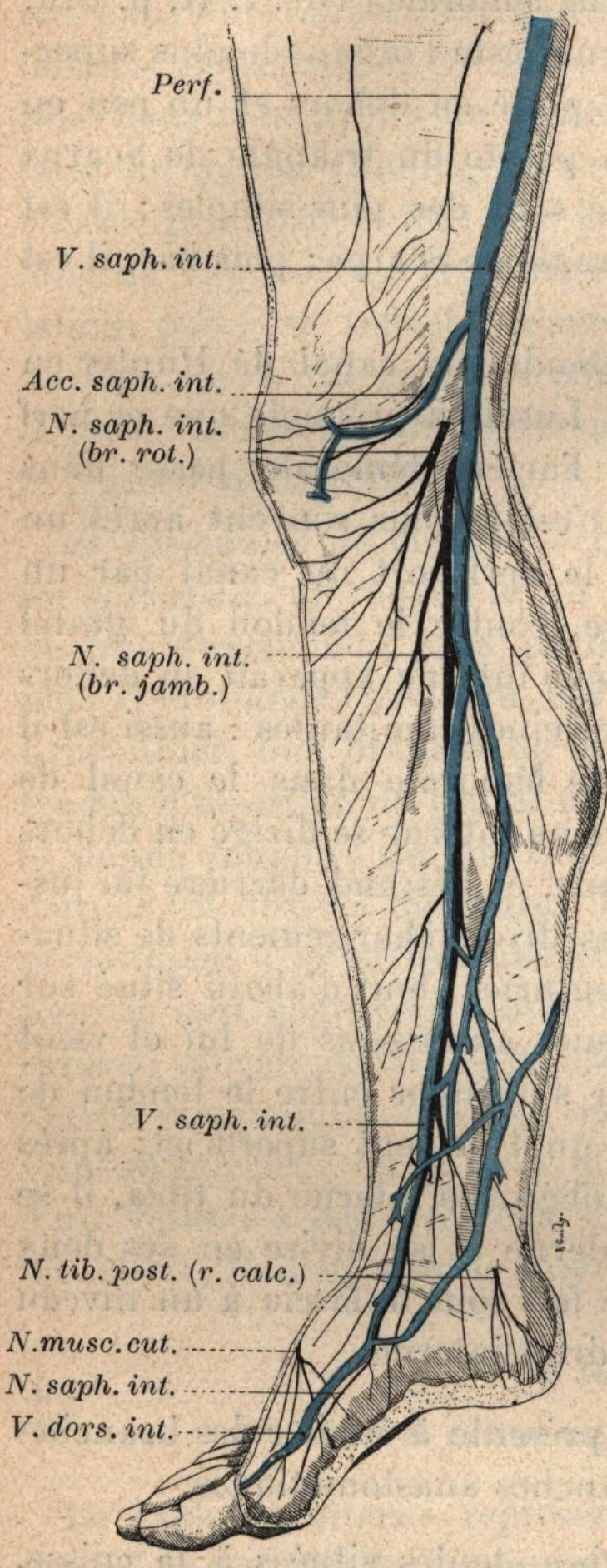

Fig. 586. — Nerf saphène interne. (D'après Hirshfeld.)

B. **Branches terminales.** — Elles sont au nombre de deux : 1° une antérieure ou branche rotulienne; 2° l'autre inférieure ou branche jambière.

1° **Branche rotulienne ou antérieure** (Cruveilhier). — *Syn.* : Branche transversale, Sappey; rameau patellaire, Schwalbe; ramus infrapatellaris, Anat. Nom. — La branche antérieure se sépare de la branche inférieure, tantôt au niveau du condyle interne du fémur, tantôt contre la tubérosité interne du tibia. D'après Cruveilhier, peu après son origine, elle perfore le couturier, constituant ainsi un troisième rameau perforant. Il est évident qu'une pareille disposition ne s'observe que si la branche rotulienne naît au-dessus de l'interligne articulaire; dans le cas contraire, elle contourne le tendon du couturier. Quoi qu'il en soit, la branche rotulienne sort bientôt de l'aponévrose (fig. 586) et se dirige vers la face antérieure du genou, en décrivant une courbe dont la concavité regarde en avant et en haut, et dont l'extrémité répond à la partie inférieure de la rotule. La direction de cette courbe est parallèle à celle décrite par le tendon du couturier (Sappey). Les ramifications terminales de cette branche aboutissent à la peau qui recouvre la partie inférieure et externe de la rotule et le tendon rotulien. Dans son parcours, elle envoie des filets ascendants qui vont se perdre dans les téguments situés sur la rotule, où ils s'unissent avec les rameaux inférieurs du musculo-cutané externe, et des filets descendants qui se distribuent à la partie inférieure du genou. Parmi ces derniers, quelques-uns croisent la crête du tibia et parviennent jusqu'à la région supéro-externe.

2° **Branche jambière ou inférieure.** — *Syn.* : Branche postérieure ou directe, Cruveilhier; branche verticale ou jambière, Sappey; branche externe, Valentin; rameaux cutanés internes de la jambe, Henle, Schwalbe, Anat. Nom. — La branche jambière continue la direction descendante du saphène interne; d'abord placée sur le tendon du droit interne, puis entre ce tendon et celui du couturier qu'elle croise d'arrière en avant, elle décrit, sous l'aponévrose du genou et autour du condyle interne, une courbe concentrique à celle de la veine saphène interne et comprise en dedans de cette dernière (Voy. t. II, p. 1045). La branche inférieure émerge de l'aponévrose jambière au niveau de la tubérosité interne du tibia ou un peu au-dessous; devenue sous-cutanée, elle se place tantôt directement en avant de la veine (Cruveilhier, Sappey), tantôt en arrière (Hirschfeld), tantôt enfin à côté et un peu en arrière (Charpy). En ce point, la veine et ses affluents sous-cutanés cheminent toujours dans un plan un peu plus superficiel que le nerf et ses ramifications. La branche jambière descend ensuite le long de la saphène interne soit en avant, soit en arrière; mais, dès le milieu de la jambe, il existe toujours derrière la veine un gros filet nerveux qui représente le tronc principal de la branche jambière ou sa subdivision la plus importante. En effet, dans la généralité des cas, la branche jambière se scinde en deux rameaux secondaires à l'union du tiers moyen et du tiers inférieur de la jambe. Le *rameau antérieur*, le plus volumineux, chemine à côté de la veine sur la face interne du tibia, croise avec elle la malléole interne et va s'épuiser sur le bord interne du pied en une série de filets cutanés qui atteignent, mais qui dépassent rarement, la base du premier métatarsien. Dans la région du tarse, ce rameau reçoit une anastomose du musculo-cutané, branche du sciatique poplité externe; cette anastomose, quelquefois double, traverse en sangle le dos du pied. Le *rameau postérieur* descend à 2 ou 3 centimètres en arrière du bord interne du tibia et se distribue dans la peau qui recouvre la malléole interne. Il existe souvent un rapport inverse entre ces deux rameaux, l'antérieur est parfois grêle et se termine vers la malléole, tandis que le postérieur vient s'accoler à la veine qu'il accompagne le long du bord interne du pied. Dans leur trajet, ces deux rameaux, de même que la branche jambière, envoient de petits filets en avant et en arrière. Les filets antérieurs suivent une direction oblique ou ansiforme, analogue à celle de la branche rotulienne, et innervent la peau de la région interne de la jambe; les autres vont se distribuer à la partie postéro-interne du mollet où ils s'unissent au rameau tibial du saphène externe.

C. **Branches anastomotiques.** — Indépendamment des anastomoses terminales, la branche anastomotique la plus importante est celle que l'on rencontre entre le saphène interne et le nerf obturateur, tantôt à la partie supérieure, tantôt à la partie moyenne de la cuisse. Dans le premier cas, le rameau venant de l'obturateur se détache de la branche superficielle de ce nerf, se porte, de dedans en dehors et de haut en bas, dans l'angle de bifurcation de l'artère fémorale et va s'unir avec le saphène interne assez près de son origine; dans le second cas, le filet anastomotique passe en avant des adducteurs et vient s'accoler au saphène interne, lorsque celui-ci pénètre dans le canal de Hunter.

[*A. SOULIÉ.*]

En résumé, le nerf crural, par ses branches motrices, est le nerf de la flexion de la cuisse sur le bassin (psoas-iliaque) et de l'extension de la jambe sur la cuisse (quadriceps fémoral) ; par ses branches cutanées, il donne la sensibilité à la région antérieure de la cuisse et au côté interne de la jambe et du pied. La paralysie de ce nerf entraîne une gêne considérable dans la locomotion et dans la station debout.

2° NERF OBTURATEUR

Syn. : Nerf crural postérieur ou interne, Schmidt, Bock, etc.; nerf sous-pubien ou obturateur, Valentin, Anat. Nom.

Origine. — Le nerf obturateur tire son origine du plexus lombaire par trois racines qui proviennent de la 2ᵉ anse et des 3ᵉ et 4ᵉ nerfs lombaires. Ces trois racines se réunissent en un tronc commun, situé en avant du plexus entre les fibres du psoas.

Situation et rapports. — Le nerf obturateur descend, en dedans du crural et en dehors du tronc lombo-sacré dont il est séparé par une grosse veine, vers l'articulation sacro-iliaque qu'il croise en passant en avant d'elle. Dès lors, son trajet, jusque-là vertical, devient oblique en avant, en dehors et en bas, et le nerf gagne d'abord le détroit supérieur, puis la paroi latérale du bassin, en se disposant au-dessous puis en dedans du bord interne du psoas. Dans sa portion pelvienne, le nerf obturateur croise l'angle de bifurcation des vaisseaux iliaques primitifs, et quelquefois l'origine des vaisseaux hypogastriques qui se trouvent en avant de lui ; il se dirige ensuite en avant et reste parallèle à la crête du détroit supérieur jusqu'à la gouttière sous-pubienne.

Les rapports du nerf obturateur, dans cette partie de son trajet, diffèrent un peu chez l'homme et chez la femme. Chez l'homme, l'uretère croise le nerf devant les vaisseaux hypogastriques; l'artère ombilicale, un peu avant de se réfléchir contre la paroi latérale de la vessie, fait avec lui un angle très aigu (Voy. t. II, p. 781, fig. 456), tandis que l'artère et les veines obturatrices cheminent au-dessus de lui. Ces vaisseaux demeurent cependant à une certaine distance du nerf jusqu'à la gouttière sous-pubienne, au niveau de laquelle tous ces organes s'accolent les uns aux autres. Chez la femme, l'uretère passe très rarement en avant du nerf obturateur dont les rapports, très intéressants au niveau de la fossette ovarique, ont été précisés par Waldeyer (*J. of Anat.*, 1898). Tantôt le nerf est placé au-dessus de l'artère ombilicale, tantôt au-dessous, mais il est toujours plus rapproché de la surface osseuse que du vaisseau, et il se trouve constamment au-dessus de l'artère obturatrice; dans tous les cas, il apparaît nettement à la partie supérieure de la fossette ovarique. Chez la nullipare où les rapports normaux sont plus nets, il est perpendiculaire à l'ovaire, qui est vertical, et répond à la face postérieure de cet organe; les vaisseaux utéro-ovariens sont situés en avant de lui. Après avoir croisé l'insertion du ligament large, il gagne la gouttière sous-pubienne.

Dans son trajet pelvien, le nerf obturateur, chez l'homme ainsi que chez la femme, est recouvert par l'aponévrose périnéale supérieure et par le péritoine pariétal. A sa sortie du canal obturateur ou dans ce canal, le nerf, placé en avant et en dehors des vaisseaux, se bifurque en ses branches terminales; la division s'opère quelquefois, mais très rarement, dans la cavité pelvienne.

Distribution. — A l'intérieur du bassin, le nerf obturateur n'émet aucune branche collatérale et n'innerve jamais, ainsi que le prétend Valentin, le muscle obturateur interne. A sa sortie du canal sous-pubien, il fournit une collatérale à l'obturateur externe et se divise en deux branches terminales.

A. **Branche collatérale** : *branche de l'obturatear externe.* — Cette branche, quelquefois double, se sépare du tronc de l'obturateur dans le canal sous-pubien, se dirigent en dehors, passe sous l'artère obturatrice, et donne deux rameaux secondaires. L'un, le plus volumineux, s'insinue sous le bord supérieur de l'obturateur externe et se ramifie entre sa face postérieure et la membrane obturatrice; l'autre s'étale sur la face antérieure du muscle, et envoie plusieurs filets qui pénètrent de distance en distance dans sa profondeur.

B. **Branches terminales.** — Elles sont au nombre de deux : une superficielle, l'autre profonde (fig. 587).

1° **Branche superficielle.** — *Syn.* : Branche antérieure, supérieure ou cutanée, Valentin; branche superficielle, Henle; rameau sous-pectinéal, Cruveilhier; rameau antérieur, Schwalbe, Anat. Nom. — D'abord placée sous le pectiné et devant l'obturateur externe, la branche superficielle passe en avant du petit adducteur, puis elle s'insinue entre ce dernier et le moyen adducteur. C'est entre ces deux muscles qu'elle se divise en quatre rameaux, dont trois moteurs sont destinés aux deux premiers adducteurs et au droit interne, et dont le quatrième est cutané.

a) Rameau du droit interne. — Ce rameau, le plus interne parmi les nerfs musculaires, s'insinue d'abord entre le pectiné en avant et le petit adducteur en arrière, puis entre le moyen et le grand adducteur, pour gagner la face externe du droit interne, contre laquelle il se divise en une série de filets presque tous descendants. Sappey a signalé un fin ramuscule, recourbé en anse, qui, par un trajet récurrent, va se distribuer dans le droit interne tout près de son insertion pubienne,

b) Rameau du moyen adducteur. — Il accompagne le précédent jusqu'à la face profonde du moyen adducteur dans lequel il se perd ; assez souvent il fournit un petit filet qui pénètre dans ce muscle par son bord supérieur.

c) Rameau du petit adducteur. — Situé un peu en dehors du nerf du moyen adducteur, le rameau du petit adducteur, après avoir croisé le bord supérieur de ce muscle, vient s'étaler à sa face antérieure en une série de petits filets qui s'enfoncent aussitôt dans la profondeur.

d) Rameau cutané. — L'origine du rameau cutané est assez variable. Pour quelques auteurs étrangers, et pour Schwalbe en particulier, il se détache du nerf du droit interne; d'après Cruveilhier et les classiques français, il naît, en général, du nerf du moyen adducteur; enfin, suivant Henle, il provient tantôt de l'un, tantôt de l'autre de ces deux nerfs. Il faut tout d'abord remarquer que, si ce rameau cutané ne vient pas d'une manière constante du nerf du droit interne, ce nerf donne souvent, comme nous avons pu le constater, quelques filets grêles qui aboutissent aux téguments de la région supéro-interne de la cuisse. Lorsqu'il se sépare du nerf du moyen adducteur, le rameau cutané passe tantôt en avant, tantôt en arrière de ce muscle, qu'il perfore quelquefois, et se distribue dans la même région. Quelques-uns de ces filets cutanés s'unissent par des anastomoses terminales avec le saphène interne ou avec son accessoire. Nous rappellerons

[A. SOULIÉ.]

encore l'existence d'une anastomose qui va du nerf obturateur vers le saphène interne. Cette anastomose, qui se détache presque toujours du rameau cutané au voisinage de son origine, passe entre les deux branches de bifurcation de l'artère fémorale et va s'accoler au saphène interne, lorsqu'il descend le long de la fémorale superficielle; elle apporte au saphène interne des fibres des 3e et 4e lombaires qui ont emprunté le trajet du nerf obturateur. Enfin, Cruveilhier a signalé un filet articulaire émané du rameau cutané, qui arrive jusqu'à l'articulation du genou, et qui se perd au voisinage du ligament latéral interne.

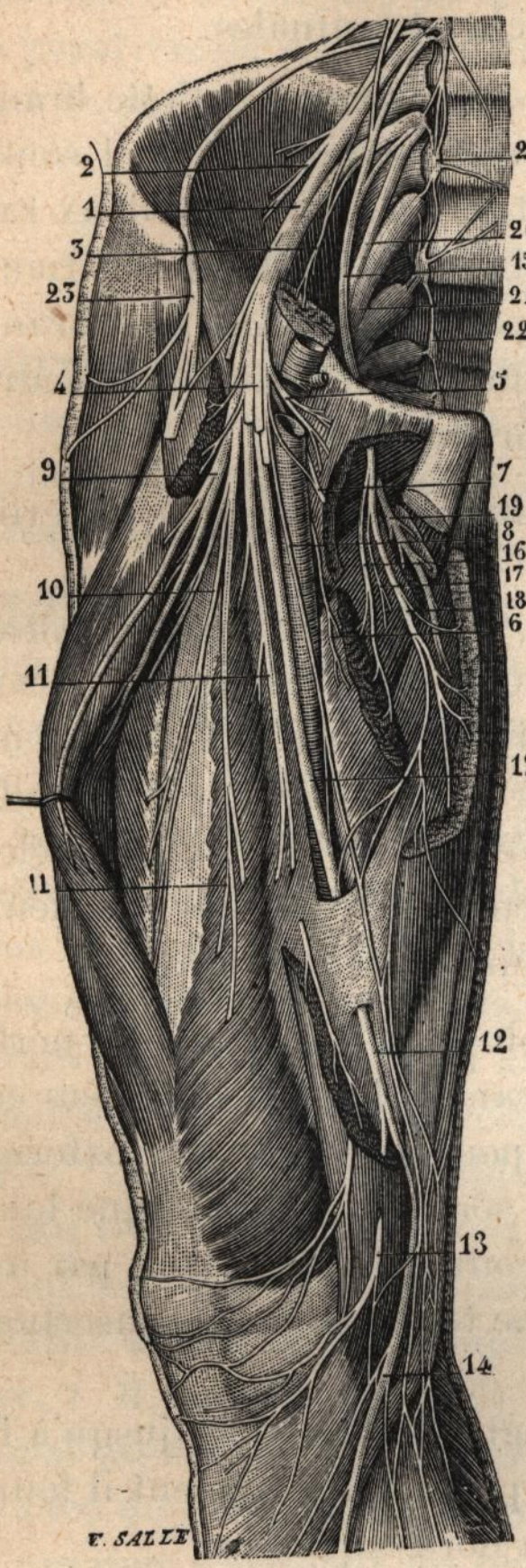

Fig. 587. — Nerf crural et nerf obturateur. (D'après Sappey.)

1, nerf crural. — 2, 3, n. du psoas iliaque. — 4, n. musculo-cutané externe. — 5, 6, 7, n. musculo-cutané interne. — 8, rameau de l'artère fémorale. — 9, 10, 11, n. du quadriceps fémoral. — 12, n. saphène interne avec, 13, sa branche rotulienne et, 14, sa branche jambière. — 15, nerf obturateur. — 16, rameau du moyen adducteur. — 17, rameau du petit adducteur. — 18, rameau du droit interne. — 19, rameau du grand adducteur. — 20, tronc lombo-sacré. — 21, 1re paire sacrée. — 22, sympathique abdomino-pelvien. — 23, nerf fémoro-cutané.

2° **Branche profonde.** — *Syn.*: Rameau postérieur, Valentin, Schwalbe, Anat. Nom. — Placée entre le pectiné et l'obturateur externe qu'elle perfore dans certains cas, la branche profonde, souvent volumineuse, s'insinue entre le petit et le grand adducteur à la face antérieure duquel elle s'étale en trois rameaux principaux. Le premier, à trajet récurrent, remonte vers la partie supérieure du grand adducteur; le second accompagne l'artère musculaire issue de la fémorale profonde et aboutit à sa partie moyenne; le troisième descend vers la partie tendineuse du muscle et peut être facilement suivi jusqu'au canal de Hunter. La branche profonde fournit presque toujours un ou deux rameaux à la portion interne de l'articulation coxo-fémorale, et un fin ramuscule au muscle petit adducteur, lorsqu'elle descend en arrière de lui.

Le nerf obturateur, en outre de ceux que nous venons d'énumérer, émet encore les rameaux suivants, qui viennent tantôt de la branche superficielle, tantôt de la branche profonde :

1° Un petit filet inconstant, destiné au muscle pectiné, et qui se détache de la branche superficielle ou du tronc de l'obturateur.

2° Un filet décrit par Hyrtl comme une ramification de la branche profonde, qui accompagne l'artère poplitée et qui se rend à la partie postérieure de l'articulation du genou.

3° Un filet qui s'accole à l'artère nourricière du fémur et qui pénètre avec elle dans le trou diaphysaire de cet os (Rauber).

Le nerf obturateur est essentiellement le nerf de l'adduction de la cuisse; étant donné sa situation dans le bassin, il est fréquemment le siège de névralgies au cours de la grossesse. La paralysie produite par la compression de la tête fœtale ou par une hernie étranglée (Féré) amène une gêne notable dans la rotation

externe de la cuisse et dans sa flexion sur le bassin; l'adduction devient très difficile, quelquefois même impossible.

Nerf obturateur accessoire. — Depuis Schmidt, on a souvent signalé l'existence d'un nerf obturateur accessoire. Ce nerf naît avec l'obturateur des 3e et 4e paires lombaires, traverse le psoas dans sa portion inférieure et chemine, le long de la paroi pelvienne, sous l'aponévrose périnéale supérieure, entre le bord interne du psoas et le nerf obturateur, au-dessus duquel il se trouve placé. Parvenu au niveau de la gouttière sous-pubienne, il s'écarte de l'obturateur pour passer sur la branche horizontale du pubis au voisinage de l'éminence iléo-pectinée, puis il s'enfonce sous le muscle pectiné et se comporte d'une façon différente suivant les auteurs. D'après Schmidt, il se divise alors en deux ou trois branches, dont l'une s'unit au tronc de l'obturateur et les deux autres se perdent dans le pectiné et dans le tissu graisseux qui entoure l'articulation coxo-fémorale. Jamieson a vu un de ses filets descendre sous le couturier jusqu'au canal de Hunter, suivre ensuite le tendon du grand adducteur, devenir sous-cutané, et se perdre dans la peau de la rotule. Cruveilhier, ayant surtout en vue les rameaux articulaires, a proposé d'appeler ce nerf: accessoire de l'articulation coxo-fémorale; dans un cas observé par cet auteur, la branche anastomotique, au lieu de se porter vers l'obturateur, allait s'unir au saphène interne. D'après Hyrtl, l'anastomose se fait avec le génito-crural. On a vu, dans certains cas, le nerf obturateur accessoire donner des filets au muscle obturateur externe, au droit interne et aux adducteurs; exceptionnellement il peut fournir un filet cutané.

L'existence de ce nerf est variable; pour Cruveilhier, on le rencontrerait très souvent; Henle l'a trouvé 4 fois sur 10 sujets, Hyrtl 3 fois sur 40 cas, Eisler dans la proportion de 29 pour 100, R. Bardeen et W. Elting 8,5 pour 100 et Ancel et Sencert 6,2 pour 100.

Sur l'obturateur accessoire, voir ces divers auteurs et : B. Jamieson. A description of some anomalies in nerves arising of the lumbo-plexus of a fœtus, etc. *J. of Anat.*, vol. XXXVII, p. 267, 1903.

Tronc ou nerf lombo-sacré. — Quelques classiques décrivent le tronc lombo-sacré avec le plexus lombaire; mais comme il participe uniquement à la formation du plexus sacré, nous l'étudierons seulement avec ce dernier.

Distribution sensitive du plexus lombaire.

Nous avons signalé, à propos des nerfs intercostaux, la distribution cutanée des deux premiers nerfs lombaires à la paroi abdominale. Nous croyons devoir reporter à la suite du plexus sacré, l'étude de la distribution sensitive des nerfs du plexus lombaire; nous y trouvons l'avantage de pouvoir présenter en un chapitre d'ensemble les territoires cutanés du membre inférieur.

Nerfs articulaires. — De même nous préférons donner un résumé de la distribution des nerfs articulaires à la suite du plexus sacré, puisque les articulations de la hanche et du genou reçoivent à la fois leur innervation du plexus lombaire et du plexus sacré.

Tableau de la distribution du plexus lombaire.

- *Plexus lombaire.*
  - Branches collatérales.
    - Courtes.
      - Nerfs du carré des lombes.
      - Nerfs du grand psoas.
      - Nerfs du petit psoas.
    - Longues.
      - Grand nerf abdomino-génital.
        - Rameau perforant.
        - Branche abdominale.
          - Rameau perforant.
          - Rameau musculo-cutané.
        - Branche génitale.
          - Filets inguinaux.
          - Filets pubiens.
      - Petit nerf abdomino-génital.
        - Rameau abdominal.
          - Filets pour le grand droit.
          - Filets cutanés.
        - Rameau génital.
          - Filets inguinaux.
          - Filets pour le scrotum (ou pour les grandes lèvres).
      - Nerf génito-crural.
        - Branche crurale.
          - Filets pour les muscles transverse et iliaque.
          - Filets cutanés de la cuisse.
        - Branche génitale.
          - Filets de l'artère iliaque externe.
          - Filets musculaires pour le transverse et le petit oblique.
          - Filets ou nerfs crémastériens.
          - Filets du canal déférent.
          - Rameau scrotal (ou de la grande lèvre.)
      - Nerf fémoro-cutané.
        - Branche fessière.
        - Branche fémorale.
          - Rameau externe.
          - Rameau interne.
  - Branches terminales.
    - Nerf crural.
      - Branches collatérales.
        - Externes.
          - Rameau pour l'iliaque.
        - Internes.
          - Rameaux pour le psoas.
          - Rameau pour le pectiné.
          - Filet pour l'artère fémorale.
      - Branches terminales.
        - Nerf musculo-cutané externe.
          - Ram. cut.
            - R. perf. sup.
            - R. perf. inf.
            - R. acc. du saph. int.
              - F. sat. de l'art. fém.
              - F. sat. de la v. s. int.
          - Rameaux musculaires.
            - Courts.
            - Longs.
              - Pour le couturier.
        - Nerf musculo-cutané interne.
          - Rameaux cutanés.
          - Rameaux musculaires.
            - Pour le pectiné.
            - Pour le moyen adduct.
        - Nerf du quadriceps fémoral.
          - Rameau du droit antérieur.
            - Filet pour le tenseur du fascia lata.
            - Filet articulaire.
          - R. du vaste externe.
            - Filet articulaire pour la hanche.
          - R. du vaste interne.
            - Filet articulaire pour le genou.
          - R. du crural.
            - Nerf épiphys. inf. du fémur.
            - Filets articulaires (cul-de-sac sous-tricipital).
        - Nerf saphène interne.
          - Branches collatérales.
            - R. cutané fémoral.
            - R. cutané tibial.
            - R. articulaire.
          - Branches terminales.
            - Branche rotulienne.
            - Br. jambière.
              - Filet ant.
              - Filet post.
          - Br. anastomotiques : avec l'obturateur.

Plexus lombaire (Suite).
- Branches terminales. (*Suite.*)
  - Nerf obturateur.
    - Branches collatérales. | Pour l'obturateur externe.
    - Branches terminales
      - Branche superficielle.
        - R. du droit interne.
        - R. du moyen adducteur.
        - R. du petit adducteur.
        - R. cutané.
      - Branche profonde.
        - R. pour le grand adducteur.
        - R. p. le petit adducteur (inconstant).
      - Filets inconstants qui naissent tantôt de la branche superficielle, tantôt de la profonde.
        - Filet du pectiné.
        - Filet articulaire pour la région postérieure du genou.
        - Filet diaphysaire du fémur.
  - Nerf obturateur accessoire (inconstant). . . . . . .
    - Branche anast. pour le n. obturateur.
    - Branches articulaires pour la hanche.

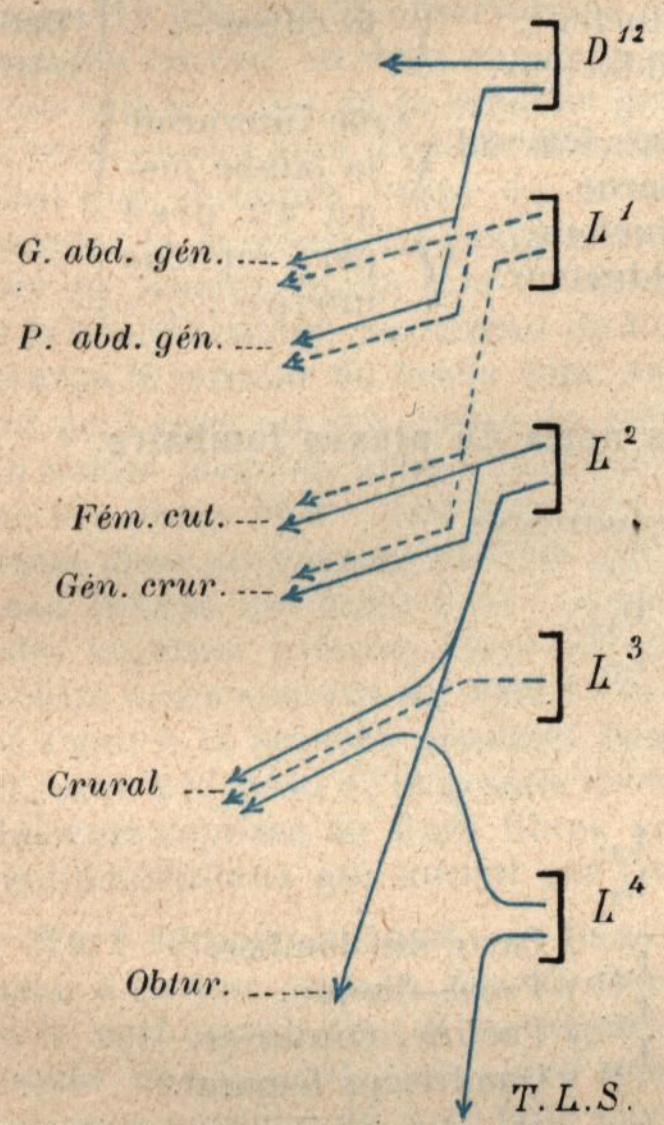

Fig. 588. — Constitution radiculaire des branches sensitives du plexus lombaire. — Schéma.

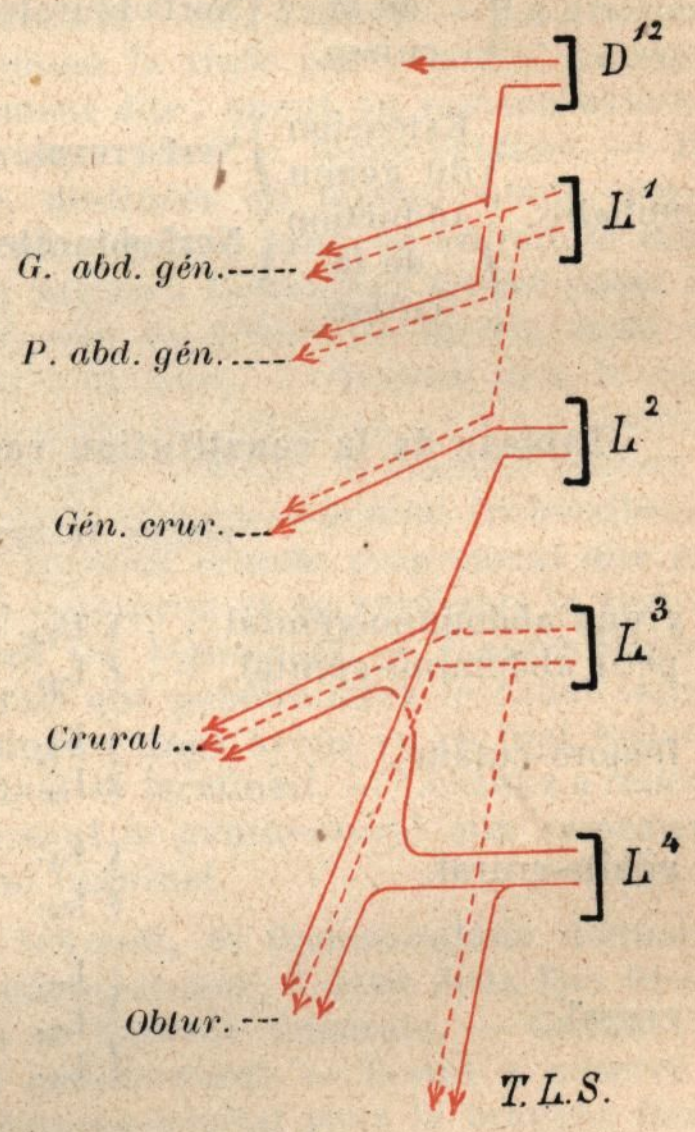

Fig. 589. — Constitution radiculaire des branches motrices du plexus lombaire. — Schéma.

Tableau de la distribution des racines rachidiennes du plexus lombaire entre les différents nerfs de ce plexus.

RACINES	FONCTIONS	INNERVATION MOTRICE	INNERVATION SENSITIVE	RÉFLEXES
1re lombaire.	Fonctions des muscles de l'abdomen : expiration etc.	Muscles de l'abdomen par : Nerf grand abdomino-génital. Nerf petit abdomino-génital. Nerf génito-crural. Psoas iliaque par nerf crural ?	Scrotum (grandes lèvres) par : Nerf grand abdomino-génital. Nerf petit abdomino-génital. Nerf génito-crural.	Réflexe crémastérien.

RACINES	FONCTIONS	INNERVATION MOTRICE		INNERVATION SENSITIVE	RÉFLEXES
2ᵉ lombaire.	Mêmes fonctions etc., et Flexion de la cuisse sur le bassin. Contraction du crémaster.	Mêmes nerfs, en outre.		Aine par les précédents et par nerf fémoro-cutané.	Réflexe crémastérien.
		Nerfs crémastériens du génito-crural.		Pli de l'aine.	
		Nerf crural. . .	Carré des lombes. Psoas-iliaque. Pectiné. Couturier.	Côté externe de la hanche et de la cuisse par nerf fémoro-cutané et nerf crural	
		Nerf obturateur.	Pectiné. Moyen adducteur.		
3ᵉ lombaire.	Extension de la jambe sur la cuisse. Adduction de la cuisse.	Nerf crural. . .	Psoas iliaque. Pectiné. Couturier. Quadriceps fémoral.	Côté antérieur de la cuisse..	Réflexe rotulien.
		Nerf obturateur.	Droit interne. Obturateur externe. Petit adducteur. Grand adducteur.	Côté interne de la cuisse. . .	
4ᵉ lombaire.	Extension du genou. Adduction de la cuisse.	Nerf crural. . .	Quadriceps fémoral.	Côté interne de la jambe jusqu'au pied par saphène interne . . .	
		Nerf obturateur.	Droit interne. Petit adducteur. Grand adducteur.		

Tableau de la constitution radiculaire des nerfs du plexus lombaire.

	FIBRES SENSITIVES	FIBRES MOTRICES	
Nerf grand abdomino-génital . .	D_{12}.	D_{12}.	
— petit abdomino-génital. . .	L_1.	L_1.	
— fémoro-cutané.	L_1. L_2.		
— génito-crural.	L_1. L_2.	L_1. L_2.	
— crural.	L_2. L_3. L_4.	L_2.	Carré des lombes. Psoas-iliaque.
		L_3. L_4.	Pectiné, Couturier. Quadriceps fémoral.
— obturateur.	L_2.	L_2.	Moyen adducteur.
		L_3. L_4.	Obturateur externe. Droit interne. Petit et grand adducteur.

VARIÉTÉS ET ANOMALIES DU PLEXUS LOMBAIRE

1° ***Grand nerf abdomino-génital.*** — Nous rappellerons que la branche génitale, considérée comme constante par les classiques français depuis Bichat, est une exception pour Valentin, Quain, Henle, etc. Henle signale l'existence d'un nerf spécial pour le transverse, qui chemine sous le péritoine et s'enfonce dans ce muscle près de ses insertions à la crête iliaque. — Les deux nerfs abdomino-génitaux dérivent quelquefois d'un tronc unique; cette disposition est regardée comme la règle par Schwalbe, qui désigne ce tronc sous le nom de nerf lombo-inguinal. — D'après les statistiques de la Société anatomique de Grande-Bretagne et d'Irlande (Thomson, 1891), il existait deux fois, sur 7 cas observés, une branche d'union entre le 12ᵉ nerf intercostal et le 1ᵉʳ lombaire. Dans 13 cas, le grand nerf abdomino-génital était suppléé en partie par le rameau abdominal du 12ᵉ intercostal. Dans un cas, un filet de la branche abdominale innervait le muscle pyramidal, et dans un autre cette branche abdominale envoyait un rameau au petit psoas. — Dans les statistiques de Russel Bardeen et Wells Elting, le grand abdomino-génital venait 98 fois du 12ᵉ intercostal, 98 fois du 12ᵉ D et du 1ᵉʳ lombaire, et 92 fois du 1ᵉʳ lombaire. Il avait donc une origine à

la 1re lombaire dans 51 pour 100 des cas, tandis qu'elle se rencontrait dans 85,2 pour 100 des observations d'Ancel et Sencert.

2° ***Petit nerf abdomino-génital.*** — Le petit abdomino-génital provient de la 1re lombaire dans 84,2 pour 100 des cas (Ancel et Sencert), et 58,8 pour 100 seulement d'après Russel Bardeen et Wells Elting. — Ce nerf peut donner sur la crête iliaque un petit rameau qui se distribue à la peau recouvrant l'épine antéro-supérieure; il représente la perforante latérale des intercostaux. — Griffin a vu la branche génitale du génito-crural, et plus rarement le fémoro-cutané remplacer dans une partie de son trajet le petit abdomino-génital. — Dans certains cas, le rameau génital fournit un filet au canal déférent (Henle). — Voigt a observé un rameau qui passait sur l'arcade crurale, descendait à la partie antérieure de la cuisse sur une longueur de 14 centimètres, embrassait la veine saphène interne par sa partie profonde et décrivait un arc à concavité supérieure pour venir finalement s'épuiser dans les téguments du mont de Vénus. — Dans deux cas, le petit abdomino-génital manquait et était remplacé une fois par le 12e nerf intercostal, une autre fois par le génito-crural. Sur deux sujets, il suppléait le grand abdomino-génital qui faisait défaut. (Statistique de la Soc. Anat. de Londres.)

3° ***Nerf génito-crural.*** — La branche génitale peut se détacher isolément du 1er nerf lombaire (19 fois sur 56 observations de Russel Bardeen et Wells Elting). — La division de la branche crurale en deux rameaux est décrite comme la règle par Valentin. Le rameau interne suit le trajet de la branche génitale proprement dite; quant au rameau externe, il va s'anastomoser vers l'épine iliaque antéro-supérieure avec le fémoro-cutané. — Il est évident que certaines fibres du 2e nerf lombaire, destinées au fémoro-cutané, peuvent emprunter le parcours du génito-crural qui fournit alors par sa branche crurale le rameau fessier du fémoro-cutané (cas de Cruveilhier et de Sappey). Ce rameau fessier passe alors sous le fémoro-cutané au niveau de l'arcade crurale, sort en dehors de lui et, après avoir contourné le tenseur du fascia lata, va se distribuer à la peau. — D'autre part, le génito-crural peut contenir des fibres du nerf crural et fournir les rameaux cutanés antérieurs de la cuisse jusqu'au genou (Schmidt, Langenbeck, etc.). — Enfin, la branche crurale renferme des fibres du 1er nerf lombaire destinées au petit abdomino-génital (Schwalbe); elle présente alors un rameau externe qui répond à la branche crurale proprement dite et un rameau interne qui passe sous l'arcade fémorale, la contourne et se perd vers la région de l'orifice inguinal externe, dans les muscles et dans les téguments. — D'après Henle, on rencontre assez souvent un filet de la branche crurale qui pénètre dans le canal inguinal où il s'unit à la branche génitale. Dans un cas analogue, nous avons vu ce filet rester distinct jusqu'à la peau de la grande lèvre dans laquelle il se terminait. — Luschka a rencontré à plusieurs reprises de fines fibres arciformes unissant le génito-crural aux rameaux des abdomino-génitaux qui sortent par l'orifice du canal inguinal.

4° ***Nerf fémoro-cutané.*** — Dans un cas de Schmidt, le fémoro-cutané donnait un rameau à l'artère crurale. Sur 33 observations du même auteur, il était deux fois fusionné avec le nerf crural dont il se séparait au-dessous de l'arcade fémorale. — Griffin l'a vu manquer une fois; il était alors remplacé par le génito-crural. — Testut a observé une suppléance partielle du nerf faite par le grand abdomino-génital pour la branche fessière, et par le génito-crural pour la branche fémorale.

5° ***Nerf crural.*** — A. **Tronc et branches collatérales.** — 1° *Variétés d'origine.* Dans les formes hautes du plexus, le crural peut recevoir des fibres du 12e dorsal; dans les formes basses, de la 5e lombaire; dans chacun de ces cas la racine opposée est très grêle. — 2° *Variétés de rapport.* Dans un cas de Dubreuil, le crural passait entre l'artère et la veine fémorales. — 3° *Variétés de distribution.* Valentin a signalé un nerf « fémoral cutané antérieur et externe propre » qui naît du crural dans la fosse iliaque, sort du bassin sous l'extrémité externe de l'arcade crurale et va s'anastomoser avez la branche fessière du fémoro-cutané, avec laquelle il se distribue à la peau de la fesse. Jamieson a décrit un cas analogue. — Henle a vu quelques filets nerveux se détacher du crural à l'intérieur du bassin pour aller s'unir aux filets cutanés que ce nerf fournit à la cuisse. — D'après Luschka, le crural donne un petit rameau au tenseur du fascia lata. Nous avons vu, dans un cas, ce rameau quitter le crural un peu avant sa division, croiser la face antérieure du psoas, puis passer entre le droit antérieur et le couturier, sous le fémoro-cutané, et aboutir au bord antérieur du tenseur du fascia lata.

B. **Branches terminales.** — La plupart des branches cutanées peuvent provenir d'un tronc unique qui naît assez haut dans le bassin. — Le crural peut fournir le fémoro-cutané. — *Accessoire du saphène interne.* Nous avons vu, dans un cas, ce rameau nerveux, issu d'une des branches profondes du crural, longer les vaisseaux en dehors et rester sous le couturier jusqu'à l'orifice supérieur du canal de Hunter; là, au lieu de pénétrer dans ce

canal il se dirigeait en dehors, pour aller se distribuer à la peau du genou entre les filets terminaux du 1er et du 2e perforant. — Valentin a décrit une anse nerveuse, formée par les nerfs cutanés de la cuisse issus du crural et située en avant de la rotule. De cette anse, se détachent en dedans, et surtout en dehors, de fins filets dont les ramifications ultimes viennent constituer des plexus, dits plexus rotuliens superficiels. Ces plexus sont très nets à la partie inférieure de la rotule et sur les côtés de l'articulation du genou. — *Musculo cutané interne*. Le nerf du pectiné provient souvent de ce nerf (Arnold). — A. Thomson a vu une branche du musculo-cutané interne s'unir avec la branche superficielle de l'obturateur en un plexus qui donnait les nerfs des adducteurs. — *Saphène interne*. H. Meyer a observé un sujet sur lequel ce nerf s'arrêtait au genou et était suppléé à la jambe par un rameau du sciatique poplité interne. La branche rotulienne provenait dans un cas du rameau du vaste interne (*Guy's Hosp. Report*). — Le saphène interne fournit quelquefois le collatéral interne du gros orteil (Longet, etc.). — Hyrtl a vu le saphène interne accompagner l'artère fémorale dans le creux poplité, puis revenir entre le vaste interne et le grand adducteur qu'il perforait pour reprendre sa place ordinaire. — Dans un cas de Bishop Harman le saphène interne fournissait les sept collatéraux internes du dos du pied.

6° ***Nerf obturateur***. — Le nombre des variations présentées par le nerf obturateur est considérable, et il est souvent difficile dans son mode de division et de distribution de reconnaître la disposition qui répond à la normale; aussi avons-nous été obligé de signaler les variantes principales au cours de la description du nerf. Ajoutons quelques particularités très rares. — C. Krause, à la suite de Valentin, décrit un rameau pour l'obturateur interne. Sans croire à une erreur d'observation de la part de ces auteurs, nous insisterons sur ce fait qu'un pareil rameau est exceptionnel. — D'après Henle, le rameau anastomotique avec le saphène interne donnerait des filets qui se porteraient sur les artères fémorale et poplitée. — Hepburn a vu le nerf obturateur traverser le canal de Hunter, devenir sous-cutané après avoir croisé l'artère fémorale, puis le bord postérieur du couturier, et se distribuer à la peau de la région supéro-interne du mollet. — Enfin, Eisler a signalé, dans quelques cas, l'existence de filets périostiques pour le pubis nés du nerf obturateur au voisinage de la gouttière sous-pubienne.

Bibliographie. — Pour les anomalies du plexus lombaire consulter les statistiques de Russel Bardeen et Wells Elting ainsi que celles d'Ancel et Sencert dont nous avons donné les indications plus haut.

2° PLEXUS SACRÉ ET HONTEUX

Avant d'aborder l'étude du plexus sacré, nous examinerons le tronc lombo-sacré et les branches antérieures des nerfs sacrés.

A. ***Tronc lombo-sacré***. — Nous avons vu que la 4e lombaire (nerf en fourche) donnait un cordon assez volumineux qui, uni à la 5e, forme le tronc lombo-sacré. Celui-ci, recouvert à son origine par les vaisseaux hypogastriques (Voy. t. II, fig. 456), descend d'abord contre l'aile latérale du sacrum, sur laquelle il laisse une empreinte très nette, entre le nerf obturateur au-dessus et la 1re sacrée ainsi que la digitation supérieure du pyramidal au-dessous. Il croise ensuite la crête du détroit supérieur, atteint le rebord saillant de l'articulation sacro-iliaque à 1 cm. 5 au-dessous de la ligne innominée, et s'unit avec la 1re branche sacrée, à la partie supérieure de l'échancrure sciatique; son diamètre moyen est de 7 à 8 millimètres. Entre les deux racines du tronc lombo-sacré, passe la branche iliaque de l'artère iléo-lombaire, ainsi que ses deux veines satellites (Morestin); dans l'angle de réunion du tronc lombo-sacré et de la 1re branche sacrée, se trouvent les vaisseaux fessiers : l'artère fessière embrasse souvent dans une courbe à concavité antérieure et externe l'extrémité inférieure du tronc lombo-sacré. Pour les auteurs qui séparent le plexus sacré du plexus lombaire, le tronc lombo-sacré a la valeur d'une anastomose entre ces deux plexus. Dans un seul cas, observé par Henle, le tronc lombo-sacré faisait défaut.

B. ***Branches antérieures des nerfs sacrés.*** — Les branches antérieures des nerfs sacrés sont au nombre de cinq : les quatre premières quittent le canal rachidien par les trous sacrés antérieurs, la cinquième sort par l'extrémité inférieure du canal sacré entre le sacrum et le coccyx. On désigne parfois le nerf coccygien sous le nom de sixième branche sacrée; mais comme ce nerf prend part à la formation du plexus sacro-coccygien, il sera décrit avec ce dernier. Ces branches diminuent rapidement de volume de la 1re à la 5e; de même que toutes les paires rachidiennes, elles envoient un ou deux rameaux communicants aux ganglions sympathiques voisins. Nous allons examiner successivement les rapports et les particularités que présente chacune de ces branches.

La première branche sacrée, d'un diamètre moyen de 7 à 8 millimètres, se dispose, à son émergence du sacrum, dans la gouttière qui continue le trou sacré antérieur correspondant. Elle se porte ainsi obliquement en dehors et en bas, et croise, accolée au bord supérieur du muscle pyramidal, l'articulation sacro-iliaque à 2 centimètres environ au-dessous du détroit supérieur. A son origine, elle envoie au sympathique deux rameaux communicants entre lesquels passe souvent une branche de l'artère sacrée moyenne, ou bien la première collatérale de l'artère sacrée latérale supérieure. Après avoir reçu le tronc lombo-sacré, elle s'unit à la deuxième branche sacrée tout près du sommet de la grande échancrure sciatique. L'artère et les veines fessières se placent dans l'angle formé par la réunion du tronc lombo-sacré et de la première branche sacrée; tandis que l'artère sacrée latérale supérieure, l'artère ischiatique et leurs veines satellites croisent presque à angle droit la face antérieure de la première paire sacrée, et que les vaisseaux honteux internes descendent obliquement en avant de son extrémité interne (Voy. t. II, p. 781 et suiv., fig. 456).

La deuxième branche sacrée, à peine inférieure comme volume à la précédente, puisqu'elle mesure de 6 à 7 millimètres d'épaisseur, apparaît, à sa sortie du trou sacré, dans l'intervalle des deux faisceaux d'insertion supérieurs du pyramidal. Après avoir donné ses filets d'union au deuxième ganglion sacré, elle se dirige en dehors et un peu en avant, vers la partie antérieure de la grande échancrure sciatique, en suivant la face pelvienne du muscle pyramidal. L'artère sacrée latérale inférieure naît contre le bord supérieur de cette deuxième branche, et les vaisseaux ischiatiques cheminent en avant d'elle. Chez l'homme, et dans la série des vertébrés, la 2e sacrée se bifurque à sa partie externe en deux cordons secondaires qui se portent : le supérieur vers la 1re, et l'inférieur vers la 3e paire sacrée; elle participe ainsi, comme nous le verrons plus loin, à la formation du plexus sacré et du plexus honteux. Cette disposition particulière et constante lui a fait donner par Jhering le nom de *nerf bijumeau*.

La troisième branche sacrée, à peu près horizontale, après avoir fourni ses rameaux au ganglion correspondant du sympathique, longe le bord inférieur du pyramidal et va s'unir à la 2e sacrée directement au-dessus et en dedans de l'épine sciatique et du petit ligament sacro-sciatique. Son volume atteint à peine la moitié de celui de la branche précédente : il mesure en moyenne 3 millimètres et demi. La plus grosse partie des fibres musculaires du pyramidal la sépare de la 2e sacrée, et c'est dans l'angle de réunion de ces deux

[*A. SOULIÉ.*]

branches que passent les vaisseaux ischiatiques (Voy. t. II, fig. 456). D'après Arnould (Th. Bordeaux, 1892), l'artère sacrée latérale (probablement l'inférieure) se détache de l'hypogastrique entre la 2e et la 3e sacrée. On observe très fréquemment entre ces deux dernières paires rachidiennes une arcade nerveuse verticale qui passe en avant du muscle pyramidal, entre les artères sacrée latérale et ischiatique ; de cette arcade, naissent les nerfs du pyramidal.

La quatrième branche sacrée, située horizontalement au-dessous du pyramidal, repose sur le bord supérieur du muscle ischio-coccygien ; elle est reçue dans une gouttière formée par l'aponévrose pelvienne, au point où cette dernière s'écarte du grand ligament sacro-sciatique, et se porte vers le bord supérieur du petit ligament (Morestin). Aussitôt après sa sortie du trou sacré la quatrième branche envoie une forte anastomose à la cinquième. Dans la généralité des cas, elle se divise en trois cordons dont l'un s'unit à la 3e, l'autre à la 5e sacrée, et dont le troisième (rameau coccygien, Cruveilhier; rameau perforant cutané, Anat. Nom.) traverse le grand ligament sacro-sciatique. Le diamètre moyen de la 4e sacrée est de 2 millimètres et demi.

La cinquième branche sacrée provient de la division du nerf rachidien correspondant, au moment où celui-ci passe en dedans du ligament sacro-coccygien latéral. D'un diamètre qui ne dépasse guère un millimètre, cette branche se bifurque bientôt en un rameau ascendant, qui va se fusionner avec la 4e sacrée, et en un rameau descendant qui s'unit au nerf coccygien ; ces deux rameaux s'appliquent contre la partie supéro-interne du muscle ischio-coccygien.

Les branches antérieures des nerfs sacrés, réunies au tronc lombo-sacré, constituent le plexus sacré proprement dit et représentent la portion du plexus lombo-sacré destiné à l'innervation du membre inférieur et de la région ano-génitale. Toutefois, il est assez rationnel de séparer du plexus sacré les nerfs qui se rendent aux muscles et aux téguments des organes génitaux, et de les décrire sous le nom de plexus honteux (plexus pudendus, Anat. Nom.). Nous étudierons donc séparément : 1° le *plexus sacré ou ischiatique* ; 2° le *plexus honteux ou génital*, et 3° comme annexe, le *plexus sacro-coccygien*.

1° PLEXUS SACRÉ

Syn. : Plexus sacré, Bichat, Cruveilhier, Sappey, Anat. Nom. ; plexus ischiatique, anat. allem.

Considérations générales. — Le plexus sacré proprement dit résulte de la fusion du tronc lombo-sacré avec les trois premières sacrées ; mais, ainsi que l'a montré Jhering, la 5e lombaire et la 1re sacrée envoient seules la totalité de leurs fibres dans le plexus. En effet, la 2e paire sacrée (*nerf bijumeau* de Jhering), par sa branche inférieure, s'unit avec un rameau de la 3e, et constitue avec la 4e le plexus honteux ; tandis que sa branche supérieure, après avoir reçu une anastomose de la 3e sacrée, se fusionne avec la 1re sacrée. Le plexus sacré résulte donc de la réunion d'une partie des fibres de la 4e lombaire, de la totalité des 5e lombaire et 1re sacrée, et de la plus grosse partie des fibres des 2e et 3e sacrées. La division de la 3e sacrée en deux branches, dont l'une aboutit au plexus sacré et l'autre au plexus honteux, pourrait en imposer

pour un nouveau nerf bijumeau. Mais Jhering fait très justement remarquer que chez l'homme la participation de la 3e sacrée à la formation du plexus sacré est mise en doute par un grand nombre d'anatomistes. En effet, s'il est vrai que souvent cette branche envoie des fibres au plexus sacré, souvent aussi ces fibres font défaut, et ce dernier cas paraît être la règle dans la série des Vertébrés : la 2e sacrée mérite donc seule le nom de nerf bijumeau. Si, chez l'homme, le plexus sacré reçoit des fibres de la 3e sacrée, c'est là une disposition acquise, toute particulière, résultant probablement de l'atrophie de la région caudale. Primitivement, et comme cela se constate chez presque tous les Mammifères (à l'exception de quelques rongeurs et des cynocéphales), la limite inférieure des racines du plexus lombo-sacré, c'est-à-dire des nerfs destinés au membre inférieur, est marquée par la 2e sacrée.

Dans son ensemble, le plexus sacré a la forme d'un triangle rectangle dont le tronc lombo-sacré figure l'hypoténuse, et la 3e sacrée un des côtés de l'angle droit, l'autre côté étant représenté par une ligne conventionnelle qui unit les émergences des branches antérieures de la 4e lombaire à la 3e sacrée. Le sommet, résultant de la fusion de tous les troncs nerveux du plexus, répond à la partie antérieure de la grande échancrure sciatique; de ce sommet se détache un nerf volumineux, le grand nerf sciatique, qui s'enfonce dans la région fessière profonde. La réunion de tous les troncs radiculaires en un cordon unique, le sciatique, et sa division ultérieure en deux cordons : sciatique poplité externe et sciatique poplité interne, paraît être la règle, et c'est seulement dans le cinquième ou dans le sixième des cas (Paterson, Eisler) que ces deux nerfs naissent isolément du plexus et laissent voir nettement leur constitution radiculaire. Alors le plexus sacré paraît formé d'une portion ventrale, d'où naît le sciatique poplité interne par la réunion des divisions ventrales du tronc lombo-sacré et des trois premières sacrées, ainsi que d'une portion dorsale d'où provient le sciatique poplité externe qui résulte de la fusion des portions dorsales du tronc lombo-sacré et des deux premières sacrées.

Situation et rapports. — Le plexus sacré se trouve compris dans la partie postéro-interne de l'excavation pelvienne; il est appliqué contre la face antérieure du pyramidal, qu'il déborde en haut par le tronc lombo-sacré et en bas par l'anastomose des 2e et 3e avec la 4e branche sacrée. Entre le plexus et le muscle, se trouvent l'artère et la veine ischiatique, l'artère et la veine honteuse interne; le bord inférieur du plexus longe la portion supérieure du muscle ischio-coccygien.

La face antérieure du plexus sacré est recouverte par une forte lame fibreuse qui s'insère en dedans aux trous sacrés, et qui s'étend en dehors jusqu'au bord antérieur de la grande échancrure sciatique (Morestin); elle fait partie de l'aponévrose pelvienne et sépare les cordons nerveux des vaisseaux hypogastriques, du rectum et du sympathique pelvien. Cette lame aponévrotique est doublée en dedans par le feuillet pariétal du péritoine pelvien, de sorte que le plexus sacré répond : chez l'homme, à la face latérale du rectum et aux anses de l'intestin grêle qui s'insinuent entre la dernière portion du gros intestin et la vessie; chez la femme, à la cavité rétro-utérine et aux organes qu'elle contient.

Le sommet du plexus, difficile d'ailleurs à délimiter du sciatique qui le continue, se trouve placé contre la face antérieure de la grande échancrure sciatique, en avant et un peu au-dessous du point où le muscle pyramidal sort de la cavité pelvienne; il repose sur la face supérieure du petit ligament sacro-sciatique et répond en avant au bord postérieur du muscle obturateur interne, à la partie supérieure de l'ischio-coccygien et aux fibres postérieures de l'arc tendineux sur lequel s'insère le releveur de l'anus. Chez l'homme, le fascia

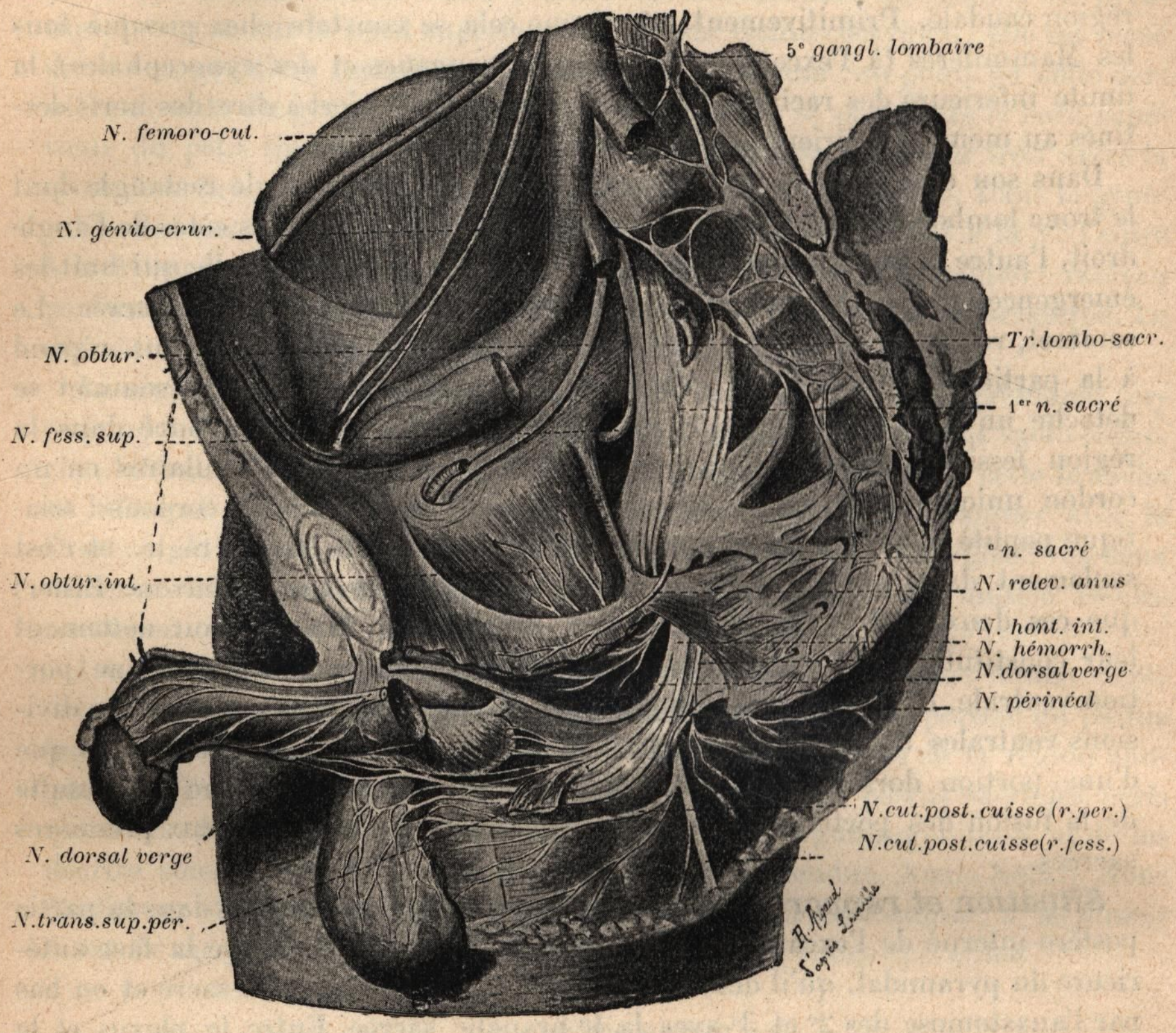

FIG. 590. — Plexus sacré. (D'après Hirschfeld.)

Branches collatérales.

ombilico-prévésical passe devant le sommet du plexus sacré pour se porter sur l'épine sciatique, tandis que, chez la femme, ce sommet se trouve à la hauteur du pli de Douglas, directement en arrière de l'insertion pelvienne du ligament large.

Anastomoses. — Nous rappellerons que le plexus sacré s'unit :

1° Avec le plexus lombaire, par l'intermédiaire du tronc lombo-sacré;

2° Avec le plexus honteux, au moyen des branches de division des 2e et 3e sacrées;

3° Avec le grand sympathique, par les rameaux communicants qui se rendent de chacune des branches constitutives du plexus aux ganglions sacrés.

Distribution. — Les divisions des branches nerveuses issues du plexus sacré en collatérales et terminales, en longues et courtes, ou en nerfs qui tirent leur origine du plexus ou des racines, sont trop artificielles ; aussi croyons-nous devoir établir deux catégories, suivant que ces nerfs sont destinés : *a*) à la ceinture pelvienne, ou *b*) au membre inférieur. Ce mode de groupement concorde avec les données de l'anatomie comparée, et il a l'avantage de rappeler celui que nous avons adopté pour le plexus brachial.

A. NERFS DE LA CEINTURE PELVIENNE

Ces nerfs, tous destinés à des muscles, sont au nombre de cinq, deux ont leur origine en avant et trois en arrière du plexus ; pour maintenir l'analogie avec ceux de la ceinture scapulaire, nous les grouperons en : I, nerfs antérieurs, II, nerfs postérieurs de la ceinture pelvienne.

I. NERFS ANTÉRIEURS DE LA CEINTURE PELVIENNE

Ce sont des branches musculaires qui vont innerver : 1° l'obturateur interne ; 2° les muscles pelvi-trochantériens. Elles naissent de la face antérieure du plexus et sortent directement du bassin par la grande échancrure sciatique.

1° ***Nerf de l'obturateur interne.*** — Ce nerf tire son origine de la face antérieure du tronc lombo-sacré et de la 1re sacrée ; il descend jusque vers l'épine sciatique qu'il contourne pour passer de la cavité pelvienne dans l'espace pelvi-rectal inférieur. Contre l'épine sciatique, il se trouve placé en bas et en dehors par rapport aux vaisseaux honteux internes, et il repose sur les fibres les plus élevées du jumeau supérieur (Morestin). L'organe le plus rapproché de lui est la veine honteuse dont il reste séparé par un mince feuillet aponévrotique.

Parvenu dans l'espace pelvi-rectal inférieur, le nerf de l'obturateur interne, dès qu'il arrive au contact du muscle auquel il est destiné, s'applique sur sa face interne entre le corps charnu et l'aponévrose de contention, et se divise en deux ordres de branches : les unes se distribuent à la partie inférieure du muscle, les autres remontent par un trajet récurrent sous l'arc tendineux du releveur de l'anus, et peuvent être suivies jusqu'à la hauteur du détroit supérieur. D'après Quain, le nerf de l'obturateur interne fournit au jumeau supérieur un rameau qui se détache de ce nerf au point où il contourne l'épine sciatique.

2° ***Nerfs des muscles pelvi-trochantériens.*** — Nerf du carré fémoral, Quain. — Il existe fréquemment deux nerfs distincts : l'un innervant le jumeau supérieur, l'autre le jumeau inférieur et le carré crural.

a) **Nerf du jumeau supérieur.** — Ce petit nerf se détache de la face antérieure du plexus, tout près de son extrémité externe, et descend verticalement entre l'épine sciatique et le jumeau supérieur qu'il aborde par sa face profonde ou par son bord supérieur, toujours très près de l'insertion ischiatique. Dans certains cas, il provient du même tronc que le nerf du carré fémoral et du jumeau inférieur.

b) **Nerf du jumeau inférieur et du carré crural.** — Issu de la face

antérieure du plexus sacré, à la limite de celui-ci et du sciatique, ce nerf reçoit ses fibres de la 5e lombaire et de la 1re sacrée. Il sort presque aussitôt du bassin par la grande échancrure, un peu en avant et au-dessus de l'épine sciatique, et s'insinue entre la surface osseuse de l'iléon et des muscles pelvi-trochantériens. Au point où il croise le jumeau inférieur, il lui envoie en dedans un assez fort filet qui se distribue aux insertions ischiatiques de ce muscle, puis il va se terminer dans le carré crural qu'il aborde par sa face profonde. A sa sortie du bassin, le nerf du carré crural et du jumeau inférieur est séparé du sciatique par les muscles pelvi-trochantériens et surtout par le carré crural. D'après Morestin, le nerf descend à la face postérieure de l'articulation de la hanche ou dans une rainure comprise entre le sourcil cotyloïdien et l'ischion; une branche de l'artère honteuse interne l'accompagne.

Indépendamment des rameaux musculaires que nous avons décrits, ce nerf donne encore quelques rameaux périostiques et osseux qui se dirigent vers la tubérosité de l'ischion, et des rameaux articulaires qui se perdent dans la partie postéro-interne, ou zone orbiculaire de l'articulation coxo-fémorale.

II. NERFS POSTÉRIEURS DE LA CEINTURE PELVIENNE

Ces nerfs, de nature musculaire, sont au nombre de trois : 1° les nerfs du pyramidal; 2° le nerf fessier supérieur; 3° le nerf fessier inférieur.

1° ***Nerfs du pyramidal***. — Diversement décrits par les auteurs, ces nerfs se présentent souvent comme dérivant d'une anse anastomotique qui unit la face postérieure de la 1re à celle de la 2e sacrée (Paterson, Eisler, G. Thane). L'anse est placée en avant de l'aponévrose de contention que les filets nerveux perforent pour aborder le muscle par sa face antérieure. Cruveilhier décrit un seul rameau émané de la 3e sacrée, qui se porte directement dans le pyramidal, tout près de la grande échancrure sciatique. D'après les anatomistes du commencement du siècle (Weber, Hildebrandt, Valentin) et d'après Henle, le pyramidal reçoit directement un rameau nerveux de chacune des trois premières sacrées. Schwalbe a vu des filets naître de la 2e et de la 3e sacrée, et un petit rameau, qu'il regarde comme constant, provenir du nerf fessier supérieur. Dans certains cas, les nerfs du pyramidal sortent du bassin accolés à la face antérieure du muscle et ne pénètrent à son intérieur qu'au dehors de la cavité pelvienne.

2° ***Nerf fessier supérieur***. — *Syn.* : N. musculaire supérieur; n. gluteus superior, Anat. Nom.

Origine. — Le nerf fessier supérieur naît le plus souvent par deux racines (Eisler) : l'une, la supérieure, se détache de la face postérieure du tronc lombo-sacré; l'autre, l'inférieure, provient de la partie dorsale de la 1re sacrée. D'après Henle et d'après Schwalbe, la racine inférieure tirerait ses fibres de la 1re et de la 2e paire sacrée, mais une pareille disposition est assez rare. Les deux racines s'unissent un peu au-dessous du tronc lombo-sacré en un cordon qui occupe la partie la plus élevée de la grande échancrure sciatique. Les vaisseaux fessiers, après avoir longé la racine supérieure, viennent se placer en dedans, au-dessus et un peu en arrière du nerf, dans le voisinage de la symphyse sacro-iliaque (Voy. t. II, p. 796).

Trajet, rapports et distribution. — Le nerf fessier supérieur quitte la cavité pelvienne au-dessus du bord supérieur du pyramidal et quelquefois un peu en avant (Cruveilhier) ; il se réfléchit alors contre le bord de l'échancrure sciatique, pour se diriger d'arrière en avant et de dedans en dehors, dans la région fessière profonde, où il chemine entre les muscles petit et moyen fessier. C'est à un niveau variable entre ces deux muscles qu'il se divise en ses deux branches terminales, l'une supérieure ou ascendante, et l'autre inférieure ou

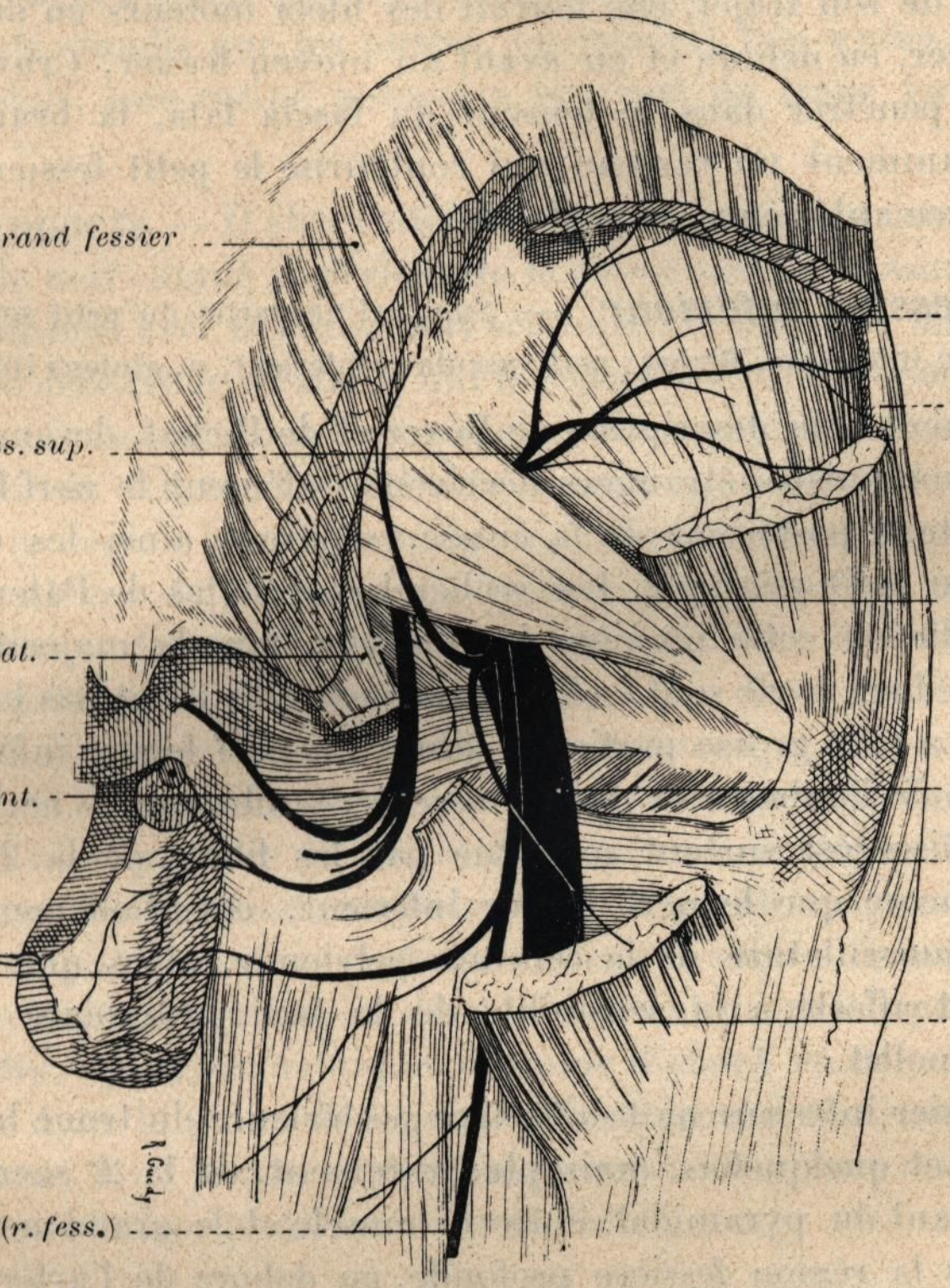

Fig. 591. — Nerfs de la région fessière. (D'après Hirschfeld, simplifié.)

descendante; en outre, d'après Valentin et d'après Henle, il donne souvent à sa sortie du bassin un filet moteur au pyramidal.

1° *Branche supérieure ou ascendante* (Cruveilhier). — Cette branche est la plus mince des deux ; elle se place sous le moyen fessier et côtoie, par un trajet ascendant et curviligne, les insertions du petit fessier à la ligne demi-circulaire inférieure. Elle est accompagnée dans tout son parcours par un rameau de l'artère fessière et par deux veines satellites ; en général, les vaisseaux se disposent au-dessous du nerf. La distribution de cette branche ascendante varierait suivant les auteurs; ainsi, pour Cruveilhier, elle donnerait des rameaux uniquement au petit fessier; pour Schwalbe, elle n'innerverait que le moyen fessier, tandis que, d'après Sappey, elle enverrait des filets aux deux muscles. Ce dernier mode d'innervation, décrit également par Morestin, paraît être le plus fréquent.

[*A. SOULIÉ.*]

2° *Branche inférieure ou descendante* (Cruveilhier). — Plus volumineuse que la précédente, la branche inférieure a une direction à peu près horizontale. Située entre le moyen et le petit fessier, elle chemine au-dessus de l'artère et des veines fessières, et répond à la partie moyenne du petit fessier ; d'après Sappey, elle se trouve à égale distance de la ligne courbe inférieure et du grand trochanter. Parvenue au bord externe du petit fessier, la branche inférieure traverse la gaine du tenseur du fascia lata et se termine dans ce muscle. Tout le long de son trajet, elle fournit des filets moteurs en dedans et en bas au petit fessier, en dehors et en avant au moyen fessier. Cruveilhier prétend qu'avant de pénétrer dans le tenseur du fascia lata, la branche inférieure envoie constamment un rameau qui contourne le petit fessier, et qui se distribue à sa face antérieure ou profonde.

3° **Nerf fessier inférieur**. — *Syn.* : Une partie du petit sciatique de Boyer; branche fessière inférieure, Bichat; nerf vasculaire inférieur, n. gluteus inferior, Anat. Nom.

Contrairement à la description de Boyer et de Bichat, devenue classique en France, les anatomistes étrangers décrivent isolément le nerf fessier inférieur et le nerf cutané postérieur de la cuisse, séparant ainsi les deux branches principales du petit sciatique. Les recherches récentes de Paterson et d'Eisler semblent confirmer cette manière de voir, car, dans la majorité des cas, non seulement ces deux nerfs sont isolés, mais encore ils n'ont pas la même origine radiculaire. La plus grosse partie des fibres du nerf fessier inférieur provient, en effet, de la 5e lombaire et de la 1re sacrée, tandis que le nerf cutané postérieur de la cuisse est surtout constitué par les fibres de la 2e sacrée. Nous ajouterons encore que le nerf fessier inférieur, essentiellement moteur, est destiné à la musculature de la ceinture pelvienne, alors que le nerf cutané postérieur est affecté à la sensibilité de la face postérieure de la cuisse et souvent du mollet.

Le nerf fessier inférieur naît de la face postérieure du tronc lombo-sacré, de la 1re sacrée, et quelquefois, mais plus rarement, de la 2e sacrée. Il se place ensuite en avant du pyramidal, entre ce muscle et le grand nerf sciatique, et apparaît dans la région fessière profonde, en dehors de l'artère et des veines ischiatiques. Dans la plupart des cas, il se divise en deux séries de rameaux : les uns, internes, aboutissent par un trajet récurrent à la face postérieure ou superficielle du grand fessier et atteignent ses insertions au sacrum ; les autres, externes, descendent vers le tendon de ce muscle, et l'on peut voir certains filets arriver jusqu'à la bifurcation externe et supérieure de la ligne âpre. D'après Henle, le nerf fessier inférieur donne quelques fins rameaux au muscle obturateur interne. Rüdinger a décrit des filets articulaires pour la partie postérieure de l'articulation coxo-fémorale (Voy. p. 1039, nerfs articulaires du membre inférieur).

B. NERFS DU MEMBRE INFÉRIEUR

Ces nerfs sont au nombre de deux : 1° l'un est sensitif, c'est le nerf cutané postérieur de la cuisse; 2° l'autre, mixte, c'est le grand nerf sciatique.

1° NERF CUTANÉ POSTÉRIEUR DE LA CUISSE

Syn. : Nerf cutané postérieur commun, Bock; n. cutané moyen, Meckel; grand nerf cutané postérieur, Weber, Hildebrandt; branche cutanée du petit sciatique, Boyer, Bichat, Cruveilhier; n. cutaneus posterior femoris, Anat. Nom.

Origine. — Le nerf cutané postérieur de la cuisse (Voy. p. 1006, 3°) tire son origine de la face postérieure du plexus sacré par deux ou trois racines qui naissent des 1re, 2e et 3e sacrées. La racine principale se détache de la 2e sacrée, elle est constante, tandis que les autres, en général très grêles, font parfois défaut; quelquefois, une racine accessoire provient du tronc lombo-sacré ou de la 4e sacrée.

Trajet et rapports. — D'abord situé en arrière du plexus sacré et en avant du pyramidal, le nerf cutané postérieur de la cuisse sort du bassin sous le bord inférieur de ce muscle avec le grand nerf sciatique. Il apparaît dans la région fessière profonde derrière le sciatique qui le sépare des muscles pelvi-trochantériens; les vaisseaux ischiatiques l'accompagnent en dedans, et le nerf fessier inférieur chemine en dehors. Le nerf cutané postérieur descend ensuite verticalement vers la région postérieure de la cuisse, recouvert par le grand fessier jusqu'au niveau du pli fessier; il se trouve à peu près à égale distance entre le bord interne du grand trochanter et la tubérosité de l'ischion.

A la cuisse, après avoir croisé le tendon ischiatique du biceps, le nerf cutané postérieur vient se placer dans l'interstice celluleux qui sépare le biceps du demi-tendineux, et il parvient, sous l'aponévrose fémorale postérieure, jusqu'au creux poplité. Il n'est pas rare de voir cette aponévrose se dédoubler au contact du nerf et lui former une gaine complète. Vers la partie moyenne du losange poplité, le nerf cutané postérieur se divise en deux branches terminales : l'une, superficielle, devient sous-cutanée et descend souvent jusqu'à la partie moyenne du mollet; l'autre, sous-aponévrotique, chemine d'abord en dehors de la veine saphène externe dans la gaine de laquelle elle se trouve contenue, puis s'anastomose finalement avec le nerf saphène externe ou avec son accessoire, à un niveau variable sur la face postérieure du mollet.

Distribution. — Dans tout son parcours, le nerf cutané postérieur de la cuisse émet une série de rameaux secondaires qui peuvent être rangés en trois groupes : 1° les uns destinés aux téguments de la partie inférieure de la fesse, sont dits rameaux fessiers; 2° d'autres, rameaux génitaux, vont innerver la peau de la région périnéo-scrotale; 3° enfin, dans toute l'étendue de la face postérieure de la cuisse, naissent des rameaux fémoro-poplités.

1° *Rameaux fessiers.* — *Syn.* : Rameaux cutanés inférieurs de la fesse, Bock; rameaux fessiers inférieurs; n. clunium inferiores, Anat. Nom. — Les rameaux fessiers se détachent du nerf en avant de la face antérieure du grand fessier, à la hauteur du grand trochanter; au nombre de deux ou trois, ils descendent jusqu'au bord inférieur du muscle contre lequel ils se réfléchissent, pour aller se distribuer, par un trajet récurrent, à la peau qui recouvre la région du grand trochanter. Leurs filets terminaux sont limités à la région externe de la fesse, et ce n'est qu'exceptionnellement qu'ils empiètent sur sa partie inféro-interne. Quelquefois, ces rameaux naissent d'un tronc commun désigné par Cruveilhier sous le nom de *rameau fessier cutané*.

2° *Rameaux périnéaux ou génitaux.* — *Syn.* : Rameaux sciatiques, Bichat; rameau cutané circonflexe de la cuisse, Meyer; nerf honteux long inférieur, Henle; rameau cutané du périnée, Schwalbe; rameau scrotal, Cruveilhier; branche génitale, Sappey.

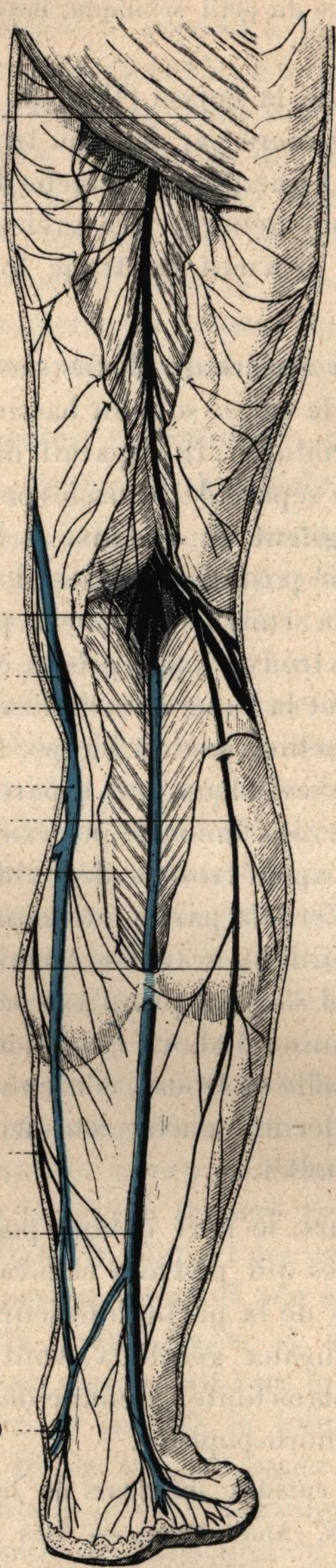

Fig. 592. — Nerfs superficiels du membre inférieur. (D'après deux dessins de Hirschfeld.)

Face postérieure.

En général, au nombre de deux, les rameaux périnéaux se séparent du nerf cutané postérieur à peu près au même niveau que les rameaux fessiers. Tout d'abord dirigés en dedans, ils cheminent sous le grand fessier jusqu'au voisinage de la tubérosité ischiatique contre laquelle ils se réfléchissent. Dès lors ils suivent, d'abord sur le grand abducteur, puis sur le droit interne, un trajet antéro-postérieur légèrement ascendant « parallèle à distance à la branche ascendante de l'ischion » (Cruveilhier). Dans cette dernière partie de leur parcours, ils sont sous-cutanés et parcourent la région périnéale tout près du pli génito-crural, où ils présentent des anastomoses terminales avec la branche périnéale superficielle du nerf honteux interne, située plus profondément (Sappey). Ils s'épanouissent en deux séries de filets, les uns, peu importants, se perdent dans la peau du périnée, les autres, plus nombreux, sont destinés au scrotum ou à la grande lèvre. Les filets scrotaux, d'après Cruveilhier, seraient au nombre de deux, l'un externe qui aboutit à la partie inférieure et externe des bourses, l'autre interne qui contourne le scrotum et vient se ramifier dans la peau de la face inférieure de la verge. Valentin prétend que ces filets peuvent être suivis chez la femme jusqu'à la peau du mont de Vénus.

3° *Rameaux fémoro-poplités* ou rameaux cutanés postérieurs de la cuisse. — Ceux-ci naissent à angle aigu, et à des hauteurs variables, du nerf cutané postérieur de la cuisse et se dirigent tantôt en dedans, tantôt en dehors; les filets internes sont les plus nombreux et les plus forts. Après un court trajet descendant, au-dessous de l'aponévrose, ils la perforent et vont se répandre dans les téguments voisins. On peut voir fréquemment ces rameaux décrire des anses sous le fascia lata.

2° GRAND NERF SCIATIQUE

Syn. : Nerf fémoro-poplité, Chaussier; N. ischiadicus, Anat. Nom.

Le grand nerf sciatique est le plus volumineux et le plus long des nerfs du corps humain ; il mesure en largeur de 12 à 14 millimètres et en épaisseur de 4 ou 5 millimètres. Étendu de la fesse à l'extrémité antérieure des orteils, sa longueur dépasse celle du membre inférieur de toute l'étendue du pied. C'est un nerf mixte destiné à l'innervation musculaire de la partie postérieure de la cuisse et à l'innervation musculaire et sensitive de la jambe et du pied, à l'exception du territoire cutané du saphène interne. Il représente le « plexus sacré condensé en un cordon nerveux » (Cruveilhier).

Origine. — Le grand nerf sciatique tire son origine des 4e et 5e lombaires par l'intermédiaire du tronc lombo-sacré, des 1re, 2e et 3e sacrées; il reçoit aussi quelques fibres de la 4e sacrée par l'anastomose qui unit cette dernière à la 3e. La répartition des fibres dans le tronc du nerf ne se fait pas également pour toutes ces racines. Les recherches de Paterson et d'Eisler ont permis d'établir la constitution radiculaire des nerfs du plexus lombo-sacré, et en particulier du sciatique d'après la quantité de fibres que chaque racine envoie aux nerfs de ce plexus dans les formes hautes et basses (Voy. p. 988). Dans les cas relativement fréquents de division précoce du sciatique, il est, en effet, facile de connaître exactement la part contributive de chaque racine. La branche de division externe, sciatique poplité externe destiné au côté antérieur (préaxial) du membre d'après la loi de Sherrington, se constitue avec les racines les plus élevées du plexus. On verra du reste plus loin que, quand les deux nerfs poplités sont distincts à leur origine (1 fois sur 5 ou 6 cas, Eisler), le sciatique poplité externe sort toujours du bassin à un niveau plus élevé que l'interne. D'ailleurs, la soudure des deux nerfs est une disposition récemment acquise ; dans l'état primitif, le sciatique poplité externe, destiné à la *région ventrale* (préaxiale) du membre inférieur, tire ses fibres des *branches de division dorsales* du tronc lombo-sacré et des deux premières sacrées, tandis que le sciatique poplité interne qui innerve la *région dorsale* (postaxiale) naît de la *portion ventrale* du tronc lombo-sacré et des trois premières sacrées. Ces faits paraissent entièrement contraditoires avec les lois générales de la distribution nerveuse dans les membres; mais il importe de remarquer que la disposition telle qu'elle existe chez l'adulte, apparaît tardivement. En effet, au cours du développement ontogénique, le membre inférieur décrit une rotation suivant un angle de 90 degrés qui éloigne du champ préaxial de l'adulte les territoires qui s'y trouvaient chez le fœtus. Il résulte de ce fait que le sciatique poplité externe (primitivement dorsal ou postaxial) tire ses origines de la partie dorsale du plexus, et au-dessus de celles du sciatique poplité interne, qui naît à un niveau inférieur et dans la région ventrale. Voici, d'après Eisler, la constitution radiculaire des deux sciatiques dans les formes hautes et basses du plexus lombo-sacré.

	FORME HAUTE	NORMALE	FORME BASSE
Sciatique poplité externe (région dorsale). . . .	L_5, L_4, S_1 (L_3).	L_5, S_1, L_4, S_2.	S_1, S_2 L_4 (S_3).
Sciatique poplité interne (région ventrale) . . .	S_1, L_5, L_4, S_2 (S_3).	S_1, L_5, S_2 (S_3).	S_1, S_2, L_5, S_3 (S_4).

Les chiffres sont disposés d'après la quantité décroissante des fibres que reçoit chaque nerf, les parenthèses indiquent que les racines correspondantes sont inconstantes ou rares.

[*A. SOULIÉ.*]

Trajet et rapports. — Le grand nerf sciatique, émanant du plexus sacré, présente les mêmes rapports que celui-ci dans la cavité pelvienne; aussi les paralysies du sciatique consécutives aux accouchements laborieux, les névralgies sciatiques dans les cancers du rectum ou de l'utérus, s'expliquent par la compression du plexus ou des racines du nerf. Le grand nerf sciatique commence à la grande échancrure sciatique; de là, il descend à la face postérieure de la fesse, puis de la cuisse. jusqu'à la partie supérieure du creux poplité où il se divise en ses deux branches terminales : le sciatique poplité externe et le sciatique poplité interne qui, comme lui, sont des nerfs mixtes. Nous aurons donc à étudier les rapports du grand nerf sciatique : 1° à sa sortie du bassin; 2° à la région fessière; 3° à la face postérieure de la cuisse.

1° *A la sortie du bassin.* — Le sciatique quitte la cavité pelvienne à la partie inférieure de la grande échancrure; à son émergence, il se présente sous une forme rubanée et repose sur l'épine sciatique dont le séparent les insertions du jumeau supérieur et du petit ligament sacro-sciatique. Il aborde la région fessière profonde au-dessous du pyramidal, au-dessus du jumeau supérieur, en dehors des vaisseaux honteux internes et de l'artère ischiatique (Voy. t. II, p. 798 et fig. 463), et en dedans du nerf fessier inférieur; le nerf cutané postérieur de la cuisse se place entre lui et le bord inférieur du pyramidal.

2° *A la région fessière.* — Le sciatique descend alors verticalement dans la gouttière comprise entre la saillie postérieure du grand trochanter et la tubérosité ischiatique (point trochantérien de la névralgie). La position exacte du nerf par rapport à ces deux saillies osseuses varie avec les auteurs. D'après Henle, d'après Schwalbe et d'après la plupart des classiques étrangers, il occuperait exactement le fond de cette gouttière, à égale distance du trochanter et de l'ischion. Sappey l'a trouvé plus rapproché de la tubérosité ischiatique que du grand trochanter, lorsque le membre inférieur occupe la position intermédiaire entre la rotation interne et la rotation externe. Il est évident que les rapports du sciatique avec les surfaces osseuses se modifient avec les déplacements de la cuisse sur le bassin, mais la position indiquée par Sappey est exacte, comme nous avons pu nous en rendre compte à maintes reprises. Cruveilhier a, du reste, donné un repère précis sur le squelette : le nerf longe le côté externe de la tubérosité ischiatique qui le protège dans les chutes sur le siège, et répond à la rainure nettement accusée qui sépare cette saillie du rebord cotyloïdien. A la fesse, le sciatique repose par sa face antérieure sur les deux jumeaux, sur le tendon de l'obturateur interne, et sur le carré crural dont il croise à angle droit la direction des fibres. Il longe en dehors l'artère ischiatique qui lui envoie de distance en distance de petites artérioles ou quelquefois une branche plus volumineuse désignée sous le nom d'artère du nerf sciatique. En arrière il est recouvert par la moitié inférieure du grand fessier, dont il est séparé par le nerf cutané postérieur de la cuisse. Le nerf sciatique, qui se présentait à sa sortie du bassin sous l'aspect d'une lame aplatie, a pris une forme nettement cylindrique à la partie inférieure de la fesse.

3° *A la région postérieure de la cuisse.* — En passant de la région fessière dans la région postérieure de la cuisse, le sciatique se dirige un peu au dehors. Il occupe alors exactement le milieu du pli fessier où il est relativement super-

ficiel, et répond à l'espace compris entre le bord externe du biceps et le bord interne du tendon du grand fessier : c'est le point le plus facile à atteindre pour l'excitation électrique.

D'abord situé en arrière de la partie supérieure du grand adducteur, et en dehors du tendon ischiatique du biceps, le nerf sciatique se place en avant de ce tendon et correspond dès lors à la ligne âpre du fémur, dont il est séparé en dedans par les insertions du grand adducteur et en dehors par celles du vaste externe d'abord et de la courte portion du biceps ensuite. Il descend ainsi dans l'angle dièdre formé par ces divers muscles, recouvert par la longue portion du biceps qui le croise de dedans en dehors et atteint l'extrémité supérieure du losange poplité où il apparaît entre le tendon inférieur du biceps en dehors, et celui du demi-tendineux en dedans; en arrière, il est caché par le bord externe du demi-membraneux. C'est, en général, dans l'angle formé par le biceps et par le demi-tendineux, alors qu'il n'est plus séparé de la peau que par quelques pelotons adipeux et par l'aponévrose fémorale, qu'il se divise en ses deux branches terminales. Dans la dernière partie de son trajet, le sciatique est souvent accompagné par des veines, qui peuvent être variqueuses et devenir la cause de névralgies rebelles, et par un rameau artériel quelquefois volumineux, l'artère du nerf sciatique que Hyrtl a vu s'anastomoser avec la poplitée. Lorsque l'artère ischiatique est très grêle, le nerf reçoit quelques artérioles venues des perforantes de la fémorale profonde, et qui s'anastomosent en anse sur le bord interne du nerf (fig. 593).

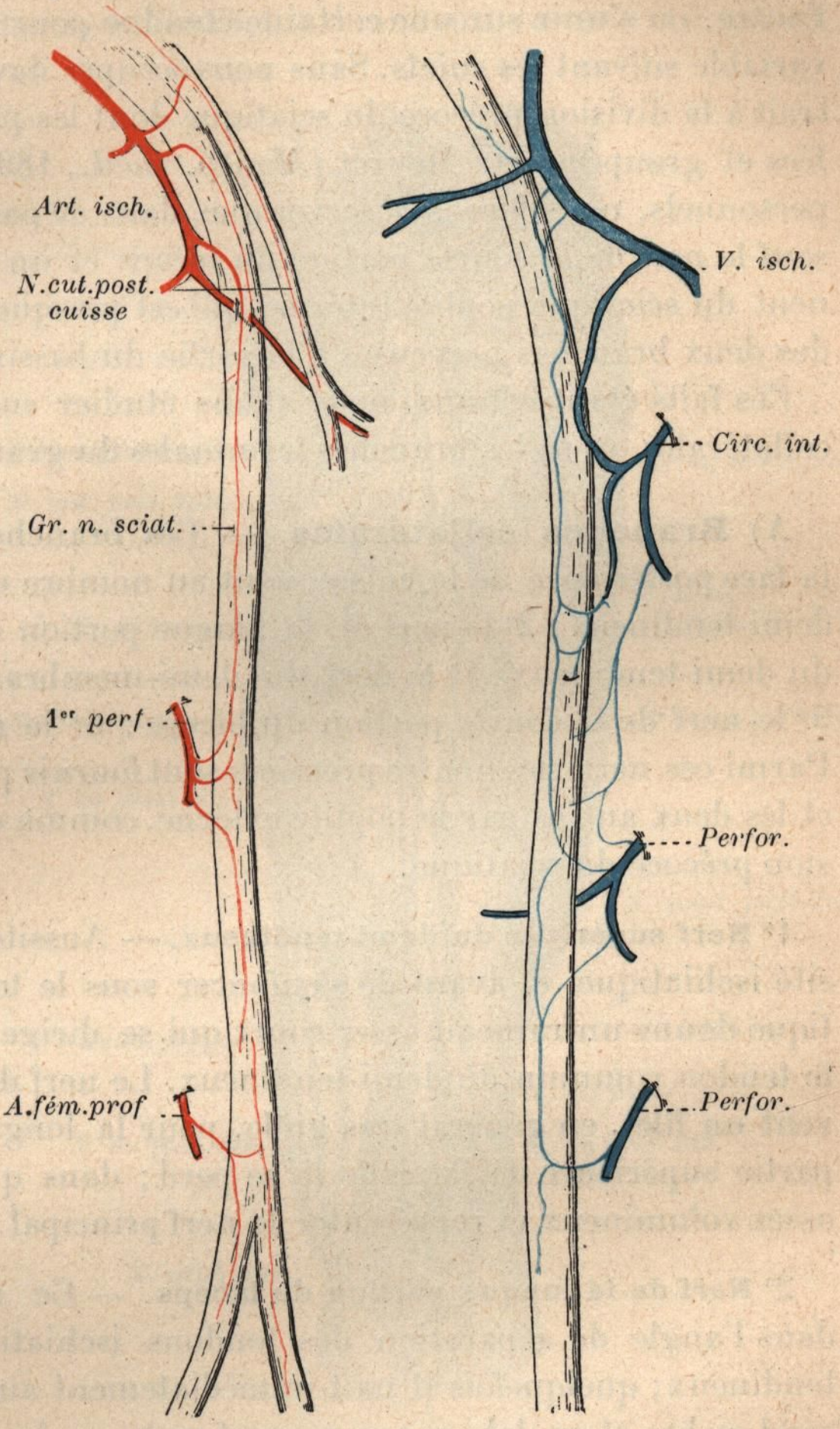

FIG. 593. — Artères et veines du nerf sciatique, d'après une injection sur un enfant.

Distribution. — Nous venons de voir que le sciatique se divise en ses deux branches terminales à la partie supérieure du losange poplité. Dans 15 à 20 pour 100 des cas (Eisler), 25 pour 100 (Ancel), cette division existe dès l'origine;

[*A. SOULIÉ.*]

alors le sciatique poplité externe passe entre les deux chefs principaux du pyramidal, tandis que le poplité interne apparaît au-dessous de ce muscle. On peut voir quelquefois les deux nerfs perforer isolément le pyramidal (le sciatique poplité externe 21 pour 100, Ancel), et cheminer indépendamment l'un de l'autre, ou s'unir sur une certaine étendue pour se séparer ensuite à un niveau variable suivant les sujets. Sans nous occuper davantage des observations ayant trait à la division précoce du sciatique dont les plus intéressantes ont été rappelées et groupées par Mouret (*Montp. méd.*, 1893) à propos de quelques faits personnels, nous ferons observer que, dans de pareils cas, toutes les collatérales, sauf le nerf de la courte portion du biceps et un petit filet articulaire, proviennent du sciatique poplité interne, qui est presque toujours la plus volumineuse des deux branches nerveuses à la sortie du bassin.

Ces faits étant connus, nous allons étudier successivement : *a*) les branches collatérales, et *b*) les branches terminales du grand nerf sciatique.

A) **Branches collatérales.** — Ces branches, destinées aux muscles de la face postérieure de la cuisse, sont au nombre de six : 1° le nerf supérieur du demi-tendineux; 2° le nerf de la longue portion du biceps; 3° le nerf inférieur du demi-tendineux ; 4° le nerf du demi-membraneux et du grand adducteur; 5° le nerf de la courte portion du biceps ; 6° le rameau articulaire du genou. Parmi ces nerfs, les quatre premiers sont fournis par le sciatique poplité interne, et les deux autres par le poplité externe, comme on le voit dans les cas de division précoce du sciatique.

1° **Nerf supérieur du demi-tendineux.** — Aussitôt après avoir croisé la tubérosité ischiatique, et avant de s'enfoncer sous le tendon du biceps, le nerf sciatique donne un rameau assez court qui se dirige en dedans et s'enfonce dans le tendon commun du demi-tendineux. Le nerf du demi-tendineux fournit souvent un filet, en général très grêle, pour la longue portion du biceps, dans la partie supérieure de laquelle il se perd ; dans quelques cas, ce filet peut être assez volumineux et représenter le nerf principal de ce muscle.

2° **Nerf de la longue portion du biceps.** — Ce nerf se détache du sciatique dans l'angle de séparation des tendons ischiatiques du biceps et du demi-tendineux; quelquefois il naît immédiatement au-dessous du précédent. Il descend en bas et en dehors par rapport au tronc du sciatique, et aborde la longue portion du biceps vers le milieu de sa face antérieure ou profonde. A l'intérieur du muscle, le nerf se subdivise en rameux ascendants qui remontent jusque vers les insertions ischiatiques. Le volume de ces derniers varie en raison inverse de celui des filets fournis par le nerf supérieur du demi-tendineux.

3° **Nerf inférieur du demi-tendineux.** — Le plus souvent isolé, le nerf inférieur du demi-tendineux provient quelquefois d'un tronc commun avec le nerf de la longue portion du biceps ou avec celui du demi-membraneux. Il se dirige en bas et en dedans dans l'interstice qui sépare le demi-membraneux du demi-tendineux, et aborde ce dernier muscle en son milieu par sa face profonde ou par son bord externe. Il donne quelques rameaux récurrents très grêles, la partie supérieure du demi-tendineux étant innervée, comme nous l'avons vu, par un rameau spécial.

4° **Nerf du demi-membraneux et du grand adducteur.** — La manière dont se comporte ce nerf est essentiellement variable, et il est difficile de savoir quelle est la disposition normale. Tantôt, en effet, il existe deux nerfs destinés au demi-membraneux et une branche distincte pour le grand adducteur; tantôt le nerf supérieur du demi-membraneux donne un rameau au grand adducteur; tantôt enfin, et cela paraît être le cas le plus fréquent, on trouve un tronc unique d'où partent une branche pour le grand adducteur et un ou deux rameaux pour le demi-membraneux.

Le nerf du demi-membraneux descend directement en bas et un peu en dehors, et s'enfonce dans ce muscle à sa partie moyenne; lorsqu'il existe deux rameaux distincts, ils s'anastomosent presque toujours et chacun d'eux pénètre séparément dans le muscle par sa face interne. Le rameau du grand adducteur aborde ce muscle dans son tiers supérieur et tout près de ses insertions à la ligne âpre, quelquefois cependant il chemine de dehors en dedans entre le demi-tendineux et le grand adducteur, et vient s'étaler à la face postérieure de ce dernier.

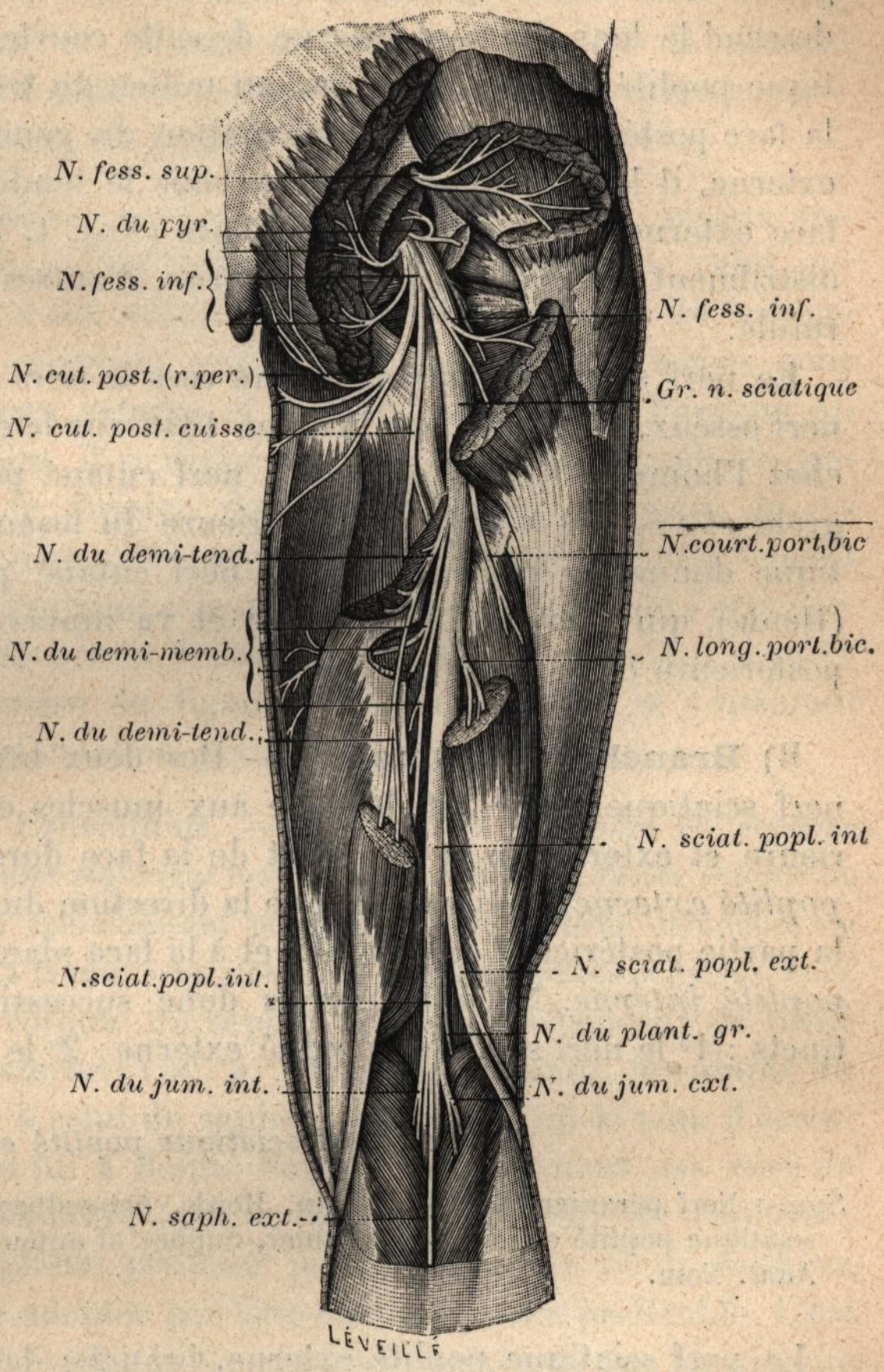

Fig. 594. — Nerf sciatique et ses branches collatérales à la fesse et à la cuisse. (D'après Sappey.)

D'après Cruveilhier, les quatre ou cinq nerfs précédents naissent toujours de la partie supérieure du sciatique entre le carré crural et le tendon ischiatique du biceps, souvent même par un tronc commun.

5° **Nerf de la courte portion du biceps.** — L'origine du nerf de la courte portion est essentiellement variable. Ce nerf peut naître du sciatique sous le grand fessier, sous la longue portion du biceps, ou enfin vers la partie moyenne de la cuisse, lorsque le sciatique croise les insertions de la courte portion du biceps. Il se porte en dehors et s'étale à la face postérieure de ce muscle, où on peut le suivre jusqu'à l'union de ses deux chefs.

6° **Nerf articulaire supérieur du genou.** — Signalé tout d'abord par Cru-

veilhier, ce nerf est décrit par les auteurs étrangers, et par Henle en particulier, sous le nom de nerf articulaire supérieur du genou, par opposition à un rameau articulaire inférieur que nous verrons se détacher du sciatique poplité interne. Ces deux nerfs existent concurremment, et il n'y a pas là une variation d'origine comme l'avait pensé Cruveilhier. Le nerf articulaire supérieur du genou naît tantôt isolément, tantôt du nerf de la courte portion du biceps. Il descend le long du bord interne de cette courte portion, passe devant le sciatique poplité externe et gagne, au milieu du tissu graisseux du creux poplité, la face postéro-externe de l'articulation du genou. Dès qu'il atteint le condyle externe, il le contourne, s'insinue sous le tendon du biceps et s'étale sur la face externe de la capsule articulaire (Voy. t. I, fig. 752). Quelques filets se distribuent au ligament latéral externe, d'autres peuvent être suivis jusqu'à la rotule.

Le nerf sciatique fournit encore vers le tiers supérieur de la cuisse un petit nerf osseux, découvert par Beck en 1846 sur le dromadaire, et retrouvé depuis chez l'homme. Enfin, lorsque le nerf cutané postérieur de la cuisse est très grêle et s'épuise à la partie supérieure du losange poplité, le grand nerf sciatique donne un rameau cutané, nerf cutané postérieur moyen de la cuisse (Henle), qui traverse l'aponévrose et va innerver les téguments de la région postérieure de la jambe.

B) **Branches terminales.** — Des deux branches de division du grand nerf sciatique, l'une est destinée aux muscles et à la peau de la région antérieure et externe de la jambe et de la face dorsale du pied, c'est *le sciatique poplité externe* ; l'autre continue la direction du nerf primitif et se distribue à la partie postérieure de la jambe et à la face plantaire du pied, c'est *le sciatique poplité interne*. Nous étudierons donc successivement et comme nerfs distincts : 1° le nerf sciatique poplité externe ; 2° le nerf sciatique poplité interne.

1° *Nerf sciatique poplité externe.*

Syn. : Nerf péronier, Bock, Valentin, Henle, Schwalbe; nerf poplité externe, Quain; nerf sciatique poplité externe, Cruveilhier, Sappey et auteurs français; n. peroneus communis, Anat. Nom.

Le nerf sciatique poplité externe, branche de bifurcation externe du grand nerf sciatique, se présente toujours avec un volume un peu moindre que celui du sciatique poplité interne.

Trajet et rapports. — Déjà isolé à la partie supérieure du creux poplité, ce nerf gagne directement la région externe et inférieure du genou ; il côtoie le bord interne du biceps et s'accole à la face postérieure du jumeau externe qu'il contourne pour arriver en arrière de la tête du péroné. Il s'enroule alors autour du col de cet os et parvient ainsi à la face externe de la jambe (fig. 595). Derrière la tête du péroné, il est séparé de la surface osseuse par l'insertion supérieure du soléaire, tandis que sur le col il est directement appliqué contre le périoste ; c'est le point péronier de la névralgie sciatique, et c'est à ce niveau qu'il peut être emprisonné par le cal dans les fractures de l'extrémité supérieure du péroné. A la région externe de la jambe, le sciatique poplité

externe chemine entre les insertions supérieures du long péronier latéral, dans un canal musculo-fibreux à l'intérieur duquel il se divise en ses deux branches terminales.

Distribution. — Le sciatique poplité externe donne quatre branches collatérales et deux branches terminales, que nous allons examiner successivement.

A) **Branches collatérales.** — Ce sont de haut en bas : 1° le rameau articulaire du genou ; 2° le nerf saphène péronier ; 3° la branche cutanée péronière ; 4° les rameaux musculaires du jambier antérieur.

1° **Rameau articulaire du genou.** — *Syn. :* Nerf articulaire d'Arnold ; rameau articulaire inférieur du genou, Henle. — Ce rameau, toujours distinct de celui qui vient du grand nerf sciatique, a son origine vers la partie moyenne du losange poplité et se porte vers les vaisseaux articulaires supérieurs externes pour passer avec eux entre le jumeau externe et le tendon du biceps. Parvenu au niveau de l'interligne articulaire, il se divise en deux rameaux secondaires qui accompagnent les branches de division de l'artère articulaire. L'un de ces rameaux se distribue à la région antéro-externe de la capsule, l'autre fournit des filets descendants qui se terminent à la partie postéro-externe de l'articulation. Le rameau articulaire du genou donne encore un filet, constant d'après Rüdinger, qui descend en arrière du ligament latéral externe, et s'épanouit à la partie postérieure de l'articulation péronéo-tibiale supérieure.

2° **Nerf saphène péronier**, Cruveilhier. — *Syn. :* Nerf accessoire du saphène externe, Sappey ; nerf cutané péronier postérieur moyen, Bock, Valentin ; racine externe du saphène externe, Hirschfeld ; nerf communicant péronier, Henle ; branche antérieure du nerf cutané postérieur externe de la jambe, Schwalbe ; ramus anastomoticus peroneus, Anat. Nom. — La disposition et le volume du saphène péronier dépendent du mode de distribution du saphène externe (Voy. p. 1026). En général, le volume du saphène péronier est inférieur à celui du saphène externe, d'où le nom d'accessoire du saphène externe que lui a donné Sappey, mais il n'est pas rare de trouver un accessoire d'un diamètre égal ou supérieur à celui du saphène ; aussi la dénomination de saphène péronier pour l'accessoire et de saphène tibial pour le saphène externe adoptée par Cruveilhier est-elle préférable. C'est d'ailleurs dans ce sens qu'a été établie la terminologie employée par les auteurs étrangers, et par l'Anatomische Nomenclatur.

Le nerf saphène péronier se détache du sciatique poplité externe à la partie supérieure du creux poplité et descend parallèlement au sciatique poplité interne, entre l'aponévrose jambière et le muscle jumeau externe. Vers la partie moyenne du mollet, il se place en dehors d'un des affluents de la saphène externe, passe au-dessous de cette veinule avec laquelle il traverse l'aponévrose. Le point où le saphène péronier devient sous-cutané varie avec les sujets ; le plus souvent il répond à la région inférieure du mollet, lorsque les fibres tendineuses font suite au corps charnu du triceps sural. Dans son trajet sous-aponévrotique, le nerf émet quelques filets qui se distribuent à la peau de la région externe du mollet ; leur nombre et leur épaisseur dépendent de l'étendue du territoire de distribution de la branche cutanée péronière. Après avoir perforé l'aponévrose, le saphène péronier se dirige un peu obliquement en dedans et

va s'unir au saphène externe à la hauteur de la malléole externe, contre le bord correspondant du tendon d'Achille. L'union se fait assez souvent par deux ou trois anses anastomotiques qui embrassent la veine saphène externe, ou quelques-unes de ses branches constituantes.

Dans quelques cas, assez rares d'ailleurs, l'anastomose entre le saphène et son accessoire n'existe pas ; c'est là une disposition favorable pour étudier la distribution particulière de chacun d'eux. Le saphène péronier fournit alors des rameaux cutanés (rameaux calcanéens de Cruveilhier), qui vont se distribuer à la peau de la région externe du calcanéum ; parmi eux, se trouve un filet spécial qui passe sous les arcades veineuses de la saphène externe et se perd dans les téguments qui recouvrent la face postérieure du talon. Cruveilhier décrit encore un rameau malléolaire qui passe sur la malléole externe et s'unit, en avant du cou-de-pied, avec le filet de la branche externe du musculo-cutané de la jambe.

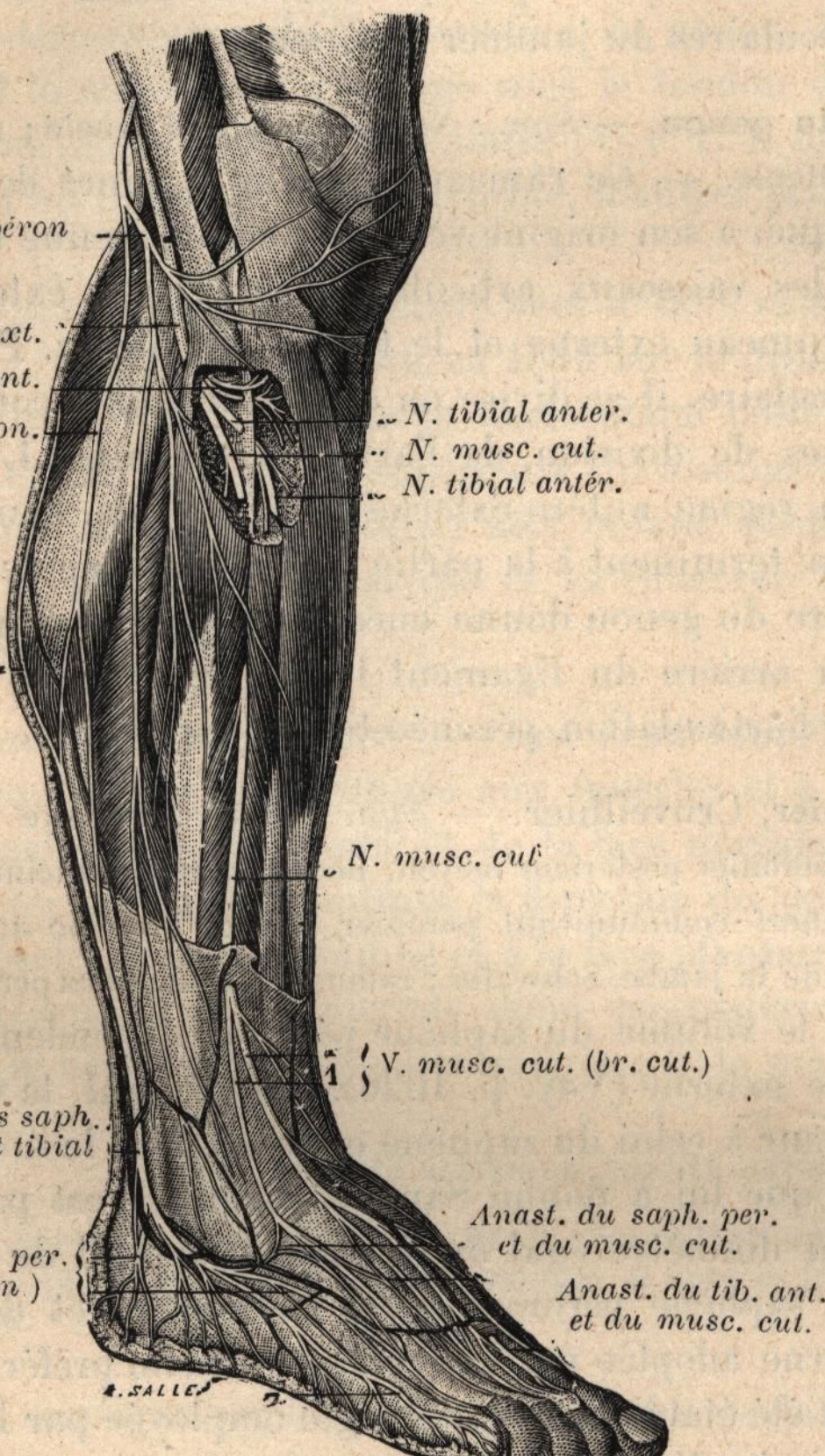

FIG. 595. — Nerf sciatique poplité externe. (D'après Hirschfeld.)

3° **Branche cutanée péronière.** — *Syn.* : Nerf cutané postérieur externe, Valentin; branche antérieure du cutané postérieur externe de la jambe, Schwalbe; nerf cutané externe de la jambe, Luschka. — Cette branche (fig. 595) naît du sciatique poplité externe, un peu au-dessous du nerf précédent, quelquefois par un tronc commun avec lui (nervi cutanei suræ laterales, Anat. Nom). A son origine, elle répond à la partie postérieure du condyle externe dont la sépare le corps charnu du jumeau correspondant; elle perfore presque aussitôt l'aponévrose poplitée et se divise en deux ordres de rameaux, les uns supérieurs, les autres inférieurs.

a) Rameaux supérieurs. — Au nombre de deux ou trois, ils proviennent souvent d'un tronc commun, croisent au-dessus de l'aponévrose le sciatique poplité externe et le tendon du biceps, et décrivent, à la hauteur de l'interligne articulaire ou un peu au-dessus, des anses à concavité supérieure. Les filets les

plus élevés s'unissent aux ramifications terminales du fémoro-cutané et se distribuent à la peau qui recouvre la partie externe de la rotule; les filets inférieurs se perdent dans les téguments de la région supéro-externe de la jambe : certains peuvent être suivis jusqu'auprès du tubercule de Gerdy.

b) Rameaux inférieurs. — Ceux-ci descendent vers la partie antéro-externe de la jambe en avant du péroné, en s'entrelaçant avec les veines superficielles. Ils fournissent en arrière quelques filets qui se perdent dans la peau de la portion externe et moyenne du creux poplité. Un ou deux ramuscules inférieurs peuvent atteindre la malléole externe et s'anastomoser avec le saphène externe ou son accessoire ; les filets cutanés qu'ils fournissent sont toujours situés dans un plan plus superficiel que les mailles du réseau veineux sous-cutané.

Henle et Schwalbe décrivent la branche cutanée péronière comme une branche antérieure du saphène péronier, disposition qui existe dans la figure 595.

4° **Rameaux musculaires** (Anat. Nom.). — *Syn.* : Nerfs du jambier antérieur; branches musculaires ou récurrentes, Cruveilhier; nerf supérieur du jambier antérieur, Schwalbe. — Les rameaux musculaires, le plus souvent au nombre de deux, sont destinés au muscle jambier antérieur; ils se séparent du sciatique poplité externe au niveau du col du péroné et, en général, avant sa division en branches terminales (fig. 595). D'abord situés entre les fibres d'insertion du long péronier latéral, ils se dirigent ensuite en avant, traversent la cloison aponévrotique qui sépare les muscles de la région externe de ceux de la loge antérieure de la jambe et contournent la face postérieure de l'extenseur commun des orteils, pour venir s'appliquer contre le ligament interosseux. Ils se placent alors un peu au-dessus de l'orifice par lequel passent les vaisseaux tibiaux antérieurs et se perdent entre les fibres d'insertion du jambier antérieur au tubercule de Gerdy. Le filet le plus élevé, sensiblement ascendant, croise l'articulation péronéo-tibiale supérieure, à la face antérieure de laquelle il donne un petit nerf articulaire (Cruveilhier). Quelques filets émanés du rameau supérieur et du rameau inférieur se distribuent à la partie la plus élevée du ligament interosseux. Comme, dans certains cas, les rameaux musculaires naissent du tibial antérieur près de son origine, quelques auteurs (Henle, Schwalbe) les décrivent comme des collatérales de ce nerf.

B) **Branches terminales.** — Elles sont au nombre de deux :

1° Le nerf musculo-cutané ; 2° le nerf tibial antérieur,

1° Nerf musculo-cutané (Cruveilhier, Sappey, etc.).

Syn. : Nerf cutané antérieur; nerf cutané dorsal moyen du pied, Valentin; nerf péronier externe, Sœmmering; nerf cutané commun dorsal du pied; nerf cutané du péroné; nerf péronier superficiel, Luschka, Henle, Schwalbe, Anat. Nom.

Le nerf musculo-cutané représente la branche de bifurcation externe du sciatique poplité externe ; il est destiné à l'innervation motrice des muscles péroniers et à l'innervation sensitive de la région dorsale du pied et des orteils.

Trajet et rapports. — Le nerf musculo-cutané se sépare à angle aigu du tibial antérieur au niveau du col du péroné, au milieu des insertions supérieures du muscle long péronier latéral. Son trajet, d'abord oblique en avant,

devient vertical, aussitôt que le nerf a traversé la cloison aponévrotique qui sépare les muscles de la région externe de ceux de la région antérieure de la jambe. Le nerf chemine dans un canal musculo-fibreux, d'abord entre l'extenseur commun et le long péronier latéral, puis entre ce dernier et le court péronier. Il descend ensuite dans l'interstice celluleux compris entre le court péronier et l'extenseur commun à la face antéro-externe duquel il apparaît pour devenir sous-aponévrotique ; il traverse presque aussitôt l'aponévrose et commence son trajet sous-cutané. Le point de perforation se trouve le plus souvent vers le tiers inférieur de la jambe; quoique assez variable comme situation, il siège toujours au-dessus de l'interligne tibio-tarsien. C'est quelquefois sous l'aponévrose, mais le plus souvent sous la peau que le nerf musculo-cutané se divise en ses deux branches terminales.

Distribution. — Avant sa bifurcation, le nerf musculo-cutané fournit des rameaux moteurs destinés aux muscles péroniers et quelques filets cutanés ; nous lui décrirons donc des branches collatérales et des branches terminales.

a) **Branches collatérales.** — Ce sont, d'après leur origine : 1° les nerfs du long péronier latéral ; 2° le nerf du court péronier latéral ; 3° les filets cutanés.

1° **Nerfs du long péronier latéral.** — Ces nerfs sont, en général, au nombre de deux. L'un, supérieur, naît quelquefois du sciatique poplité externe et le plus souvent du musculo-cutané, mais toujours avant que ce nerf ait pénétré dans le canal musculo-fibreux ; il se dirige en bas et en dehors, et s'enfonce dans la partie supérieure du long péronier latéral. L'autre, inférieur, plus volumineux, se détache du musculo-cutané à la sortie du canal musculaire du long péronier et au niveau des fibres d'insertion les plus élevées du court péronier latéral ; il se place à la face interne du long péronier sur laquelle il descend, on peut le suivre entre les fibres charnues de ce muscle jusque vers son tendon.

2° **Nerf du court péronier latéral.** — Ce nerf s'isole du musculo-cutané à l'intérieur ou à la sortie du canal du long péronier latéral. Il s'engage alors dans l'interstice des deux péroniers et envoie, de distance en distance, jusque vers son tendon, des filets qui s'étalent à la face externe du court péronier. Ce nerf provient quelquefois d'un tronc qui lui est commun avec le rameau inférieur du nerf du long péronier, lequel est alors très grêle, et, dans ce cas, le nerf du court péronier envoie des filets à la face interne du long péronier latéral.

3° **Filets cutanés.** — Ils naissent toujours du musculo-cutané, lorsque ce nerf a perforé l'aponévrose de la jambe. Cruveilhier distingue un filet malléolaire, qui s'unit à un rameau homonyme du saphène péronier et qui se distribue avec lui à la peau recouvrant la malléole externe ; ces rameaux nerveux varient en raison inverse l'un de l'autre et se suppléent fréquemment.

b) **Branches terminales.** — Les deux branches terminales sont l'une interne, l'autre externe (fig. 595 et 596) ; on les désigne sous le nom de nerf cutané dorsal interne et de nerf cutané dorsal moyen du pied (Anat. Nom.).

1° **Nerf cutané dorsal interne du pied.** — *Syn.* : N. pédieux antérieur ; n. péro-

nier interne. — C'est la plus volumineuse des deux branches de bifurcation du nerf musculo-cutané. Elle se dirige en dedans vers le bord interne du pied et, après avoir croisé le ligament annulaire du tarse, elle prend une direction à peu près parallèle au tendon de l'extenseur propre du gros orteil, dont elle n'est séparée que par l'aponévrose superficielle du dos du pied. Le nerf cutané dorsal interne émet une série de fines branches secondaires qui s'entrelacent avec les veines superficielles; dans la région du cou-de-pied, les veines sont plus superficielles que les nerfs, c'est le contraire qui a lieu vers les orteils. Ce nerf donne trois branches principales destinées à l'innervation cutanée des orteils : la première, ou la plus externe, naît vers le bord inférieur du ligament annulaire du tarse; la deuxième, ou moyenne, se détache un peu plus bas, et répond au faisceau interne du pédieux; la troisième, ou la plus interne, représente la continuation du nerf. La branche externe croise le tendon extenseur du 2e orteil, se place sur l'aponévrose dans la gouttière déterminée au niveau du 2e espace intermétatarsien par la saillie des tendons extenseurs du 2e et du 3e orteil, et donne les collatéraux externe du 2e et interne du 3e orteil. La branche moyenne chemine sous la peau dans l'intervalle correspondant au 1er espace intermétatarsien, c'est à proprement parler le 1er nerf interosseux dorsal qui, arrivé à l'extrémité antérieure de l'espace, se divise en deux rameaux très grêles; ceux-ci sont toujours renforcés par les branches terminales du nerf tibial antérieur (Voy. p. 1022), et constituent alors le collatéral externe du gros orteil et le collatéral interne du 2e orteil. La branche interne ne se divise pas et va former le collatéral interne du gros orteil.

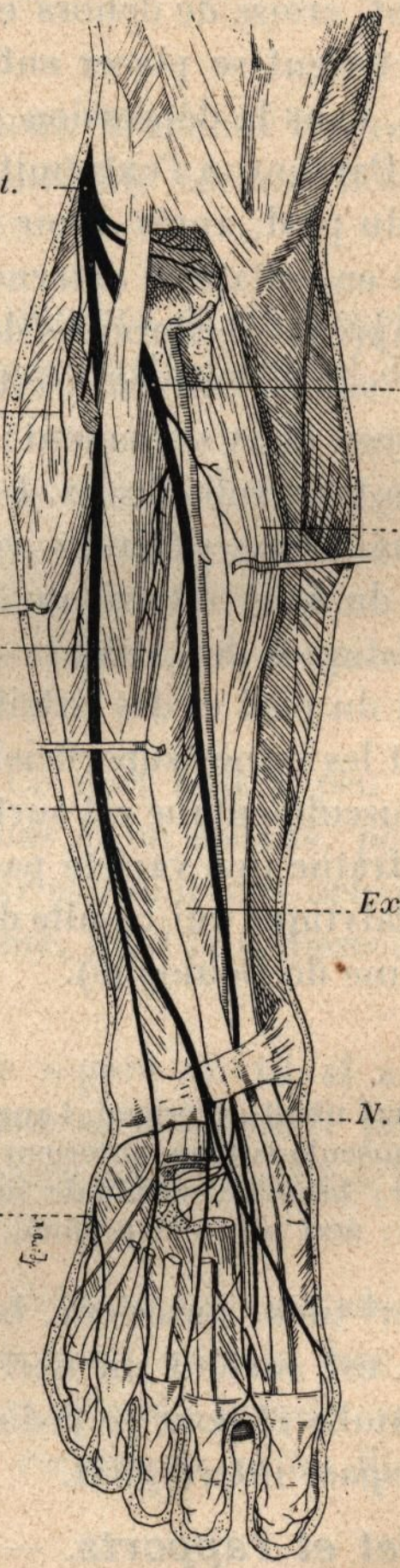

Fig. 596. — Nerf musculo-cutané et nerf tibial antérieur. (D'après Hirchfeld, simplifié.)

Les ramifications terminales du nerf cutané dorsal interne du pied s'unissent entre elles par des filets anastomotiques; de plus, la branche externe s'anastomose avec un filet du nerf cutané dorsal moyen, la branche moyenne reçoit les deux rameaux provenant de la bifurcation du tibial antérieur, et la branche interne s'adjoint souvent quelques filets terminaux du saphène interne. On rencontre à peu près constamment sur le trajet des branches ter-

[A. SOULIÉ.]

minales des nerfs du pied ou sur les collatéraux des renflements névrilématiques connus depuis longtemps sous le nom de ganglions illusoires (Valentin). Les collatéraux des orteils seront étudiés dans un chapitre d'ensemble (Voy. p. 1038).

2° **Nerf cutané dorsal moyen ou intermédiaire.** Anat. Nom. — *Syn.* : Nerf cutané moyen du dos du pied; nerf péronier externe. — Ce nerf, plus grêle que le précédent, croise de dehors en dedans la direction de l'extenseur commun des orteils et vient se placer entre les saillies des tendons extenseurs du 3e et du 4e orteil, dans la dépression sus-aponévrotique qui répond au 3e espace interosseux. Parvenu à l'extrémité antérieure de cet espace, le nerf cutané dorsal moyen du pied, après avoir reçu un filet anastomotique du saphène externe, se divise en collatéral externe du 3e et en collatéral interne du 4e orteil.

Les rapports réciproques des nerfs cutanés dorsaux interne et moyen varient avec les sujets. Souvent c'est le nerf interne qui fournit cinq collatéraux et le nerf moyen deux seulement; dans d'autres cas au contraire, le nerf interne se divise en trois collatéraux, les quatre autres provenant du nerf moyen. Ce dernier peut même s'étendre vers la région externe et envoyer les collatéraux externe du 4e et interne du 5e. Une pareille disposition serait la règle d'après les statistiques des auteurs anglais. Quelle que soit la distribution des nerfs dorsaux du pied et des orteils, ils présentent souvent des anses nerveuses qui enlacent les veines superficielles; ces anses ont été bien figurées par Hirschfeld.

Le musculo-cutané est surtout le nerf moteur des muscles péroniers, sa paralysie entraîne une variété particulière de pied plat connue sous le nom de pied plat paralytique qui résulte de l'impotence fonctionnelle du long péronier latéral (Duchenne de Boulogne).

2° Nerf tibial antérieur.

Syn. : Nerf tibial antérieur, Langenbeck; rameaux musculaires du nerf péronier, Valentin; nerf musculo-cutané antérieur du péronier; nerf tibial antérieur ou interosseux, Cruveilhier; branche terminale interne du sciatique poplité externe ou tibiale antérieure, Sappey; nerf péronier profond, Luschka, Henle, Schwalbe, Anat. Nom.

Le nerf tibial antérieur, branche de bifurcation interne du sciatique poplité externe, est surtout un nerf moteur pour les muscles de la région antérieure de la jambe et pour le pédieux; il fournit seulement deux filets pour la peau du 1er espace interdigital.

Trajet et rapports. — Le nerf tibial antérieur se sépare du musculo-cutané au milieu des insertions supérieures du long péronier latéral, entre lesquelles il chemine jusqu'à la cloison aponévrotique qui sépare ce muscle de l'extenseur commun. Il s'accole alors au côté externe des vaisseaux tibiaux antérieurs et descend d'abord entre l'extenseur commun et le jambier antérieur, puis entre ce dernier et l'extenseur propre du gros orteil. Situé tout au fond de l'intervalle qui sépare ces muscles et au voisinage du ligament interosseux, le nerf affecte avec les vaisseaux des rapports différents suivant le point où on l'envisage : tout d'abord placé en dehors d'eux, il les croise à angle très aigu, en passant en avant, et vient s'appliquer à leur côté interne, près du point où les fibres tendineuses remplacent le corps charnu des muscles antérieurs de la jambe. Le nerf reste d'ailleurs toujours plus superficiel que les

vaisseaux qui se trouvent directement appliqués contre le ligament interosseux (Voy. t. II, p. 832). Arrivé sous le ligament annulaire du tarse, le tibial antérieur s'insinue sous le tendon de l'extenseur du gros orteil et apparaît à la face dorsale du pied, entre le bord externe du tendon correspondant et le bord interne du pédieux; les vaisseaux, qui se trouvent un peu en dehors du nerf, cheminent sous le bord interne de ce muscle. La division du nerf tibial antérieur s'opère en général sous le ligament annulaire, un peu au-dessous de l'interligne tibio-tarsien.

Distribution. — Avant de se diviser en ses deux branches terminales, le tibial antérieur émet, dans son trajet à la jambe, un certain nombre de branches collatérales.

a) **Branches collatérales.** — Elles sont au nombre de six à sept, parmi lesquelles on compte quatre musculaires, un rameau articulaire et des filets vasculaires.

1° **Nerf supérieur du jambier antérieur.** — Il se détache, en général, du tibial antérieur au moment où ce nerf passe sous l'extenseur commun; il croise fréquemment en avant l'artère tibiale antérieure et se perd dans le corps charnu du jambier antérieur au-dessous des filets que ce muscle reçoit du sciatique poplité externe.

2° **Nerf de l'extenseur commun des orteils.** — Ce nerf naît à peu près au même niveau que le précédent et se dirige en bas et en dedans, pour s'enfoncer, après un trajet très court, dans l'extenseur commun des orteils. Il est presque toujours caché par les fibres de l'extenseur, qu'il faut dissocier pour l'apercevoir.

3° **Nerf inférieur du jambier antérieur.** — Il se sépare du tibial antérieur dans l'interstice compris entre le jambier antérieur et l'extenseur propre du gros orteil, et passe en avant des vaisseaux tibiaux pour aboutir à la partie moyenne du muscle auquel il est destiné.

4° **Nerf de l'extenseur propre du gros orteil.** — Celui-ci tire son origine du tibial antérieur, après que ce nerf s'est mis en rapport avec la face interne de l'extenseur propre; il descend le long de ce muscle jusqu'à sa partie moyenne, où il se divise en filets supérieurs ou récurrents et en filets inférieurs ou descendants.

5° **Rameau articulaire.** — Le tibial antérieur fournit, vers l'extrémité inférieure de la jambe, un rameau pour la face antérieure de l'articulation tibio-tarsienne; souvent très court, celui-ci n'apparaît nettement que lorsqu'on a sectionné le ligament annulaire antérieur du tarse.

6° **Filets vasculaires.** — Dans tout son trajet, le nerf tibial antérieur envoie de distance en distance de fins ramuscules vasculaires, en général au nombre de trois, qui se perdent dans les parois de l'artère et des veines tibiales antérieures.

b) **Branches terminales.** — Les deux branches de bifurcation du tibial antérieur, l'une interne, l'autre externe, sont profondes et recouvertes par

[*A. SOULIÉ.*]

deux aponévroses, l'aponévrose dorsale superficielle et l'aponévrose profonde, qui les fixent à la face supérieure du tarse (Sappey).

1° **Branche interne.** — *Syn.* : Rameau profond interne du dos du pied, Cruveilhier; nerf profond du dos du pied, Sappey; nerfs digitaux dorsaux externe du gros et interne du 2e orteil, Anat. Nom. — Plus volumineuse que l'externe, la branche interne représente la continuation du nerf tibial antérieur ; d'abord placée en dedans des vaisseaux pédieux, entre le tendon extenseur du gros orteil et le bord interne du muscle pédieux, elle s'insinue sous ce muscle, aborde le premier espace intermétatarsien et le parcourt jusqu'à son extrémité antérieure. Là, elle apparaît entre le tendon extenseur du 2e orteil et le tendon du pédieux, qui se jette sur l'extenseur propre du gros orteil, et se comporte de façon un peu différente suivant les sujets. Si les collatéraux dorsaux du 1er espace fournis par le musculo-cutané font défaut, elle supplée entièrement ce nerf; le plus souvent, la branche interne se divise en deux rameaux secondaires qui perforent séparément l'aponévrose et vont se fusionner avec les collatéraux dorsaux du musculo-cutané destinés au premier espace interdigital. Les collatéraux venus du tibial antérieur donnent quelques filets très grêles aux articulations phalangiennes du 1er et du 2e orteil. Cruveilhier et Rüdinger ont décrit, en outre, un ou deux petits rameaux pour le 1er muscle interosseux dorsal; d'après Ruge, ces rameaux ne pénètrent pas dans la substance du muscle, mais s'insinuent entre ces deux chefs, pour aller se distribuer à la face interne et externe des articulations métatarso-phalangiennes voisines.

2° **Branche externe.** — *Syn.* : Rameau profond externe du dos du pied, Cruveilhier; rameaux musculaires, Anat. Nom. — Cette branche, dont l'origine se trouve un peu au-dessous du ligament annulaire antérieur du tarse, passe sous l'artère pédieuse, plus rarement au-dessus de ce vaisseau, et va s'accoler à l'artère dorsale du tarse avec laquelle elle s'enfonce sous le pédieux. Après avoir fourni quelques filets moteurs à ce muscle, elle envoie au-dessous de lui, dans les 2e, 3e et 4e espaces intermétatarsiens, de fins ramuscules qui s'appliquent contre le squelette (Cruveilhier) et se comportent comme le nerf interosseux dorsal du 1er espace. On les désigne, depuis Rüdinger, sous le nom de 2e, 3e et 4e nerfs interosseux dorsaux; ils fournissent de fins filets aux articulations tarso-métatarsiennes, métatarso-phalangiennes et à celles des orteils (Rüdinger), mais ils n'innervent pas, comme on l'a prétendu, les muscles interosseux. D'après Cunningham, le nerf du 2e espace enverrait cependant un filet au 2e interosseux dorsal, mais il ne faut voir là qu'un nerf de la sensibilité musculaire ou, à la rigueur, quelques fibres de la 2e sacrée ayant emprunté le trajet du sciatique poplité externe.

Le sciatique poplité externe, dont nous venons d'étudier successivement toutes les branches, commande aux mouvements de redressement du pied dans la marche. Sa paralysie amène, indépendamment du pied plat (Voy. Musculo-cutané), une démarche particulière ; le malade steppe, c'est-à-dire que son pied ne quitte jamais le sol, le talon seul est relevé, mais la pointe frotte toujours à terre. Les paralysies du sciatique poplité externe, consécutives aux accouchements laborieux, ne reconnaissent pas pour cause unique la compression du tronc lombo-sacré, puisque le sciatique poplité externe reçoit également

des fibres de la 1re et de la 2e sacrée. Arnould (Thèse de Bordeaux, 1892), partant du fait qu'à leur origine des plexus les nerfs de l'extension sont postérieurs par rapport aux nerfs de la flexion, fait remarquer que les fibres destinées aux muscles extenseurs se trouvent au contact des surfaces osseuses du pelvis, et par suite plus exposées à la compression et à l'écrasement.

2° *Nerf sciatique poplité interne.*

Syn. : Nerf tibial postérieur, Langenbeck ; nerf poplité ou poplité interne, Bock, etc. ; nerf sciatique poplité interne, Cruveilhier, Sappey ; nerf tibial, Henle, Schwalbe ; n. tibialis, Anat. Nom.

Le nerf sciatique poplité interne, plus volumineux (quelquefois le double) que le sciatique poplité externe, paraît, par sa direction, continuer le grand nerf sciatique ; il se distribue à la musculature de la face postérieure de la jambe et de la région plantaire, ainsi qu'aux téguments de la plante des pieds et des orteils.

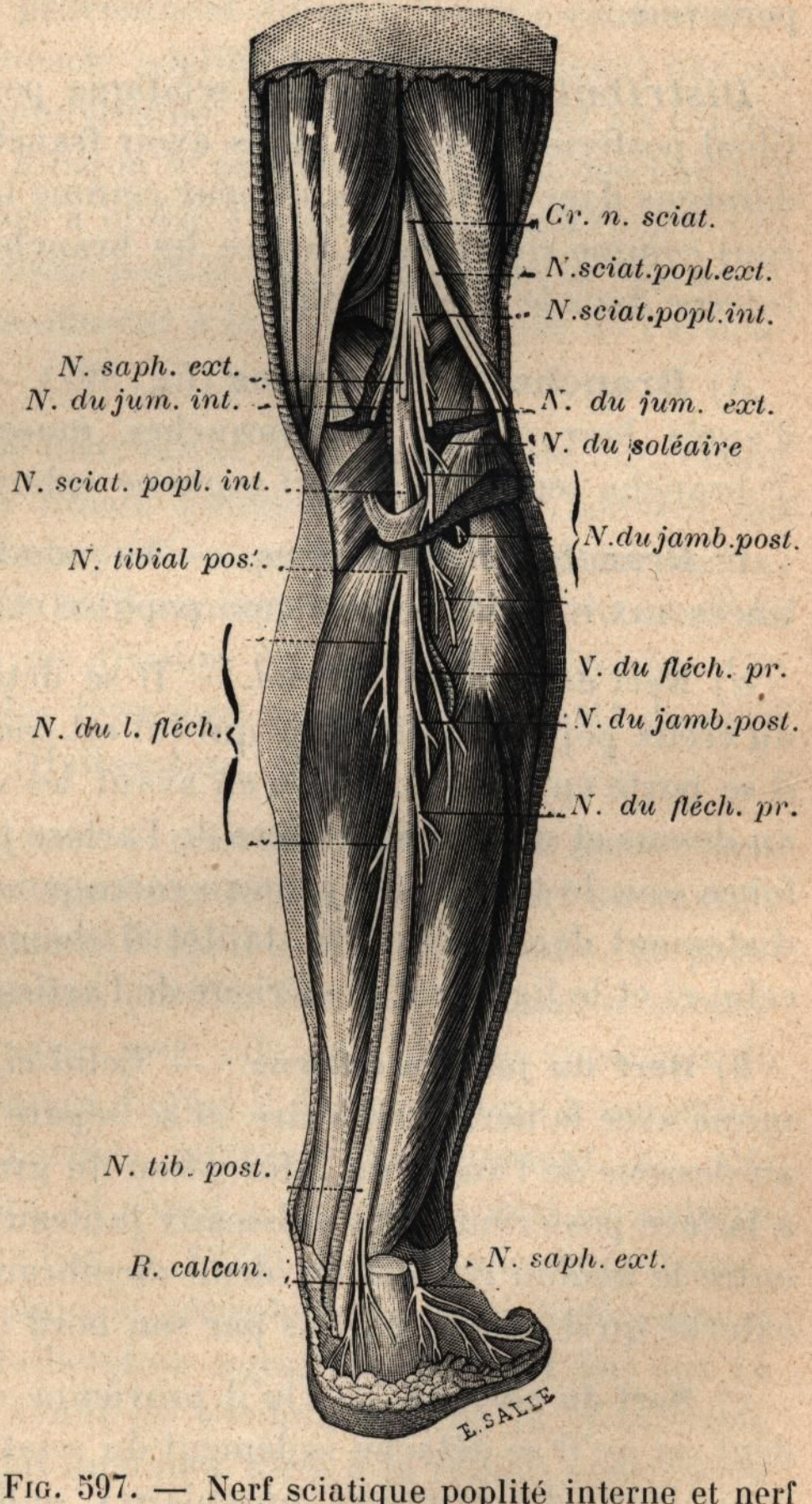

Fig. 597. — Nerf sciatique poplité interne et nerf tibial postérieur. — D'après Sappey.

Situation et rapports. — Le nerf sciatique poplité interne parcourt la grande diagonale du losange poplité. Il apparaît à l'angle supérieur de celui-ci, entre le bord interne du biceps et le bord externe du demi-membraneux, sur un plan un peu plus antérieur (plus profond) que le sciatique poplité externe. Parvenu à l'angle inférieur, il s'enfonce entre les deux jumeaux et passe sous l'arcade aponévrotique du soléaire, immédiatement en arrière des vaisseaux tibio-péroniers. Dans le tiers supérieur de ce trajet, le nerf est sous-aponévrotique et situé en dehors des vaisseaux, dont il reste séparé par une couche graisseuse assez épaisse ; ce n'est que vers le tiers moyen du creux poplité, entre les deux jumeaux, qu'il vient s'accoler aux vaisseaux pour former le paquet vasculo-nerveux. Dans la moitié supérieure du losange poplité, les organes sont disposés de la superficie vers la profondeur, de la façon suivante : directement au-dessous de l'aponévrose, on rencontre le nerf sur la ligne médiane ; en avant et un peu en dedans se trouve la veine, qui recouvre en partie

[*A. Soulié.*]

l'artère, plus interne et plus profonde (Voy. t. II, p. 826); dans le segment inférieur du losange, la position respective du nerf et des vaisseaux s'est conservée, mais la veine, un peu déjetée en dedans, cache complètement l'artère. Ainsi, dans tout le creux poplité, le nerf reste toujours l'organe le plus externe du paquet vasculo-nerveux, d'où l'indication de porter le nerf en dehors pour découvrir l'artère (Cruveilhier). La veine saphène externe, comprise dans un dédoublement de l'aponévrose, se place, avec sa crosse, en dedans du sciatique poplité interne; les ganglions lymphatiques poplités sont également situés en dedans, mais plus profondément que le nerf. Lorsque la jambe est en extension, le sciatique poplité interne donne l'impression d'une corde fortement tendue sous la peau et appliquée contre l'aponévrose; tandis que, dans la flexion, le nerf s'éloigne sensiblement du fascia et devient plus difficile à percevoir.

Distribution. — Le nerf sciatique poplité interne prend le nom de nerf tibial postérieur aussitôt après avoir franchi l'anneau du soléaire; nous considérerons donc le tibial postérieur comme la branche terminale, et nous décrirons comme collatérales toutes les branches qui naissent du sciatique poplité interne dans le creux poplité.

A) **Branches collatérales** (fig. 597). — Elles se classent en trois groupes d'après leur nature : 1° branches musculaires; 2° branches articulaires; 3° branche sensitive ou nerf saphène externe.

1° ***Branches musculaires***. — Au nombre de cinq, ces branches sont destinées aux muscles de la région poplitée et du mollet; ce sont :

a) **Nerf du jumeau interne**. — Il se détache souvent à la partie supérieure du creux poplité, d'un tronc qui lui est commun avec le saphène externe; puis, il se porte en dedans, croise en avant les vaisseaux poplités et vient se placer au-dessus et un peu en arrière de l'artère jumelle interne, avec laquelle il s'enfonce sous le tendon du jumeau correspondant. Tantôt le nerf pénètre immédiatement dans le muscle, tantôt il chemine sur une certaine étendue entre celui-ci et le ligament postérieur de l'articulation du genou.

b) **Nerf du jumeau externe**. — Celui-ci a fréquemment une origine commune avec le nerf du soléaire et se sépare du sciatique poplité interne un peu au-dessous de l'angle de bifurcation du grand nerf sciatique. Il vient s'accoler à la face postérieure des vaisseaux jumeaux externes, avec lesquels il s'insinue entre le tendon réfléchi du demi-membraneux et la face antérieure du jumeau externe qu'il aborde parfois par son bord interne.

c) **Nerf du soléaire**. — Qu'il provienne d'un tronc commun avec le précédent ou qu'il se détache isolément du sciatique poplité interne, ce nerf, le plus volumineux des rameaux musculaires, se dispose en dedans de l'artère jumelle externe et descend verticalement en arrière du muscle poplité et en avant du jumeau externe. Il croise la face postérieure du plantaire grêle au moment où celui-ci devient tendineux, puis il se perd dans la partie supérieure et postérieure du soléaire.

d) **Nerf du plantaire grêle**. — Il est en général très grêle, et naît tantôt

isolément de la face antérieure du sciatique poplité interne, tantôt d'un tronc qui fournit les nerfs du jumeau externe et du soléaire (fig. 594). C'est souvent la dernière branche collatérale du sciatique poplité interne; il se dirige en dehors et en bas, s'insinue entre le poplité et le plantaire grêle, et aborde ce dernier par son bord interne ou par sa face antérieure.

e) **Nerf du poplité.** — Ce nerf, relativement volumineux, se sépare du sciatique poplité interne entre les deux jumeaux, à la hauteur de l'interligne articulaire du genou. Il se dirige en avant et en dehors vers la face postérieure du muscle poplité, et après avoir croisé la face antérieure du plantaire grêle, il donne trois ordres de rameaux : les uns musculaires, les autres vasculaires et d'autres enfin destinés au ligament interosseux.

α) *Rameaux musculaires.* — Ils proviennent du nerf, lorsque celui-ci descend contre la face postérieure du muscle poplité. Les uns se dirigent par un trajet récurrent vers son insertion condylienne, les autres naissent au niveau du bord inférieur du muscle poplité, lorsque le nerf du poplité qui descend sur le bord externe du tronc tibio-péronier a croisé l'artère tibiale antérieure. Ces derniers rameaux contournent le muscle poplité, et s'étalent sur sa face antérieure; quelques-uns de ces filets aboutissent à la face postérieure de l'articulation péronéo-tibiale supérieure.

β) *Rameaux vasculaires.* — Ils se distribuent aux branches de bifurcation de l'artère poplitée. Les filets de la tibiale antérieure viennent souvent des rameaux musculaires inférieurs, ou de la partie supérieure du nerf interosseux; ceux de la tibiale postérieure et de la péronière se détachent du nerf du poplité, lorsqu'il passe dans l'angle de division du tronc tibio-péronier. Ces derniers tirent leur origine, tantôt des branches musculaires, tantôt du nerf interosseux tout près de sa naissance (Halberstma, 1847).

γ) *Rameau du ligament interosseux.* — Nerf interosseux de la jambe, Anat. Nom. — C'est le plus volumineux des rameaux fournis par le nerf du muscle poplité; tout d'abord décrit par Fischer (1791), il a été bien étudié, au point de vue de sa distribution, par Halberstma (1847). Dès son origine, il accompagne l'artère tibiale antérieure et passe avec elle par l'orifice supérieur du ligament interosseux entre les deux lames duquel il descend jusqu'à son extrémité inférieure. Là, il apparaît à l'orifice inférieur du ligament, au côté interne de l'artère péronière antérieure, et s'unit à un filet du nerf périostique du péroné venu du tibial postérieur (Voy. p. 1029). Les ramifications terminales du nerf interosseux se perdent dans le périoste de la partie inférieure et postérieure du tibia; à ce niveau, Halberstma aurait rencontré 1 fois sur 14 un petit renflement ganglionnaire. Avant de s'enfoncer dans la membrane interosseuse, le nerf interosseux fournit quelques filets à la région postérieure de l'articulation péronéo-tibiale supérieure; nous avons vu qu'il fournit souvent des ramuscules vasculaires aux artères tibiales antérieure et postérieure (Halberstma). D'après Rauber, le nerf interosseux émet un filet périostique supérieur pour le tibia; ce filet naît avant que le tronc original ait traversé le ligament interosseux, il longe le bord intérieur du muscle poplité et s'étale sur le périoste du tibia en une série de fines fibrilles auxquelles sont appendus

[*A. SOULIÉ.*]

de nombreux corpuscules de Pacini. Le filet périostique donne toujours le nerf diaphysaire du tibia qui pénètre avec les vaisseaux dans le trou nourricier de cet os; Schwalbe considère ce nerf diaphysaire comme un rameau distinct du nerf du muscle poplité qu'il désigne sous le nom de nerf osseux du tibia.

2° **Branches articulaires.** — Ces branches, groupées par Cruveilhier sous le nom de nerf articulaire postérieur du genou, sont le plus souvent au nombre de trois; elles ont été bien étudiées par Rüdinger. Deux d'entre elles, dites branches articulaires supérieures, naissent dans la moitié supérieure du losange poplité; elles se portent directement en avant sur les vaisseaux articulaires supérieurs, autour desquels elles forment un réseau assez riche appelé *plexus poplité* (Voy. t. I, fig. 752). De ce dernier, partent quelques filets vasculaires qui se portent sur l'artère poplitée et sur ses branches articulaires. Les plus volumineux accompagnent l'articulaire moyenne et aboutissent aux ligaments croisés, d'autres pénètrent dans l'articulation avec l'artère articulaire supérieure et interne, d'autres enfin s'insinuent entre la veine poplitée et la veine saphène externe, reçoivent une fine anastomose du nerf sciatique poplité externe et vont se perdre dans le ligament poplité. La branche articulaire inférieure naît tantôt du nerf du plantaire grêle, tantôt de celui du muscle poplité, ou même des deux à la fois; elle se dirige en bas et en dedans contre le tendon postérieur du demi-membraneux, et envoie ses ramifications terminales à la partie interne et inférieure de l'articulation du genou.

3° **Branche sensitive.** — On la désigne sous le nom de nerf saphène externe ou tibial.

Nerf saphène externe ou tibial. — Nerf saphène tibial, Cruveilhier, Sappey; nerf communicant tibial, Bock, Langenbeck, Henle; nerf cutané long de la jambe et du pied, Valentin; nerf externe ou tibial du pied; nerf saphène inférieur; nerf sural, Schwalbe; nerf cutané externe de la jambe, Anat. Nom.

Le nerf saphène externe est destiné à l'innervation des téguments qui recouvrent la face postéro-externe de la jambe et le bord interne du pied.

Origine, trajet et rapports. — Le saphène externe se détache du sciatique poplité interne à la partie supérieure ou moyenne du creux poplité, assez souvent même au tiers inférieur de la cuisse (Henle), et se dirige directement en bas dans l'intervalle compris entre les deux jumeaux; quelquefois, il naît d'un tronc commun avec le nerf du jumeau interne. Dans la première partie de son trajet qui répond à la région poplitée, il se trouve placé en arrière du sciatique poplité interne, entre les nerfs et les vaisseaux jumeaux, et en avant de l'aponévrose poplitée. La crosse de la saphène externe passe en dedans de lui, et la veine n'a de rapports directs avec le nerf qu'en ce point; dans tout le reste du creux poplité, elle est plus superficielle que lui (Voy. t. II, p. 1051). Dans le segment supérieur de la jambe, ces deux organes s'accolent l'un à l'autre, et dans son trajet sous-aponévrotique le nerf est d'abord situé en dedans, puis directement en avant de la veine, au côté externe de laquelle il apparaît à la partie inférieure du mollet. Dans toute l'étendue de cette région, le nerf chemine dans un canal fibreux à section triangulaire,

distinct de celui de la veine qui est situé plus profondément; il est souvent accompagné par une fine artériole émanée de la jumelle interne. Devenu sous-aponévrotique, le saphène externe descend parallèlement au tendon d'Achille et en dehors de la veine homonyme, jusque vers la pointe de la malléole externe; mais il reste toujours plus profond que la veine, dont les affluents passent au-dessus de lui : quelques-unes de ces veinules sont parfois embrassées par des ellipses nerveuses. C'est vers le tiers inférieur, plus rarement vers le tiers moyen de la jambe, que le saphène externe s'anastomose avec son accessoire; cette anastomose, parfois double, est toujours assez importante pour que le volume du nerf paraisse sensiblement augmenté. Parvenu derrière la malléole externe, le nerf saphène externe décrit une courbe concentrique à celle de la veine et placée dans la concavité de cette dernière. La courbe du nerf est distante de la pointe de la malléole de 1 à 1 cm. 5; elle en est séparée par les tendons et les gaines synoviales des deux muscles péroniers latéraux et par l'aponévrose.

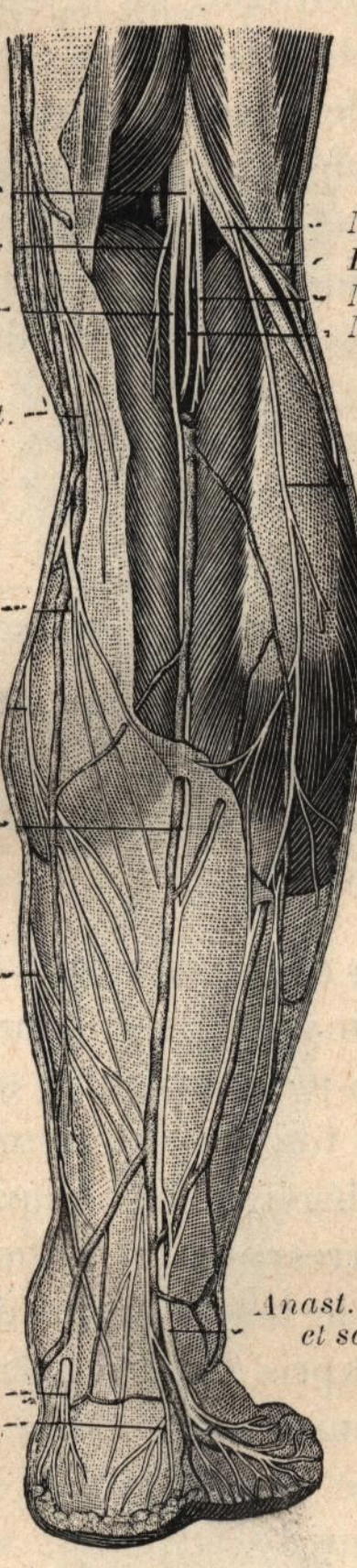

FIG. 598. — Nerf saphène externe et saphène péronier. (D'après Hirschfeld.)

Distribution. — Le nerf saphène externe ne donne pas de filets sensitifs à la moitié supérieure de jambe; c'est seulement au-dessous du mollet qu'il envoie quelques rameaux cutanés, et vers la malléole qu'il fournit les *nerfs calcanéens externes*. Ceux-ci enlacent dans leurs anses la courbe du saphène externe et se distribuent à la peau qui revêt la partie externe du calcanéum; quelques-uns se réfléchissent jusque dans la région plantaire. Arrivé au bord externe du pied, le saphène externe fournit quelques filets malléolaires, quelques ramuscules à la peau du bord externe et du dos du pied, et une anastomose oblique ou ansiforme qui passe sous la veine dorsale externe et s'unit à la branche externe du musculo-cutané. Au voisinage de la tubérosité du 5ᵉ métatarsien, il se divise en ses deux branches terminales : l'une externe, plus grêle, devient le collatéral externe du petit orteil; l'autre interne, plus volumineuse, se subdivise à son tour, à l'extrémité antérieure du 4ᵉ espace interosseux, en collatéral interne du petit et en collatéral externe du 4ᵉ orteil. Tandis que la branche

externe chemine parallèlement au bord du pied, l'interne se dirige obliquement sur sa face dorsale, croise le tendon du péronier antérieur, le pédieux et l'extenseur du petit orteil, dont elle reste cependant séparée par l'aponévrose. C'est souvent la branche interne qui fournit l'anastomose avec le musculo-cutané, dans la région malléolaire.

D'après Rüdinger, au niveau du cou-de-pied, le nerf saphène externe donne quelques filets articulaires : en général, deux sont destinés à la partie externe de la capsule tibio-tarsienne, et un troisième aboutit au ligament antérieur de cette articulation ainsi qu'à l'appareil ligamenteux qui occupe le sinus du tarse. Ces nerfs articulaires, primitivement superficiels, traversent successivement le ligament annulaire, puis l'aponévrose du dos du pied; ils embrassent souvent la malléole externe dans une anse à concavité supérieure.

B. **Branche terminale.** — La branche terminale du sciatique poplité interne porte le nom de nerf tibial postérieur.

Nerf tibial postérieur. — *Syn.* : Nerf tibial postérieur des classiques français; nerf tibial des auteurs étrangers : n. tibialis, Anat. Nom.

Le nerf tibial postérieur est la continuation plutôt que la terminaison du sciatique poplité externe; il commence à l'arcade du soléaire et se divise dans la gouttière rétro-calcanéenne en deux branches : le nerf plantaire interne et le nerf plantaire externe.

Situation et rapports. — Le nerf tibial postérieur, dès qu'il s'est placé en avant de la masse charnue du soléaire, répond par sa face antérieure au tronc veineux tibio-péronier qui le sépare des faisceaux inférieurs du muscle poplité; les vaisseaux tibiaux antérieurs passent un peu en dehors de lui. Sa direction générale est légèrement oblique en dedans, de sorte qu'à la partie inférieure du mollet, il correspond au milieu du soléaire, tandis qu'à la partie inférieure il est situé sur le bord interne du tendon d'Achille. Il est logé dans l'interstice celluleux compris d'abord entre le jambier postérieur et le fléchisseur commun des orteils, puis entre celui-ci et le fléchisseur propre. Vers le point de bifurcation du tronc tibio-péronier, il croise les vaisseaux péroniers qui gagnent la région externe de la jambe, et vient se placer au côté interne et un peu en arrière de l'artère et des veines tibiales postérieures. Les rapports du tibial postérieur sont les mêmes, depuis l'anneau du soléaire, jusqu'à la malléole interne; le nerf et les vaisseaux sont fixés contre la couche musculaire profonde par l'aponévrose profonde ou rétro-soléaire, qui sépare le paquet vasculo-nerveux d'abord du soléaire, puis du tendon d'Achille et de l'aponévrose jambière. Dans la région du cou-de-pied, le nerf est le plus postérieur des organes qui cheminent dans la gouttière rétro-malléolaire. Il se trouve à peu près à égale distance entre le bord postérieur de la malléole interne et le bord interne du tendon d'Achille, en arrière et un peu en dedans du tendon du fléchisseur propre du gros orteil; le tendon du fléchisseur commun reste plus externe et plus profond. Les vaisseaux tibiaux postérieurs conservent leur situation vis-à-vis du nerf et cheminent en avant et en dedans; l'artère est donc plus superficielle que le nerf. Un double feuillet aponévrotique est interposé entre la peau et le paquet vasculo-nerveux : c'est d'abord l'aponévrose superficielle de la

jambe renforcée par quelques fibres du ligament annulaire du tarse, puis l'aponévrose profonde; nerfs et vaisseaux sont d'ailleurs contenus dans une gaine conjonctive commune, dépendant de cette aponévrose profonde.

Distribution. — Avant de se diviser en ses deux branches terminales, le nerf tibial postérieur donne à la jambe un certain nombre de collatatérales :

A. **Branches collatérales.** — On peut les grouper : 1° en branches musculaires; 2° en branches vasculaires; 3° en branches articulaires; 4° en branches sensitives.

1° ***Branches musculaires.*** — Au nombre de trois, elles sont destinées aux muscles de la région postérieure et profonde de la jambe; ce sont : *a*) le nerf du jambier postérieur; *b*) le nerf du fléchisseur propre du gros orteil; *c*) le nerf du fléchisseur commun des orteils.

a) **Nerf du jambier postérieur.** — Ce nerf, quelquefois double, naît du tibial postérieur, un peu au-dessous de l'anneau soléaire, et se porte derrière le jambier postérieur, en croisant, tout près de leur origine, les vaisseaux péroniers. Il pénètre dans le muscle à sa partie moyenne, mais on peut suivre certains filets jusqu'au niveau du tendon. Très souvent, il existe un tronc commun qui donne le nerf du jambier postérieur, et un rameau pour la portion inférieure du soléaire. Le nerf du jambier postérieur fournit, en règle générale, le *filet périostique du péroné* (Rauber); celui-ci descend sur le périoste de la face interne du péroné, entre les insertions du jambier postérieur et celle du fléchisseur propre du gros orteil, et se termine à la partie postérieure de la malléole externe. Dans le tiers supérieur de son parcours, il donne le nerf diaphysaire du péroné qui pénètre dans cet os avec les vaisseaux nourriciers; il émet aussi de fins filets périostiques auxquels sont appendus quelques corpuscules de Pacini. Le nerf du jambier postérieur accompagne les vaisseaux péroniers et envoie à l'artère quelques filets vaso-moteurs.

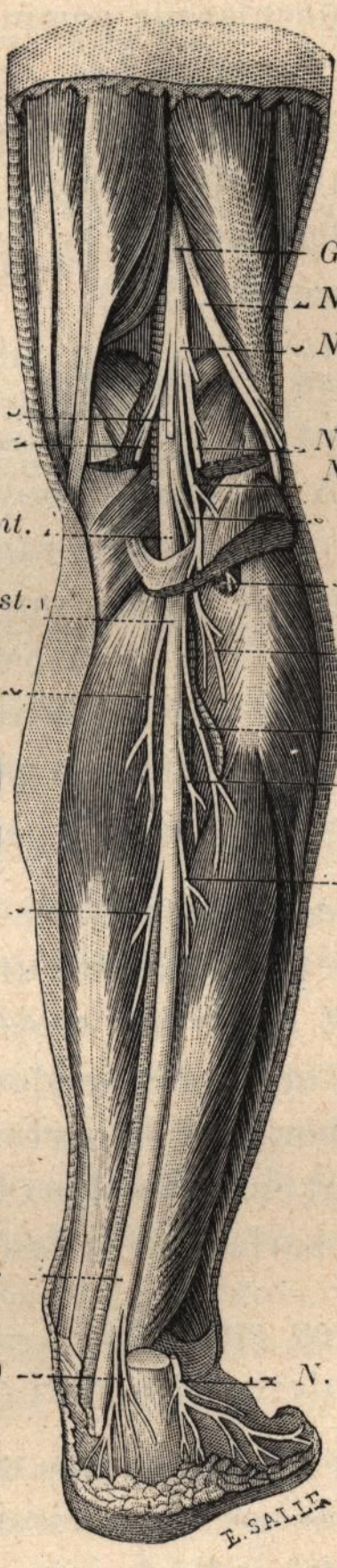

Fig. 599. — Nerf sciatique poplité interne et nerf tibial postérieur. (D'après Sappey.)

b) **Nerf du fléchisseur propre du gros orteil.** — Tantôt distinct, tantôt issu du

[*A. Soulié.*]

même tronc que le précédent, ce nerf accompagne d'abord l'artère péronière, puis aborde le fléchisseur propre du gros orteil par sa face antérieure. Nous avons constaté, contrairement à l'opinion de Cruveilhier, qu'il reste dans la majeure partie de son trajet en dehors de l'aponévrose du jambier postérieur, à l'intérieur de laquelle cheminent les vaisseaux péroniers et leur nerf satellite. Quelquefois, un second rameau, plus grêle, va s'étaler derrière le muscle fléchisseur dans lequel il s'enfonce par le bord interne.

c) **Nerf du fléchisseur commun des orteils.** — Il se dirige obliquement en dedans, en avant et en bas, croise les vaisseaux tibiaux postérieurs, en passant derrière eux, et pénètre à la face postérieure du fléchisseur commun. Souvent, on trouve deux nerfs distincts pour ce muscle : l'un se rend à sa partie supérieure avant l'apparition du tendon médian, l'autre aboutit vers le milieu de sa face postérieure (fig. 599).

2° ***Branches vasculaires.*** — Les vaisseaux de la loge postérieure de la jambe reçoivent leurs nerfs vaso-moteurs du tibial postérieur ou de ses branches collatérales. A la partie moyenne de la jambe, les vaisseaux tibiaux sont innervés par quelques fins ramuscules provenant du tibial postérieur, mais la branche vasculaire la plus importante est fournie par ce nerf un peu au-dessus de la malléole interne; relativement volumineuse, elle longe sur une étendue variable la gaine des vaisseaux avant d'aller se perdre dans les parois artérielles. Quant aux vaisseaux péroniers, leur filet vaso-moteur provient, comme nous l'avons vu, du nerf du jambier postérieur.

3° ***Branches articulaires.*** — Tout près de sa division en ses branches terminales, le tibial postérieur émet un, et quelquefois deux petits rameaux qui se portent en avant, croisent la face externe du paquet vasculo-nerveux et s'insinuent entre les tendons du fléchisseur commun et du jambier postérieur, pour aboutir à la partie interne de la capsule tibio-tarsienne. Quelques filets pénètrent entre les deux lames du ligament deltoïdien, tandis que d'autres rampent à la surface de la lame superficielle de ce ligament (Rüdinger).

4° ***Branches cutanées.*** — Elles sont au nombre de deux : le rameau sus-malléolaire interne et le nerf calcanéen interne.

a) **Rameau sus-malléolaire interne.** — Rameau cutané sus-malléolaire, Sappey. — En général très grêle, ce rameau perfore l'aponévrose du cou-de-pied un peu au-dessus de la malléole interne et se perd dans les téguments qui recouvrent cette dernière; il est souvent uni au saphène interne par un filet distinct ou par de fines anastomoses terminales. Il provient parfois du nerf calcanéen interne.

b) **Nerf calcanéen interne,** Cruveilhier. — *Syn.* : Branche cutanée plantaire, Sappey; nerf cutané plantaire propre, Valentin, Henle; rameau cutané plantaire, Schwalbe; rameaux calcanéens internes, Anat. Nom. — Le nerf calcanéen interne est l'homologue du rameau palmaire cutané du médian à la main; il se détache du tibial postérieur vers le tiers inférieur de la jambe et contourne presque aussitôt le tendon d'Achille, sur la face postérieure duquel il descend (fig. 599). Le point où il traverse l'aponévrose varie avec les sujets, il se trouve le plus sou-

vent vers le milieu de la hauteur du tendon d'Achille (Valentin). Dans tous les cas, il est sous-cutané au niveau de la saillie du talon; là il se divise en une série de filets qui se distribuent à la peau de la portion postérieure du talon, et dont la plupart peuvent être suivis jusqu'à la face plantaire du pied. Quelquefois ces derniers naissent d'un tronc commun (*rameau plantaire*), plus volumineux et plus interne que les autres, qui passe devant la tubérosité interne du calcanéum et qui se distribue à tous les téguments internes du talon. Sappey a vu le rameau plantaire, très développé, cheminer sur le bord interne du pied et atteindre la partie moyenne du métatarse. Les filets externes du nerf calcanéen vont s'unir par des anastomoses terminales avec les rameaux calcanéens externes du saphène externe, tandis que les filets plantaires se fusionnent, d'une manière analogue, avec quelques fins rameaux du nerf plantaire externe vers la partie moyenne de la plante du pied.

B. **Branches terminales.** — La division du tibial postérieur en : 1° *nerf plantaire interne* et en : 2° *nerf plantaire externe* s'opère au-dessous de la malléole interne, ou de la grande apophyse du calcanéum, plus rarement au-dessus de la malléole.

1° Nerf plantaire interne. — *Syn.* : Nervus plantaris medialis, Anat. Nom.

Le plantaire interne représente la branche antérieure de bifurcation du tibial postérieur; c'est, en général, la plus volumineuse.

Trajet et rapports. — A son origine, ce nerf se trouve dans la gouttière rétro-calcanéenne, directement au-dessus du court abducteur du gros orteil, et répond à la face postérieure des vaisseaux tibiaux postérieurs qui le croisent à angle aigu; la gaine celluleuse contenant les vaisseaux et les nerfs est nettement isolée des coulisses tendineuses qui sont placées en avant. Tous ces organes conservent une direction descendante jusqu'au point où ils prennent contact avec l'adducteur du pouce; ils se réfléchissent alors de haut en bas, et un peu de dedans en dehors, pour devenir horizontaux et se porter vers les insertions postérieures du court fléchisseur plantaire qu'ils traversent. Dès lors, le nerf plantaire interne abandonne le canal fibreux rétro-calcanéen et chemine sous les tendons fléchisseurs entre le court fléchisseur du gros orteil en dedans et le faisceau interne du court fléchisseur plantaire en dehors; l'artère plantaire interne et ses veines satellites, situées plus superficiellement, croisent le nerf, puis longent son côté interne, tandis que les vaisseaux plantaires externes passent dans l'angle de séparation des deux nerfs plantaires. Le plantaire interne parcourt la région moyenne de la plante du pied accolé à la gaine du court fléchisseur; vers la base des métatarsiens, il se divise en deux branches terminales après avoir fourni une anastomose au plantaire externe.

Distribution. — La distribution du plantaire interne rappelle, dans son ensemble, celle du médian à la main. Nous lui décrirons des branches collatérales et des branches terminales.

A. **Branches collatérales.** — Elles sont de trois ordres : 1° des branches cutanées; 2° des branches musculaires; 3° des branches articulaires.

1° *Branches cutanées*. — Les plus importantes naissent aussitôt que le plantaire interne a passé sous l'abducteur du gros orteil ; elles sont connues sous le nom de *nerfs cutanés plantaires*. Ces nerfs s'insinuent entre le court fléchisseur du gros orteil et le court fléchisseur plantaire, perforent l'aponévrose et se dirigent les uns en avant, les autres en arrière ; ces derniers, par leurs ramifications terminales, s'unissent aux filets calcanéens du nerf tibial postérieur. Cruveilhier décrit un petit nerf calcanéen cutané, qui croise les vaisseaux tibiaux postérieurs dans la gouttière calcanéenne et se perd dans les téguments qui recouvrent la partie interne du calcanéum.

Fig. 600. — Nerfs plantaires. (D'après Sappey.) Région superficielle.

2° *Branches musculaires*. — Elles sont destinées aux muscles de la région interne du pied qui agissent sur le gros orteil, ce sont :

a) **Nerf du court abducteur du gros orteil.** — Le nerf du court abducteur naît du plantaire interne lorsque celui-ci passe entre le court abducteur et le court fléchisseur ; il est, en général, formé par trois ou quatre filets qui abordent par sa face supérieure le muscle auquel ils sont destinés.

b) **Nerf du court fléchisseur du gros orteil.** — Ce nerf se détache un peu en avant du précédent, se porte en dedans et un peu en haut, croise la face inférieure du long fléchisseur propre et s'enfonce entre le court abducteur et le court fléchisseur, dans lequel il pénètre par son bord interne.

c) **Nerf du court fléchisseur commun des orteils.** — Il se sépare du plantaire interne un peu après sa sortie du canal calcanéen et se dirige, au-dessous de l'accessoire du long fléchisseur, en dehors et en avant vers la face supérieure ou profonde du court fléchisseur commun, sur laquelle il se divise en une série de filets terminaux que l'on peut suivre vers chacune des divisions de ce muscle.

d) **Nerf de l'accessoire du long fléchisseur commun.** — Celui-ci naît à la même hauteur que le précédent, quelquefois même un peu en arrière de lui, puis il se porte à la face inférieure de l'accessoire du long fléchisseur dans lequel il se perd non loin de ses insertions calcanéennes.

3° *Branches articulaires*. — Le nerf plantaire interne, à la hauteur de l'apophyse interne du calcanéum, envoie dans la région profonde de la plante du pied un rameau articulaire qui s'insinue entre les tendons des muscles

profonds et fournit deux ordres de filets secondaires. Les uns, postérieurs, aboutissent aux ligaments de la face inférieure de l'articulation astragalo-scaphoïdienne; les autres, antérieurs, se distribuent, les plus internes à l'articulation du scaphoïde avec le 1er cunéiforme, les plus externes, très grêles et très difficiles à mettre en évidence, à celle du scaphoïde avec le 2e cunéiforme.

B. **Branches terminales**. — Elles sont l'une interne, l'autre externe (fig. 600).

La **branche interne**, qui forme le collatéral interne du gros orteil, se sépare du plantaire interne entre les deux chefs du court fléchisseur du gros orteil dont elle innerve le chef externe. Elle chemine ensuite en dedans du fléchisseur propre du gros orteil, passe sous l'adducteur oblique et apparaît sous l'aponévrose plantaire, entre le court adducteur et le tendon du long fléchisseur, à la hauteur de la tête du 1er métatarsien. Au niveau de l'articulation métatarso-phalangienne, la branche interne est située dans le sillon limité par les deux os sésamoïdes et va se distribuer au côté interne du gros orteil, où elle fournit un assez gros filet plantaire et un filet dorsal ou unguéal, plus grêle, pour la peau de la région dorsale de la phalange unguéale (Cruveilhier).

La **branche externe**, plus volumineuse, passe sous le tendon du long fléchisseur commun, longe le bord externe du fléchisseur propre du gros orteil et du tendon interne du fléchisseur commun; elle repose sur le court fléchisseur plantaire. Parvenu à l'extrémité postérieure du 1er espace interosseux avec l'artère et les veines plantaires internes qu'il accompagne jusque-là, le nerf se divise en trois rameaux, connus sous le nom de nerfs plantaires communs des doigts, tandis que les vaisseaux s'enfoncent sous la voûte du pied. Le nerf digital plantaire commun du 1er espace passe sous les interosseux, entre le tendon du long fléchisseur du gros orteil et ceux du fléchisseur commun et du court fléchisseur du 2e orteil, et atteint l'extrémité antérieure du 1er espace. Au niveau des articulations métatarso-phalangiennes, le nerf plantaire commun du 1er espace s'engage sous une arcade qui lui est commune avec les vaisseaux et donne ses deux rameaux terminaux : le collatéral externe du gros orteil et le collatéral interne du 2e orteil, dont la distribution terminale est identique à celle du collatéral interne du gros orteil. Les nerfs digitaux plantaires communs des 2e et 3e espaces se dirigent en dehors, passent entre les tendons du long et du court fléchisseur plantaire, et atteignent l'extrémité antérieure de l'espace interosseux, où ils se divisent en collatéraux au niveau des fibres transversales de l'aponévrose plantaire. Avant leur division, ils émettent, ainsi que le nerf du 1er espace, de fins filets qui traversent l'aponévrose, et vont se perdre dans la peau de la plante du pied. Le nerf digital plantaire commun du 2e espace fournit les collatéraux externe du 2e et interne du 3e orteil; le nerf du 3e espace, les collatéraux externe du 3e et interne du 4e orteil. Tous ces collatéraux ont une disposition analogue et restent plus profonds que les vaisseaux.

Les nerfs digitaux du 1er et du 2e espace donnent chacun vers le milieu de leur trajet un filet qui se dirige en haut et en avant vers le 1er et le 2e muscle lombrical. Le nerf du 3e espace envoie ou reçoit du nerf plantaire externe une

anastomose qui longe le bord externe du court fléchisseur et qui s'insinue entre ce muscle et son accessoire.

A la hauteur de chaque articulation, les nerfs digitaux ou collatéraux envoient quelques fins rameaux articulaires.

2° ***Nerf plantaire externe.*** — *Syn.* : Nervus plantaris lateralis, Anat. Nom.

Le nerf plantaire externe est la branche externe de bifurcation du nerf tibial postérieur.

Trajet et rapports. — A sa sortie de la gouttière calcanéenne, le plantaire externe se place en arrière des vaisseaux tibiaux postérieurs, atteint la plante du pied, en passant sur l'abducteur du gros orteil, puis se dirige obliquement en dehors vers le tubercule du 5e métatarsien. D'abord situé entre le court fléchisseur plantaire et son accessoire, il apparaît à la région externe du pied, en dehors de ce dernier muscle ; les vaisseaux plantaires externes, qui sont primitivement disposés en dedans du nerf, le croisent en passant au-dessus de lui et lui deviennent externes. Au niveau de l'interligne tarso-métatarsien, les vaisseaux abandonnent le nerf pour s'enfoncer vers le squelette; dès lors le plantaire externe chemine, jusqu'à la base du 4e espace intermétatarsien où il se divise en ses deux branches terminales, entre le court fléchisseur plantaire et l'accessoire du long fléchisseur en dedans, et le court fléchisseur du petit orteil en dehors.

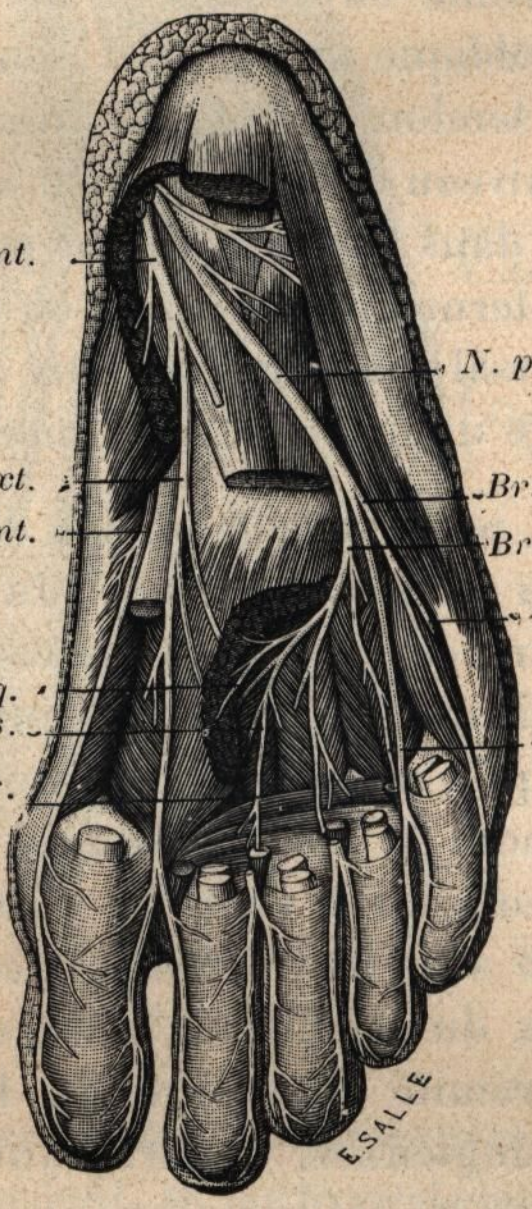

Fig. 601. — Nerfs plantaires. (D'après Sappey.)
Région profonde.

Distribution. — La distribution du nerf plantaire externe rappelle celle du cubital à la main. Nous lui décrirons des branches collatérales et des branches terminales.

A. **Branches collatérales.** — Elles sont au nombre de deux, et sont destinées aux muscles abducteur et court fléchisseur du petit orteil.

1° **Nerf de l'abducteur du petit orteil.** — C'est un rameau nerveux assez considérable qui passe sous l'accessoire du long fléchisseur, directement en avant de la tubérosité interne du calcanéum, et qui aboutit par un trajet transversal aux insertions postérieures de l'abducteur. Dans quelques cas, le nerf aborde le

muscle à sa partie moyenne et envoie quelques filets récurrents vers ses insertions postérieures.

2° **Nerf du court fléchisseur du petit orteil.** — Ce nerf naît du plantaire externe, généralement au point où celui-ci croise l'artère plantaire externe ; il se dirige en avant sous la face intérieure de l'accessoire du court fléchisseur du petit orteil. Il n'est pas rare de voir un deuxième nerf se détacher du plantaire externe un peu en arrière du précédent et se perdre vers les insertions postérieures de l'accessoire du long fléchisseur commun.

B. **Branches terminales.** — Des deux branches terminales, l'une est superficielle et l'autre profonde.

1° **Branche superficielle** (fig. 601). — Elle longe le bord interne du court fléchisseur du petit orteil et se subdivise à son tour en deux rameaux secondaires, externe et interne. Avant sa division, elle envoie en dedans un rameau anastomotique vers le 3e nerf digital du plantaire interne, et en dehors des filets destinés au court fléchisseur et à l'opposant du petit orteil. C'est le plus souvent à la hauteur de l'interligne articulaire du cuboïde avec les 4e et 5e métatarsiens que naissent, directement au-dessous de l'aponévrose plantaire superficielle, les rameaux externe et interne. Le rameau externe donne souvent des nerfs moteurs aux muscles du petit orteil et passe ensuite dans le 4e espace, sous le court fléchisseur et sous le court abducteur, pour atteindre la région externe de l'articulation métacarpo-phalangienne, où il prend le nom de collatéral externe du 5e orteil. Le rameau interne chemine dans le 4e espace interosseux, en dehors du tendon du court fléchisseur du petit orteil, jusqu'au pli interdigital interne. Là, il apparaît entre l'aponévrose plantaire et la peau, et donne les collatéraux interne du 5e et externe du 4e orteil.

2° **Branche profonde.** — La branche profonde, après s'être séparée de la précédente contre le bord externe de l'accessoire du long fléchisseur, s'enfonce dans la région plantaire profonde et contourne l'accessoire pour venir se placer à la face supérieure de ce muscle. Les vaisseaux plantaires externes accompagnent dans son trajet la branche profonde, tout en restant plus superficiels qu'elle. Comme eux, cette branche décrit une courbe à concavité postérieure et interne, et chemine entre l'abducteur oblique sur lequel elle repose et les muscles interosseux qui la séparent du squelette. De la courbe nerveuse, partent deux ordres de rameaux : les uns, issus de la concavité, se dirigent en arrière et aboutissent, par un trajet récurrent, aux articulations tarso-métatarsiennes et intermétatarsiennes ; les autres, détachés de la convexité, fournissent les nerfs interosseux des 2e, 3e, et 4e espaces. Tous ces nerfs ont une disposition identique : ils vont d'arrière en avant en compagnie des artères interosseuses plantaires et s'épuisent dans les articulations métatarso-phalangiennes. De la convexité de l'arcade émanent en avant et en bas les nerfs des deux lombricaux externes ; celui du 3e lombrical prend son origine sous l'adducteur transverse et aboutit finalement au côté interne ou à la face supérieure du muscle. L'arcade nerveuse du plantaire externe se termine par trois rameaux : l'un, situé en avant et un peu en dehors, est destiné à l'adducteur transverse ; l'autre, en dedans et en arrière du prédédent, constitue le nerf de l'adducteur oblique ; le troisième, le plus externe, représente le nerf interosseux du 1er espace.

[*A. SOULIÉ.*]

Le plantaire externe innerve, par sa branche profonde, tous les interosseux plantaires et dorsaux. L'innervation des muscles interosseux du 1er espace par le plantaire interne (Cruveilhier), si elle existe, est excessivement rare; les filets qui viennent à ce niveau du plantaire interne sont des filets articulaires, comme l'ont montré Rüdinger et Ruge. Signalons enfin l'opinion de Henle, pour lequel le plantaire externe se comporterait exactement comme le cubital à la main et donnerait un fin ramuscule au chef externe du court fléchisseur du gros orteil.

Tableau de la distribution du Plexus sacré.

Plexus sacré.

- Nerfs de la ceinture pelvienne.
  - Nerfs antérieurs.
    - Nerf de l'obturateur interne.
    - Nerfs des muscles pelvi-trochantériens.
      - N. du jumeau supérieur.
      - N. du carré crural et du jumeau inférieur.
  - Nerfs postérieurs.
    - Nerf du pyramidal.
    - Nerf fessier supérieur. . . .
      - Br. ascendante.
      - Br. descendante.
    - Nerf fessier inférieur.
- Nerfs du membre inférieur.
  - Nerf cutané postérieur de la cuisse.
    - R. fessiers.
    - R, périnéaux.
    - R. fémoro-poplités.
  - Grand nerf sciatique.
    - Branches collatérales.. . . .
      - N. supérieur du demi-tendineux et du biceps.
      - N. de la longue portion du biceps.
      - N. inférieur du demi-tendineux.
      - N. du demi-membraneux et du grand adducteur.
      - N. de la courte portion du biceps.
      - N. articulaire du genou.
    - Branches terminales.
      - Nerf sciatique poplité externe.
        - Br. collatérales.
          - R. articulaire du genou.
          - Nerf saphène péronier.
          - Branche cutanée péronière..
            - R. supérieurs.
            - R. inférieurs.
          - R. musculaires pour le jambier antérieur.
        - Branches terminales.
          - Nerf musculo-cutané.
            - Br. collatérales.
              - N. du long péronier latéral.
              - N. du court péronier latéral.
              - Filets cutanés.
            - Br. terminales.
              - N. cutané dorsal interne du pied.
                - Br. int. : Collat. int du gros orteil.
                - Br. moyenne ou interos. du 1er esp.
                  - Col. ext. du gr. ort.
                  - Col. int. du 2e —
                - Br. ext. ou interos. du 2e espace.
                  - Col. ext. du 2e —
                  - Col. int. du 3e —
              - N. cutané dorsal externe du pied.
                - Br. interosseuse du 3e espace.
                  - Col. ext. du 3e —
                  - Col. int. du 4e —
                - Anast. avec le saphène externe.
          - Nerf tibial antérieur
            - Branches collatérales .
              - N. sup. du jambier antérieur.
              - N. de l'extenseur commun des orteils.
              - N. inf. du jambier antérieur.
              - N. de l'extenseur propre du gros orteil.
              - R. articulaires.
              - R. vasculaires.
            - Br. terminales.
              - Branche externe
                - Nerfs du muscle pédieux.
                - Ram. interosseux dorsaux du. . . . . .
                  - 2e espace.
                  - 3e —
                  - 4e —
              - Br. int. ou ram. inter. du 1er esp.
                - Coll. prof.
                  - ext. du gros orteil.
                  - int. du 2e —

Plexus sacré (suite).
- Nerfs du membre inférieur.
  - Grand nerf sciatique.
    - Branches terminales.
      - Nerf sciatique poplité interne.
        - Branches collatérales.
          - Br. musculaires.
            - N. du jumeau interne.
            - N. du jumeau externe.
            - N. du soléaire.
            - N. du plantaire grêle.
            - N. du poplité.
              - R. musculaires.
              - R. vasculaires.
              - N. du lig. interos.
                - Filets périostiques et nerf diaphys. du tibia.
          - Br. articulaires . . . . . R. articul. post. du genou.
          - Br. sensitive ou nerf saphène externe.
            - Branches collatérales.
              - Filets malléolaires.
              - Filets articulaires.
              - Anast. avec le musculo-cutané.
            - Branches terminales.
              - Interne.
                - Collat. ext. du 4e orteil.
                - Collat. int. du 5e —
              - Externe : Col. ext. du 5e orteil.
        - Branche terminale ou nerf tibial postérieur.
          - Br. collatérales.
            - Br. musculaires.
              - Nerf du jambier postérieur . .
                - Filets périostiques et nerf diaphysaire. du péroné.
              - N. du fléchisseur propre du gros orteil.
              - N. du fléchisseur commun des orteils.
            - Br. vasculaires.
            - Br. articulaires pour l'articul. tibio-tarsienne.
            - Br. cutanées.
              - N. sus-malléolaire interne.
              - N. calcanéen interne.
          - Branches terminales.
            - Nerf plantaire interne
              - Br. collatérales.
                - R. cutanés ou nerfs cutanés plantaires.
                - R. articulaires pour le tarse.
                - R. musculaires.
                  - N. du court abduct. du gr. orteil.
                  - F. du court fléchisseur propre.
                  - N. du court fléchisseur plantaire.
                  - N. de l'accessoire du long fléch.
              - Br. terminales.
                - Int.
                  - N. du chef ext. du court fléch. du gros orteil.
                  - N. du 1er et du 2e lombrical.
                  - Collatéral interne du gros orteil.
                - Ext.
                  - N. interos. plant. du 1er espace . . . .
                    - Col. ext. du gr. ort.
                    - Col. int. du 2e orteil.
                  - N. interos. plant. du 2e espace . . . .
                    - Col. ext. du 2^e —
                    - Col. int. du 3e —
                  - N. interos. plant. du 3e espace . . . .
                    - Col. ext. du 3e —
                    - Col. int. du 4e —
            - Nerf plant. externe.
              - Br. collat.
                - N. de l'abducteur du petit orteil.
                - N. du court fléchisseur du petit orteil.
              - Br. terminales.
                - Superficielle.
                  - Filets pour l'opposant du petit orteil.
                  - Anast. pour le plantaire interne.
                  - N. interos. plant. du 4e espace . .
                    - Col. ext. du 4e ort.
                    - Col. int. du 5e —
                    - Col. ext. du 5e —
                - Profonde.
                  - R. articulaires pour le tarse et le métatarse.
                  - R. interosseux profond des 2e, 3e et 4e espaces.
                  - Nerfs du 3e et du 4e lombrical.
                  - Br. terminale.
                    - N. interos. profond du 1er esp.
                    - N. de l'adducteur oblique.
                    - N. de l'adducteur transverse.

NERFS DU PIED ET DES ORTEILS

A. ***Innervation motrice : nerfs des lombricaux***. — Russel a montré qu'à la main il y a concordance entre l'innervation des lombricaux et celle du chef du fléchisseur profond auquel ces muscles sont attachés. Nous savons en

[*A. SOULIÉ.*]

outre, d'après les recherches de Brooks, que les nerfs superficiels, qui primitivement innervaient les lombricaux par leur face superficielle, sont graduellement déplacés par les nerfs profonds. Ces deux lois, vérifiées pour la main, paraissent s'appliquer également au pied, à en juger par les dissections de Brooks. Sur 10 sujets :

9 fois le 1er lombrical était innervé par le plantaire interne, le 2e, le 3e et le 4e par la branche profonde du plantaire externe;

1 fois le 1er et le 2e lombrical avaient une innervation superficielle fournie par le plantaire interne, et une innervation profonde tributaire de la branche profonde du plantaire externe; le 3e et le 4e lombrical recevaient leur filet moteur de la branche profonde du plantaire externe.

B. ***Innervation sensitive : nerfs des orteils.*** — Les nerfs de la face dorsale et de la face plantaire du pied se comportent d'une manière générale comme ceux de la main. Comme différence essentielle, nous signalerons tout d'abord, pour la face dorsale, ce fait qu'à la main l'innervation se fait moitié par le radial et moitié par le cubital, tandis qu'au pied, le musculo-cutané prédomine toujours sur le saphène externe; en outre le saphène interne fournit quelquefois le collatéral interne du gros orteil. Les nerfs du pied, et en particulier les nerfs dorsaux, présentent très souvent des renflements névrilématiques qui sont rares à la main; en revanche, les corpuscules de Pacini sont moins abondants sur le trajet des nerfs du pied et se trouvent de préférence dans le tissu sous-cutané du talon, du bord externe du pied et dans l'espace interdigital (Herbst).

Moins longs que ceux des doigts, les nerfs collatéraux des orteils diffèrent des premiers par leur mode de distribution. Comme l'ont très bien vu Cruveilhier, Hirschfeld et quelques autres, les collatéraux dorsaux parviennent jusqu'à la base de la phalange unguéale dont l'innervation est assurée par un filet dorsal émané du collatéral plantaire correspondant. Le filet dorsal passe sur le côté de l'articulation de la phalangine avec la phalangette; il est sous-aponévrotique et va s'étaler au-dessous de l'ongle, en s'unissant par ses ramifications terminales avec celles du filet plantaire fourni par le collatéral plantaire. Les nerfs digitaux plantaires fournissent, entre le talon et la saillie des têtes métatarsiennes, un certain nombre de filets cutanés qui perforent l'aponévrose plantaire et se distribuent à la peau du creux du pied, d'une manière sensiblement analogue à celle que nous avons décrite au creux de la main.

La division des nerfs digitaux plantaires communs en collatéraux des orteils s'effectue à la partie antérieure de l'aponévrose plantaire, en des points où celle-ci présente des fibres transversales qui rappellent le ligament palmaire interdigital. Les collatéraux, dès leur origine, se placent entre les gaines synoviales des tendons, dont ils sont séparés par un prolongement vertical de l'aponévrose plantaire, de sorte qu'il existe à la plante du pied, comme au creux de la main, alternativement une première loge contenant les tendons des fléchisseurs entourés de leur synoviale et une deuxième dans laquelle se trouvent, profondément, les interosseux et les lombricaux, et plus superficiellement le nerf collatéral et les vaisseaux. L'artère et les deux veines cachent souvent le nerf, qui est appliqué contre les muscles. Le long des orteils, les

collatéraux sont plus rapprochés de la surface cutanée que les branches artérielles.

Nous résumerons par le tableau suivant le mode de distribution des nerfs sensitifs du pied, tel que l'indiquent la plupart des auteurs classiques.

Tableau de l'innervation sensitive du pied.

NERFS DIGITAUX DORSAUX

1er orteil.	N. col int.	N. musculo-cutané (et n. saph. int.?)
	N. col. ext.	N. musculo-cutané et n. tibial antérieur.
2e —	N. col. int.	N. musculo-cutané et n. tibial antérieur.
	N. col. ext.	N. musculo-cutané.
3e —	N. col. int.	N. musculo-cutané.
	N. col. ext.	N. musc. cut. (br. ext.)
4e —	N. col. int.	N. musc. cut. (br. ext.)
	N. col. ext.	Nerf saphène externe.
5e —	N. col. int.	Nerf saphène externe.
	N. col. ext.	Nerf saphène externe.

NERFS DIGITAUX PLANTAIRES

N. digital plantaire int. (col. int.) du gros orteil.		Nerf plantaire interne.
Nerf digital plantaire com. du 1er espace.	N. col. ext.	Nerf plantaire interne.
	N. col. int.	Nerf plantaire interne.
Nerf digital plantaire com. du 2e espace.	N. col. ext.	Nerf plantaire interne.
	N. col. int.	Nerf plantaire interne.
Nerf digital plantaire com. du 3e espace.	N. col. ext.	Nerf plantaire interne.
	N. col. int.	Nerf plantaire interne.
Nerf digital plantaire com. du 4e espace.	N. col. ext.	Nerf plantaire externe.
	N. col. int.	Nerf plantaire externe.
N. dig. pl. (col. ext.) du petit orteil.		Nerf plantaire externe.

D'après les statistiques de la Société anatomique de Grande-Bretagne et d'Irlande publiées en 1891 par Thomson, le mode de distribution des nerfs digitaux dorsaux, indiqué dans le tableau précédent, ne serait pas la règle. En effet, sur 229 pieds examinés, il était possible de relever douze modes différents d'innervation. Dans 55 pour 100 des cas, c'est-à-dire normalement, le nerf saphène externe ne fournissait que le collatéral externe du petit doigt, le tibial antérieur se distribuait au premier espace interosseux, et le musculo-cutané donnait tous les autres collatéraux. Dans 24 pour 100 des autres cas, le saphène externe innervait la face dorsale des trois doigts externes. Les observations que nous avons faites sur ce point confirment cette statistique, et nous avons vu sur environ 70 à 75 pour 100 des sujets examinés dans nos salles de dissection, le nerf saphène externe fournir uniquement le collatéral externe du petit orteil; par contre, d'après les statistiques d'Ancel, cette proportion ne serait que de 34,4 pour 100.

DISTRIBUTION GÉNÉRALE DES NERFS DU MEMBRE INFÉRIEUR

Les tableaux récapitulatifs et les dessins qui les accompagnent feront mieux connaître qu'une longue description la distribution sensitive du membre inférieur. Quant à l'innervation motrice, elle se résume ainsi : les extenseurs de la cuisse sur le bassin et de la jambe sur la cuisse sont innervés par le plexus lombaire; les fléchisseurs de la cuisse sur le bassin, par les branches collatérales du plexus sacré; ceux de la jambe sur la cuisse, par le grand nerf sciatique; les extenseurs et les abducteurs du pied reçoivent leurs nerfs du sciatique poplité externe, les fléchisseurs et les abducteurs du sciatique poplité interne.

Nous croyons cependant devoir présenter une étude synthétique des nerfs articulaires, à cause de l'utilité pratique que présente la connaissance des nerfs de la hanche et du genou.

Nerfs articulaires du membre inférieur. — 1° *Articulation coxo-fémorale.* — Les nerfs articulaires de la hanche émanent de quatre sources différentes : le crural, l'obturateur, le sciatique et le nerf fessier inférieur. Le crural

envoie plusieurs filets à la partie antérieure et externe de l'articulation, et en particulier au ligament de Bertin (ligament en Y de Bigelow). L'obturateur se distribue à la portion inférieure et interne de la capsule; le sciatique et quelques fins ramuscules du nerf fessier inférieur vont s'étaler sur la zone orbiculaire et sur la région postérieure de l'articulation. Le trajet de ces différents filets a été décrit au fur et à mesure, et il nous paraît inutile d'y revenir.

Nous rappellerons que, d'après Rüdinger, la douleur du genou, au cours de la coxalgie ou des affections articulaires de la hanche, résulte d'irradiations douloureuses transmises par les filets du crural vers les centres médullaires et réfléchies par eux dans la direction des rameaux cutanés du crural. Chandelux (1886) a fait remarquer que la partie antéro-interne de l'articulation recevait quelques filets du nerf du pectiné, ce qui explique la douleur provoquée dans la coxalgie par un léger degré de rotation externe. La présence à la région postérieure de la capsule de nerfs articulaires, ayant leur origine dans le plexus sacré, permet de comprendre les irradiations douloureuses dans le domaine des nerfs sensitifs émanés de ce plexus et consécutives à une pression directe exercée sur la tête du fémur au-dessous de l'arcade de Fallope. Duzéa (1886) a observé, de son côté, que la douleur, au début de la coxalgie, siège tantôt en avant, tantôt en arrière, et qu'elle résulte évidemment de la localisation prédominante des lésions initiales dans l'une ou l'autre de ces portions de la capsule articulaire. Comme conséquence, la déviation par contracture réflexe se fera, lorsque la lésion siège en avant, avec flexion de la cuisse sur le bassin, adduction et rotation en dedans; cette position écarte la tête fémorale de la partie antérieure du sourcil cotyloïdien. Si, au contraire, les lésions sont plus accusées en arrière, il se produira de la flexion avec abduction et rotation en dehors, c'est-à-dire que la tête du fémur s'éloignera de la région postérieure de la capsule.

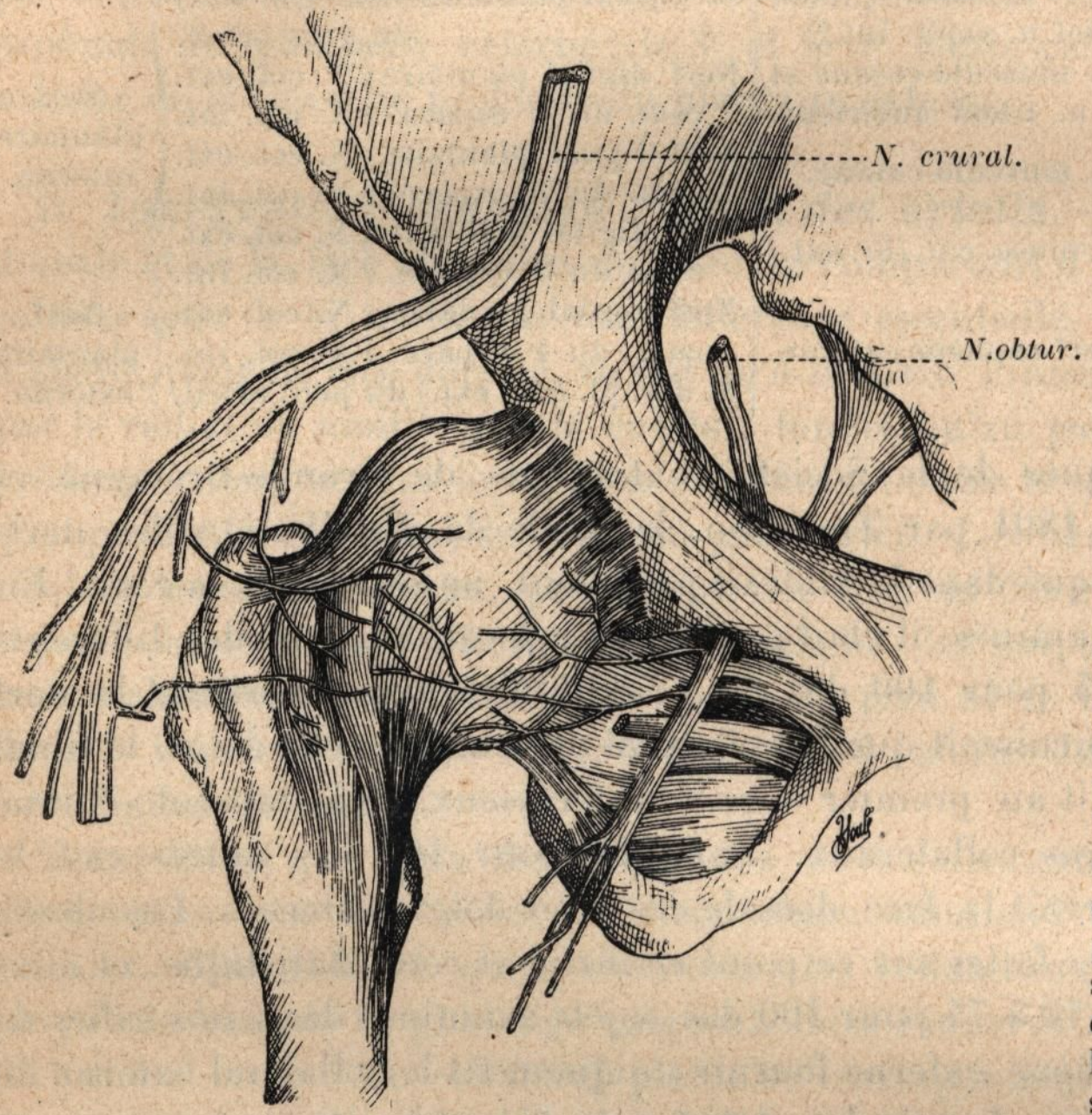

Fig. 602. — Nerfs articulaires de la hanche. (D'après Rüdinger.) Face antérieure.

2° *Articulation du genou.* — Les nerfs de la partie postérieure de la capsule se détachent, pour la portion interne, du sciatique poplité interne et, pour la portion externe, du sciatique poplité externe. Les filets articulaires de la face antérieure proviennent du crural et sont fournis en dehors par le rameau du vaste externe, en dedans par celui du vaste interne; en outre, le saphène interne envoie fréquemment quelques fins ramuscules au ligament latéral interne (Voy. t. I, fig. 751-752).

3° *Articulation tibio-tarsienne.* — Les nerfs articulaires émanent du tibial postérieur, du saphène externe et du tibial antérieur. Le tibial postérieur donne

ses filets au ligament pectiné, le tibial antérieur au ligament antérieur; quant au saphène externe, il fournit deux rameaux, l'un destiné à la partie postéro-externe de l'articulation, et en particulier au ligament péronéo-astragalien postérieur, l'autre à la partie antéro-externe (ligaments péronéo-calcanéen et péronéo-astragalien antérieur).

4° *Articulation du pied.* En ce qui concerne les articulations du tarse, les rameaux articulaires destinés à la face dorsale se détachent de la branche profonde du tibial antérieur; à la face plantaire, les filets des articulations externes émanent du plantaire externe, et ceux des articulations internes du plantaire interne. Les articulations tarso-métatarsiennes et métatarso-phalangiennes sont innervées, à la face dorsale, par les filets interosseux du tibial antérieur, et à la face plantaire par ceux du plantaire externe. Quant aux articulations des phalanges, elles tirent leurs nerfs des collatéraux des doigts, c'est-à-dire que chaque articulation reçoit des filets de quatre sources différentes.

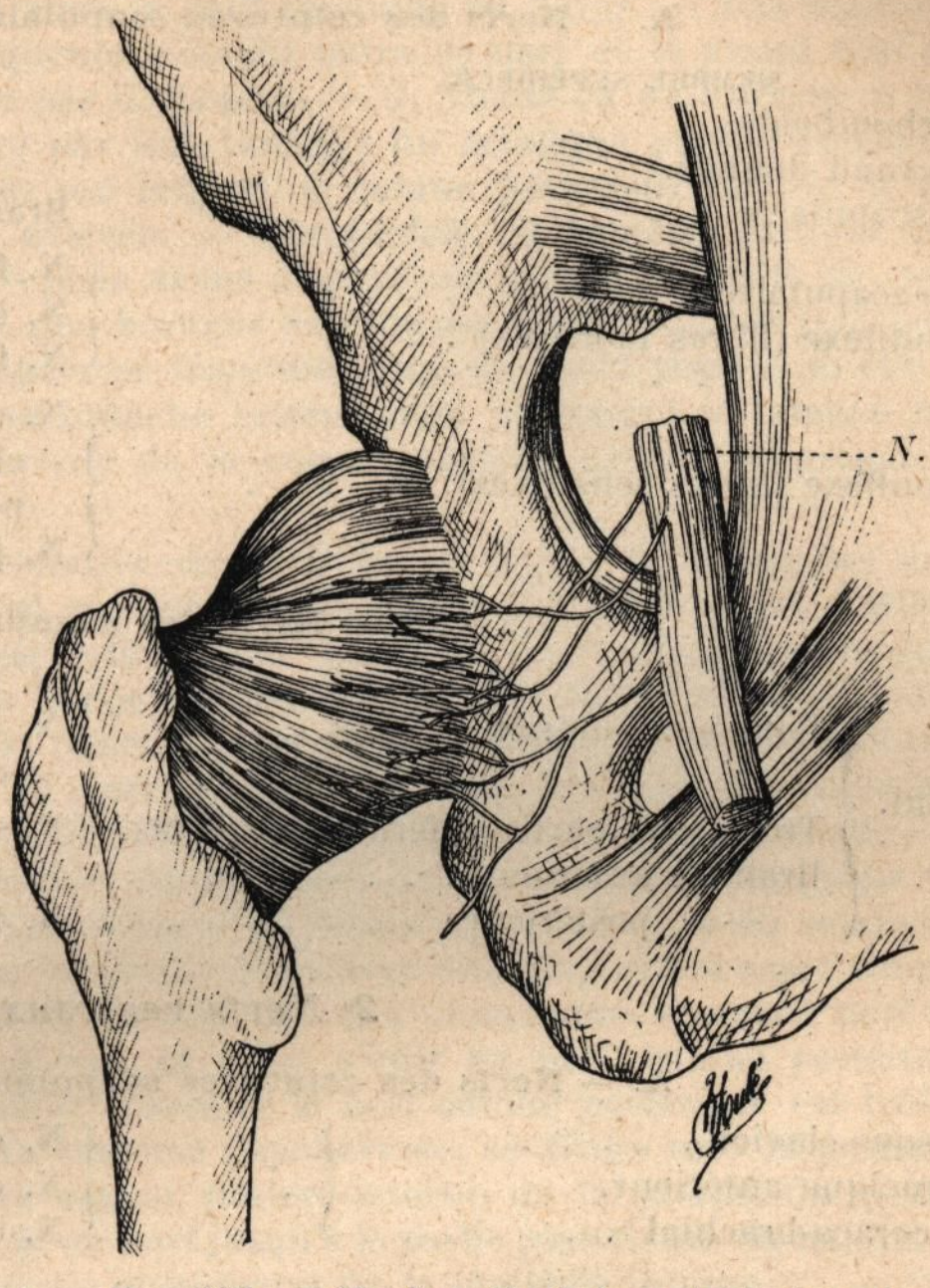

Fig. 603. — Nerfs articulaires de la hanche. (D'après Rüdinger.)
Face postérieure.

COMPARAISON DES NERFS DU MEMBRE SUPÉRIEUR AVEC CEUX DU MEMBRE INFÉRIEUR

Le développement des membres se fait, comme on le sait, aux dépens d'un certain nombre de métamères, et l'observation des faits embryologiques a montré de plus que les membres subissent autour de leur axe médian une rotation de 90 degrés en dehors pour le membre supérieur, et de 90 degrés en dedans pour le membre inférieur. Dès lors, il est devenu possible d'établir l'homologie des nerfs du membre thoracique avec ceux du membre abdominal; toutefois, il faut tenir beaucoup plus compte de l'innervation motrice que de l'innervation sensitive. En effet l'homologie et l'homodynamie des muscles facilite la comparaison des nerfs qui leur sont destinés; lorsqu'il s'agit, au contraire, de comparer les territoires cutanés, l'assimilation devient des plus difficiles. Aussi, dans le tableau suivant emprunté à Eisler, a-t-on essayé de rapprocher les nerfs affectés aux ceintures scapulaire et pelvienne, et les nerfs des membres non seulement d'après leur mode de distribution, mais encore d'après eur mode d'origine au niveau des plexus.

[*A. SOULIÉ.*]

Homologies probables des nerfs des membres suivant les données d'Eisler (d'après G. D. Thane).

1° *Nerfs dorsaux.*

A. — Nerfs des ceintures scapulaire et pelvienne.

MEMBRE SUPÉRIEUR	MEMBRE INFÉRIEUR
N. du rhomboïde.	
N. du grand dentelé.	
N. sus-scapulaire	Branches du crural pour le muscle iliaque.
N. sous-scapulaire N. circonflexe (fibres motrices)	N. fessier supérieur. N. du pyramidal. N. fessier inférieur.
N. circonflexe (fibres sensitives).	N. cutané postérieur de la cuisse (branches fessières, et fémoro-poplitées supérieures). N. perforant cutané.

B. — Nerfs des membres.

N. radial.	Rameaux cutanés du bras.	N. fémoro-cutané. N. crural (moins le musculo-cutané interne et le saphène interne).
	Tronc à la partie inférieure du bras.	N. sciatique poplité externe.
	Branche antérieure	N. musculo-cutané.
	— postérieure	N. tibial antérieur.

2° *Nerfs ventraux.*

A. — Nerfs des ceintures scapulaire et pelvienne.

N. du sous-clavier N. thoracique antérieur N. du coraco-brachial	N. obturateur. N. du carré crural. N. de l'obturateur interne.

B. — Nerfs des membres.

N. musculo-cutané.	Branches musculaires	Branches du sciat. (popl. int.) à la cuisse.
	Branches cutanées	Rameau cutané de l'obturateur.
N. médian. N. cubital.		Sciatique popl. interne et nerf tibial postér. — N. plantaire int. N. plantaire ext.
N. brachial cutané interne et son accessoire N. intercosto-huméral		Branches internes du nerf cutané postérieur de la cuisse.

En tenant compte de ce fait que la 5e paire cervicale répond à la 2e et à la 3e lombaire réunies, et la 1re dorsale à la 2e sacrée, il devient possible d'établir les homologies des racines cervicales et dorsales avec les racines lombo-sacrées.

VARIÉTÉS ET ANOMALIES DU PLEXUS SACRÉ

A. ***Nerfs de la ceinture pelvienne.*** — 1° *Nerf du carré crural et du jumeau inférieur.* — Dans un cas de Wilson (*J. of Anat.*), ce nerf, après avoir donné ses branches ordinaires pour le jumeau supérieur, pour l'articulation de la hanche et pour le carré crural, descendait entre l'obturateur externe et la portion du grand adducteur qui croise la surface antérieure de ce dernier muscle qu'il innervait. Les rameaux fournis par l'obturateur et le sciatique existaient, comme à l'ordinaire. Une telle disposition se rencontre chez quelques mammifères. — 2° *Nerf fessier supérieur.* — Longet a vu ce nerf se diviser en trois branches à sa sortie de la grande échancrure sciatique. — D'après Bock, le nerf fessier supérieur enverrait des filets au muscle grand fessier, et il serait possible de le suivre jusqu'à la peau (Valentin). — Dans certains cas, le nerf fessier supérieur s'unit par un rameau profond au grand sciatique, ou au nerf fessier inférieur, quelquefois aux deux (Weber-Hildebrandt). — 3° *Nerf fessier inférieur.* — Les rameaux récurrents et les rameaux inférieurs viennent parfois isolément des troncs originaires (lombo-sacré et 1re sacrée). — Valentin a vu le nerf fessier inférieur traverser le pyramidal et s'unir au nerf fessier supé-

rieur. D'après le même auteur, les filets du grand fessier parviennent à travers les fibres de ce muscle jusqu'à la peau.

B. ***Nerfs du membre inférieur.*** — *Nerf cutané postérieur de la cuisse.* — Lorsque ce nerf fait défaut, il peut être suppléé par le fémoro-cutané (Weber-Hildebrandt). — Il s'unit au nerf fessier supérieur et forme alors le petit sciatique de Boyer. — A la région moyenne de la cuisse, une anastomose fréquente s'établit entre ce nerf et le grand nerf sciatique; elle est considérée comme la règle par C. Krause. — G. Thane l'a vu s'arrêter à la hauteur du creux poplité et être remplacé par une branche du sciatique poplité externe. — Si le grand nerf sciatique est divisé dès son origine, le cutané postérieur sort de la cavité pelvienne avec le sciatique poplité externe. — Quelquefois, le rameau périnéal traverse le grand ligament sacro-sciatique. — Nous avons observé un cas de duplicité du nerf cutané postérieur de la cuisse; il existait une branche externe qui fournissait les rameaux fessiers inférieurs et descendait sous l'aponévrose fémorale jusqu'au creux poplité où elle s'accolait à la veine saphène externe, et une branche interne d'où naissaient le rameau périnéal et des filets cutanés pour la face interne de la cuisse jusqu'au niveau du genou; le grand nerf sciatique était normal.

Grand nerf sciatique. — *Anomalies de position.* — Pour les anomalies de position du grand nerf sciatique par rapport au muscle pyramidal, dont nous avons d'ailleurs parlé brièvement au cours de notre description, voir Ledouble, *Anomalies musculaires*, t. II, p. 228. — Dans les statistiques de la Société anatomique de Londres (69 sujets observés) le sciatique passait sous le pyramidal dans la proportion de 86 pour 100, le sciatique poplité externe perforait ce muscle dans 12 pour 100 des cas; et le sciatique traversait en totalité le pyramidal environ 2,2 fois sur 100 (Parsons et Keith). — Branches collatérales : *Nerf cutané postérieur moyen de la cuisse.* Ce nerf peut tirer son origine du grand nerf sciatique (Meckel), du sciatique poplité externe (C. Krause, Schwalbe) ou du sciatique poplité interne (Henle). — Nous avons eu l'occasion d'observer une disposition assez simple, signalée par Valentin comme constante : un filet nerveux abandonne le grand nerf sciatique, lorsque celui-ci s'enfonce sous le biceps, et vient s'unir au nerf cutané postérieur, avant que celui-ci ne devienne sous-cutané. Lorsque le nerf cutané postérieur est très grêle, le rameau anastomotique, après avoir traversé l'aponévrose, se dirige vers la partie moyenne du mollet et envoie des filets à la région postéro-interne de la jambe. On peut souvent suivre les dernières ramifications de ce nerf jusqu'à la partie postérieure du tendon d'Achille, et dans la peau qui recouvre la partie postérieure de la malléole interne.

Nerf saphène péronier. — Quelquefois très volumineux, ce nerf se charge de la distribution terminale du saphène externe au pied (Weber-Hildebrandt). — Dans un cas de Langenbeck, il descendait jusqu'au bord externe du pied, tandis que le saphène externe se divisait en deux branches dont l'une se perdait dans le tissu graisseux rétro-malléolaire, et dont l'autre allait s'unir au tibial postérieur avant la division de ce dernier en nerfs plantaires. — Sur un sujet que nous avons disséqué, il existait à la région moyenne du mollet trois nerfs cutanés : l'un résultait de l'anastomose du nerf cutané postérieur de la cuisse avec un filet venu du grand nerf sciatique et se distribuait à la région postéro-interne de la jambe jusqu'au calcanéum; les deux autres, à peu près de même dimension, et plus volumineux que le précédent, se plaçaient sur l'aponévrose en dehors de la veine saphène externe. Ils descendaient dans la gaine de ce vaisseau entre les deux jumeaux, puis le long du bord externe du tendon d'Achille, et parvenaient ainsi sous la malléole externe. Là, ils passaient sous la veine, envoyaient chacun une anastomose au musculo-cutané et se fusionnaient vers la base des métatarsiens en un tronc qui présentait la distribution classique du saphène externe.

Nerf musculo-cutané. — Cruveilhier a vu la bifurcation du musculo-cutané se faire à sa sortie de l'aponévrose jambière, puis les deux branches se fusionner à la hauteur de l'articulation tibio-tarsienne en un tronc qui se subdivisait de nouveau quelques centimètres plus bas. — Les collatéraux du 1er espace interosseux peuvent faire défaut; ils sont alors suppléés par les rameaux terminaux du tibial antérieur. Il existe, en général, une sorte de balancement entre la distribution terminale du musculo-cutané et du saphène externe; les territoires sensitifs de ces deux nerfs empiètent souvent l'un sur l'autre. — Dans un cas observé par Charpy, le musculo-cutané recevait une anastomose volumineuse du tibial antérieur et fournissait tous les collatéraux des orteils, sauf le collatéral externe du petit orteil qui venait du saphène externe; dans un autre cas, la disposition était analogue, sauf pour le collatéral externe du gros orteil qui provenait du tibial antérieur. — Bryce (1897) a constaté dans la proportion de 4 fois sur 100 une disposition qui est la règle chez les carnassiers et les rongeurs : le nerf du court péronier latéral, très développé, sort de ce muscle vers le tiers inférieur de la jambe et va innerver le 4e péronier. C'est le nerf péronéal accessoire profond de Ruge. Dans de nouvelles observations, Bryce (1901) a vu ce nerf

[*A. SOULIÉ.*]

devenir superficiel au tiers inférieur de la jambe, accompagner les tendons des muscles péroniers sous la malléole et aller se perdre à la face dorsale du pied à la base du 4ᵉ espace interosseux.

Nerf tibial antérieur. — Les rapports de ce nerf avec l'artère tibiale antérieure sont variables; tantôt le nerf passe sous les vaisseaux, tantôt il reste en dehors d'eux (1 pour 100 des cas, Marcellin Duval. — Voy. t. II, p. 832). — Dans un cas de Turner, une branche du tibial antérieur traversait le long péronier latéral vers le tiers inférieur de la jambe, et sortait entre la malléole externe et l'aponévrose du cou-de-pied, pour s'unir au musculo-cutané. — Les rameaux digitaux peuvent manquer, mais le fait est très rare. — Le tibial antérieur peut parfois suppléer le musculo-cutané ou le saphène externe pour l'innervation sensitive des orteils : Roberts (1876) a observé un sujet chez lequel le tibial innervait tous les orteils, sauf le 1ᵉʳ et la moitié interne du 2ᵉ, qui recevaient leurs collatéraux du musculo-cutané. — Sur les deux pieds d'un même sujet, Charpy a vu le collatéral interne du gros orteil venir du musculo-cutané, et le collatéral externe résulter de la réunion du musculo-cutané avec un filet du tibial antérieur. A la partie moyenne du pied, le tibial antérieur perforait l'aponévrose et, après avoir reçu une branche anastomotique du musculo-cutané, il donnait les collatéraux interne du 2ᵉ, externe et interne du 3ᵉ; les autres se détachaient du musculo-cutané à l'exception du collatéral interne du petit orteil qui émanait du saphène externe. Sur un autre sujet, le tibial antérieur fournissait les trois premiers collatéraux dorsaux, le musculo-cutané les six suivants, et le saphène externe le dernier (Charpy).

Nerf saphène externe. — Dans un cas de Gidon, le sciatique poplité interne recevait du sciatique poplité externe une anastomose qui, après s'être accolée à lui sur une longueur de quelques centimètres, donnait naissance au saphène externe. — Une des anomalies les plus fréquentes de ce nerf, c'est l'augmentation de son territoire sensitif sur le dos du pied, où il innerve parfois les 5ᵉ, 4ᵉ et la moitié du 3ᵉ orteil, et même les trois orteils externes (cas de Pye-Smith, de Barker, d'Higgins, etc.). — Il est au contraire exceptionnel de le voir s'arrêter au bord externe du pied et être suppléé entièrement par le musculo-cutané comme nerf collatéral des orteils; une variation que l'on voit cependant assez souvent, c'est l'absence de la branche interne, qui est remplacée par la branche externe du musculo-cutané; alors l'anastomose entre ces deux nerfs fait défaut ou est très grêle. — Dans un cas de Charpy, le musculo-cutané donnait les trois premiers collatéraux avec les anastomoses du tibial antérieur pour les 2ᵉ et 3ᵉ; le saphène externe fournissait les collatéraux externes des 3ᵉ, 4ᵉ et 5ᵉ orteils; les collatéraux internes des 4ᵉ et 5ᵉ provenaient du plantaire externe, dont la branche profonde perforait les espaces interosseux correspondants, pour venir se distribuer entre les ramifications du saphène externe. — Dans toutes ces observations, il s'agit de fibres de la 1ʳᵉ sacrée destinées au musculo-cutané qui ont emprunté le trajet du sciatique poplité interne.

Nerf tibial postérieur. — Dans les cas de division précoce du tibial postérieur, le nerf calcanéen interne se détache du plantaire externe.

Nerfs plantaires. — Dans un cas de Charpy, les deux nerfs plantaires volumineux étaient isolés à l'origine du tendon d'Achille, et l'artère tibiale postérieure apparaissait entre eux; le plantaire interne cheminait en avant des vaisseaux. — 1° Nerf plantaire interne. — Dans une observation de Henle, le nerf de l'abducteur du gros orteil, distinct dès le milieu de la jambe, se dirigeait en dedans du plantaire interne, vers le creux du pied, et se divisait en un filet pour l'abducteur et un filet anastomotique pour le plantaire interne. — Le plantaire interne envoie quelquefois de petits rameaux à l'accessoire du court fléchisseur. — 2° Nerf plantaire externe. — Le nerf interosseux du 4ᵉ espace provient exceptionnellement de la branche superficielle. — Le plantaire externe peut passer en avant et au-dessous de l'adducteur transverse du gros orteil, puis revient en arrière et se replace au-dessus de ce muscle où il reprend son trajet ordinaire. — Le plantaire externe par sa branche profonde peut innerver la région interdigitale des trois orteils externes (Voy. Saphène externe, cas de Charpy).

2° PLEXUS GÉNITAL OU HONTEUX

Syn.: Plexus pudendus, Anat. Nom.

Origine, situation et rapports. — Le plexus honteux est formé par l'ensemble des nerfs destinés aux organes génitaux et à la partie des organes digestifs située dans le voisinage de la région périnéale. Les nerfs qui le constituent sont placés en arrière de la racine du membre inférieur; ils proviennent des 3ᵉ et 4ᵉ paires sacrées. Après que la branche antérieure de la 3ᵉ sacrée a

fourni un cordon nerveux anastomotique pour le plexus sacré, elle s'unit avec la 4e sacrée, et leur réunion affecte une disposition plexiforme très nette (Schwalbe). Placé en dedans du grand ligament sacro-sciatique, le plexus honteux ainsi formé répond à la face interne des fibres postérieures du releveur de l'anus et de l'ischio-coccygien ; sa face antérieure est croisée par les vaisseaux sacrés latéraux qui descendent contre les troncs radiculaires constitutifs. Ce plexus est en rapport en dehors avec la partie postérieure et supérieure de l'espace pelvi-rectal supérieur, tandis qu'en dedans il reste séparé de l'ampoule rectale par le cul-de-sac de Douglas et par le tissu cellulaire lâche péri-rectal. Les nerfs qui en émanent sont recouverts par l'aponévrose périnéale supérieure et par le péritoine pariétal du petit bassin ; ils naissent presque tous à la hauteur des plis de Douglas.

Le plexus honteux s'unit au plexus sacré par l'anastomose de la 4e avec la 3e sacrée ; par son filet d'union avec la 5e sacrée, il participe à la formation du plexus sacro-coccygien. Il donne des branches viscérales et pariétales destinées à l'extrémité inférieure du tronc, aux viscères du petit bassin et aux organes génitaux.

Distribution. — Nous décrirons successivement, comme branches collatérales, les nerfs musculaires, les nerfs viscéraux et les nerfs sensitifs, et comme branche terminale, le nerf honteux interne, le plus volumineux de ceux qui proviennent du plexus honteux.

A. **Branches collatérales**. — Elles se divisent, comme nous venons de l'indiquer en : 1° branches musculaires, 2° branches ou nerfs viscéraux, 3° branches sensitives ou mixtes.

1° ***Branches musculaires***. — Au nombre de deux, ces branches vont innerver les muscles releveur de l'anus et ischio-coccygien.

a) **Nerf du releveur de l'anus**. — Le muscle releveur de l'anus reçoit toujours un certain nombre de filets moteurs issus de la 4e sacrée, soit directement, soit par l'intermédiaire des nerfs viscéraux. Parmi les filets directs, il en est un manifestement plus considérable que les autres, qui se détache de la face antérieure du plexus sacré, soit au niveau de la 4e sacrée, soit à l'union de cette branche avec la 3e sacrée, ou même dans quelques cas de cette dernière (Morestin) : ce filet mérite le nom de nerf du releveur de l'anus. Il croise d'abord les fibres d'insertion de l'ischio-coccygien à l'épine sciatique et chemine à la face interne du releveur de l'anus en longeant l'arc tendineux sur lequel s'insère ce muscle. Chez l'homme, il est très facile à suivre jusque vers les fibres les plus antérieures du releveur, au-dessous du fascia pelvien et sur les côtés de la prostate, dont il reste séparé par les plexus veineux et l'aponévrose latérale. Chez la femme, il s'insinue, au-dessous de l'aponévrose périnéale supérieure, sur les côtés du vagin et de la vessie, et arrive ainsi jusqu'à l'extrémité antérieure du releveur de l'anus.

b) **Nerf de l'ischio-coccygien**. — Comme le précédent dont il n'est souvent qu'une branche, ce nerf tire son origine de la 4e sacrée et se dirige en avant et un peu en bas contre la face interne ou antérieure de l'ischio-coccygien dans lequel il se perd presque aussitôt. Lorsqu'il naît par un tronc commun avec le nerf du releveur de l'anus, il descend verticalement sur la face antérieure

de l'ischio-coccygien, dans lequel il pénètre vers sa partie moyenne; il se trouve ainsi placé entre ce muscle et les branches nerveuses issues du plexus honteux.

2° **Branches viscérales ou nerfs viscéraux.** — Au nombre de 4 à 6, ces nerfs se détachent de la face antérieure de la 3e, de la 4e, et quelquefois de la 5e sacrée, et se dirigent de bas en haut sur les côtés des viscères contenus dans le petit bassin. Chez l'homme, ils se rendent au rectum et à la vessie, et participent à la constitution des nerfs hémorroïdaux moyens et vésicaux inférieurs. Chez la femme, ils se distribuent au rectum, au vagin et à la vessie par l'intermédiaire des nerfs hémorroïdaux, vaginaux et vésicaux. Quelquefois, au lieu d'aboutir directement aux organes viscéraux, ils vont se jeter dans les plexus du sympathique, dérivés du plexus hypogastrique et annexés à ces organes. D'après J. Müller, et d'après Frankenhäuser, la 2e sacrée envoie quelques minces filets viscéraux qui, dans la généralité des cas, se rendent directement aux plexus sympathiques du petit bassin. B. Harmann propose de désigner les branches viscérales sous le nom de *nerf splanchnique pelvien*.

3° **Branches sensitives ou mixtes.** — Ces branches prennent le nom de nerf hémorroïdal ou anal (mixte), et de nerf perforant cutané.

a) **Nerf hémorroïdal ou anal.** — *Syn.* : Nerf hémorroïdal externe ou inférieur. — Le nerf hémorroïdal naît de la 3e et de la 4e sacrée, tantôt comme un nerf distinct, tantôt comme une branche de division du nerf honteux interne. Il passe avec ce dernier en arrière des vaisseaux honteux, entre le grand et le petit ligament sacro-sciatique, contourne l'épine sciatique et pénètre en compagnie des vaisseaux hémorroïdaux inférieurs dans une gaine spéciale dépendant de l'aponévrose de l'obturateur interne (Morestin). Le nerf hémorroïdal descend ainsi dans le tissu graisseux du creux ischio-rectal, vers l'orifice anal, et reçoit, à une hauteur variable, un filet anastomotique de la branche superficielle du périnée. Parvenu au voisinage du sphincter anal, il se partage en trois ordres de rameaux : les uns, antérieurs, s'unissent aux filets nerveux superficiels de la région périnéale; d'autres, moyens, se distribuent à la peau de la marge et de l'orifice de l'anus; les troisièmes, postérieurs, paraissent surtout destinés au sphincter externe ou strié. Quelquefois, le nerf hémorroïdal est exclusivement sensitif et mérite alors le nom de nerf cutané anal (Cruveilhier). C'est probablement dans des cas analogues, assez fréquents sans doute, que l'on rencontre un nerf spécial passé sous silence par les classiques : le *nerf sphinctérien accessoire* (Morestin). Ce nerf, issu de la 4e sacrée, descend à la face antérieure du sacrum, puis de l'articulation sacro-coccygienne, perfore les insertions postérieures de l'ischio-coccygien et apparaît avec une artériole et une veinule vers la pointe du coccyx. Là, il se divise en petits filets destinés aux rudiments des muscles fléchisseurs du coccyx; quelques-uns sont plus volumineux et se distribuent à la partie postérieure du sphincter anal.

b) **Nerf perforant cutané.** — *Syn.* : Nerf perforant du grand ligament sacro-sciatique, Schwalbe. — Négligé par la plupart des classiques, le perforant cutané est décrit par Schwalbe comme une branche du nerf honteux interne; cependant il est figuré dans l'atlas d'Hirschfeld, mais, ainsi que le fait remar-

quer Schwalbe, tous ceux qui lui ont emprunté ce dessin ont omis de mentionner le nerf qui paraît avoir été signalé pour la première fois par Voigt, en 1864, dans les *Beiträge zur Dermato-Neurologie*. Le perforant cutané se détache en général de la 3e et de la 4e sacrée, et quelquefois du nerf honteux interne; il passe derrière l'épine sciatique et sort du bassin tout à fait en dedans, dans l'angle des deux ligaments sacro-sciatiques. Parvenu à la partie inférieure du grand ligament, il le perfore et vient se réfléchir contre le bord inférieur du grand fessier, d'une manière analogue aux filets récurrents du nerf cutané postérieur de la cuisse; son territoire de distribution est représenté dans la figure 609. Eisler a rencontré ce nerf bien caractérisé 32 fois sur 34 cas observés; il était uni au nerf honteux interne dans 3 cas seulement. Lorsqu'il fait défaut, le nerf cutané postérieur de la cuisse le supplée.

B. **Branche terminale.** — La branche terminale du plexus honteux porte le nom de nerf honteux interne.

Nerf honteux interne. — *Syn.* : Nerf spermatique interne, Bock; nerf pudendo-hémorroïdal, Meckel, Henle, Schwalbe; nerf honteux commun, Langenbeck, Luschka; pudic nerve, Quain; nerf honteux interne, Cruveilhier, Sappey, etc.; n. pudendus, Anat. Nom.

Le nerf honteux interne est un nerf mixte affecté à l'innervation cutanée des organes génitaux et du périnée, à l'innervation motrice des muscles annexés à ces organes et à la transmission des excitations en rapport avec le sens génital.

Origine. — Ce nerf tire son origine de la face antérieure du plexus génital par deux racines émanées de la 3e et de la 4e sacrée; en outre, les anastomoses qu'il contracte avec le plexus ischiatique et avec le plexus coccygien lui apportent des fibres des 2e et 5e sacrées. Toutefois, celles qui proviennent de la 5e sacrée, bien que figurées et décrites par Henle, n'ont été retrouvées ni par Paterson, ni par Eisler.

Trajet et rapports. — Dès sa formation, le nerf honteux interne, qui longe le bord supérieur du muscle ischio-coccygien, sort de la cavité pelvienne en passant sous le bord inférieur du pyramidal; il contourne ensuite l'épine sciatique et s'engage entre le grand et le petit ligament sacro-sciatique. Derrière l'épine sciatique, il est situé en dedans et en arrière de l'artère honteuse interne et à côté de ses veines satellites; il répond à la pointe de cette épine et à l'origine du petit ligament sacro-sciatique, contre laquelle le nerf fessier inférieur et les vaisseaux ischiatiques croisent sa direction (Voy. t. II, p. 803 et fig. 463). Il apparaît alors dans le creux ischio-rectal contre l'aponévrose de l'obturateur interne, entre le nerf de l'obturateur interne, situé en avant et en dehors de lui, et le nerf hémorroïdal, qui descend en arrière et en dedans. La position du nerf honteux interne dans le creux ischio-rectal ne justifie pas la description des auteurs qui prétendent que ce nerf sort du bassin, pour y rentrer de nouveau après avoir contourné l'épine sciatique. Avant de s'engager avec les vaisseaux honteux dans la gaine triangulaire que lui forme l'aponévrose de l'obturateur interne à la région périnéale moyenne, le nerf honteux interne croise la face externe de l'artère honteuse et vient se placer en dehors et au-dessus d'elle. C'est dans la gaine aponévrotique de l'obturateur interne

[*A. SOULIÉ.*]

et au niveau de la tubérosité ischiatique que le nerf honteux se divise en ses deux branches terminales : le nerf périnéal et le nerf dorsal de la verge.

Distribution. — Le nerf honteux interne n'émet aucune collatérale qui mérite d'être citée; nous nous bornerons donc à étudier ses deux branches de bifurcation : le nerf périnéal et le nerf dorsal de la verge.

1° **Nerf périnéal.** — *Syn.* : Branche inférieure ou périnéale, Cruveilhier, Sappey; nerf périnéal, Henle, Schwalbe; nervus perinei, Anat. Nom. — Le nerf périnéal représente la continuation du tronc du nerf honteux interne (Cruveilhier); placé d'abord

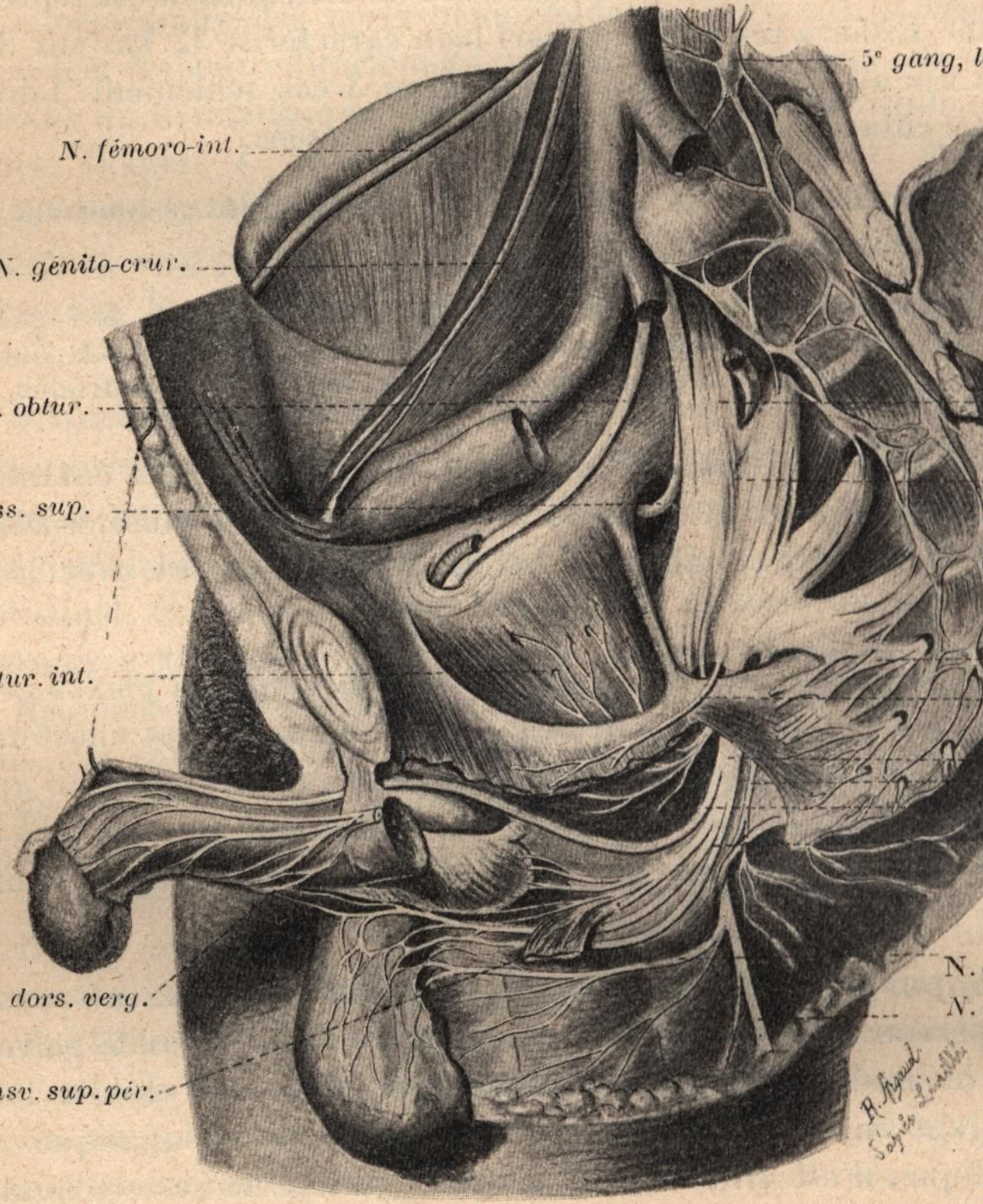

Fig. 604. — Plexus honteux et nerf honteux interne chez l'homme.
(D'après Hirschfeld.)

au-dessus de l'artère honteuse interne, il pénètre avec elle dans le dédoublement de l'aponévrose de l'obturateur interne et se dirige en avant et en haut. Il décrit alors à la face interne de la tubérosité ischiatique une courbe à concavité supérieure et antérieure, et parvient ainsi derrière l'aponévrose moyenne du périnée, contre laquelle il se divise en deux rameaux secondaires : le *rameau superficiel* et le *rameau profond du périnée*.

Un peu avant sa division, le nerf périnéal émet un autre rameau considéré par Cruveilhier, par Sappey et par Henle comme une collatérale, et par Schwalbe comme sa branche terminale ; c'est le *rameau périnéal externe* de Cruveilhier, ou fémoro-périnéal de Sappey. Après s'être détaché du nerf périnéal, ce rameau longe la face interne de la tubérosité ischiatique contre les

insertions du grand ligament sacro-sciatique, qu'il perfore quelquefois (Cruveilhier), et monte, parallèlement à la branche ascendante de l'ischion, entre les insertions du transverse superficiel du périnée et celles de l'ischio-caverneux (ou de l'ischio-clitoridien). Il n'est pas rare d'ailleurs de voir le rameau périnéal externe fournir en ce point un filet nerveux pour les muscles des corps érectiles. Parvenu à la partie antérieure du triangle ischio-bulbaire, le rameau périnéal externe perfore l'aponévrose périnéale superficielle et se distribue à la peau de la région externe du périnée et du scrotum (ou des grandes lèvres), en s'unissant par des anastomoses terminales avec le rameau superficiel du périnée en dedans et avec les filets périnéaux du nerf cutané postérieur

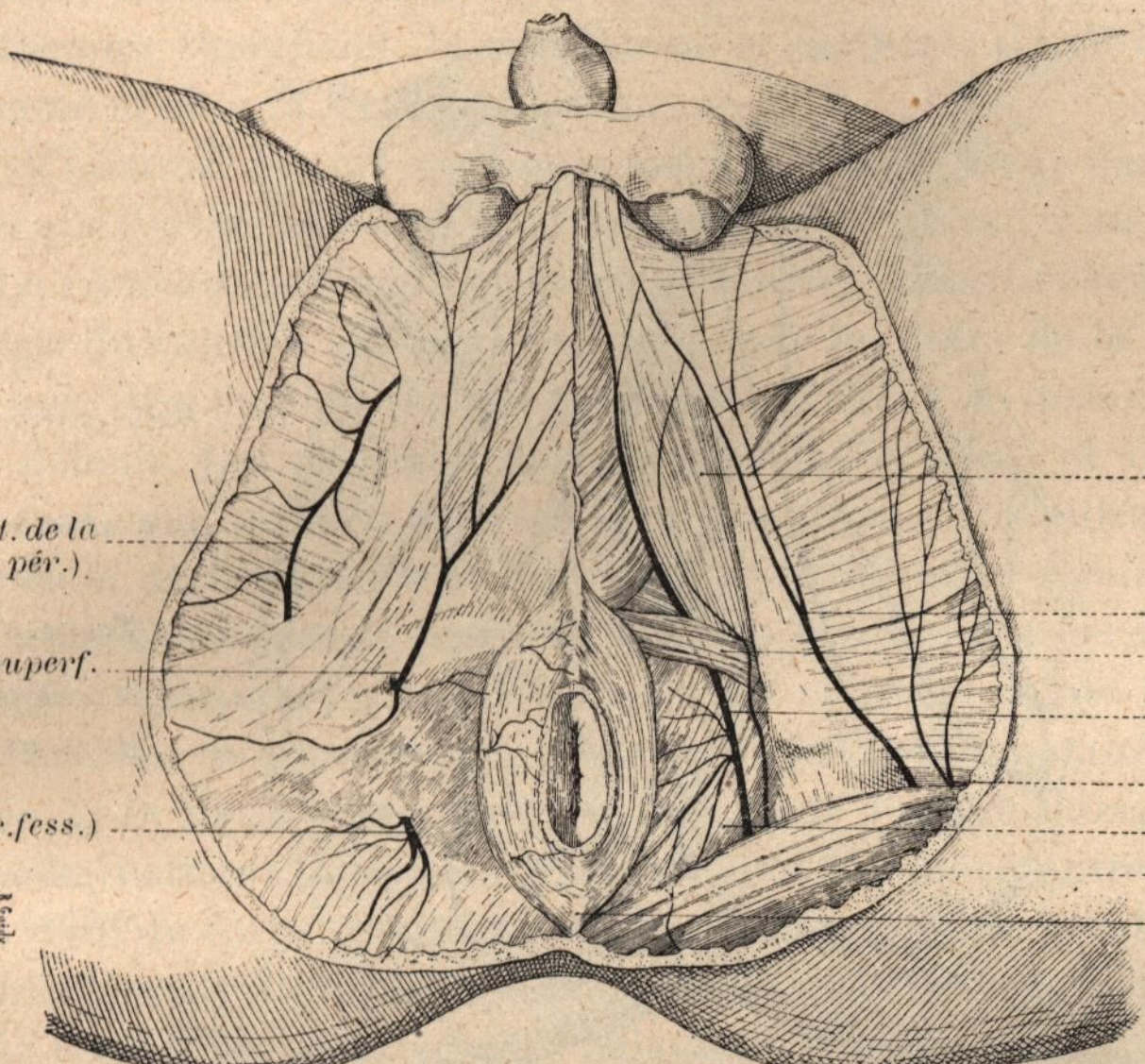

Fig. 605. — Nerfs du périnée chez l'homme. (D'après Paulet.)

de la cuisse en dehors. D'après Cruveilhier, il donne deux filets antérieurs, c'est-à-dire destinés à la partie antérieure du sphincter externe de l'anus.

Le *rameau superficiel du périnée* traverse l'aponévrose périnéale moyenne contre son insertion à la branche ascendante de l'ischion et chemine à côté de l'artère périnéale superficielle, en dehors et au-dessous de laquelle il se trouve placé; le nerf et ses branches de division se trouvent toujours dans un plan plus superficiel que les ramifications vasculaires. Le rameau superficiel se dirige alors en dedans et en avant, passe sur le bord postérieur du muscle transverse superficiel et perfore l'aponévrose périnéale inférieure. Entre cette aponévrose et le fascia superficialis, il répond au triangle ischio-bulbaire et va se perdre dans la peau de la partie postérieure du scrotum (ou des grandes lèvres), après avoir reçu une anastomose à peu près constante du rameau périnéal externe. Tandis que, chez la femme, les filets terminaux du rameau superficiel du périnée ne dépassent pas la partie postéro-interne des grandes lèvres, chez l'homme certains d'entre eux sont très longs et gagnent, entre

[A. SOULIÉ.]

l'aponévrose périnéale superficielle et la racine des bourses, les téguments de la face inférieure de la verge. D'après Cruveilhier et d'après Hirschfeld, on pourrait en suivre quelques-uns jusqu'au frein du prépuce.

Le *rameau profond du périnée* (rameau bulbo-urétral, Cruveilhier) est satellite de l'artère bulbaire, en dehors de laquelle il se trouve placé; il perfore avec elle l'aponévrose périnéale moyenne et apparaît sous l'ischio-caverneux dans le triangle ischio-bulbaire. Il traverse en diagonale ce triangle et donne : en dedans et en arrière des filets à la partie antérieure du sphincter anal et au transverse superficiel du périnée, en dehors et en avant de fins ramuscules à l'ischio-caverneux. Le rameau profond aborde ensuite le bulbe de l'urètre

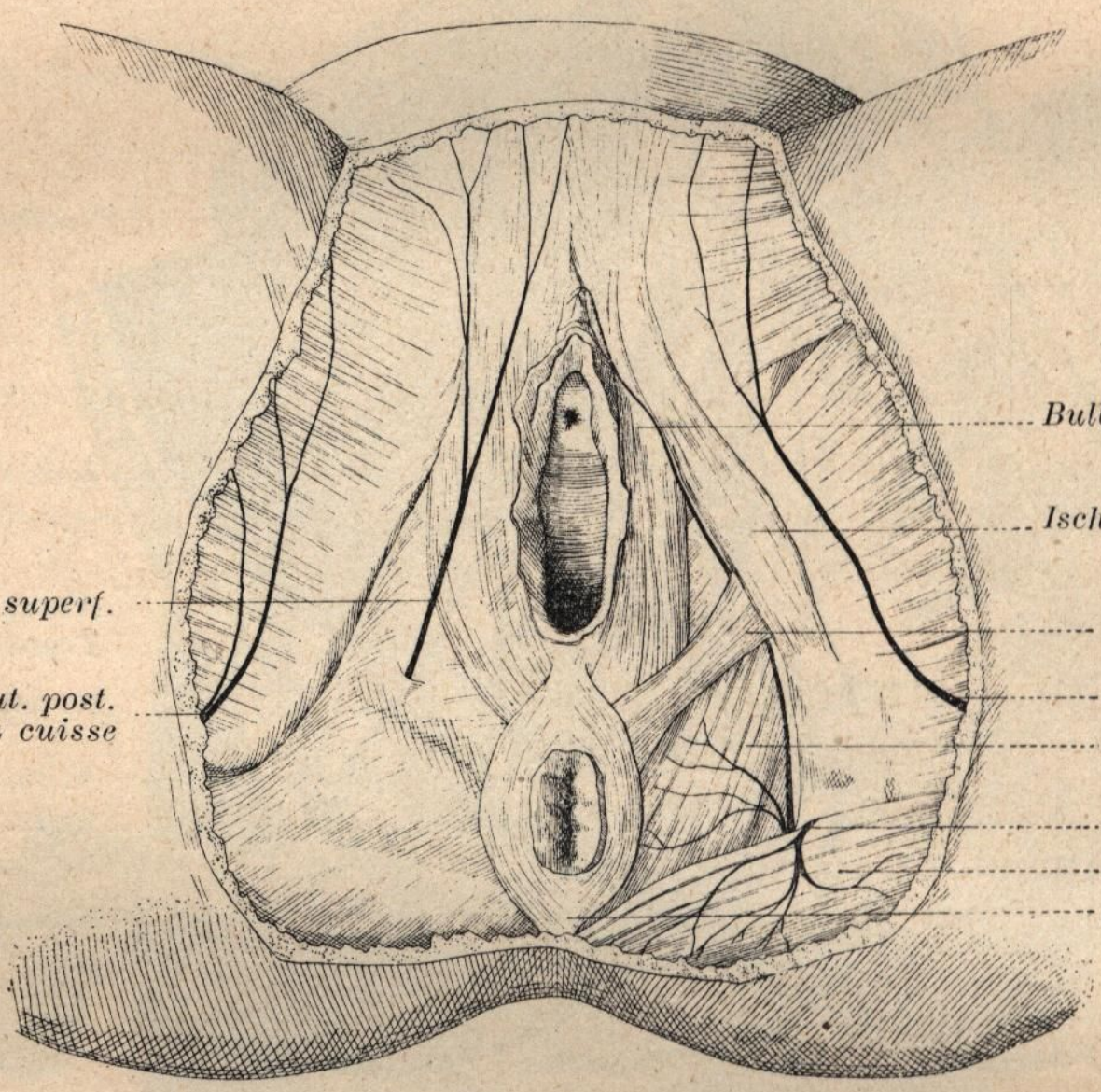

FIG. 606. — Nerfs du périnée chez la femme. (D'après Paulet.)

par sa partie postérieure, innerve le muscle bulbo-caverneux et s'enfonce à l'intérieur des corps caverneux (rameau bulbaire); il accompagne les divisions de l'artère caverneuse et va se mettre en rapport avec les artères hélicines et avec les fibres lisses du tissu érectile. Les ramifications ultimes du rameau bulbaire s'unissent dans la région balanique en anastomoses terminales avec celles du nerf dorsal de la verge. Le rameau profond du nerf périnéal envoie toujours en avant un filet très long et très grêle (filet urétral), qui chemine à la face inférieure du bulbe et du corps spongieux de l'urètre jusqu'au niveau du gland; dans son trajet, il émet de fins ramuscules qui se distribuent au corps spongieux et à la muqueuse urétrale (Cruveilhier, Rouget, 1854). Chez la femme, le rameau profond du périnée se place entre les muscles ischio-clitoridien et constricteur du vagin, qu'il innerve en même temps que le transverse superficiel du périnée; il se perd ensuite dans le bulbe du vagin. Quelques filets parviennent jusqu'à la gaine vasculaire, et même jusqu'à la muqueuse du vagin et de la partie terminale de l'urètre.

2° **Nerf dorsal de la verge ou du clitoris.** — *Syn.* : Branche profonde ou pénienne, Cruveilhier, Sappey; nervus dorsalis penis s. clitoridis, Anat. Nom. — Moins volumineux que le précédent, le nerf dorsal de la verge chemine le long de la branche ascendante de l'ischion et descendante du pubis avec les vaisseaux honteux internes; l'aponévrose périnéale moyenne, entre les deux lames de laquelle ces organes se trouvent souvent placés, les sépare de la racine du corps caverneux. Parvenu à 1 ou 1 cm. 5 au-dessous de la symphyse pubienne, il perfore cette aponévrose avec les vaisseaux et se place en avant d'elle, sur le côté externe du ligament suspenseur de la verge (ou du clitoris). Pendant son parcours entre les deux feuillets de l'aponévrose moyenne, il envoie en dedans une série de filets moteurs au transverse profond du périnée et au sphincter de l'urètre. Devenu superficiel, le nerf dorsal se comporte d'une façon différente chez l'homme et chez la femme.

a) *Chez l'homme*, le nerf se dispose sur le dos de la verge dans un plan plus superficiel que l'artère et donne deux rameaux principaux : l'un externe, l'autre interne. Le *rameau externe*, ou rameau *pénien cutané* (Cruveilhier), se sépare à angle aigu du rameau interne et se porte sur les côtés de la verge, où il se divise en une série de filets dirigés les uns en avant et en dedans, les autres en bas et en dehors. Les premiers s'accolent au fascia penis et s'enfoncent dans le corps caverneux, ou bien arrivent jusqu'au prépuce; les autres se distribuent à la peau de la partie latérale et inférieure de la verge, et s'unissent aux ramifications terminales du nerf périnéal. D'après Sappey, ces derniers filets affecteraient une disposition en arcade calquée sur celle des veines circonflexes. Le *rameau interne*, ou *rameau du gland* (Cruveilhier), chemine sous le fascia penis près de la ligne médiane et en dehors de l'artère dorsale de la verge, avec laquelle il atteint la base du gland. Là, il s'enfonce entre le tissu de cet organe et celui du corps spongieux, et va s'épanouir en un nombre considérable de filets très ténus qui aboutissent aux terminaisons nerveuses spéciales (corpuscules de la volupté) de la muqueuse balanique.

b) *Chez la femme*, le nerf dorsal du clitoris, assez grêle, passe sous la symphyse pubienne, au-dessus de la racine du clitoris et en dehors du ligament suspenseur de cet organe; ses ramifications terminales se perdent dans la muqueuse du clitoris et du capuchon clitoridien, ainsi que dans la partie supérieure des petites lèvres. Quelques filets peuvent être suivis jusqu'à la peau de la partie antérieure et interne des grandes lèvres.

D'après J. Müller, les rameaux du nerf dorsal de la verge (ou du clitoris) s'unissent au plexus caverneux du sympathique; Langenbeck a décrit en outre des anastomoses entre les nerfs dorsaux des deux côtés, anastomoses mises en doute par la plupart des observateurs. Enfin, Schweiger-Seidel a trouvé dans le tissu cellulaire sous-cutané des corpuscules de Pacini annexés aux nerfs dorsaux; Rauber en a compté une douzaine annexés au tronc du nerf dorsal du clitoris, 28 à la surface interne de la muqueuse préputiale, et 75 à 80 dans le tissu adipeux des grandes lèvres et du mont de Vénus.

[*A. SOULIÉ.*]

Tableau de la distribution du plexus honteux.

- *Plexus honteux.*
  - Branches collatérales.
    - Br. musculaires.
      - Nerf du releveur de l'anus.
      - Nerf de l'ischio-coccygien.
    - Br. viscérales ou nerfs viscéraux pour
      - Vessie. } dans les deux sexes.
      - Rectum. } dans les deux sexes.
      - Vagin chez la femme.
    - Br. sensitives et mixtes.
      - N. hémorroïdal.
      - N. sphinctérien.
      - N. perforant cutané.
  - Branche terminale : Nerf honteux interne.
    - Nerf périnéal.
      - R. collatéral : n. périnéal externe.
      - R. terminaux.
        - R. périnéal superficiel
          - Filets cutanés courts et longs pour le scrotum et la verge (ou les grandes lèvres).
        - R. périnéal profond.
          - Filets musculaires pour le
            - Sphincter anal.
            - Transverse superf.
            - Ischio-caverneux.
            - Bulbo-caverneux.
          - Filets cutanés.
            - Scrotum (gr. lèvres).
            - Racine de la verge.
    - Nerf dorsal de la verge (ou du clitoris).
      - R. collatéraux musculaires.
        - Transverse profond.
        - Sphincter urétral.
      - Rameaux terminaux.
        - R. externe . Peau de la verge.
        - R. interne ou balanique. Prépuce et gland.

VARIÉTÉS ET ANOMALIES DU PLEXUS HONTEUX

Nerf du releveur de l'anus. — Ce nerf peut contourner l'épine sciatique et perforer à ce niveau les insertions de l'ischio-coccygien, pour regagner ensuite la face interne du muscle auquel il est destiné.

Nerf perforant cutané. — Le perforant cutané, au lieu de passer au travers du grand ligament sacro-sciatique, s'insinue parfois entre celui-ci et le petit ligament, ou bien passe sur le grand ligament et atteint le bord inférieur du grand fessier.

Nerf honteux interne. — Dans les formes hautes du plexus lombo-sacré, la 1re branche sacrée peut donner une racine au plexus genital et au nerf honteux interne (Eisler). — Les principales variations portent sur la distribution sensitive des nerfs du périnée, et il s'établit une sorte de balancement entre les filets périnéaux du nerf honteux interne et du nerf cutané postérieur de la cuisse. — Le rameau périnéal externe et le rameau superficiel du périnée se suppléent fréquemment. — Dans certains cas, le nerf périnéal superficiel se sépare du tronc du nerf honteux interne derrière l'épine sciatique et traverse, près de l'ischion, le grand ligament sacro-sciatique pour devenir aussitôt superficiel. — Cruveilhier a vu sur une femme le nerf honteux interne fournir uniquement le nerf dorsal du clitoris ; tous les rameaux périnéaux provenaient du nerf cutané postérieur de la cuisse. — Tavel (La résection du nerf honteux interne, *Revue de chirurgie*, p. 145, 1902) décrit les rapports du nerf honteux interne et ses branches de division d'après les données du professeur Strasser, de Berne. La différence principale entre la description de ces auteurs et celle que nous avons donnée est qu'ils considèrent les rameaux du transverse profond du périnée et du sphincter de l'urètre comme venant normalement du rameau périnéal profond. Notre tableau répondrait alors non plus à la distribution normale, mais à une anomalie très fréquente; toutefois, comme ce tableau représente les données classiques en France, nous n'avons pas cru devoir le modifier.

3° PLEXUS SACRO-COCCYGIEN

Constitution et rapports. — Le plexus sacro-coccygien résulte de l'anastomose de la 5e branche sacrée avec le nerf coccygien ; à cette anse se joint fréquemment un rameau d'union de la 4e à la 5e sacrée, qui établit une communication entre le plexus honteux et le plexus sacro-coccygien. Nous connaissons la situation et les rapports de la 5e sacrée (Voy. p. 1000), nous rappellerons brièvement la disposition du nerf coccygien. Ce nerf, encore désigné sous le

nom de 6ᵉ sacré, a été décrit pour la première fois par Coopmans en 1789 ; on a retrouvé depuis dans le fil terminal, deux autres nerfs coccygiens qui ont été bien décrits par Rauber (1877) et par Tourneux (1892). L'existence d'un ganglion sur sa racine postérieure, ou sur son trajet intrarachidien, affirmée par Valentin et par Luschka, est mise en doute par la plupart des auteurs; elle ne paraît pas être la règle.

L'émergence du nerf coccygien se fait à la face postérieure du coccyx par l'orifice inférieur du canal sacré. Le nerf passe ensuite d'avant en arrière, entre le ligament coccygien et les cornes du coccyx, dont il contourne le pédicule pour pénétrer dans le tissu adipeux qui entoure les insertions inférieures du grand ligament sacro-sciatique; il s'unit alors à la 5ᵉ sacrée, qui apparaît entre les fibres tendineuses de l'ischio-coccygien. Assez souvent, le nerf coccygien se divise en deux branches, l'une ascendante qui se porte vers la 5ᵉ sacrée, et l'autre descendante qui fournit aussitôt une série de fins ramuscules cutanés. Si l'on fait abstraction de l'anastomose entre la 4ᵉ et la 5ᵉ sacrée, on voit que le plexus sacro-coccygien est formée par une anse à concavité interne et postérieure, placée sur les côtés du coccyx directement en avant des fibres postérieures de l'ischio- et de l'ano-coccygien. Le plexus s'unit avec l'extrémité inférieure du cordon du grand sympathique (Rauber).

Distribution. — Du plexus sacro-coccygien, se détachent plusieurs sortes de rameaux; les uns, rameaux viscéraux, se jettent dans le plexus hypogastrique; les autres, rameaux cutanés, vont se terminer dans les téguments qui avoisinent la pointe du coccyx, où ils présentent des anastomoses terminales avec la branche postérieure du nerf coccygien; d'autres enfin, rameaux mixtes, se fusionnent presque toujours en un tronc appelé nerf ano-coccygien. Ce dernier descend en avant et en bas sur la face antérieure de l'ischio-coccygien, fournit quelques filets à ce muscle, puis le perfore ou s'insinue entre lui et le releveur de l'anus, pour s'épanouir finalement dans la région cutanée située entre la pointe du coccyx et l'orifice anal. C. Krause considère comme formant le nerf ano-coccygien tous les filets qui naissent du plexus, pour aller innerver le muscle ischio-coccygien, la partie postérieure du releveur de l'anus et la peau qui recouvre ces muscles. Testut décrit, sous le nom de rameau externe, un rameau terminal du nerf coccygien qui traverse le muscle ischio-coccygien, le ligament sacro-sciatique, et se termine entre les faisceaux inférieurs du grand fessier, « qui représentent probablement, mais à un état fort rudimentaire, le muscle caudo-fémoral des mammifères à queue ». On voit encore quelques filets nerveux très grêles, issus du plexus sacro-coccygien, se perdre dans le tissu cellulaire situé en avant du coccyx et derrière le rectum, au milieu duquel on rencontre quelques fibres musculaires très pâles, vestiges des muscles rétracteurs et abaisseurs de la queue; ces filets nerveux sont atrophiés comme tous les organes de la région caudale (Gegenbaur).

[*A. SOULIÉ*.]

Tableau de la distribution des racines rachidiennes entre les différents nerfs des plexus sacré, honteux et sacro-coccygien.

RACINES	FONCTIONS	INNERVATION MOTRICE	INNERVATION SENSITIVE	RÉFLEXES
4e lombaire. (tronc lombo-sacré).	Rotation interne du pied.	Nerf tibial antérieur (ram. du jamb. ant.).	Côté interne de la hanche. Côté interne de la cuisse par le saphène interne,	Réflexe fessier.
5e lombaire.	Rotation en dehors de la hanche. Flexion du genou et du pied. Extension des orteils. Action des péroniers.	Nerfs des muscles pelvi-trochantériens et fessiers. Grand nerf sciatique. Nerf tibial postérieur. Nerf tibial antérieur. Nerf musculo-cutané.	Côté externe de la jambe par la branche cutanée péronière et par le saphène externe. Dos du pied par le musculo-cutané.	Réflexe fessier. Clonus du pied.
1re sacrée . .	Action des péroniers. Flexion du pied. Action des muscles intrinsèques du pied.	Nerf musculo-cutané. Nerf tibial postérieur et nerfs plantaires.	Extrémité inférieure de la jambe. Face plantaire du pied.	Réflexe plantaire.
2e sacrée. . .	Mêmes fonctions.	Mêmes nerfs.	Région postérieure de la cuisse.	
3e sacrée. . . 4e — . . . 5e — . . .	Action des muscles annexés aux organes génitaux. Releveur de l'anns.	Nerf honteux interne. Nerf du releveur de l'anus. Nerf sphinctérien.	Région de l'anus et du périnée. Organes génitaux.	Réflexe bulbo-caverneux.
Nerf coccygien.	Action des muscles insérés sur le coccyx.	Nerf ano-coccygien.	Peau de la région coccygienne.	

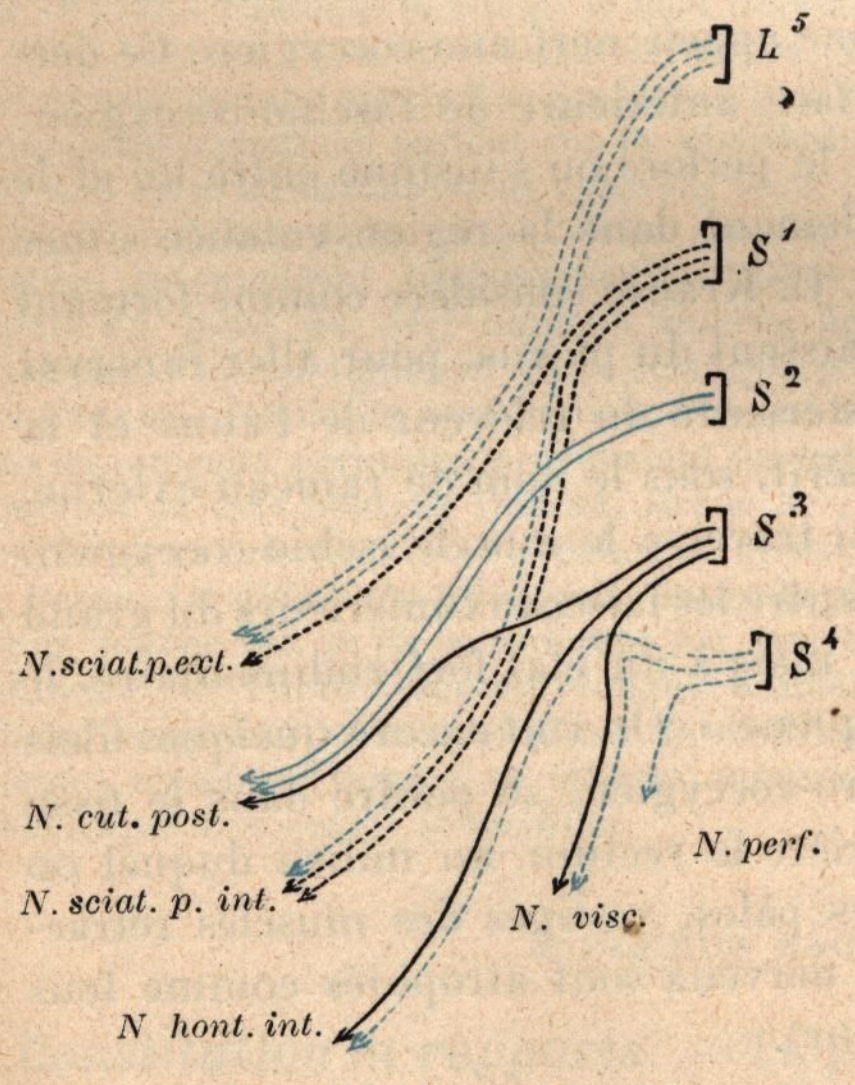

Fig. 607. Constitution radiculaire des branches sensitives des plexus sacré, honteux et sacro-coccygien. Schéma.

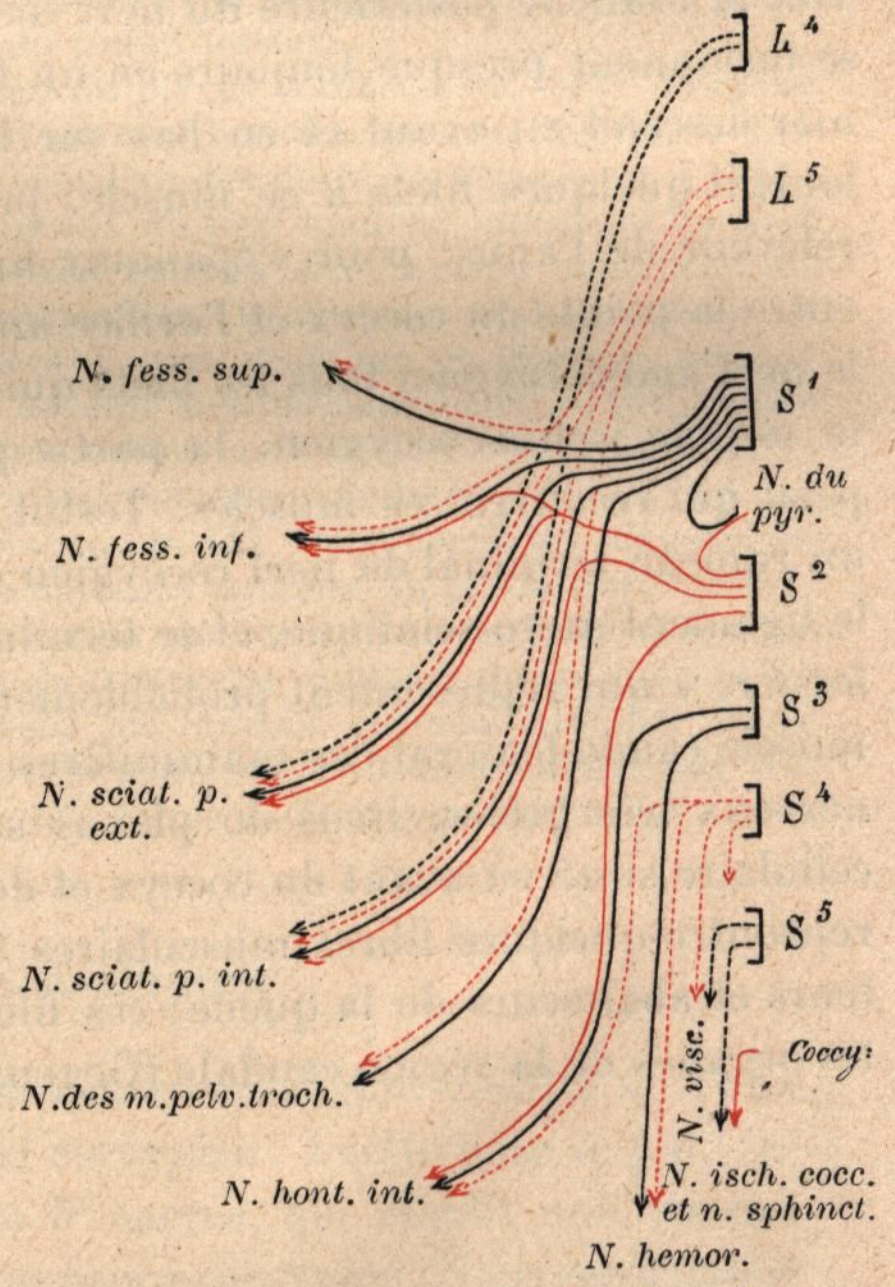

Fig. 608. — Constitution radiculaire des branches motrices des plexus sacré, honteux et sacro-coccygien. Schéma.

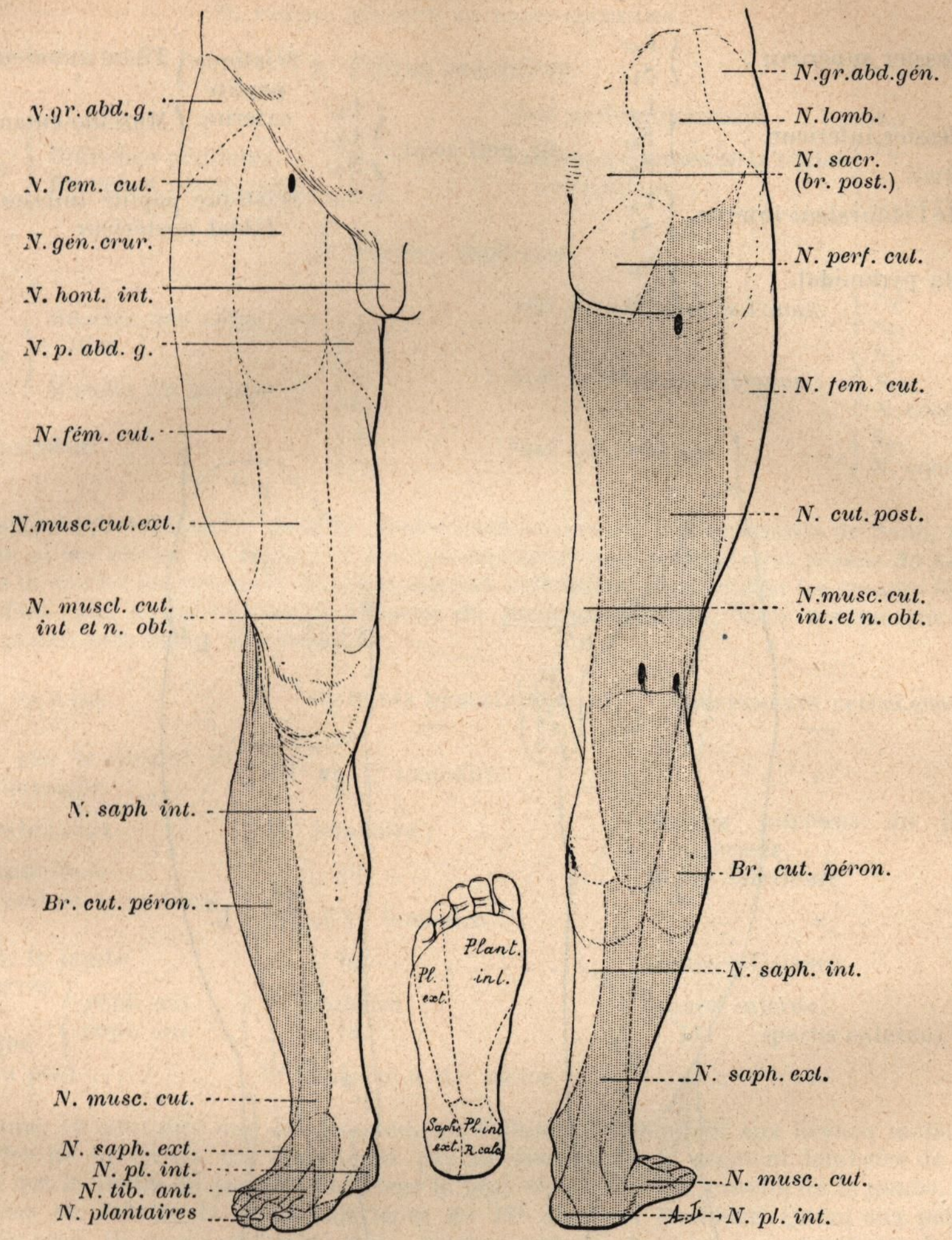

Fig. 609. — Territoires de distribution des nerfs sensitifs au membre inférieur. Schéma.

Les points en noir indiquent les lieux d'élection pour l'excitation électrique des nerfs. Face antérieure : crural ; face postérieure : en haut grand nerf sciatique, au milieu ses deux branches de division.

Tableau de la constitution radiculaire des nerfs des plexus sacré, honteux et sacro-coccygien,

A. PLEXUS SACRÉ.

1° *Fibres sensitives.*

Sciatique poplité externe.	Cutanée péronière	L_5.
	Saphène péronier	L_5. S_1.
	Musculo-cutané	L_5. S_1.
	Tibial antérieur	S_1.
Sciatique poplité interne.	Saphène externe	L_5. S_1.
	Tibial postérieur (nerfs plantaires)	S_1.
Nerf cutané postérieur de la cuisse.		S_2. S_3.

[*A. SOULIÉ.*]

2° *Fibres motrices.*

Nerf fessier supérieur . . .	L_5. S_1.
Nerf fessier inférieur. . . .	L_5. S_1. S_2.
Nerf de l'obturateur interne.	L_5. S_1.
Nerf du pyramidal.	S_1. S_2.
Gr. nerf sciat.	L_4. L_5. S_1. S_2.
Sciatique poplité externe. — Tibial antérieur.	L_4. L_5.
Sciatique poplité externe. — Musculo-cutané.	L_5. S_1.
Sciatique poplité interne : Tibial postérieur	L_4. L_5. S_1. S_2.

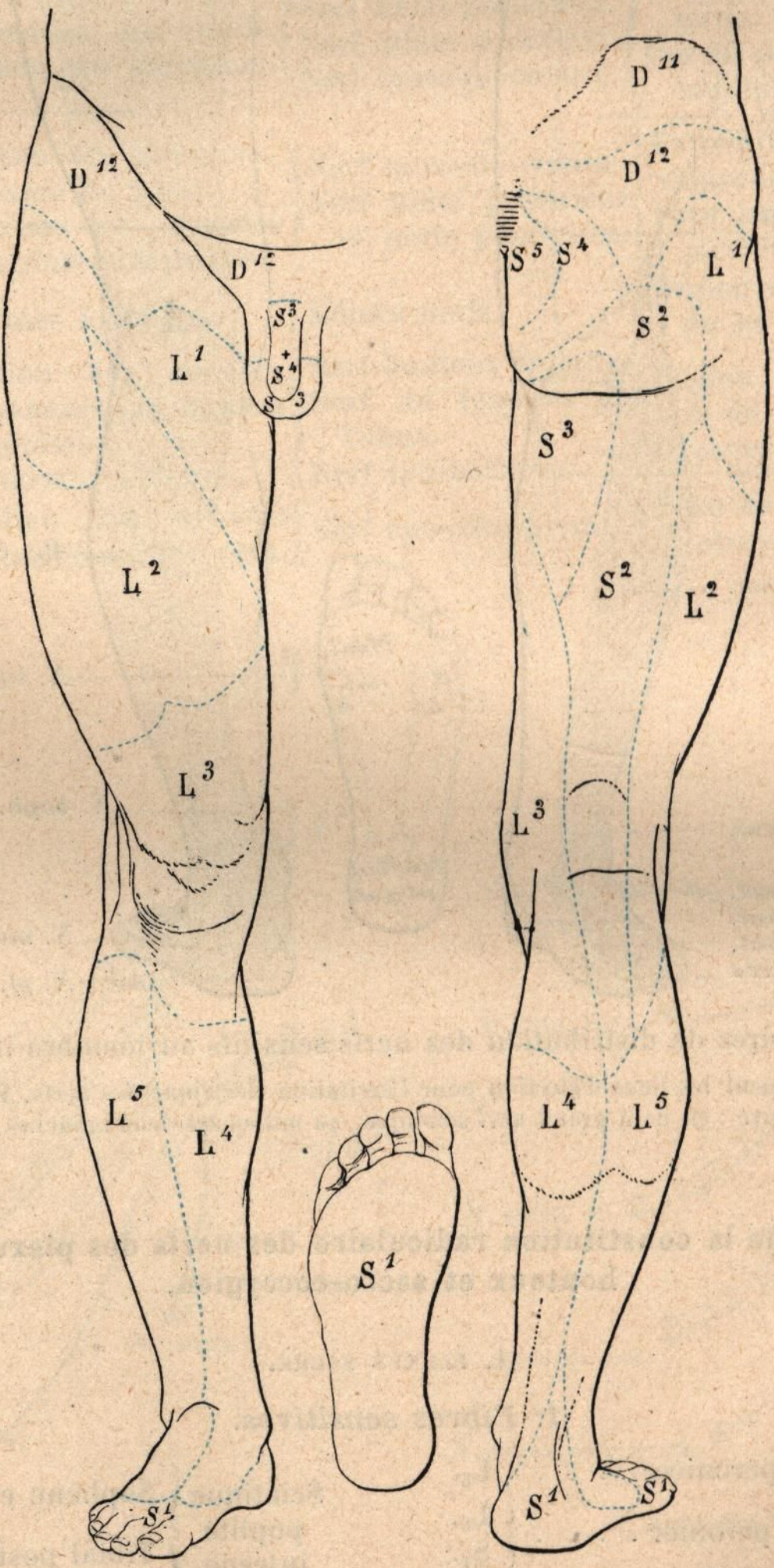

Fig. 610. — Distribution des racines sensitives du plexus lombo-sacré au membre inférieur. Schéma.

D'après les données des auteurs, et en particulier de Head.

B. PLEXUS HONTEUX ET SACRO-COCCYGIEN

1° *Fibres sensitives.*

Nerf honteux interne.	Branches génitales. . .	S_3.
	Branches périnéales . .	S_4.
Nerf perforant cutané . . .		S_4.
Rameaux cutanés de la région coccygienne		S_5. Nerf coccygien.

2° *Fibres motrices.*

Nerf honteux interne.	Muscles des corps érectiles	S_2.
	Muscles du périnée. . .	S_3. S_4
Nerf hémorroïdal		S_3. S_4.
Nerf du releveur de l'anus. .		S_4. S_5.
Nerf de l'ischio-coccygien . .		S_4. S_5. N. coccyg.
Nerf sphinctérien.		S_5. N. coccyg.

Localisations fonctionnelles dans la moelle lombo-sacrée. — Les recherches de Sano, van Gehuchten et ses élèves, de Parhon et ses collaborateurs (sur le chien) ont permis de localiser dans la moelle lombo-sacrée les groupements cellulaires représentant les centres fonctionnels d'un assez grand nombre de muscles du membre inférieur. Nous résumerons les résultats acquis sous forme de tableau.

MUSCLES	SEGMENTS MÉDULLAIRES	GROUPEMENTS CELLULAIRES
Innervés par le crural et par l'obturateur.	IIIe et IVe lombaire.	»
Demi-membraneux	IVe lombaire	Groupe inférieur du tiers supérieur.
Jambier antérieur.	. . . Id.	Moitié inférieure.
Biceps crural et demi-tendineux.	IVe et V^e lombaire	»
Muscles de la jambe	. . . Id.	Moitié inférieure.
Id., innervés par le sciatique. popl. ext. .	V^e lombaire	Groupe interne.
Id., innervés par le sciatique. popl. int. .	. . . Id.	Id. (partie externe).
Muscles du pied	V^e lombaire à IIIe sacrée . .	»

En résumé, on peut dire que les groupements cellulaires répondant aux noyaux moteurs des muscles de la cuisse ne descendent pas au-dessous du Ve segment lombaire de la moelle, et que le centre du jambier antérieur le plus élevé pour les muscles de la jambe, ne remonte pas au delà de la moitié inférieure du IVe segment lombaire. Quant aux petits muscles du pied, ils paraissent avoir leurs noyaux moteurs dans les trois segments de la moelle sacrée.

Bibliographie. — On trouvera toutes les indications bibliographiques concernant les localisations fonctionnelles des muscles du membre inférieur dans le mémoire de M. et Mme Parhon, Recherches sur les centres spinaux des muscles de la jambe, *Journal de Neurologie*, n° 17, 1902.

[*A. SOULIÉ.*]

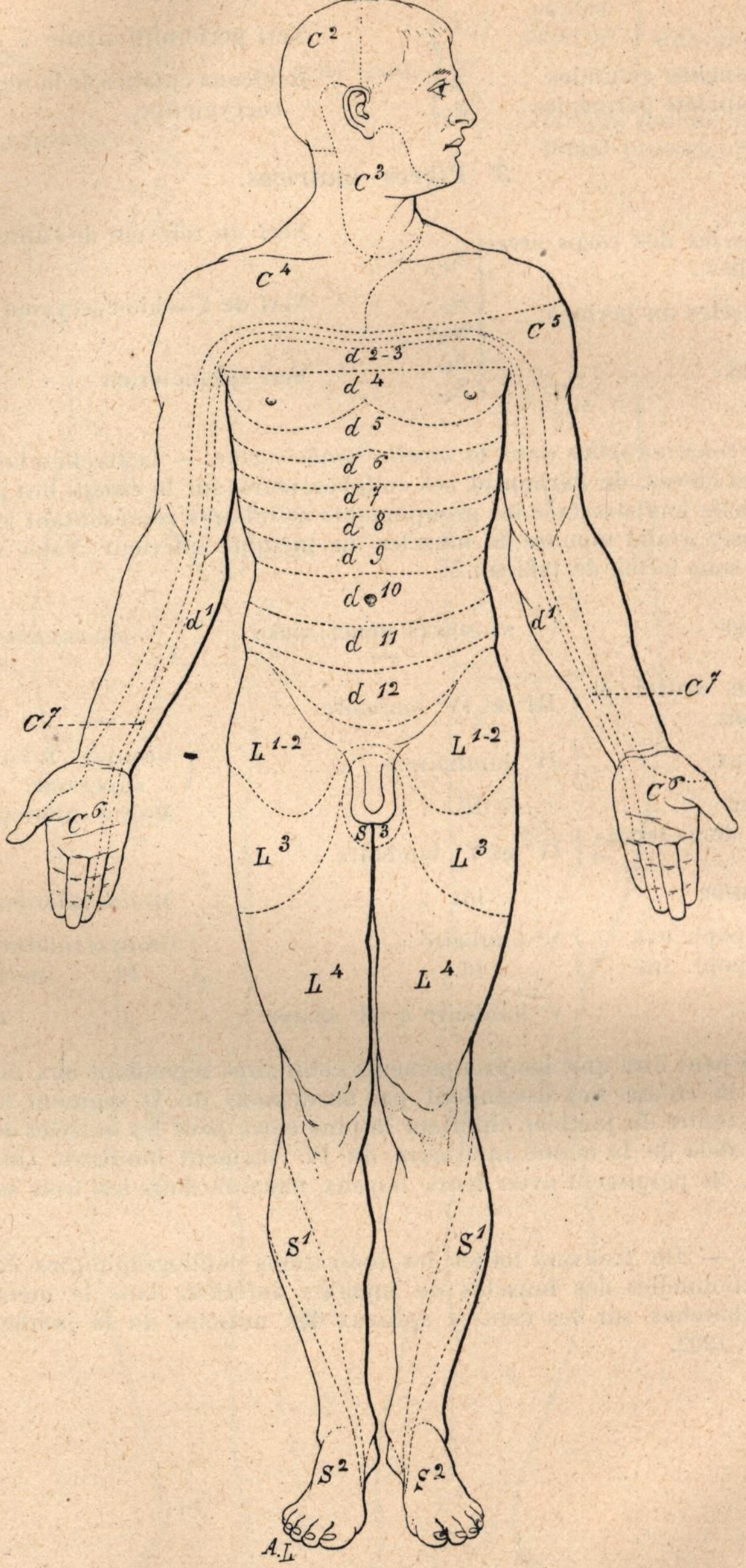

Fig. 611. — Territoires de distribution radiculaire des nerfs rachidiens. (D'après Kocher.)

Face antérieure.

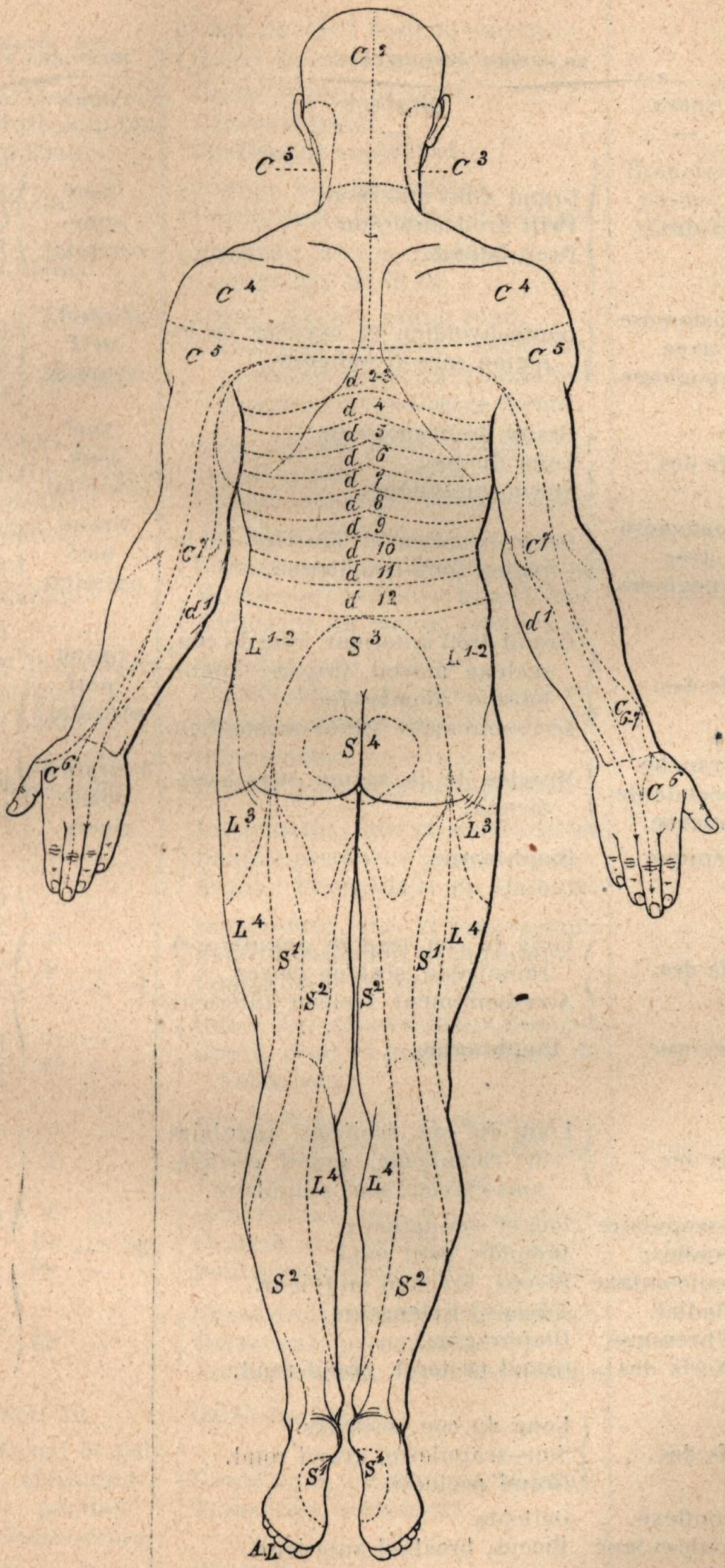

FIG. 612. — Territoires de distribution radiculaire des nerfs rachidiens. (D'après Kocher.)

Face postérieure.

[*A. SOULIÉ.*]

Tableau de l'innervation motrice des nerfs rachidiens.

PAIRES RACHIDIENNES	BRANCHES ANTÉRIEURES — NERFS	BRANCHES ANTÉRIEURES — MUSCLES	BRANCHES POSTÉRIEURES — NERFS	BRANCHES POSTÉRIEURES — MUSCLES
1re *cervicale.*	Nerfs des. . .	Grand droit antérieur. Petit droit antérieur. Droit latéral.	Nerf sous-occipital.	Grand droit. Petit droit. Grand oblique. Petit oblique de la nuque.
	Anastomose avec l'hypoglosse.	Génio-hyoïdien et muscles de la région sous-hyoïdienne.	Grand nerf occipital.	Grand et petit complexus.
2e —	Nerfs des. . .	Grand droit antérieur. Long du cou. Sterno-mastoïdien.	Nerf sous-occipital.	Petit oblique de la nuque.
	Anastomose avec l'hypoglosse.	Génio-hyoïdien et muscles de la région sous-hyoïdienne.	Grand nerf occipital.	Complexus. Splénius.
3e —	Nerfs des. . .	Grand droit antérieur, long du cou, scalène moyen, trapèze, angulaire et rhomboïde. Accessoirement : sterno-mastoïdien.	Grand nerf occipital ?	Complexus, Splénius. Transversaire épineux du cou.
	Branche descendante interne.	Muscles de la région sous-hyoïdienne.	3e branche postérieure.	Épi-épineux. Intertransversaires.
	Phrénique . .	Diaphragme.		
4e —	Nerfs des. . .	Long du cou, trapèze, angulaire et rhomboïde, scalène moyen. Accessoirement scalène antérieur.	4e —	Complexus. Splénius, Transversaire épineux du cou. Épi-épineux, Intertransvers.
	Phrénique. . .	Diaphragme.		
5e —	Nerfs des. . .	Long du cou, scalènes, angulaire et rhomboïde, grand dentelé, sous-clavier, sous scapulaire.	5e —	Transversaire épineux du cou. Intertransversaire et muscles des gouttières vertébrales.
	Sus-scapulaire	Sus et sus-épineux.		
	Circonflexe . .	Deltoïde, petit rond.		
	Musculo-cutané	Biceps, brachial antérieur.		
	Access. Radial. . .	Triceps? Extenseurs.		
	Access. Phrénique.	Diaphragme.		
	Access. Nerfs des..	Grand pectoral, grand rond.		
6e —	Nerfs des. . .	Long du cou, scalènes. Sous-scapulaire, grand rond. Grand pectoral.		
	Circonflexe. .	Deltoïde.		
	Musculo-cutané	Biceps, brachial antérieur.		
	Médian. . . .	Rond pronateur, grand palmaire, Muscles de l'éminence thénar.	6e —	Muscles des gouttières vertébrales.
	Radial	Triceps, long et court supinateurs.		
	Access. Nerfs du. .	Sous-clavier.		
	Access. Sus-scapul.	Sus et sous-épineux.		
	Access. Circonflexe.	Petit rond.		

PAIRES RACHIDIENNES	BRANCHES ANTÉRIEURES — NERFS	BRANCHES ANTÉRIEURES — MUSCLES	BRANCHES POSTÉRIEURES — NERFS	BRANCHES POSTÉRIEURES — MUSCLES
7ᵉ *cervicale.*	Nerfs des. . .	Long du cou? Scalène moyen. Grand dorsal, sous-scapulaire.	Branche postérieure.	Muscles des gouttières vertébrales.
	N. thoraciques.	Grand et petit pectoral.		
	Musculo-cutané	Coraco-brachial.		
	Médian. . . .	Fléchisseur superficiel.		
	Radial	Triceps, anconé, radiaux. Cubital post., extenseur des doigts.		
	Cubital. . . .	Cubitaux, fléchis. profond. Lombricaux III et IV.		
	Access. Nerfs des	Grand dentelé, grand rond.		
	Access. Médian. .	Fléchisseur profond, fléchisseur propre du pouce, carré pronateur, muscles de l'éminence thénar.		
8ᵉ —	Nerfs des. . .	Long du cou, grand dorsal.	—	—
	N. thoraciques.	Grand et petit pectoral.		
	Médian. . . .	Fléchis. des doigts, Lombric. I et II.		
	Radial	Triceps et anconé.		
	Cubital. . . .	Cubital antérieur, fléchis. profond. Muscles de l'éminence hypothénar. Adducteur du pouce, interosseux.		
1ʳᵉ *dorsale.*	N. thoraciques.	Grand et petit pectoral.	—	—
	Médian. . . .	Fléchis. des doigts, carré pronateur.		
	Cubital. . . .	Cubital antérieur. Lombric. III et IV.		
	1ᵉʳ nerf intercostal . .	Intercostaux, sur-costaux. Dentelé postérieur et supérieur.		
2ᵉ —	2ᵉ —	Intercostaux, sur- et sous-costaux. Dentelé postérieur et supérieur. Acces. : Triangulaire du sternum.	—	—
3ᵉ — 4ᵉ —	3ᵉ — 4ᵉ —	Intercostaux, sur- et sous-costaux. Dentelé postérieur et supérieur. Triangulaire du sternum.	—	—
5ᵉ — 6ᵉ —	5ᵉ — 6ᵉ —	Interc. sur- et sous-costaux, triangul. Grand droit et grand oblique de l'abdomen.	—	—
7ᵉ — 8ᵉ —	7ᵉ — 8ᵉ —	Intercostaux, sur- et sous-costaux. Grand droit, grand et petit oblique. Transverse de l'abdomen.	—	—
9ᵉ — 10ᵉ — 11ᵉ —	9ᵉ — 10ᵉ — 11ᵉ —	Intercostaux, sur- et sous-costaux. Gr. droit, gr. et petit oblique, transv. Petit dentelé postérieur et inférieur.	—	—
12ᵉ —	12ᵉ —	Grand droit, grand et petit oblique. Transverse, pyramidal. Accessoirement. Carré des lombes.	—	—
1ʳᵉ *lombaire.*	Nerf du. . . .	Carré des lombes.	—	—
	Grand et petit abdomino-génital. Génito-crural.	Grand droit, grand et petit oblique. Transverse, pyramidal.		
	Acces. Crural.	Psoas iliaque.		
2ᵉ —	Grand et petit abdomino-génital. Génito-crural.	Grand droit, grand et petit oblique. Transverse, pyramidal. Crémaster.	—	—
	Nerf du. . . .	Psoas.		

[*A. SOULIÉ.*]

PAIRES RACHIDIENNES	BRANCHES ANTÉRIEURES — NERFS	BRANCHES ANTÉRIEURES — MUSCLES	BRANCHES POSTÉRIEURES — NERFS	BRANCHES POSTÉRIEURES — MUSCLES
2e *lombaire.* (suite).	Crural	Pectiné, couturier.	Branche postérieure.	Muscles des gouttières vertébrales.
	Obturateur . .	Pectiné, moyen et petit adducteur. Droit interne.		
	Acces. Nerf du :	Carré des lombes.		
3e —	Crural	Psoas iliaque, couturier. Quadriceps, pectiné.	—	—
	Obturateur . .	Obturateur externe, droit interne, les trois adducteurs.		
4e —	Crural	Quadriceps.	—	—
	Obturateur . .	Obturateur externe, droit interne. Petit et grand adducteur.		
	Fessier supér.	Moyen et petit fessier. Tenseur du fascia lata.		
	Nerf du . . .	Carré crural.		
	Gr. n. sciatique	Demi-membraneux.		
	Sciatique poplité ext.	Muscles de la région antéro-externe de la jambe, pédieux.		
	Access. Crural. . .	Psoas iliaque.		
	Access. Fessier inf.	Grand fessier.		
	Access. Nerf de l'	Obturateur interne.		
	Access. Grand nerf sciatique.	Muscles de la région postér. de la cuisse.		
5e —	Nerfs des. . .	Carré crural, jumeaux de la fesse. Obturateur interne.	—	—
	Fessier supér.	Moyen et petit fessier. Tenseur du fascia lata.		
	Fessier infér.	Grand fessier.		
	Grand nerf sciatique . . .	Grand adducteur. Muscles postérieurs de la cuisse.		
	Sciatique poplité externe et popl. interne	Muscles de la jambe (sauf le triceps sural), muscles internes de la plante du pied, pédieux.	—	—
	Access. Crural.	Quadriceps.		
	Access. Nerf du	Pyramidal.		
1re *sacrée.* .	Nerfs des. . .	Obturateur interne, jumeaux (fesse). Carré crural, pyramidal.	—	—
	Fessier supér.	Moyen et petit fessier. Tenseur du fascia lata.		
	Fessier infér.	Grand fessier.		
	Gr. n. sciatique	Muscles postérieurs de la cuisse.		
	Sciatique popl. ext. et interne.	Muscles de la jambe et du pied.		
	Accessoirement Gr. n. sciatique	Grand adducteur.		
2e —	Nerfs des. . .	Pyramidal, obturateur interne.	—	—
	Fessier infér.	Grand fessier.		
	Gr. n. sciatique	Biceps, demi-tendineux.		
	Sciatique poplité interne	Triceps sural. Fléchisseur propre du gros orteil. Muscles externes du pied.		
	Honteux intern.	Muscles du périnée.		

PAIRES	BRANCHES ANTÉRIEURES		BRANCHES POSTÉRIEURES	
RACHIDIENNES	NERFS	MUSCLES	NERFS	MUSCLES
—	—	—	—	—
2e *sacrée* (suite).	Acces-soirt. Fessier sup.	Moyen et petit fessier. Tenseur du fascia lata.	Branche posté-rieure.	Muscles des gouttières vertébrales.
	Accessoirement: Sciatique poplité ext.	Muscles de la région antérieure de la jambe. Péroniers.		
	Accessoirement: Sciatique poplité int.	Jambier postérieur. Long fléchisseur commun des orteils.		
3e —	Gr. n. sciatique	Longue portion du biceps.	—	—
	Honteux int. .	Muscles du périnée.		
	Accessoir.: Nerfs du. .	Pyramidal. Releveur de l'anus. Ischio-coccygien.		
	Accessoir.: Sciat. popl. interne.	Triceps sural. Muscles de la plante du pied.		
4e —	Honteux int. .	Muscles du périnée.	—	—
	Nerfs des. . .	Releveur de l'anus. Ischio-coccygien.		
5e — *N. coccygien*	. . . . . .	Muscles coccygiens.	—	—

Bibliographie des nerfs rachidiens. — On trouvera dans le *Lehrbuch für Neurologie* de Schwalbe, Erlangen. 1880, toute la bibliographie antérieure à cette date. Quant aux publications postérieures, nous avons signalé au fur et à mesure les plus importantes, et nous croyons inutile de les rappeler ici. Pour les notes concernant les anomalies qui ne figurent pas dans le traité de W. Krause et Telgmann, nous nous sommes bornés à indiquer la date après le nom de l'auteur. La plupart de ces notes sont consignées dans les bulletins des Sociétés anatomiques (Paris, Londres, etc.).

A. SOULIÉ.]

SYSTÈME NERVEUX GRAND SYMPATHIQUE

Par A. SOULIÉ

Syn. : Nerfs intercostaux, Willis et les anatomistes du XVIIe siècle; nerfs grands sympathiques, Winslow; nerf trisplanchnique, Chaussier; nerf ganglionnaire, Meckel; Systema nervorum sympathicum, Anat. Nom.

CONSIDÉRATIONS GÉNÉRALES

Historique. — L'existence sur les côtés de la colonne vertébrale d'une double chaîne nerveuse ganglionnaire paraît avoir été observée depuis fort longtemps. Les anatomistes de l'école d'Hippocrate, ayant surtout en vue le sympathique cervical, considéraient ce nerf comme l'analogue du pneumogastrique; aussi Galien, et plus tard Vésale et ses élèves l'ont-ils décrit comme un nerf crânien issu du trijumeau et du vague. Il fut définitivement séparé du pneumogastrique par Ch. Estiennes, et c'est probablement à cause de ses relations avec les nerfs thoraciques que, peu après, Riolan, contrairement à ses prédécesseurs, lui attribua une origine médullaire; ainsi s'explique la dénomination de nerfs intercostaux sous laquelle la chaîne ganglionnaire est couramment désignée par les auteurs du XVIIe siècle. Cependant Eustachi avait suivi le sympathique jusqu'à son union avec le moteur oculaire commun; mais, c'est à Willis (1664) que revient le mérite d'en avoir fait un nerf distinct. Willis remarque, en outre, que la participation du sympathique aux actes de la vie végétative est d'autant plus considérable que l'animal est plus élevé en organisation; le premier, il s'élève contre l'idée courante jusqu'alors, que les ganglions servent à fixer les nerfs, et se demande s'il n'y aurait pas lieu de considérer les ganglions comme de petits cerveaux. Au XVIIIe siècle, Haller, par une étude minutieuse des rameaux communicants, établit les relations des ganglions sympathiques avec les nerfs rachidiens et crâniens, tandis qu'un médecin de Namur, Petit, dans un mémoire demeuré célèbre (1727), montrait que la lésion du grand sympathique amenait des troubles notables dans l'organe de la vision. Presque à la même époque, Winslow substitue le nom de grands nerfs sympathiques à celui de nerfs intercostaux « à cause de leurs communications très fréquentes avec la plupart des autres nerfs principaux de tout le corps humain ». Winslow considère d'ailleurs les grands nerfs sympathiques comme formant un système nerveux spécial. Bien qu'il ait très exactement suivi le sympathique cervical dans la cavité crânienne, et noté ses connexions avec les nerfs crâniens, il est surtout frappé par la présence des ganglions « qu'on peut regarder comme autant d'origines ou de germes dispersés de cette grande paire de nerfs sympathiques et par conséquent comme autant de petits cerveaux ». C'est probablement imbu de ces idées que Bichat, dans son *Anatomie générale* (1801), oppose au système nerveux de la vie animale le système nerveux de la vie végétative dont chaque ganglion représente une formation spéciale; l'ensemble est alors assimilable aux centres nerveux de la vie animale. C'est également sous cette influence, que Reil et Meckel faisaient du plexus cœliaque un organe central et lui donnaient le nom de cerveau ventral. Pour J. Müller et les histologistes de son école, tous les nerfs étant composés de fibres animales et végétatives, l'opposition établie entre le sympathique et le système cérébro-spinal tend à s'atténuer, et Remak fonde la différence entre les nerfs de ces deux systèmes uniquement sur la présence ou l'absence de la gaine de myéline. En même temps, les recherches physiologiques de Stilling et de Henle démontraient les propriétés vaso-motrices du grand sympathique dont l'action sécrétoire sera établie plus tard par Cl. Bernard et ses élèves. Nous ne rappellerons pas ici les nombreux travaux de l'école anatomique et de l'école physiologique actuelle, et nous aborderons directement l'étude du sympathique au cours de laquelle nous aurons maintes fois l'occasion de parler des découvertes récentes sur la structure et sur le fonctionnement du système nerveux de la vie végétative.

Définition. — Le système nerveux grand sympathique est constitué par deux longues chaînes ganglionnaires situées de chaque côté de la colonne vertébrale. Chacune d'elles est réunie aux nerfs crâniens et rachidiens par des filets anastomotiques connus sous le nom de rameaux communicants. Du cor-

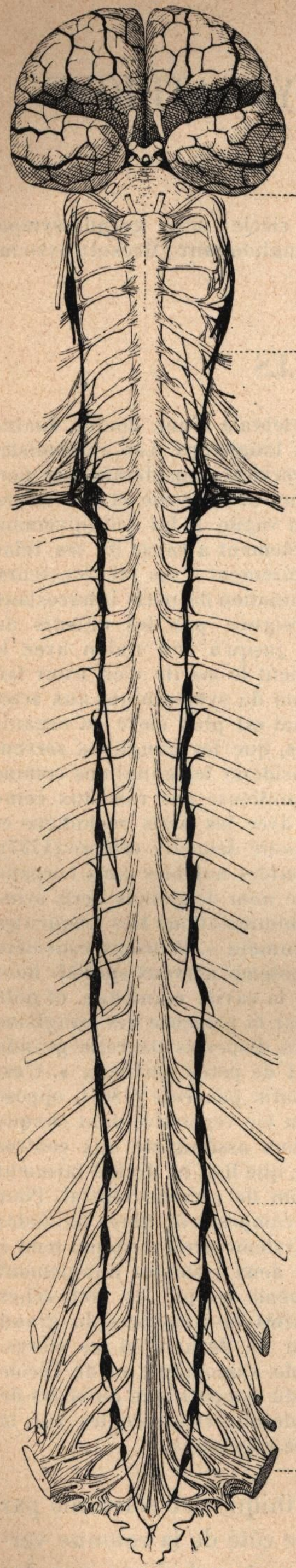

FIG. 614. — Système nerveux central. — L'encéphale, la moelle, la chaîne du sympathique (en noir).

don sympathique partent des nerfs périphériques destinés aux viscères, aux parois des vaisseaux, aux culs-de-sac glandulaires et à la musculature lisse de tout l'organisme.

Division et distribution. — Le grand sympathique présente à considérer deux parties : 1° une partie centrale formée par la chaîne ganglionnaire et par les rameaux communicants ; 2° une partie périphérique représentée par l'ensemble des nerfs qui se détachent de la chaîne centrale. Nous allons examiner successivement chacune de ces parties :

1° ***Partie centrale.*** — Elle se subdivise au point de vue descriptif en : A. Chaîne ou cordon du grand sympathique ; et en B. Rameaux communicants.

A. **Chaîne ou cordon du sympathique.** — *Syn.* : Chaîne ou cordon ganglionnaire; chaîne principale des anciens anatomistes; Grenzstrang des auteurs allemands; troncs ou cordons limitrophes, Cruveilhier; tronc ou partie centrale, Sappey; Truncus sympathici, Anat. Nom.

a) **Situation.** — La double chaîne ganglionnaire du grand sympathique est située de chaque côté de la colonne vertébrale, depuis la base du crâne jusqu'au coccyx au-devant duquel elle se termine dans un ganglion unique, le ganglion coccygien. Elle envoie, d'autre part, par le canal carotidien à l'intérieur du crâne deux prolongements qui vont se mettre en rapport avec les ganglions nerveux annexés aux branches du trijumeau, et que l'on considère actuellement comme de nature sympathique (Voy. Cunéo : Sympathique céphalique, p. 790).

b) **Forme.** — La disposition générale de la portion centrale du grand sympathique l'a fait assimiler par les classiques à une ellipse très allongée ouverte en haut et en avant (Sappey, Henle).

c) **Couleur.** — Le grand sympathique se distingue du système cérébro-spinal

par sa coloration spéciale ; tandis que les nerfs de la vie animale ont un aspect blanchâtre, dû à l'enveloppe de myéline qui entoure les fibres nerveuses, les nerfs de la vie organique sont caractérisés par leur coloration grise ou gris rougeâtre. Cette apparence résulte de l'absence de la gaine de myéline, et les fibres apparaissent alors pâles et ternes comme on peut les voir sur le cadavre ; sur le vivant, la présence de nombreux capillaires sanguins leur donne une couleur gris rosé.

d) **Consistance.** — La consistance des nerfs sympathiques est inférieure à celle des nerfs cérébro-spinaux, dont les faisceaux sont enveloppés par une gaine lamelleuse qui augmente leur résistance. Au contraire, les ganglions sympathiques ont une fermeté plus considérable que les nerfs, parce qu'ils sont enfermés dans une épaisse capsule fibreuse. En règle générale d'ailleurs, la dureté et la résistance des éléments caractéristiques du système nerveux est la même pour tous ces éléments, et les différences observées proviennent surtout de la présence d'éléments étrangers.

Nous n'insisterons pas davantage sur les propriétés d'ordre physique ou chimique du système nerveux sympathique ; elles ont été mises en parallèle avec celles des nerfs de la vie animale, au chapitre des généralités sur les nerfs.

e) **Constitution.** — Le cordon du grand sympathique, comme nous l'avons dit, ne présente pas un calibre uniforme dans toute son étendue, mais, suivant la comparaison classique, il ressemble, par suite des renflements ganglionnaires qui se rencontrent tout le long de son trajet, à un chapelet à grains irréguliers. Au point de vue de l'analyse anatomique, on peut donc le décomposer en deux parties : 1° les ganglions ; 2° les faisceaux de fibres nerveuses qui unissent ces renflements, et qu'on désigne sous le nom de cordons intermédiaires ou de connectifs.

1° ***Ganglions.*** — Les ganglions de la chaîne sympathique (*ganglions latéraux ou vertébraux*, Gaskell) sont placés en dedans de l'émergence des nerfs rachidiens, sur les côtés de la colonne vertébrale ; ils affectent avec cette dernière des rapports variables suivant la région. Les ganglions de la région cervicale, contenus dans un dédoublement de l'aponévrose prévertébrale, répondent aux apophyses transverses des vertèbres du cou ; ceux de la région thoracique se trouvent sur les côtés du rachis, directement en avant de l'articulation de la tête de la côte avec les corps vertébraux, le plus souvent au niveau du disque intervertébral. Dans les régions lombaire et sacrée, on les rencontre dans l'intervalle compris entre les trous de conjugaison, et plus rarement à la hauteur de ceux-ci. Enfin, il existe un ganglion coccygien unique placé sur la ligne médiane en avant de la première pièce du coccyx.

α) *Nombre.* — Les ganglions vertébraux du sympathique, annexés aux nerfs spinaux, et ayant par cela même un caractère métamérique indiscutable (Voy. p. 822), devraient être en nombre égal à celui des pièces du squelette rachidien ; mais quelques-uns d'entre eux se sont fusionnés, et leur nombre se trouve par conséquent réduit. Dans la région cervicale, il n'existe que deux ou trois ganglions au lieu de huit ; dans les régions lombaire et sacrée au lieu de cinq paires ganglionnaires pour chacune de ces régions, on n'en rencontre que quatre. Le résultat général est que le nombre des ganglions sympathiques est sensiblement inférieur à celui des pièces de la colonne vertébrale, et à celui des

[*A. SOULIÉ.*]

nerfs rachidiens, il varie entre 20 et 24 paires, auxquelles il faut ajouter le ganglion coccygien qui est impair et médian.

β) *Forme.* — La forme des ganglions centraux du sympathique est loin d'être identique : les plus volumineux sont fusiformes (ganglion cervical supérieur), d'autres sont étoilés, pyramidaux ou coniques, mais la plupart (ganglions dorsaux) sont ovoïdes.

γ) *Couleur et consistance.* — D'une coloration gris rougeâtre un peu plus accentuée que celle des nerfs sympathiques, les ganglions apparaissent quelquefois avec une teinte violacée ; cet aspect provient des nombreux sinus veineux que Ranvier a décrits à leur intérieur, et qu'il assimile aux sinus crâniens. L'existence d'une enveloppe fibreuse très résistante autour des ganglions, et la turgescence produite par l'accumulation du sang dans les sinus veineux, suffisent à expliquer la consistance particulièrement ferme des amas ganglionnaires, et qui l'emporte très sensiblement sur toutes les autres parties du système sympathique. Cette consistance paraît d'autant plus accusée que les ganglions sont plus volumineux, et celle du ganglion cervical supérieur, en particulier, rappelle la résistance que les nerfs rachidiens offrent au toucher.

δ) *Structure.* — Les ganglions centraux sont essentiellement constitués par des cellules et des fibres nerveuses sympathiques plongées dans une gangue conjonctive qu'on ne saurait assimiler à un substratum névroglique puisque les cellules en araignée y font défaut. A la périphérie du ganglion ce tissu connectif se condense en une capsule fibreuse doublée elle-même d'une mince enveloppe conjonctive que l'on peut facilement disséquer ou isoler par l'injection, au-dessous d'elle, d'une masse à la gélatine. Sans revenir sur les fins détails de structure déjà étudiés (Voy. t. III, p. 59), nous croyons utile de rappeler certains caractères des ganglions au point de vue histologique. Depuis Remak, on différenciait les cellules des ganglions sympathiques en disant qu'elles étaient toujours multipolaires, tandis que celles du système cérébro-spinal avaient une forme très variable. Mais les observations faites avec la méthode de Golgi par Ramón y Cajal, par van Gehuchten, par Retzius et par Dogiel ont établi d'une façon définitive qu'il n'y avait aucune différence morphologique essentielle entre les éléments cellulaires sympathiques et cérébro-spinaux. Pour van Gehuchten, les neurones sympathiques présentent un assez grand nombre de prolongements protoplasmiques qui se terminent librement tout près de la cellule originelle, et un prolongement cylindraxile sans caractère particulier. De son côté, Dogiel a décrit deux sortes de cellules sympathiques. La cellule du premier type, la plus répandue, dont la forme et la grosseur sont très variables, est pourvue de prolongements protoplasmiques courts, épais, variqueux et ramifiés entre les éléments du ganglion ; le prolongement cylindraxile qui en émane, fin et lisse, présente d'abord l'aspect d'une fibre de Remak, mais ne tarde pas à s'entourer d'une gaine de myéline. Le second type, assez rare, est représenté par des cellules multipolaires, volumineuses par rapport aux précédentes ; les prolongements protoplasmiques en sont lisses et ramifiés, leur longueur en impose pour des cylindraxes, et ils prennent part à la formation des nerfs sympathiques ; le prolongement cylindraxile très fin aboutit à un autre ganglion. Dogiel estime que les éléments de la première variété sont des neurones moteurs, et ceux de la seconde des neurones sensitifs.

Enfin les recherches d'histologie comparée de Huber (*J. of Morphology*, 1899) ont montré que les diverses variétés morphologiques de cellules nerveuses pouvaient se rencontrer dans les ganglions sympathiques. Chez les amphibiens, sauf au niveau des amas ganglionnaires de l'intestin, on trouve à peu près exclusivement la forme unipolaire ; chez les autres vertébrés il existe des éléments uni- et bipolaires, mais la plupart affectent l'aspect multipolaire.

Les fibres nerveuses que l'on rencontre dans les ganglions sympathiques sont des fibres grises ou de Remak et des fibres blanches ou à myéline. Il importe d'ailleurs de remarquer que la différence entre ces deux sortes d'éléments n'a rien d'absolu, puisqu'une fibre pâle peut s'entourer à un moment donné d'une gaine de myéline et devenir une fibre blanche, comme l'ont observé Kölliker, Dogiel, etc. ; toutefois d'après Kölliker, confirmé par C. Roux (1900), les grosses fibres à myéline appartiennent aux cellules des ganglions spinaux. Rappelons enfin l'existence de fibres spirales autour des cellules nerveuses, disposition qui paraît spéciale au système sympathique.

Dans le tissu conjonctif du ganglion serpentent de nombreux capillaires sanguins qui aboutissent à des veines volumineuses commençant par un cul-de-sac.

2° ***Cordons intermédiaires ou connectifs.*** — Ce sont, comme leur nom l'indique, les cordons qui unissent les ganglions de la chaîne sympathique. D'une couleur gris-rosé, ils sont le plus souvent simples ; mais il n'est pas rare de rencontrer, principalement à la région dorsale, un double cordon d'union entre deux ganglions. Bien que formés surtout de fibres pâles, les connectifs contiennent des fibres à myéline. Parmi ces dernières, quelques-unes viennent des ganglions vertébraux, mais la plupart ont leur origine dans la moelle épinière et passent dans les cordons intermédiaires, après avoir traversé un ou deux renflements ganglionnaires ; ces fibres à myéline sont les plus petites de tout le système nerveux, et leurs étranglements interannulaires sont très rapprochés les uns des autres. C'est d'ailleurs sur la coupe des connectifs que l'on observe les variations les plus considérables dans le diamètre des fibres nerveuses qui peut osciller entre 2 et 10 μ.

B. Rameaux communicants. — Ce sont les filets nerveux qui unissent les centres cérébro-spinaux à la chaîne du sympathique ; le plus souvent simples, quelquefois doubles ou triples, ils se portent vers elle, en général, au niveau des ganglions ou à l'union des ganglions avec les cordons intermédiaires. Les rameaux d'union entre les nerfs crâniens et le sympathique cervical ou encéphalique portent le nom d'anastomoses ; celles-ci se font plus particulièrement entre la partie céphalique du sympathique et les Ve, IXe, X^e et XIe paires crâniennes. Le nom de branches afférentes, donné par quelques auteurs à l'ensemble des anastomoses et des rameaux communicants, ne paraît pas très bien choisi, car il préjuge de la direction des fibres, et par suite, il ne répond pas à l'expression exacte des faits physiologiques. Les rameaux communicants présentent parfois sur leur trajet de petits renflements ganglionnaires qu'il faut évidemment rattacher au ganglion vertébral ; lorsque les rameaux communicants, au nombre de deux ou trois, forment de petits plexus, ces renflements ganglionnaires occupent de préférence les points nodaux du plexus.

[*A. SOULIÉ.*]

Origine. — Le mode d'origine des rameaux communicants issus des nerfs crâniens n'est pas susceptible d'être ramené à une description schématique, comme on peut le faire pour les rameaux issus des nerfs rachidiens ; il sera étudié avec les anastomoses des portions céphalique et cervicale du sympathique. Le rameau communicant se détache du nerf mixte aussitôt après sa formation, ou quelquefois de la racine antérieure. Ordinairement, c'est un filet unique, parfois, il est double, et, dans ce cas, il est assez facile de suivre un des faisceaux de fibres vers la racine antérieure, l'autre vers la racine postérieure du nerf rachidien. Dans le cas d'une double origine, les deux faisceaux de fibres s'unissent au niveau du trou de conjugaison, et c'est toujours le faisceau né de la racine antérieure qui est le plus volumineux.

La double origine des rameaux communicants avait été observée par Valentin ; de nombreux auteurs l'ont signalée depuis, et on a remarqué de plus que, parmi les fibres qui constituent ces rameaux, certaines prennent, en abordant le nerf mixte, une direction centripète, tandis que d'autres affectent un trajet récurrent dans le sens centrifuge. Luschka et Rüdinger ont attiré, à leur tour, l'attention sur cette particularité que le nerf sinu-vertébral reçoit constamment un filet du rameau communicant. Luschka considère, d'ailleurs, la duplicité d'origine du rameau communicant comme la règle, et, s'appuyant sur les données expérimentales de Bidder et de Volkmann, il assigne à chacune de ses branches constitutives des fonctions différentes. Le faisceau d'union entre le ganglion vertébral et la racine antérieure des nerfs mixtes contient à peu près exclusivement des fibres cérébro-spinales, et se caractérise par sa coloration blanchâtre, tandis que le paquet de fibres, qui se porte du ganglion vers la racine postérieure ou vers le tronc du nerf mixte, présente un aspect gris terne, et contient surtout des fibres sympathiques. Remak avait également été frappé par ces faits, et il désignait le premier groupe de fibres sous le nom de rameau communicant blanc, supérieur ou afférent (advehens), et le second sous la dénomination de rameau gris, inférieur ou efférent (revehens). Des observations anatomiques plus récentes, d'accord avec les résultats de l'expérimentation, ont montré qu'il y avait lieu de distinguer dans tout rameau communicant, même simple, deux faisceaux de fibres : le *faisceau* ou *rameau blanc*, et le *faisceau* ou *rameau gris*. L'examen histologique a permis à Rüdinger d'établir le rapport des fibres blanches et grises, qui est de 1 fibre à myéline pour 10 à 15 fibres pâles ; les premières sont, du reste, plus petites que dans le système cérébro-spinal.

Nous ferons enfin remarquer que, dans la région cervicale et, en général, dans toutes les régions où l'on constate une réduction dans le nombre des ganglions sympathiques, chacun d'eux reçoit presque toujours un nombre de rameaux communicants égal à celui des ganglions dont il représente la fusion.

2° **Partie périphérique**. — Elle comprend les nerfs qui se détachent du cordon du sympathique, et les ganglions que l'on rencontre en des points variables sur le trajet de ces nerfs.

Les nerfs périphériques ou branches efférentes du sympathique naissent de la chaîne au niveau des ganglions centraux, et vont se distribuer aux viscères, aux glandes et à tous les muscles lisses de l'économie.

C'est une observation faite depuis fort longtemps que les nerfs de la vie organique cheminent le long des vaisseaux qui leur servent en quelque sorte de support. Nous ne faisons pas allusion aux fines ramifications vaso-motrices, mais à ces gros filets nerveux qui accompagnent la crosse de l'aorte, l'aorte abdominale, la carotide interne, etc.

Avant de se distribuer dans les organes, les nerfs sympathiques présentent fréquemment des ganglions désignés par Gaskell sous le nom de *ganglions prévertébraux* ou *collatéraux*, par opposition aux ganglions de la chaîne (*ganglions vertébraux* ou *latéraux*). Ces ganglions collatéraux sont presque tous situés dans les cavités thoracique et abdominale, en avant de l'aorte et, par suite, de la colonne vertébrale, d'où leur dénomination de prévertébraux.

Les ganglions collatéraux donnent naissance à des plexus d'où partent les nerfs qui aboutissent aux organes. Il importe cependant de remarquer que toutes les fibres émanées de la chaîne sympathique ne sont pas interrompues par leur passage à travers un ganglion vertébral, mais que certaines se rendent directement dans les organes. Les recherches contemporaines ont montré qu'il existe dans les parois des viscères de nombreux amas cellulaires connus sous le nom de *ganglions périphériques* avec lesquels les ramifications terminales des nerfs sympathiques viennent se mettre en relation. Ces ganglions périphériques sont parfois assez volumineux pour être disséqués, comme, par exemple, les ganglions du cœur de la grenouille ; le plus souvent, ils sont microscopiques et formés d'un nombre relativement restreint de cellules. Dans certains cas même, ils ne sont représentés que par un ou deux éléments cellulaires situés aux nœuds des plexus ou des réseaux contenus dans les parois des viscères, ou dans les culs-de-sac des glandes. Ramón y Cajal les range en deux groupes : les *ganglions viscéraux proprement dits*, et les *ganglions interstitiels* ; ceux-ci étant presque toujours monocellulaires.

Les nerfs périphériques sont caractérisés par la coloration grise, et par les relations intimes qu'ils affectent avec les parois des vaisseaux sur lesquels ils rampent, le plus souvent groupés en plexus. Ceux-ci sont tantôt formés par de grosses mailles dont la dissection est possible, sinon facile (plexus mésentériques), tantôt ils sont très fins et ne peuvent être mis en évidence que par des artifices de préparation, ou même ne sont démontrables que par le microscope. Comme les rameaux communicants ou les connectifs, les nerfs périphériques sont surtout formés de fibres pâles entre lesquelles se rencontrent des fibres blanches ; ces fibres pâles sont les plus fines de l'économie.

Les extrémités terminales des nerfs périphériques sympathiques se mettent en relation avec le muscle cardiaque, avec des fibres musculaires lisses (vaisseaux, muscles redresseurs des poils, musculature intrinsèque de l'œil), avec des éléments glandulaires autour desquels elles s'épanouissent en boutons terminaux, avec des organes de sensibilité tactile (corpuscules de Pacini), ou enfin avec les cellules des membranes muqueuses.

Origine du sympathique. — L'étude embryologique du système nerveux sympathique est presque entièrement à faire, et c'est à peine si l'on connaît les faits essentiels de son développement. Les recherches d'Onodi (1886) sur les Poissons, de Mathias Duval sur le poulet, et de W. His sur l'embryon humain, ont montré que les ganglions vertébraux naissent de la partie antérieure des ganglions spinaux, au moment où ceux-ci se séparent de la

crête médullaire ectodermique. L'origine mésoblastique des ganglions périphériques, et même de tout le système sympathique était soutenue par Paterson (1888); mais, étant données les observations des auteurs précédents, il est probable que les éléments du sympathique, comme tous les éléments nerveux, reconnaissent une provenance ectodermique, et que, au cours du développement, ils ont été entraînés loin de leur lieu d'origine. Ce sont les quelques neuroblastes primitifs émigrés dans les organes qui, par leur multiplication, ont fourni les ganglions périphériques.

Le cordon du sympathique paraît être une formation secondaire. Ch. Julin a constaté que chez le Petromyzon ce cordon fait défaut, et que les nerfs sympathiques se détachent des nerfs spinaux dont les racines restent séparées; ces faits montrent aussi la dépendance du système sympathique vis-à-vis du système cérébro-spinal. Quant au mode de formation des nerfs périphériques, il est à peu près inconnu.

CONSTITUTION DU SYSTÈME SYMPATHIQUE

Il importe de ne pas considérer le système nerveux grand sympathique comme une formation indépendante, et de ne l'opposer pas d'une manière absolue au système cérébro-spinal, ainsi que l'ont fait certains anatomistes interprétant mal les idées de Bichat. C'est, en effet, une notion, banale depuis Haller, que le symphatique a ses origines dans la moelle, et que, s'il renferme des éléments propres, ceux-ci sont en relation directe avec le système cérébro-spinal. Les physiologistes modernes ont poussé plus loin l'analyse et se sont efforcés de montrer les relations du sympathique avec des segments médullaires déterminés. Bidder et Volkmann ont mis en évidence, chez la grenouille, l'existence des fibres centripètes et les fibres centrifuges dans les rameaux communicants; de plus, Cl. Bernard a démontré que, parmi les fibres centripètes, certaines passent dans les nerfs mixtes et ont une action vaso-motrice des plus nettes.

Les expériences de Dastre et de Morat ont prouvé que cette action vasomotrice est double et se manifeste par le rétrécissement ou par l'augmentation de calibre des vaisseaux, et, en outre, que la vaso-constriction résulte de l'action directe des nerfs sur les parois vasculaires, tandis que la vaso-dilatation est la conséquence de l'action inhibitrice des vaso-moteurs sur les ganglions qui donnent naissance aux filets constricteurs. Il est également acquis que les nerfs sympathiques agissent sur les sécrétions glandulaires, et qu'il existe aussi des fibres sympathiques transmettant aux centres nerveux les excitations portées sur les épithéliums des muqueuses.

Au point de vue fonctionnel, le système sympathique comprend donc trois ordres de fibres : 1°, des fibres motrices dont l'action peut s'exercer sur les muscles viscéraux, ou sur les muscles annexés aux poils, ce sont les *fibres motrices proprement dites*, — sur les parois des vaisseaux, ce sont les *fibres vaso-motrices* avec les deux variétés, *fibres vaso-constrictives* et *fibres d'arrêt*, — et enfin sur les éléments glandulaires dont elles activent ou ralentissent la sécrétion, ce sont les *fibres sécrétoires*; 2° des fibres sensitives; 3° des fibres d'association entre les divers centres ganglionnaires, et dont la fonction n'est, à proprement parler, ni sensitive, ni motrice.

Nous allons examiner successivement l'origine et le trajet de chacune de ces variétés de fibres.

1° **Fibres motrices**. — Nous les distinguerons, suivant qu'elles appartiennent à des neurones cérébraux-spinaux ou à des neurones sympathiques, en fibres cérébro-spinales et en fibres sympathiques.

a) ***Fibres cérébro-spinales.*** — Ces fibres ont leur cellule originelle dans les cornes antérieures de la moelle (groupe antéro-interne), et la plupart suivent le trajet des racines antérieures. Cependant Ramón y Cajal, Lenhossék, Kölliker et van Gehuchten ont observé, sur des coupes de moelle du poulet imprégnées par la méthode au chromate d'argent, des fibres centrifuges émanées des neurones de la base de la corne antérieure, et qui abandonnent la moelle par les racines postérieures. L'existence de ces fibres avait déjà été démontrée expérimentalement, d'abord par Stricker (1877), par Morat (1892) et par Morat et Bonne (1897). Quelle que soit leur origine, toutes les fibres motrices vont se terminer dans un ganglion interstitiel; il ne paraît pas exister des fibres centrifuges allant directement de la moelle aux muscles ou aux organes glandulaires. Les fibres cérébro-spinales sont caractérisées par leur gaine de myéline; elles sont comprises à peu près exclusivement dans le rameau communicant blanc.

En règle générale, une fibre centrifuge née de la moelle atteint le ganglion symphatique vertébral et se résout en arborisations terminales autour des cellules ganglionnaires, ou bien elle n'entre en relation avec ces dernières que par ses collatérales, et va s'épanouir en fibrilles terminales dans le ganglion sympathique périphérique. Dans le premier cas, les fibres centrifuges ne se mettent pas toujours en rapport avec le ganglion qui répond au rameau communicant par lequel elles quittent la moelle; elles prennent un trajet ascendant ou descendant et vont s'articuler avec les neurones du ganglion vertébral situé au-dessus, au-dessous, ou même beaucoup plus loin de leur point de pénétration dans le système sympathique. Dans le second cas, elles traversent un ou plusieurs ganglions vertébraux en émettant quelques collatérales, et vont se ramifier dans un ganglion périphérique.

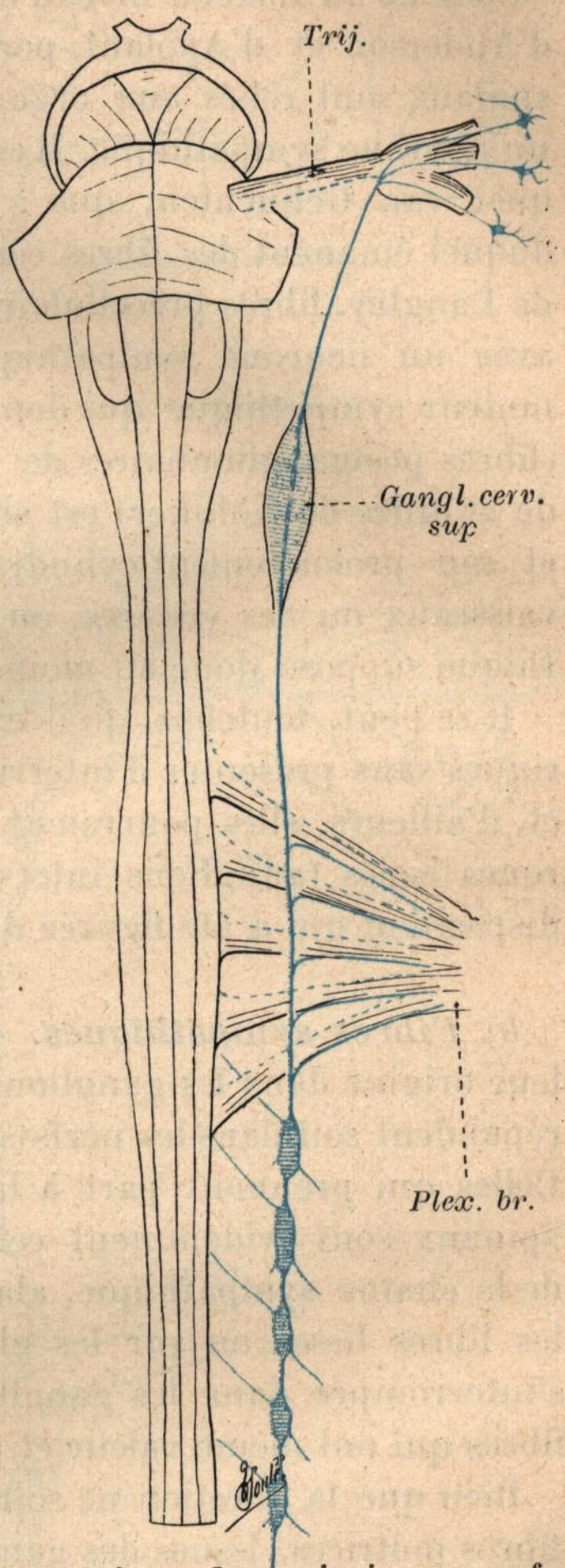

Fig. 614. — Les principaux nerfs vaso-moteurs de la tête et du membre supérieur. (Figure schématique d'après les données des physiologistes, et en particulier de Morat.)

Le trajet des fibres centrifuges n'a pas pu être suivi bien loin par la méthode au chromate d'argent, et la plupart des faits précédents s'appuient sur les données expérimentales de Langley et d'Anderson. Ces auteurs ont remarqué que la nicotine à faible dose paralyse les cellules nerveuses ganglionnaires. Si, après l'injection d'une petite quantité de cette substance, on excite les rameaux communicants, il ne se produit aucun phénomène de mouvement du côté des fibres lisses, et, en particulier, des muscles redresseurs des poils que ces auteurs

ont choisi comme exemple chez le chat. L'excitation des nerfs périphériques amène, au contraire, la contraction des muscles et le redressement des poils. Il résulte évidemment de ces expériences que les fibres motrices sympathiques subissent un relai au niveau du ganglion vertébral. Les recherches de Langley, d'Anderson et d'Apolant permettent donc d'établir que les centres cérébro-spinaux sont reliés aux organes périphériques par l'intermédiaire d'au moins un neurone sympathique. Il est donc permis de conclure, comme le fait remarquer van Gehuchten, que : 1° un neurone moteur de l'axe cérébro-spinal duquel émanent des fibres cérébro-spinales motrices (fibres préganglionnaires de Langley, fibres précellulaires ou motrices de 1er ordre de Kölliker) s'articule avec un neurone sympathique vertébral ou périphérique; 2° un neurone moteur sympathique qui donne naissance aux fibres sympathiques motrices (fibres postganglionnaires de Langley, fibres postcellulaires ou fibres motrices de 2e ordre de Kölliker) est situé dans le ganglion vertébral ou périphérique, et son prolongemeut cylindraxile va se terminer dans les muscles lisses des vaisseaux ou des viscères, ou dans les glandes. Toute action motrice sympathique suppose donc au moins deux neurones.

Il se peut, toutefois, qu'il existe des fibres allant dans les organes périphériques sans présenter d'interruption, mais leur existence est plus que douteuse, et, d'ailleurs, elles pourraient se terminer dans les organes au contact de neurones isolés (ganglions interstitiels de Ramón y Cajal). C'est cette dernière disposition qui a été figurée dans l'étage supérieur de la figure 615.

b) ***Fibres sympathiques.*** — Les fibres sympathiques motrices ont toutes leur origine dans les ganglions sympathiques; elles sont de deux ordres et se répandent soit dans les nerfs cérébro-spinaux, soit dans les nerfs sympathiques. Celles qui prennent part à la constitution des nerfs périphériques cérébro-spinaux sont évidemment centrifuges; les autres proviennent des ganglions de la chaîne sympathique, aboutissent aux différents viscères et agissent sur les fibres lisses ou sur les glandes. Elles peuvent y arriver directement ou s'interrompre dans les ganglions périphériques, d'où naissent alors d'autres fibres qui ont même valeur et même action.

Bien que la question ne soit pas élucidée, il est infiniment probable que les fibres motrices, issues des ganglions vertébraux et se rendant directement aux organes viscéraux, envoient toujours au niveau des ganglions périphériques des collatérales qui vont s'articuler avec les neurones moteurs de ces ganglions. Les fibres sympathiques destinées aux parois vasculaires, aux glandes sudoripares et aux muscles redresseurs des poils ont d'abord un trajet centripète depuis le ganglion jusqu'au nerf spinal correspondant : ce sont elles qui forment la plus grosse partie du rameau communicant gris. Elles accompagnent ensuite le nerf rachidien jusqu'à son territoire terminal de distribution ; quelques-unes abandonnent les troncs nerveux de distance en distance et constituent les filets vasculaires des nerfs périphériques.

Il importe cependant de remarquer que la partie intradurale de la racine postérieure et la racine antérieure des nerfs spinaux ne renferment pas de fibres sympathiques, puisque celles-ci, pour atteindre les méninges et les vaisseaux intra-rachidiens, suivent le trajet du nerf sinu-vert[illegible]

2° ***Fibres sensitives***. — Les fibres sensitives ont leurs extrémités terminales (origine) dans des organes spéciaux annexés aux viscères, ou bien entre les cellules épithéliales des muqueuses; il existe très probablement des dispositions analogues au-dessous des cellules endothéliales des séreuses et de la tunique interne des vaisseaux. Mais la question est très vivement discutée de savoir où se trouvent les neurones originaires de ces fibres. Pour Kölliker, ils siègent dans les ganglions spinaux ou dans la moelle, et le système sympathique ne possède pas de fibres sensitives propres; Dogiel pense, au contraire, que les ganglions sympathiques renferment des neurones sensitifs. Dans l'hypothèse de Kölliker, une excitation portée sur la muqueuse intestinale, par exemple, parviendrait directement au ganglion spinal, où se trouvent les premiers neurones sensitifs; de là elle serait transmise à la moelle, qui, par les fibres motrices sympathiques, agirait sur les neurones moteurs (ou sécrétoires) des ganglions centraux ou de ganglions périphériques. D'après Dogiel, au contraire, le neurone sensitif, situé dans un ganglion sympathique périphérique, peut agir directement, par son prolongement cylindraxile ou par

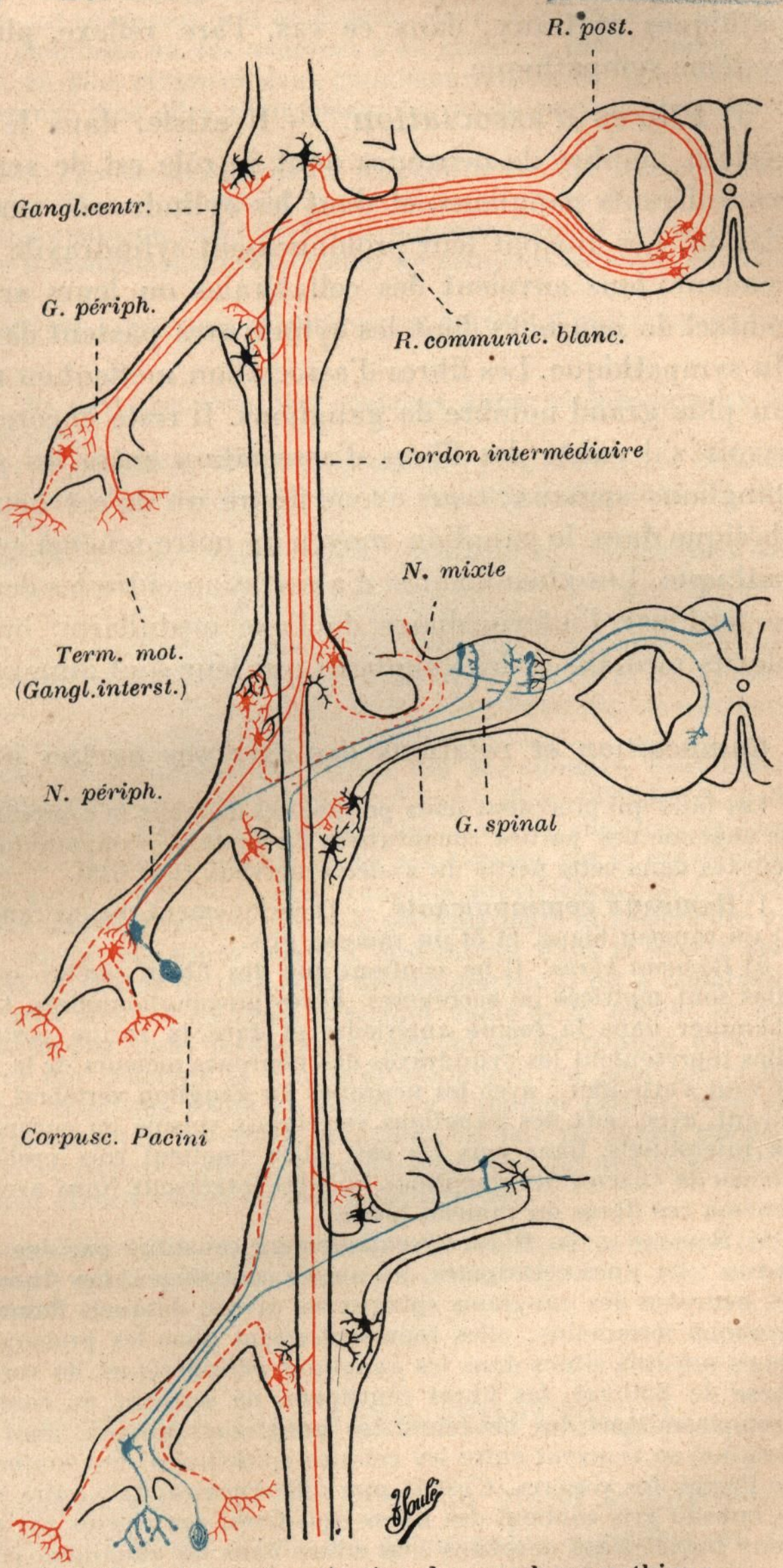

Fig. 615. — Constitution du grand sympathique. Schéma.

Les fibres cérébro-spinales centrifuges sont représentées par des traits rouges pleins, les fibres sympathiques motrices ou sécrétoires en rouge pointillé, les fibres centripètes en bleu, et les fibres commissurales ou d'association en noir. A l'étage supérieur la terminaison motrice du neurone médullaire est supposée se faire au contact d'un neurone sympathique d'un ganglion interstitiel; à l'étage moyen la fibre sensitive qui fait suite au corpuscule de Pacini a son corps cellulaire dans le ganglion périphérique ou vertébral, elle répond à l'hypothèse de Dogiel; à l'étage inférieur, la fibre analogue correspond à l'hypothèse de Kölliker.

[A. SOULIÉ.]

les collatérales de ce cylindraxe, sur les neurones moteurs des ganglions sympathiques centraux; dans ce cas, l'arc réflexe, plus simple, serait limité au système sympathique.

3° ***Fibres d'association***. — Il existe, dans le cordon symphatique, un certain nombre de neurones dont le rôle est de servir de trait d'union entre les différents ganglions, et dont les cylindraxes constituent des fibres d'association. Les uns ont leur prolongement cylindraxile ascendant, les autres descendant; tous envoient des collatérales ou leurs arborisations terminales au contact de neurones dont les cylindraxes passent dans les nerfs périphériques du sympathique. Les fibres d'association mettent en relation un, deux et même un plus grand nombre de ganglions. Il reste encore à résoudre la question de savoir s'il existe des fibres d'association entre les ganglions centraux et les ganglions spinaux; nous avons figuré un de ces neurones d'association hypothétique dans le ganglion moyen de notre schéma sur la constitution du sympathique. Les phénomènes d'association entre les deux cordons sympathiques se font par l'intermédiaire de l'axe médullaire, ou peut-être encore par les plexus médians et les ganglions qui leur sont annexés.

Composition et relations des diverses parties du grand sympathique.

Les faits qui précèdent nous permettent d'établir la composition et les relations probables de chacune des parties constitutives du système sympathique et d'exposer le schéma des réflexes dans cette partie du système nerveux (fig. 615).

1° ***Rameaux communicants.*** — Théoriquement chaque rameau communicant comprend : *a*) un rameau blanc, et *b*) un rameau gris.

a) *Rameau blanc.* Il ne contient que des fibres cérébro-spinales à direction centrifuge; elles sont motrices ou sécrétoires (fibres préganglionnaires, Langley). Ces fibres paraissent cheminer dans la racine antérieure et dans la racine postérieure des nerfs rachidiens; elles représentent les cylindraxes des neurones moteurs de la corne antérieure de la moelle, et vont s'articuler : avec les neurones du ganglion vertébral où aboutit le rameau communicant, avec ceux des ganglions vertébraux voisins ou encore des ganglions périphériques ou interstitiels. Dans tous les cas, elles émettent très probablement des collatérales au niveau de chacun des ganglions qu'elles traversent. Nous avons figuré en rouge dans notre schéma ces fibres du rameau blanc.

b) *Rameau gris.* Il est essentiellement constitué par des fibres sympathiques de deux ordres : les unes centripètes, les autres centrifuges. Les fibres centripètes s'articulent avec les neurones des ganglions spinaux au niveau desquels Ramón y Cajal a observé des arborisations terminales; elles représenteraient donc les prolongements cylindraxiles de neurones sensitifs situés dans les ganglions périphériques ou vertébraux (Dogiel). Dans l'hypothèse de Kölliker, les fibres centripètes ne seraient, au contraire, que les prolongements protoplasmiques des neurones des ganglions spinaux, dont les arborisations terminales (origine) se trouvent entre les cellules épithéliales des muqueuses ou dans les corpuscules de Pacini des viscères. C'est là une différence capitale entre les deux théories. Si, en effet, le rameau gris contient des fibres sensitives, centripètes par rapport à l'axe cérébro-spinal, pour Dogiel leurs neurones sont situés dans les ganglions périphériques, et ces fibres ont la valeur de prolongements cylindraxiles; pour Kölliker, au contraire, leurs neurones originels se trouvant dans les ganglions spinaux, elles ont la signification de prolongements protoplasmiques. La théorie de Kölliker suppose un seul neurone sensitif, celle de Dogiel en exige deux, dont un périphérique. Nous avons tenu compte de ces deux hypothèses dans la construction de notre schéma.

Les fibres centrifuges forment la plus grosse partie du rameau gris; en apparence, elles sont centripètes, parce qu'elles semblent gagner l'axe médullaire, mais dès qu'elles ont atteint le tronc du nerf rachidien, elles se réfléchissent vers la périphérie, passent dans la branche antérieure et dans la branche postérieure de chacun des nerfs mixtes, et fournissent les filets vaso-moteurs de tous les nerfs spinaux et de quelques nerfs crâniens.

2° ***Cordons intermédiaires.*** — Ceux-ci comprennent des fibres cérébro-spinales, des fibres sympathiques, et des fibres d'association.

a) Les *fibres cérébro-spinales* sont centrifuges ou centripètes. Les premières passent d'un ganglion dans le ganglion placé soit au-dessus, soit au-dessous, pour se terminer au contact des neurones d'un de ces deux ganglions ou des neurones d'un ganglion périphérique. Les fibres centripètes traversent un ou plus rarement deux ganglions vertébraux, pour aboutir à des neurones du ganglion spinal dont elles représentent les prolongements protoplasmiques (Kölliker).

b) Les *fibres sympathiques* sont également centrifuges ou centripètes. Ces dernières traversent un ou deux ganglions vertébraux, avant de passer dans les nerfs périphériques; les premières présentent un trajet analogue, mais vont se terminer au contact des neurones du ganglion spinal, ce sont les prolongements cylindraxiles de neurones sensitifs périphériques (Dogiel).

c) Les *fibres d'association* servent à peu près exclusivement de trait d'union entre plusieurs ganglions vertébraux.

3° ***Nerfs périphériques.*** — Ils sont composés par quelques fibres cérébro-spinales et surtout par des fibres sympathiques.

a) Les *fibres cérébro-spinales* représentent les prolongements cylindraxiles des cellules de la corne antérieure et sont centrifuges; nous savons, de plus, que Kölliker admet des fibres cérébro-spinales centripètes.

b) Les *fibres sympathiques* sont les unes centrifuges et répondent aux cylindraxes des neurones moteurs des ganglions vertébraux, les autres centripètes et correspondent aux prolongements cylindraxiles des neurones sensitifs des ganglions périphériques (Dogiel).

De ce qui précède, il résulte que les réflexes sympathiques simples s'exercent entre un (Kölliker) ou deux (Dogiel) neurones sensitifs, un neurone moteur médullaire et un ou deux neurones moteurs sympathiques. La généralisation des réflexes s'explique par les neurones d'association de la chaîne sympathique, et par ceux de la moelle épinière.

Les recherches expérimentales de Truschkowsky (Ueber die Beziehungen des Grenzstranges des Sympathicus zu dem centralen Nervensystem. *Neurol. Bote*, 1899, t. VII, p. 5, d'après le *Jahresberichte* de Schwalbe), entreprises sur le chien et sur le chat avec le contrôle de la méthode de Marchi, confirment en grande partie ces données sur la constitution du sympathique. C'est ainsi qu'après l'extirpation d'un ganglion prévertébral, on constate la présence de fibres dégénérées dans les racines rachidiennes antérieure et postérieure du côté correspondant et du côté opposé; ces fibres peuvent être suivies dans la moelle épinière sur 3 ou 4 segments situés au-dessus de leur point de pénétration. Il est à remarquer que cette dégénérescence est plus étendue qu'après la section totale de la moelle, ce qui permet de conclure qu'une partie des fibres médullaires vient ou est en relation avec les ganglions sympathiques. En ce qui concerne la chaîne sympathique, on peut suivre les fibres dégénérées dans les deux ganglions situés au-dessus du ganglion extirpé, mais on n'en trouve pas dans celui qui est situé au-dessus. Toutefois, ce fait ne paraît pas être général, puisque à propos du sympathique cervical, Truschkowsky prétend que cette partie de la chaîne se compose presque exclusivement de fibres ascendantes.

Bibliographie. — Les recherches les plus importantes sur la structure, la texture et la physiologie du grand sympathique sont indiquées dans le nouveau *Handbuch der Gewebelehre des Menschen* de Kölliker.

DESCRIPTION ANATOMIQUE DU GRAND SYMPATHIQUE

L'usage est depuis longtemps établi de considérer au grand sympathique quatre portions distinctes en rapport avec les principales divisions de la colonne vertébrale, une portion cervicale, une portion thoracique, une portion abdominale ou lombaire, et une portion pelvienne ou sacrée. Quelques auteurs ajoutent même une portion céphalique par laquelle le système nerveux de la vie végétative est en relation avec les nerfs crâniens, mais on peut considérer cette portion comme une subdivision du sympathique cervical. D'ailleurs, le véritable *sympathique céphalique*, par suite de ses connexions intimes avec le nerf trijumeau, a été étudié dans un paragraphe spécial annexé aux nerfs crâniens (Voy. p. 759 et 907); nous n'aurons donc pas à y revenir. Enfin, à cause des relations étroites qu'affectent les portions thoracique et lombaire du

sympathique dans leur distribution, nous croyons devoir les réunir dans une description commune. Nous examinerons donc successivement :

I. Le sympathique cervical;

II. Le sympathique thoracique et lombaire;

III. Le sympathique pelvien,

qui paraissent avoir chacun une allure caractéristique et s'isolent presque naturellement l'un de l'autre.

Dans chacune de ces subdivisions, nous étudierons successivement : 1° la partie centrale, ganglions et cordons intermédiaires; 2° les rameaux communicants et les anastomoses du cordon sympathique avec les nerfs crâniens ou rachidiens; 3° les nerfs périphériques émanés de la chaîne ganglionnaire, et dont les grands plexus sont une dépendance. Comme la chaîne sympathique est symétrique des deux côtés du corps, nous nous bornerons à la décrire d'un seul côté, le côté droit de préférence, et nous n'entrerons dans le détail de la disposition qu'elle affecte du côté gauche, que s'il existe des particularités dignes d'être signalées.

Dans cette étude du système nerveux grand sympathique, nous ne ferons appel aux données de l'anatomie comparée et de l'embryologie qu'autant qu'elles seront susceptibles de jeter un jour nouveau sur les faits exposés, et nous n'aurons recours aux résultats de l'expérimentation, que s'ils ont été confirmés par plusieurs observateurs et s'ils paraissent définitivement acquis à la science.

I. SYMPATHIQUE CERVICAL

Syn. : Pars cephalica et cervicalis sympathici, Anat. Nom.

Situation et rapports. — La portion cervicale du grand sympathique, comprise dans la région antérieure du cou, est prévertébrale. Elle est fixée à la face antérieure de l'aponévrose cervicale profonde par une mince lame conjonctive; quelquefois cette lame est assez dense pour simuler un dédoublement de l'aponévrose. Pour Drobnik (1887), le cordon du sympathique cervical et ses branches principales sont isolés, par un feuillet fibreux distinct, des formations voisines. Le sympathique cervical répond aux apophyses transverses des vertèbres du cou : placé en dedans des tubercules antérieurs de ces vertèbres, il est appliqué de haut en bas, d'abord sur la face antérieure du grand droit antérieur de la tête, puis dans la gouttière qui sépare ce muscle du long du cou, et enfin sur la face antérieure de ce dernier. Le paquet vasculo-nerveux du cou est situé en avant de lui : dans sa partie supérieure, la carotide interne chemine en avant et un peu en dedans, le pneumogastrique et la veine jugulaire en dehors; dans la région moyenne du cou, la carotide primitive et le pneumogastrique se placent en dedans, tandis que la jugulaire interne le recouvre. Enfin, vers le sommet du thorax, le sympathique se trouve directement en dehors des insertions inférieures du muscle long du cou et s'écarte du paquet vasculo-nerveux, pour croiser la face postérieure de l'artère sous-clavière un peu en dedans de l'origine de la vertébrale.

Dans son ensemble, le grand sympathique ne présente pas à la région cervicale le caractère métamérique si net dans les autres régions. Il ne comprend en effet que deux ou trois ganglions au lieu de huit, mais si l'arrangement

segmentaire est quelque peu masqué, nous verrons qu'il est cependant possible d'en retrouver des traces indiscutables.

1° CHAINE DU SYMPATHIQUE CERVICAL

La chaîne du sympathique cervical présente à étudier trois ganglions désignés sous les noms de ganglions cervicaux supérieur, moyen et inférieur, réunis entre eux par le cordon intermédiaire. Bien que le ganglion moyen

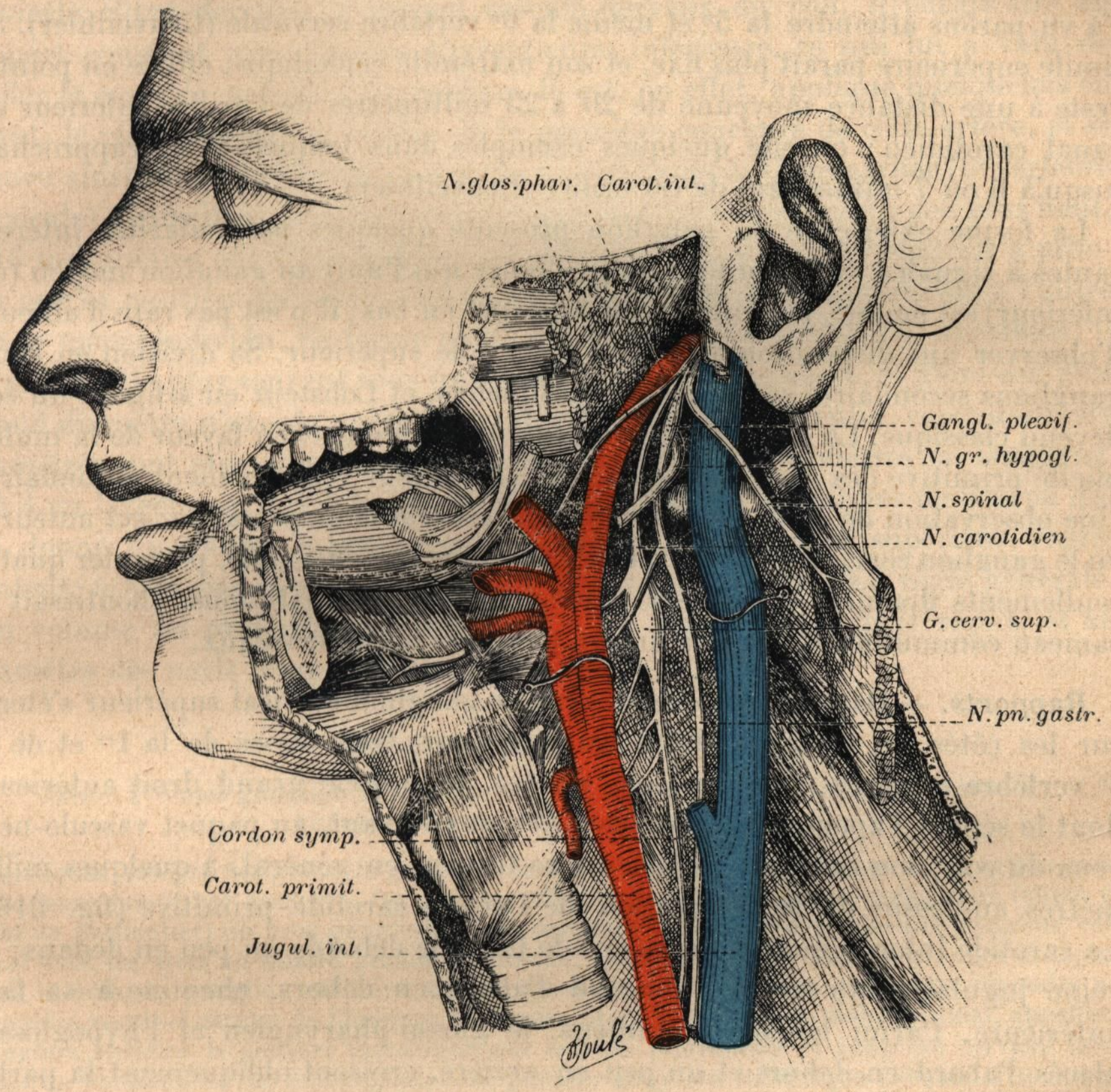

FIG. 616. — Ganglion cervical supérieur du sympathique.
(D'après une préparation de Buy.)

fasse souvent défaut, il est d'usage de considérer sa présence comme la règle, et de le décrire avec les deux autres. Contrairement à la description de quelques anatomistes, nous considérerons le sympathique comme ayant son origine au ganglion cervical supérieur; la portion intra-crânienne sera alors une dépendance périphérique de ce ganglion.

A. GANGLION CERVICAL SUPÉRIEUR

Syn. : Grand ganglion cervical; ganglion olivaire ou fusiforme; ganglion cervicale superius, Anat. Nom.

Situation, caractères extérieurs, dimensions. — Situé à la hauteur des apophyses transverses de la 2e et de la 3e vertèbre cervicale, le ganglion cervical supérieur est appliqué par une gaine lamelleuse contre l'aponévrose préverté-

brale (ou compris dans un dédoublement de celle-ci). Sa couleur gris rougeâtre ou grise le rend difficile à différencier du ganglion plexiforme du pneumogastrique. De forme variable, allongé, ovalaire ou fusiforme, il mesure 20 à à 25 millimètres de long, 5 à 8 millimètres de large, et 2 millimètres et demi d'épaisseur (Henle, Schwalbe). La longueur de 3 à 4 centimètres que lui attribue Luschka est tout à fait exceptionnelle. Dans la généralité des cas, il ne descend guère au-dessous de l'apophyse transverse de la 4e cervicale, mais on l'a vu parfois atteindre la 5e et même la 6e vertèbre cervicale (Cruveilhier). Sa limite supérieure paraît plus fixe, et son extrémité céphalique, effilée en pointe, reste à une distance moyenne de 20 à 25 millimètres de l'orifice inférieur du canal carotidien ; on cite quelques exemples dans lesquels il se rapprochait jusqu'à 6 ou 7 millimètres de cet orifice (Cruveilhier).

La forme extérieure du ganglion présente quelques particularités intéressantes à signaler. Si le cordon intermédiaire qui l'unit au ganglion moyen (ou inférieur) est double, le ganglion est bifurqué en bas ; il n'est pas rare d'ailleurs d'observer une disposition analogue à son pôle supérieur. Sa division en deux ganglions secondaires se rencontre quelquefois, et Lobstein en a figuré un cas devenu classique. La duplicité est un argument puissant en faveur de la multiplicité primitive des ganglions cervicaux, et de leur fusionnement secondaire. Une observation de Neubauer sur ce sujet est très démonstrative ; cet auteur a vu le ganglion cervical supérieur, fusiforme dans son ensemble, présenter quatre renflements distincts superposés ; à chacune de ces dilatations, aboutissait le rameau communicant issu des quatre premiers nerfs cervicaux.

Rapports. — Dans la majorité des cas, le ganglion cervical supérieur s'étend sur les côtés du pharynx entre les apophyses transverses de la 1re et de la 4e vertèbre cervicale. Il répond, en arrière, au muscle grand droit antérieur, dont le sépare l'aponévrose prévertébrale, et en avant, au paquet vasculo-nerveux du cou ; son extrémité inférieure se trouve, en général, à quelques millimètres au-dessus de la bifurcation de l'artère carotide primitive (fig. 616). La carotide interne monte au-devant de lui et le déborde un peu en dedans ; la veine jugulaire interne, qui descend d'abord en dehors, chemine à sa face antérieure. Parmi les nerfs crâniens, le glosso-pharyngien et l'hypoglosse, placés d'abord en dehors et un peu en arrière, croisent obliquement la partie supérieure du ganglion, au moment où ils s'insinuent entre la carotide et la jugulaire internes. Le pneumogastrique, dès sa sortie du crâne, se dirige vers la partie supéro-externe du ganglion cervical supérieur, le longe sur une faible étendue, puis se porte franchement en dedans, pour prendre part à la formation du paquet vasculo-nerveux du cou. L'extrémité inférieure du ganglion plexiforme correspond au tiers supérieur du ganglion cervical supérieur, et le nerf laryngé supérieur, à son origine, croise ce dernier dans son tiers inférieur. Les deux premières anses cervicales et le nerf spinal (branche externe) se trouvent un peu en dehors de lui.

B. GANGLION CERVICAL MOYEN

Syn. : Ganglion cervicale medium, Anat. Nom.

Malgré l'opinion de Valentin qui le considère comme un renflement normal du cordon sympathique, ce ganglion fait souvent défaut ; il est parfois rudi-

mentaire. Dans les cas d'absence, il est suppléé, au point de vue de l'origine des nerfs périphériques, tantôt par le cordon, tantôt par les deux autres ganglions cervicaux. On l'a vu représenté par deux petits amas ganglionnaires, ce qui est un nouvel argument en faveur de la métamérie primitive du sympathique cervical.

En général assez grêle, le ganglion cervical moyen répond en arrière au muscle long du cou dont les insertions le séparent de la 5e et de la 6e vertèbre cervicale. Situé derrière le paquet vasculo-nerveux du cou, il paraît être en rapport constant avec l'artère thyroïdienne inférieure, ce qui lui a valu de Haller le nom de ganglion thyroïdien. Il est, en effet, appliqué quelquefois en avant, le plus souvent en arrière de la première courbure de cette artère, et se trouve ainsi immédiatement au-dessus du tubercule de Chassaignac (6e vertèbre cervicale). Cruveilhier prétend l'avoir fréquemment rencontré un peu plus haut, à 16 millimètres environ au-dessus de la thyroïdienne, ce qui tendrait à prouver que sa position varie avec les sujets; elle diffère parfois d'un côté à l'autre sur le même individu. Sa forme et ses dimensions sont également variables; il se présente le plus souvent sous un aspect arrondi ou ovalaire, et alors son plus grand diamètre n'excède guère 0,5 centimètre. D'après Valentin, cependant, ses diamètres sont plus considérables, il mesure 2,5 à 3 millimètres en longueur, 3 à 4 en largeur, et 1,5 à 2 en épaisseur. Les figures classiques de Scarpa qui lui donne un volume à peu près égal à celui du ganglion supérieur, représentent, à n'en pas douter, des dispositions exceptionnelles. En règle générale, son volume est proportionnel au nombre des anastomoses qu'il reçoit, et au diamètre des nerfs périphériques qu'il émet.

C. GANGLION CERVICAL INFÉRIEUR

Syn. : Premier ganglion thoracique de Neubauer; ganglion vertébral d'Arnold; ganglion cervicale inferius, Anat. Nom.

Quelques auteurs désignent le ganglion cervical inférieur sous le nom de ganglion stellaire, sans doute par analogie. On sait, en effet, qu'il existe chez les carnassiers (chien et chat en particulier) un gros ganglion étoilé résultant de la fusion du dernier ganglion cervical avec les trois ou quatre premiers dorsaux. Ludwig et Thiry désignent, chez le lapin, sous le nom de ganglion stellaire, un ganglion cervical inférieur qui paraît répondre au ganglion cervical moyen de l'homme. C. Krause et de Cyon, chez le même animal, appellent ganglion stellaire le premier thoracique qui semble représenter le ganglion cervical inférieur de l'homme. — La dénomination de premier ganglion thoracique (Neubaüer) pourrait se justifier par la position qu'occupe le ganglion cervical inférieur sous le tubercule antérieur de la 7e cervicale, contre le col de la 1re côte. Il n'est pas rare, du reste, de le voir fusionné avec le 1er thoracique, ce qui paraît la règle chez un certain nombre de mammifères.

Situation, caractères extérieurs, dimensions. — De couleur grise ou gris rougeâtre, le ganglion cervical inférieur se présente avec une forme souvent irrégulière, quelquefois arrondie et plate, d'autres fois triangulaire ou étoilée. Il affecte fréquemment l'aspect d'une demi-lune dont la concavité regarde en haut et en avant, et embrasse l'artère sous-clavière soit en dehors, soit en dedans de l'origine de la vertébrale; dans quelques cas où cette apparence semi-lunaire est nettement marquée, la concavité s'applique sur le col de la 1re côte. En général, le volume du ganglion cervical inférieur est intermédiaire entre celui du ganglion supérieur et celui du ganglion moyen; sa longueur moyenne est de 6,5 à 7 mm. 5, et sa largeur de 3,5 à 4 mm. 5.

[*A. SOULIÉ.*]

Rapports. — Le ganglion cervical inférieur, très profondément situé à la base du cou, s'appuie par son extrémité supérieure contre le tubercule antérieur de la 7e cervicale dont le séparent les insertions inférieures du muscle long du cou : il repose, d'après Henle, sur l'articulation de la tête de la 1re côte avec le corps de la 1re vertèbre dorsale. L'aponévrose prévertébrable, très amincie à son niveau, lui constitue une mince gaine celluleuse. Il est à peu près entièrement caché par l'artère sous-clavière et par l'origine de la vertébrale qui le contourne en dedans et en haut, avant de s'enfoncer dans le trou transversaire de la 6e cervicale ; le 1er nerf dorsal, au moment où il passe sur le col de 1re côte, est immédiatement en dehors de lui. Les figures 293-94-95

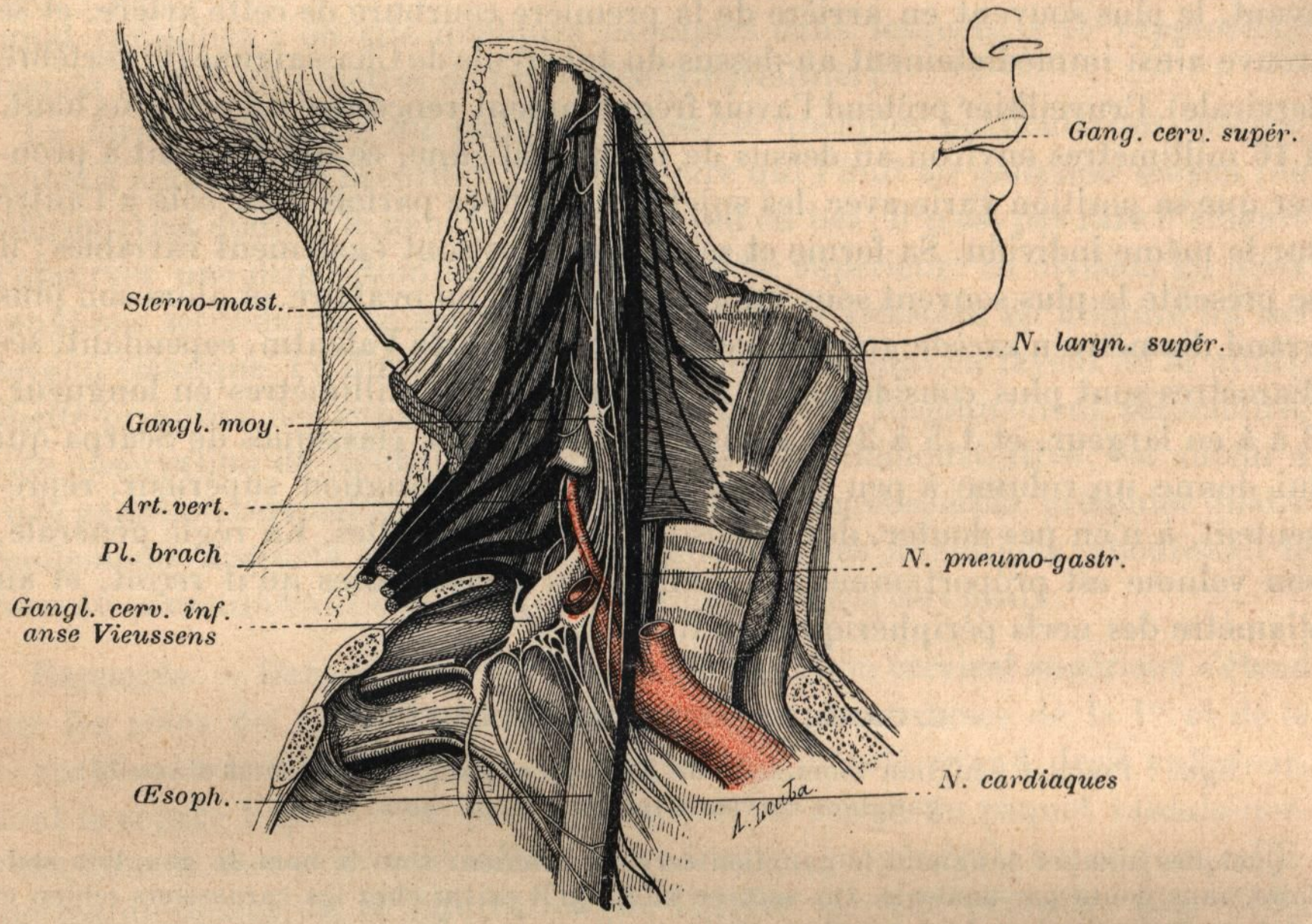

Fig. 617. — Sympathique cervical et origine des nerfs cardiaques. (D'après Sappey.)

du tome IV montrent sa situation sur le dôme pleural et ses rapports avec l'appareil suspenseur de la plèvre. Le ganglion y apparaît sur la 1re côte en dehors du muscle long du cou et en dedans du 8e nerf cervical ; il est logé dans une petite excavation creusée sur le sommet de la plèvre entre le ligament vertébro-pleural d'une part et le ligament costo-pleural ainsi que le muscle petit scalène d'autre part. L'artère intercostale supérieure et ses veines satellites cheminent à son côté externe, puis à sa partie inférieure (Voy. tome IV, p. 527).

En outre des trois ganglions cervicaux, on rencontre parfois sur le cordon du sympathique cervical, au point d'arrivée des rameaux communicants, ou au point de départ des nerfs périphériques, de petits ganglions surnuméraires ; ce sont les ganglions intermédiaires (Neubauer, Bock, etc.).

D. CORDON DU SYMPATHIQUE CERVICAL

En général, le cordon intermédiaire se présente sous l'aspect d'un petit tronc nerveux de 1 à 2 mm. 5 de diamètre qui descend à la face antérieure ou dans

un dédoublement de l'aponévrose prévertébrale, en arrière de la carotide, et en avant, d'abord du grand droit, puis entre ce muscle et le long du cou sur le bord externe duquel il se place définitivement. Le plus souvent simple, le sympathique cervical est parfois constitué par deux cordons distincts juxtaposés. Lorsqu'il existe un ganglion cervical moyen, il interrompt la chaîne qui unit le ganglion supérieur à l'inférieur. S'il est rare de voir certains rameaux communicants se porter vers lui, il donne fréquemment naissance à quelques nerfs périphériques. D'après Valentin, il envoie constamment des anastomoses au récurrent, au phrénique et à la branche descendante de l'hypoglosse.

L'extrémité inférieure du sympathique cervical montre, en général, une particularité à la description de laquelle s'attachent la plupart des auteurs. Un ou plusieurs filets se séparent du cordon cervical ou du ganglion moyen un peu au-dessus de la sous-clavière et passent en avant de cette artère pour venir se jeter dans le ganglion cervical inférieur, constituant ainsi une anse connue sous le nom d'anse de Vieussens (*ansa subclavia Vieussenii*, Anat. Nom.). Cette anse est située sur la sous-clavière, tantôt en dedans, tantôt en dehors, tantôt enfin contre l'artère vertébrale (Cruveilhier, Henle). Dans la planche XIII de la *Description anatomique des nerfs*, Vieussens a figuré cette anse nerveuse comme naissant un peu au-dessus du ganglion moyen et croisant l'artère sous-clavière en dedans de l'origine de la vertébrale et du nerf cardiaque inférieur; elle aboutit au 1er ganglion thoracique et émet un petit ramuscule qui se perd dans les parois de la jugulaire interne. Schwalbe interprète l'anse de Vieussens comme un dédoublement du cordon cervical dont le rameau le plus court et le plus fort reste postérieur, c'est-à-dire parcourt le trajet normal du sympathique.

2° BRANCHES ANASTOMOTIQUES ET RAMEAUX COMMUNICANTS

Nous avons vu (p. 1075) que les rameaux communicants renferment des fibres afférentes et efférentes; or, comme les branches anastomotiques entre les nerfs crâniens et le sympathique contiennent également des fibres afférentes et efférentes, il nous a paru rationnel de les rapprocher sinon de les assimiler aux rameaux communicants. Nous allons donc étudier successivement : A. Les branches anastomotiques avec les nerfs crâniens; B. les rameaux communicants.

A. BRANCHES ANASTOMOTIQUES AVEC LES NERFS CRANIENS

Ces branches unissent le sympathique : 1° au moteur oculaire externe; 2° au trijumeau; 3° au glosso-pharyngien; 4° au pneumo-gastrique; 5° au spinal; 6° au grand hypoglosse.

1° **Anastomose avec le moteur externe.** — Elle se fait par l'intermédiaire de deux filets issus du plexus caverneux avec lequel nous les étudierons.

2° **Anastomoses avec le trijumeau.** — Ces anastomoses sont multiples, et unissent le sympathique à chacune des branches du trijumeau soit directement, soit par l'intermédiaire des ganglions annexés à ces branches. L'union avec la branche ophtalmique est formée par trois ou quatre rameaux venant du plexus caverneux; le ganglion ophtalmique reçoit en outre une racine sympathique de même origine. Un filet sympathique connu sous le nom de filet carotidien du nerf vidien se rend au ganglion de Meckel annexé au nerf maxillaire supérieur, tandis que le ganglion otique, placé sur le trajet du nerf maxillaire inférieur, est uni au sympathique par plusieurs petits rameaux. Enfin, le plexus caverneux envoie presque constamment deux ou trois filets au ganglion de Gasser.

[*A. SOULIÉ.*]

3° **Anastomoses avec le glosso-pharyngien.** — La première de ces anastomoses, considérée comme une branche efférente du ganglion cervical supérieur, pénètre dans le canal carotidien, et s'unit au rameau de Jacobson; l'autre est représentée par un filet unissant le ganglion d'Andersch au nerf carotidien émané du ganglion cervical supérieur.

4° **Anastomose avec le pneumogastrique.** — Trois ou quatre rameaux très grêles et très courts, à direction ascendante ou descendante, se portent, de dehors en dedans et d'arrière en avant, du ganglion cervical supérieur vers le ganglion plexiforme ou vers le tronc du pneumogastrique.

5° **Anastomose avec le spinal.** — Constante chez le cheval (Pieschel), cette anastomose manque souvent chez l'homme; elle passe derrière l'hypoglosse et se dirige du spinal vers le cordon du sympathique cervical, ou vers le rameau carotidien (Bourgery).

6° **Anastomose avec le grand hypoglosse.** — Elle se porte du ganglion cervical supérieur vers l'hypoglosse, au point où ce nerf contourne le ganglion; quelquefois, elle existe entre l'hypoglosse et le rameau carotidien. On observe toujours, entre le sympathique et le nerf de la XIIe paire, un échange de fibres très net qui avait été bien vu par Valentin.

B. RAMEAUX COMMUNICANTS

Les rameaux communicants des huit paires cervicales se comportent d'une manière variable suivant les sujets; leur disposition et leur trajet dépendent du nombre des ganglions cervicaux. Ils naissent, soit des branches antérieures des nerfs cervicaux, soit des anses cervicales situées en dehors du cordon sympathique, et se dirigent d'arrière en avant, de dehors en dedans, et, d'après leur situation, de haut en bas ou de bas en haut. Les relations suivantes, qu'ils affectent avec les ganglions sympathiques, peuvent être considérées comme la règle. Le ganglion cervical supérieur reçoit des quatre premières anses cervicales, ou des paires rachidiennes qui les forment quatre ou quelquefois cinq rameaux communicants, qui abordent le ganglion par sa face postérieure. Le premier a un trajet descendant, le second transversal; quant aux autres ils prennent une direction ascendante. Le ganglion moyen reçoit deux, et, lorsqu'il est très volumineux, trois rameaux communicants émanés des 5e, 6e et 7e paires cervicales; celui de la 5e est descendant, le ou les deux autres sont ascendants. Le ganglion inférieur est relié aux 7e et 8e nerfs cervicaux par deux rameaux descendants et au 1er nerf dorsal par un rameau ascendant.

En général, chaque rameau communicant abandonne le nerf rachidien au moment où il sort du trou de conjugaison, croise le muscle intertransversaire antérieur, et s'insinue sous l'aponévrose prévertébrale pour arriver à sa destination définitive. Les quatre premiers passent en avant du grand droit, les cinq autres en avant du long du cou. Le premier se détache de l'anse de l'atlas, ou quelquefois de l'anastomose entre le 1er nerf cervical et le grand hypoglosse; il descend sur la face antérieure du grand droit, traverse l'aponévrose prévertébrale et aborde le ganglion supérieur près de son extrémité céphalique. Le deuxième naît souvent de l'anse de l'axis, contourne successivement le premier muscle intertransversaire, le grand droit antérieur et le fais-

ceau supérieur du long du cou; le troisième tire son origine de la 3e anse cervicale et parfois du phrénique (Valentin, Henle), et présente une disposition analogue. Les autres n'offrent rien de particulier à signaler. Leur longueur dépend naturellement de leur point d'origine et surtout de leur direction; aussi ceux qui proviennent des 2e, 7e et 8e nerfs cervicaux, et dont la direction est à peu près transversale, sont-ils les plus courts; mais lorsqu'il existe un ganglion moyen, c'est le rameau émané du 6e cervical dont la longueur est la plus faible. Presque toujours, le rameau communicant est un filet unique, et lorsqu'il est double, ce qui est très rare dans la région cervicale, sa division ne correspond pas au rameau gris et au rameau blanc.

3° DISTRIBUTION PÉRIPHÉRIQUE DU SYMPATHIQUE CERVICAL

Les branches périphériques du sympathique cervical se détachent presque toutes de la chaîne au niveau des ganglions; aussi, étudierons-nous successivement les branches fournies par chacun des ganglions cervicaux. Toutefois, nous ferons précéder cette étude de la description du rameau ou nerf carotidien que certains auteurs (Henle, Schwalbe) décrivent comme portion céphalique du sympathique, et que les classiques français considèrent comme un rameau intracrânien du ganglion cervical supérieur. Nous allons donc examiner : A. le rameau carotidien ; B. les branches émanées de chacun des ganglions cervicaux ; et, enfin, C. le plexus cardiaque formé en grande partie par les rameaux périphériques du sympathique cervical.

A. RAMEAU CAROTIDIEN OU SUPÉRIEUR (Cruveilhier, Sappey).

Syn. : Nerf carotidien interne, Meckel, Henle, Schwalbe;
nervus caroticus internus, Anat. Nom.

Le rameau carotidien, sensiblement plus volumineux qu'aucune autre branche du ganglion cervical supérieur, est de consistance gélatineuse, et d'une couleur gris rougeâtre; il a été longtemps considéré comme l'origine céphalique du grand sympathique. Au XVIIe siècle, Winslow se bornait à décrire les relations du nerf carotidien avec le moteur oculaire externe, et c'est vers 1750 que J.-F. Meckel précisait ses rapports avec les principaux nerfs crâniens. Depuis, un grand nombre d'anatomistes ont apporté leur part contributive à l'étude de ce nerf, dont le trajet et les ramifications sont aujourd'hui connus dans leurs moindres détails. D'après les idées actuellement admises, le nerf carotidien amène au ganglion cervical supérieur des fibres centrifuges provenant des nerfs crâniens avec lesquels il est en relation, et leur fournit des filets sympathiques; ces derniers sont plus particulièrement des fibres vaso-motrices pour les branches de l'artère carotide interne, et des fibres motrices destinées à la musculature intrinsèque de l'œil.

Situation et rapports. — Dès son origine, le nerf carotidien prend une direction ascendante, parallèle à la carotide interne derrière laquelle il se place, et chemine contre l'aponévrose prévertébrale qui le sépare du petit droit antérieur. L'artère pharyngienne inférieure monte à son côté interne, tandis que les nerfs mixtes qui sortent par le trou déchiré postérieur ainsi que la veine jugulaire interne se trouvent placés en dehors de lui. Il arrive alors contre la face postérieure de la carotide interne, à l'orifice inférieur du canal carotidien,

au niveau duquel il se divise en deux rameaux : l'un externe et supérieur, l'autre interne et inférieur; ces deux rameaux s'envoient à la périphérie de l'artère des anastomoses multiples dont l'ensemble constitue un riche plexus nerveux, le *plexus carotidien*. Du plexus ou de ses deux branches originelles, naissent une série de filets secondaires dont la plupart se portent vers les nerfs crâniens. Les anatomistes du commencement du siècle décrivaient au plexus carotidien deux ganglions, l'un inférieur, ganglion de Schmiedel, l'autre supérieur, ganglion de Laumonnier; mais les dissections minutieuses d'Arnold et les nombreuses dissociations de Henle ont montré qu'il s'agissait d'entrelacements de fibres, plus épais aux points nodaux, et que jamais on n'y rencontrait de cellules ganglionnaires : ce sont donc des *ganglions illusoires* analogues à ceux décrits par Valentin sur le trajet des nerfs crâniens et rachidiens.

Distribution. — La branche externe du nerf carotidien, la plus volumineuse, passe en arrière, puis au-dessus de la carotide interne, et fournit plus spécialement le filet anastomotique avec le rameau de Jacobson, et les racines sympathiques du ganglion otique et du ganglion de Meckel; la branche interne paraît surtout participer à la formation du plexus carotidien. Nous allons passer en revue les rameaux qui proviennent de chacune de ces branches.

1° **Branche externe**. — Cette branche, avant de se perdre dans le plexus carotidien, donne quatre rameaux principaux, qui sont : *a*) le nerf carotico-tympanique; *b*) le filet carotidien du nerf vidien; *c*) le filet anastomotique avec e grand nerf pétreux profond : *d*) le filet innominé.

a) ***Nerf carotico-tympanique***, ou filet anastomotique avec le rameau de Jacobson. — Bien décrit pour la première fois par Schmiedel, ce filet, très grêle, abandonne la branche externe au sommet du premier coude de la carotide; il pénètre aussitôt dans le canal carotico-tympanique, qu'il parcourt dans toute sa longueur. Arrivé dans la cavité de l'oreille moyenne, au-dessous du promontoire, il s'anastomose avec le rameau de Jacobson (Voy. N. glosso-pharyngien). Au point où le nerf carotico-tympanique se sépare de la branche externe, on aperçoit un petit renflement désigné par Valentin sous le nom de ganglion carotidien inférieur; celui-ci ne saurait être regardé comme un ganglion, puisque, de l'aveu même de cet auteur, il ne contient aucune cellule nerveuse, c'est encore un ganglion illusoire.

b) ***Filet carotidien du nerf vidien*** (Sappey), ou filet anastomotique avec le ganglion sphéno-palatin. — C'est le rameau le plus volumineux qu'envoie la branche externe; aussi fut-il considéré par J. F. Meckel qui l'a, le premier, signalé, comme l'origine céphalique du grand sympathique. Il naît, soit de la branche externe, soit du plexus carotidien, soit encore de la réunion des petits filets issus des branches externe et interne (Henle) à l'extrémité supérieure du canal carotidien, contre la deuxième courbure de la carotide interne. Il traverse aussitôt le tissu fibreux qui ferme le trou déchiré antérieur et va s'unir, à l'orifice postérieur du canal vidien, avec le grand nerf pétreux superficiel (Voy. N. facial), pour former le nerf vidien qui se porte vers l'angle postérieur du ganglion sphéno-palatin. D'après Arnold, ce filet donnerait, chez le veau, quel-

ques fibres au ganglion géniculé par l'intermédiaire du grand pétreux superficiel. Le ganglion de Meckel reçoit, indépendamment du filet carotidien, quelques fins ramuscules détachés du plexus carotidien (Randucio, 1863). Enfin le filet carotidien, selon Valentin, serait uni par un filet anastomotique à la branche interne et supérieure du rameau de Jacobson (plexus tympanique).

c) **Filet anastomotique** avec le grand nerf pétreux profond. — Décrit par Arnold, puis par Pieschel, ce filet quitte la branche externe ou le plexus carotidien entre l'orifice supérieur du canal carotidien, et la partie osseuse de la trompe d'Eustache. Il va s'unir au rameau profond du nerf vidien contre l'hiatus de Fallope; la plupart des auteurs supposent qu'il fournit des fibres sympathiques au facial.

d) **Filet innominé**. — Celui-ci représente la continuation de la branche externe. En effet, le plexus carotidien paraît cesser à l'orifice intracrânien du canal carotidien, et l'on ne retrouve plus au delà, sur la carotide, qu'un tout petit rameau qui passe dans la paroi du sinus caverneux d'où il envoie un ou plusieurs filets d'union au moteur oculaire externe. Ces filets, contrairement à l'opinion admise par la plupart des auteurs, renferment à la fois des fibres sympathiques pour le moteur oculaire commun, et des fibres issues de ce nerf pour le ganglion cervical supérieur. Après avoir fourni cette anastomose, le filet innominé s'étale sur la carotide interne, à l'intérieur du sinus caverneux, en une série de filaments plexiformes qui, avec l'adjonction de filets similaires émanés de la branche interne, forment le *plexus caverneux*.

2° **Branche interne**. — Moins volumineuse que l'externe, la branche interne se sépare du nerf carotidien à quelques millimètres au-dessus du ganglion cervical supérieur. D'abord dirigée en haut et en avant, elle vient bientôt s'accoler à la face interne de la carotide, un peu au-dessous de la première courbure de ce vaisseau, et tout près de son entrée dans le canal carotidien. Elle se résout presque aussitôt en une série de filets secondaires qui participent, avec les filets similaires de la branche externe, à la constitution du plexus carotidien. Au niveau de l'orifice supérieur du canal carotidien, la branche interne, comme l'externe, se reconstitue avant de pénétrer dans le sinus caverneux où elle forme, avec le filet innominé de la branche externe, le *plexus caverneux*; ce dernier fournit à son tour des plexus secondaires destinés aux collatérales de la carotide interne et à l'artère ophtalmique.

Le *plexus caverneux*, très fin et très délicat, est constitué par un réseau de minces filets mous, gris ou gris rougeâtre, entremêlés de vaisseaux, d'où le nom de plexus nervoso-artériel que lui a donné Walter; il accompagne la carotide interne dans le sinus caverneux et paraît sensiblement plus riche à la partie postérieure qu'à la partie antérieure. Les nœuds du réseau nerveux présentent de petits renflements, décrits parfois comme ganglions (ganglions caverneux de C. Krause), mais il ne faut voir là que des entrelacements de fibres totalement dépourvues de cellules nerveuses (ganglions illusoires). Tandis que la branche externe forme surtout le plexus carotidien, c'est la branche interne qui constitue presque seule le plexus caverneux.

Les rameaux périphériques émanés de la branche interne ou du plexus caverneux sont au nombre de neuf; ce sont d'arrière en avant :

[*A. SOULIÉ*.]

a) ***Les rameaux anastomotiques avec le moteur oculaire externe.*** — Ces rameaux naissent du plexus caverneux et vont s'unir isolément, ou après s'être réunis en un tronc unique (Cruveilhier), avec le moteur oculaire externe, au point où ce nerf s'enfonce dans la paroi externe du sinus caverneux. Cruveilhier a compté, dans un cas, trois rameaux anastomotiques qui se fusionnaient en un ganglion, duquel provenaient les rameaux vasculaires (Voy. plus bas, *f*).

b) ***Le rameau anastomotique avec le moteur oculaire commun.*** — Situé au-dessus des précédents, et long à peine de quelques millimètres, il se détache de la partie antéro-externe du plexus caverneux, et se jette presque aussitôt dans la paroi du sinus sur le tronc du moteur commun, avant la subdivision de ce nerf et avant son passage à travers la fente sphénoïdale. Décrit tout d'abord par J. Cloquet et par Langenbeck, ce rameau a été retrouvé par la plupart des anatomistes; Rosenthal l'a vu naître des rameaux précédents.

c) ***Le rameau anastomotique avec le pathétique.*** — Ce rameau, observé par Pauli (1833) et par Bidder (1836), n'a pu être retrouvé par Luschka malgré de nombreuses et patientes recherches; il est très grêle et fait assez souvent défaut.

d) ***Les rameaux anastomotiques avec le ganglion de Gasser ou avec le nerf ophtalmique.*** — Ces rameaux sont en nombre variable; ils se portent, les uns en dehors et en arrière vers la fossette de Meckel où ils abordent le ganglion par sa partie supérieure et antérieure, les autres en haut et en avant dans la paroi du sinus caverneux où ils s'unissent à l'ophtalmique. Les filets destinés à l'ophtalmique cheminent parallèlement au nerf moteur oculaire externe et au-dessous de lui.

Une anastomose entre le plexus caverneux et le nerf trijumeau a été figurée par Langenbeck, observée par Cruveilhier et par Rosenthal (1878) chez l'homme, par Arnold chez le veau, et par Pieschel chez le cheval. On a également décrit des filets sympathiques qui se rendraient directement au nerf maxillaire supérieur (Laumonnier), et au nerf maxillaire inférieur (Schmiedel); ces filets sont niés par Sappey qui a vainement essayé de les retrouver. Il est cependant permis de supposer qu'ils sont représentés par certaines fibres qui passent du plexus caverneux dans le ganglion de Gasser. D'ailleurs, la présence de fibres sympathiques dans le trijumeau a été démontrée expérimentalement par Morat; chez certains mammifères, ces filets constituent un tronc assez volumineux et renferment les fibres irido-dilatatrices, ainsi que les nerfs vaso-moteurs et les nerfs sécrétoires de la face.

e) ***Le rameau anastomotique avec le ganglion ophtalmique.*** — C'est la racine sympathique du ganglion ciliaire, et c'est par elle que passent les fibres irido-dilatatrices (Balogh, 1861, et Œhl, 1862). Représenté le plus souvent par un filet unique qui chemine entre le moteur oculaire commun et l'ophtalmique de Willis, ce fin rameau, figuré par Bock et par Arnold, longe le côté externe du nerf optique et aboutit au ganglion ophtalmique tantôt directement, tantôt en se fusionnant avec la racine sensitive qui provient du rameau nasal (Voy. N. ophtalmique).

f) ***Les rameaux vasculaires.*** — Chacune des collatérales de la carotide interne reçoit du plexus caverneux un ou plusieurs filets qui forment autour d'elles de

riches plexus aux mailles si ténues qu'elles ne sont parfois démontrables que par l'examen microscopique. Les plexus les plus volumineux accompagnent la cérébrale antérieure, la cérébrale moyenne (Arnold, Bourgery) et la communicante antérieure; C. Krause a nettement observé le plexus de l'ophtalmique dont Sappey a pu suivre les ramifications le long des principales collatérales de cette artère.

g) **Les rameaux hypophysaires ou sus-sphénoïdaux** (Chaussier). — Tour à tour observés par Fontana, par Cloquet et par Bourgery, niés par Arnold et par Cruveilhier, ils ont été minutieusement décrits par Henle qui a pu les suivre sur des préparations microscopiques jusque dans le lobe antérieur de l'hypophyse. Nous rappellerons à ce propos que quelques auteurs ont considéré cet organe comme un ganglion sympathique, qu'ils appellent le *ganglion pituitaire*.

h) **Les rameaux sphénoïdaux** (Valentin). — D'après Valentin, on voit se détacher de la partie interne du plexus caverneux, quatre à six filets très grêles qui se dirigent en dedans; les uns paraissent se terminer dans la dure-mère qui revêt le corps du sphénoïde, tandis que les autres traversent par de petits trous particuliers les parois osseuses et « parviennent vraisemblablement à la muqueuse du sinus sphénoïdal » (Valentin).

i) **Les rameaux de la gouttière basilaire.** — Au nombre de deux ou trois, ces rameaux naissent de la partie postéro-interne du plexus caverneux, se dirigent en arrière et en dedans vers le dos de la selle turcique, et se distribuent dans la dure-mère en formant des arcades transversales. Ils ont été signalés par Warenhapp en 1831, et minutieusement décrits par Hirschfeld (1845) sous le nom de filets méningiens.

Arnold avait observé des filets sympathiques destinés à la tente du cervelet qui forment de fins plexus avec les petits rameaux émanés du pathétique et du trijumeau (Voy. ces nerfs). Ce sont les rameaux récurrents de la tente du cervelet dont les fibres sympathiques naissent tantôt de la branche interne, tantôt de la branche externe du nerf carotidien, tantôt des deux à la fois.

Les filets sympathiques intracrâniens, provenant de chaque côté du corps, s'anastomosent le long de la communicante antérieure, au niveau de l'hypophyse et dans le tissu dural de la gouttière basilaire; cette dernière voie anastomotique est des plus importantes, car les filets qui accompagnent le tronc basilaire viennent également y aboutir.

B. BRANCHES DE DISTRIBUTION ÉMANÉES DES GANGLIONS SYMPATHIQUES CERVICAUX

Nous les grouperons d'après leur origine en : 1° branches émanées du ganglion cervical supérieur; 2° branches émanées du ganglion cervical moyen; 3° branches émanées du ganglion cervical inférieur.

1° Branches émanées du ganglion cervical supérieur. — Il est d'usage de regarder le ganglion cervical supérieur comme un centre autour duquel rayonnent dans tous les sens des branches nerveuses que l'on range, pour la commodité de la description, en six groupes : *a*) branches supérieures, ou ana-

[*A. SOULIÉ.*]

stomotiques avec les nerfs crâniens; *b*) branches externes, ou rameaux communicants des nerfs cervicaux; *c*) branche inférieure simple ou double représentée par le cordon du sympathique; *d*) branches antérieures, ou vasculaires; *e*) branches postérieures, ou musculaires et osseuses; *f*) branches internes ou viscérales destinées aux organes du cou et au cœur.

a) ***Branches supérieures ou anastomotiques avec les nerfs crâniens.*** — Elles forment deux troncs principaux :

α) **Le nerf carotidien** que nous venons d'étudier (Voy. p. 1084);

β) **Le nerf jugulaire** qui résulte de la réunion des anastomoses entre le sympathique et les nerfs crâniens passant par le trou déchiré postérieur. Les descriptions de ces filets anastomotiques varient avec les auteurs, et Cruveilhier les range parmi les branches antérieures; pour cet anatomiste et pour Henle, il existe deux ordres de filets anastomotiques. Les uns, faciles à voir, ont leur origine à la partie antéro-supérieure du ganglion cervical supérieur et se portent vers le glosso-pharyngien, le pneumogastrique et le grand hypoglosse, auxquels ils s'unissent à leur sortie du tronc déchiré postérieur; ces filets naissent fréquemment du nerf carotidien. Les autres, très grêles et difficiles à disséquer, ont été considérés par Arnold comme naissant d'un seul tronc, le *nerf jugulaire*. Ce nerf monte vers le trou déchiré postérieur, en passant derrière la carotide interne; à la base du crâne, il se bifurque en deux filets dont l'un se porte directement en arrière vers le ganglion d'Andersch du glosso-pharyngien, tandis que l'autre aboutit plus en dehors au ganglion jugulaire du pneumogastrique. Ce nerf jugulaire, de coloration grisâtre, paraît surtout constitué par des fibres sympathiques dont la majeure partie est destinée au glosso-pharyngien et au pneumogastrique.

b) ***Branches externes*** ou rameaux communicants. — Elles ont été décrites page 1083.

c) ***Branche inférieure.*** — Elle est représentée par le cordon du sympathique cervical. L'usage de l'assimiler à une branche du ganglion supérieur, admis par la plupart des auteurs, nous paraît n'avoir plus sa raison d'être, aussi a-t-elle été étudiée avec la chaîne du sympathique cervical.

d) ***Branches antérieures ou vasculaires.*** — Les branches vasculaires sont constituées par un petit nombre (2 à 6) de filets gris qui naissent en général de la partie antéro-interne du ganglion supérieur, quelquefois d'un tronc commun avec les branches internes ou viscérales. Ces filets descendent ensuite soit isolément, soit fusionnés en deux ou trois troncs, soit encore anastomosés en plexus, jusque dans l'angle de bifurcation de la carotide primitive où, après avoir reçu un ou deux rameaux anastomotiques du glosso-pharyngien et du pneumogastrique (ou du laryngé supérieur), ils forment autour de l'origine des carotides interne et externe un très riche plexus nerveux, le *plexus intercarotidien* (Arnold). Ce plexus s'étale sur la portion initiale de la carotide externe et reste particulièrement dense jusqu'à l'origine de l'artère occipitale (Schwalbe). On rencontre aux nœuds du réseau de petits renflements sur la nature desquels nous avons déjà eu l'occasion de nous expliquer; toutefois, dans l'angle même de division de la carotide primitive et un peu en arrière (corpuscule rétro-carotidien, Rieffel, 1892), il existe, d'une manière à peu près constante, une petite masse gangliforme,

signalée tout d'abord par Haller et Andersch, connue depuis Mayer et Arnold sous le nom *ganglion carotidien*. Quelques auteurs ont voulu lui attribuer un rôle particulier, et l'ont appelé glande carotidienne; mais il est admis aujourd'hui, par la grande majorité des anatomistes, que ce ganglion est constitué par un plexus vasculaire à mailles serrées et nombreuses entre lesquelles serpentent de nombreux nerfs. L'existence de cellules nerveuses dans ce prétendu ganglion est loin d'être démontrée, et son origine mésodermique est un argument de plus contre leur existence. Le ganglion ne repose pas exactement dans l'angle de bifurcation de la carotide primitive, mais en est distant d'environ 5 à 7 millimètres. Sa longueur varie de 5 à 6 millimètres et sa plus grande largeur ne dépasse guère 4 millimètres; sa forme, en général ovoïde, se modifie avec les sujets, sa couleur est le plus souvent gris rougeâtre.

Distribution. — Le plexus inter-carotidien que quelques auteurs (Quain, Anat. Nom.) appellent encore plexus carotidien externe, envoie une série de plexus secondaires sur les collatérales de la carotide externe; les fibres constitutives de ces plexus sont pour la plupart vaso-motrices, mais quelques-unes sont très probablement sécrétoires.

Ces plexus sont :

1° Le *plexus thyroïdien supérieur*, qui embrasse l'artère thyroïdienne supérieure et qui parvient le long de ce vaisseau jusqu'à l'extrémité supérieure du corps thyroïde dans lequel il pénètre en apportant à cet organe des filets vasculaires et sécrétoires; quelques rameaux arrivent au larynx en suivant les artères laryngées. On a décrit, sur le trajet du plexus thyroïdien, un ou plusieurs pseudo-ganglions thyroïdiens. Morat (1897), qui s'est occupé des relations du sympathique avec la glande thyroïde, a montré que l'excitation du sympathique cervical amène la vaso-constriction des vaisseaux du corps thyroïde, et que l'excitation du sympathique thoracique produit leur vaso-dilatation par action inhibitrice; les vaso-constricteurs accompagnent l'artère thyroïdienne supérieure, et les vaso-dilatateurs cheminent le long de la thyroïdienne inférieure.

2° Le *plexus de la carotide externe* entoure ce vaisseau jusqu'à sa division en branches terminales le long desquelles il se continue en plexus de la temporale superficielle et de la maxillaire interne. Les collatérales de ces dernières sont elles-mênes pourvues de fins réseaux plexiformes, et celui de la méningée moyenne, particulièrement riche, donne à la dure-mère de nombreux rameaux bien étudiés par Jacques (*Journal de l'Anatomie*, 1895). On sait, depuis Arnold, que le plexus de la méningée moyenne envoie au ganglion otique des fibres constituant la racine sympathique (3e nerf pétreux des anciens anatomistes), et que ce ganglion reçoit également des fibres sympathiques par le plexus de l'artère tympanique. Le plexus de la maxillaire interne, au moment où cette artère contourne le col du condyle, s'unit au nerf auriculo-temporal par une ou deux fines anastomoses. Depuis Scarpa on décrit, sous le nom de *ganglion temporal*, à la face externe du plexus de la carotide externe, et tout près de l'origine de l'auriculaire postérieure, un petit renflement gangliforme de 1,5 à 2 millimètres de long, auquel le rameau du facial destiné aux muscles styliens envoie un filet très grêle; Henle a émis l'opinion que ce ganglion jouait, par rapport à la glande parotide, le même rôle que le ganglion sous-maxillaire vis-à-vis de la glande du même nom.

3° Le *plexus lingual* entoure l'artère linguale et ses ramifications; près de l'origine de cette artère, Valentin a décrit un ganglion mou de 1 mm. 2 de diamètre, le ganglion lingual. Remak a observé sur toute l'étendue du plexus une série de petits renflements gangliformes.

4° Le *plexus facial* s'étend sur l'artère faciale, donne de fins ramuscules à la glande sous-maxillaire, et, par l'intermédiaire du plexus de la sous-mentale, il fournit la racine sympathique du ganglion sous-maxillaire. La plupart de ces filets sont des nerfs vaso-constricteurs ou des nerfs sécrétoires, comme l'ont montré les recherches de Cl. Bernard, de Vulpian, et de leurs élèves.

5° Le *plexus de la pharyngienne ascendante*, mis en doute par Sappey, a été minutieusement décrit par Valentin. D'après cet auteur, on rencontrerait toujours sur ce plexus à 1,5 ou 2 centimètres de l'origine de l'artère, un petit renflement ganglionnaire d'environ 2 millimètres : c'est le ganglion pharyngien.

6° Le *plexus de l'auriculaire postérieure* monte le long de cette artère et, d'après J.-F. Meckel, reçoit, un peu au-dessous de l'oreille, un filet anastomotique du facial.

7° Le *plexus de l'occipitale* peut être suivi sans trop de difficultés jusqu'au point où cette artère traverse l'aponévrose d'insertion du trapèze; dès lors, le microscope seul permet de constater l'existence de fines fibrilles nerveuses sur les nombreuses branches de division de ce vaisseau. Le plexus de l'occipitale et celui de la temporale superficielle, unis très probablement au niveau des anastomoses artérielles, fournissent, ainsi que l'a démontré Cl. Bernard sur le lapin, les vaso-moteurs de la paroi crânienne.

On considère actuellement le système vaso-moteur intracrânien comme provenant du plexus de la carotide interne, et le système extra-crânien comme dérivé des plexus de la carotide externe. Tous ces nerfs vaso-moteurs n'ont pas leur centre dans le ganglion cervical supérieur, mais dans la région inférieure de la moelle cervicale; c'est donc par les rameaux communicants des paires cervicales que passent les fibres médullaires ascendantes qui règlent la vascularisation de la tête.

e) **Branches postérieures ou musculaires et osseuses.** — Ces branches ont été bien décrites par Cruveilhier ; elles se dirigent directement en arrière à travers l'aponévrose prévertébrale, et aboutissent aux muscles fléchisseurs de la tête, ainsi qu'aux ligaments et aux corps des trois premières vertèbres cervicales. Avec Cruveilhier, nous distinguerons des filets musculaires et des filets osseux :

1° *Les filets musculaires*, très fins, d'abord dirigés en dedans puis en arrière, vont se perdre dans les muscles grand droit antérieur et long du cou ; ce sont plus probablement des nerfs vaso-moteurs ou des nerfs en relation avec le sens musculaire que des filets moteurs véritables.

2° *Les filets osseux* passent souvent entre les fibres des muscles prévertébraux pour aboutir au ligament vertébral antérieur commun et au corps des vertèbres; ces filets, évidemment destinés aux vaisseaux de la substance osseuse, rappellent, à la surface de la vertèbre, la disposition du nerf sinu-vertébral dans le canal rachidien. D'après Cunninghan (1873), ces branches osseuses n'auraient pas été signalées; cependant leur description est tout entière dans Cruveilhier. Valentin a décrit, en outre, quatre ou cinq filets qui se portent vers le nerf sous-occipital, avec lequel ils s'unissent à son émergence rachidienne ; ce sont, sans doute, des filets vaso-moteurs.

f) **Branches internes ou viscérales.** — Elles sont destinées à certains organes du cou et au cœur; obliques en bas et en dedans, elles s'étalent sur l'aponévrose prévertébrale derrière le pneumogastrique et la carotide interne. Toutes ces branches participent à la formation des plexus viscéraux du cou dérivés du nerf vague. Ce sont, de haut en bas :

α) *Les branches ou rameaux pharyngiens* dont le nombre est variable, et qui s'unissent à des filets du glosso-pharyngien et du pneumogastrique pour constituer le plexus pharyngien. D'après Henle et Schwalbe, de ces branches pharyngiennes se détachent quelques fins rameaux vasculaires pour le plexus de la carotide externe.

β) *Les branches ou rameaux laryngés* qui descendent derrière la carotide pour aller s'anastomoser avec des filets issus du laryngé supérieur et du laryngé externe, et former le riche *plexus laryngé* de Haller duquel émanent de fins ramuscules vasculaires pour l'œsophage et pour le corps thyroïde. Huguier a signalé un filet spécial provenant du plexus laryngé, qui s'unit au nerf récurrent sur le bord inférieur du cartilage cricoïde.

γ) *Les branches ou rameaux œsophagiens*, en général très grêles, qui

tirent fréquemment leur origine des rameaux laryngés, et plus rarement du ganglion cervical supérieur. Elles aboutissent au plexus œsophagien du pneumogastrique vers la partie supérieure de l'œsophage.

δ) *Les branches ou rameaux cardiaques*, qui forment le nerf cardiaque supérieur. Elles seront étudiées ultérieurement avec tous les nerfs du sympathique qui prennent part à la constitution du plexus cardiaque.

2° **Branches de distribution du ganglion cervical moyen.** — Lorsque le ganglion cervical moyen est bien développé, il émet deux ordres de branches, les unes externes, les autres internes.

a) ***Les branches externes*** ne sont autre chose que les rameaux communicants des 4e et 5e nerfs cervicaux; d'après Cruveilhier, le filet issu du 4e naît souvent de la racine du phrénique. En général, ces rameaux contournent les muscles intertransversaires antérieurs et passent en dehors de l'artère vertébrale; quelquefois, ils apparaissent entre les fibres les plus externes du long du cou.

b) ***Les branches internes*** se divisent en : α) filets vasculaires, β) filets anastomotiques, γ) filet cardiaque ou grand nerf cardiaque de Scarpa.

α) *Les filets vasculaires* se perdent dans les parois de la carotide primitive, ou forment le long de la thyroïdienne inférieure un riche plexus, le *plexus thyroïdien*, auquel aboutissent d'autres filets détachés du ganglion cervical inférieur ou des nerfs cardiaques supérieur et moyen (Valentin, Henle, Schwalbe). Ce plexus présente souvent un petit ganglion, le *ganglion thyroïdien inférieur* d'Andersch; parfois, on y rencontre des renflements ganglionnaires multiples, ce sont les ganglions thyroïdiens inférieurs et postérieurs.

β) *Les filets anastomotiques* se portent directement en dedans dans l'angle formé par l'œsophage et par la trachée, et s'unissent au nerf récurrent. Cunningham (*Journ. of. Anat.*, 1873) a vu une anastomose s'établir entre le ganglion moyen et le phrénique, de laquelle partaient de fins ramuscules pour l'artère cervicale transverse.

γ) *Le filet cardiaque* sera décrit avec les nerfs et le plexus cardiaque. Lorsque le ganglion moyen fait défaut, ce filet naît soit du ganglion supérieur, soit de l'inférieur, et le plus souvent du cordon intermédiaire :

3° **Branches de distribution du ganglion cervical inférieur.** — Nous les diviserons d'après leur direction, en quatre groupes : branches supérieures, externes, inférieures et internes.

a) ***Branches supérieures ou vasculaires; nerf vertébral.*** — Nous ne parlerons pas du cordon intermédiaire qui réunit le ganglion inférieur au ganglion moyen et que nous avons déjà décrit; nous comprendrons uniquement sous ce titre les branches profondes de Sappey qui forment les plexus vasculaires des collatérales cervicales de l'artère sous-clavière. Nous savons que quelques filets issus du ganglion cervical inférieur participent à la formation du plexus de la thyroïdienne inférieure, mais le plus important des plexus vasculaires de la base du cou est celui de l'artère vertébrale qui affecte d'abord les allures d'un nerf, d'où le nom de *nerf vertébral* donné par Cruveilhier à l'ensemble de ce plexus. Les branches qui le constituent sont, en général, au nombre de trois; elles montent avec l'artère et les lacis veineux comitants dans le canal inter-

transversaire et s'adjoignent des filets anastomotiques provenant de chaque nerf cervical (Valentin) : les deux filets inférieurs sont plus volumineux que les autres. Le développement relativement considérable du plexus vertébral chez un certain nombre de mammifères lui a fait aussi donner le nom de *tronc cervical profond du sympathique*. Les plexus vertébraux droit et gauche, parvenus dans la cavité crânienne, se fusionnent autour du tronc basilaire en un plexus unique d'où partent des plexus secondaires tout le long des collatérales de ce tronc artériel. Cruveilhier, s'appuyant sur une observation de Jarjavay, a décrit le nerf vertébral comme formé par des rameaux des 3ᵉ, 4ᵉ et 5ᵉ nerfs cervicaux dont les fibres traverseraient le ganglion cervical inférieur; le nerf vertébral, ainsi compris, pourrait être assimilé au nerf grand splanchnique. Cette opinion a été depuis confirmée par les données expérimentales, et François-Franck (1878) a montré que le nerf vertébral représente la réunion d'un certain nombre de rameaux communicants et contient les nerfs accélérateurs du cœur qui se rendent à cet organe, en passant par le ganglion cervical et par le nerf cardiaque inférieurs.

b) ***Branches externes***. — Ce sont en premier lieu les rameaux communicants des 6ᵉ, 7ᵉ et 8ᵉ cervicales, et en deuxième lieu des filets vasculaires qui forment les fins plexus de l'artère sous-clavière et de ses collatérales.

c) ***Branches inférieures***. — Celles-ci représentent le cordon du sympathique qui se porte vers le premier ganglion thoracique. Le mode d'union entre ce ganglion et le ganglion cervical inférieur varie, comme on sait, avec les sujets, et il n'est pas rare de voir ces deux ganglions fusionnés, ainsi qu'on l'observe normalement chez tous les carnassiers.

d) ***Branches internes***. — Ces branches sont les plus nombreuses; les unes se dirigent en arrière et s'enfoncent dans le muscle long du cou (Cruveilhier), les autres représentent des filets anastomotiques dont les plus élevés aboutissent au nerf cardiaque moyen et au nerf récurrent. Les filets inférieurs se réunissent en un tronc commun, le nerf cardiaque inférieur, qui reçoit quelquefois de fins ramuscules provenant du 1ᵉʳ ganglion dorsal ; il sera étudié avec les nerfs cardiaques. Cunningham a encore signalé, parmi ces filets inférieurs, un fin ramuscule d'union assez rare, avec le nerf phrénique.

C. NERFS ET PLEXUS CARDIAQUES.

Nous étudierons successivement : 1° les nerfs cardiaques ; 2° le plexus cardiaque.

1° ***Nerfs cardiaques***. — Les nerfs cardiaques (fig. 618 et 619) sont au nombre de six pour chaque côté du corps : trois proviennent du pneumogastrique, ce sont des nerfs modérateurs; les trois autres, les seuls dont nous nous occuperons ici, se détachent à des hauteurs variables du sympathique cervical, ce sont des nerfs accélérateurs. Tous ces nerfs se réunissent autour des gros vaisseaux artériels pour former un riche plexus, le *plexus cardiaque*, duquel partent les filets nerveux destinés aux vaisseaux et aux parois musculaires du cœur. La description des nerfs cardiaques a été faite pendant longtemps d'après les belles planches de Scarpa, mais les nombreuses observations accumulées depuis ont montré qu'il existait de fréquentes variations dans le mode d'origine

et de distribution de ces nerfs. En général, on compte de chaque côté du corps trois nerfs cardiaques sympathiques désignés de haut en bas sous les noms de supérieur, moyen et inférieur; ces nerfs montrent, du côté droit et du côté gauche, quelques différences que nous signalerons au fur et à mesure.

1° **Nerf cardiaque supérieur.** — *Syn.* : Nerf cardiaque superficiel, Scarpa, Arnold, Valentin; nervus cardiacus superior, Anat. Nom. — Ce nerf tire, en général, son origine du ganglion cervical supérieur, plus rarement du cordon sympathique; il est assez fréquent de le voir se constituer par trois ou quatre racines issues de ces deux sources. Une fois formé, le nerf cardiaque supérieur descend en arrière de la carotide primitive, séparé du muscle long du cou par l'aponévrose prévertébrale dans un dédoublement de laquelle il se trouve logé, de telle sorte qu'il est impossible de le comprendre dans la ligature de la carotide primitive (Cruveilhier, Drobnick). A la hauteur du larynx, il s'unit par quelques fins filets anastomotiques avec le plexus laryngé; il parvient ensuite le long de la trachée jusqu'à l'artère thyroïdienne inférieure qu'il croise près de sa division, en se plaçant entre elle et la carotide primitive. Dès lors, il chemine parallèlement au récurrent, avec lequel il s'anastomose parfois, et pénètre dans la cage thoracique, en passant quelquefois en avant, le plus souvent en arrière de la sous-clavière. — Du côté droit, le nerf cardiaque supérieur répond au point de bifurcation du tronc brachio-céphalique qu'il longe pour aboutir au plexus cardiaque, après avoir contourné la face postérieure de la crosse aortique. — Du côté gauche, ce nerf descend en arrière de la carotide primitive et en avant de l'œsophage pour atteindre le plexus cardiaque en passant derrière (Drobnik) ou devant l'aorte (Sappey). Le nerf gauche est en général plus volumineux que le droit.

Dans son parcours à la région cervicale, le nerf cardiaque supérieur reçoit quelques filets anastomotiques des rameaux cardiaques supérieurs du pneumogastrique, et envoie de fins ramuscules au plexus de l'artère thyroïdienne inférieure; au point où il atteint le plexus cardiaque, il s'unit fréquemment avec le rameau cardiaque inférieur du nerf pneumogastrique.

2° **Nerf cardiaque moyen.** — *Syn.* : Grand nerf cardiaque de Scarpa; nerf cardiaque interne et externe, Andersch; nervus cardiacus medius. Anat. Nom. — Plus volumineux que les deux autres, le nerf cardiaque moyen naît du ganglion cervical moyen ou à son défaut du cordon sympathique, à la hauteur de la 5e vertèbre cervicale; Drobnick le fait provenir du cordon par plusieurs racines situées dans le voisinage de l'artère thyroïdienne inférieure. Il descend derrière la carotide primitive un peu en dedans du nerf cardiaque supérieur, avec lequel il s'anastomose assez souvent, et atteint, en longeant le récurrent, l'artère sous-clavière, contre laquelle il se divise pour former une anse simple ou double. — Du côté droit, il passe en arrière du tronc brachio-céphalique artériel et de la crosse de l'aorte pour se terminer dans le plexus cardiaque profond. Du côté gauche, il côtoie la face externe de la carotide primitive, croise la face antérieure de l'aorte et aboutit au plexus cardiaque superficiel.

Le nerf cardiaque moyen s'anastomose, en dehors de la carotide primitive, avec les rameaux cardiaques moyen et inférieur du pneumogastrique, avec quelques filets du récurrent, et parfois avec le nerf cardiaque inférieur du

sympathique; il envoie souvent un ou deux fins ramuscules au plexus de l'artère thyroïdienne inférieure.

3° **Nerf cardiaque inférieur.** — *Syn.*: Petit ou troisième nerf cardiaque, Scarpa, Arnold, Valentin; nervus cardiacus inferior, Anat. Nom. — Le nerf cardiaque inférieur tire son origine par plusieurs racines du ganglion cervical inférieur et du premier ganglion thoracique ; il accompagne souvent le nerf cardiaque moyen. — A droite, il passe derrière la sous-clavière, le tronc brachio-céphalique et la

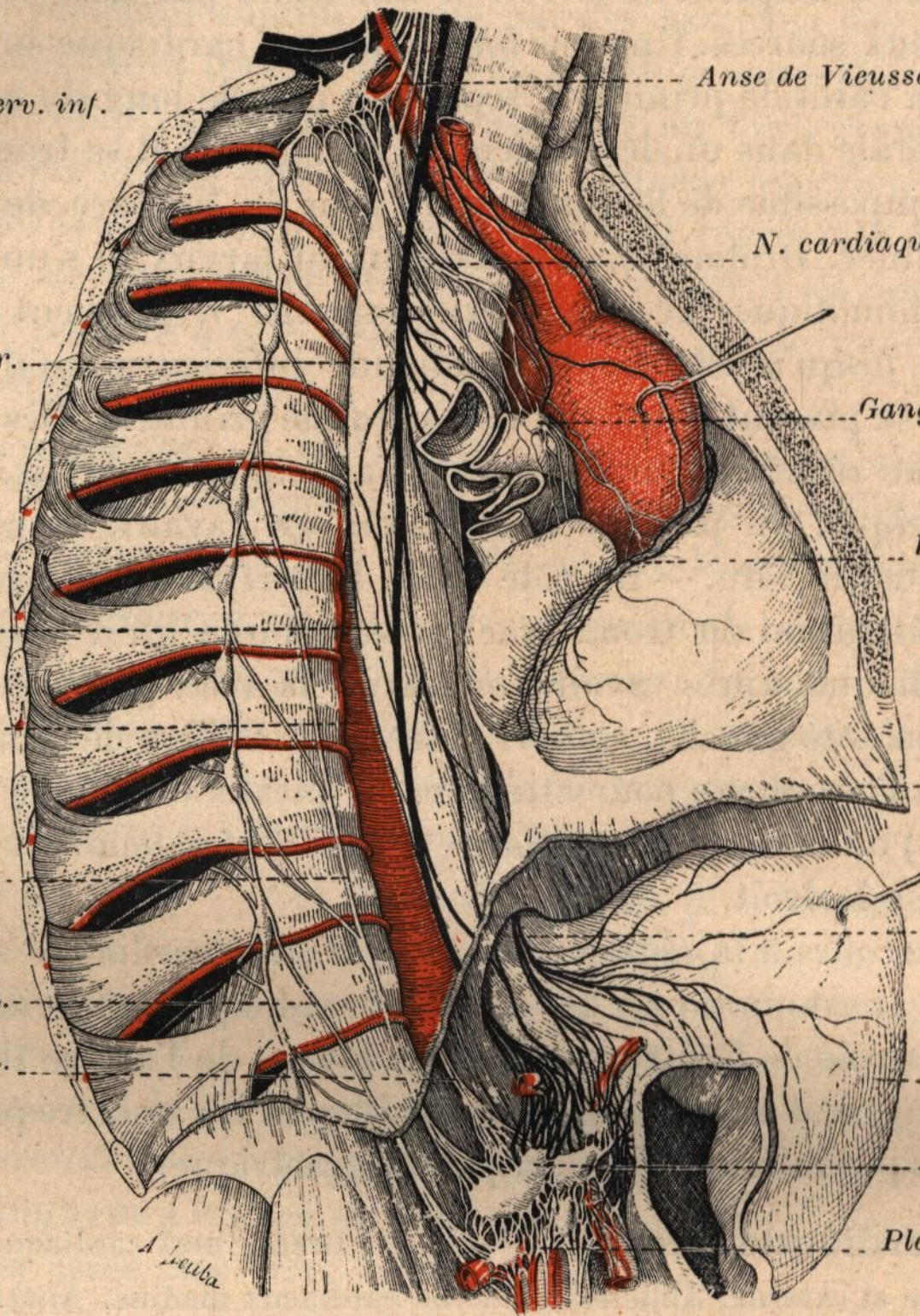

FIG. 618. — Nerfs et plexus cardiaques et nerfs splanchniques. (D'après Sappey.)

crosse de l'aorte pour venir, en avant de la trachée, s'unir soit au nerf cardiaque moyen, soit aux filets cardiaques issus du récurrent, et se jeter avec eux dans le plexus cardiaque profond. — A gauche, son trajet est variable : tantôt il chemine en avant de la sous-clavière et de l'aorte pour aboutir à la partie superficielle du plexus cardiaque, tantôt il reste en arrière de ces vaisseaux et se rend dans le plexus profond, tantôt enfin, il passe derrière la sous-clavière, puis entre cette artère et la crosse de l'aorte pour se terminer dans le plexus superficiel.

VARIÉTÉS ET ANOMALIES DES NERFS CARDIAQUES

1° *Nerf cardiaque supérieur.* — Les variétés en sont nombreuses, et il n'est pas rare de les constater sur le même sujet. — L'absence d'un des nerfs cardiaques supérieurs est, pour ainsi dire, banale; Andersch ainsi que Henle et quelques autres considèrent, d'ailleurs, le

nerf cardiaque supérieur comme n'existant que du côté gauche. — On a décrit sur son trajet un petit ganglion situé, de préférence, au point où le nerf croise la thyroïdienne inférieure ou à quelques millimètres au-dessus (Valentin); ce renflement est connu sous le nom de ganglion thyroïdien ou mieux de *ganglion cardiaque supérieur*. — Murrey a vu le nerf cardiaque supérieur pénétrer dans la gaine du pneumogastrique au niveau de la 6e cervicale pour en ressortir à 1 ou 15 cm. plus bas, tandis que du côté opposé il avait son trajet ordinaire, et recevait un gros rameau du nerf vague. — Bock, Valentin, etc., ont signalé des anastomoses, inconstantes d'ailleurs, entre le nerf cardiaque supérieur d'une part, et le phrénique, le glosso-pharyngien et l'hypoglosse d'autre part. — D'après Cruveilhier, le nerf cardiaque supérieur se bifurque parfois contre l'artère sous-clavière

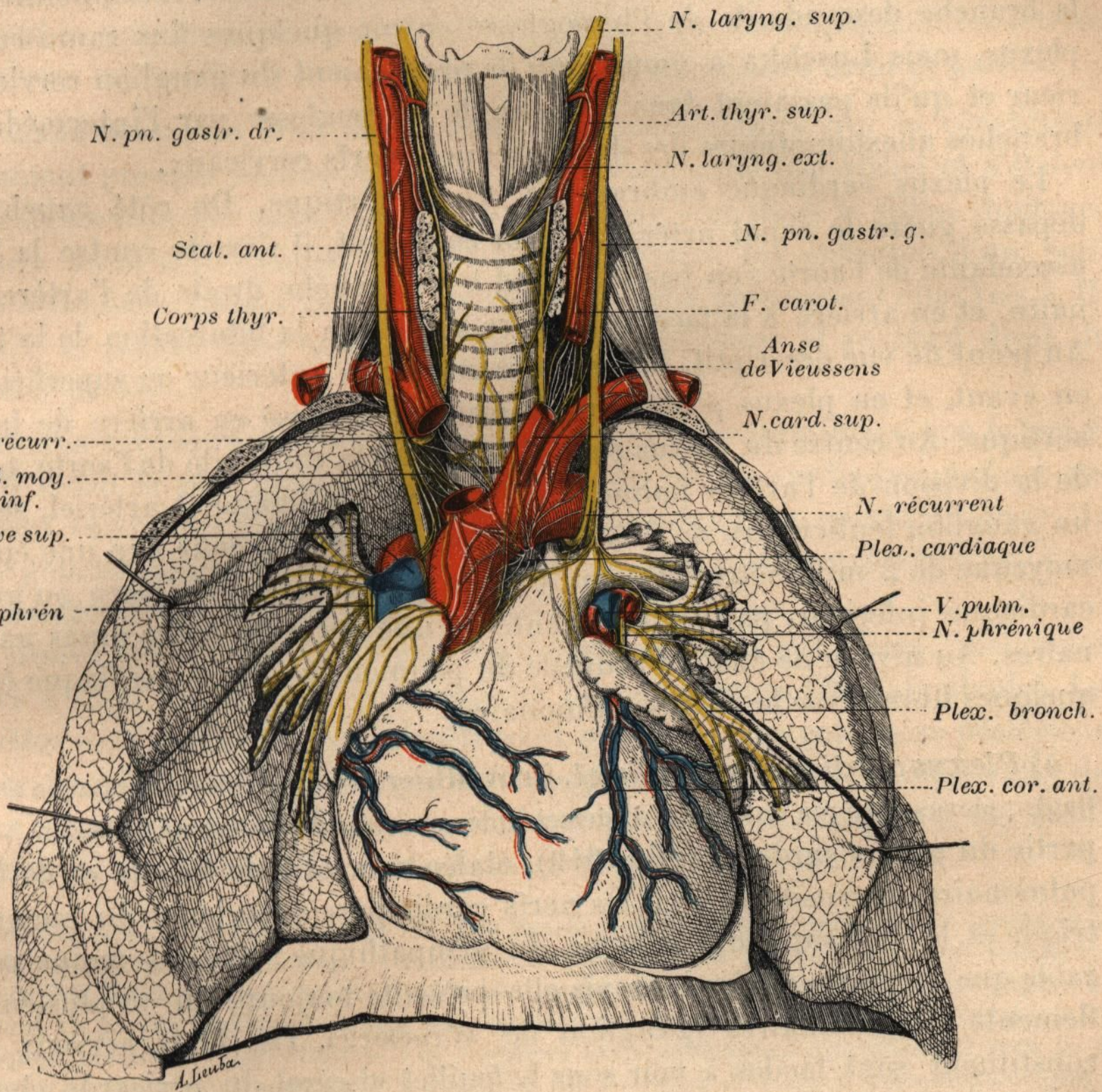

Fig. 619. — Nerfs et plexus cardiaques. (D'après Hirschfeld.)

qu'il embrasse pour aller s'unir avec un des rameaux cardiaques du pneumogastrique ; il existe là une anse semblable à celle du récurrent, mais placée en dedans d'elle. — Enfin, le nerf cardiaque supérieur peut tirer son origine à la fois du sympathique et du pneumogastrique; il comprend alors les fibres constitutives du nerf dépresseur de Cyon (Voir Pneumogastrique).

2° *Nerf cardiaque moyen.* — Ce nerf peut se constituer avec des filets des nerfs cardiaques supérieur et inférieur. — Arnold prétend qu'au point où il pénètre dans la cage thoracique, le nerf cardiaque moyen se renfle en un petit ganglion dit *ganglion cardiaque moyen*; d'après Valentin, le renflement ganglionnaire gauche serait plus développé que le droit et le suppléerait souvent. — Il peut n'exister qu'un seul nerf cardiaque moyen, et c'est, en général, le nerf droit qui fait défaut.

3° *Nerf cardiaque inférieur.* — Il n'est pas rare de voir les différentes racines du nerf cardiaque inférieur rester isolées dans toute l'étendue de leur trajet; alors, celles qui proviennent du ganglion cervical inférieur prennent le nom de *troisième nerf cardiaque*, et celles qui se détachent du premier thoracique celui de *quatrième nerf cardiaque* (Arnold, Valentin). — Dans quelques cas, le nerf cardiaque inférieur s'unit au nerf moyen pour

[A. SOULIÉ.]

former le *gros nerf cardiaque* (*ramus cardiacus crassus*, Valentin). — Enfin, pour Meckel, le nerf cardiaque inférieur n'existe qu'à droite, tandis que Valentin l'a rarement vu faire défaut à gauche.

2° **Plexus cardiaque.** — Les trois nerfs cardiaques sympathiques s'anastomosent avec les rameaux cardiaques du pneumogastrique et du récurrent pour former autour de la crosse aortique et sur la bifurcation de l'artère pulmonaire un très riche plexus, le *plexus cardiaque*, dont les branches périphériques se distribuent aux vaisseaux et aux parois du cœur. Exceptionnellement, la branche descendante de l'hypoglosse envoie quelques fins ramuscules à ce plexus, mais Luschka a montré qu'ils provenaient du ganglion cervical supérieur et qu'ils passaient dans le tronc de l'hypoglosse par l'intermédiaire des branches anastomotiques des deux premiers nerfs cervicaux.

Le plexus cardiaque embrasse la crosse aortique. Du côté gauche, il ne dépasse guère le canal artériel, et, du côté droit, il s'arrête contre la branche ascendante de l'aorte ; en bas il répond à la branche droite de l'artère pulmonaire, et en arrière à la face antérieure ainsi qu'à la bifurcation de la trachée. Au point de vue descriptif, on le divise en plexus antérieur ou superficiel, situé en avant, et en plexus postérieur ou profond, disposé en arrière de la crosse aortique. Au centre du plexus superficiel, dans la concavité de l'aorte, tout près de la division de l'artère pulmonaire et contre le ligament artériel, se trouve un ganglion lenticulaire de 5 à 6 millimètres de longueur sur une épaisseur moyenne de 2 millimètres et demi, c'est le *ganglion de Wrisberg* ou ganglion cardiaque inférieur, parfois fragmenté en une série de petits amas ganglionnaires. Au niveau de chaque pédicule du poumon, le plexus cardiaque échange quelques fibres avec le plexus pulmonaire.

a) ***Plexus cardiaque superficiel***, Cruveilhier. — *Syn.* : Plexus cardiaque antérieur, Henle; plexus aortique antérieur, Andersch ; plexus cardiaque inférieur, Valentin. — Cette partie du plexus cardiaque (fig. 619), étalée en avant de l'aorte et de l'artère pulmonaire, se constitue avec les nerfs cardiaques supérieurs du pneumogastrique et le nerf supérieur gauche du sympathique ; elle est moins considérable que la partie profonde, mais elle présente toujours un ou plusieurs renflements ganglionnaires (ganglion de Wrisberg). Les filets nerveux qui la constituent sont faciles à voir sous le feuillet viscéral du péricarde chez l'enfant et même chez l'adulte ; on les aperçoit moins bien chez le vieillard ainsi que chez les individus atteints d'aortite, de dégénérescence athéromateuse de l'aorte, ou de dégénérescence graisseuse du cœur.

b) ***Plexus cardiaque moyen et profond.*** — *Syn.* : Grand plexus cardiaque, Haller ; plexus cardiaque postérieur, Henle; plexus cardiaque supérieur, Valentin. — Situé derrière l'aorte et en avant de la trachée, à la même hauteur que le plexus superficiel, le plexus profond est formé par des mailles plus nombreuses et plus serrées. L'union entre les deux plexus se fait par des filets qui passent entre la branche droite de l'artère pulmonaire et la crosse aortique. Tous les nerfs cardiaques sympathiques, à l'exception du nerf supérieur gauche, et tous les nerfs issus du pneumogastrique, sauf les deux nerfs cardiaques supérieurs participent à sa formation ; ce nombre considérable de rameaux afférents explique amplement qu'il l'emporte comme volume sur le plexus superficiel. En arrière,

le plexus cardiaque s'insinue entre l'artère pulmonaire et la bifurcation de la trachée (fig. 618) ; c'est à cette dernière partie que Cruveilhier et Sappey réservent le nom de plexus profond, celle que nous venons de décrire étant désignée par eux sous le nom de plexus moyen.

c) **Branches périphériques.** — Du plexus cardiaque partent des filets destinés aux parois des gros vaisseaux, quelques petits rameaux se portent aussi directement dans la paroi des oreillettes, mais, la plupart des nerfs qui s'en détachent se groupent en deux plexus secondaires qui accompagnent les artères coronaires ; on les décrit sous le nom de plexus coronaires droit et gauche.

α) **Plexus coronaire droit ou antérieur.** — Les rameaux qui le constituent proviennent presque exclusivement du plexus cardiaque superficiel et s'étalent sur l'artère coronaire antérieure qu'ils accompagnent dans le sillon interventriculaire antérieur. Chaque subdivision de l'artère est entourée d'un petit plexus secondaire duquel naissent les nerfs du cœur proprement dits (Voy. t. II, p. 604) ; le plexus droit se distribue à la face antérieure et au bord droit du ventricule droit.

β) **Plexus coronaire gauche ou postérieur.** — Plus volumineux que le précédent, il reçoit la plus grosse partie des filets du plexus cardiaque profond que l'on peut suivre sur l'artère coronaire gauche jusqu'à la pointe du cœur. Le plexus gauche fournit des rameaux à toute la face postérieure du cœur, à son bord gauche et à la face antérieure du ventricule gauche.

On trouve sur le trajet des plexus coronaires de petits ganglions, quelquefois visibles à l'œil nu, mais le plus souvent microscopiques (Remak, Henle). Les oreillettes sont innervées, soit directement par le plexus coronaire postérieur, soit par les plexus secondaires qui accompagnent les branches collatérales des artères coronaires. Le mode de terminaisons des fibres cardiaques a été étudié à l'article de Jacques sur les nerfs du cœur (Voy. t. II, p. 606).

Les recherches embryologiques de W. His junior ont permis de délimiter le territoire de distribution des nerfs cardiaques : l'aorte ascendante, l'artère pulmonaire et les ventricules reçoivent les filets sympathiques et ceux du vague que les nerfs cardiaques supérieurs apportent au plexus cardiaque, tandis que les rameaux des oreillettes proviennent des nerfs cardiaques inférieurs (fig. 620). — Les premiers nerfs cardiaques apparaissent vers la fin de la 4ᵉ, et au commencement de la 5ᵉ semaine. Ils naissent de chaque pneumogastrique et de chacun des cordons du sympathique, et aboutissent au bulbe artériel; plus tard, ils s'enchevêtrent entre l'aorte et l'artère pulmonaire en un plexus, le *plexus bulbaire*. Dans le courant de la 7ᵉ semaine, de nouveaux filets se détachent de la partie inférieure des deux nerfs vagues et se portent à la face postérieure des oreillettes, où ils s'unissent à des filets sympathiques inférieurs pour former le *plexus auriculaire*. Plexus bulbaire et plexus auriculaire s'envoient des rameaux anastomotiques qui passent derrière le sinus transverse du péricarde, où se constitue un nouveau plexus, le *plexus intermédiaire* qui contient des filets venus directement du sympathique et du pneumogastrique. Tous ces plexus renferment des cellules ganglionnaires venues du sympathique avec les nerfs, de sorte qu'à la fin du 3ᵉ mois les plexus coronaires se sont développés aux dépens du plexus bulbaire. Le plexus cardiaque superficiel et une partie du plexus profond de l'adulte représentant le plexus bulbaire, le reste du plexus profond dérive du plexus intermédiaire, quant au plexus auriculaire, il donne seulement les filets nerveux des oreillettes.

Constitution du sympathique cervical. — Les recherches physiologiques de Cl. Bernard, de Morat, Langley, etc., ont permis d'établir ainsi qu'il suit la constitution du sympathique cervical :

1° Des *fibres pupillo-dilatatrices*, provenant des 1ᵉʳ, 2ᵉ et 3ᵉ nerfs dorsaux (Budge, Mlle Klumpke). Ces fibres montent par le cordon cervical, le ganglion cervical supérieur et

[*A. SOULIÉ.*]

le rameau carotidien jusqu'aux filets anastomotiques avec le ganglion de Gasser, d'où elles passent dans le ganglion ophtalmique et dans les nerfs ciliaires. Pour Budge, les 7ᵉ et 8ᵉ nerfs cervicaux donnent également des fibres pupillo-dilatatrices.

2° Des *fibres motrices* pour les muscles lisses du globe oculaire et des paupières, originaires des 4ᵉ et 5ᵉ nerfs dorsaux (Langley); quelques-unes de ces fibres aboutissent au muscle droit externe (H. Müller).

3° Des *fibres vaso-motrices* pour les vaisseaux de la face, de l'oreille, etc. (Cl. Bernard, Donders). Chez le chien et chez le chat, les vaso-constricteurs naissent du 2ᵉ au 4ᵉ nerf dorsal, du 2ᵉ au 8ᵉ chez le lapin (Langley).

4° Des *fibres centripètes* pour le centre vaso-moteur du bulbe (Aubry), issues du 3ᵉ au 5ᵉ nerf dorsal; elles constituent le nerf accélérateur du cœur. D'après de Cyon (1897), indépendamment des fibres centripètes connues, il existe dans le nerf dépresseur, des fibres susceptibles d'agir sur les nerfs accélérateurs du cœur, sur l'appareil oculo-moteur et sur la

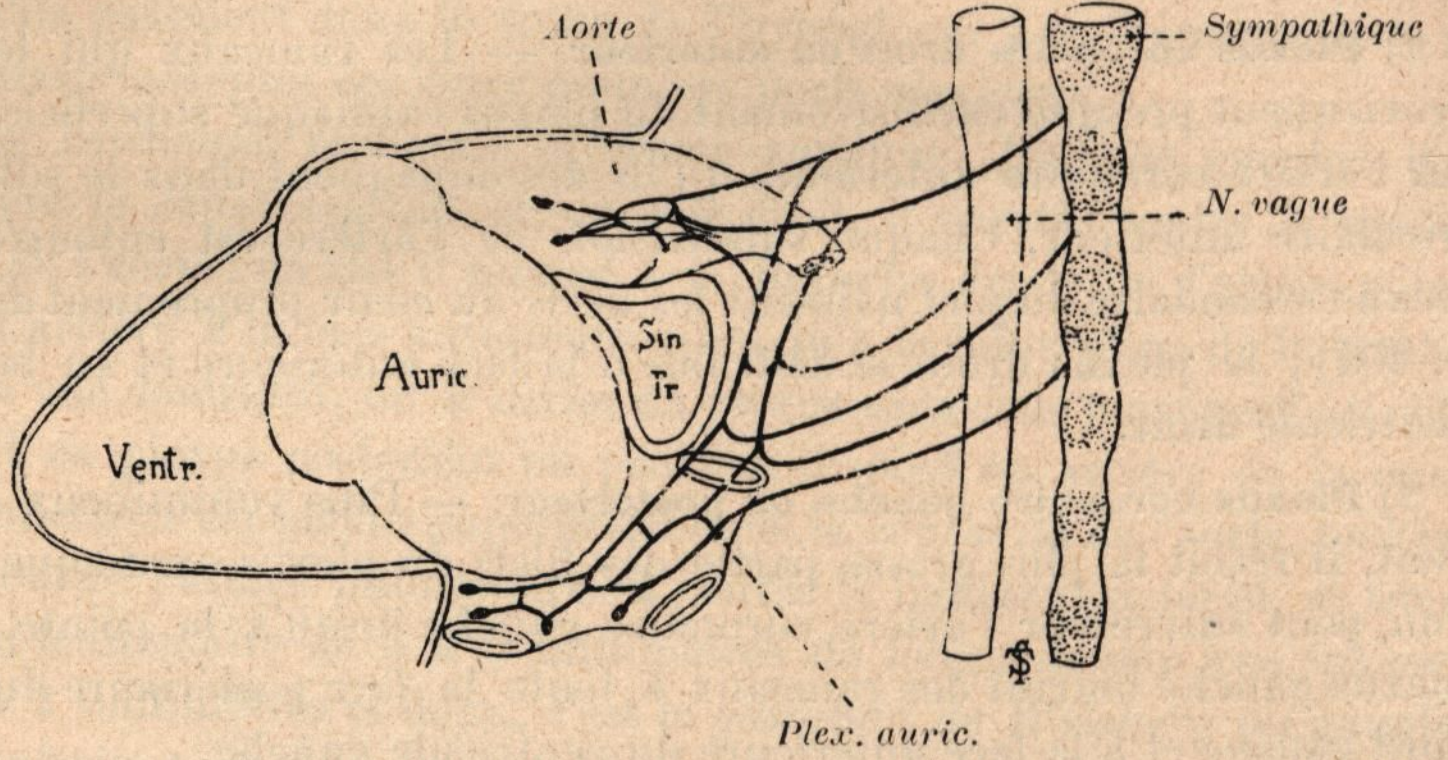

Fig. 620. — Les plexus du cœur chez l'embryon humain. (D'après W. His junior.)

glande thyroïde. Ces diverses fonctions paraissent solidaires et leur trouble se manifeste par la maladie de Basedow.

5° Des *fibres sécrétoires* pour la glande sous-maxillaire, qui viennent des 2ᵉ et 3ᵉ nerfs dorsaux (Cl. Bernard).

6° Des *fibres pilo-motrices*, observées chez le singe par Sherrington du 2ᵉ au 5ᵉ nerf dorsal.

7° Des *fibres vaso-motrices et sécrétoires* pour la glande thyroïde (Voy. Briau, *Lyon médical*, 1897).

8° Des *fibres sécrétoires* pour la glande lacrymale (Wolferz).

Les neurones spinaux ont leurs arborisations terminales dans les ganglions cervicaux moyen et inférieur, où se trouvent les neurones sympathiques fournissant les fibres qui viennent d'être énumérées.

Nerf vertébral. — D'après François-Frank (Cinquant. Soc. Biol., 1900), le nerf vertébral fournit des fibres vaso-motrices à l'artère vertébrale et à ses branches, ainsi que les nerfs vaso-moteurs de la moelle dorsale. Il donne également aux nerfs mixtes la plus grosse partie des vaso-moteurs pour les territoires antérieurs du corps (chez le chien), mais il n'en envoie pas aux vaisseaux de l'oreille.

Anatomie comparée. — L'anatomie comparée du sympathique cervical a fait récemment (1900) l'objet de plusieurs mémoires de Jonnesco et de Jacquet dont nous rappellerons brièvement les conclusions. Ces auteurs ont suivi l'évolution graduelle du sympathique cervical depuis les Vertébrés inférieurs jusqu'à l'homme; ils ont constaté que le sympathique se comporte vis-à-vis des cinq derniers nerfs crâniens (l'auditif excepté) comme vis-à-vis des nerfs rachidiens, et cela dès son apparition. Si, à la base de la série, les organes de la vie animale sont desservis uniquement par le pneumogastrique, on peut voir celui-ci se développer de plus en plus dès que se constitue le sympathique. Le vague et le sympathique sont fréquemment mélangés d'une façon intime et peuvent se suppléer réciproquement.

Bibliographie. — On trouvera la plupart des indications bibliographiques dans : Herbet, le Sympathique cervical, *Th. Paris*, 1900. — Voir en outre : M. Jacquet, Anatomie comparée du sympathique, *Archives des sciences médicales*, 1900, p. 162 et 249. — T. Jonnesco et M. Jacquet, Anatomie comparée du sympathique cervical chez les Vertébrés. *XIIIᵉ Congrès international de médecine*, Paris, 1900. Section d'anatomie, p. 117.

Tableau de la distribution du sympathique cervical.

- *Ganglion cervical supérieur.*
  - Branches supérieures.
    - Nerf ou rameau carotidien.
      - Branche externe.
        - Nerf carotico-tympanique.
        - Filet carotidien du nerf vidien.
        - Anastomose avec le grand nerf pétreux profond.
        - Filet innominé.
      - Branche interne.
        - Anastomose avec le moteur oculaire externe.
        - — avec le moteur oculaire commun.
        - — avec le pathétique.
        - — avec le ganglion de Gasser et le nerf ophtalmique.
        - — avec le ganglion ophtalmique.
        - Rameaux vasculaires.
        - — hypophysaires.
        - — sphénoïdaux.
        - — de l'apophyse basilaire.
    - Filets anastomotiques.
      - Avec le glosso-pharyngien.
      - — le pneumogastrique.
      - — le spinal.
      - — le grand hypoglosse.
    - Nerf jugulaire.
      - Filet pour le ganglion d'Andersch (glosso-pharyngien).
      - Filet pour le ganglion jugulaire (pneumogastrique).
  - Branches externes : Rameaux communicants avec les 4 premières paires cervicales.
  - Branche inférieure : Cordon du sympathique.
  - Branches antérieures ou vasculaires . . . .
    - Plexus de l'artère carotide externe.
    - — de la thyroïdienne supérieure.
    - — de la linguale.
    - — de la faciale.
    - — de la pharyngienne inférieure.
    - — de l'auriculaire postérieure.
    - — de l'occipitale.
  - Branches postérieures. . . . . .
    - Filets musculaires.
    - — osseux.
  - Branches internes ou viscérales.
    - Rameaux pharyngiens.
    - — œsophagiens.
    - — laryngés.
    - — cardiaques : *nerf cardiaque supér.*
- *Ganglion cervical moyen.*
  - Branches internes. . . . .
    - Filets vasculaires pour la carotide primitive.
    - — — pour la thyroïdienne infér.
    - Filets anastomotiques pour le récurrent.
    - — — pour le phrénique.
    - Filets cardiaques : *nerf cardiaque moyen.*
  - Branches externes : Rameaux communicants pour les 4ᵉ et 5ᵉ nerfs cervicaux.
- *Ganglion cervical inférieur.*
  - Branches supérieures.
    - Plexus de l'artère thyroïdienne inférieure.
    - Plexus des branches collatérales cervicales de la sous-clavière.
    - Plexus de la vertébrale : *nerf vertébral* . . . . . Plexus basilaire.
  - Branches externes : Rameaux communicants avec les 6ᵉ, 7ᵉ et 8ᵉ paires cervicales.
  - Branche inférieure : Cordon sympathique.
  - Branches internes. . . . .
    - Anastomose avec le récurrent.
    - — avec le nerf cardiaque moyen.
    - Rameau musculaire pour le long du cou.
    - Rameau cardiaque : *nerf cardiaque inférieur.*
- *Plexus cardiaque.*
  - Plexus antérieur . . . . Plexus coronaire antérieur ou droit.
  - Plexus postérieur. . . . .
    - Plexus coronaire postérieur ou gauche.
    - Anastomoses avec le plexus pulmonaire.

[*A. SOULIÉ.*]

II. SYMPATHIQUE THORACO-ABDOMINAL.

Syn. : Pars thoracalis et abdominalis sympathici, Anat. Nom.

Nous examinerons successivement : 1° La chaîne sympathique : A, dans la région thoracique, et B, dans la région lombaire; 2° les rameaux communicants dans ces deux régions; 3° la distribution périphérique du sympathique thoraco-abdominal.

1° CHAINE SYMPATHIQUE

A. ***Région thoracique***. — Dans cette région, le sympathique présente un aspect nettement segmentaire; il se trouve constitué par une série régulière de ganglions, en nombre à peu près égal à celui des vertèbres, et qui se mettent en rapport avec les centres médullaires par un nombre égal et régulier de rameaux communicants.

Les ganglions de la chaîne thoracique varient peu comme nombre; en général, on en compte onze, quelquefois dix, plus rarement douze. La réduction numérique des ganglions est plus apparente que réelle (Cruveilhier) ; elle tient presque toujours à la fusion de deux ou même de plusieurs ganglions en un seul. Leur forme, souvent ovoïde, devient dans certains cas pyramidale, conique, etc. ; leur volume est sensiblement le même, à l'exception des deux premiers et du dernier qui l'emportent presque toujours sur les autres par leurs dimensions; quant à leur coloration, elle est comme partout d'un gris rosé.

Le cordon sympathique qui réunit ces ganglions a parfois une couleur blanchâtre; dans la plupart des cas, elle est d'un gris terne. Lorsque le nombre des ganglions est réduit, leurs deux extrémités s'effilent, et il devient difficile de limiter les ganglions d'avec le cordon (Cruveilhier). En général simple, la chaîne du sympathique se compose dans quelques cas de deux ou trois petits cordons juxtaposés. Dans une observation de Haller, le cordon unissant le sixième et le septième ganglion dorsal manquait totalement.

Situation et rapports. — La chaîne sympathique est située le long d'une ligne passant par les articulations de la tête des côtes avec le corps vertébral correspondant ; les ganglions répondent presque toujours à l'interligne articulaire, mais ce n'est pas là une règle absolue, et ils peuvent reposer sur la tête de la côte, ou sur le corps de la vertèbre. On les rencontre aussi sur le corps vertébral à égale distance des deux côtes, et on les a vus, mais plus rarement, contre la partie antérieure du trou de conjugaison. Le cordon sympathique croise les vaisseaux intercostaux à angle droit (fig. 621) ; la partie supérieure de la chaîne sympathique gauche est en partie cachée par la crosse et par la portion descendante de l'aorte. A droite, la veine azygos, de la 4e à la 10e vertèbre dorsale, cache le cordon sympathique. La plèvre pariétale, avant de se réfléchir dans la plèvre médiastine, tapisse les faces latérales de la colonne vertébrale et recouvre la chaîne sympathique, placée dans le tissu cellulaire sous-pleural.

Parmi les ganglions thoraciques, les deux premiers méritent une description spéciale. Le premier est, en général, le plus volumineux ; il mesure de 1 à 3 centimètres, et se fusionne souvent avec une partie du ganglion cervical inférieur. Il est ovoïde, étoilé, souvent semi-lunaire, et embrasse alors dans sa concavité la partie inféro-interne de l'artère sous-clavière près de la naissance de la ver-

tébrale. Situé presque constamment sur la première côte, il s'étend parfois jusqu'à la partie supérieure de la deuxième et peut alors s'unir avec le deuxième ganglion thoracique, rappelant ainsi le ganglion stellaire des carnassiers. Lorsqu'il est très développé, il envoie un filet au plexus cardiaque. C'est le *quatrième nerf cardiaque* (Valentin). Le deuxième ganglion thoracique, de forme triangulaire et à peu près de même volume que le précédent, répond, tantôt à l'articulation de la tête costale avec le corps de la deuxième vertèbre dorsale, tantôt il se cache en partie sous la deuxième côte. En général, il s'unit au premier ganglion thoracique par un cordon court et aplati.

Le dernier ganglion thoracique, d'aspect étoilé, est en partie masqué par le muscle intercostal interne correspondant; le cordon intermédiaire qui lui fait suite traverse le diaphragme par un orifice particulier placé à l'union des portions costale postérieure et lombaire de ce muscle, ou entre les piliers et l'arcade du psoas (Poirier); dans certains cas, il perfore la partie externe du pilier correspondant.

B. ***Région lombaire***. — Le sympathique lombaire s'étend de l'orifice diaphragmatique jusqu'au niveau de l'articulation sacro-vertébrale. Il suit une direction parallèle à la courbure lombaire, et longe les insertions internes ou arcades du psoas; il se trouve donc plus rapproché de la ligne médiane que le sympathique thoracique. Du côté droit, la chaîne est recouverte par la veine cave inférieure; du côté gauche, elle est en partie cachée par l'aorte abdominale. Les ganglions sont le plus souvent au nombre de cinq, quelquefois de quatre (le troisième et le quatrième étant réunis en un seul, Valentin) et, plus rarement de trois; par leurs caractères extérieurs, ils rappellent ceux de la région dorsale. Le cordon sympathique, assez régulier, paraît un peu épaissi au point où il traverse le diaphragme pour unir le dernier ganglion dorsal au premier lombaire; mais il n'est pas rare de voir le sympathique interrompu à ce niveau, comme d'ailleurs entre le dernier ganglion lombaire et le premier sacré (Cruveilhier). Ces interruptions ne sont pas toujours complètes, et la chaîne sympathique est représentée alors par un filet très grêle.

2° RAMEAUX COMMUNICANTS

Syn. : Rameaux externes ou rachidiens, Cruveilhier, Sappey.

Le sympathique dorso-lombaire est uni aux nerfs intercostaux et lombaires par autant de rameaux communicants qu'il y a de nerfs rachidiens dans cette région. Quelquefois ces rameaux sont doubles et même triples, et certains auteurs prétendent avoir observé leur division en rameau gris et en rameau blanc; mais cette séparation est excessivement rare, si tant est qu'elle existe. Le trajet et la disposition des rameaux communicants varie beaucoup suivant les sujets : tantôt ces rameaux se portent aux ganglions, et tantôt aux cordons intermédiaires. Il est assez fréquent de voir, dès son origine sur le nerf mixte, le rameau communicant se dédoubler en un filet supérieur, qui aboutit au ganglion dépendant de l'espace intercostal situé au-dessus, et en un filet inférieur, qui gagne le ganglion de l'espace correspondant. Il est donc permis de dire que chaque ganglion reçoit un filet descendant de la paire rachidienne qui lui correspond et un filet ascendant de la paire située au-dessous de lui.

[*A. SOULIÉ.*]

A la région thoracique, où les rameaux communicants sont presque toujours doubles, l'un, plus volumineux, est superficiel et se porte à la partie externe du ganglion ; l'autre, plus grêle, est profond et aboutit à sa face postérieure (Cruveilhier).

A la région lombaire, les rameaux communicants sont doubles ou triples. En général, ils naissent des paires lombaires, dès leur sortie du trou de conjugaison, et passent sous les arcades du psoas en compagnie des vaisseaux lombaires ; ils sont obliques de bas en haut et de dehors en dedans. Quelquefois, au contraire, leur origine se fait sur le trajet du nerf lombaire ; ils traversent alors le psoas, et leur direction est plus fortement oblique en bas. Le dernier rameau communicant se détache presque toujours du tronc lombo-sacré.

3° DISTRIBUTION PÉRIPHÉRIQUE DU SYMPATHIQUE THORACO-ABDOMINAL

Le sympathique thoracique envoie des rameaux externes sur les vaisseaux intercostaux, et des rameaux internes dont la destinée est différente, suivant qu'ils proviennent des ganglions thoraciques supérieurs ou inférieurs. Les rameaux supérieurs aboutissent aux plexus des viscères thoraciques ; quant aux inférieurs, ils se réunissent en deux troncs, les *nerfs splanchniques*, qui vont participer à la formation des grands plexus abdominaux. Nous décrirons, successivement : A, les rameaux efférents supérieurs ; B, les rameaux efférents inférieurs.

A. ***Rameaux efférents supérieurs***. — Ils se détachent des quatre ou cinq premiers ganglions thoraciques et cheminent isolément de dehors en dedans pour former des filets de plusieurs ordres.

a) **Les filets pulmonaires** (Cruveilhier) ou bronchiques postérieurs (Schwalbe), très fins, au nombre de deux ou trois par ganglion, accompagnent les artères intercostales vers leur origine aortique, sans former de plexus autour d'elles. Ceux du côté droit, à cause de la position de l'aorte, sur la paroi antérieure de laquelle ils viennent se placer, sont plus longs que ceux du côté gauche ; parmi ces filets, les uns constituent le plexus aortique, les autres vont se joindre au plexus pulmonaire du pneumogastrique. D'après Cruveilhier, les filets pulmonaires émanés des trois ganglions thoraciques supérieurs s'unissent parfois en un tronc analogue à celui que forment les nerfs viscéraux inférieurs (nerfs splanchniques) ; cet anatomiste désigne, par analogie, ce tronc sous le nom de *nerf splanchnique pulmonaire*.

b) **Les filets aortiques** émanent souvent des précédents et se portent sur l'aorte thoracique ; ils s'unissent à des rameaux issus du plexus cardiaque posterieur et à quelques filets détachés des nerfs splanchniques, pour entourer l'aorte descendante d'un riche plexus nerveux, le *plexus aortico-thoracique*, que Schwalbe considère comme un prolongement du plexus cardiaque. Les mailles les plus inférieures du plexus accompagnent l'aorte abdominale jusqu'au-dessous du diaphragme et se perdent dans le plexus cœliaque.

c) **Les filets osseux**, déjà signalés par Lobstein, retrouvés par Cruveilhier et par Sappey, se portent directement contre le corps de la vertèbre dans lequel ils s'enfoncent avec les artérioles nourricières ; certains gagnent la ligne mé-

diane et s'anastomosent sous le grand ligament vertébral antérieur avec des filets similaires venus du côté opposé. Il y aurait peut-être lieu d'assimiler ces filets aux nerfs sinu-vertébraux.

d) **Les filets œsophagiens** vont renforcer les plexus œsophagiens du pneumogastrique; leur disposition et leur trajet sont semblables à ceux des filets aortiques et pulmonaires.

e) De fins et rares ramuscules se détachent soit des filets pulmonaires, soit des filets aortiques, soit encore du plexus aortique, et se dirigent isolément vers la veine azygos et vers le canal thoracique.

f) Enfin, quelques filets spéciaux naissent du premier ganglion thoracique, et aboutissent derrière l'aorte au plexus cardiaque profond; il n'est pas rare de les voir réunis en un tronc commun désigné sous le nom de *quatrième nerf cardiaque* (Valentin), ou encore de *nerf splanchnique supérieur* (Wrisberg, Ludwig).

B. ***Rameaux efférents inférieurs.*** — Dans la région dorsale inférieure, de même que dans la région lombaire, on retrouve de fins filets qui se portent sur les vaisseaux intercostaux ou lombaires, sur le corps des vertèbres, etc.; nous nous bornons à les signaler sans insister davantage.

Les rameaux importants de la région dorsale inférieure présentent la particularité de se réunir en deux troncs nerveux, les *nerfs splanchniques*, qui traversent le diaphragme pour aller prendre part à la constitution des grands plexus de l'abdomen; on les désigne sous le nom de : 1° grand nerf splanchnique, et 2° petit nerf splanchnique.

1° GRAND NERF SPLANCHNIQUE. — *Syn.* : Grand nerf surrénal, Chaussier.

Par sa consistance ferme et par sa couleur blanche, le grand nerf splanchnique se rapproche plutôt des nerfs rachidiens que des nerfs sympathiques. On sait, en effet, qu'il est essentiellement constitué par des fibres rachidiennes qui ne font que traverser les ganglions sympathiques thoraciques; le nombre des fibres sympathiques atteint à peine le cinquième des fibres spinales (Rüdinger).

Origine. — Son origine varie dans des limites assez étendues; en général, il est formé par quatre ou cinq rameaux issus des sixième, septième, huitième, neuvième et dixième ganglions thoraciques ou des cordons intermédiaires compris entre ces ganglions, mais il n'est pas rare de voir le grand splanchnique tirer aussi une racine du cinquième et même du quatrième ganglion dorsal. D'une manière générale, tous les ganglions thoraciques du quatrième au dixième peuvent donner les filets d'origine du grand splanchnique, mais ce nerf n'en reçoit jamais des onzième et douzième ganglions. Si quelquefois le nombre des racines du grand splanchnique est augmenté, il peut, par contre, se trouver aussi réduit à une ou à deux. Dans la majorité des cas, c'est le filet supérieur qui est le plus volumineux; il descend obliquement en dedans et en bas sur les côtés de la colonne vertébrale, contre laquelle il reçoit les racines émanées des ganglions inférieurs, racines qui sont presque toujours plus grêles et moins obliques que la première.

Trajet et rapports. — Quel que soit leur mode d'origine et leur nombre, les

[*A. SOULIÉ.*]

racines du grand splanchnique sont toujours fusionnées en un tronc commun dès le milieu du corps de la onzième vertèbre dorsale. Ce tronc se dirige à peu près verticalement vers le pilier correspondant du diaphragme qu'il traverse par un orifice spécial; parvenu dans la cavité abdominale, il se jette presque aussitôt sur la pointe externe du ganglion semi-lunaire (fig. 621).

Dans la cage thoracique, le grand nerf splanchnique croise contre les corps vertébraux les vaisseaux intercostaux; il est donc situé en arrière de l'aorte.

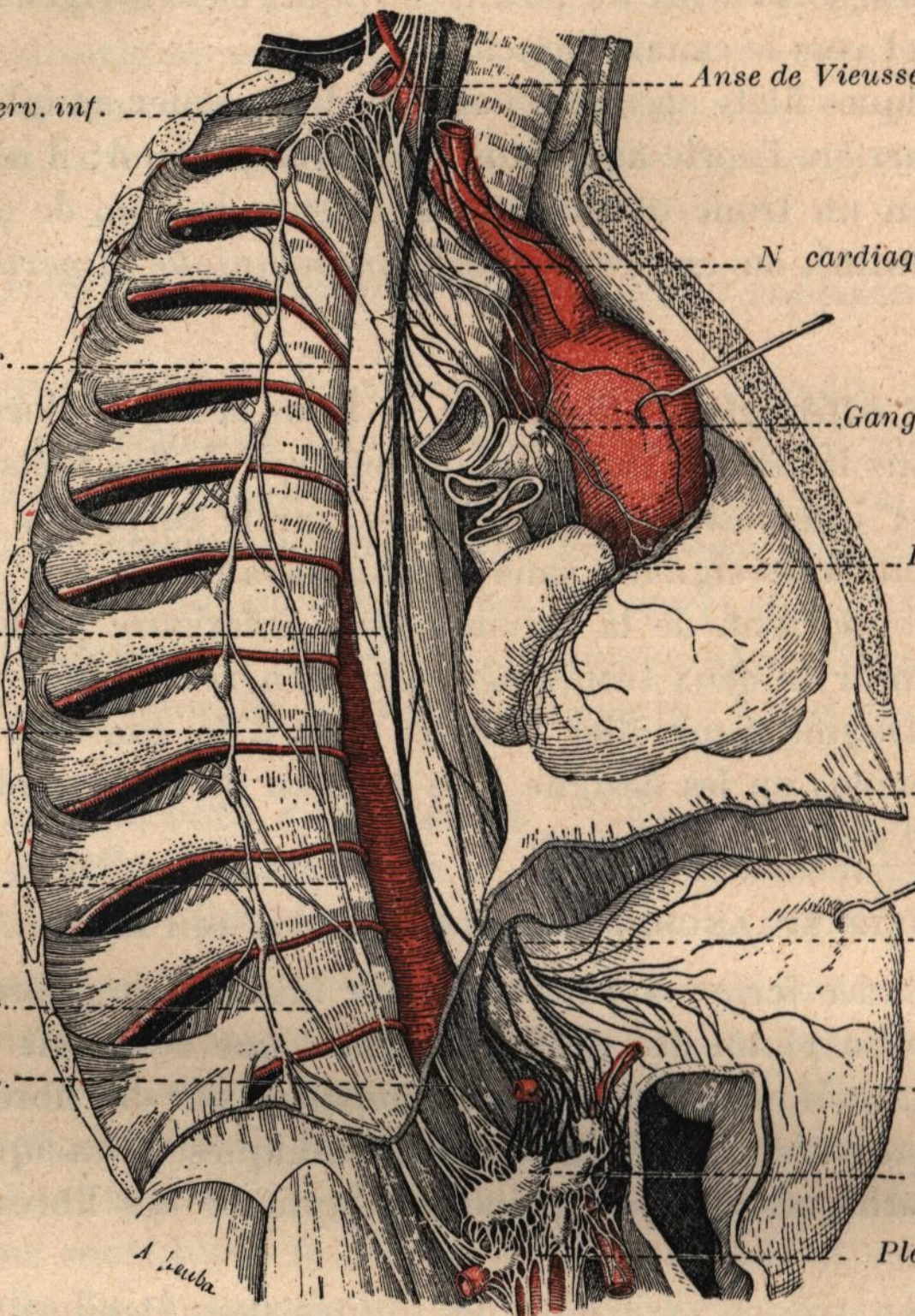

Fig. 621. — Nerfs splanchniques et ganglions semi-lunaires. (D'après Sappey.)

La plèvre pariétale, avant de se réfléchir dans le ligament triangulaire du poumon, le recouvre sur toute sa longueur jusqu'au niveau de l'orifice diaphragmatique par lequel le grand splanchnique pénètre dans la cavité abdominale. Dans cette partie de son trajet, il envoie quelques filets très grêles aux organes contenus dans le médiastin postérieur. Ces filets cheminent le long des artères intercostales, et aboutissent à l'aorte ainsi qu'au canal thoracique; ceux du côté droit vont, en partie, se distribuer aux parois de la veine azygos.

Au niveau de la onzième ou de la douzième vertèbre dorsale, le grand splanchnique se renfle en un petit ganglion de 8 à 10 millimètres de long sur 2 ou 3 de large; bien que décrit pour la première fois par Lobstein, il est néanmoins connu sous le nom de *ganglion splanchnique* d'Arnold. D'après Cunningham, ce ganglion est constant sur le splanchnique droit, mais on ne le rencontre que dans la proportion de 6 fois sur 15 sur le splanchnique

gauche. Il est appliqué contre le corps de la douzième vertèbre dorsale ou contre le disque intervertébral compris entre la onzième et la douzième dorsale; et il siège de préférence au point d'union du tronc principal du grand splanchnique avec sa dernière racine. Le ganglion splanchnique envoie vers l'aorte de fins ramuscules qui participent à la constitution du plexus aortique, quelques-uns, indépendants de ce plexus, traversent l'orifice aortique et aboutissent au plexus cœliaque.

Quelquefois le grand splanchnique est divisé en deux cordons qui s'envoient de multiples anastomoses et forment avec le petit splanchnique un plexus dans les mailles duquel se trouvent compris quelques amas ganglionnaires, *petits ganglions splanchniques épars* (Valentin). Quoi qu'il en soit de sa disposition, aussitôt entré dans la cavité abdominale, le grand splanchnique, en se portant vers le ganglion semi-lunaire, répond à l'aorte abdominale en dedans, et à la capsule surrénale en dehors; du côté droit, la veine cave inférieure se place en dehors et un peu en avant de lui. La séreuse péritonéale, qui forme la paroi postérieure de l'arrière-cavité des épiploons, le recouvre en avant.

2° PETIT NERF SPLANCHNIQUE

Syn. : Petit nerf surrénal, Chaussier; nerf splanchnique moyen, Valentin.

Le petit nerf splanchnique naît des dixième, onzième et douzième ganglions thoraciques ou de leurs cordons intermédiaires. Les racines qui le constituent, s'unissent en un tronc commun au niveau du diaphragme qu'elles perforent en dedans et en avant de l'ouverture par laquelle passe la chaîne sympathique; elles passent par un orifice spécial voisin de celui du grand splanchnique mais situé un peu en dehors de lui (fig. 622). Parvenu dans la cavité abdominale, le petit splanchnique se divise en trois ordres de rameaux : *a*) les uns, supérieurs, se rendent à l'extrémité inféro-externe du ganglion semi-lunaire; *b*) les autres, moyens, aboutissent au plexus cœliaque; *c*) les troisièmes, inférieurs, descendent vers le plexus rénal.

Le petit nerf splanchnique est toujours pourvu d'un ganglion assez grêle, plus gros à droite qu'à gauche (Valentin); c'est le *petit ganglion splanchnique* ou *ganglion splanchnique supra-rénal*.

Dans certains cas, le petit nerf splanchnique se fusionne avec le grand; dans d'autres, au contraire, les racines du petit splanchnique issues des onzième et douzième ganglions, ou du douzième seulement, cheminent isolément et prennent alors le nom de *troisième splanchnique*, désigné sous le nom de « splanchnicus minimus », de *splanchnique inférieur* ou encore de *nerf rénal postérieur* de Walter. Lorsque ce dernier nerf a trois racines, il est sensiblement plus volumineux que le petit splanchnique; mais, quelles que soient ses dimensions, la majorité de ses fibres se rend au plexus rénal. D'après Cruveilhier, c'est de ce nerf rénal postérieur que se détache toujours une anastomose vers le premier ganglion lombaire, lorsque le rameau intermédiaire entre le douzième ganglion dorsal et le premier lombaire fait défaut; cette anastomose représente alors la seule voie de communication entre les ganglions dorsaux et lombaires.

Nous avons signalé plus haut (p. 1104) le nerf splanchnique supérieur de Wrisberg issu du premier ganglion thoracique, et qui, renforcé par des filets du

pneumogastrique et du récurrent, descend à droite le long de l'azygos, à gauche le long de l'aorte pour aboutir au plexus cardiaque, et (p. 1105) le nerf splanchnique pulmonaire de Cruveilhier. Il existe donc cinq nerfs appelés splanchniques : 1° le splanchnique supérieur (Wrisberg); 2° le splanchnique pulmonaire (Cruveilhier); 3° le grand splanchnique; 4° le petit splanchnique; 5° le splanchnique inférieur improprement appelé troisième splanchnique.

Les splanchniques contiennent des fibres motrices, vaso-motrices et sensitives (Nasse); d'après Morat, le grand splanchnique est frénateur de la sécrétion pancréatique; il contient à la fois des fibres excitatrices et frénatrices, mais ce sont ces dernières qui prédominent. D'après Bayliss et Starling (1899), le splanchnique exerce une influence inhibitrice unique sur les fibres circulaires de l'intestin, indépendamment de la vaso-constriction due au système sympathique.

PLEXUS SOLAIRE

Syn. : Cerveau abdominal des anciens anatomistes; plexus solaire, Walter, Langenbeck, Cruveilhier; plexus épigastrique; plexus cœliaque, Henle, Schwalbe, Anat. Nom.

Le plexus solaire, les ganglions semi-lunaires et les plexus viscéraux de l'abdomen qui en dépendent, sont surtout reliés au grand sympathique par les nerfs splanchniques. Aussi la plupart des auteurs les décrivent-ils comme représentant les nerfs périphériques du sympathique thoracique; mais il ne faut pas oublier que les plexus viscéraux reçoivent aussi des filets du sympathique lombaire, que nous signalerons au cours de notre description. Nous allons donc étudier successivement : 1° le plexus solaire et les ganglions qu'il renferme; 2° les plexus périphériques qui tirent leur origine du plexus solaire.

1° ***Plexus solaire et ganglions de ce plexus***. — Le plexus solaire est formé par une série de ganglions et de nerfs anastomosés entre eux, et qui sont compris entre les extrémités inférieures des deux nerfs grands splanchniques droit et gauche; de ce centre rayonnent un certain nombre de plexus secondaires, disposition qui justifie le nom de plexus solaire.

Situation. — Le plexus solaire est situé sur la ligne médiane dans la région épigastrique profonde (plexus épigastrique), en avant de l'aorte et des piliers du diaphragme, au-dessus de la tête et du corps du pancréas, en dedans du bord interne des capsules surrénales; sa limite supérieure répond à l'orifice aortique du diaphragme, sa limite inférieure à la naissance des artères rénales. Les ganglions et les nerfs qui le constituent paraissent disposés avec symétrie autour de l'origine du tronc cœliaque et de l'artère mésentérique supérieure, d'où le nom de plexus cœliaque. Le plexus est recouvert en avant par le col du pancréas et par le feuillet pariétal du péritoine qui tapisse l'arrière-cavité des épiploons; cette dernière le sépare de la face postérieure et de la petite courbure de l'estomac, et du petit épiploon.

Constitution. — Le plexus solaire est formé par un certain nombre de branches afférentes. Ce sont : en haut et en dehors, des nerfs d'origine sympathique, les grands et les petits splanchniques ainsi que les filets des ganglions lombaires supérieurs; en haut et près de la ligne médiane des nerfs d'origine cérébro-spinale, la terminaison du pneumogastrique droit, plus rarement

quelques filets du pneumogastrique gauche, et des rameaux terminaux des deux phréniques. Nous préciserons plus loin les points où aboutissent exactement ces nerfs.

Le plexus solaire est en outre constitué par des ganglions désignés sous le nom général de *ganglions solaires*, que l'on considère comme les centres auxquels se rendent les branches afférentes, et desquels émanent les plexus périphériques. En général, ils sont assez faciles à distinguer les uns des autres, et sont disposés symétriquement, mais il n'est pas rare de les voir se fusionner en un *centre nerveux abdominal* (Bichat). Parmi ces ganglions, quelques-uns ont reçu une dénomination particulière et méritent d'ailleurs une description spéciale; ce sont : *a*) les ganglions semi-lunaires; *b*) les ganglions aortico-rénaux; *c*) les ganglions mésentériques supérieurs. Dans la plupart des cas, les ganglions semi-lunaires apparaissent avec leur forme caractéristique et restent isolés des autres, ce qui explique que bon nombre d'anatomistes ne décrivent que ces deux seules masses ganglionnaires dans le plexus solaire. Nous allons examiner successivement les trois paires de ganglions.

a) **Ganglions semi-lunaires.** — *Syn.* : Ganglion cœliaque; ganglion splanchnique; ganglion abdominal. — Quoique leur forme soit un peu variable, les ganglions semi-lunaires se présentent dans la majorité des cas avec l'aspect en croissant qui leur a valu leur nom; ils sont au nombre de deux, un droit, l'autre gauche, et affectent une disposition symétrique de chaque côté de l'aorte. Leur couleur gris rougeâtre tranche assez nettement sur la teinte blanche des nerfs splanchniques. Leur volume est presque toujours en raison inverse de celui des ganglions voisins; chez la plupart des individus, le ganglion droit l'emporte sur le gauche. Les dimensions moyennes des ganglions semi-lunaires varient entre 20 et 25 millimètres de longueur sur 10 à 15 millimètres en largeur.

Placé de chaque côté de l'aorte abdominale, chaque ganglion semi-lunaire, dont la concavité regarde en haut et un peu en dedans, repose sur le pilier correspondant du diaphragme, en dedans de la capsule surrénale et au-dessus du bord supérieur du pancréas. Lorsqu'ils sont un peu volumineux, les ganglions semi-lunaires atteignent par leur extrémité interne l'origine du tronc cœliaque et arrivent presque au contact l'un de l'autre sur la ligne médiane; dans l'ensemble, leurs rapports sont les mêmes que ceux du plexus cœliaque, décrits plus haut. Quelquefois, ces ganglions sont morcelés en une série de petits amas secondaires occupant la même région. Ils présentent à considérer : α) des branches afférentes, et β) des branches efférentes.

α) *Branches afférentes.* — Aux ganglions semi-lunaires, ainsi que nous l'avons dit, parviennent un certain nombre de rameaux afférents. Le ganglion du côté droit reçoit à son extrémité externe le grand nerf splanchnique, et à son extrémité interne la terminaison du pneumogastrique correspondant. Les deux nerfs aboutissent aux deux cornes du croissant ganglionnaire et paraissent ainsi réunis par une arcade nerveuse très épaisse. C'est cette disposition particulière, signalée pour la première fois par Wrisberg, qui est connue depuis sous le nom d'*anse mémorable de Wrisberg*. Dans la concavité du ganglion, entre le grand splanchnique et le vague, viennent se terminer les dernières ramifications phrénico-abdominales du phrénique droit (Habershon),

tandis que quelques filets issus du petit splanchnique abordent le ganglion par sa convexité. — Le ganglion semi-lunaire gauche ne présente pas, en général, de disposition rappelant l'anse mémorable; le grand nerf splanchnique aboutit bien à la pointe externe, mais le pneumogastrique gauche fait défaut à la pointe interne. Toutefois, Laignel-Lavastine (1903) a publié huit observations d'anse mémorable de Wrisberg à gauche; dans ces huit cas, le pneumogastrique droit se divisait en deux branches symétriques, qui aboutissaient chacune à la corne interne des deux ganglions semi-lunaires. Dans la concavité du croissant, on retrouve quelques fins ramuscules phrénico-abdominaux du phrénique gauche (Habershon), et, à la partie externe de la convexité, il existe toujours de minces filets venus du petit splanchnique. La partie la plus interne de sa convexité est réunie à celle du ganglion droit par de petits rameaux aplatis qui enlacent l'origine du tronc cœliaque.

β) *Branches efférentes.* — Ces branches naissent à peu près exclusivement de la convexité des ganglions, et participent à la formation du plexus solaire.

b) **Ganglions aortico-rénaux.** — Ces deux ganglions, symétriques, comme les précédents, par rapport à l'aorte, sont placés un peu au-dessous d'eux à l'origine même de l'artère rénale; de petits rameaux aplatis les unissent à la partie inférieure des ganglions semi-lunaires. Chacun d'eux reçoit à sa partie externe la presque totalité des nerfs petit splanchnique et splanchnique inférieur; le ganglion lombaire supérieur leur fournit également quelques filets très grêles. Les deux ganglions envoient, de leur côté, aux ganglions mésentériques supérieurs de fins ramuscules qui passent sur l'origine de l'artère mésentérique supérieure et semblent ainsi servir de trait d'union entre les ganglions aortico-rénaux droit et gauche.

c) **Ganglions mésentériques supérieurs.** — Ces deux masses ganglionnaires embrassent dans leur concavité la face inférieure de l'artère mésentérique supérieure; ils sont situés en dedans et un peu au-dessus des ganglions aortico-rénaux dont il est parfois difficile de les distinguer. Une grosse anastomose transversale passant sous l'artère mésentérique, les rend solidaires l'un de l'autre; ils reçoivent leurs branches afférentes du plexus qui entoure le tronc cœliaque, ou des ganglions précédents.

2° ***Distribution périphérique du plexus solaire.*** — Le plexus solaire est le véritable centre nerveux de la vie végétative; c'est de lui qu'émanent toute une série de plexus secondaires qui, le long des branches collatérales de l'aorte, vont se répandre dans les organes de la cavité abdominale. La symétrie de certains viscères a conduit les anatomistes à diviser les plexus abdominaux en : *a*) plexus pairs et *b*) plexus impairs.

a) ***Plexus pairs.*** — Ces plexus accompagnent les artères diaphragmatiques inférieures, capsulaires moyennes, rénales et spermatiques, on les désigne sous le nom de : 1° plexus diaphragmatiques; 2° plexus surrénaux; 3° plexus rénaux; 4° plexus spermatiques. Puisque ces plexus sont symétriques, nous les décrirons d'un seul côté, du côté droit, par exemple.

1° *Plexus diaphragmatique.* — Les filets nerveux qui le constituent naissent de la partie supérieure du plexus solaire et en particulier de la concavité du ganglion semi-lunaire; ils se portent aussitôt sur les artères diaphragmatiques inférieures et rampent d'abord sous le péritoine pariétal, puis avant de pénétrer entre les fibres charnues du diaphragme, ils s'unissent en un riche plexus avec les rameaux phrénico-abdominaux. Quelques filets se

perdent directement dans la séreuse péritonéale, mais la grande difficulté est de faire la part du nerf phrénique, des nerfs intercostaux et du sympathique dans l'innervation du diaphragme. Le phrénique et les derniers intercostaux sont surtout des nerfs moteurs, tandis que le sympathique est probablement le nerf vaso-moteur et peut-être sensitif du diaphragme et des séreuses qui le revêtent. Si cette innervation sensitive était démontrée, on pourrait, peut-être, expliquer la douleur de l'épaule au cours des inflammations aiguës ou chroniques du péritoine et de la plèvre de la façon suivante : les fibres sensitives du sympathique parviennent au plexus solaire, et, de là, par l'intermédiaire des splanchniques, dans la partie supérieure de la moelle dorsale, dont les neurones d'association vont se terminer au voisinage des origines des nerfs du plexus brachial. Le plexus diaphragmatique droit paraît toujours plus développé que le plexus gauche; il est toujours pourvu d'un ganglion, le ganglion phrénique ou diaphragmatique, qui a été décrit avec le nerf phrénique (Voy. p. 867 et fig. 549). Valentin prétend avoir observé à peu près constamment des filets anastomotiques entre le plexus diaphragmatique droit et le plexus surrénal du même côté.

2° *Plexus surrénal.* — Le plexus surrénal est constitué par des filets issus de la corne externe du ganglion semi-lunaire et par de petits ramuscules émanés du ganglion aortico-rénal; quelques fines branches provenant du plexus diaphragmatique, du phrénique et du petit splanchnique correspondant, vont renforcer ces filets et s'unir en un réseau assez fort, qui entoure l'artère capsulaire moyenne et qui pénètre avec elle dans la face postérieure de la capsule surrénale, au niveau du hile. Les nerfs traversent la substance corticale et aboutissent dans la substance médullaire où ils paraissent se mettre en rapport avec de grosses cellules nerveuses. Étant données les faibles dimensions de l'organe, le nombre des nerfs capsulaires est considérable; d'après Kölliker, la plupart des nerfs du plexus surrénal sont formés de fibres blanches qui viennent vraisemblablement du pneumogastrique, du phrénique et du petit splanchnique.

3° *Plexus rénal.* — Les rameaux nerveux qui constituent le plexus rénal se détachent de la partie inférieure du plexus solaire, et en particulier du ganglion aortico-rénal; à ces rameaux viennent se joindre le nerf rénal postérieur et quelques filets du petit splanchnique, du sympathique lombaire et du plexus aortico-abdominal. Le plexus qui chemine le long de l'artère rénale affecte, d'après Sappey, une disposition particulière : les mailles qui le constituent sont à peu près parallèles et s'envoient des anastomoses transversales. Sur son trajet, le plexus rénal présente quelques renflements ganglionnaires parmi lesquels il en est un situé en arrière de l'artère et qui serait constant, d'après Hirschfeld, aussi cet auteur a-t-il proposé de le désigner sous le nom de *ganglion rénal postérieur*. Parmi les anastomoses du plexus rénal, les plus importantes sont celles qu'il contracte avec le plexus surrénal en haut et avec le plexus spermatique en bas. Le plexus rénal envoie quelques filets au bassinet et à l'uretère (Lobstein); sur ceux destinés à l'uretère, Dogiel a pu constater l'existence de cellules ganglionnaires particulièrement nombreuses chez le chien et chez le chat. Le plexus rénal du côté droit fournit, en outre, quelques rameaux à la veine cave inférieure. Parvenu au hile du rein, le plexus se divise en une série de petits plexus secondaires qui s'enfoncent dans le parenchyme rénal avec les divisions artérielles.

4° *Plexus spermatique ou ovarique.* — Ce plexus, qui accompagne l'artère de l'organe génital, est surtout constitué par des fibres grises; il se détache en partie des ganglions mésentériques et aortico-rénaux. On observe, sur les rameaux qui le forment, la présence de nombreux renflements ganglionnaires dont un, appliqué contre l'aorte à l'origine de l'artère spermatique (ou utéro-ovarienne), a reçu le nom de ganglion spermatique (ou ovarien). Le plexus spermatique s'anastomose avec le plexus rénal et avec le plexus aortico-abdominal. — Chez l'homme, le plexus spermatique suit le trajet des vaisseaux de même nom, traverse avec eux le canal inguinal et, après avoir donné quelques filets au canal déférent, il vient, au point de division de l'artère, former deux plexus secondaires, le plexus spermatique et le plexus épididymaire. — Chez la femme, le plexus ovarique s'accole à l'artère utéro-ovarienne avec laquelle il pénètre dans le ligament large. Là, il donne des filets qui, le long de l'artère ovarienne, se rendent à l'ovaire et qui, par l'anastomose de l'ovarienne avec l'utérine, parviennent à la partie supérieure de la matrice où ils se perdent dans le plexus utérin. De fins rameaux se répandent, en suivant les branches tubaires, sur les parois de la trompe de Fallope.

b) **Plexus impairs.** — Ces plexus sont destinés aux organes impairs de la cavité abdominale; on les rencontre sur les artères qui naissent de l'aorte au niveau de la ligne médiane, c'est-à-dire sur le tronc cœliaque et ses branches, sur les deux mésentériques et sur l'aorte abdominale elle-même. Nous aurons donc à examiner : 1° le plexus coronaire stomachique; 2° le plexus hépatique; 3° le plexus splénique; ces trois plexus procèdent du plexus médian, le plexus cœliaque qui entoure le tronc cœliaque; 4° le plexus mésenté-

[*A. SOULIÉ.*]

rique supérieur; 5° le plexus aortico-abdominal dont le prolongement inférieur est souvent décrit sous le nom de plexus hypogastrique supérieur, et dont le plexus mésentérique inférieur représente la division la plus importante.

1° *Plexus coronaire stomachique.* — Le plexus coronaire stomachique vient du plexus cœliaque et se porte immédiatement sur l'artère coronaire stomachique; à son origine, il reçoit quelques filets du pneumogastrique, avant que celui-ci aborde le ganglion semi-lunaire droit. Parmi les rameaux émanés du plexus de la coronaire stomachique, les uns s'accolent à la branche œsophagienne de ce vaisseau et se perdent dans la région du cardia, les autres cheminent sur la petite courbure et s'étalent sur les deux faces de

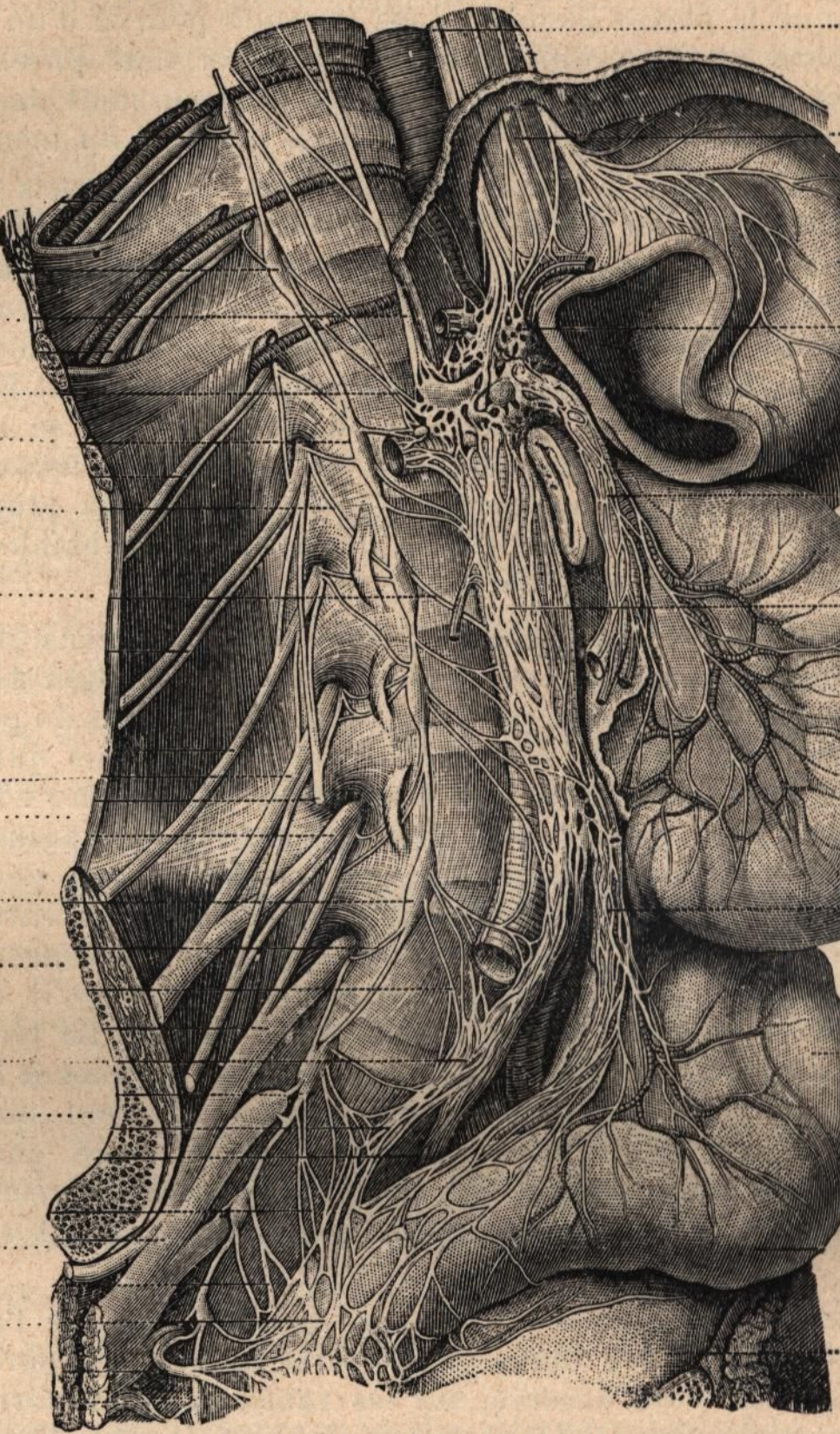

Fig. 622. — Plexus solaire et sympathique abdominal. (D'après Sappey.)

l'estomac au-dessous du revêtement péritonéal. Ces derniers s'anastomosent à gauche avec les ramifications secondaires du plexus splénique qui suivent les vaisseaux courts et la gastro-épiploïque gauche, à droite avec les filets du plexus hépatique qui accompagnent la pylorique. Ces plexus sympathiques de l'estomac s'unissent avec les plexus gastriques formés par le nerf vague.

2° *Plexus hépatique.* — C'est le plus riche des trois plexus développés aux dépens du plexus cœliaque. Ses rameaux constitutifs relativement volumineux proviennent surtout du ganglion semi-lunaire et du pneumogastrique droit; des filets du pneumogastrique gauche y aboutissent également par l'intermédiaire des plexus nerveux de l'estomac. Le plexus hépatique entoure tout d'abord l'artère de même nom avec laquelle il parvient dans le petit épiploon; là, il se subdivise en plexus secondaires pour chacun des organes contenus dans cet épiploon. Le plexus hépatique proprement dit continue à cheminer sur l'artère hépatique avec laquelle il s'enfonce dans le foie; c'est de lui que se détachent les plexus secondaires qui parviennent au duodénum, à l'estomac et au pancréas, en suivant les collatérales de l'hépatique : pylorique et pancréatico-duodénale. Le long de l'artère cystique,

rampent quelques filets qui se rendent à la vésicule biliaire pour y former le plexus cystique, lequel s'unit à un autre plexus secondaire qui chemine sur le canal cholédoque. Le plexus de la veine porte suit, dans le foie, les nombreuses ramifications de ce vaisseau, mais il émet auparavant deux plexus très grêles vers le canal d'Arantius, et vers le ligament rond de foie; Arnold a nettement vu ces deux plexus chez le fœtus. La disposition des réseaux nerveux sur les voies biliaires est identique à celle qui s'observe sur les parois de l'intestin. Lobstein et Cruveilhier ont divisé le plexus hépatique en plexus hépatique antérieur qui accompagne l'artère hépatique, et en plexus hépatique postérieur qui suit le trajet de la veine porte.

3° *Plexus splénique.* — Les nerfs du plexus splénique proviennent du ganglion semi-lunaire droit, du ganglion semi-lunaire et du pneumogastrique gauches; les réseaux, plus réguliers que ceux des autres plexus, se portent sur l'artère splénique dont ils ne suivent pas d'ailleurs toutes les flexuosités. Au niveau de la rate, le plexus splénique fournit des plexus secondaires pour chacune des branches de l'artère splénique; la plupart pénètrent dans le hile de l'organe, les autres suivent les vaisseaux courts et se rendent au grand cul-de-sac de l'estomac, quelques filets enfin accompagnent la gastro-épiploïque gauche et vont se distribuer à la grande courbure, puis aux deux faces de l'estomac, ainsi qu'au grand épiploon. Les filets de l'estomac présentent des anastomoses multiples avec le plexus de la coronaire stomachique, et avec les filets qui proviennent du plexus hépatique par l'intermédiaire de la pylorique, de la pancréatico-duodénale et de la gastro-épiploïque droite. Dans son trajet sur le bord supérieur du pancréas, le plexus de l'artère splénique envoie des filets nerveux qui accompagnent les branches artérielles destinées au pancréas : l'ensemble de ces filets nerveux constitue le plexus pancréatique de Cruveilhier.

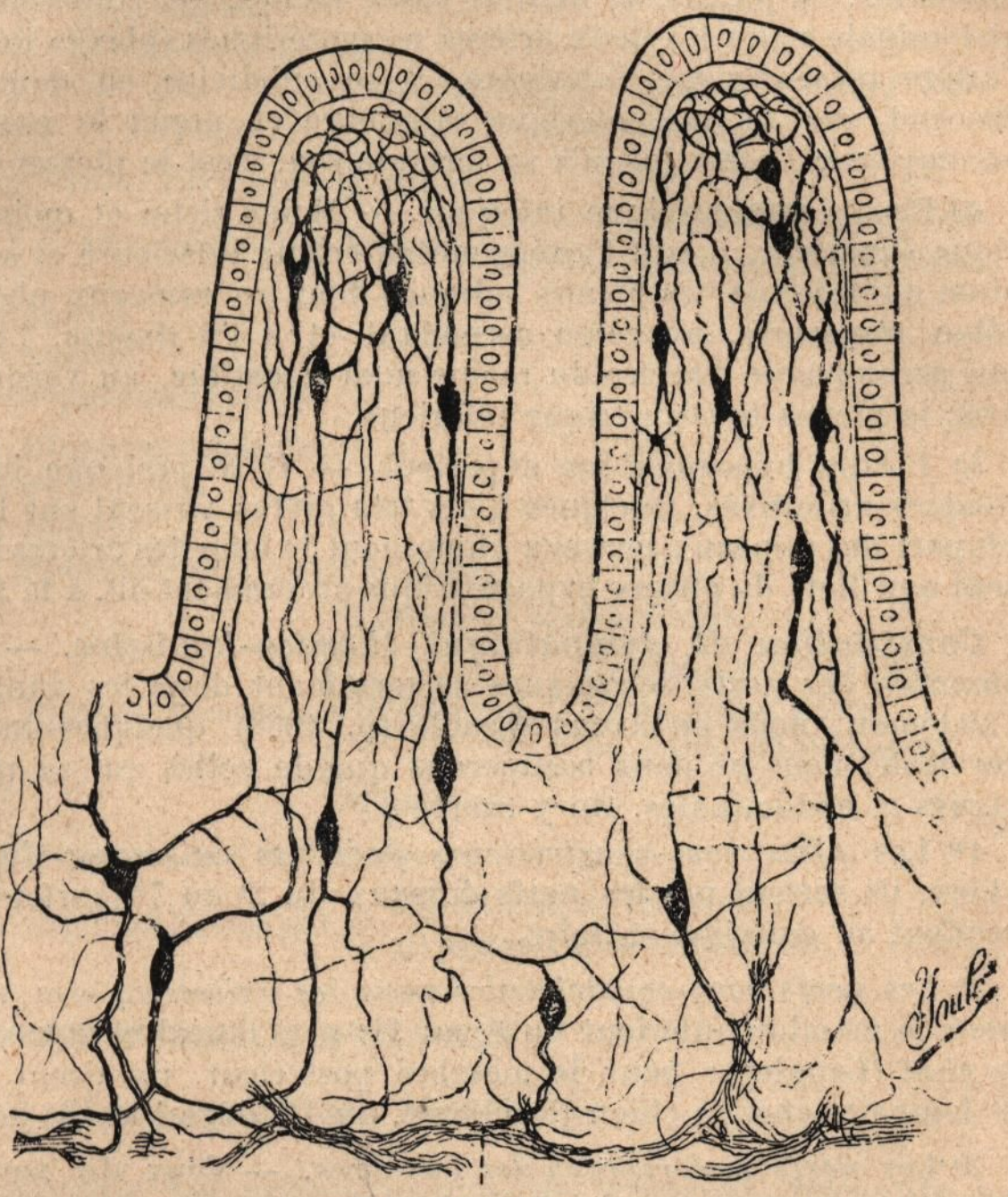

Plex. de Meissner.

FIG. 623. — Le sympathique interstitiel de l'intestin. (D'après Ramón y Cajal.)

On voit en coupe deux villosités renfermant des cellules sympathiques.

4° *Plexus mésentérique supérieur.* — Ce plexus, le plus considérable de l'abdomen, comprend à la fois des fibres grises et des fibres blanches qui forment une véritable gaine à l'artère (Cruveilhier). Il s'engage entre les deux feuillets du mésentère et accompagne la mésentérique jusqu'à sa terminaison. A son origine, il est situé entre la portion horizontale du duodénum et le pancréas, et il envoie des filets nerveux à ces deux organes; c'est dans cette région que se trouvent les ganglions mésentériques. Les nerfs fournis par le plexus mésentérique supérieur, de même que les collatérales de l'artère, se rangent en deux catégories : *a*) ceux qui naissent le long de la convexité artérielle et qui se perdent dans les parois du jéjuno-iléon; *b*) ceux qui proviennent de la concavité et qui aboutissent au cæcum, au côlon ascendant et à la moitié droite du côlon transverse. Les plexus nerveux suivent le cours des branches artérielles, mais au lieu de former trois arcades superposées comme le font les vaisseaux, ils ne constituent qu'une seule série d'anses nerveuses accolées à l'arcade artérielle la plus voisine de l'intestin (Cruveilhier). Parvenus contre les parois du tube digestif, les filets nerveux s'insinuent le long du bord mésentérique sous le péritoine viscéral et se distribuent en plexus secondaires dans les différentes tuniques de l'intestin (Voy. t. IV, p. 308). Vers le milieu du côlon transverse, le plexus mésentérique

supérieur s'unit au plexus inférieur par une arcade nerveuse superposée à l'arcade artérielle de Riolan. Chez le chat, on trouve de nombreux corpuscules de Pacini, appendus aux nerfs mésentériques, soit dans le mésentère, soit sur la surface péritonéale de l'intestin. Chez l'homme, les corpuscules sont rares sur le mésentère et sur l'intestin, ils paraissent surtout localisés dans le tissu cellulaire lâche qui entoure le pancréas (Genersich). Leur nombre, d'après Genersich, est en moyenne de 30 à 40 corpuscules réunis souvent en groupe de 8 à 10; il peut dépasser la centaine d'après Przewoski. Ces corpuscules sont sensiblement plus volumineux que ceux du derme cutané de la main ou du pied.

5° *Plexus aortico-abdominal ou intermésentérique; plexus lombo-aortique*, Cruveilhier. — Il se forme aux dépens de deux minces cordons qui figurent le prolongement inférieur du plexus solaire, et auxquels viennent se joindre les branches efférentes des ganglions lombaires. Ce plexus, à mailles assez lâches, se constitue à la face antérieure de l'aorte abdominale entre les deux artères mésentériques (plexus intermésentérique). A l'origine de l'artère mésentérique inférieure, il se subdivise en deux plexus secondaires, l'un qui descend sur la mésentérique inférieure et prend le nom de cette artère, l'autre qui accompagne l'aorte jusqu'à sa terminaison, c'est le plexus hypogastrique supérieur.

a) Plexus mésentérique inférieur. — Moins riche et moins serré que le plexus mésentérique supérieur, il suit l'artère mésentérique inférieure et ses principales collatérales; c'est ainsi qu'il donne les plexus coliques dont les rameaux aboutissent à la moitié gauche du côlon transverse, au côlon ascendant et à l'S iliaque. Le plexus hémorroïdal supérieur qui accompagne l'artère du même nom constitue, au voisinage de l'anus, le trait d'union avec le plexus hypogastrique inférieur.

b) Plexus hypogastrique supérieur. — Il se prolonge jusqu'à la division de l'aorte en iliaques primitives. Quelques filets très grêles passent sur l'artère sacrée moyenne, mais la plupart des rameaux nerveux cheminent le long des artères iliaques primitives où ils s'unissent aux filets du plexus hypogastrique proprement dit, à la formation duquel ils participent.

Constitution du sympathique thoraco-lombaire. — La majeure partie des fibres émanées des nerfs thoraciques se terminent dans les ganglions du cou ou dans ceux de l'abdomen; nous en avons signalé (p. 1098) quelques-unes qui aboutissent à la région cervicale, nous ne nous occuperons que de celles qui se rendent dans les régions thoraciques et abdominales. On y trouve :

1° Les *filets vaso-constricteurs pour les vaisseaux du poumon* (Bradford). — Chez le chien, ils sortent par les nerfs dorsaux du 2ᵉ au 7ᵉ (surtout par les 3ᵉ, 4ᵉ et 5ᵉ) d'où ils se rendent au ganglion stellaire.

2° Les *nerfs vaso-constricteurs pour les vaisseaux des membres.* — Ces nerfs naissent pour le membre antérieur du 3ᵉ au 11ᵉ nerf dorsal chez le chien (Bradford), du 4ᵉ au 9ᵉ chez le chat (Langley); pour le membre postérieur, ils tirent leur origine du 11ᵉ dorsal au 3ᵉ lombaire chez le chien (Bradford), du 11ᵉ dorsal au 4ᵉ lombaire chez le chat (Langley).

3° Les *nerfs sudoripares des membres.* — Ceux du membre antérieur, issus du 3ᵉ ou 4ᵉ nerf thoracique chez le chat, aboutissent au ganglion stellaire (Langley); pour le membre postérieur, chez le même animal, ils viennent des deux derniers nerfs dorsaux et des trois premiers lombaires, et passent par le 1ᵉʳ ganglion sacré (Langley).

4° Les *nerfs pilo-moteurs du tronc et des membres.* — Ils proviennent, d'après Langley, des 9 ou 10 dernières paires dorsales, et des 3 ou 4 premières lombaires.

Les *nerfs splanchniques* renferment :

1° Des *fibres inhibitrices pour l'estomac et pour l'intestin.* — Ces fibres, d'après Langley et Dickinson, passent par les ganglions du plexus solaire. L'excitation du grand nerf splanchnique amène l'arrêt des mouvements péristaltiques de l'estomac : il se produit un relâchement des fibres longitudinales et une contraction tonique des fibres circulaires visible surtout au niveau du cardia et du pylore (Courtade et Guyon). La même action s'observe pour l'intestin (Bayliss et Starling, 1899).

2° Des *nerfs vaso-moteurs pour les vaisseaux de l'abdomen.* — Ces nerfs, qui d'après Bayliss et Starling naissent du 3ᵉ au 11ᵉ nerf dorsal, se composent de filets constricteurs et inhibiteurs; ils se terminent, d'après Langley et Dickinson, dans le plexus solaire.

Les *nerfs vasculaires du rein*, étudiés chez le chien par Bradford, sont de deux ordres : les filets dilatateurs émanent des six dernières paires dorsales, et les filets constricteurs des deux premières paires lombaires. Enfin, Fellner a montré que les nerfs dorsaux inférieurs et les deux premiers nerfs lombaires, envoient au plexus aortico-abdominal des filets moteurs pour les fibres circulaires, et des filets inhibiteurs pour les fibres longitudinales du rectum. D'après les recherches de Courtade et Guyon (1897), les conclusions de Fellner pourraient s'appliquer à la musculature de tout l'intestin.

Nous venons de signaler les filets sympathiques des nerfs lombaires supérieurs qui produisent sur l'intestin une action synergique de celles des dernières paires dorsales. Les filets sympathiques des nerfs lombaires inférieurs se rendent aux organes génitaux et à la portion de l'appareil urinaire contenue dans le petit bassin; ils sont associés aux paires sacrées avec lesquelles nous les étudierons.

Distribution du sympathique thoraco-abdominal.

- *Ganglions et chaîne thoracique.*
  - Branches efférentes supérieures . . .
    - Filets pulmonaires : *nerf splanchnique pulmonaire.*
    - Filets aortiques.
    - — pour la veine azygos et pour le canal thoracique.
    - — osseux.
    - — œsophagiens.
    - — pour le plexus cardiaque (*quatrième nerf cardiaque, nerf splanchnique supérieur*).
  - Branches efférentes inférieures. . . .
    - *Grand nerf splanchnique.*
    - *Petit nerf splanchnique.*
      - *Pet. n. splanchnique prop. dit.*
      - *Nerf splanchnique inférieur.*
- *Plexus solaire et ganglions.*
  - Ganglions.
    - Semi-lunaires.
    - Aortico-rénaux.
    - Mésentériques supérieurs.
  - Plexus.
    - Pairs . .
      - Diaphragmatiques.
      - Surrénaux.
      - Rénaux.
      - Spermatiques ou ovariques.
    - Impairs.
      - Plexus cœliaque.
        - Coronaire stomachique.
        - Hépatique.
          - Hépatique propr. dit.
          - De la veine porte.
          - Du canal cholédoque.
        - Splénique.
      - Mésentérique supérieur.
      - Aortico-abdominal.
        - Mésentérique inférieur.
        - Hypogastrique supérieur.

III. SYMPATHIQUE PELVIEN

Syn. : Pars pelvina sympathici, Anat. Nom.

Le sympathique pelvien, comme les autres parties du système, présente à considérer : 1° La chaîne sympathique; 2° les rameaux communicants; 3° la distribution périphérique.

1° CHAINE SYMPATHIQUE

Elle s'étend de la base du sacrum à la base du coccyx, en dedans des trous sacrés antérieurs, et comme ceux-ci convergent de haut en bas, chacun des cordons sympathiques se dirige en dedans et se porte en avant du coccyx dans un ganglion impair et médian : le *ganglion coccygien* (fig. 614). Le sympathique pelvien repose sur la face concave du sacrum, de chaque côté du rectum; l'aponévrose périnéale supérieure et le péritoine pariétal le séparent des viscères contenus dans le petit bassin. Les ganglions pelviens ou sacrés sont le plus souvent au nombre de quatre, quelquefois de cinq ou seulement de trois; ce nombre varie d'ailleurs d'un côté à l'autre et paraît en relation directe avec le nombre des vertèbres sacrées. Leur forme est elliptique ou triangulaire, leur coloration rougeâtre ou gris rougeâtre. Leur volume décroît de haut en bas : le premier mesure parfois jusqu'à 1 cm. 5, le dernier de 2 millimètres à 2 mm. 5 de long. Le ganglion coccygien peut manquer; il montre,

[*A. SOULIÉ.*]

dans quelques cas, des traces de sa dualité primitive, et Valentin a pu observer l'existence de deux ganglions distincts.

Les connexions entre les ganglions sont établies par des cordons intermédiaires presque toujours doubles. Lorsque le ganglion coccygien fait défaut, les cordons inférieurs s'unissent en avant du coccyx en une arcade anastomotique simple ou double, c'est l'*anse coccygienne* des auteurs (anse sacrée de Henle). Il est très rare de voir le sympathique se terminer par deux rameaux indépendants; lorsque le fait se produit, ces rameaux se rendent aux plexus qui entourent l'extrémité inférieure de l'artère sacrée moyenne, ou bien ils entrent en relation, séparément du reste, avec la glande coccygienne de Luschka.

2° RAMEAUX COMMUNICANTS

Ces rameaux, qui viennent des branches antérieures des nerfs sacrés, sont assez courts et souvent doubles. Comme il y existe cinq paires sacrées et seulement quatre ganglions dans la plupart des cas, le quatrième ganglion reçoit trois ou quatre rameaux issus de la 4e et de la 5e branche sacrée, ce qui tendrait à prouver qu'il résulte de la fusion des 4e et 5e ganglions sacrés. Le nerf coccygien envoie son rameau communicant au 4e ganglion sacré, lorsque le ganglion coccygien fait défaut, mais même lorsque ce dernier existe, le nerf coccygien présente souvent deux rameaux, dont un pour le 4e ganglion sacré et l'autre pour le ganglion coccygien. La couleur des rameaux communicants pelviens est toujours d'un gris terne; les recherches d'Harman (*Journ. of. Anat.*, 1898) ont montré, en effet, qu'à partir du 3e nerf lombaire le nombre des fibres blanches de chaque rameau est faible, tandis que celui des fibres grises est considérable.

3° DISTRIBUTION PÉRIPHÉRIQUE DU SYMPATHIQUE PELVIEN

Le sympathique pelvien émet deux ordres de rameaux :

1° **Des rameaux internes** grêles, qui gagnent la ligne médiane, où ils s'anastomosent avec ceux du côté opposé en un plexus à mailles assez lâches qui entoure l'artère sacrée moyenne. En outre du plexus sacré moyen, il existe des anastomoses transversales entre les deux cordons sympathiques, anastomoses appliquées à la face antérieure du sacrum, et desquelles naissent des filets périostiques et osseux. Les rameaux les plus inférieurs et en particulier ceux du nerf coccygien se rendent aux glandes anales.

2° **Des rameaux antérieurs**, volumineux par rapport aux précédents, qui vont participer à la formation du plexus hypogastrique.

PLEXUS HYPOGASTRIQUE. — *Syn.* : Plexus hypogastrique latéral; plexus hypogastricus, Anat. Nom.

C'est un des plexus les plus volumineux et les plus complexes qui soient fournis par le sympathique; il innerve tous les viscères du petit bassin et se divise en plexus secondaires dont les principaux sont destinés à la vessie, au rectum et aux organes génitaux. Le plexus hypogastrique est pair et symétrique, mais les plexus droit et gauche sont unis par des anastomoses transversales qui établissent entre eux d'étroites relations complétées par les anasto-

moses terminales qui se font dans des organes pour la plupart impairs et médians.

Constitution. — Le plexus hypogastrique n'est pas seulement formé par les branches antérieures du sympathique pelvien; il reçoit le plexus hypogastrique supérieur, c'est-à-dire la terminaison du plexus aortico-abdominal (Voy. p. 1113). Nous savons de plus que le plexus de l'aorte abdominale, renforcé par de nombreux filets issus des ganglions lombaires, se porte en grande partie sur les artères iliaques primitives pour former les plexus hypogastriques latéraux. Chacun de ces plexus fournit quelques filets à l'artère iliaque externe, puis descend sur l'iliaque interne à l'extrémité terminale de laquelle il reçoit les filets du sympathique pelvien. Nous avons vu également que les nerfs viscéraux du plexus sacré passent dans le plexus hypogastrique, et que des filets anastomotiques du plexus mésentérique inférieur lui parviennent le long des artères hémorroïdales supérieures. Ainsi constitué, chaque plexus hypogastrique se présente comme un amas pelotonné de cordons nerveux richement anastomosés, sur lesquels se montrent de distance en distance de petits renflements ganglionnaires.

Rapports. — Le plexus hypogastrique est appliqué sur les côtés du rectum, entre cet organe et la face interne du releveur de l'anus. Il chemine d'arrière en avant entre ce muscle et l'aponévrose périnéale supérieure, et vient s'étaler contre le bas-fond de la vessie au-dessous du péritoine qui tapisse les parois du cul-de-sac vésico-rectal. Chez la femme, il longe le bord externe des replis utéro-sacrés et atteint la partie supérieure et postérieure du vagin vers la base des ligaments larges.

Dans la plupart des cas, le plexus droit et le plexus gauche ne présentent exactement ni la même disposition ni le même volume.

Distribution. — Du plexus hypogastrique se détachent un certain nombre de plexus secondaires disposés symétriquement de chaque côté du corps. Nous les rangerons en deux groupes, suivant qu'ils sont communs aux deux sexes ou qu'ils sont différents chez l'homme et chez la femme. Ce dernier groupe renferme évidemment les plexus des organes génitaux.

a) **Plexus communs aux deux sexes.** — Dans ce groupe se trouvent : 1° le plexus de l'artère hémorroïdale moyenne; 2° le plexus vésical.

1° *Plexus hémorroïdal moyen* (Cruveilhier, Sappey). — Il embrasse l'artère hémorroïdale moyenne, et ses filets vont se distribuer à l'ampoule rectale et à l'anus, au niveau duquel ils s'unissent avec ceux venus des plexus de la prostate (ou du vagin) et quelques ramuscules du nerf honteux interne; il reçoit aussi la terminaison du plexus mésentérique inférieur au niveau de l'anastomose des artères hémorroïdales. Les nerfs de ce plexus paraissent contenir à peu près en quantité égale des fibres blanches et des fibres grises; Sappey a pu les suivre à travers la tunique musculeuse jusqu'à la muqueuse rectale.

2° *Plexus vésical.* — Il naît de la partie antérieure et inférieure du plexus hypogastrique, et aborde la vessie avec les artères vésicales postérieures et inférieures; il est surtout épais et serré dans la région du trigone vers le point

d'abouchement des uretères. Les mailles qui le constituent sont plus grêles que celles du plexus hémorroïdal ; on y distingue trois ordres de filets : *a*) des *filets ascendants*, qui se portent vers le sommet de la vessie, et dont quelques-uns remontent sur les uretères ; *b*) des *filets transversaux*, plus superficiels que les plexus veineux, qui, par les faces latérales de la vessie, gagnent la face antérieure

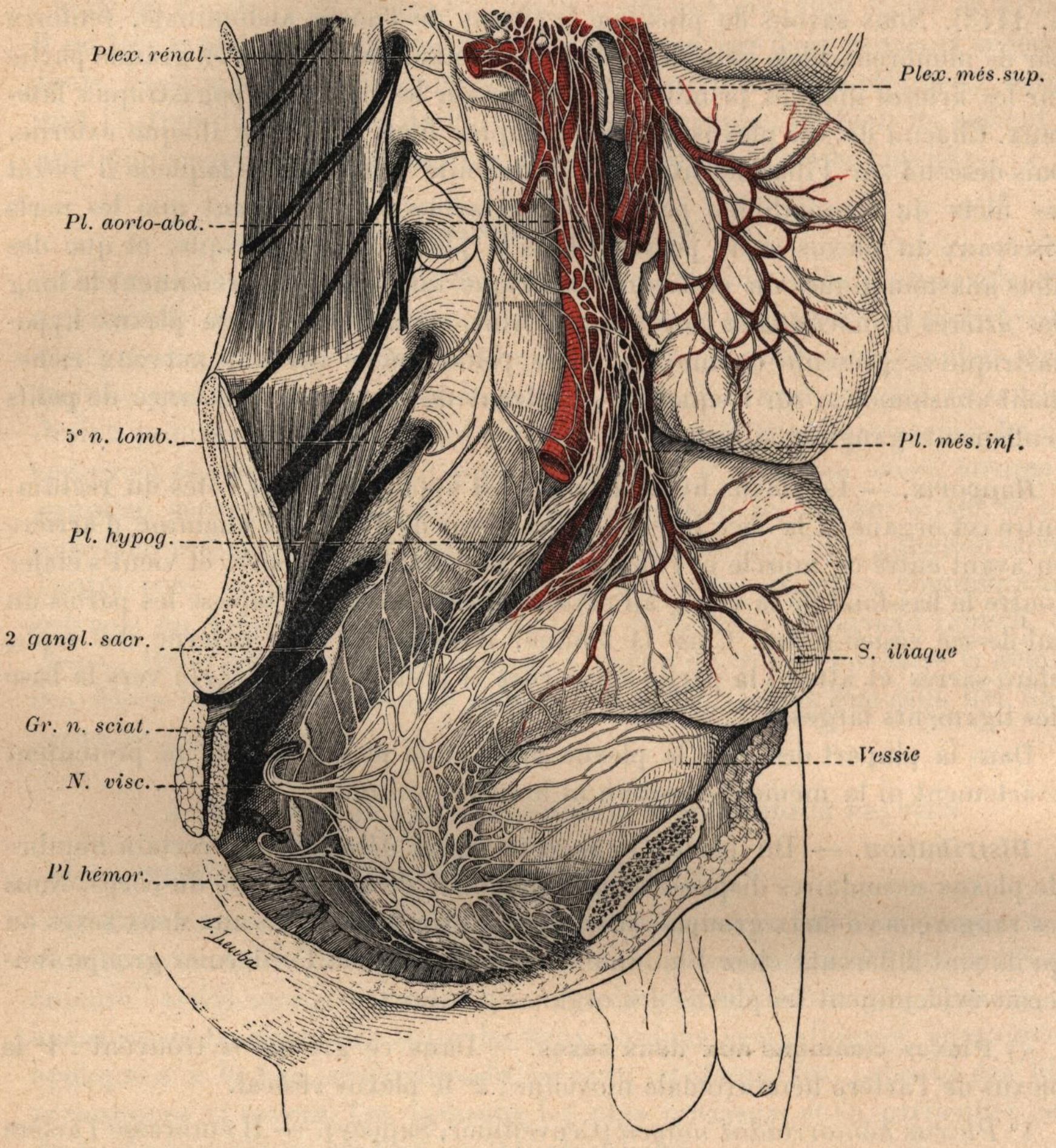

Fig. 624. — Plexus hypogastrique chez l'homme. (D'après Hirschfeld.)

de cet organe ; *c*) des *filets descendants*, les plus volumineux, qui s'insinuent entre la base de la vessie et la prostate, et qui se distribuent au trigone et au col vésical ; quelques-uns accompagnent le canal de l'urètre jusqu'à sa portion membraneuse. Tous ces rameaux nerveux fréquemment anastomosés laissent voir de distance en distance de petits renflements ganglionnaires ; la plupart sont des nerfs vaso-moteurs, et quelques-uns arrivent jusqu'à la muqueuse dans laquelle ils se terminent au contact de l'épithélium. Giannuzzi, Budge et quelques autres physiologistes pensaient que les nerfs moteurs de la vessie se rendaient de la moelle dans le plexus hypogastrique par les deux ou trois pre-

miers nerfs sacrés; mais des recherches récentes ont montré que ces nerfs passent par le plexus aortique et par le ganglion mésentérique inférieur (Courtade et Guyon).

b) **Plexus des organes génitaux.** — Ces plexus différents dans les deux sexes sont au nombre de deux : 1° le plexus déférentiel; et 2° le plexus prostatique chez l'homme; qui répondent chez la femme : 1° au plexus vaginal et 2° au plexus caverneux du clitoris.

Homme. — 1° *Plexus déférentiel* (plexus des vésicules séminales et du canal déférent; plexus spermatique inférieur). — Intimement uni au plexus vésical

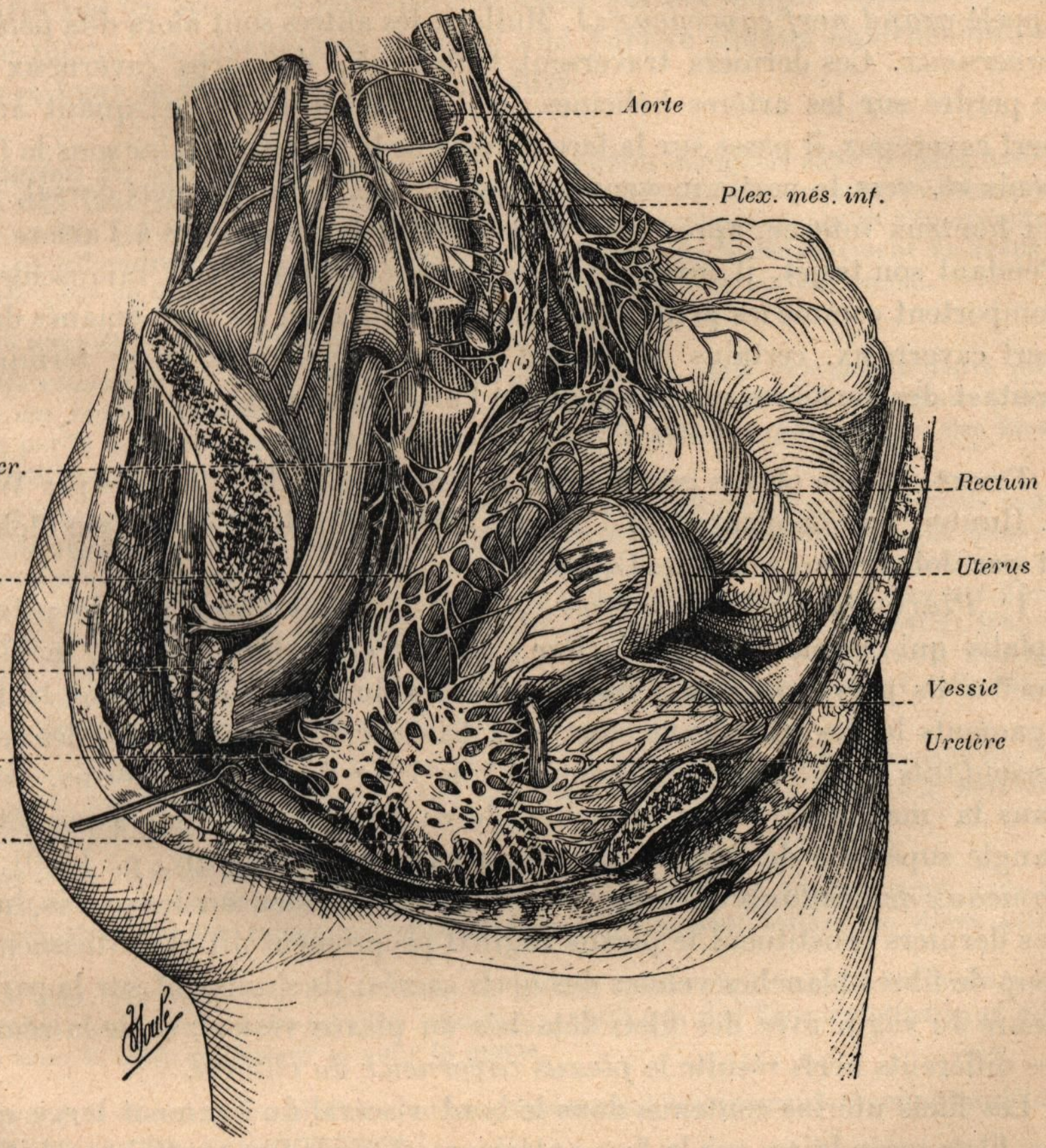

Fig. 625. — Plexus hypogastrique chez la femme. (D'après Hirschfeld.)

et en particulier aux filets des uretères, ce plexus est formé par un riche réseau nerveux qui entoure les vésicules séminales. Parvenu au niveau des vésicules séminales, il devient plus dense et envoie des filets qui accompagnent le canal déférent jusqu'à l'orifice inguinal interne où ils s'anastomosent avec le plexus spermatique.

2° *Plexus prostatique.* — Ce plexus apparaît fréquemment comme un prolongement du précédent; il s'étale d'abord entre la prostate et le releveur de l'anus,

et laisse voir de distance en distance des ganglions dont le volume varie de 2 à 7 millimètres (J. Müller). Il reçoit peu après quelques filets des nerfs viscéraux du plexus sacré; dès la région moyenne de la prostate, il devient nettement distinct et chemine au milieu des nombreuses veines prostatiques. Le plexus prostatique se prolonge en avant par le *plexus caverneux du pénis*, qui, des parois latérales de la prostate, gagne la région membraneuse de l'urètre; il perfore alors l'aponévrose périnéale moyenne et atteint, sous la symphyse du pubis, la racine des corps caverneux. Après avoir reçu quelques rameaux anastomotiques du nerf honteux interne, les filets du plexus caverneux prennent le nom de nerfs caverneux, parmi lesquels il en existe un plus volumineux appelé *grand nerf caverneux* (J. Müller), les autres sont alors dits *petits nerfs caverneux*. Ces derniers traversent l'albuginée du corps caverneux et vont se perdre sur les artères hélicines ou dans le tissu érectile; quant au grand nerf caverneux, il passe sur la face dorsale de la verge, chemine sous le fascia du pénis et, vers la partie moyenne de cet organe, s'unit au nerf dorsal, branche du honteux interne, après avoir fourni des filets vasculaires à l'artère dorsale. Pendant son trajet, il envoie dans les corps érectiles de fins ramuscules qui se comportent comme les petits nerfs caverneux. Parmi les filets émanés du grand nerf caverneux, certains atteignent le corps spongieux et se terminent au contact des dernières ramifications de l'artère bulbaire.

Femme. — Les plexus génitaux de la femme, décrits et figurés par Walter et J. Hunter, ont été démontrés d'une manière définitive en 1841 par Robert Lee et par Jobert de Lamballe. Ce sont :

1° *Plexus vaginal ou utéro-vaginal.* — Il est formé par de petits nerfs aplatis qui accompagnent l'artère vaginale et l'artère utérine, le long desquelles ils parviennent aux parois latérales du vagin, en suivant la base des ligaments larges. Ce plexus émet à la hauteur du col utérin : *a*) des *rameaux ascendants ou utérins* qui remontent le long de l'artère utérine, pénètrent dans la matrice avec les branches de ce vaisseau et vont s'anastomoser à l'angle supérieur de l'utérus avec le plexus ovarique (voy. p. 1110); *b*) des *rameaux descendants ou vaginaux* qui vont s'étaler sur les parois du vagin. Ces derniers constituent le plexus vaginal proprement dit et contiennent beaucoup de fibres blanches venues des nerfs sacrés; ils s'unissent sur la paroi antérieure du vagin avec des filets détachés du plexus vésical, et de la réunion de ces différents nerfs résulte le *plexus caverneux du clitoris*.

Les filets utérins contenus dans le bord viscéral du ligament large envoient des filets secondaires sur la face antérieure et sur la face postérieure de l'utérus; parmi ces derniers, certains s'enfoncent dans la musculature de la matrice, les autres cheminent sous le péritoine et s'anastomosent avec ceux du côté opposé. Le plexus utérin laisse voir de petits ganglions, surtout au voisinage de l'isthme; signalés par Remak en 1840, ils ont été minutieusement décrits par Frankenhäuser (1867) et par Rein (1880). D'après Frankenhäuser, il existerait un *ganglion cervical* constant formé souvent par un peloton nerveux contenant des cellules ganglionnaires. « Pendant le cours de la grossesse, les nerfs de l'utérus participent à l'hypertrophie générale de l'organe » (Sappey). Si le fait a été admis et constaté par bon nombre d'auteurs, on ignore encore

le mécanisme de cette augmentation de volume. (Pour plus de détails, voyez : Rieffel, *Nerfs de l'utérus*, t. V, p. 484.)

2° *Plexus caverneux du clitoris.* — Analogue au plexus prostatique et au plexus caverneux de l'homme, il occupe la paroi antérieure du vagin et se comporte vis-à-vis des organes érectiles de la femme comme le plexus caverneux chez l'homme. Toutefois le plexus caverneux du clitoris envoie des filets nettement distincts à la portion antérieure de l'urètre.

On admet encore, sans que cela ait été anatomiquement démontré, comme le remarquait déjà Cruveilhier, que le plexus hypogastrique envoie des plexus secondaires sur les branches extra-pelviennes de l'artère iliaque interne. Il existerait de même un plexus sympathique sur l'artère iliaque externe, qui se continuerait sur la fémorale et sur la poplitée.

Constitution du sympathique pelvien. — Les viscères contenus dans le petit bassin reçoivent leur innervation centrale par l'intermédiaire des rameaux communicants lombaires et sacrés qui aboutissent aux plexus hypogastriques; les organes génito-urinaires sont surtout tributaires de la portion lombaire. Nous passerons successivement en revue : 1° les nerfs issus de la région lombaire; 2° les nerfs émanés de la portion sacrée.

1° Nerfs issus de la portion lombaire :

a) Nerfs vaso-moteurs de la verge ou du clitoris. — Les filets vaso-constricteurs proviennent des nerfs lombaires supérieurs; François-Frank a montré que la majeure partie passaient par le ganglion mésentérique inférieur et par le plexus hypogastrique. Des fibres vaso-dilatatrices les accompagnent.

b) Nerfs moteurs de la vessie. — Ils suivent le trajet des rameaux communicants supérieurs de la région lombaire et descendent par l'intermédiaire du plexus aortique dans le ganglion mésentérique inférieur, et dans le plexus hypogastrique. Les fibres destinées au sphincter vésical et à la musculature circulaire de la vessie paraissent associées aux fibres inhibitrices de la musculature longitudinale (Bradford, Fellner, Courtade et Guyon). D'après F. Guyon (*Cinquant. Soc. Biol.*, 1900), le vague et le nerf érecteur poussent les matières fécales et l'urine vers l'extérieur, tandis que les filets sympathiques arrêtent cette action mécanique et agissent comme nerfs régulateurs.

c) Nerfs moteurs de l'utérus. — D'après Sherrington, ces nerfs quittent la moelle par les 2e et 3e paires lombaires, chez le chat; chez la femme, ils naissent du 1er et du 2e nerf lombaire et quelques-uns se rendent au ligament rond.

2° Nerfs issus de la portion sacrée.

Il n'y a pas à proprement parler de fibres blanches allant de la région sacrée dans les plexus sympathiques, les rameaux communicants étant surtout formés de fibres grises (Harman).

Chez le chat, Sherrington a trouvé dans la portion sacrée de la moelle les nerfs vasoconstricteurs des vaisseaux du membre postérieur, ainsi que des filets sudoripares et pilomoteurs pour le train postérieur et pour la queue.

Les nerfs dits viscéraux du plexus honteux représentent les rameaux communicants des 2e et 3e paires sacrées; ils comprennent :

a) Les *filets moteurs* pour les fibres longitudinales, et les *filets inhibiteurs* pour les fibres circulaires du rectum (Fellner, Courtade et Guyon);

b) Les principaux *nerfs moteurs de la vessie* (mêmes auteurs);

c) Les *nerfs moteurs de l'utérus* (Spiegeberg, Kehrer, etc.);

d) Les *nerfs vaso-dilatateurs du pénis* ou *nerfs érecteurs* (François-Frank, Morat).

f) Les *nerfs sécrétoires de la prostate.*

[*A. Soulié.*]

Distribution du sympathique pelvien.

- *Ganglions sacrés.*
  - Rameaux internes.
    - Plexus pour l'artère sacrée moyenne.
    - Anastomoses transversales.
      - Filets périostiques et osseux pour la face antérieure du sacrum.
    - Filets pour les glandes anales.
  - Rameaux externes. Plexus hypogastriques.
    - Plexus communs aux deux sexes.
      - Plexus hémorroïdal moyen.
      - Plexus vésical.
        - Filets ascendants.
          - Vésicaux.
          - Urétéraux.
        - Filets transversaux anastomotiques.
        - Filets descendants pour
          - Le col vésical.
          - La prostate,
          - L'urètre.
    - Plexus génitaux.
      - Homme.
        - Plexus déférentiels.
        - Plexus prostatique. | Plexus caverneux.
      - Femme.
        - Plexus utéro-vaginal. . .
          - Filets pour l'utérus.
          - Filets pour le vagin.
        - Plexus caverneux du clitoris.

Variations du sympathique. — Les principales ont été signalées au cours de la description; d'ailleurs les observations en sont assez rares, à cause du petit nombre de dissections que l'on fait sur le sympathique, et particulièrement sur les nerfs périphériques de ce système.

TABLE DES MATIÈRES

DU TOME III, FASCICULE III

LIVRE QUATRIÈME

LES NERFS

CHAPITRE PREMIER

CONSIDÉRATIONS GÉNÉRALES

A. Nerfs 626
B. Ganglions 636

CHAPITRE DEUXIÈME

NERFS CRANIENS

Nerfs crâniens. 637
Homologie des nerfs crâniens et des nerfs rachidiens. 640
Première paire : *nerf olfactif* 651
Deuxième paire : *nerf optique*. 656
Troisième paire : *nerf moteur oculaire commun* 668
Quatrième paire : *nerf pathétique*. 675
Cinquième paire : *nerf trijumeau* 679
I. Branche ophtalmique de Willis. 685
II. Nerf maxillaire supérieur 691
III. Nerf maxillaire inférieur. 701
Sixième paire : *nerf moteur oculaire externe*. 713
Septième paire : *nerf facial*. 717
I. Branches collatérales intra-pétreuses. 723
II. Branches collatérales extra-pétreuses. 728
III. Branches terminales. 729
Huitième paire : *nerf auditif*. 739
Neuvième paire : *nerf glosso-pharyngien*. 744
A. Branches collatérales. 748
B. Branches terminales. 751
Dixième paire : *nerf pneumogastrique*. 759
I. Branches cervicales 760
II. Branches thoraciques 769
III. Branches abdominales. 770
Onzième paire : *nerf spinal* 774
Douzième paire : *nerf grand hypoglosse* 781
I. Branches collatérales. 783
II. Branches terminales. 785
Sympathique céphalique. 790
Ganglion ophtalmique 793
Ganglion sphéno-palatin. 796
Ganglion otique. 799
Ganglion sous-maxillaire. 801
Ganglion sub-lingual 802

NERFS RACHIDIENS

Considérations générales 803
Des Nerfs rachidiens en particulier 828
1° *Branches postérieures des nerfs rachidiens* 828
A. Branches postérieures des nerfs cervicaux 830
B. Branches postérieures des nerfs dorsaux 838
C. Branches postérieures des nerfs lombaires 841
D. Branches postérieures des nerfs sacrés et du nerf coccygien 841
2° *Branches antérieures des nerfs rachidiens* 843
A. Plexus cervico-brachial 844
1° Plexus cervical 845
a) Branches superficielles ou cutanées, plexus cervical superficiel 847
b) Branches profondes du plexus cervical, plexus cervical profond 854
Variétés et anomalies du plexus cervical 874
2° Plexus brachial 877
Mode de distribution du plexus brachial 884
1° Nerfs de la ceinture scapulaire. Branches collatérales du plexus brachial. 885
2° Nerfs du membre supérieur. Branches terminales du plexus brachial . . . 894
I. Nerfs brachiaux antérieurs ou ventraux 896
II. Nerfs brachiaux postérieurs ou dorsaux 930
Distribution générale des nerfs du plexus brachial 943
Constitution radiculaire des nerfs du plexus brachial 946
Variétés et anomalies des nerfs du membre supérieur 951
B. Branches antérieures des nerfs thoraciques 954
Nerfs intercostaux 954
1° Caractères communs des nerfs intercostaux 954
2° Caractères propres à chacun des nerfs intercostaux 962
C. Plexus lombo-sacré 967
1° Plexus lombaire 970
Distribution sensitive du plexus lombaire 993
Variétés et anomalies du plexus lombaire 996
2° Plexus sacré et honteux 998
A. Nerfs de la ceinture pelvienne 1003
B. Nerfs du membre inférieur 1006
Comparaison des nerfs du membre supérieur avec ceux du membre inférieur. 1041
Plexus génital ou honteux 1044
Variétés et anomalies du plexus honteux 1052
Plexus sacro-coccygien 1052

CHAPITRE TROISIÈME

SYSTÈME NERVEUX GRAND SYMPATHIQUE

Considérations générales 1065
Description anatomique du grand sympathique 1077

64 135. — Imprimerie Lahure, rue de Fleurus, 9, à Paris.